

**M U N I**  
**M E D**

**F**AKULTNÍ  
NEMOCNICE  
BRNO

# **Nemoci GIT I**

**Krvácení do GIT**

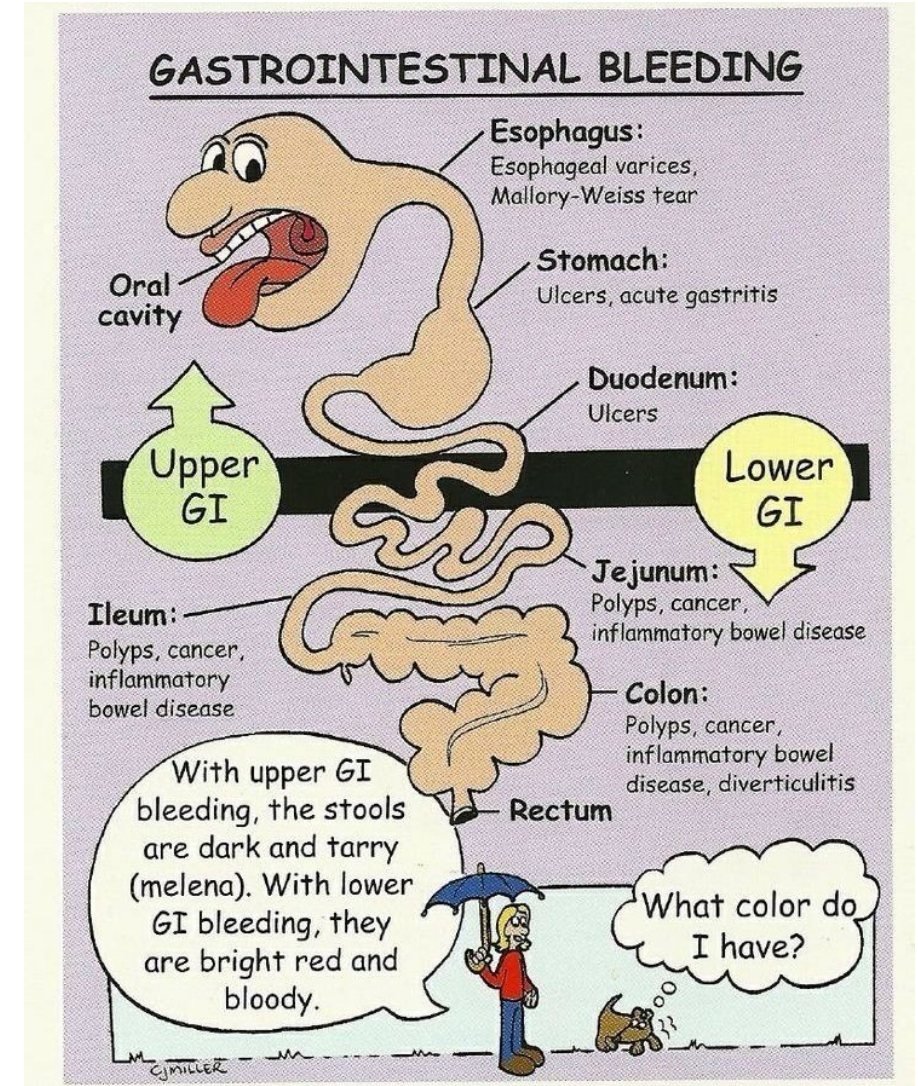
**Nemoci jícnu, žaludku**

# Krvácení do GIT

- okultní
- hemateméza
- meléna
- 80% pochází z horní části GIT

# Zdroje krvácení do GIT

- 80% krvácení do GIT má zdroj v horním GIT
- zdroje krvácení v horním GIT
  - jícnen – varixy
  - žaludek – peptický vřed, aftózní gastropatie, Ca
  - duodenum – peptický vřed, hemangiomy, dysplázie, vaskulitidy, koagulopatie, trombopenie, aneuryzma



# Krvácení do GIT z hlediska rychlosti vzniku

- **akutní** – náhle vzniklá situace, pacient nemusí být hemodynamicky stabilní, není adaptován na ztrátu krve
- **chronické** – pacient je adaptován i na velký pokles Hb, často přichází do nemocnice pro jiné potíže – projevy chronického anemického syndromu (dušnost, slabost, únavnost, ale i bolesti na hrudi), anebo se jedná o náhodně zachycenou lehkou mikrocytózu či anémii

# Emergentní terapie akutního krvácení do GIT

- volumová resuscitace (krystaloidy, koloidy)
- krevní náhrady
- PPI bolus Omeprazolu 80mg i.v., Dicynone
- Terlipresin
- akutní GFS
- chirurgická intervence při nemožnosti zastavit krvácení endoskopicky či při NPB (perforace dutého orgánu)

# Terapie krvácení do GIT - souhrn

## ➤ Farmakoterapie

- nevarikozní krvácení: bolus PPI, poté plná i.v. PPI
- varikozní krvácení: BB

## ➤ Endoskopie

- GFS: ošetření injekční, mechanické, koagulační

## ➤ Chirurgie

- **!** masivní varikózní krvácení je endoskopicky neřešitelné

# Nemoci jícnu

- **dysfagie**
- **GERD**
- **hiatová hernie**
- **ezofagitis**
- **achalázie**
- **divertikly jícnu**
- **nádory jícnu**

# Dysfagie

- **horní dysfagie** - vážnutí sousta při polykání, regurgitace
- **dolní dysfagie** - nádor, stenózy, neuromuskulární - achalázie, spazmus, extraezofageální vlivy
- **paradoxní dysfagie** - vážnou tekutiny, tuhá sousta prochází



# GERD

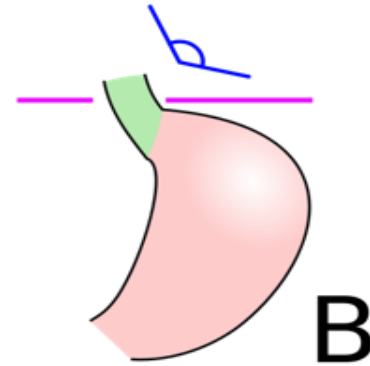
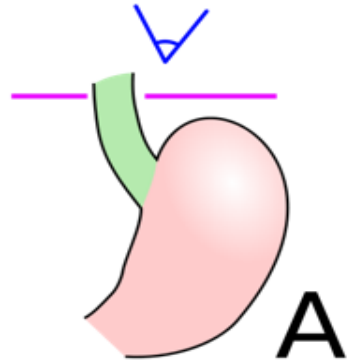
- je proniknutí žaludečního obsahu do jícnu. K epizodám krátkodobého GER dochází běžně. Patologickým se stává, pokud vyvolává obtíže a/nebo zánětlivé změny sliznice jícnu
- **sy. jícnová:** pyróza, regurgitace, dysfagie, odynofagie, záchvatovité slinění, globus, bolest na hrudníku.
- **sy. mimojícnová:** Sucho v krku, bolest v uších, zápach z úst, chrapot, laryngitidy, opakované plicní infekce, dráždění vagu - bradykardie

# GERD

- **léčba** - režimová opatření - redukce hmotnosti, poloha při spánku v polosedě, používání břišního lisu, kouření
- **dieta** - zákaz alkoholu, omezení tučných jídel, kávy, sladkého kynutého pečiva
- **medikamenty** - antacida, H<sub>2</sub> blokátory, omeprazol, metoclopramid, další prokinetika, případně lokální anestetika
- **chirurgická léčba** - plastika hiátu

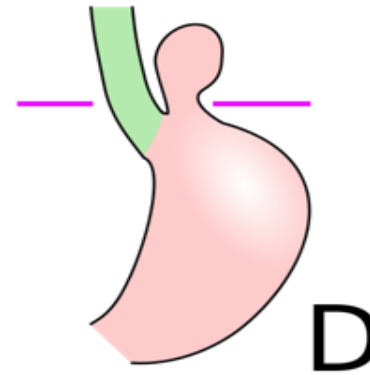
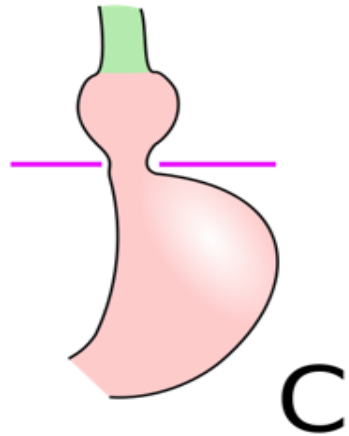
# Hiátové hernie

Anatomické  
postavení



Prestádium

Sklužná hiátová h.



Paraesofgaenální

# Mykotická ezofagitida

- oportunní infekce u nemocných s nádory, po chemo- nebo radioterapii
- příznaky: palčivá retrosternální bolest zhoršující se při průchodu sousta
- diagnostika: ezofagoskopie - Ize-li
- léčba: antimykotika, antacida, omeprazol, lokální anestetika

# Korozivní ezofagitida

- **korozivní ezofagitida** - po vypití kyselin nebo louhů, nejvíce postižena místa přirozených zúžení, hojí se strikturou
- **diagnostika** - šetrná ezofagoskopie
- **léčba** - akutně neutralizovat, lze mléko, steroidy k zabránění vzniku striktur, dlouhodobě dilatace jícnu

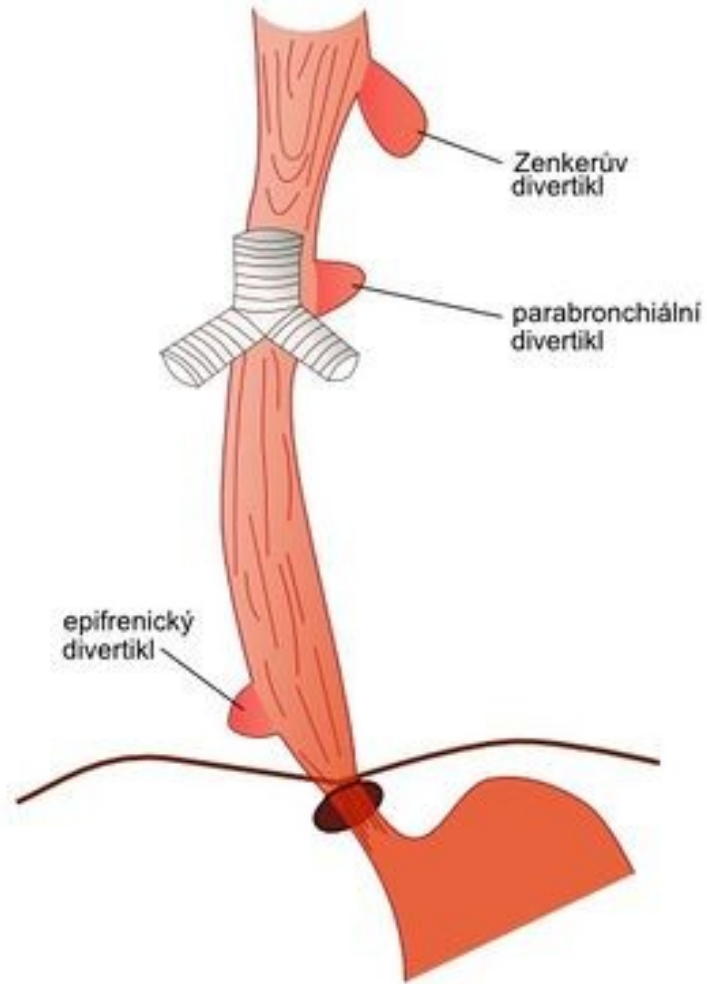
# Achalázie jícnu

- při poruchách inervace - ztráta peristaltiky, stenóza tumorem v oblasti kardiie - dilatace jícnu nad kardií
- **příznaky** - nechutenství, poruchy polykání, zvracení starší nestrávené potravy
- **diagnostika** - RTG kontrastní náplň - pytlovité rozšíření
- **léčba** - chirurgicky

# Ostatní poruchy motility jícnu

- **divertikly** - Zenkerův, epibronchiální - trakční, epifrenický - pulsní
- **příznaky** - dysfagie, regurgitace nestrávené zahnívající stravy, zápach z úst
- **diagnostika** - ezofagoskopie, kontrastní RTG
- **léčba** - chirurgická
- **další poruchy** - kolagenózy, presbyezofagus, globus hystericus

# Divertikly jícnu





# Nádory jícnu

- benigní, maligní - častější
- **etiologie** - destiláty, kouření, horká jídla, deficitní strava
- **příznaky** - dysfagie postupující od tuhých jídel k tekutým, úbytek hmotnosti, zápach z úst, zvracení stagnujícího obsahu
- **diagnostika** - ezofagoskopie, biopsie
- **léčba** - operativní - špatná prognóza, obvykle chemo- i radiorezistentní

# Choroby žaludku - souhrn

- vředová choroba GD
- nádory žaludku
- stavy po operacích žaludku
- gastropatie

# Choroby žaludku

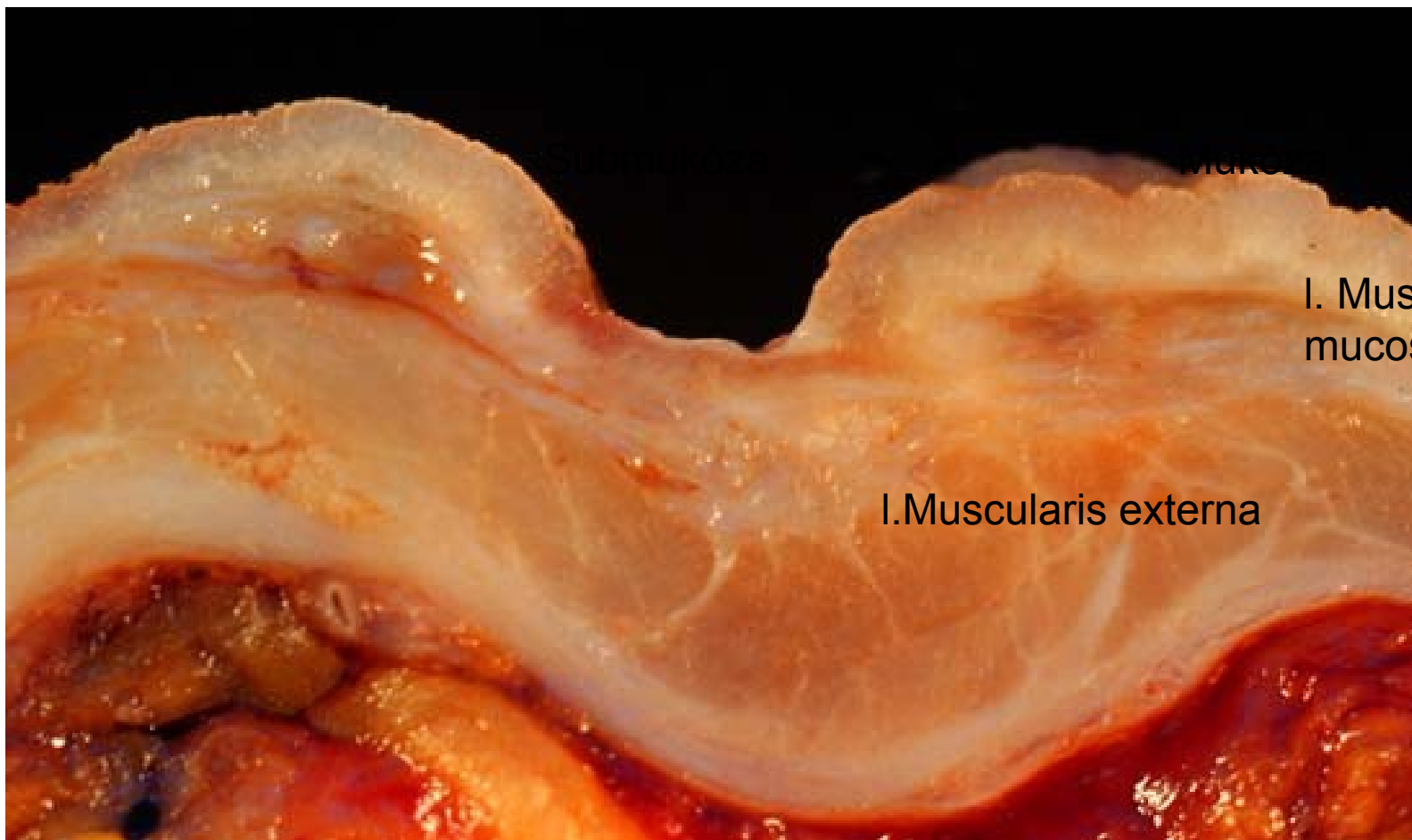
- **anatomická stavba** - kardie, fornix, tělo (orální, střední, aborální), angulus, antrum, pylorus
- **dyspepsie** - organická (postižení žaludku)
  - sekundární (postižení GIT)
  - funkční (bez organické příčiny)

# Vředová choroba gastroduodena

- Onemocnění charakterizované výskytem jednoho nebo více vředů ve stěně žaludku nebo duodena.
- **vřed (ulcus)** – slizniční defekt, přesahující do submukózy i hlouběji,
- **erose** – slizniční defekt omezený na mukózu (neproniká skrze muscularis interna do submukózy)

## Lokalizace vředů

- vřed přesahuje do submukózy
- **typ I** – malá křivatura mediogastricky,
- **typ II** – kombinovaný chronický duodenální a žaludeční vřed,
- **typ III** – prepylorický vřed do vzdálenosti 2 cm od pyloru,
- **typ IV** – vřed vysoko na malé křivatuře v blízkosti GE juncce.



Muko

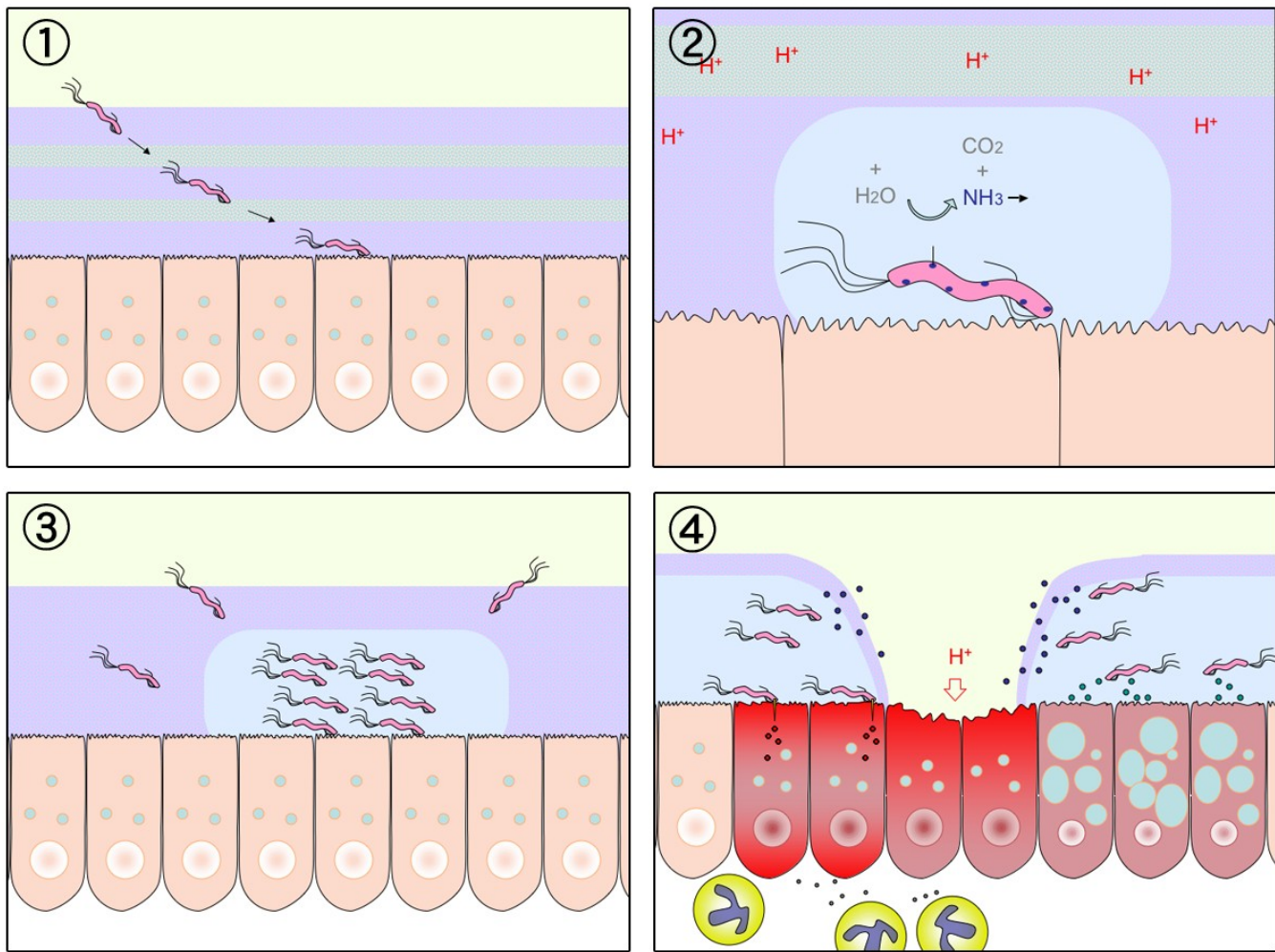
I. Muscularis mucosae

I. Muscularis externa



# Etiologie VCHGD

- hlavním etiologickým agens je infekce *Helicobacter pylori* a abusus **NSAID**
- **nerovnováha mezi protektivními a agresivními faktory** působícími na sliznici:
  - **agresivní** – HCl, pepsin, NSA, alkohol, kouření, káva, kořeněná jídla, infekce *Helicobacter pylori*
  - **protektivní** – hlen, prostaglandiny, sekrece  $\text{HCO}_3$ , potrava.

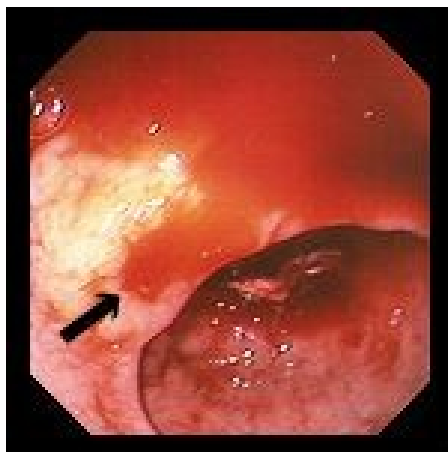
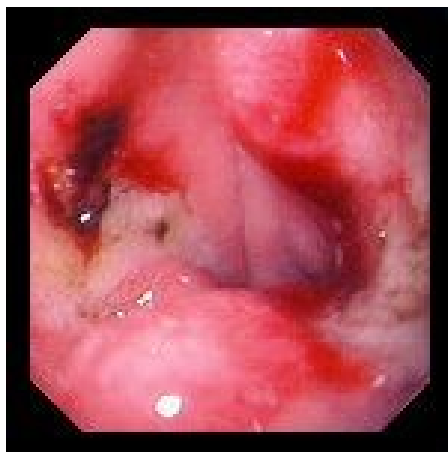
# VCHGD

- **příznaky** - bolesti v epigastriu (G - po jídle, D - nalačno), sezónnost obtíží, pálení žáhy
- **diagnostika** - endoskopie, HP, kontrastní RTG, laboratorně - GMT, hladina gastrinu, sekrece HCl
- **komplikace**
  - - krvácení - hemateméza, meléna
  - - penetrace - do okolních orgánů
  - - perforace - do perit. dutiny
  - - stenóza pyloru, dilatace žaludku
  - - maligní zvrát



# Krvácení z vředu žaludku: Forrestova klasifikace



**stupeň**

**projevy**

Ia	arteriální krvácení z arodované cévy
Ib	sáknoucí venosní nebo kapilární krvácení
II	krvácení spontánně ustalo
IIa	viditelný pahýl cévy
IIb	vřed krytý koagulem
IIc	vřed s hematinovou spodinou
III	vřed bez stigmat krvácení

# Léčba VCHGD

- režimová opatření - dostatek spánku, pravidelný režim, fyzický klid, duševní klid
- NEKOUŘIT!
- dieta - v akutní fázi kašovitě jídlo po 2-3 hod, dále dieta šetřící č. 2, nutno poučit o pravidelnosti a složení
- vyloučit ulcerogenní léky(ASA, NSAID, steroidy)

# Léčba VCHGD

## ➤ medikamentózní léčba

- - H2 blokátory (ranitidin, famotidin)
- - blokátory protonové pumpy (omeprazol)
- - anticholinergika
- - antacida
- - protektivní léky (sucralfat, bismut)
- - antibiotika při pozitivním HP

## ➤ chirurgická léčba při komplikacích

## ➤ lázeňská léčba

# Gastritis

## ➤ Akutní

- hemorhagická
- korozivní
- neutrofilní

## ➤ Chronická

- difuzní astrální - typ B, asociovaná HP
- difuzní korporální atrofická - typ A, autoimunitní
- multifokální atrofická - typ AB, chronická HP infekce

# Gastropatie

- hemorhagická (petechie/difuzní krvácení)
- gastropatie indukovaná NSAID
- kongestivní
- Menetrierova choroba - fokální foveolární hyperplazie

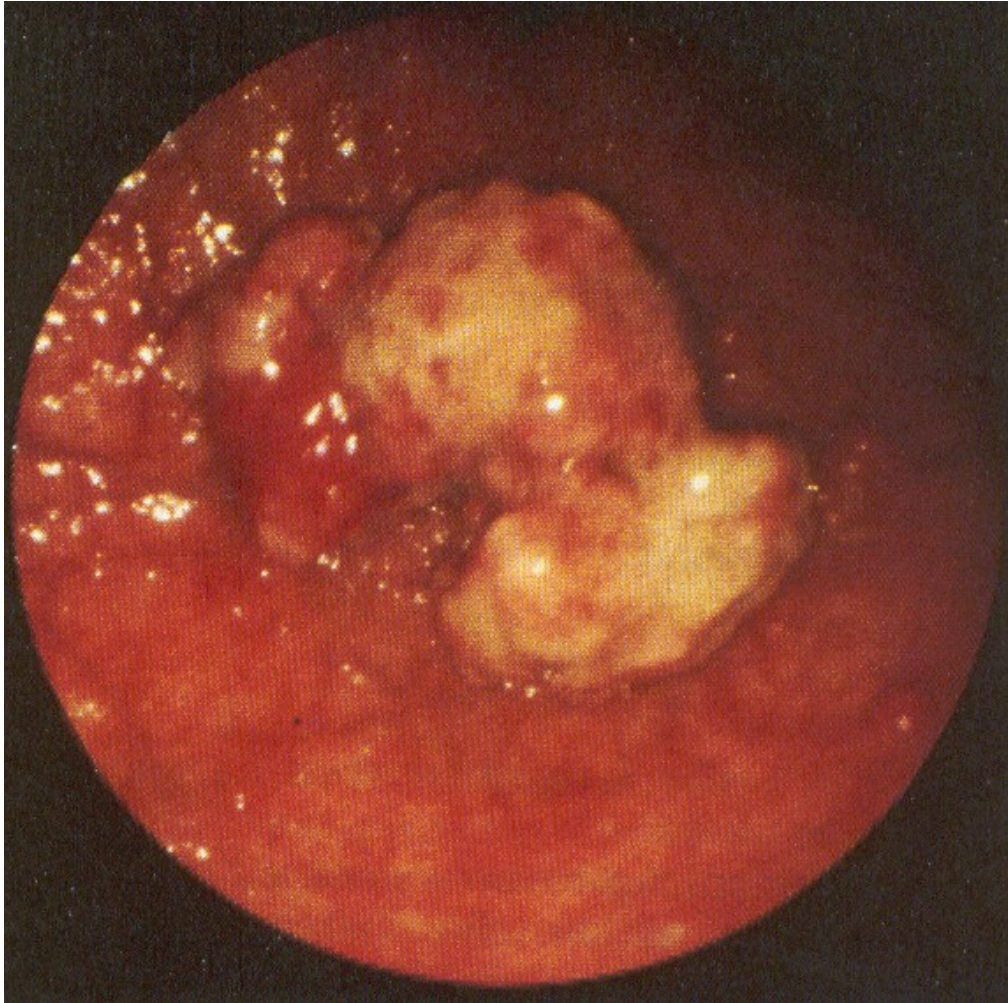
# Nádory žaludku - benigní

- většinou polypy (adenom, hamartom, chronické zánětlivé změny)
- **příznaky** - necharakteristické
- **diagnostika** - endoskopicky, RTG kontrast, histologie
- **léčba** - endoskopické snesení, event. medikamentózní, resekce zřídka

# Nádory žaludku - maligní I

- stále jeden z nejčastějších nádorů u nás, ale incidence klesá
- **etiologie** - silné kancerogeny v potravě - čím zpracovanější potrava, tím nižší výskyt  
Ca žaludku a vyšší výskyt Ca kolon
- **typy nádoru** - polypózní, ulceriformní, ulcerózně infiltrující, difúzní - scirrhus

# Endoskopický obraz nádoru žaludku





# Nádory žaludku- maligní II

- syndrom malých příznaků - nevolnost, nadýmání, pocit plnosti, nechutenství, odpor k masu - příznaky nekonstantní
- u nemocných s předchozí vředovou chorobou - obtíže zůstávají, není kyselina
- **kde není kyselina, není vřed**
- výjimka - prepylorický vřed

# Nádory žaludku - maligní III

- **diagnostika** - endoskopie, endosonografie, RTG kontrast, biopsie
- **laboratorně** - nespolehlivé, okultní krvácení, anemizace, nepřítomnost HCl
- **léčba** - vždy operativní, kurativně možná jen v časných stadiích, proto systematické sledování rizikových skupin - chronická atrofická gastritida, polypy, perniciózní anemie, stavy po resekcích, hemoragie GIT

# Stavy po operacích žaludku

- **dumping syndrom** - osmoticky aktivní obsah v tenkém střevě - rozepětí, hypotenze, bušení srdce, slabost, nausea, nutnost ulehnout - řešení - malé porce, často, omezit slazení a solení - osmoticky aktivní součásti
- **hypoglykémie** - 2-3 hod po jídle - nadprodukce inzulínu
- **žlučové zvracení** - duodenogastrický reflux

# Stavy po operacích žaludku

- laktázový deficit
- vřed v anastomóze
- syndrom přívodné kličky - městná žluč a pankreatický sekret
- karcinom v pahýlu
- karenční stavy - vit B12, Fe

# Hemoragická gastropatie

- po požití ulcerogenních léků - ASA, NSA
  - při závažných stavech - sepse, CHT
  - při portální hypertenzi
  - při stagnaci obsahu - sonda!
- 
- endoskopicky - plošné krvácení, obtížně stavitelné - elektro-, foto-, termohydrosonda

# Aftózní gastropatie

- jednotka objevená až po zavedení endoskopie
- **příčiny** - stejné jako při vředové chorobě
- povrchové slizniční defekty, nezachytitelné RTG při kontrastu, podílí se i HP
- **příznaky** - nauzea, říhání, nechutenství
- **léčba** - protektiva - sucralfat, prokinetika, antibiotika

# Děkuji za pozornost