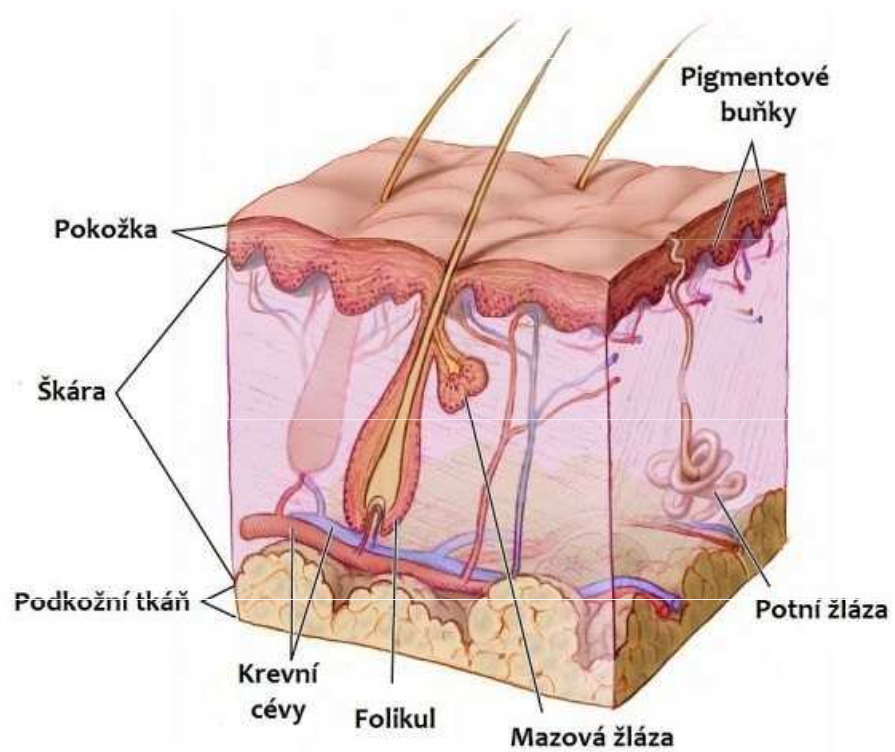


## **4. Téma – Hojení ran**

# Anatomie



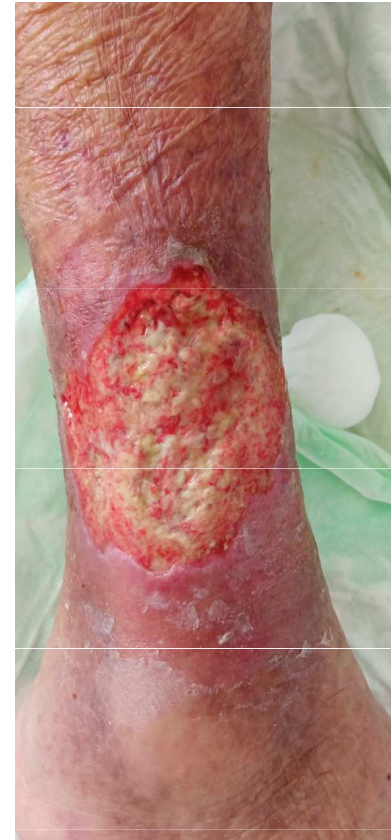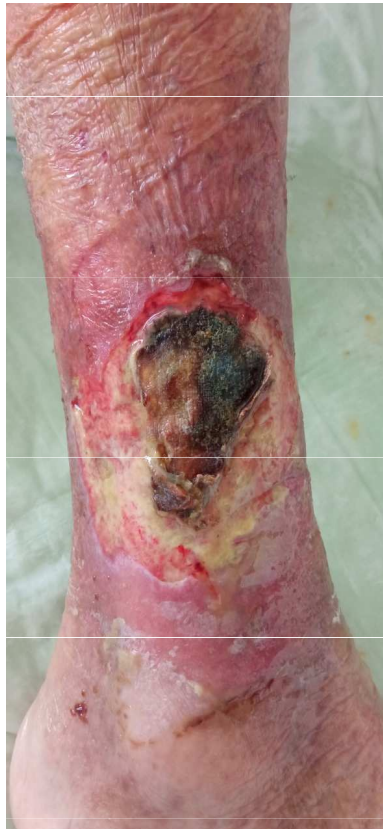# Akutní rány

- Akutní rána je porušení integrity tkání těla vzniklé v důsledku fyzikálního, mechanického nebo termického poškození. Akutní rány vznikají ve zdravé kožní tkáni, hojí se obvykle v krátkém čase a bez komplikací. Jejich příčinou je nejčastěji úraz nebo chirurgický zákrok.

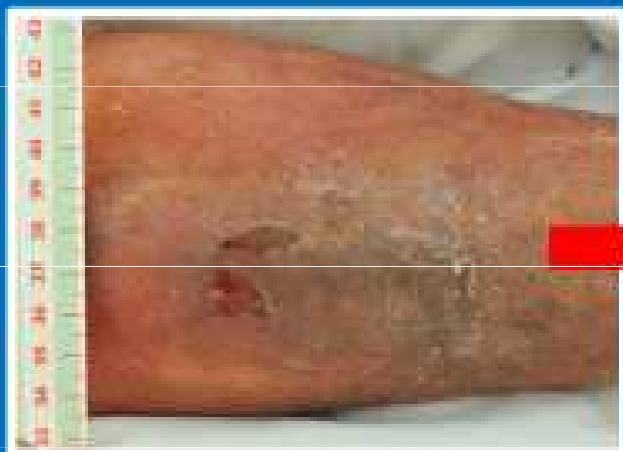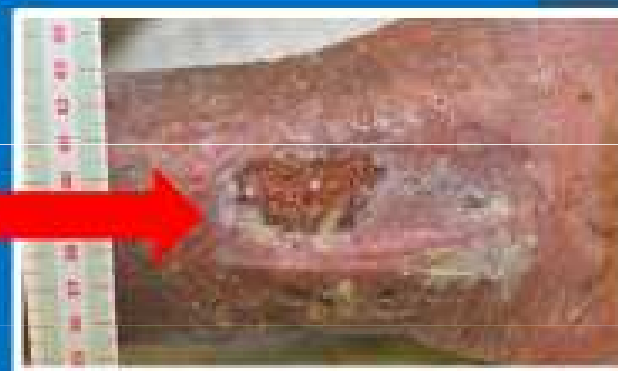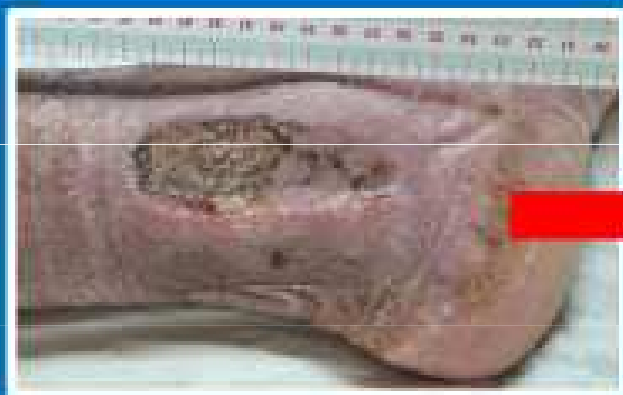# Chronické rány

- sekundárně se hojící rána, která i přes adekvátní léčbu nemá po dobu 4 týdnů tendenci se hojit
  - hojí se výstavbou nové tkáně (hojení „per secundam“) s odpovídající anatomickou strukturou
  - doba hojení je zpravidla dlouhá a individuálně podmíněná příčinou a rozsahem poškozené tkáně
  - mohou vzniknout i z ran akutních.
- Bércové vředy
  - Dekubity
  - Diabetická noha
  - „maligní“ rány
  - Poperační rány

# Bércové vředy

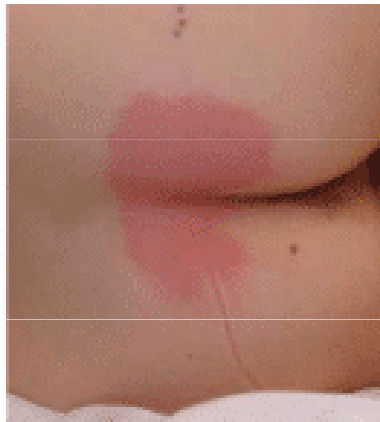
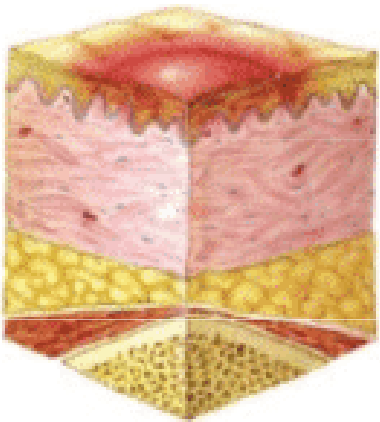


*Výsledek léčby po 8 dnech na naší klinice*

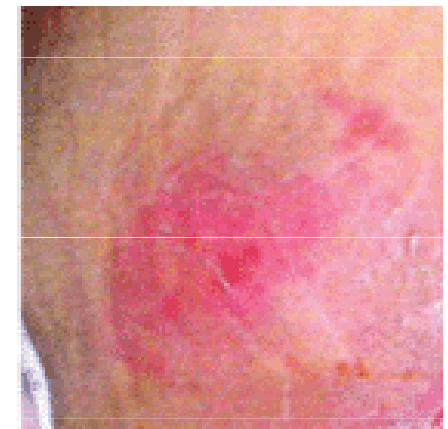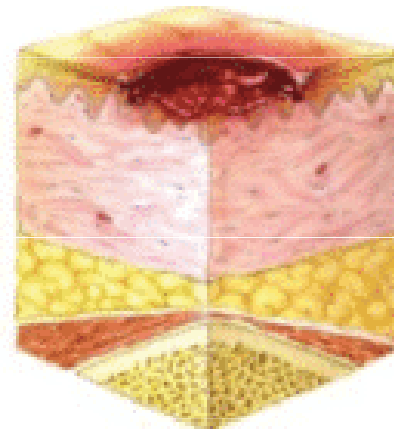


# Dekubity

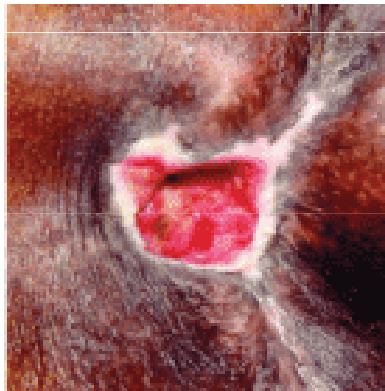
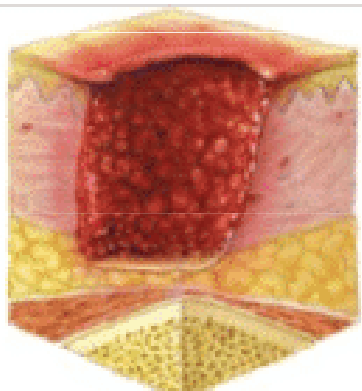
I. kategorie:  
Zarudnutí kůže / neblednoucí  
hypereremie – erytém



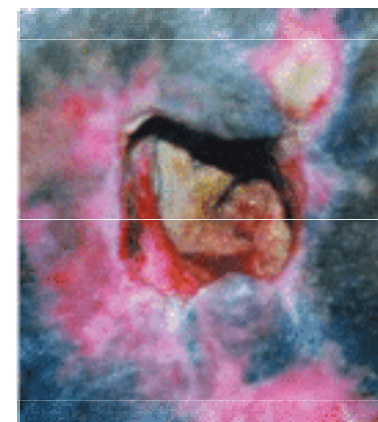
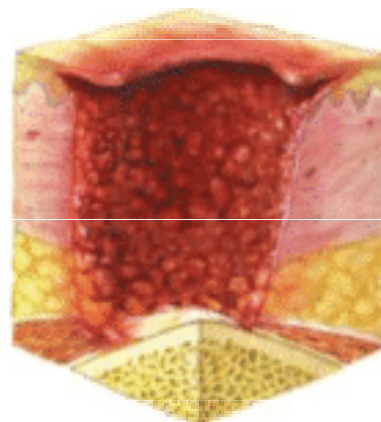
II. kategorie:  
Částečně ztráta kožního pokryvu



**III. kategorie:  
Úplná ztráta kožního pokryvu**

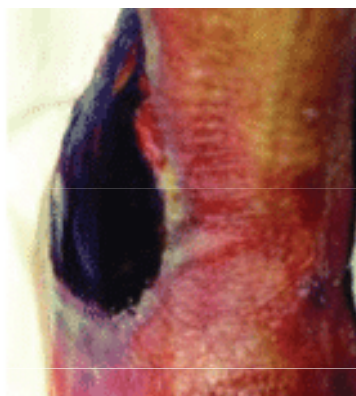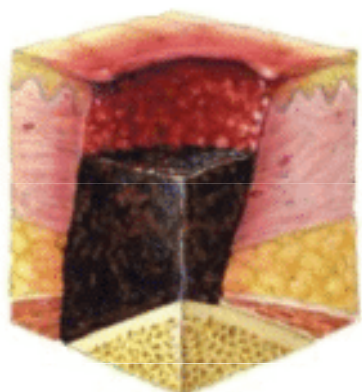


**IV. stupně:  
Úplná ztráta kůže a podkoží**

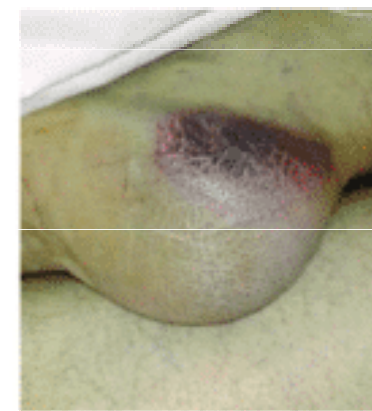
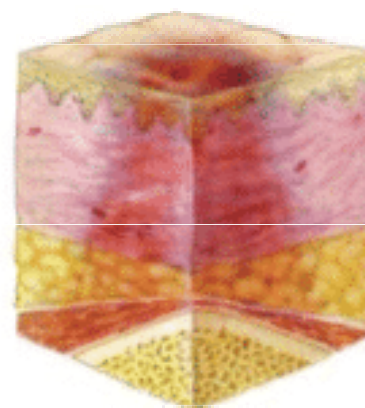


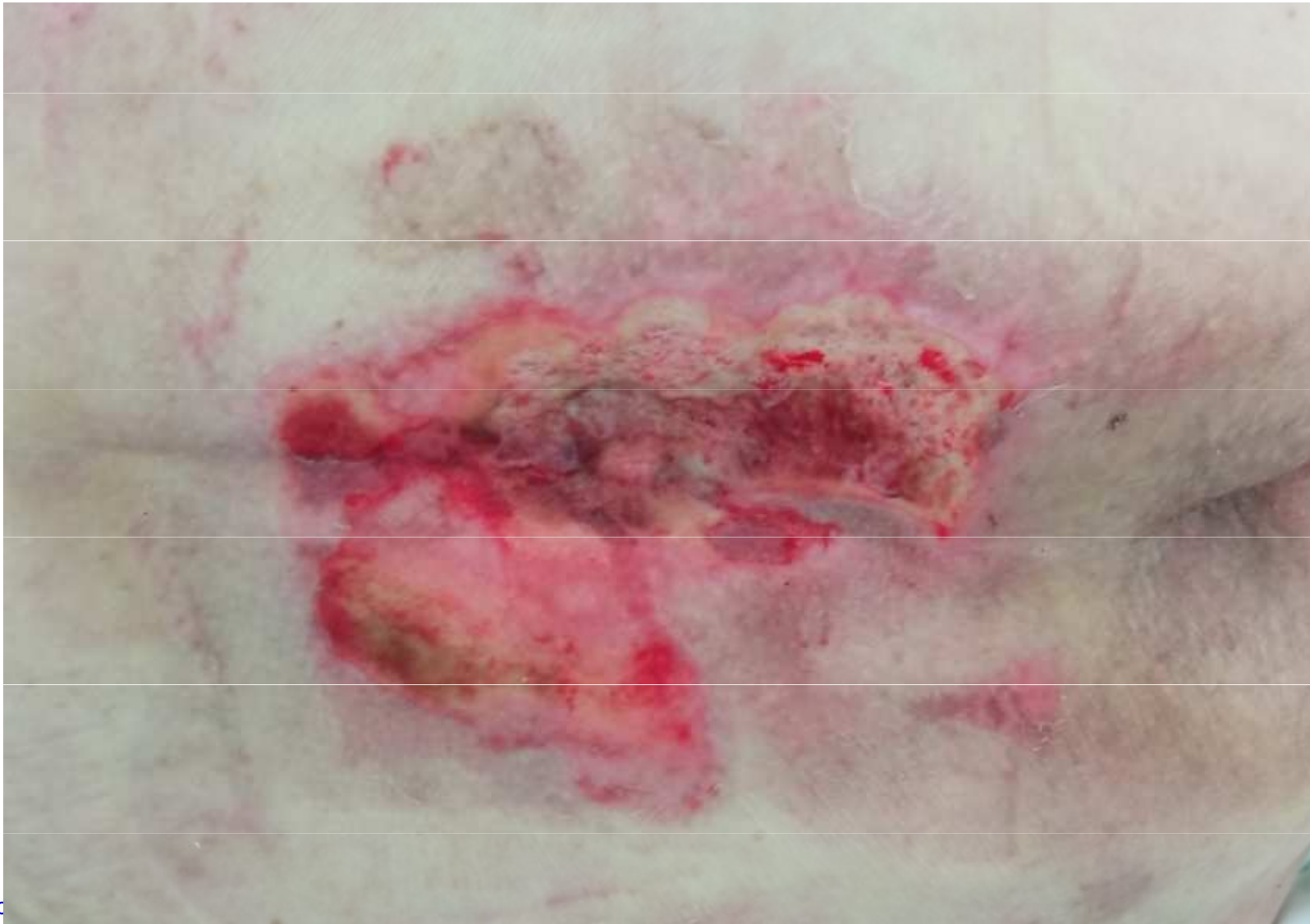


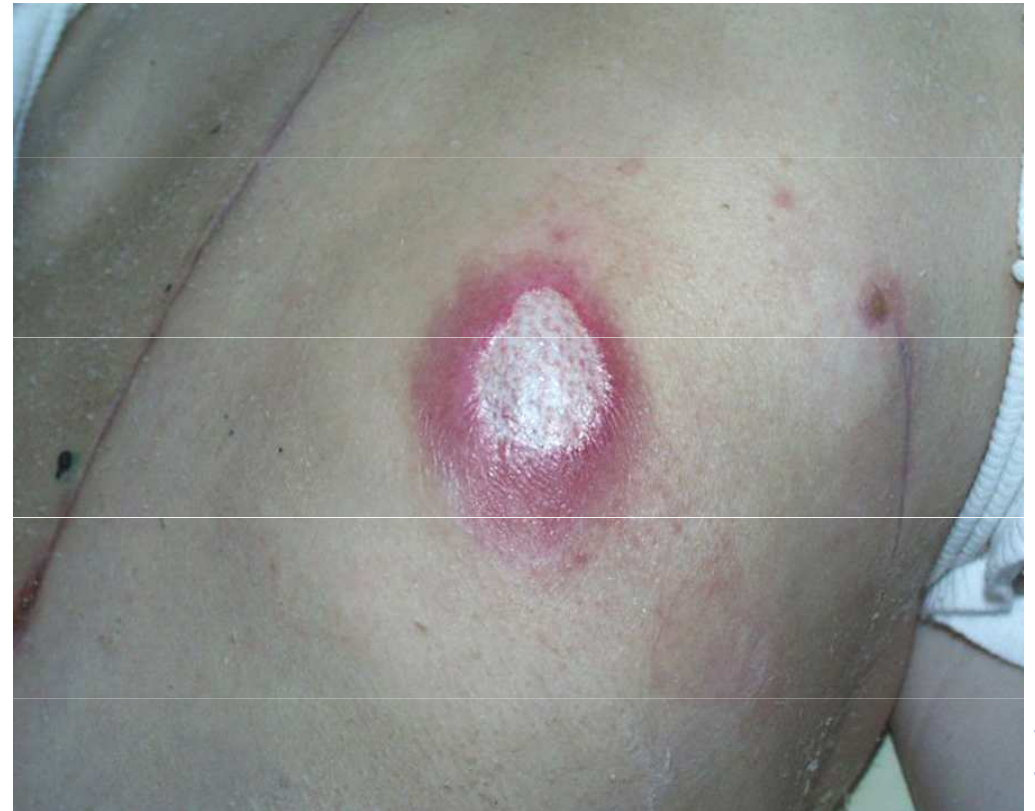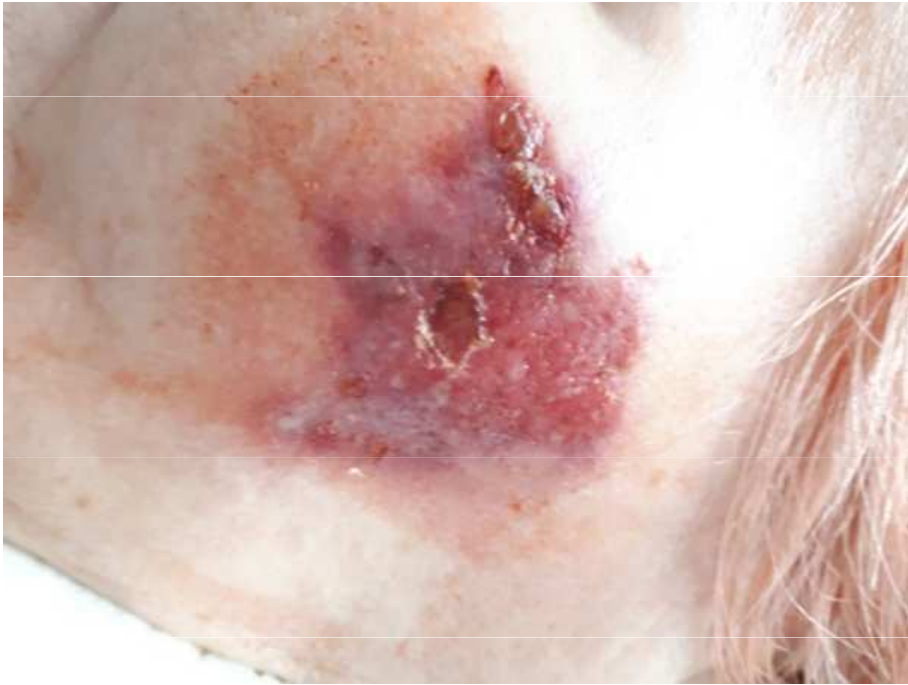**Bez určení kategorie:  
Neznámá hloubka rány / vředu**

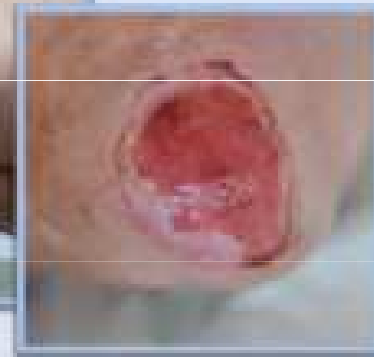
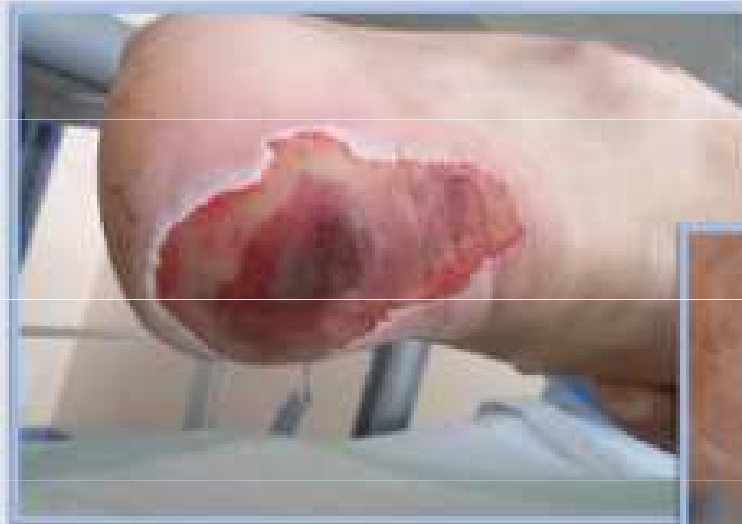
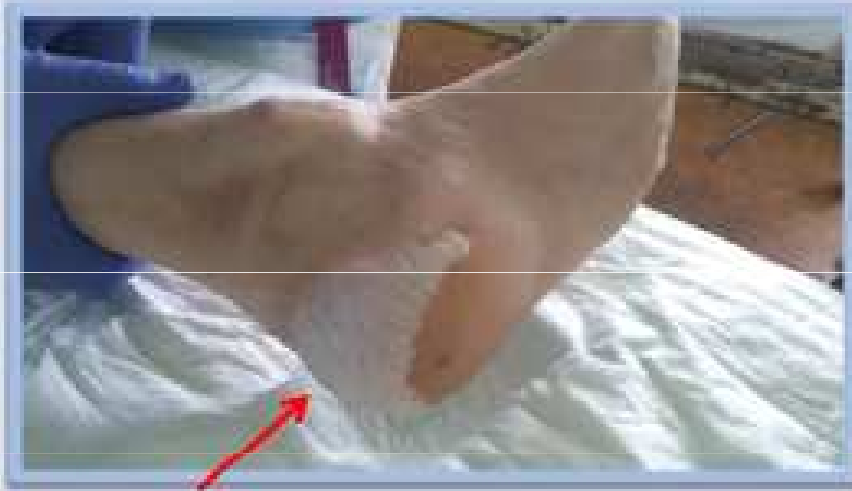
**Podezření na hluboké poškození tkání:  
Neznámá hloubka rány / vředu**

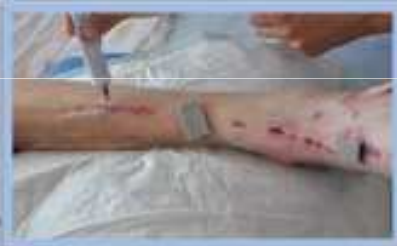
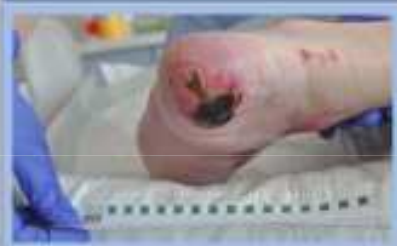
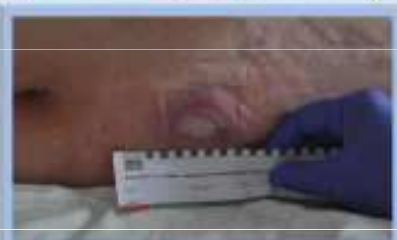




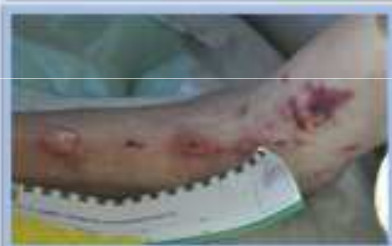
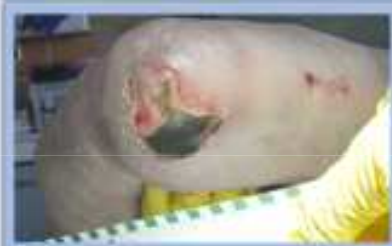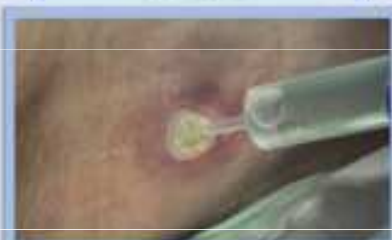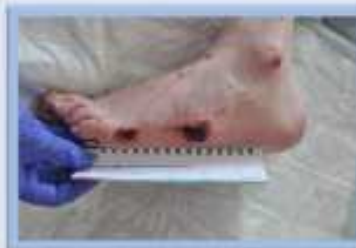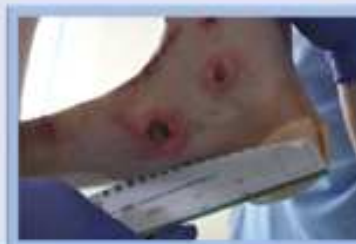1.6.2018



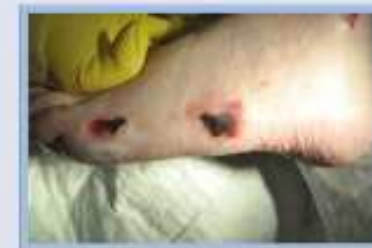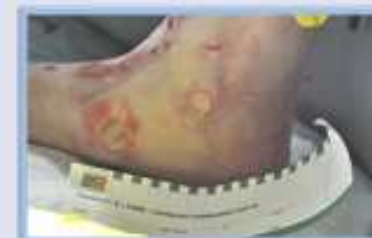6.6.2018

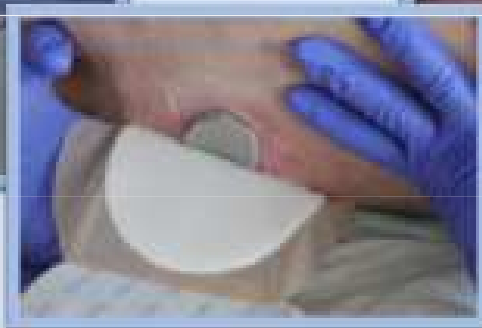
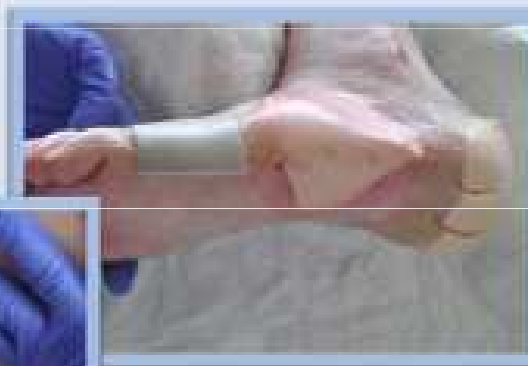
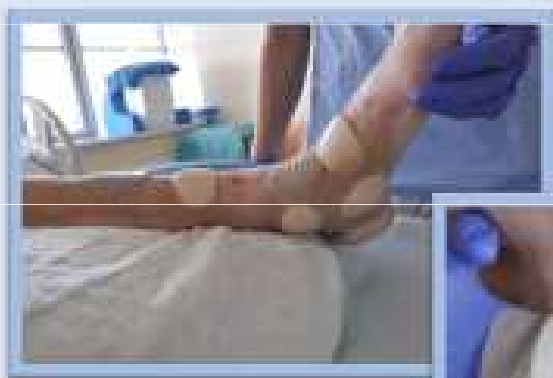
1.6.2018



6.6.2018



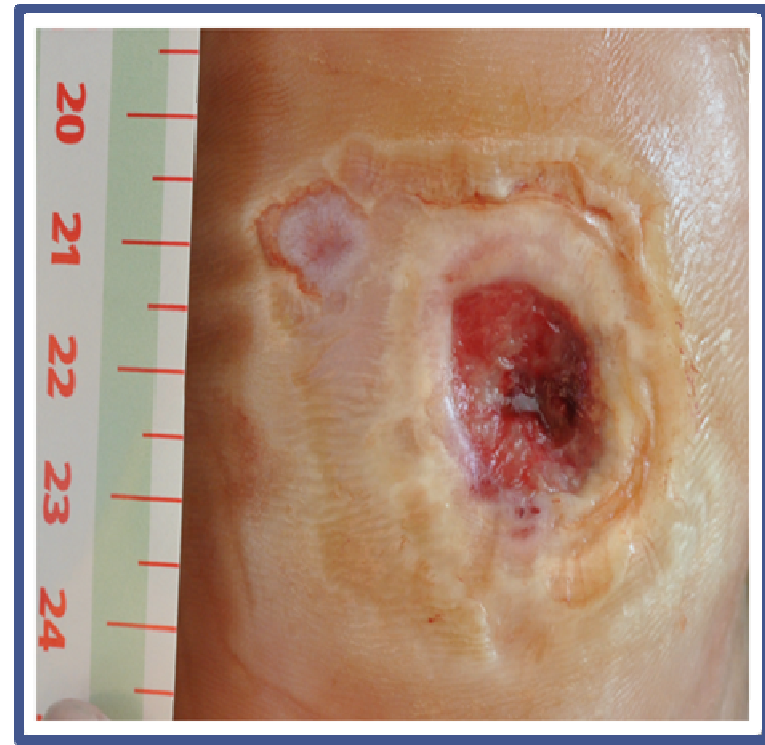
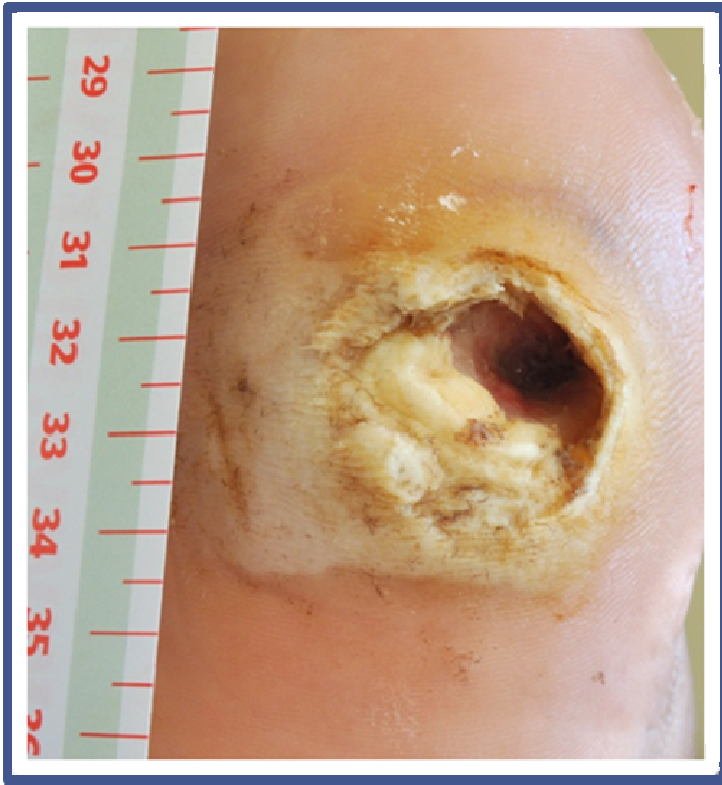

6 x M. Border Flex  
3 x M. BorderAg  
1 x M. Ag  
1 x Acti Maris gel  
1 x HydroClean plus  
1 x Allevyn Ag

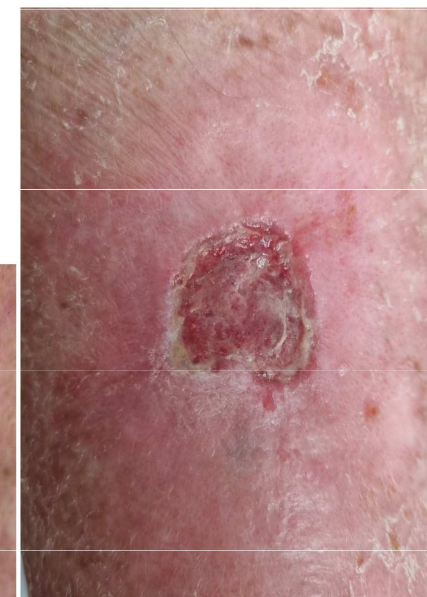
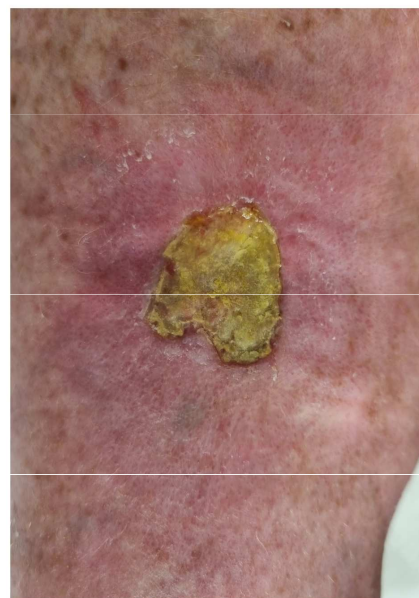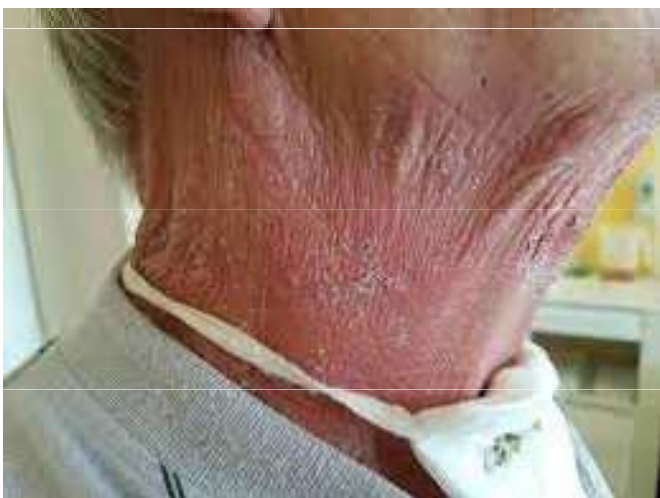Cca 2000,- Kč + 1,5 hod  
práce



# Diabetická noha

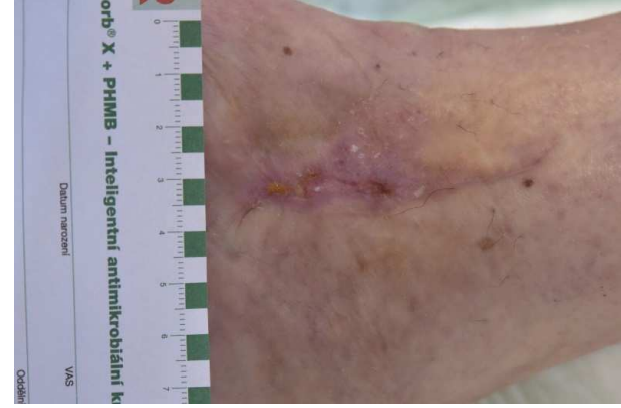
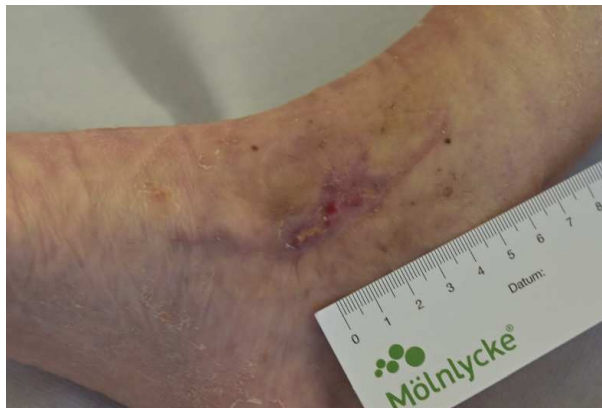
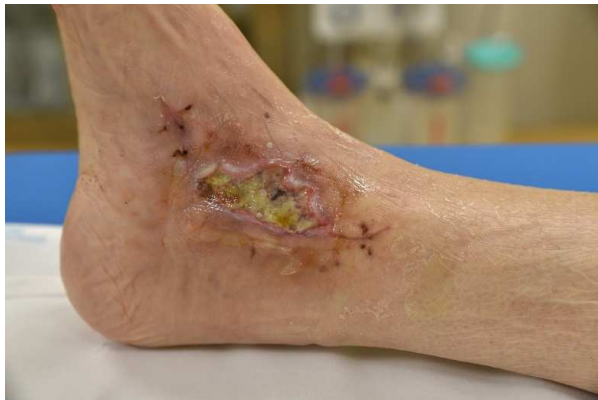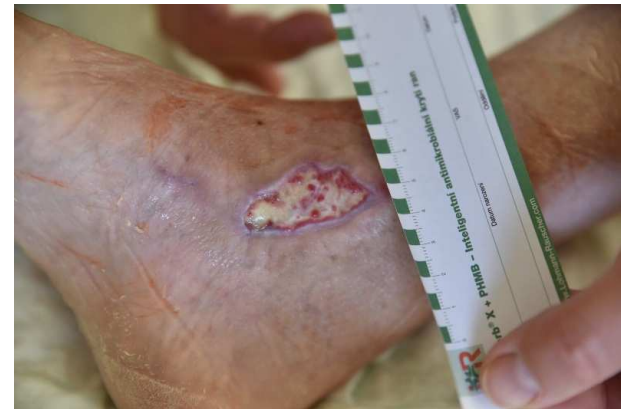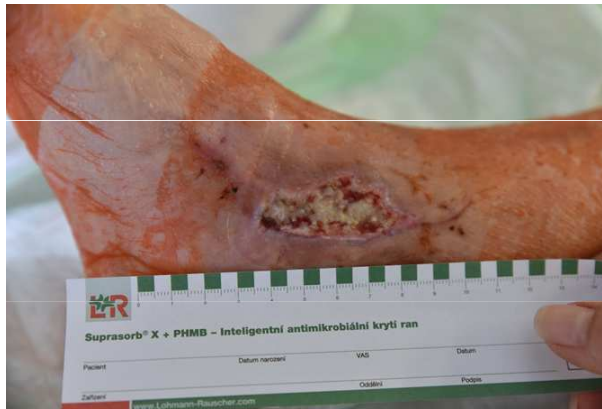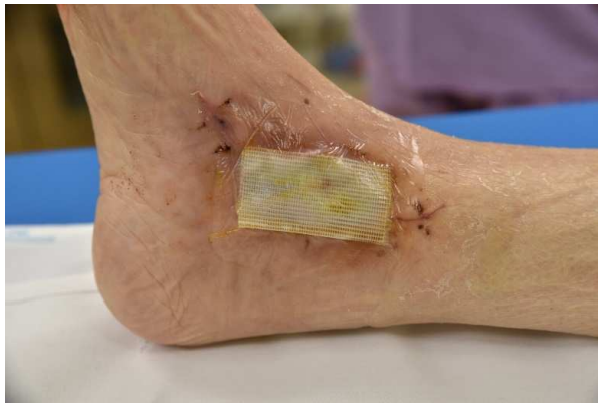# „Maligní“ rány





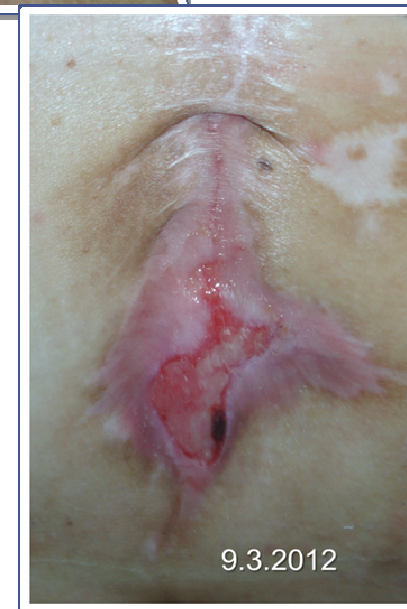
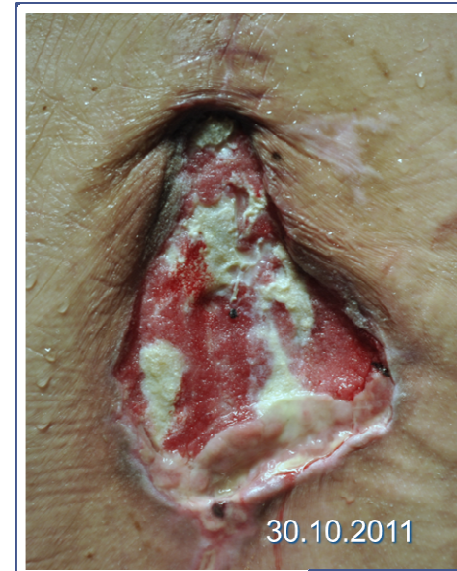
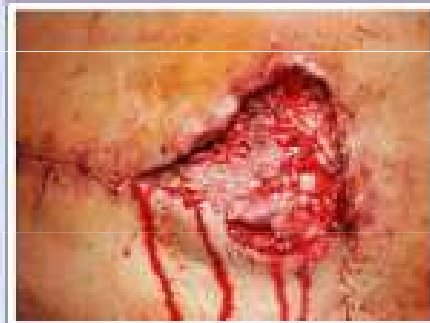# Operační rány



Muž \*1966, defekt s prominencí šroubů,  
proplachová laváž, revize rány, VAC systém

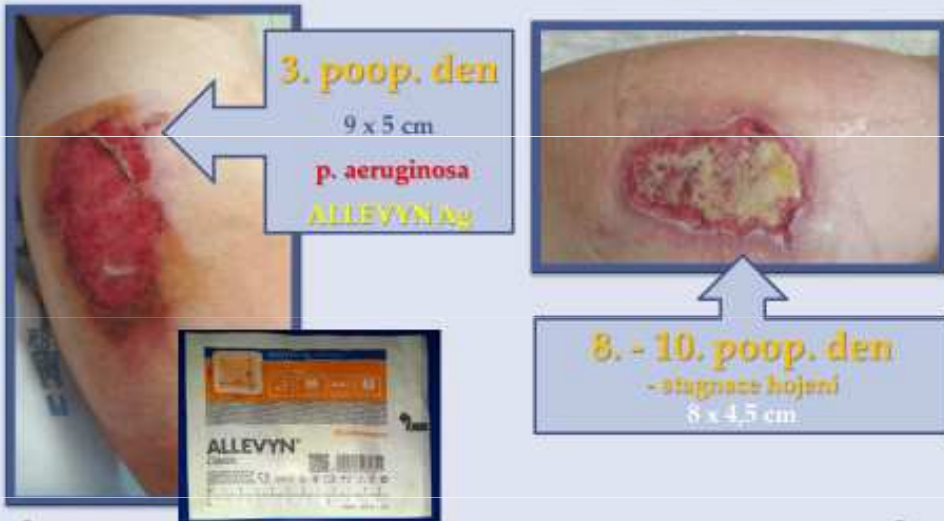

8. den po PL  
6 x 7 cm

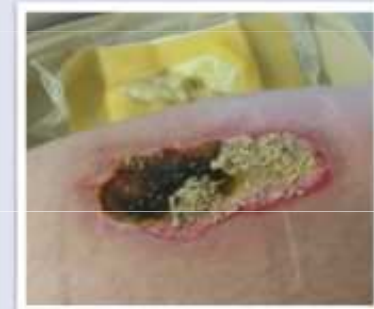

Muž \* 1966 – op. haglundovy exostózy a revize AŠ

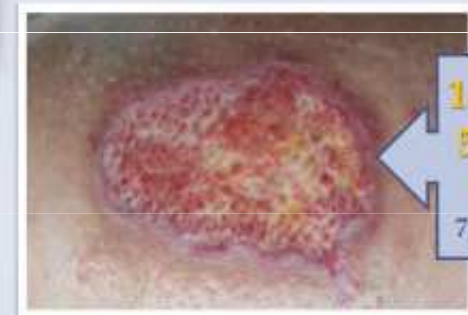
komplikace pod sádrovou fixací

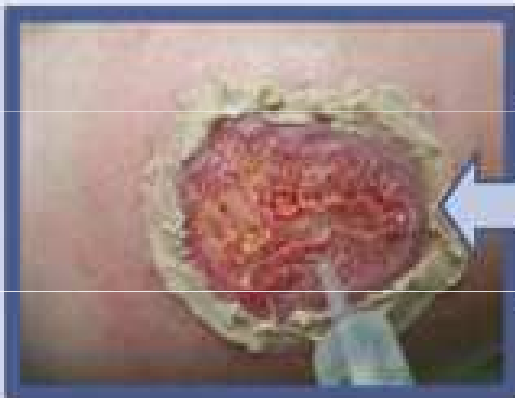

11. den  
LARVÁRNÍ  
TERAPIE

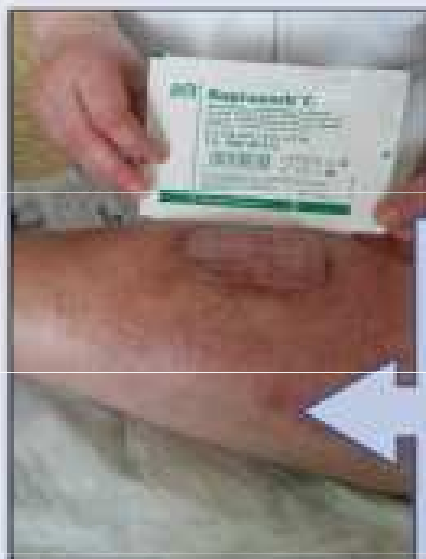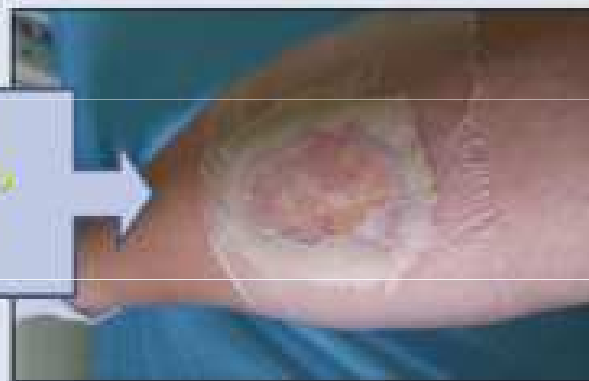


16. den  
5. den  
LT  
7,5 x 4 cm

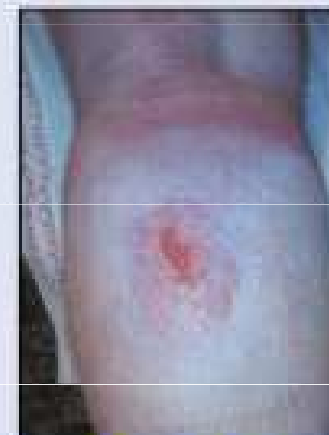




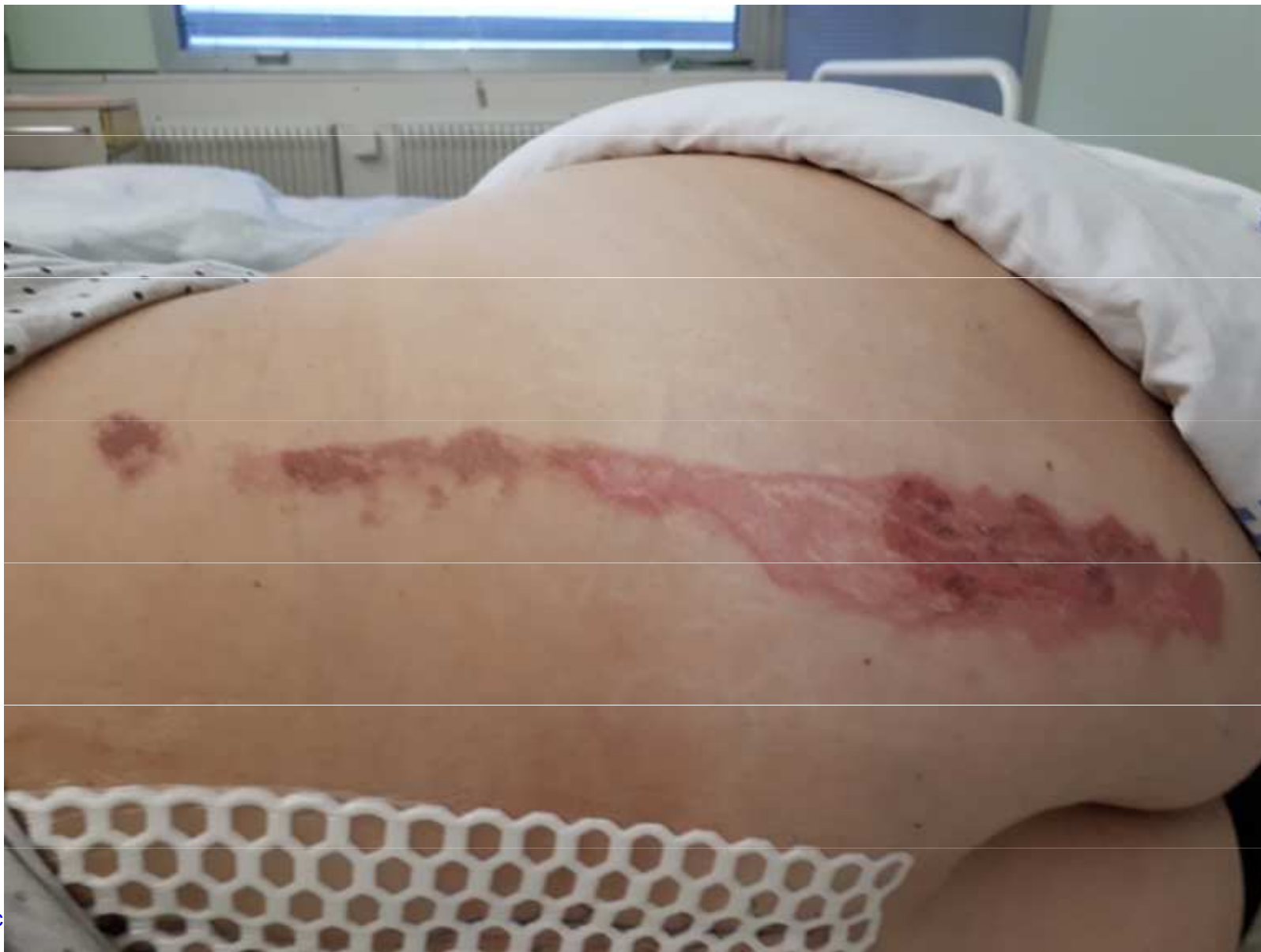Saprasorb gel,  
adhezivní pasta,  
Mepitel One+  
Saprasorb F






21.  
den  
7 x 4 cm  
S.G.+  
Mepitel  
border  
Ag



56. den  
2x1 cm  
Mepitel border Lite



# Mapa terapeutického krytí

 <p><b>Nekrotická rána</b> (odstranění nekrotiz)</p> <p>Gely, medy Hydroaktívní</p>	 <p><b>Infikovaná-Povleklá rána</b> <b>nesečernující – mírně sečernující</b> (ovládání infekce, odstranění povlaku)</p> <p>Hydroaktívní Pěnová Pěnová s Ag Gely, medy Hydrobalanční Antiseptická krytí</p> <p><b>mírně – středně sečernující</b> (ovládání infekce, odstranění povlaku, zvládnutí exsudace)</p> <p>Hydroaktívní Pěnová Pěnová s Ag Algináty, hydrofibr Algináty, hydrofibr s Ag Algináty s medem S aktivním uhlím Gely, medy Hydrobalanční Antiseptická krytí</p> <p><b>sečernující</b> (ovládání infekce, odstranění povlaku, zvládnutí exsudace)</p> <p>Algináty, hydrofibr Algináty, hydrofibr s Ag Algináty s medem Hydrobalanční Superabsorbenty</p>	 <p><b>Granulující rána</b> <b>nesečernující – mírně sečernující</b> (podpora, ochrana nové granulační tkáně)</p> <p>Hydroaktívní Gely, medy Antiseptická krytí Hydrobalanční Hydrokoloidy Akryláty Neaderentní</p> <p><b>mírně – středně sečernující</b> (podpora, ochrana nové granulační tkáně, zvládnutí exsudace)</p> <p>Hydroaktívní Hydrobalanční Pěnová Algináty, hydrofibr Algináty s medem Hydrokoloidy Antiseptická krytí Gely, medy Akryláty</p> <p><b>sečernující</b> (podpora, ochrana nové granulační tkáně, zvládnutí exsudace)</p> <p>Hydrobalanční Algináty, hydrofibr Algináty s medem Superabsorbenty</p>	 <p><b>Epitelizující rána</b> (podpora, ochrana epitelizační tkáně)</p> <p>Neaderentní Antiseptická krytí Pěnová Hydrokoloidy Filmová Akryláty Hydrobalanční Gely, medy</p>
---	---	---	---

**Stagnující rána**  
Kolageny

**Macerace**  
Kolageny  
Ag se sorci  
Algináty  
Superabsorbenty

**Exkoriace**  
pergamenová kůže, odběrová plocha  
Neaderentní  
Antiseptická  
Filmová

**Prevence dekubitů**  
Filmová  
Pěnová  
Hydrokoloidní

**Primární sutura – dle secernace**  
Filmová  
Hydrokoloidy  
Pěnová

# Když se nedaří

