

MUNI  
MED

FAKULTNÍ  
NEMOCNICE  
BRNO

# Anestezie v hrudní chirurgii

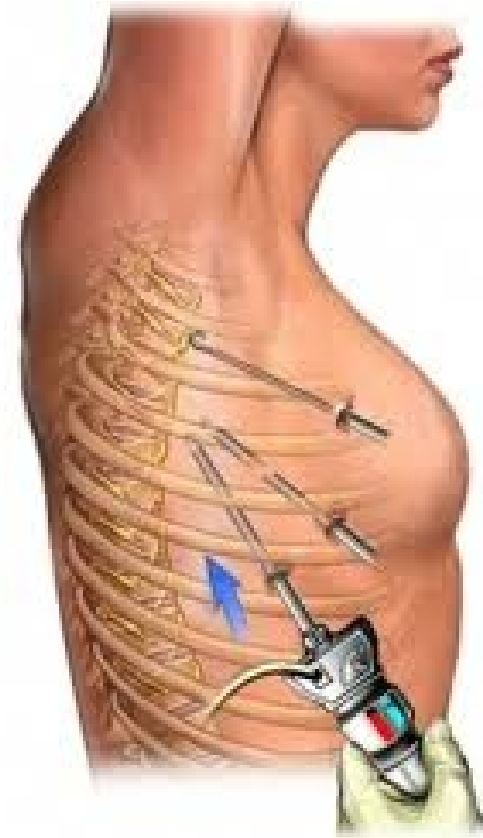MUDr. Kamil Hudáček

KARIM FN Brno

LF MUNI

# Hrudní chirurgie

- respirační systém i kardiovaskulární systém
- nutná dobrá komunikace s chirurgem (indikace, operační postup,...)
- one lung ventilation
- poloha na boku (ev. na břicho)
- intenzivní pooperační péče (fyzioterapie, analgezie)
- pooperační O<sub>2</sub> suplementace (ventilačno-perfúzní nepoměr)
- pacienti často polymorbidní (30% nad 70 let, 50% ASA III a více, kuřák s CHOPN,..)



# Předoperační příprava (1)

- ideální kompenzace respir. a KVS systému
- předoperační klinické vyšetření
- laboratorní vyšetření
- analýza krevních plynů (dle Astrupa)  $SaO_2 > 90\%$
- EKG (známky zatížení pravého srdce)
- RTG S+P
- posoudit rozsah výkonu – lobektomie/pneumonektomie

# Předoperační příprava (2)

- **spirometrie**- u torakochirurgických výkonů vždy, pacient musí spolupracovat
  - FEV<sub>1</sub>
    - pneumonektomie > 2 litry nebo 80 % predik. Hodnoty
    - lobektomie > 1,5 litru nebo 50 % predik. hodnoty
  - MVV
    - pneumonektomie > 50 % predik. hodnoty
- CT, MR, PET,...
- ECHO srdce
- měření tlaku v a.pulmonalis (okluze simuluje pooperační stav, sledování jestli nezvnikne plicní HT)

# Předoperační příprava (3)

- abstinence od kouření (ideálně 4-8 týdnů) –  
↓sekrece v DC, ↓reaktivita DC
- cíleně léčit infekty DC, neoperovat elektivní  
výkony v době infektu a do 14 dní po infektu  
(hyperreaktivita DC)
- sekretolýza (mukolytika, expektorancia)
- dechová rehabilitace, fyzioterapie
- léčba cor pulmonale
- kyslíková terapie



# Premedikace

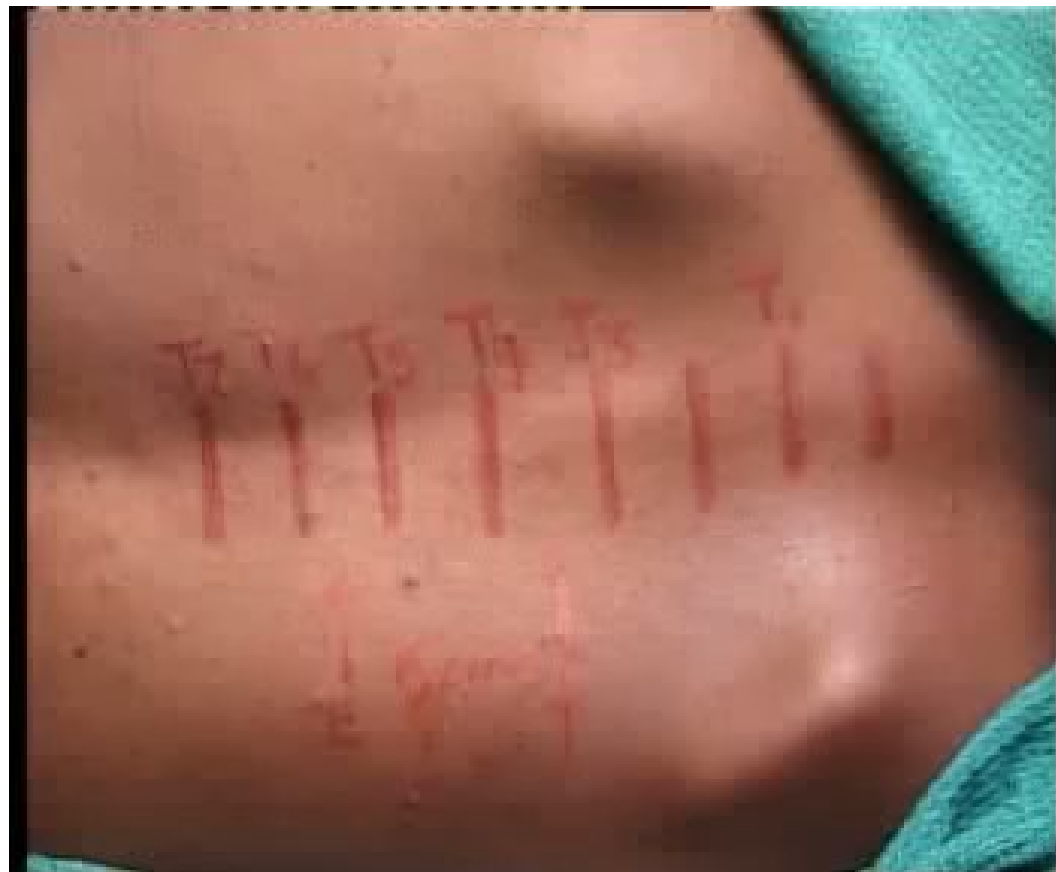- zhodnocení anatomických poměrů DC (dle CT/RTG S+P - útlak DC, deviace trachey, obstrukce,....)
- premedikace dle stavu pacienta (s dobrými plicními funkcemi mohou dostat sedativní premedikaci)
- pacienti s předoperační hypoxií, hypoxémií, hyperkapnií nepodávat léky vedoucí k útlumu dechu !!
- anticholinergika (atropin)? – zahušťují sekret DC (↑riziko u CHOPN)

# Analgezie peroperační a pooperační

- torakotomické výkony extrémně bolestivé !!
- nedostatečná analgezie = komplikace (bronchospasmus, nedostatečná dechová aktivita postop., retence sekretu DC,...)
- opiáty kont. / PCA (sufentanyl, morfin)
- NSAID, analgetika-antipyretika = nedostatečné (nutno v kombinaci)
- paravertebrální blokáda (jednorázově/kontinuální)
- blokády jednotlivých interkostálních nervů
- **hrudní epidurální analgezie** - katétr TH4-TH9, CAVE! – peroperační epidurální blokáda, může blokádou sympatiku způsobit hypotenzi, ↓srdeční výdej

# Hrudní epidurální analgezie

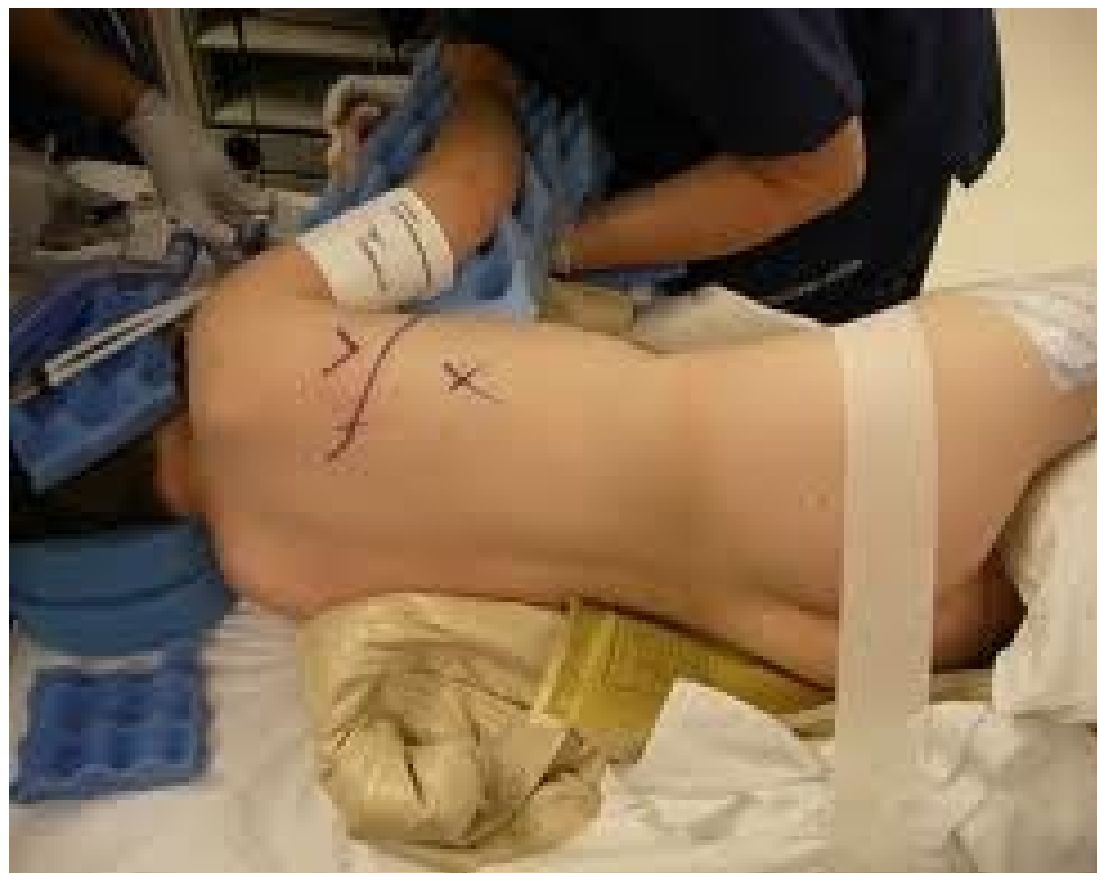[Video: punkce epidurálního katétru](#)

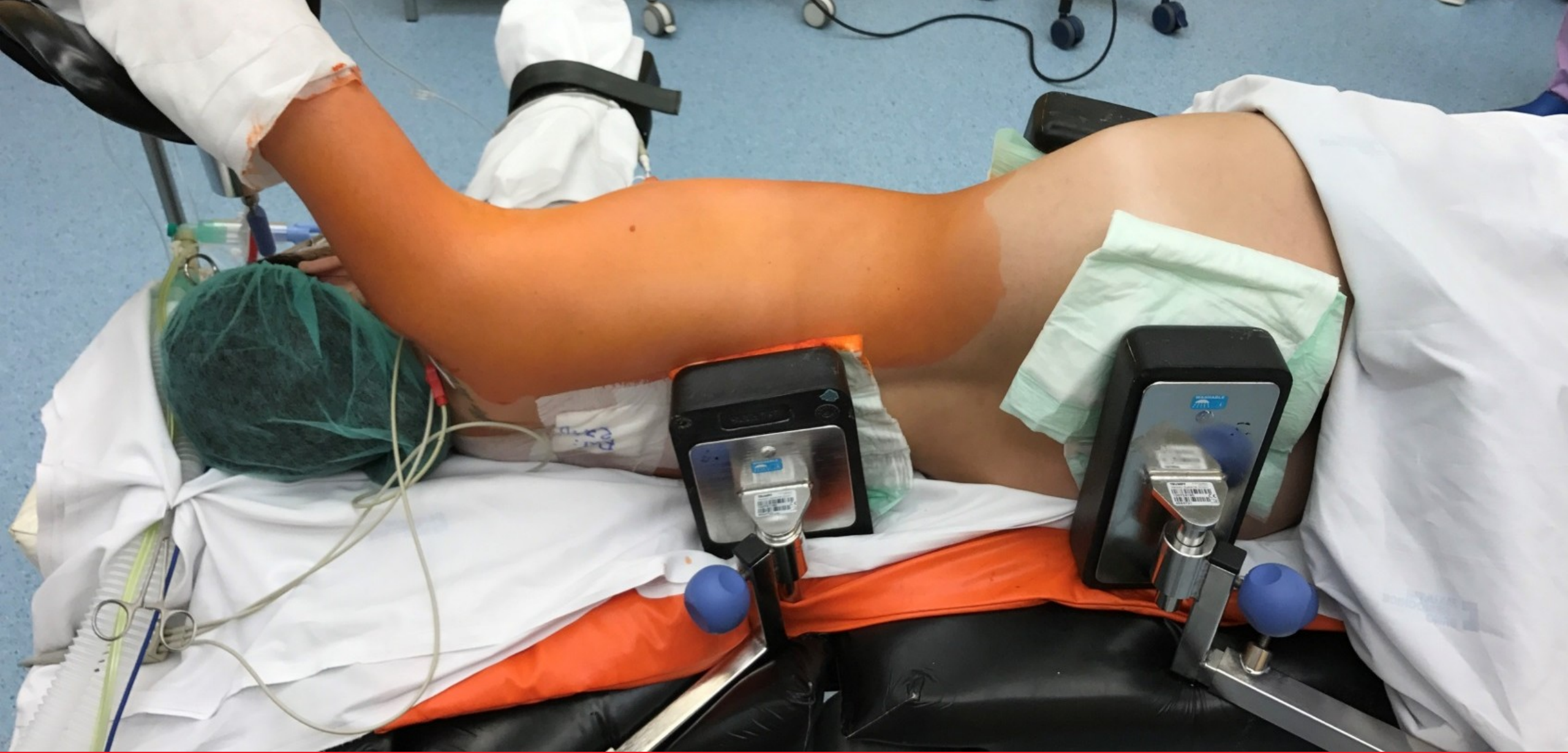


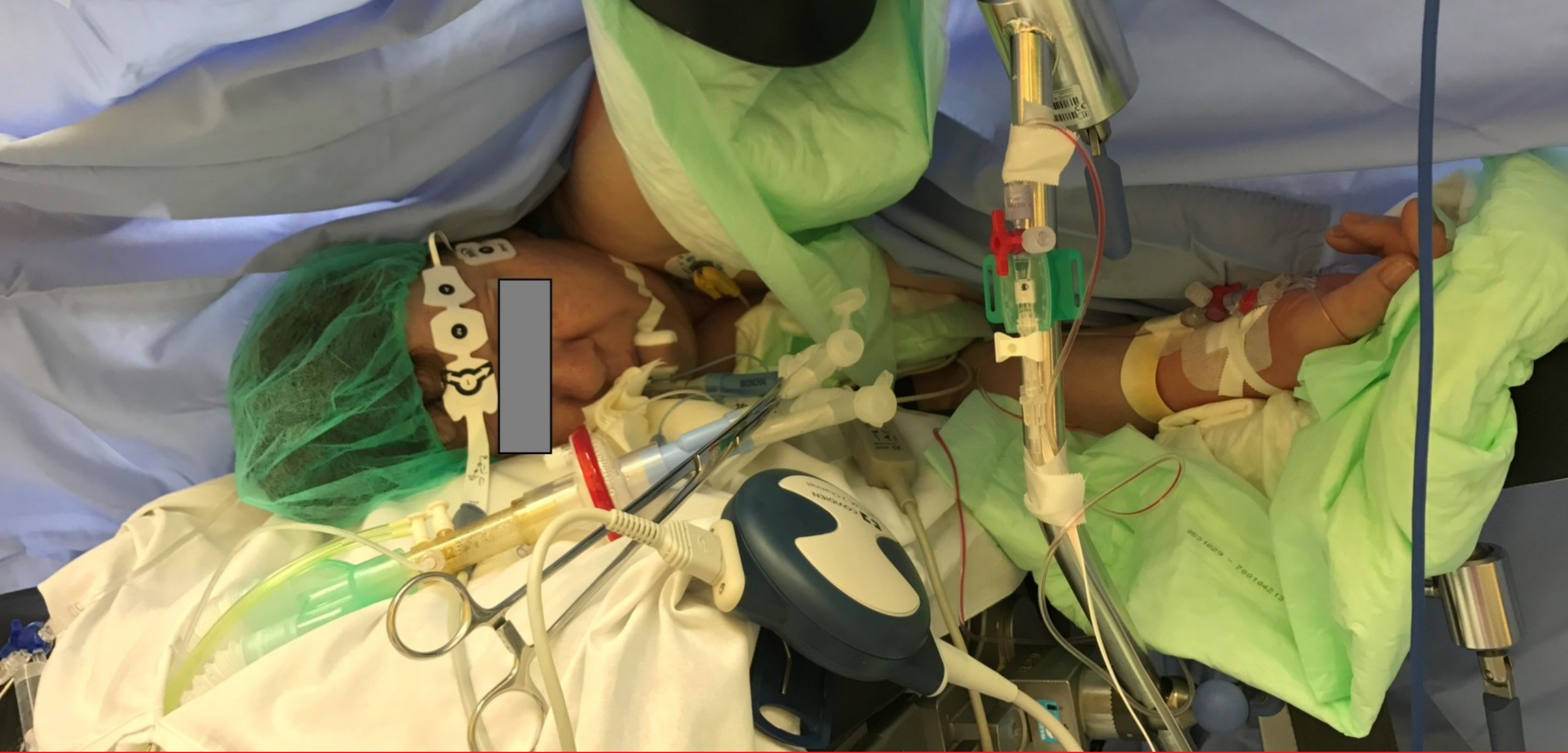
# Vedení anestezie

- **Celková anestezie s UPV**
  - kombinovaná anestezie (doplňovaná)
  - inhalační + epidurální hrudní anestezie
  - TIVA + epidurální hrudní anestezie
- **Monitoring a zajištění**
  - EKG, NIBP, SAT O<sub>2</sub>, ETCO<sub>2</sub>
  - PVK(2x) / CVK (není abs. indikace)
  - PMK (nad 2h)
  - BIS monitoring (paušálně?)
  - Relaxometrie (kont?)
  - IBP – kanylace artérie, taky k pooperační péči (astrup)
  - Měření teploty + teplotný management
  - Polohování a prevence útlaku nervů !!







# Poloha na boku a otevřený hrudník

- změny poměru ventilace/perfúze (V/Q)
- u spontánně ventilujícího pac. nárůst ventilace dependentní plíce o 10% / při řízené ventilaci s pozit. přetlakem u pac. v CA s relaxací klesá ventilace o 15%
- zvýšená perfúze dolní=dependentní plíce o 10% (v závislosti na hydrostatickém tlaku) - tento fakt zvyšuje pravděpodobnost tvorby atelektáz, dále je zde zvýšené nebezpečí vzniku edému při zvýšené transsudaci tekutin do intersticia
- **zařazení PEEP** = zlepšit ventilaci dolní plíce, čím ↓V-Q nepoměr a zlepšit shunt / ale ↑plicní cévní rezistenci, čím přesune perfuzi do neventilované plíce a může zhoršit shunt

# Patofyziologické změny u OLV (1)

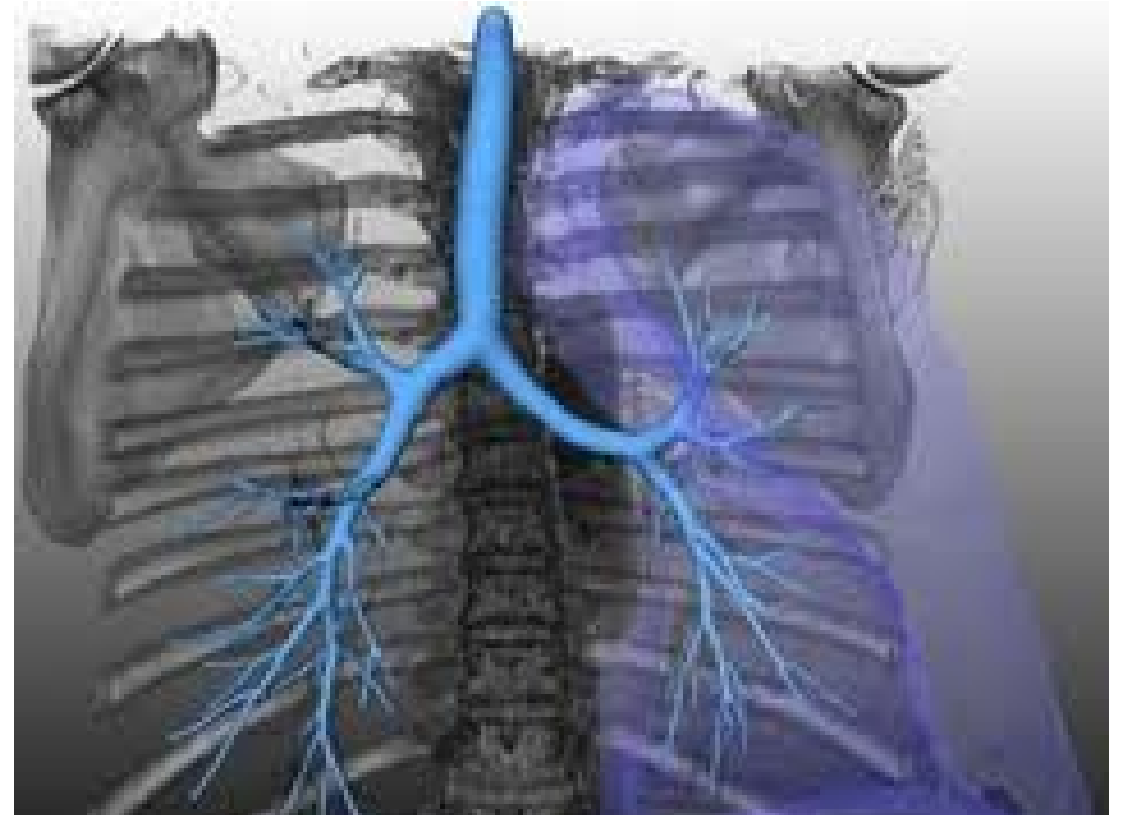
- Jedna plíce = celý dechový objem
- nepoužívat N<sub>2</sub>O – inhibuje HPV !!
- nitroplicní pravo-levý zkrat (neventilovaná plíce je perfundovaná, krev není saturovaná = ↓p<sub>a</sub>O<sub>2</sub> – riziko hypoxie)
- eliminace CO<sub>2</sub> bez potíží

# Patofyziologické změny u OLV (2)

- Hypoxie závisí na
  - HPV (hypoxická plicní vazokonstrikce) – přesměrování perfuze do ventilovaných oblastí = zlepšuje shunt !! - závisí od plicní rezistence (vyvarovat se nízkému FiO<sub>2</sub>, podchlazení pacienta, vazodilatačním lékům – volatilní anestetiká do MAC 1, hyperventilaci)
  - chirurgická manipulace na operované plíci
  - funkční stav dolní plíce (atelektázy, edém,...)
  - ventilace – ↑FiO<sub>2</sub> – vazodilatace dolní plíce, HPV horní, PEEP (dolní plíce zlepší ventilaci, ale vzestup cévní rezistence může nepříznivě působit na HPV horní plíce)

## One-lung ventilation = OLV

- funkční oddělení plic
- není potřeba u všech hrudních výkonů (jícen, thymus,...)
- znehybnění operované plíce (nebo plíce v místě operace)
- biluminální OTI kanyla
- bronchiální blokátor



# Indikace OLV

## Absolutní:

- VATS = video-asistovaná thoraskopie
- prevence infekce zdravé plíce
- masivní krvácení
- bronchopleurální píštěl
- alveolární proteinóza plíce

## Relativní:



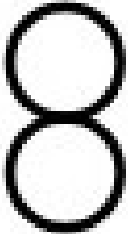

- aneuryzna hrudní aorty
- pneumonektomie, lobektomie horního laloku
- resekce jícnu



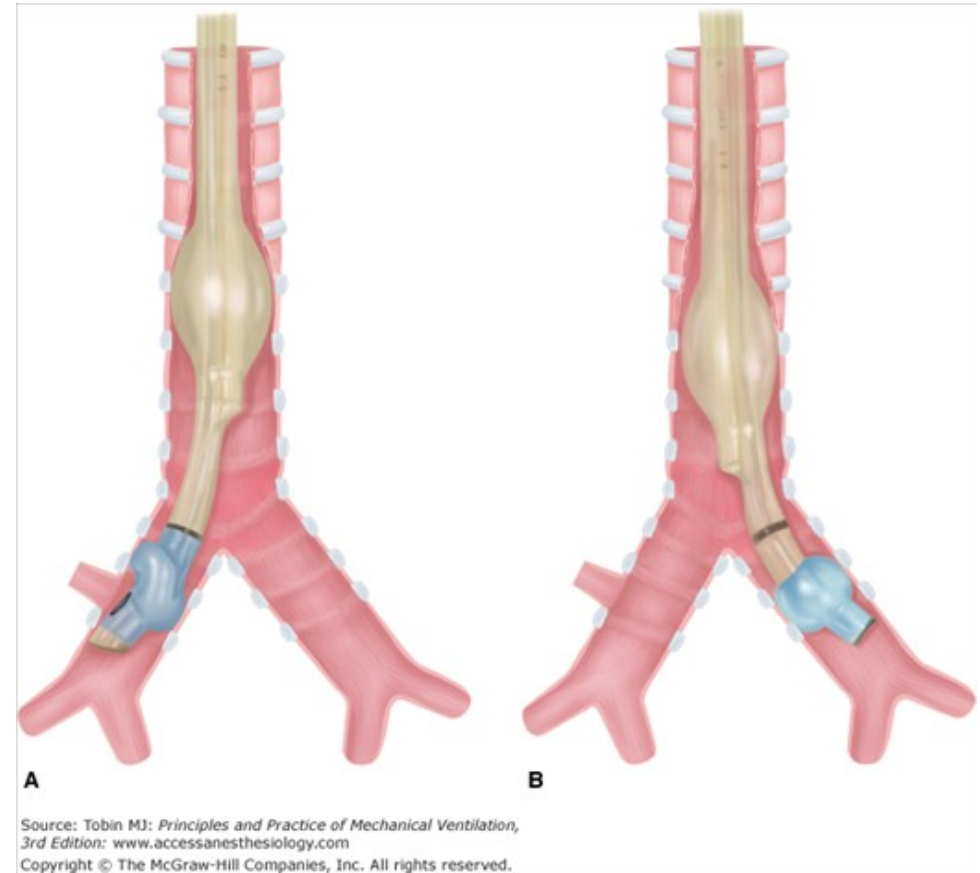
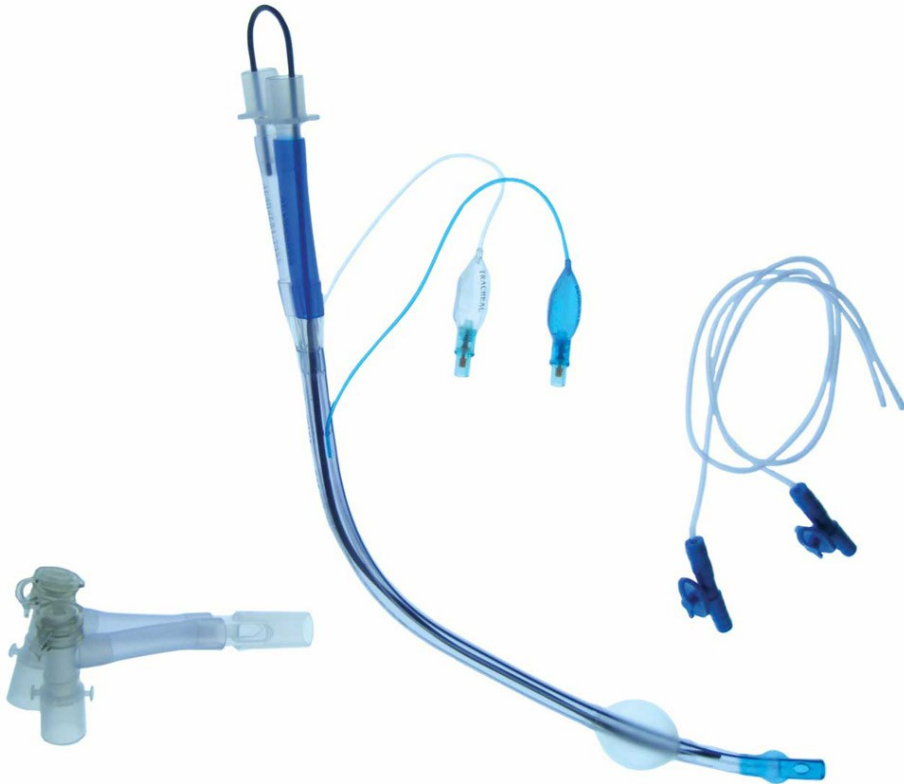## Biluminální kanyla

- Carlens L+hák / White P/ Robertshaw / **Mallinckrodt**, Portex, Rusch, and Sheridan
- pro pravostrannou i levostrannou intubaci
- velikosti od 32; 35,37 (ženy); 39,41(muži)
- před OTI vyzkoušet obě těsnící manžety
- použít zavaděč
- mít připravený bronchoskop
- konkavita dopředu, po průchodu hlasovými vazami natočení konkavity o 90°
- kontrola poslechem po obturaci jednotlivých lumen, event. bronchoskopicky
- kontrola umístění i po změně polohy pacienta !!

# Biluminální kanyla

	<b>Carlens</b>	<b>White</b>	<b>Bryce Smith</b>	<b>Robertshaw</b>
<b>lumen</b>				
<b>hook</b>	+	+	-	-
<b>side</b>	Lt	Rt	Lt & Rt	Lt & Rt

# Biluminální kanyla

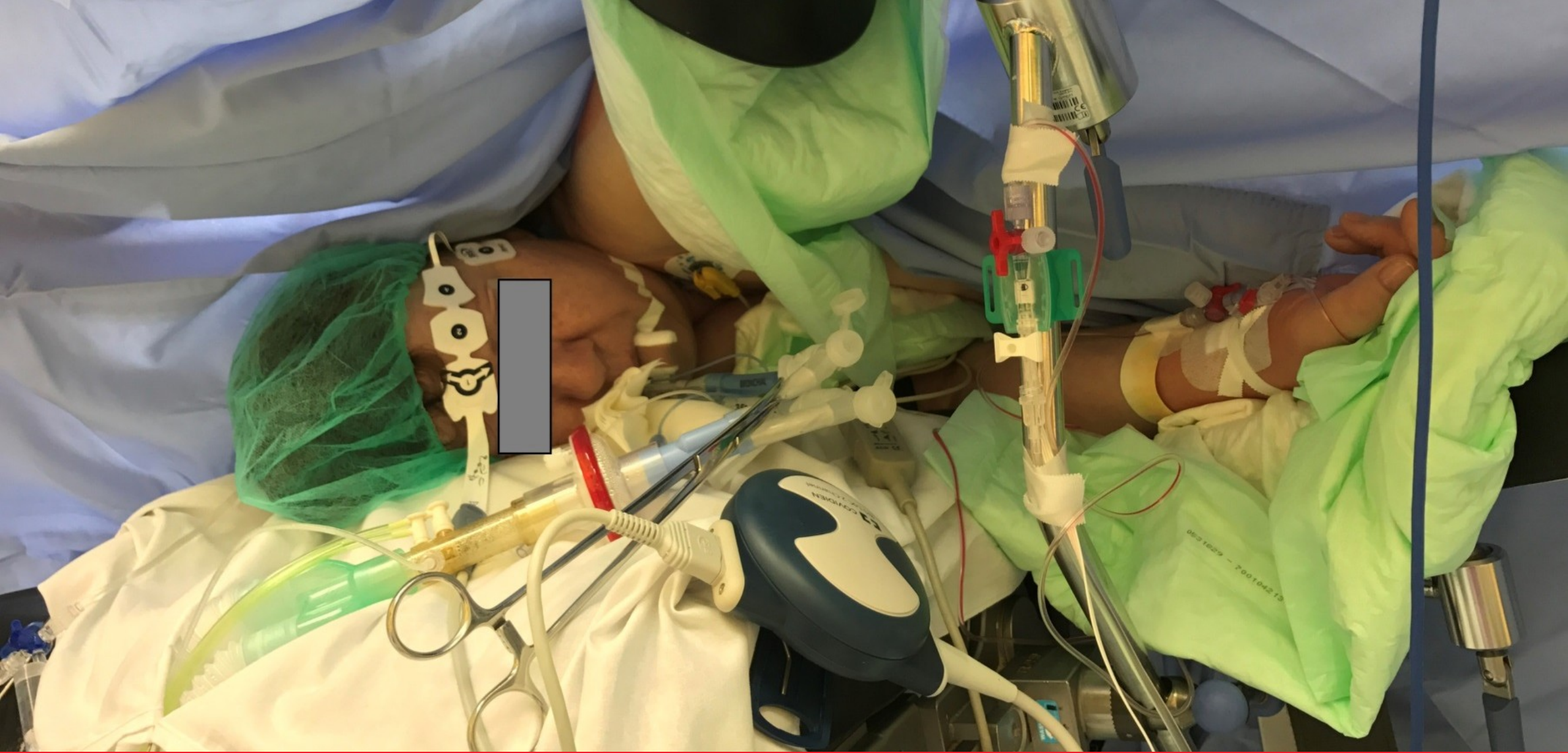

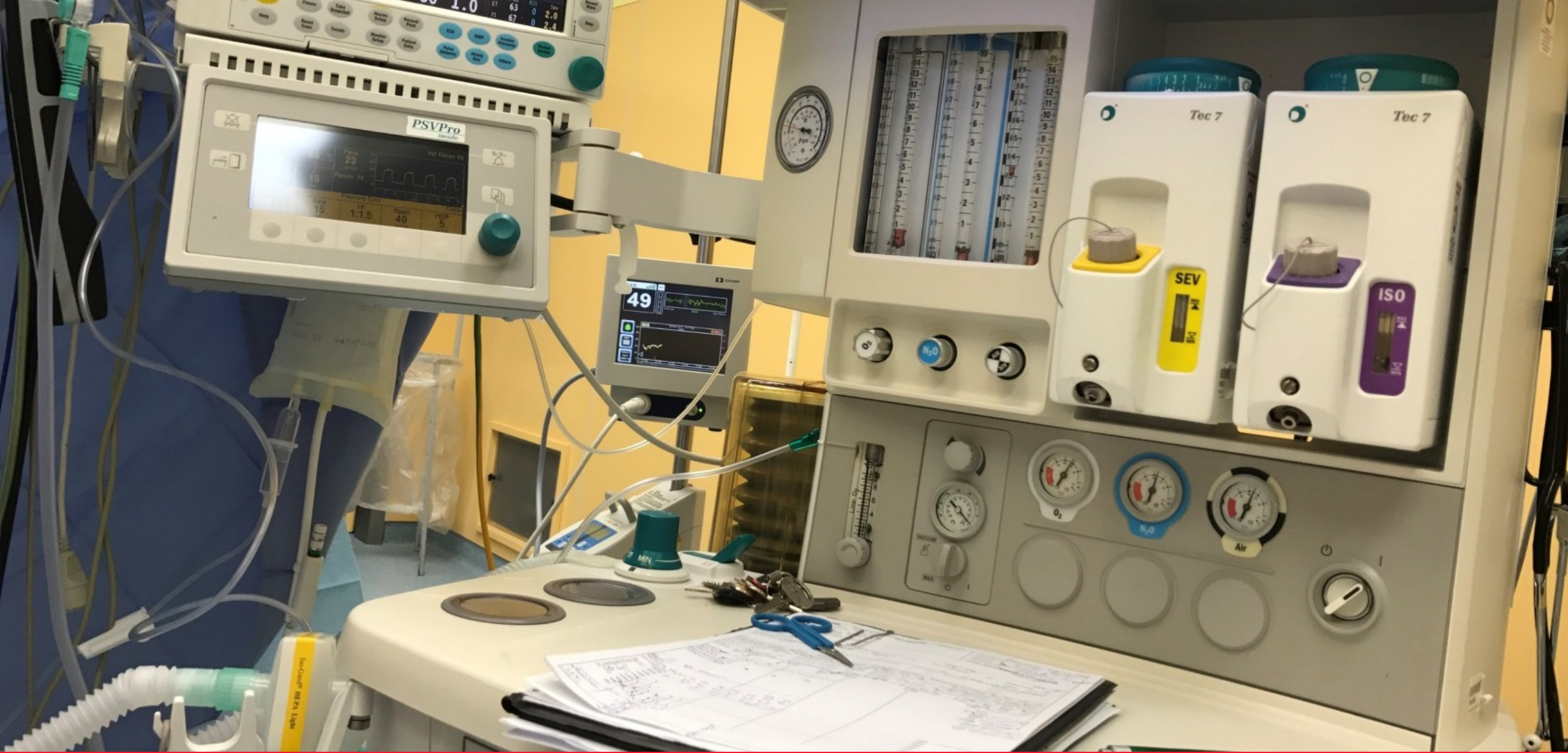Source: Tobin MJ: *Principles and Practice of Mechanical Ventilation*, 3rd Edition: [www.accessanesthesiology.com](http://www.accessanesthesiology.com)  
Copyright © The McGraw-Hill Companies, Inc. All rights reserved.

# Intubace biluminální kanylou

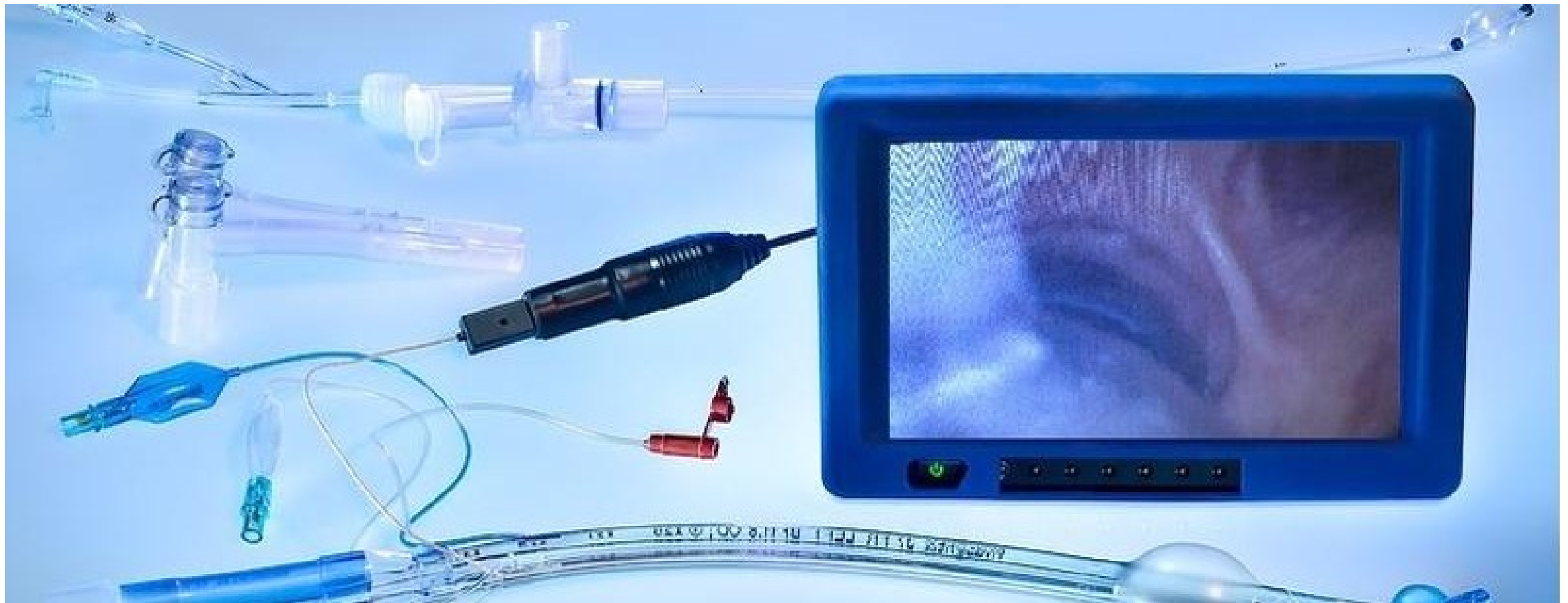
[Video: intubace biluminální kanylou](#)



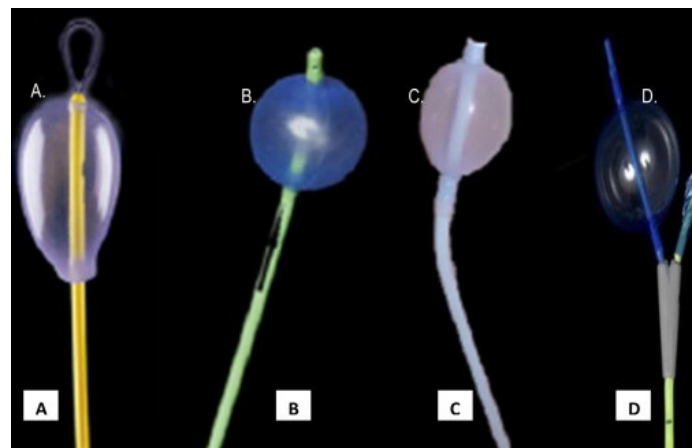




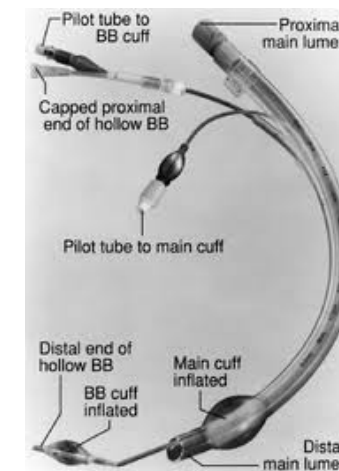
# VivaSight Double Lumen



# Bronchiální blokátor



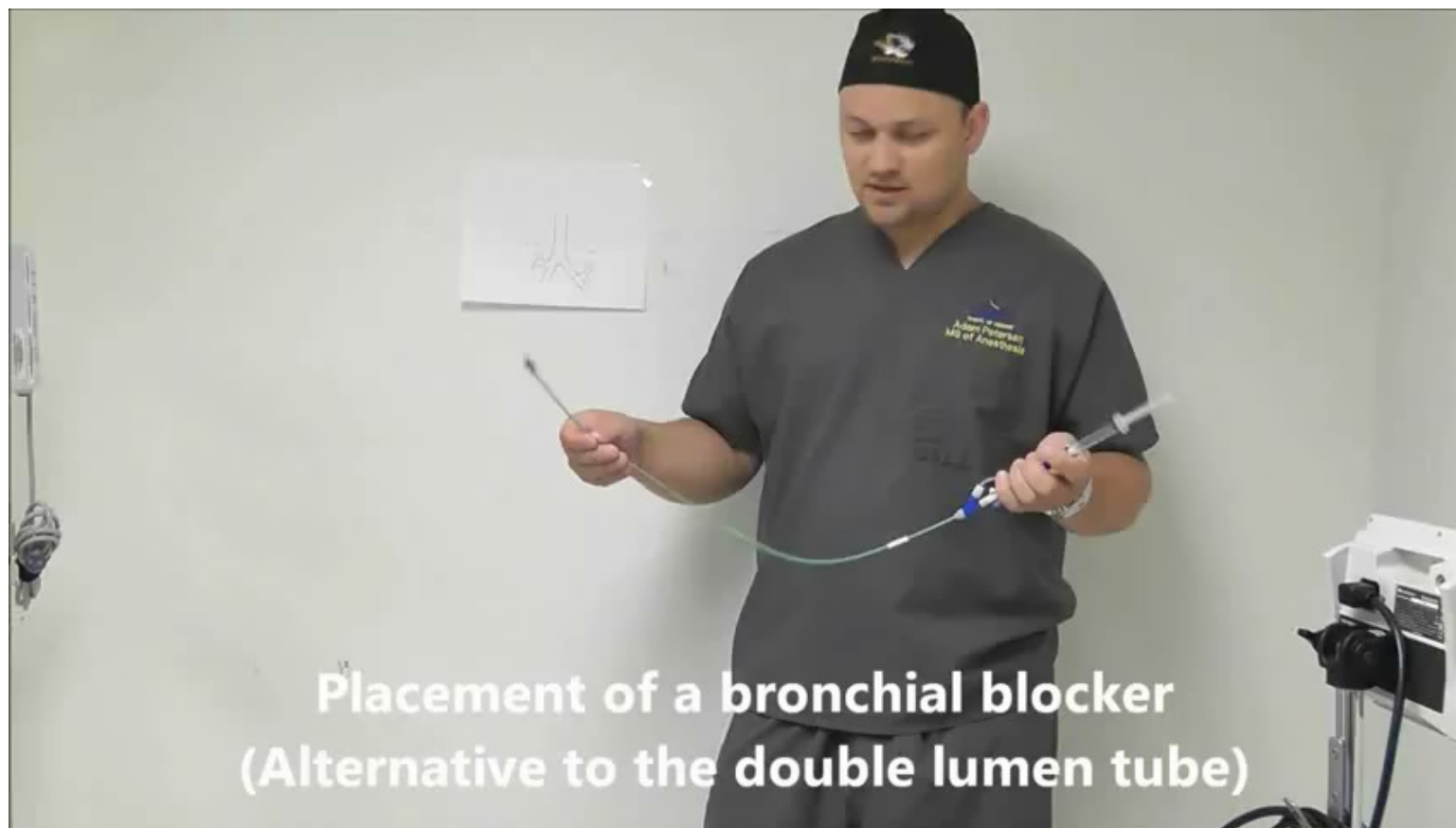A, Arndt® blocker; B, Cohen® blocker; Fujii® Uniblocker, Teleflex-EZ® blocker

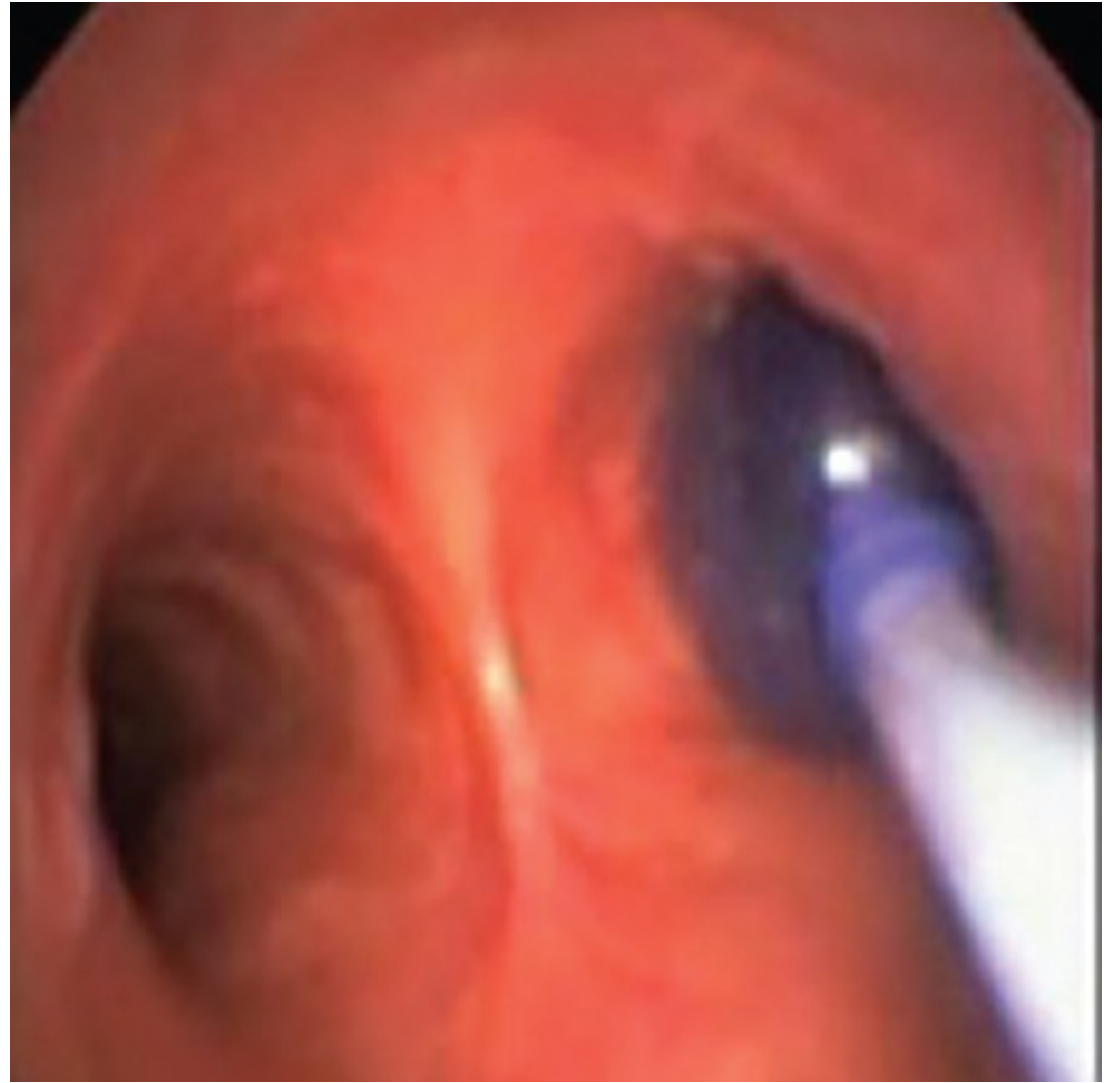
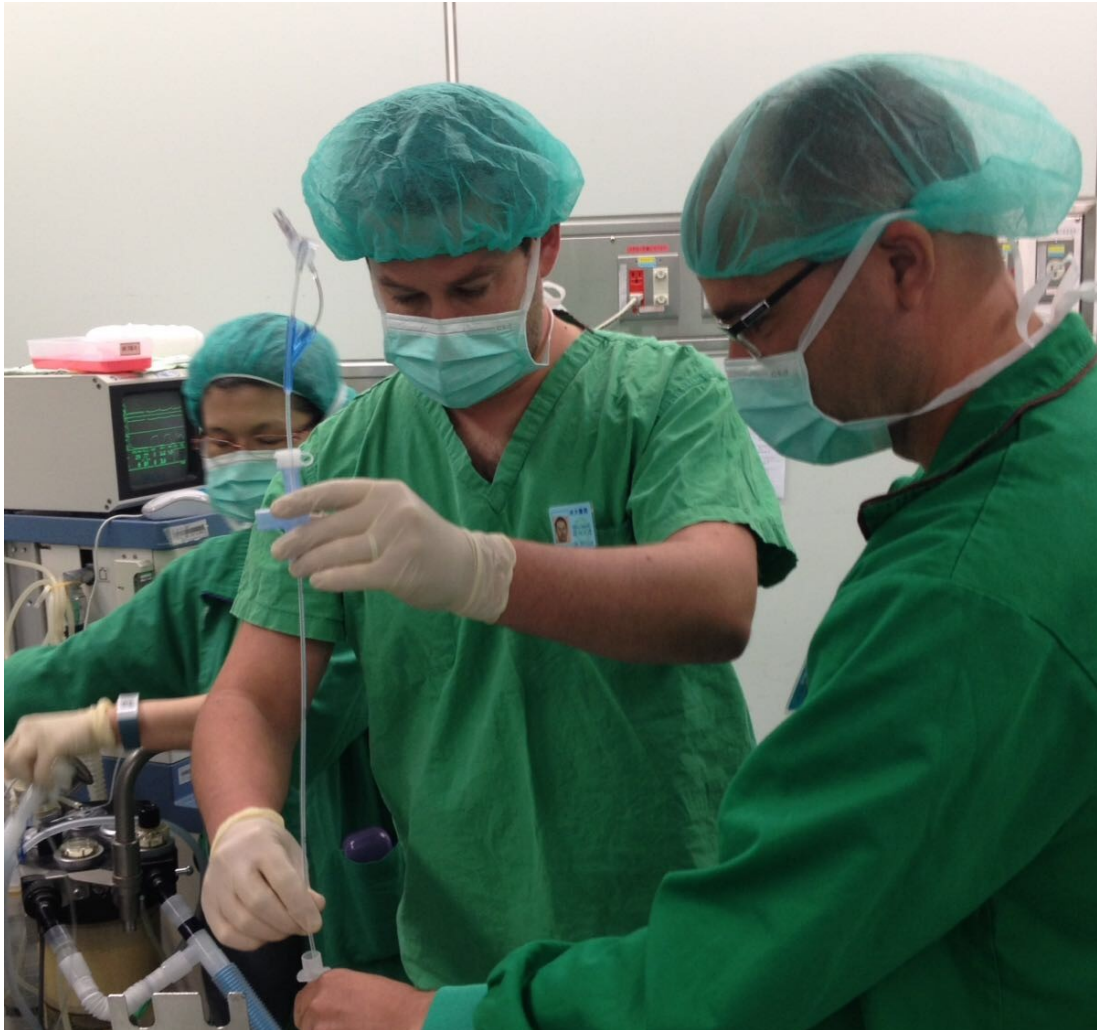



# Bronchiální blokátor

[Video: zavedení bronchiálního blokátoru](#)





# Bronchiální blokátor

## Výhody

- použití s běžnou OTK
- možná selektivní blokáda lobárních bronchů
- není nutná reintubace při pokračující UPV
- jedna velikost na obě strany
- použití u dětí (chybí biluminální kanyly)
- u obtížné intubace
- u tracheostomie

## Nevýhody

- obtížné odsávání za blokádou
- nutnost optické kontroly při zavádění ??
- mírně vyšší cena

# Biluminální kanyla

## Výhody

- snadnější kolaps plíce
- současný přístup na obě strany
- lépe doleva
- mohou být zavedeny naslepo

## Nevýhody

- rozdílné kanyly (L/P, velikost)
- nebezpečí poranění dýchacích cest
- nutnost reintubace při pokračující UPV
- hůře doprava

# Postup při jednostranné ventilaci

- ventilace dechovými objemy 5-6 ml/kg IBW (4-5ml/kg – lung protective) PCV / VCV
- permisivní hyperkapnie možná
- $\uparrow P_{max}$  (P plató) – ventiluje jenom jedna plíce
- FiO<sub>2</sub> (nad 50% k zabránění hypoxie)
- PEEP 4-5 (PEEP 0 u CHOPN)
- intermitentní ventilace horní plíce, nebo kontinuální insuflace O<sub>2</sub> do horní plíce / CPAP –  
CAVE: nutná komunikace s operátorem
- co nejdříve zasvorkovat plicní arterii neventilované plíce =  $\downarrow$ pravo-levý zkrat
- one-lung ventilation co nejkratší možnou dobu
- na konci operace manuálně rozepneme neventilovanou plíci

# Speciální anestezie (1)

## □ Mediastinoskopie

- endoskop přes jugulum do mediastina v CA
- řízená ventilace
- s výhodou armovaná OTI kanyla (manipulace v oblasti krku)
- možná komprese brachiocefalické arterie nebo vény vpravo mediastinoskopem – omezení krevního toku (oxymeter na pravou ruku, PVK i na DK)

# Speciální anestezie (2)

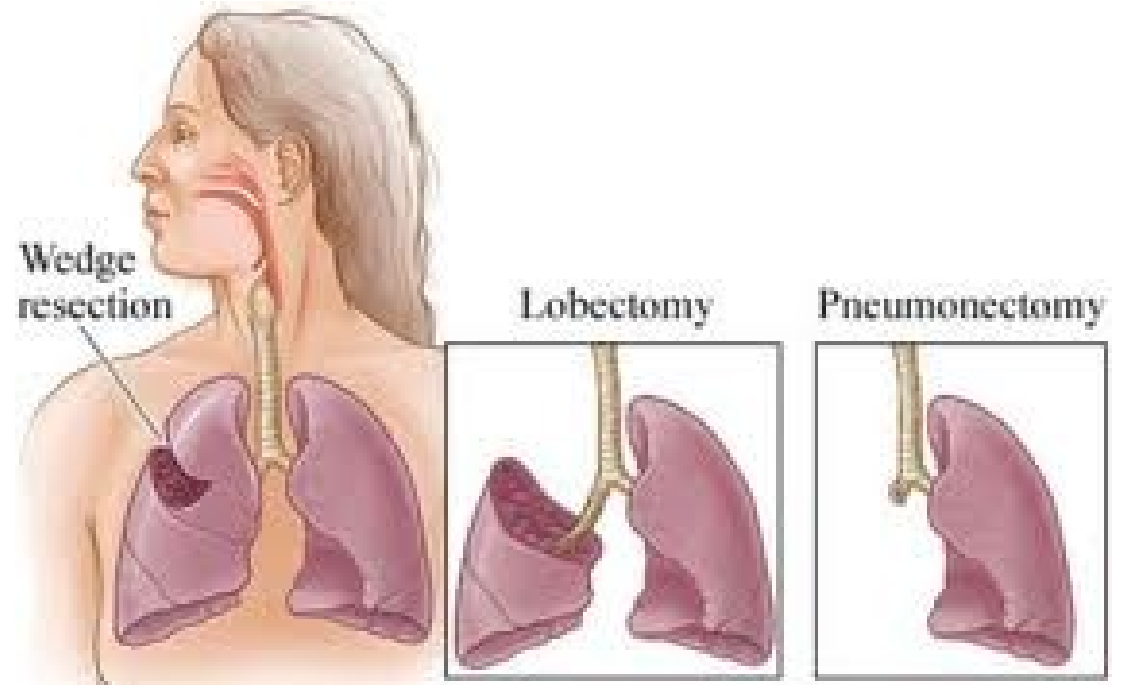
## Bronchoskopie

- analgosedace / celková anestezie
- rigidní / flexibilní bronchoskop
- ventilace přes konektor na kanyle, bočný přístup do bronchoskopu, vysokofrekvenční ventilace
- hypoxie, hyperkapnie

# Speciální anestezie (3)

## Resekční výkony na plicích

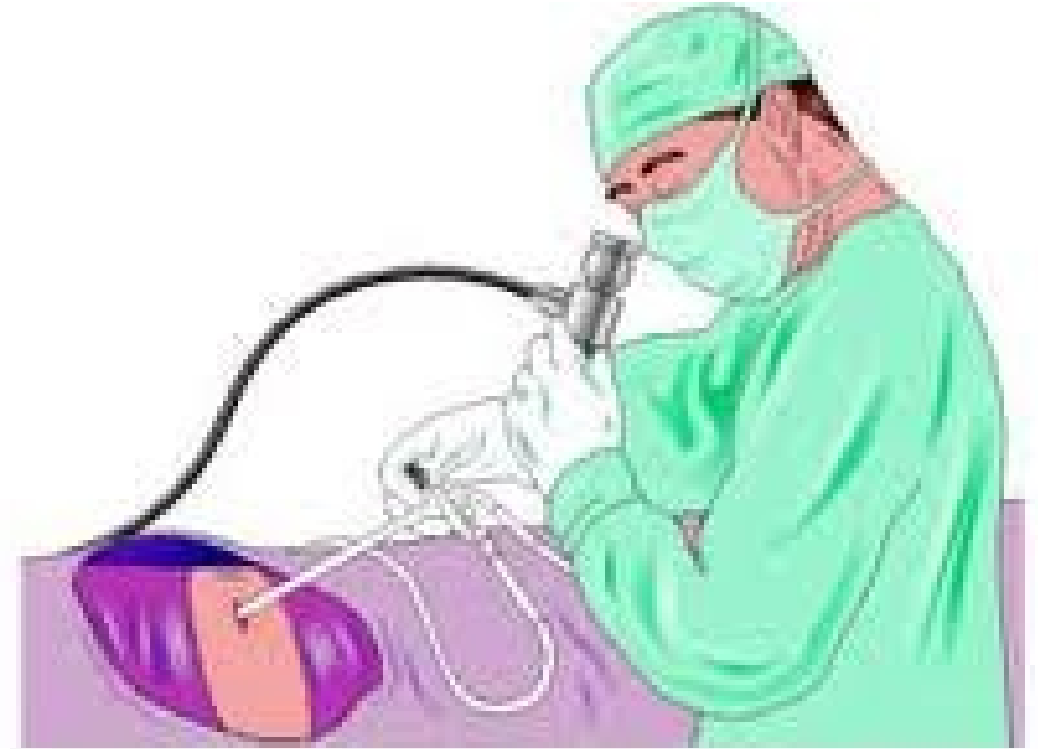- wedge resekce, segmentektomie, lobektomie, pneumonektomie
- výkony na boku
- většinou jednostranná ventilace
- před uzavřením hrudníku manuální hand-bag ventilace (recruitment)
- až ve 30% se po thorakochirurgických výkonech vyskytují poruchy srdečního rytmu





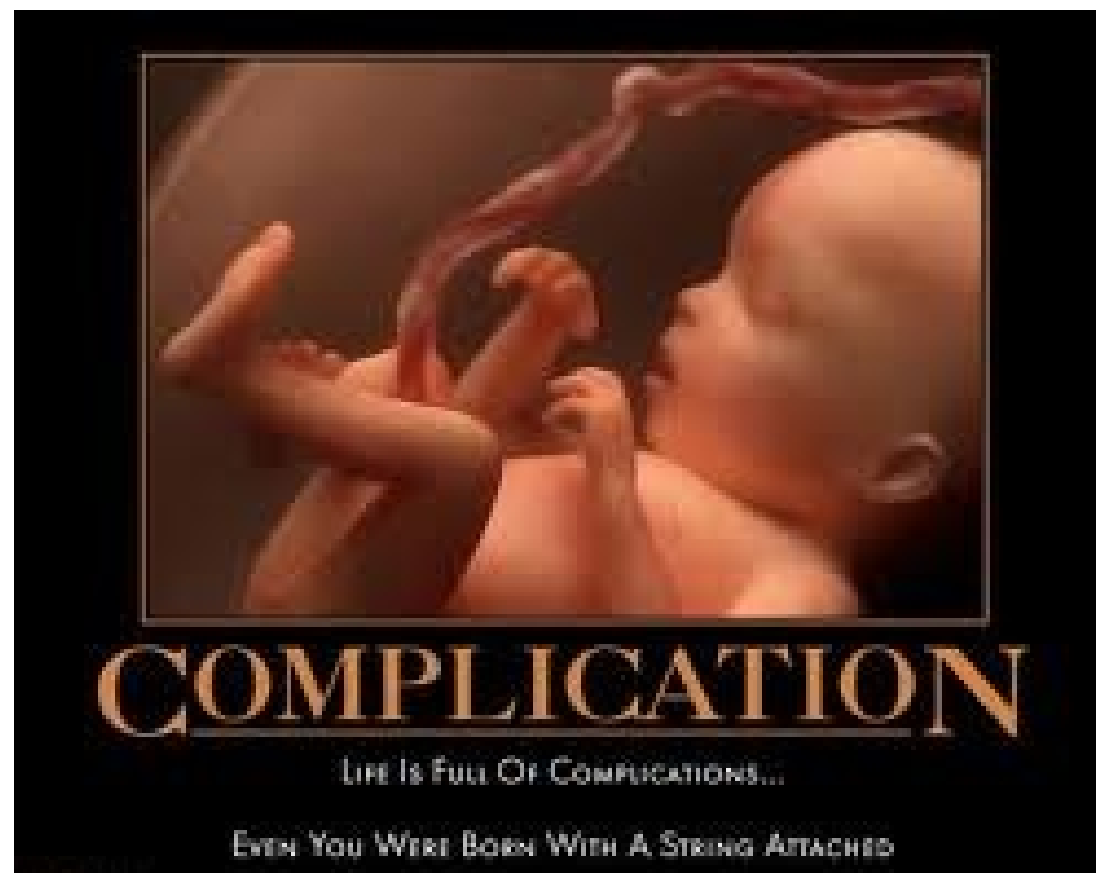# Speciální anestezie (4)

- resekce bul, cyst
- bronchopleurální píštěl
- bronchiektazie
- redukční plicní výkony (emfyzém)
- transplantace plic
- VATS (video-asistovaná torakoskopie) – biopsie, pleurodéz, redukční plicní výkony, dekortikace



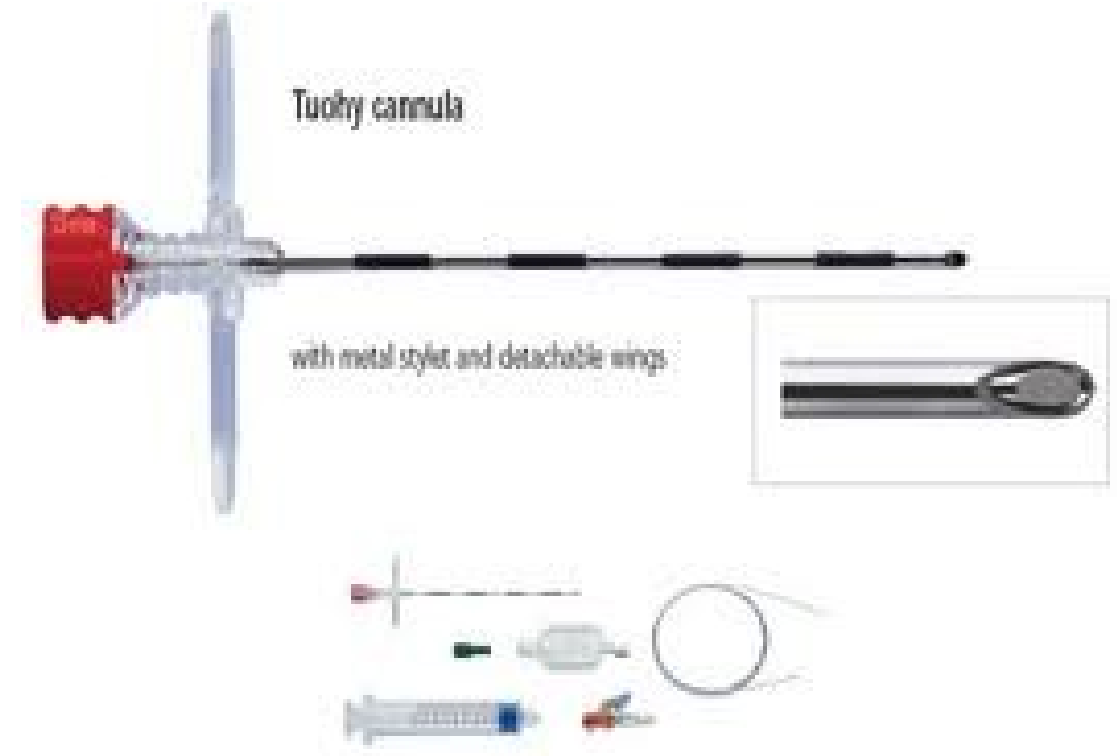
# Pooperační komplikace

- krvácení po výkonu
- ruptura bronchiálního pahýlu  
(bronchopleurální píštěl a tenzní pneumothorax)
- respirační insuficience s nutností UPV  
(pravolevý zkrat, V-Q nepoměr, ↓FRC)
- atelektázy
- pneumonie



# Pooperační péče

- intenzivní péče (JIP/ARO)
- oxygenoterapie
- fyzioterapie hrudníku, dechové cvičení, polohovací drenáže
- sekretolýza
- analgezie
  - opiáty (i.v., epidurálně)
  - epidurální hrudní analgezie
  - paravertebrální blokáda
  - blokády interkostálních nervů
  - neopiátová analgetika (NSAID,...)



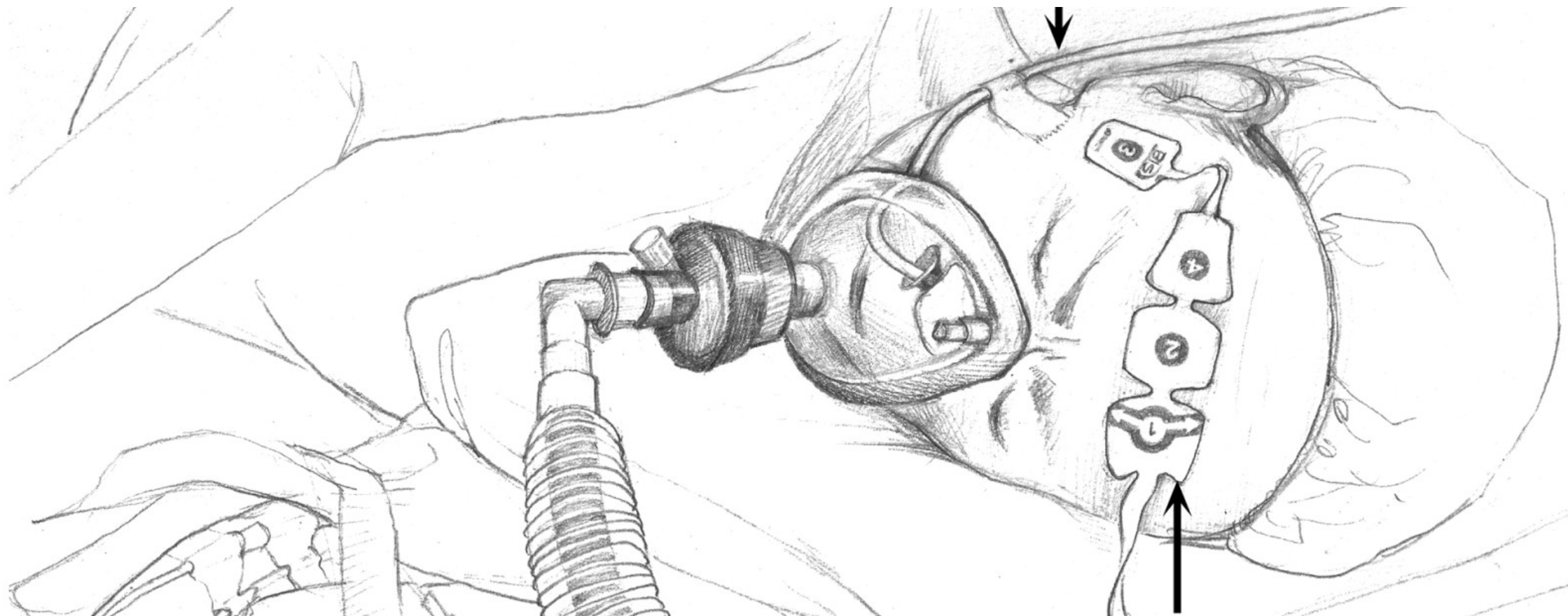
# Pooperační péče

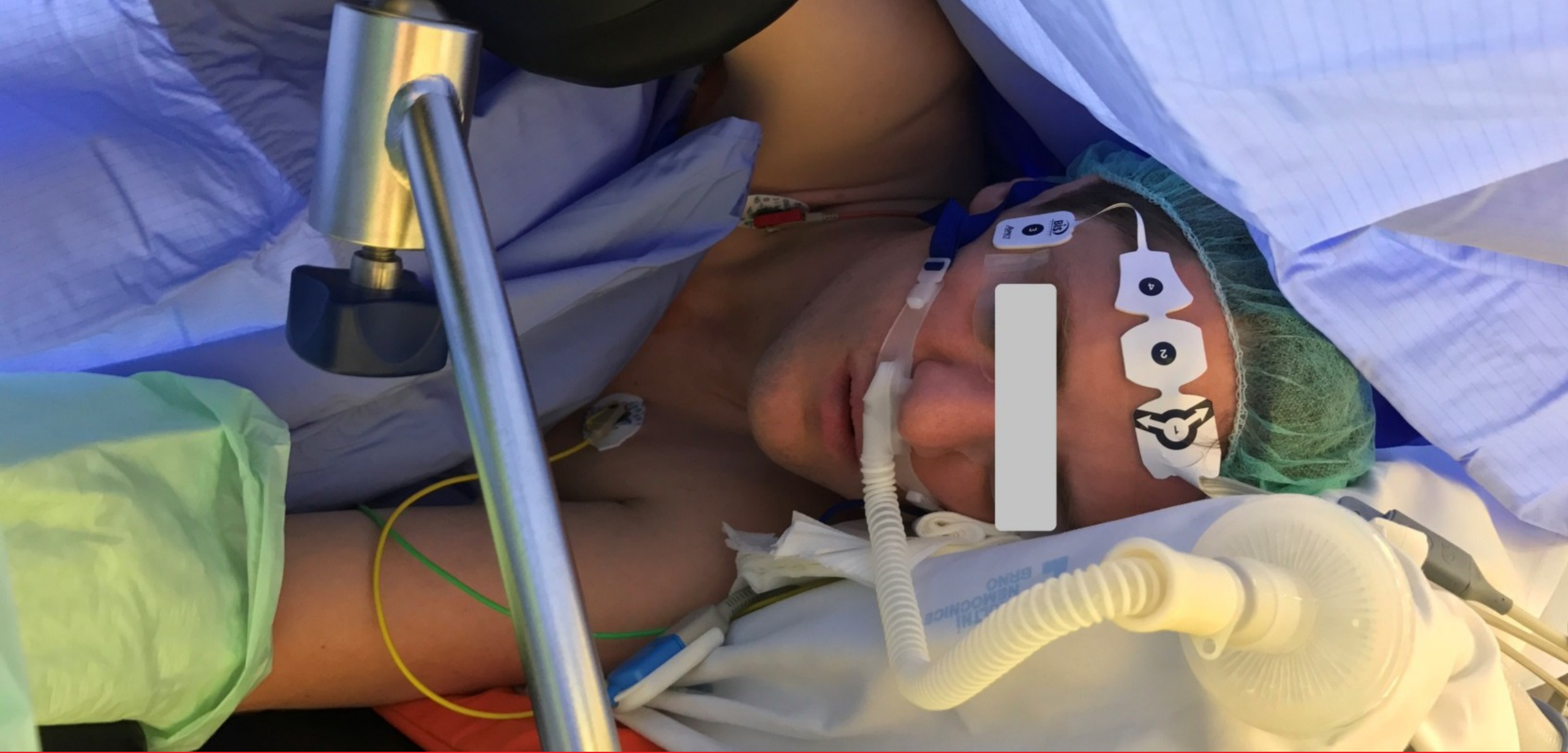Hrudní drény- trvalá péče o hrudní drén - musí být průchodný!!

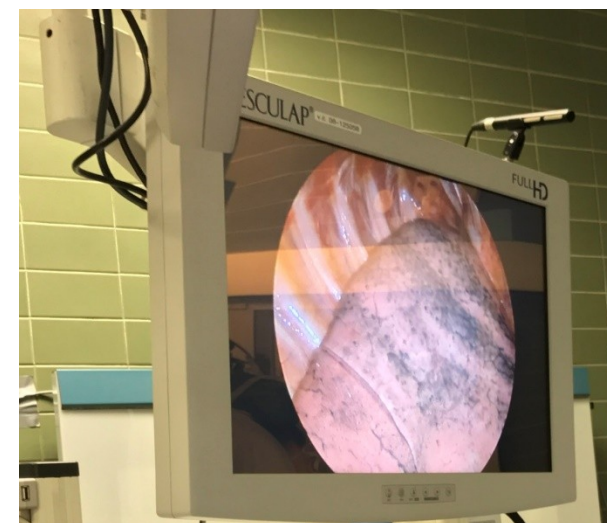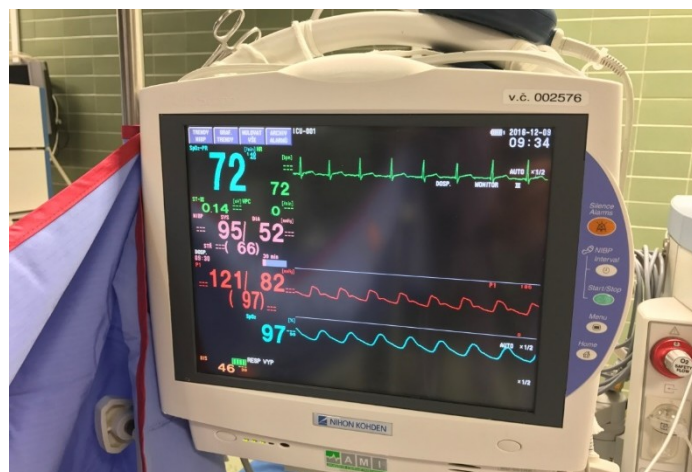
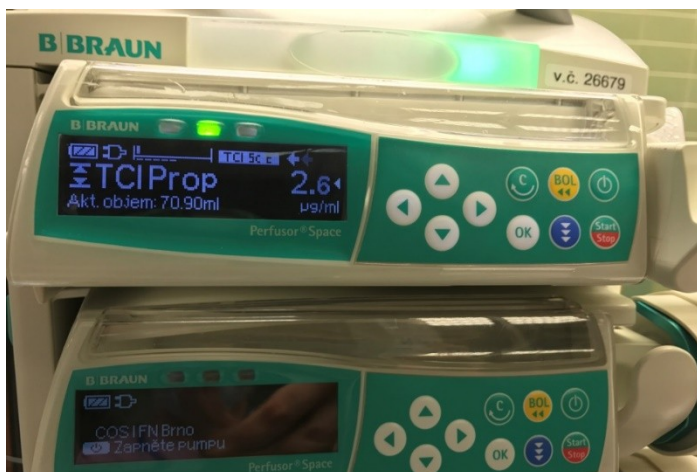- po lobektomiích na sání
  - nutno udržet plíci rozvinutou
  - drenáž výpotku a monitorace případného krvácení
  
- po pneumektomiích
  - nikdy ne na sání - nebezpečí posunu mediastina a úmrtí
  - drén vždy pod hladinu
  - funkce drénu je v monitoraci krvácení a drenáži výpotku

# NITS = non-intubated thoracic surgery

- Buckingham / Vischnewski již v 50tých letech 19.století
- neintubační VATS (multi/uniportal)
- esenciální je kooperace chirurga s anesteziologem
- správný výběr pacientů (CAVE: předpoklad obtížné intubace,..)
- důkladně informovaný pacient
- zajištění PVK a zahájení anestézie TCI Propofolem – kontrola hloubky spánku BISem
- zajištění oxygenace při jednostranné spontánní ventilaci oblič. maskou / LMA / HFNC = Thrive (Optiflow)
- chirurg aplikuje LA (2% Lidocain) ke kožní incizi – iatrogenní PNO umožní kolaps nondependentní plíce za spont. ventilace; poté aplikuje 0,5% Marcain do 3.-8. interkostálního prostoru a k n.vagus







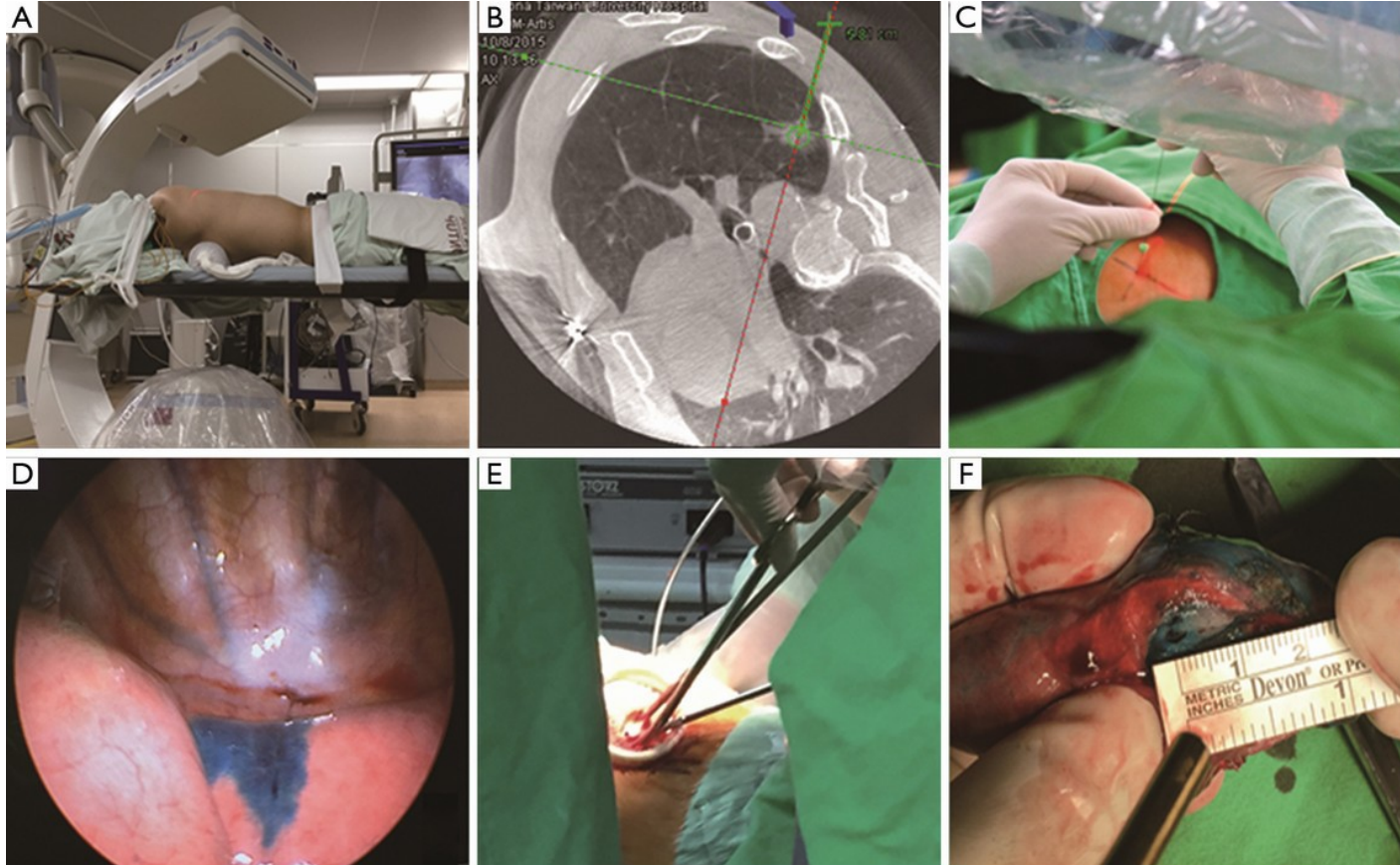


- po resekci nutnost rozepětí operované plíce ke kontrole těsnosti po resekci - přímá kontrola chirurgem videoskopicky
  - zvýšit průtok via HFNC na 50-60L/min
- nebo
- přiložení oblič. masky s APV 30-40 (vhodný jaw thrust) a ventilace vakem

**CAVE:** hrozí barotrauma při kont. vysokém přítoku via Optiflow při přiložení oblič. masky !!

# Závěr

- korektní uložení DLT nebo blokátoru
- oxygenace je prioritní
- mít záložní plán
  
- do budoucna:**
  - miniinvazivita = NI-uniportal VATS tubeless (hybridní sál s CT navigací)



Yang SM, Ko WC, Li MY, Hsu HH, Chen CY, Wu H, Chang YC, Chen JS. Image-guided transoscopic surgery with dye localization in a hybrid operating room. J Thorac Dis 2016;8(Suppl 5):S581-S588. doi: 10.10279/2016.08.55

MUNI  
MED

FAKULTNÍ  
NEMOCNICE  
BRNO

**Děkuji za pozornost**

# Reference

- Chen J-S, Cheng YJ, Hung MH, et al. Nonintubated thoracoscopic lobectomy for lung cancer. *Ann Surg.* 2011;254:1038---43.
- Liu YJ, Hung MH, Hsu HH, Chen JS, Cheng YJ. Effects on respiration of nonintubated anesthesia in thoracoscopic surgery under spontaneous ventilation. *Ann Transl Med* 2015;3(8):107. doi: 10.3978/j.issn.2305-5839.2015.04.15
- Wang ML, Galvez C, Chen JS, Navarro- Martinez J, Bolufer S, Hung MH, Hsu HHJ, Cheng YJ. Non-intubated single-incision video-assisted thoracic surgery: a two-center cohort of 188 patients. *J Thorac Dis* 2017;9(8):2587- 2598. doi: 10.21037/jtd.2017.08.96
- Wang M-L, Wang Y-P, Hung M-H, Hsu H-H, Chen J-S, Yang F-S et al. Is fibre-optic bronchoscopy necessary to confirm the position of rigid-angled endobronchial blockers before thoracic surgery? A randomized controlled trial. *Eur J Cardiothorac Surg* 2017; doi:10.1093/ejcts/ezx260.
- Gonzalez-Rivas D, Bonome C, Fieira E, et al. Non-intubated video-assisted thoracoscopic lung resections: the future of thoracic surgery? *Eur J Cardiothorac Surg.* 2015 [Epub 19.04.15]pii:ezv136.
- David P, Pompeo E, Fabbi E, et al. Surgical pneumothorax under spontaneous ventilation-effect on oxygenation and ventilation. *Ann Transl Med.* 2015;3:106.
- Hung M-H, Hsu HH, Chan KC, et al. Non-intubated thoracoscopic surgery using internal intercostal nerve block, vagal block and targeted sedation. *Eur J Cardiothorac Surg.* 2014;46:620---5.
- Ábrego BV, et al. Thoracoscopic mediastinal exploration with local anesthesia. First case at the Hospital General de México. *Rev Med Hosp Gen Méx.* 2016. <http://dx.doi.org/10.1016/j.hgmx.2016.06.012>

# Reference

- Irons JF, Martinez G. Anaesthetic considerations for non-intubated thoracic surgery. *J Vis Surg* 2016;2:61.
- Gothard, John. (2006). Lung injury after thoracic surgery and one-lung ventilation. *Current opinion in anaesthesiology*. 19. 5-10. 10.1097/01.aco.0000192783.40021.c1.
- Katlic, Mark. (2006). Video-assisted thoracic surgery utilizing local anesthesia and sedation. *European journal of cardio-thoracic surgery : official journal of the European Association for Cardio-thoracic Surgery*. 30. 529-32. 10.1016/j.ejcts.2006.06.019.
- Danby, CA & Adebajo, SA & Moritz, D. (1998). Video-assisted talc pleurodesis for malignant pleural effusions utilizing local anesthesia and IV sedation. *Chest*. 113. 739-42. 10.1378/chest.113.3.739.
- Bolotin, Gil & Lazarovici, Horia & Uretzky, Gideon & Zlotnick, Amnon & Tamir, Ada & Saute, Milton. (2000). The efficacy of intraoperative internal intercostal nerve block during video-assisted thoracic surgery on postoperative pain. *The Annals of thoracic surgery*. 70. 1872-5. 10.1016/S0003-4975(00)01757-4.
- Freise, Hendrik & Van Aken, Hugo. (2011). Risks and benefits of thoracic epidural anaesthesia. *British journal of anaesthesia*. 107. 859-68. 10.1093/bja/aer339.
- Mineo, Tommaso. (2007). Epidural anesthesia in awake thoracic surgery. *European journal of cardio-thoracic surgery : official journal of the European Association for Cardio-thoracic Surgery*. 32. 13-9. 10.1016/j.ejcts.2007.04.004.
- Mineo, Tommaso & Pompeo, Eugenio & Mineo, Davide & Tacconi, Frederico & Marino, Mario & Fabrizio Sabato, Alessandro. (2006). Awake Nonresectional Lung Volume Reduction Surgery. *Annals of surgery*. 243. 131-6. 10.1097/01.sla.0000182917.39534.2c.