

# Zajištění dýchacích cest

Ivo Křikava

Petr Štourač

LF MU

Brno 2007

# Zajištění dýchacích cest

- Proč?
- dostupnost vybavení a metodik + zkušenosti
- akutní x plánované zajištění dých cest
- zhodnocení pacienta
- jednotlivé techniky a pomůcky

# Akutní zajištění DC

- **chybějící stimulace CNS** – bezvědomí, intoxikace, opiáty, kraniotrauma, nádory CNS ...
- **poruchy vedení a nervosvalového přenosu** – myastenie, intoxikace organofosfáty...
- **obstrukce horních DC** – otok, tumor, zánět, cizí těleso, zapadlý jazyk...
- **plicní patologie** – bronchospasmus, plicní edém, dekompenzace chron. onemocnění (CHOPN)...
- **porucha plicní mechaniky** – pneumothorax, hemothorax, sériová fraktura žeber, ruptura bránice...(!léčit příčinu!)
- **nedostatečné ochranné reflexy** – bezvědomí, GCS < 8

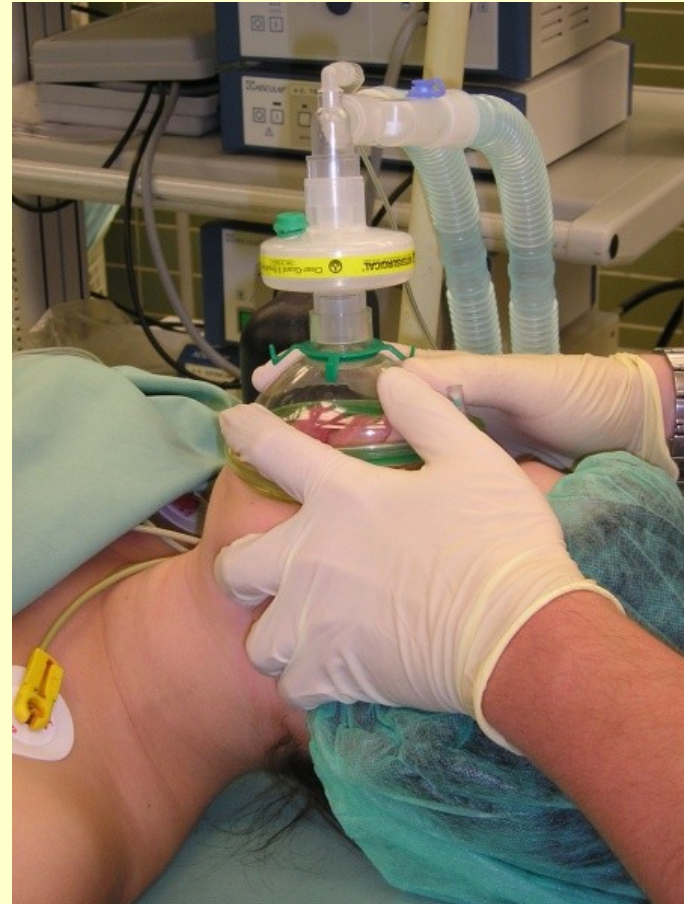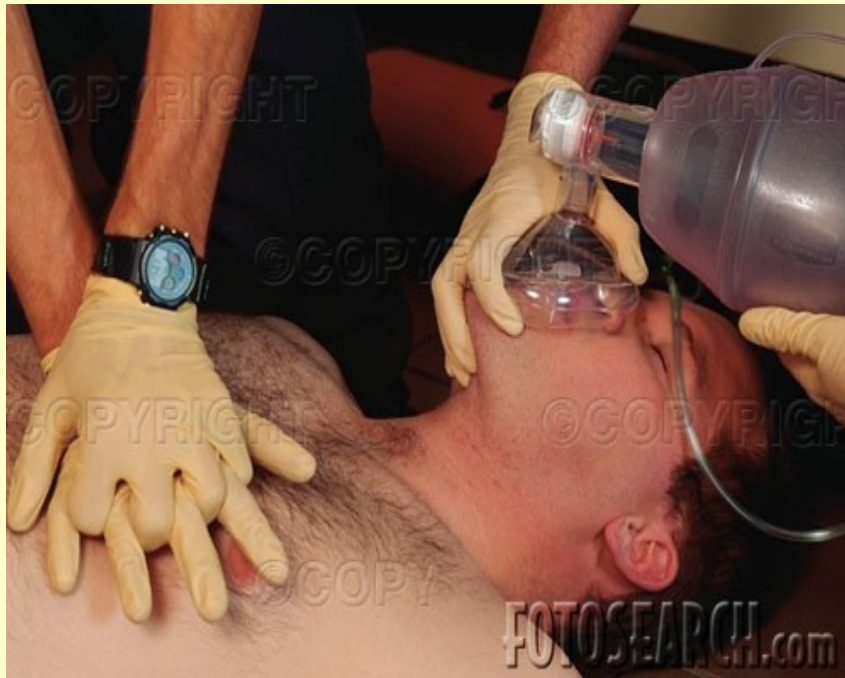# Plánované zajištění DC – anestezie

- **chybějící stimulace CNS** – vliv celkových anestetik a opiátů
- **poruchy vedení a nervosvalového přenosu** – použití svalových relaxancií
- **obstrukce horních DC** – zapadlý jazyk
- **porucha plicní mechaniky** – hrudní výkony (selektivní ventilace jedné plíce), laparoskopické výkony
- **nedostatečné ochranné reflexy** – bezvědomí, GCS < 8, při kvalitní celkové anestezii vždy, výkony v dutině ústní (riziko vdechnutí krve), vysoké riziko u nelačného pacienta = OTI

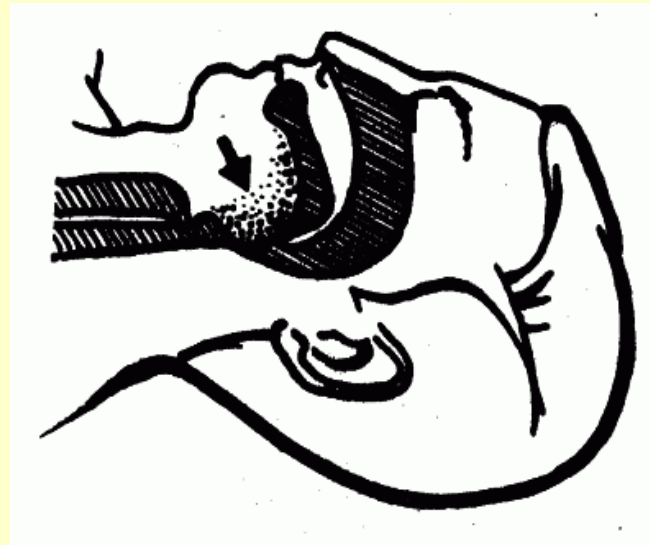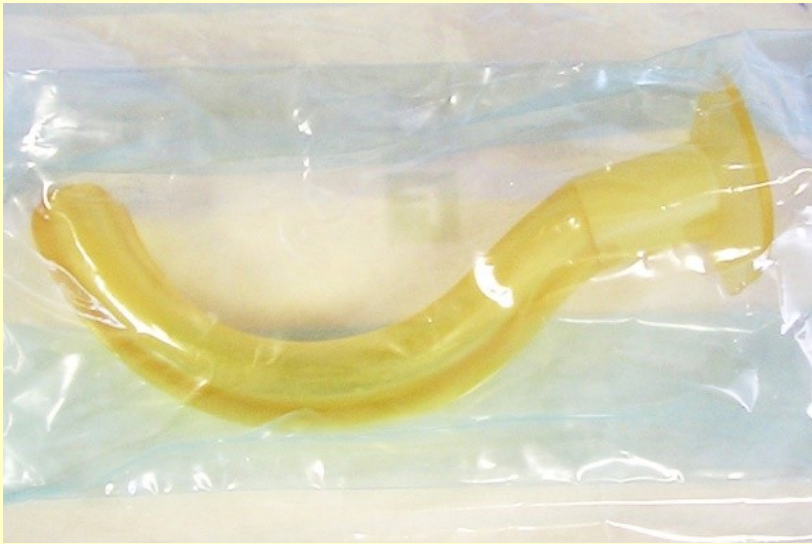# Možnosti

- dvojitý manévr + obličejová maska
- vzduchovody
- orotracheální intubace
- nasotracheální intubace
- laryngeální maska
- kombitubus
- tracheostomie

# Obličejová maska

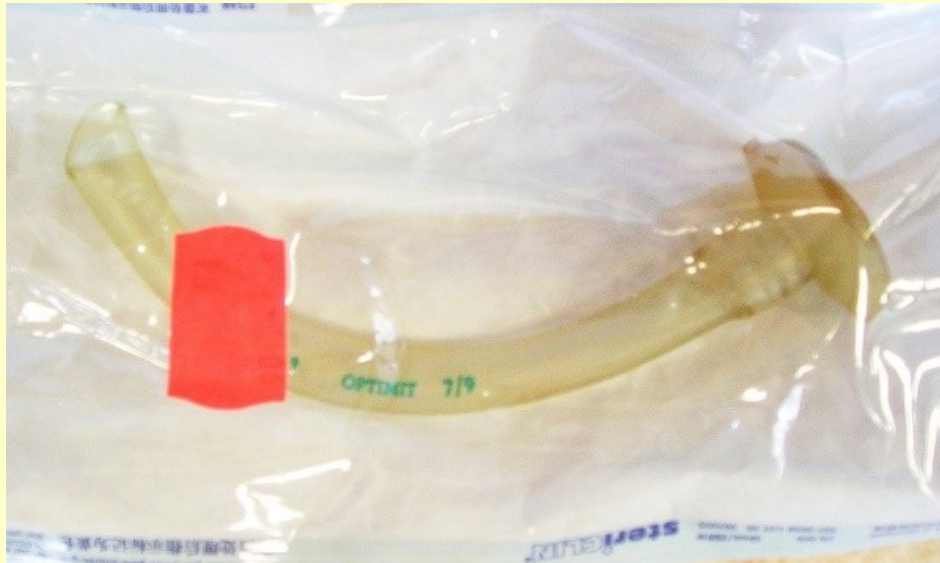

# Ústní vzduchovod - Guedel



- při mělkém bezvědomí dráždí kořen jazyka – nebezpečí zvracení

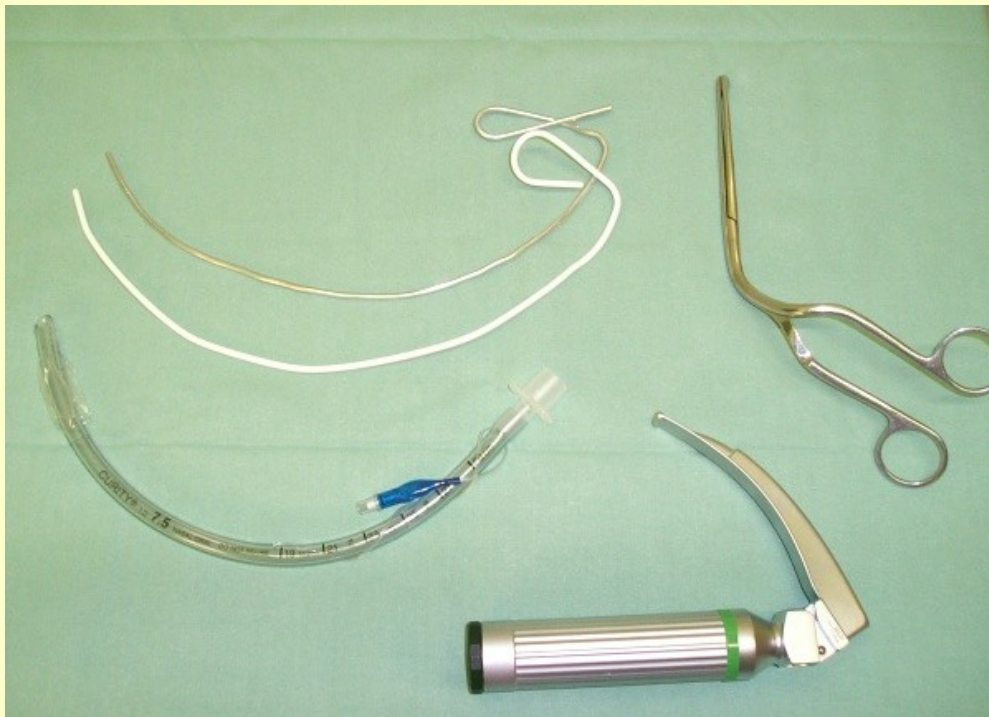
# Nosní vzduchovod - Wendel



- lepší tolerance než ústní, ale menší průměr
- při zavádění riziko krvácení z nosu

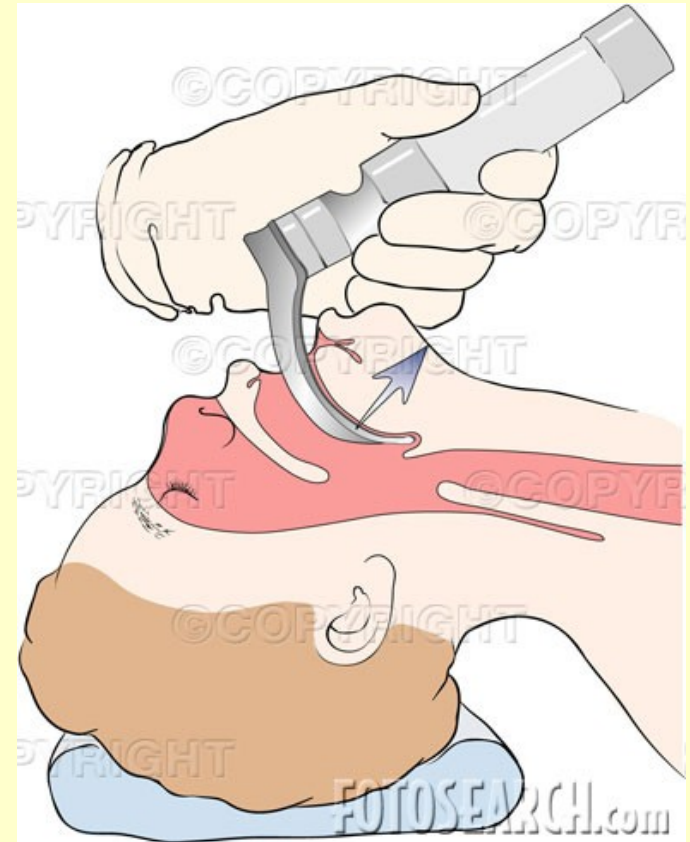
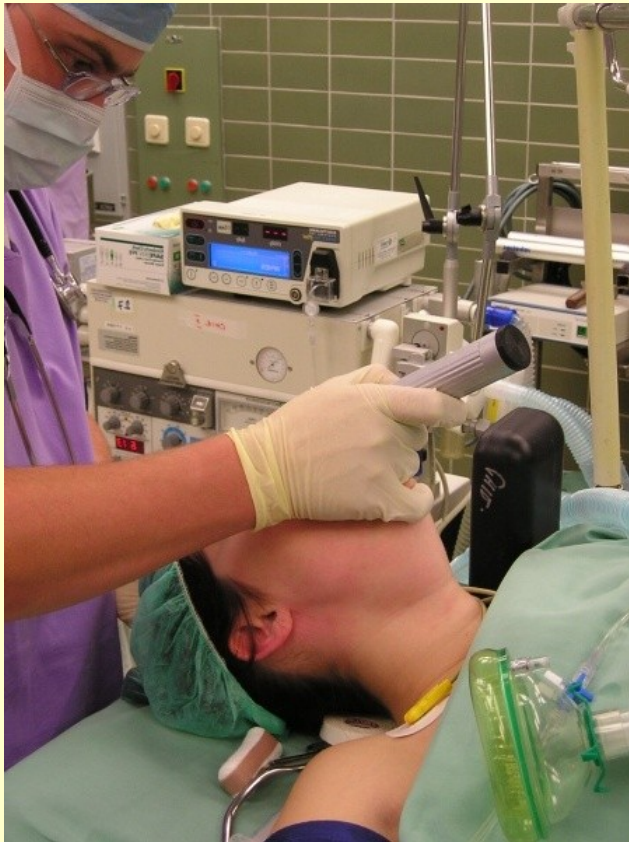

# Intubace – zlatý standard

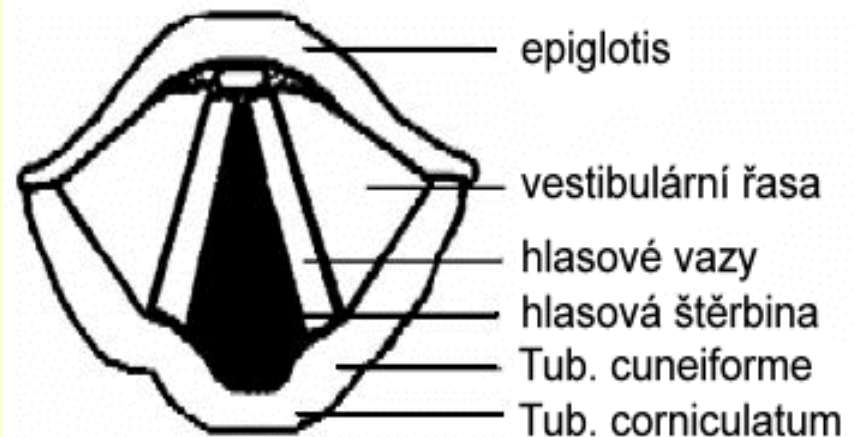
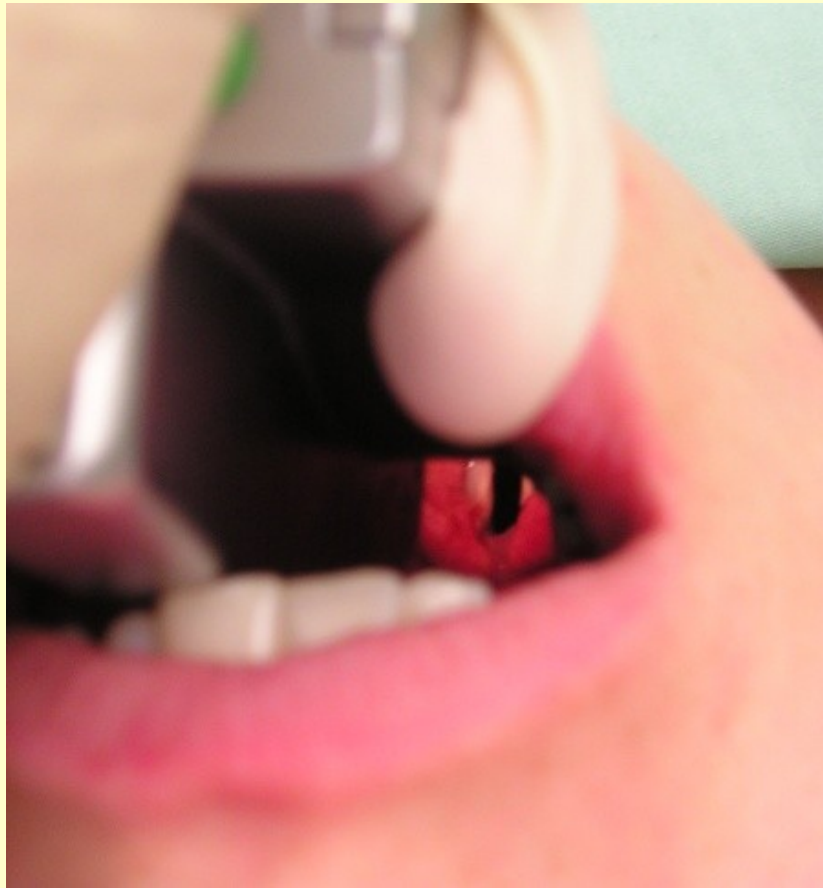


- laryngoskop
- OT kanyla
- Magillovy kleště
- zavaděče

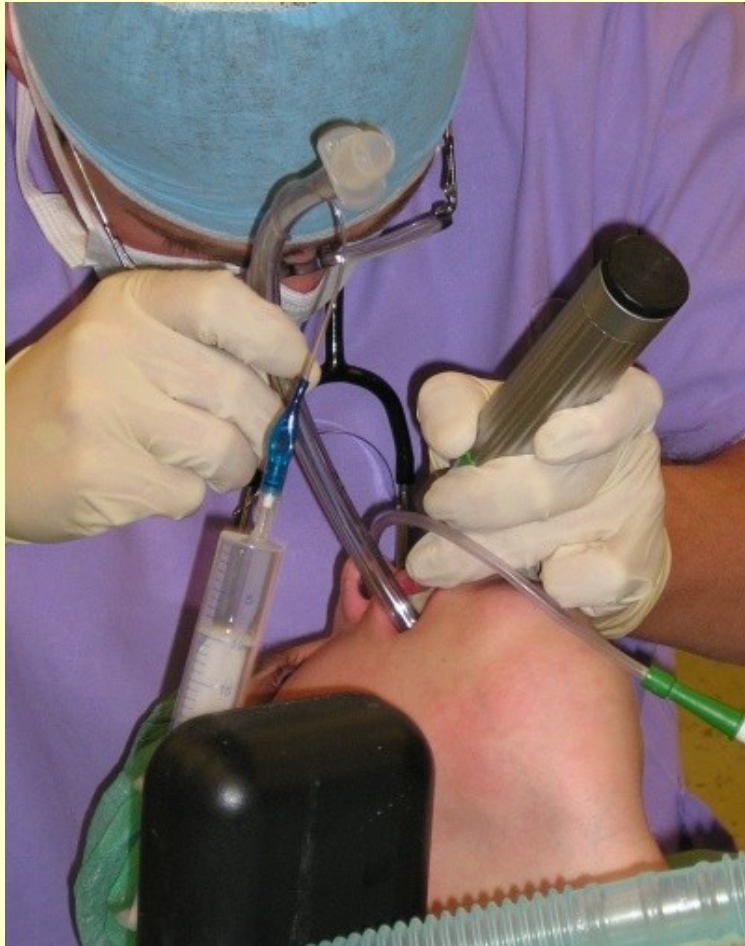# Intubace – přímá laryngoskopie



# Intubace – přímá laryngoskopie

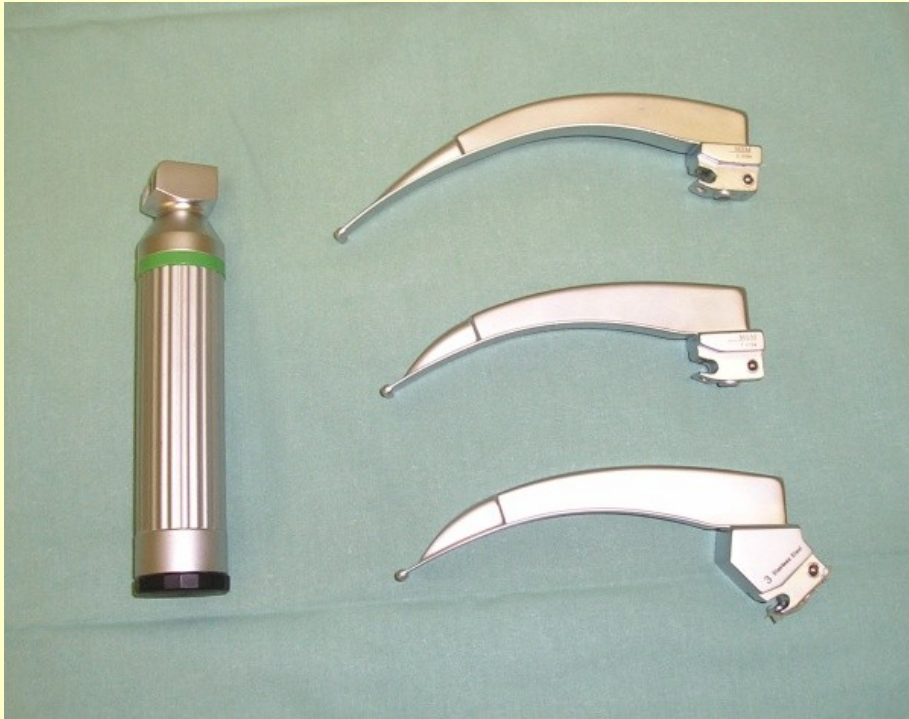


# Intubace – zavedení OT kanyly

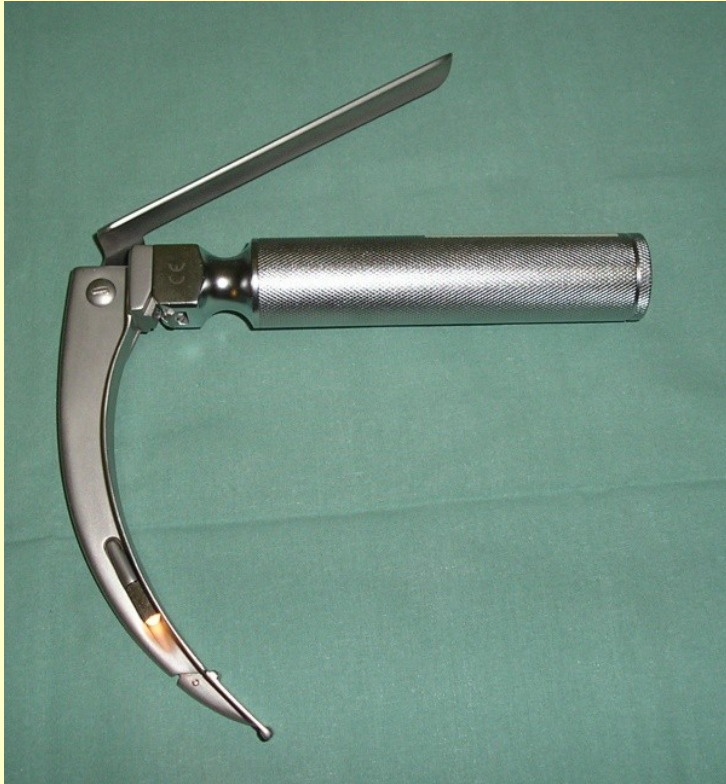



# Laryngoskop – Macintosh



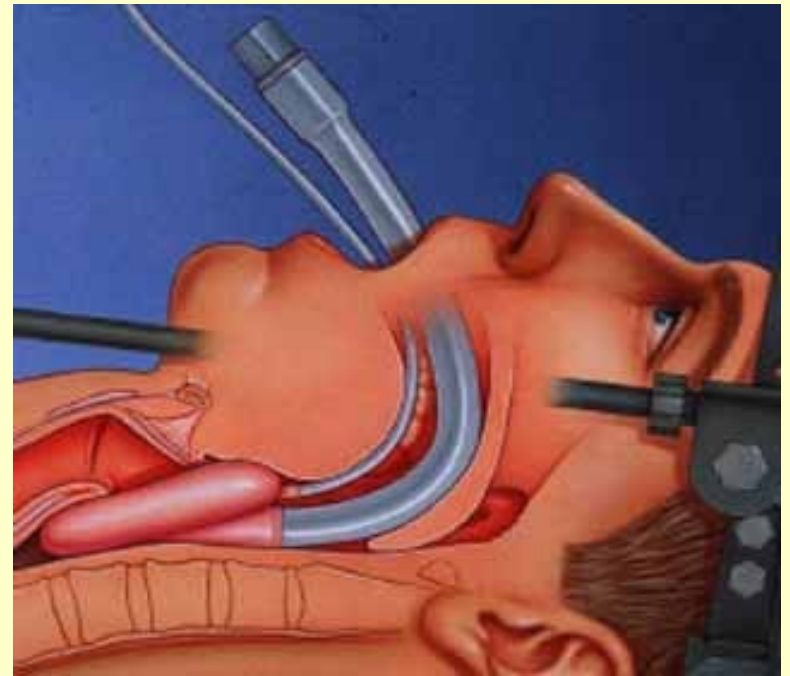
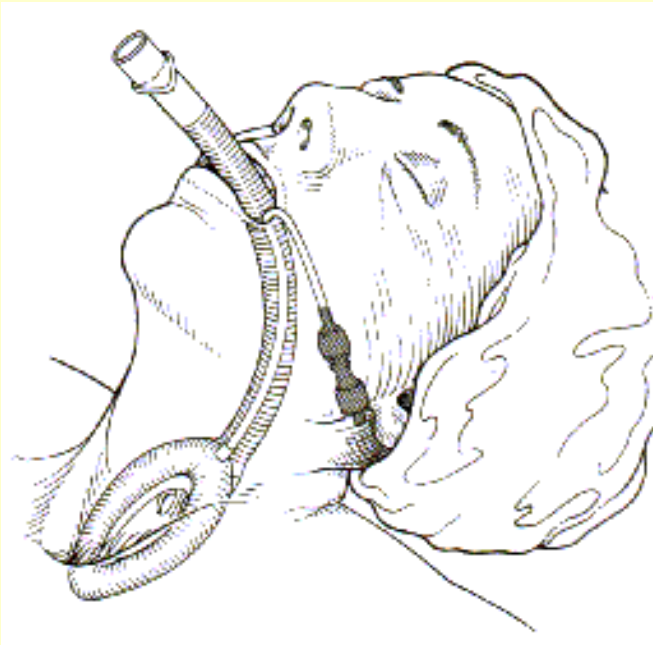
# Laryngoskop - Maccoy



# Intubace – různé techniky

- orotracheální x nasotracheální intubace
- intubace s použitím fibroskopu
- intubace naslepo
- intubace bdělého pacienta
- intubace nelačného pacienta – crash úvod
- retrográdní intubace

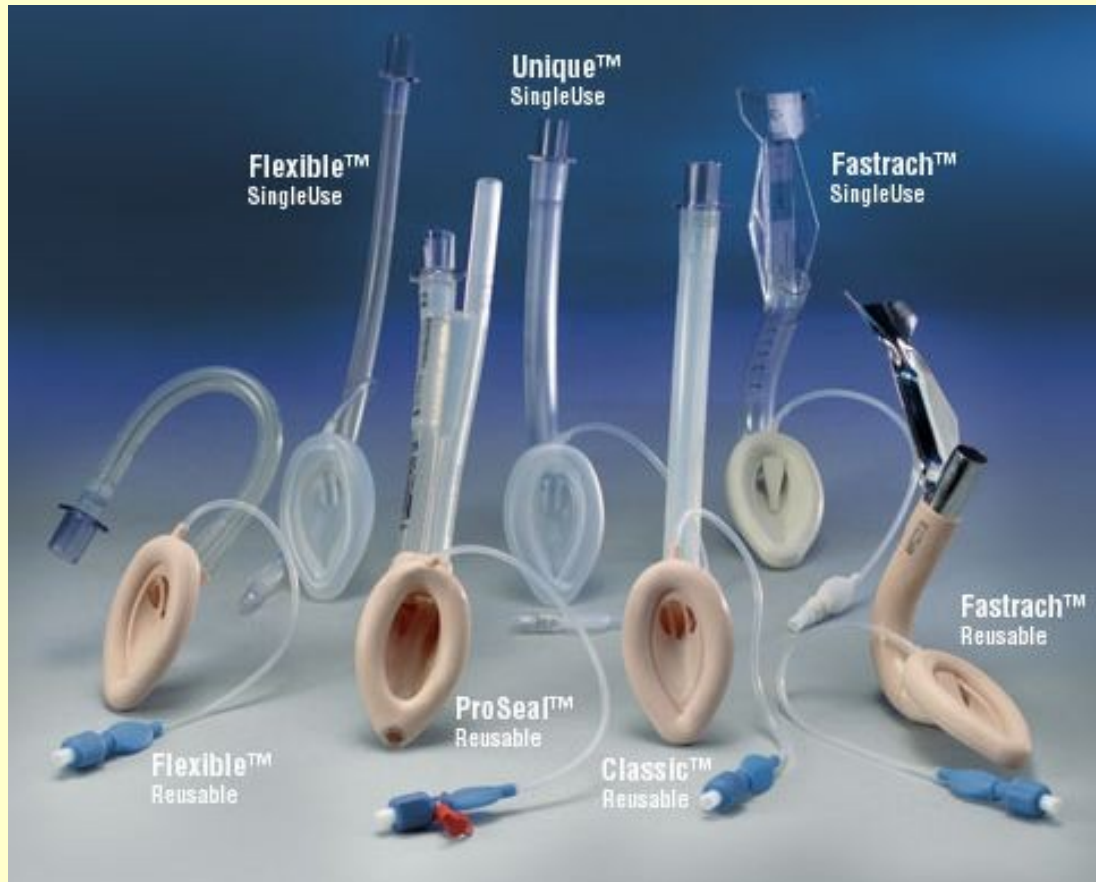# Laryngeální maska



- 80. léta – Archie Brain, Londýn

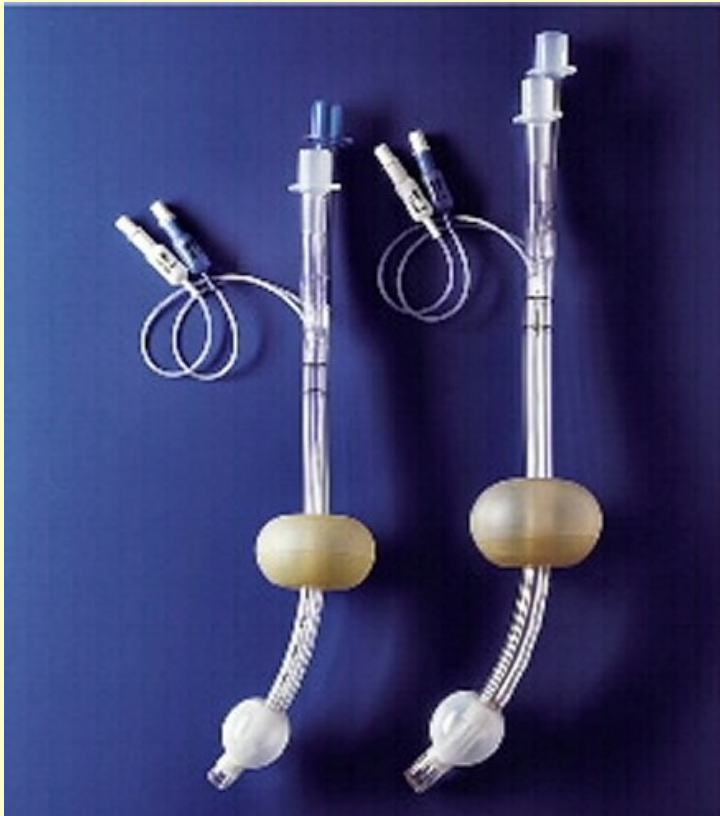

# Laryngeální masky



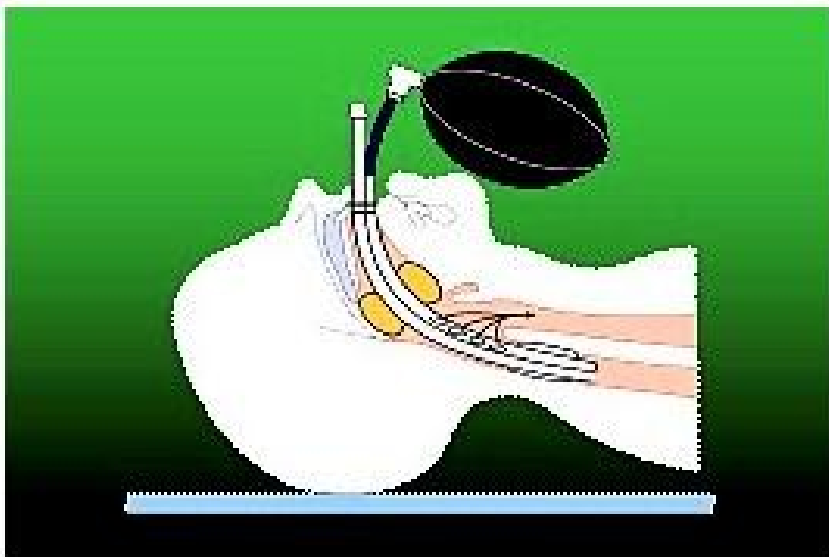
- za určitých okolností může nahradit OTI
- jednodušší zavedení
- horší ochrana proti aspiraci

# Kombitubus (combi tube)

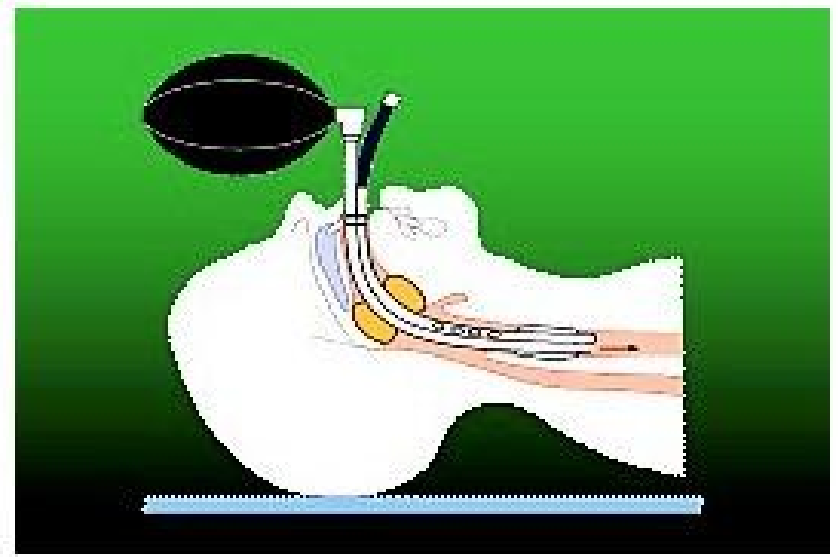


- jednoduché zavedení
- není vhodný pro plánované výkony
- využití v urgentních stavech (nemožná OTI)

# Kombitubus



- tubus zaveden do jícnu
- použití jako u LMA

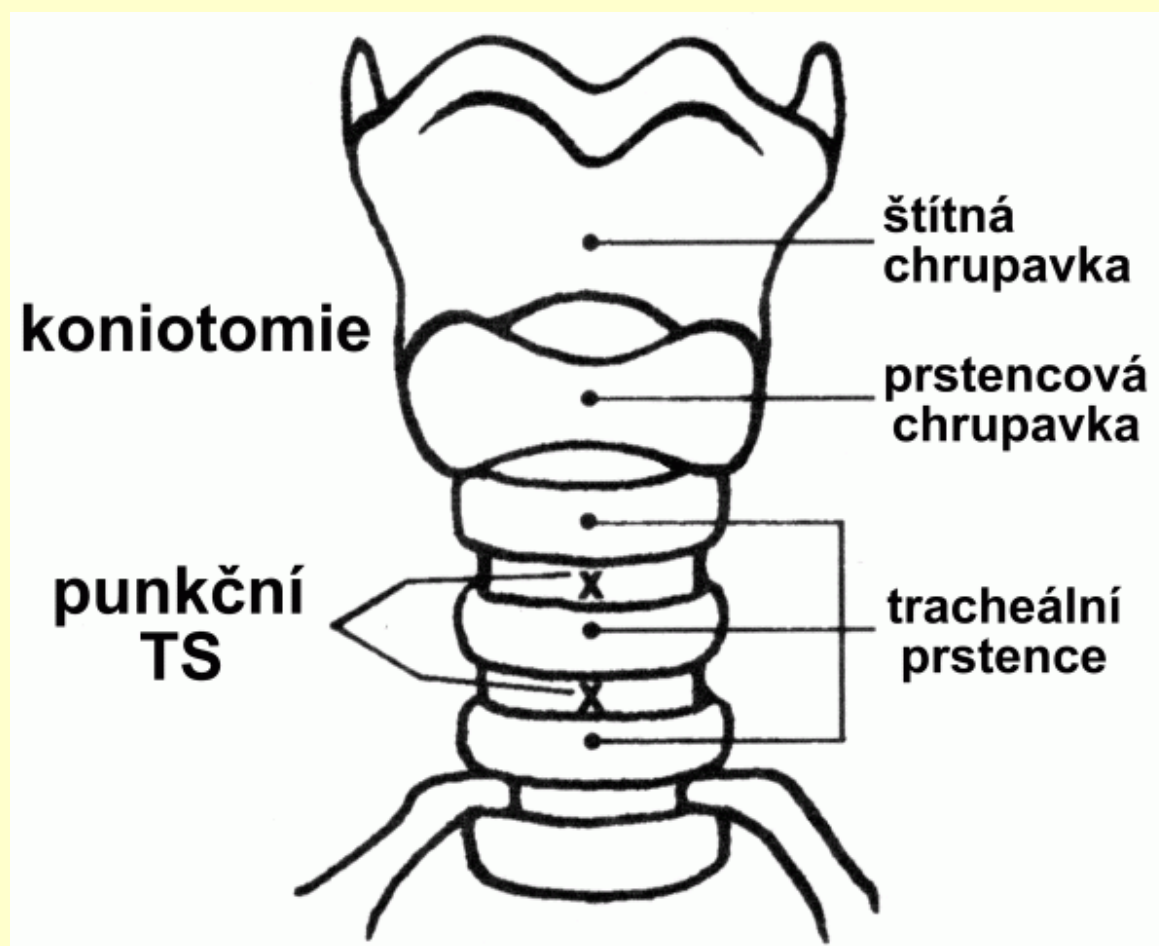


- tubus zaveden do trachey
- použití jako u OTI

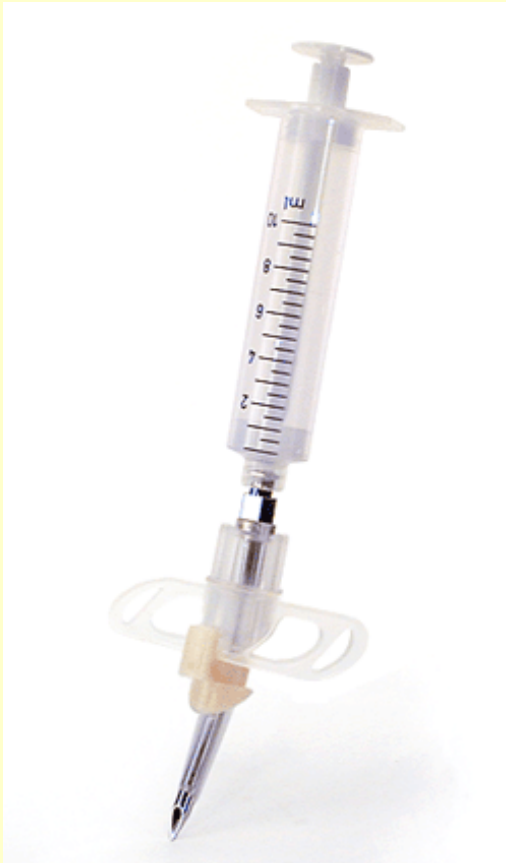# Tracheostomie

- tracheotomie x tracheostomie
- koniotomie (koniopunkce)
- operační x punkční dilatační tracheostomie
- plánovaná TS x akutní stavy (koniotomie)
- tracheostomie jako definitivní řešení (tumory, laryngektomie)

# Anatomie



# Koniotomie



- použití pouze v nouzi!!
- časté komplikace (časné a pozdní – krvácení, stenózy)
- u dětí postačí i silná kanyla
- dočasný přístup (následně nahrazen OTI nebo TS)

# Závěr

- dýchání – jedna ze základních životních funkcí
- vždy přemýšlet o příčině a následnosti péče (umělá ventilace)

- [www.emedhome.com/features\\_printfriendly.cfm?FID=1746](http://www.emedhome.com/features_printfriendly.cfm?FID=1746)