

Kožní projevy interních chorob a Paraneoplastické exantémy

MUDr. Alena Vičíková

Kožní projevy u interních onemocnění

- Na kůži se projevuje řada interních chorob
- Příznaky specifické a nespecifické
(cyanóza, ikterus, edém, pyoderma gangrenosum, necrobiosis lipoidica)
- Jejich znalost umožní stanovit diagnózu a zacílit terapii
- Jde o rozsáhlý soubor, uvádíme některé z nich

Nejčastější skupiny onemocnění s kožními příznaky

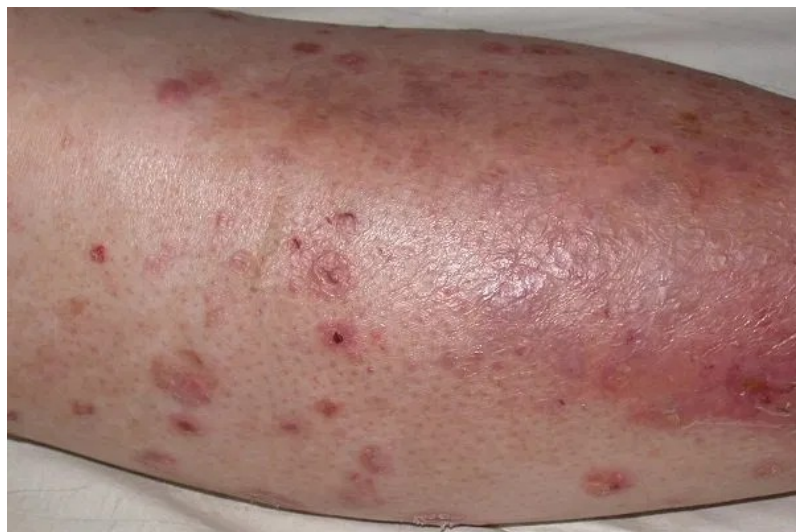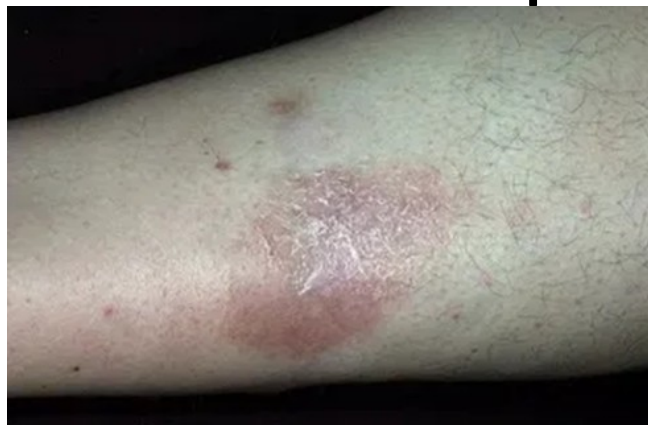- Diabetes mellitus
- Thyreopatie
- Nefropatie
- Hepatopatie
- Choroby GIT
- Hematologická onemocnění
- Imunodeficience
- Dna
- Sarkoidóza
- Maligní tumory
- Hypovitaminózy
- Endokrinologická onemocnění

Diabetes mellitus

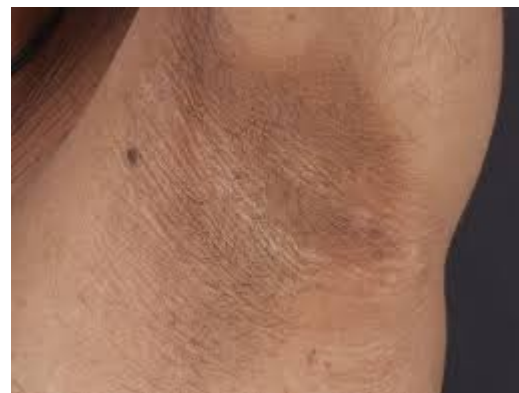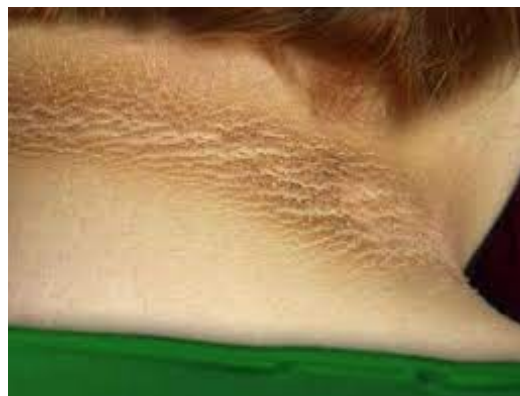- Diabetická gangréna, malum perforans pedis
- Diabetické buly
- Diabetická dermatopatie
- Diabetické erytémy (bérce, obličej)
- Necrobiosis lipoidica
- Časté infekce – plísně – kvasinky
- Pruritus diabeticorum

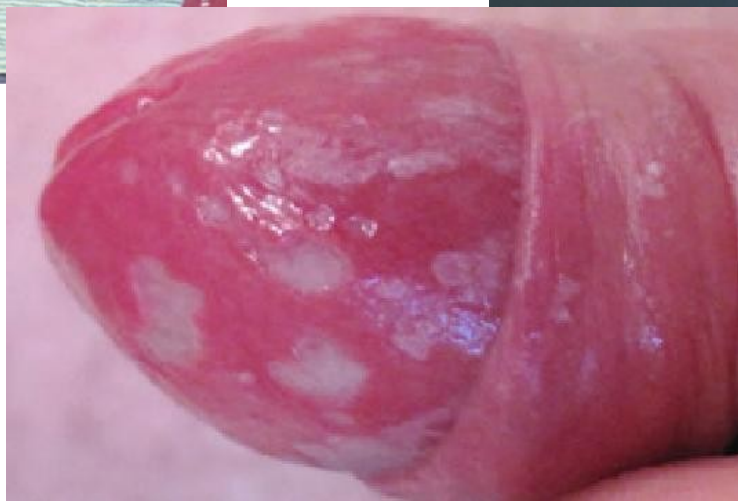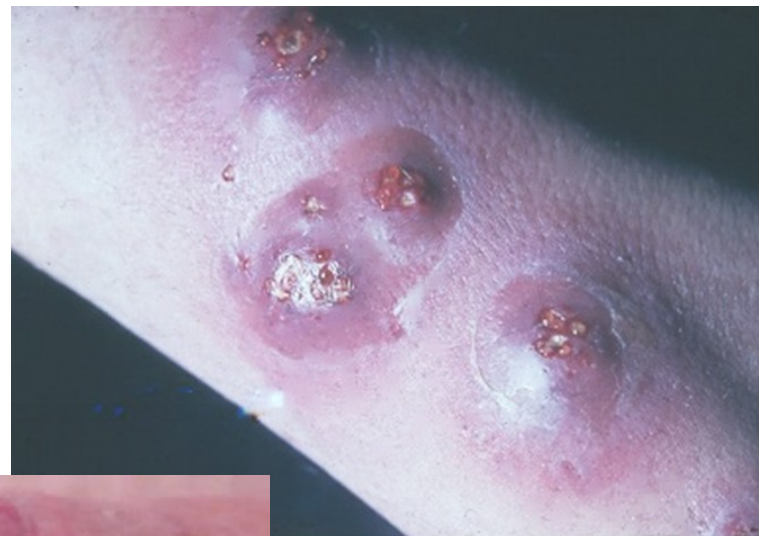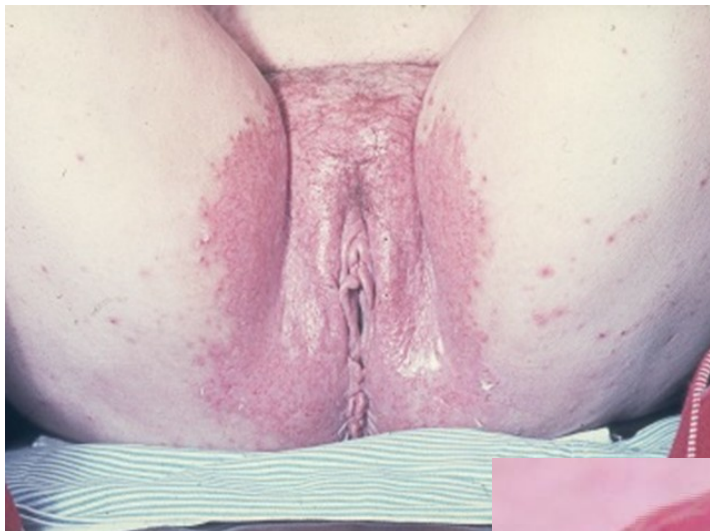Diabetes mellitus

Diabetická dermatopatie



Acanthosis nigricans

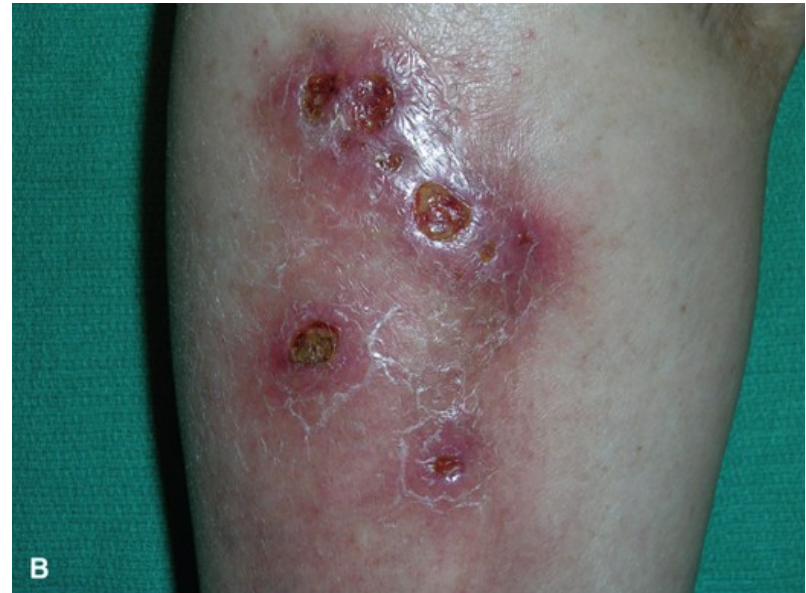
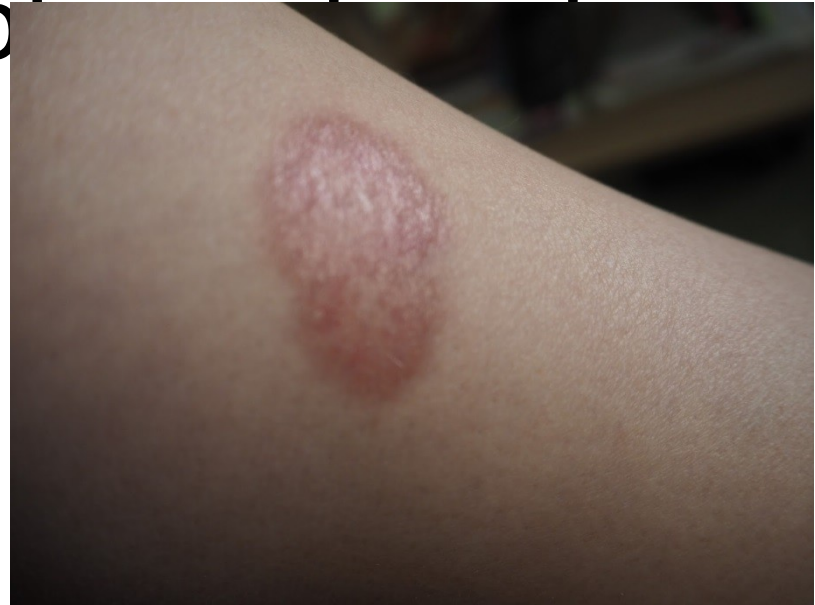
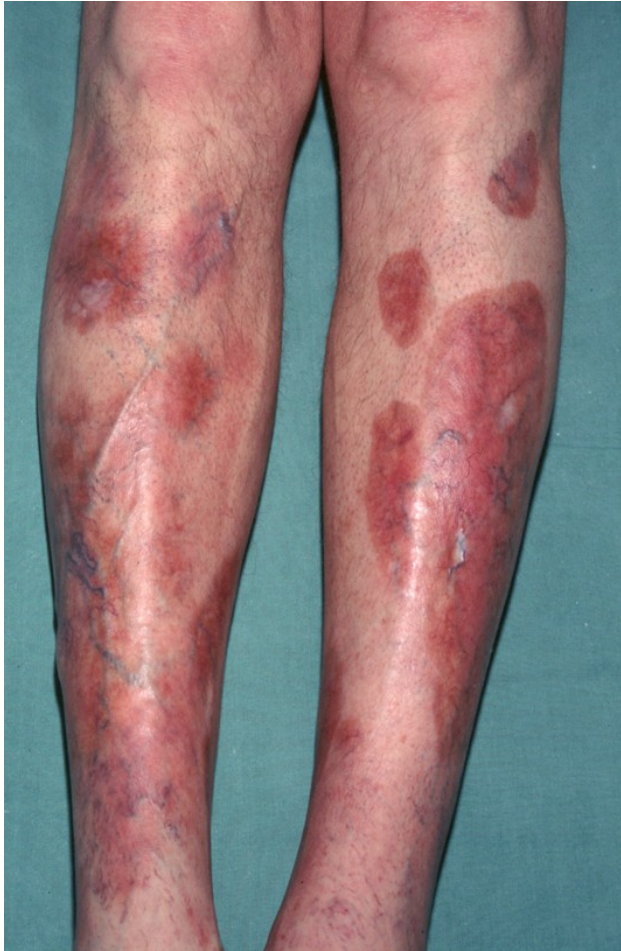

DM – bakteriální a mykotické infekce

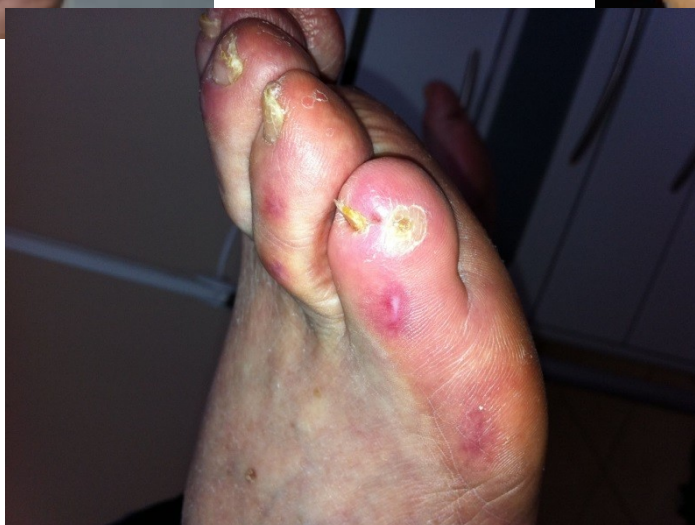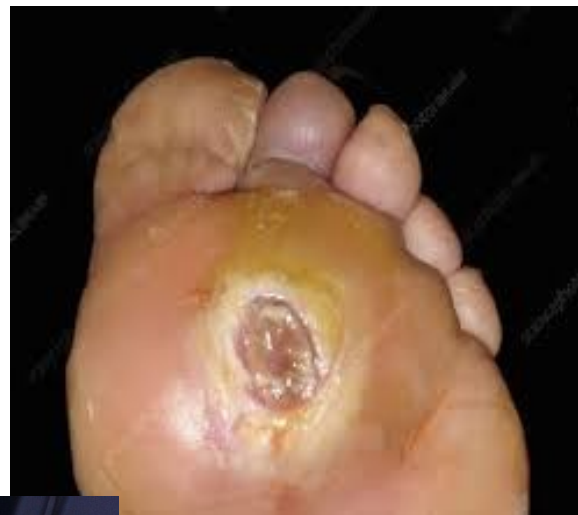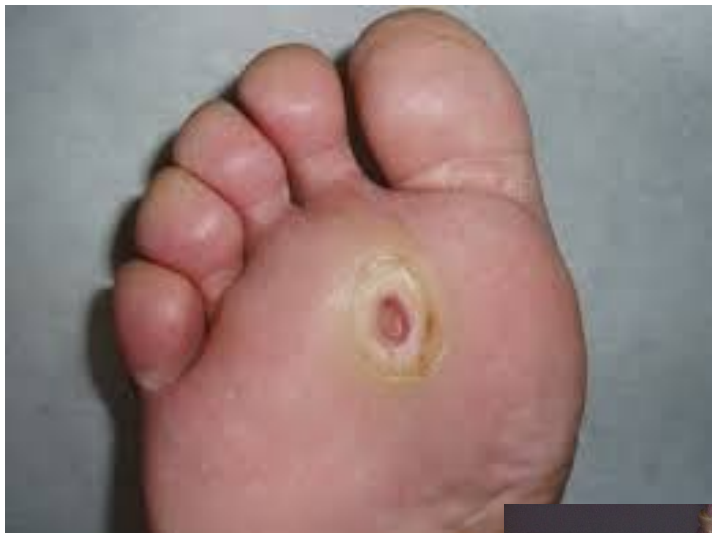Recidivující kvasinkové infekce kůže a sliznic a pyodermie jsou často prvním příznakem dosud nediodagnostikovaného diabetu!

DM - Necrotizing ulcers



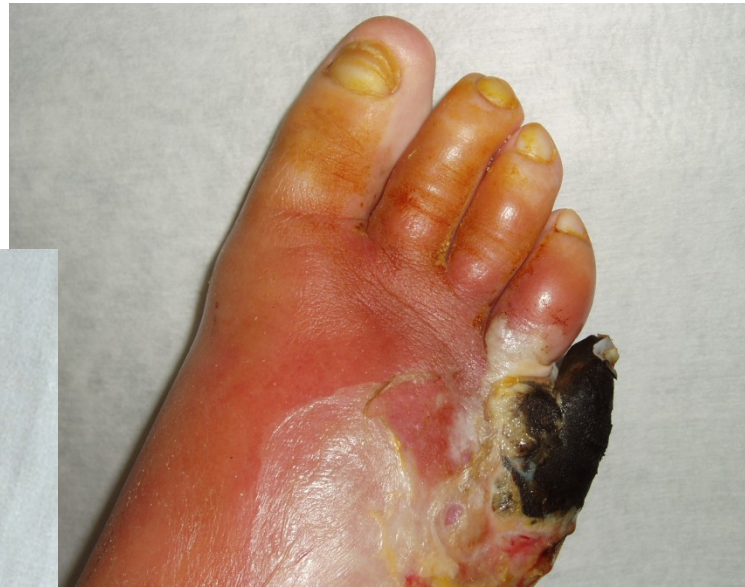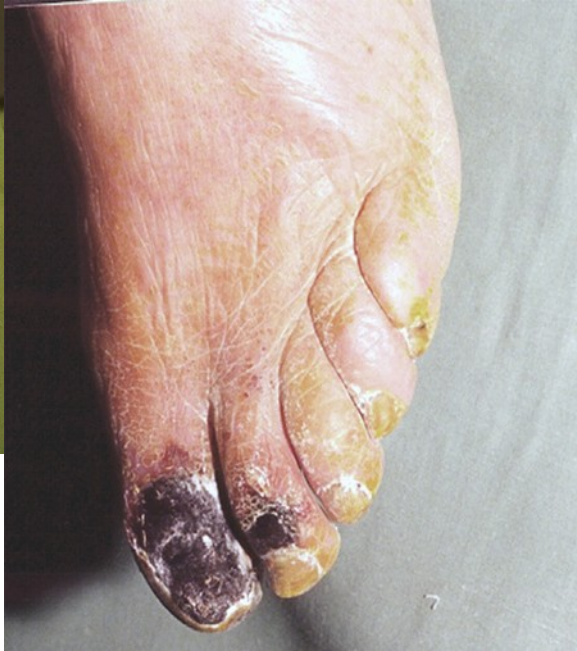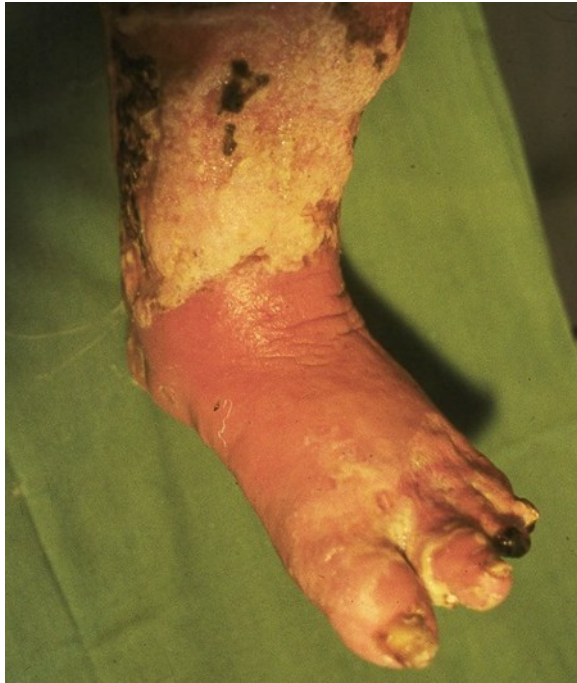DM - Necrobiosis lipoidica

- Podmíněno granulomatózním zánětem končícím nekrobiózou.
- Etiopatogeneze neobjasněna (asociace s DM až 40%)
- Predilekčně ventrální plochy bérců, většinou nejprve unilaterálně a následně bilaterálně tuhá, ostře ohraničená, plošná atrofická ložiska až plochy žlutohnědé barvy protkané teleangiektaziemi



Malum perforans

Vzniká na podkladě neuropatie, defekt vzniklý z důvodu hypestezie



Diabetická gangréna

Vzniká na podkladě **ischemie** , jde o aterosklerotické projevy na velkých a středních tepnách muskulárního a elastického typu u diabetiků

Kožní příznaky u chorob GIT - IBD

- Metastatické, perianální a periorální projevy IBD
- Až 40 % pacientů s Mo Crohn a UC
- Pyoderma gangrenosum
- Erythema nodosum
- Aftozní stomatitida
- Pyostomatitis vegetans
- Psoriáza, ekzémové projevy, častější virové a mykotické infekce v důsledku terapie

Pyoderma gangrenosum

Imunologicky podmíněný nekrotický rozpad kůže
s vaskulopatií

Idiopatické střevní záněty (colitis ulcerosa, m. Crohn)

Paraproteinemie

Thyreopatie

Karcinomy

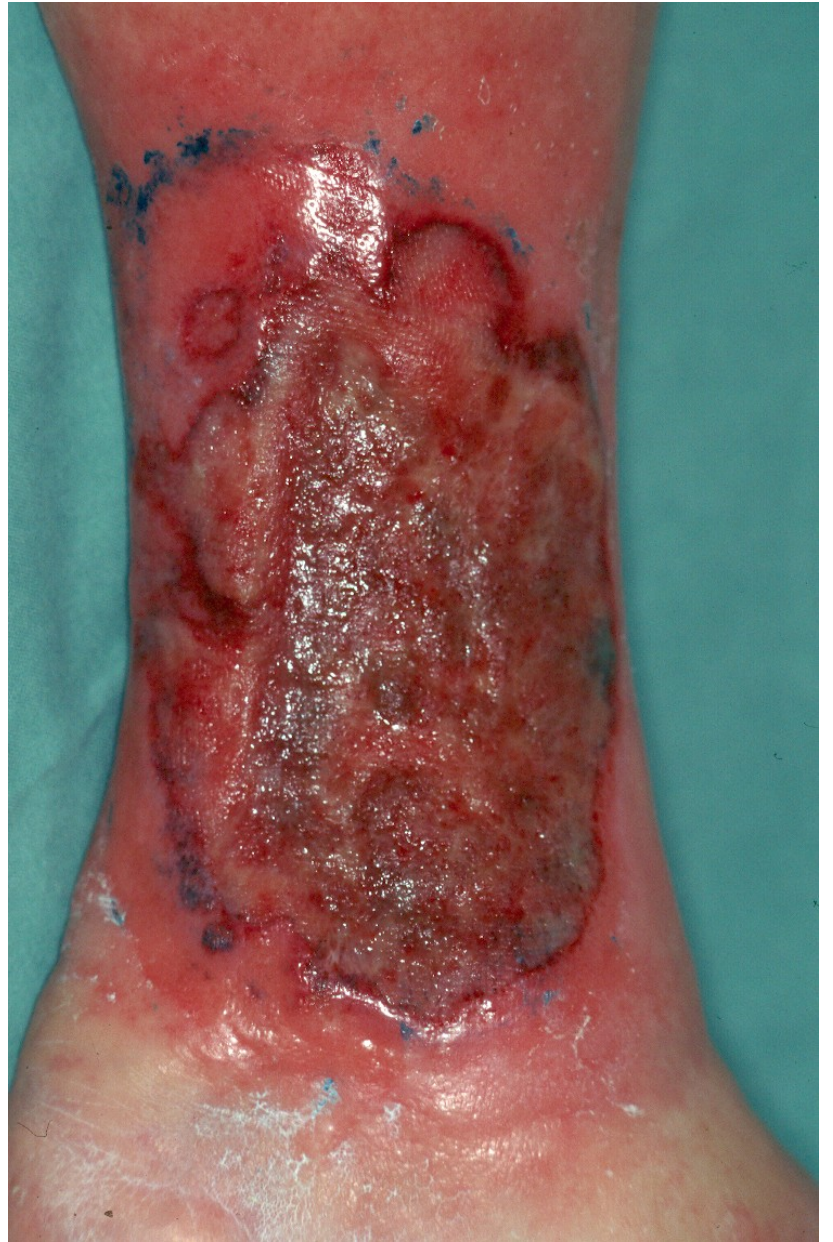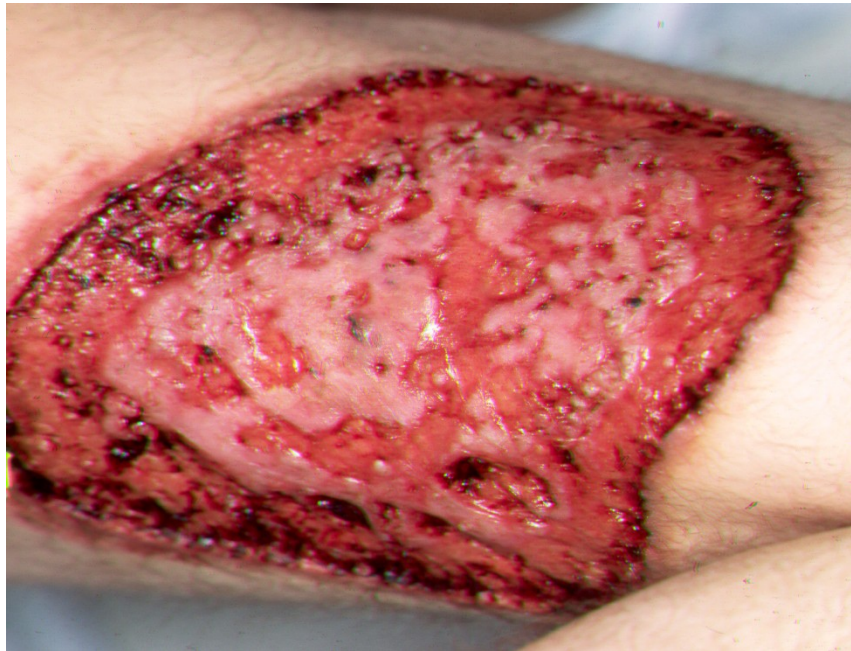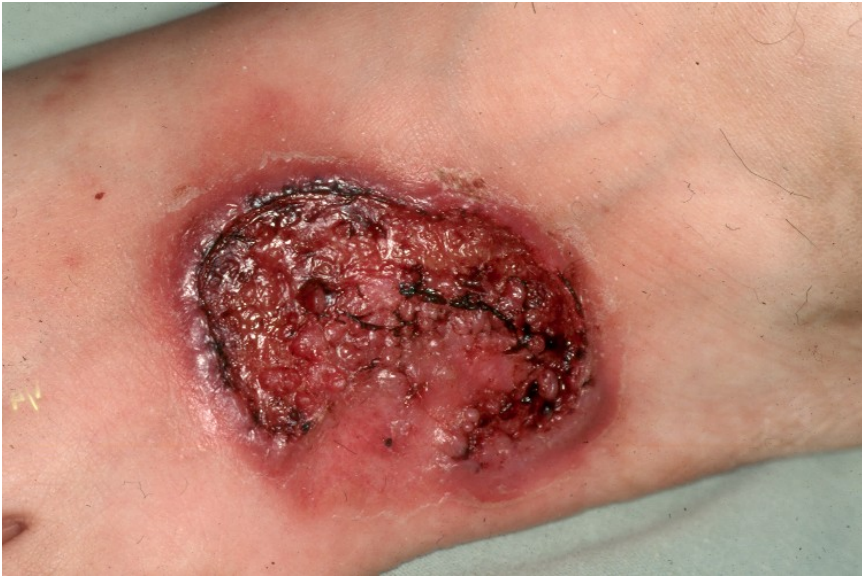Posttraumatické i idiopatické

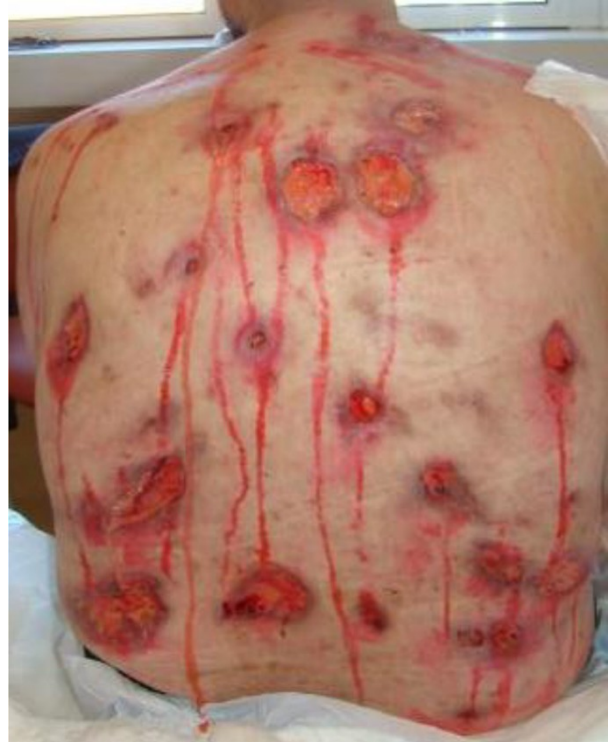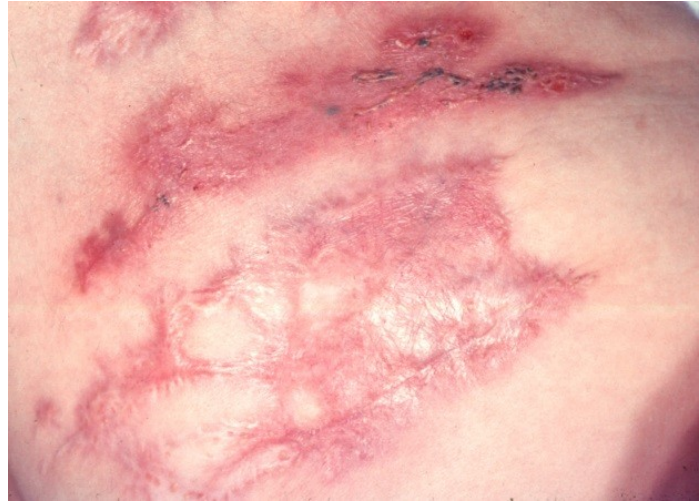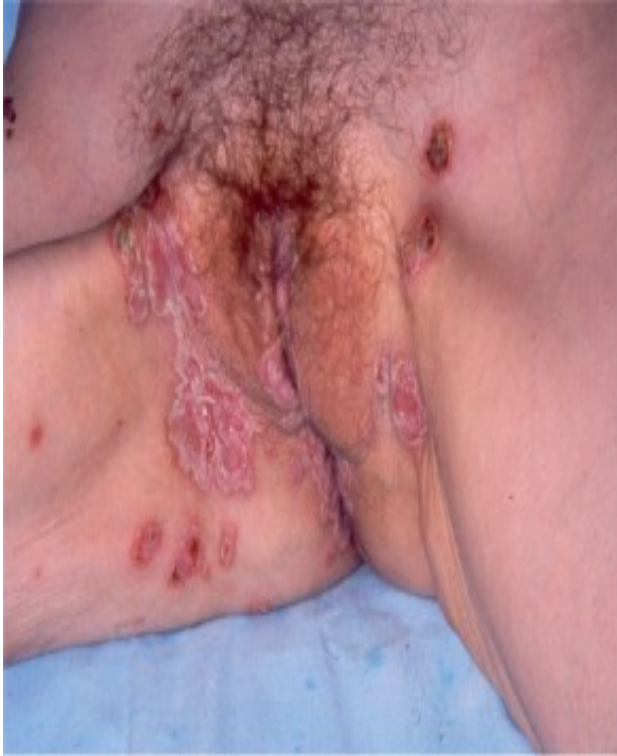Terapie:

celkově imunosupresiva

dlouhodobě

Hojí se atrofickou jizvou s teleangiectasiemi



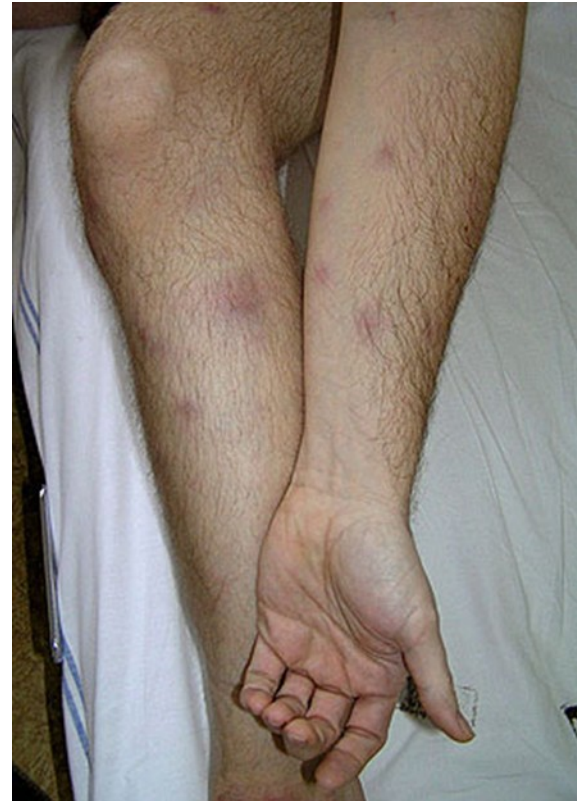

Pyoderma gangrenosum

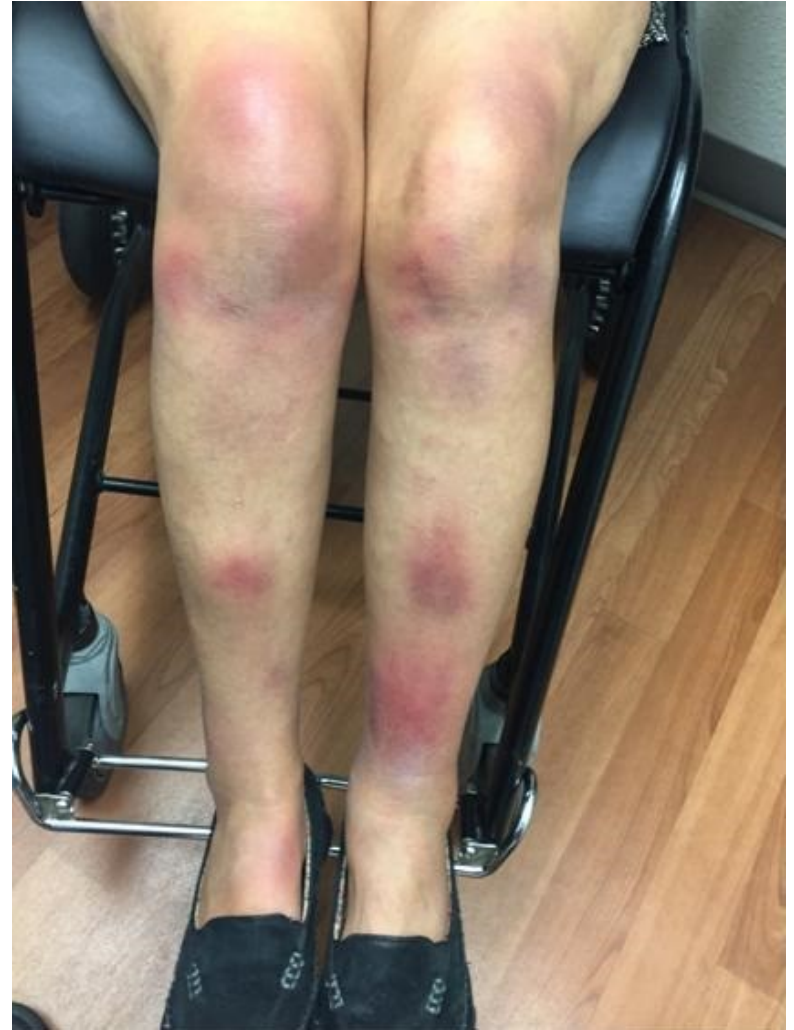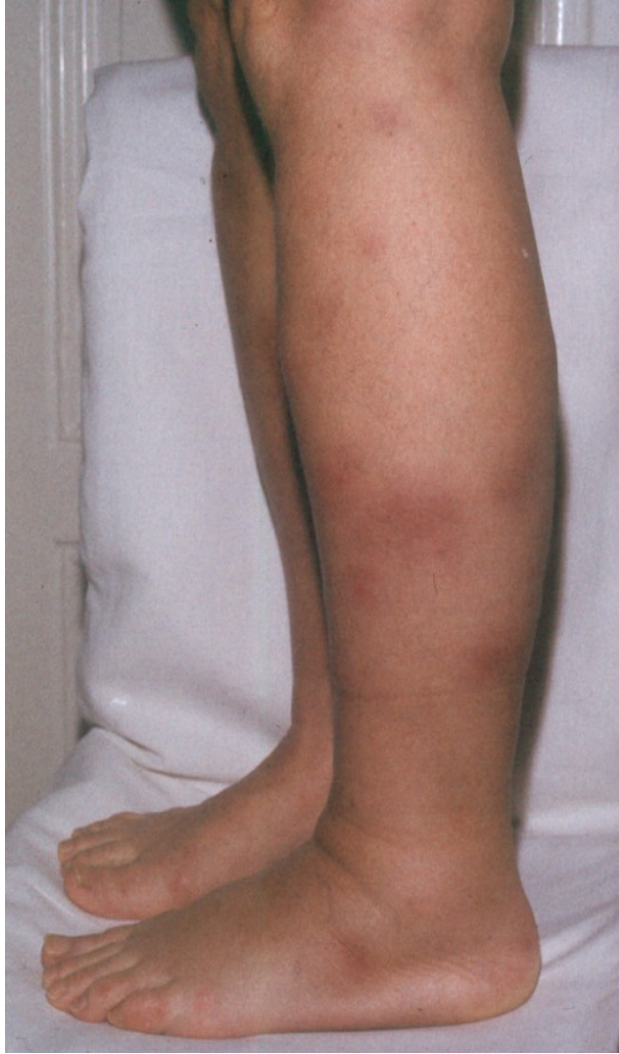- V případě dlouhodobě se nehojícího defektu bez jednoznačné vysvětlitelné příčiny **CAVE pyoderma gangrenosum**
- Poddiagnostikovaní pacienti jsou často dlouhodobě bez efektu léčení i.v. ATB a antimykotiky a plastickými operacemi.
- po zavedení imunosupresní léčby je efekt velmi rychlý.

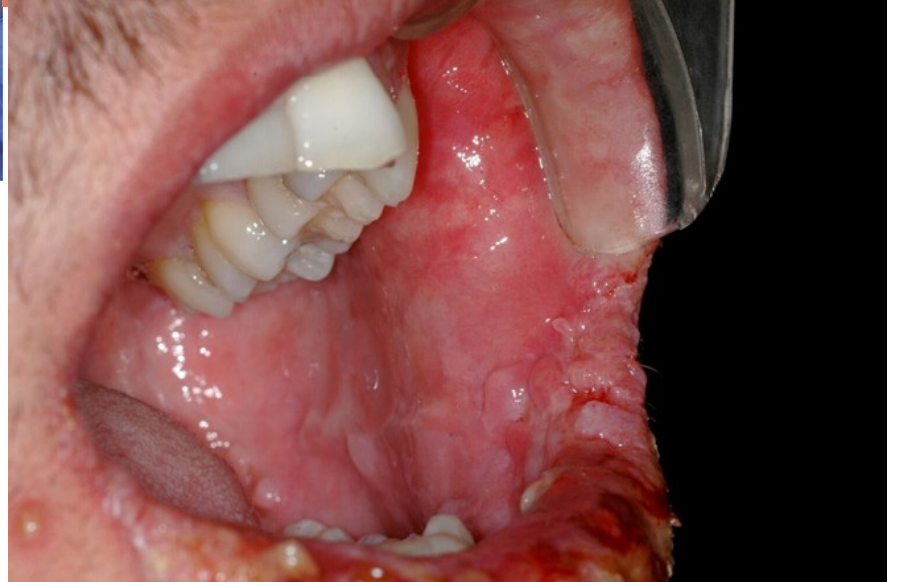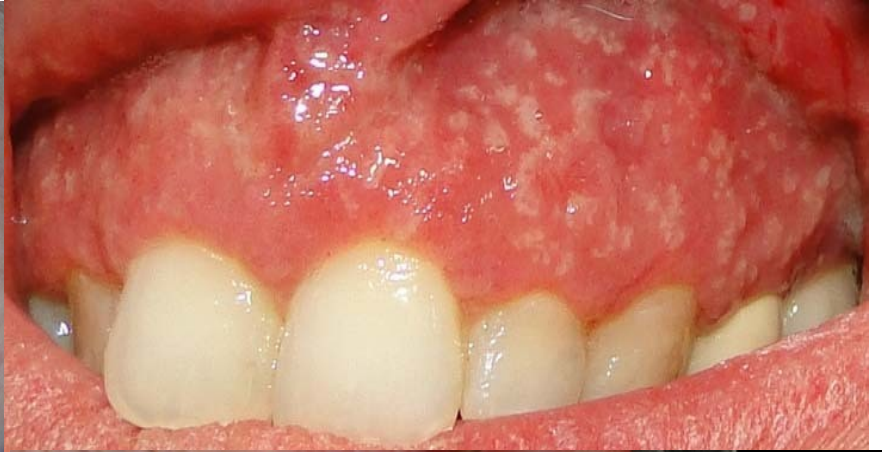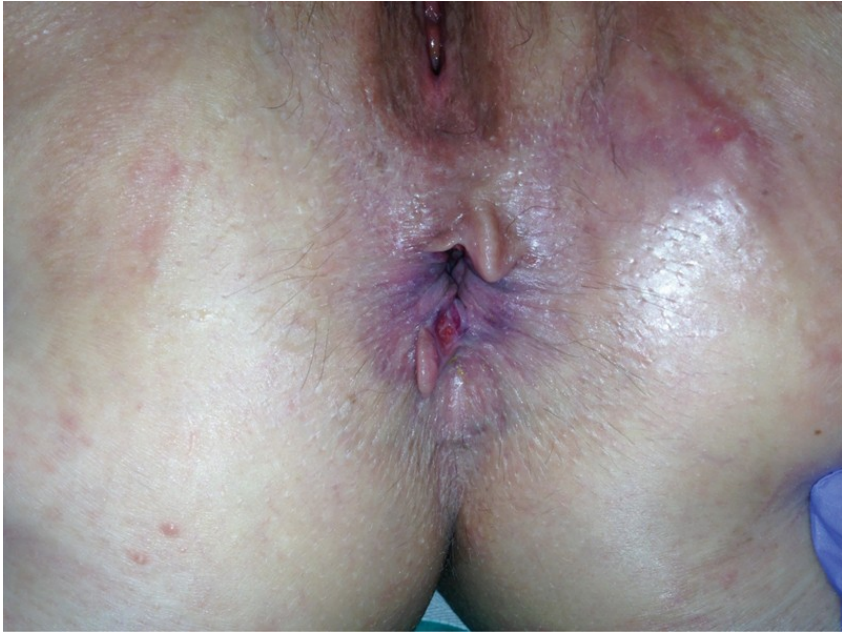Erythema nodosum

- Panikulitida
- Streptokokové infekce
- Střevní infekce
- Sarkoidóza
- Löfgrenův syndrom
(hilová lymfadenopatie,
horečka, EN)
- Polékový
- Výsev často s klinickými
příznaky:
teplota, arthralgie.....



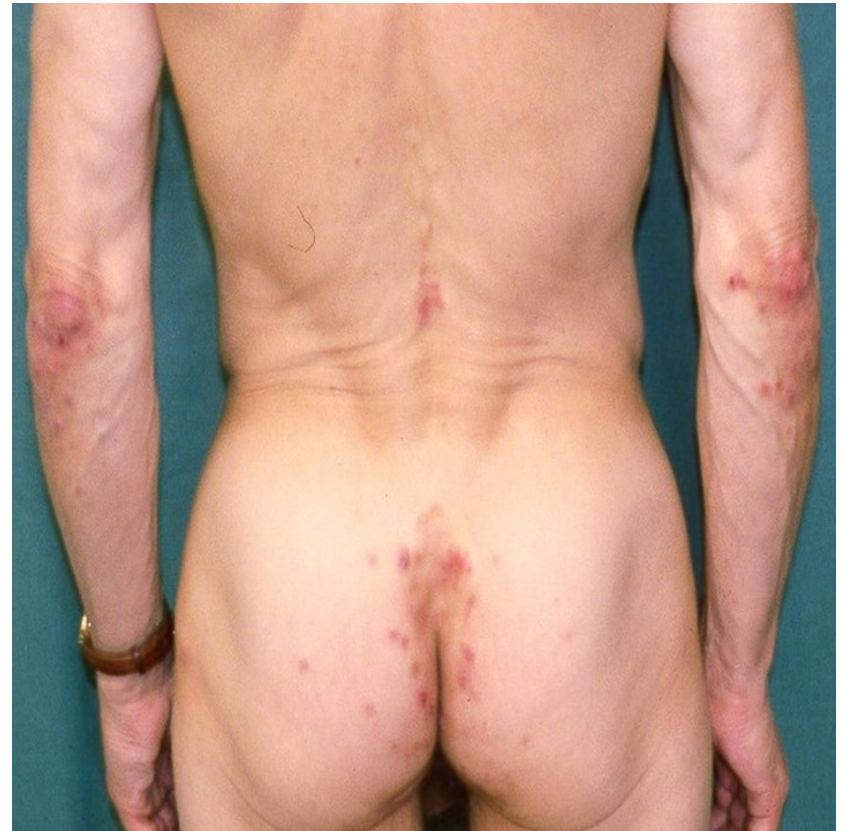Erythema nodosum





Dermatitis herpetiformis Duhring glutenová enteropatie

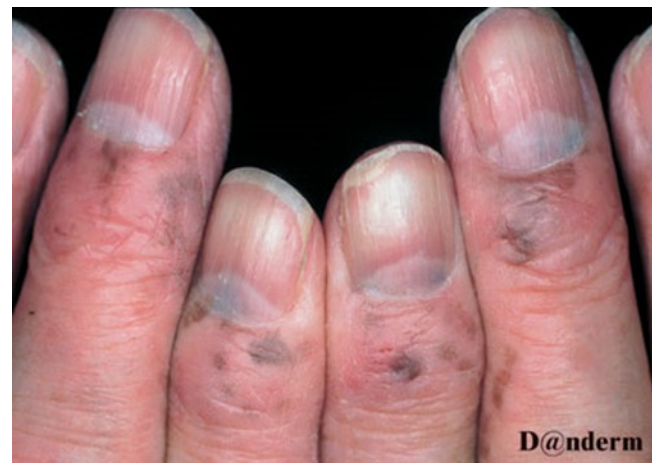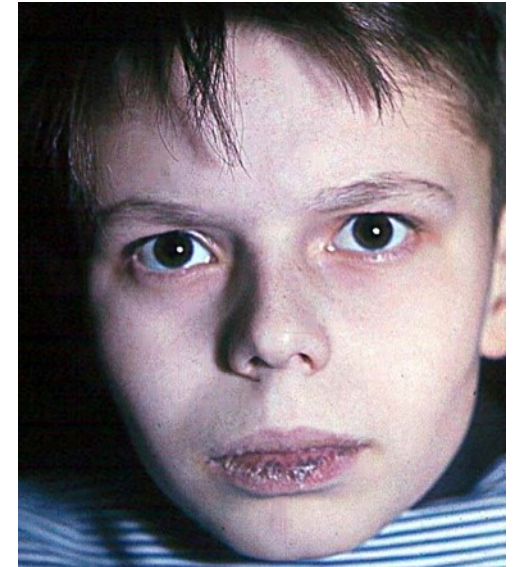
- Autozomálně dědičné onemocnění
- Nad extenzory
- Drobné puchýřky
- Pruritus
- Zhoršení po jódu



- PEUTZ JEGHERS
syndrom

Lentiginóza sliznic a kůže

Střevní polypy –
možnost maligního
zvrhnutí



hepatopatie

Palmární erytém
(estrogeny)

Pavoučkovité névy

Ztráta ochlupení

Pigmentace kůže

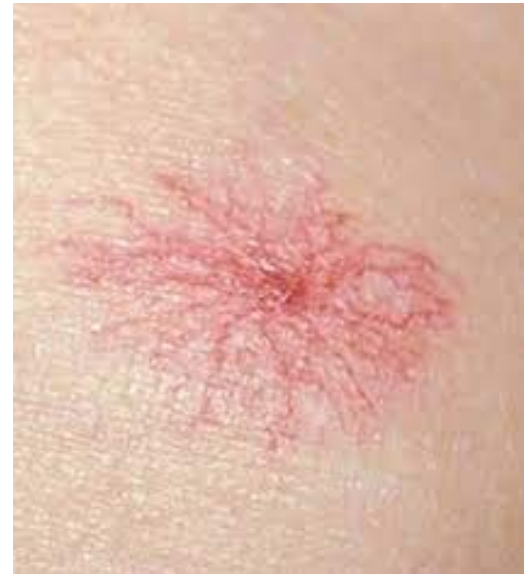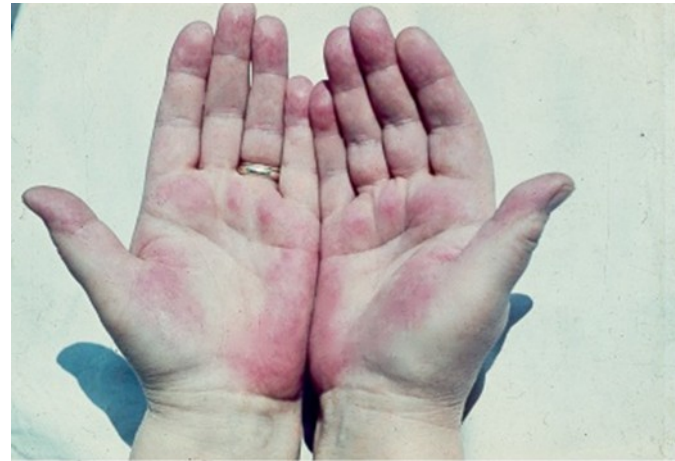Ikterus

Pruritus

Asteatotický ekzém

Krvácivé projevy

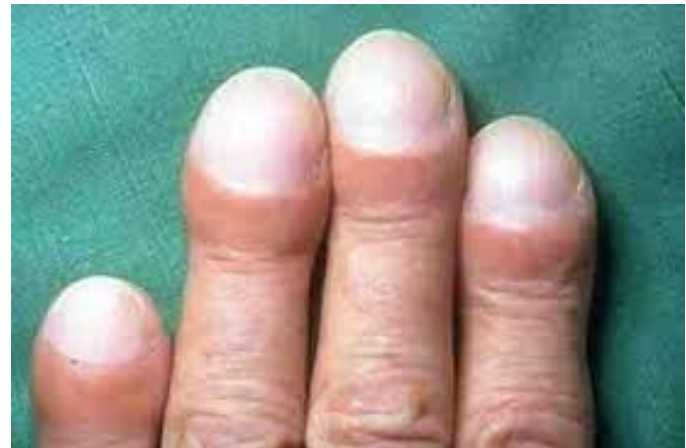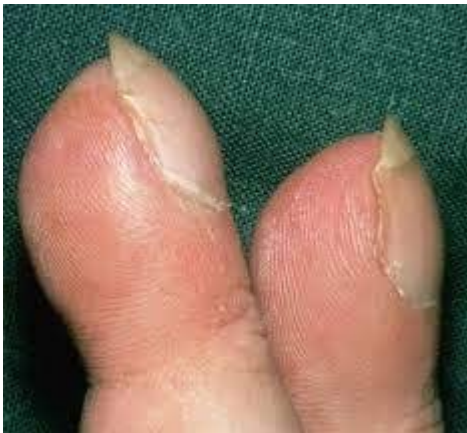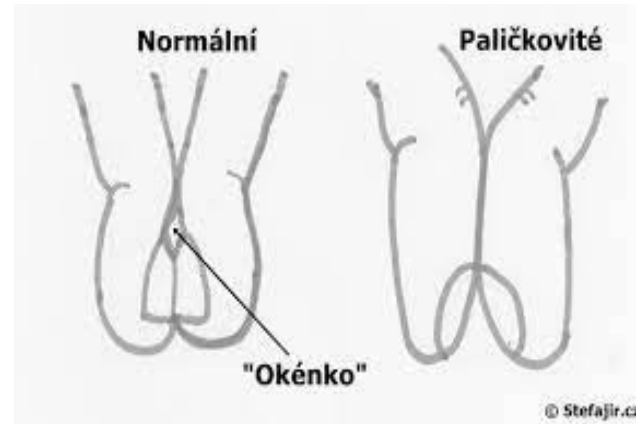
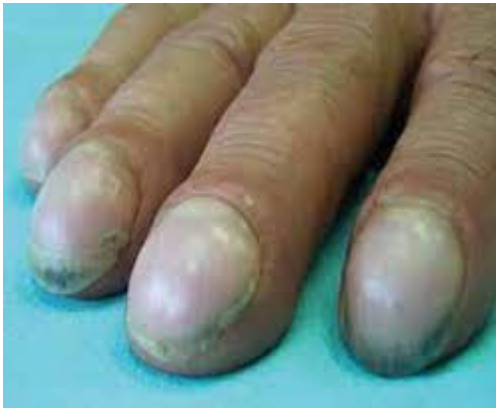Lichen ruber (hepatitis C)



Plicní onemocnění Pachyakrie - paličkové prsty

- rozšíření koncových článků prstů na ruce nebo na nohou.
- vymizení úhlu nehtového lůžka.
- sférický tvar jako hodinové sklíčko.
- fluktuace
- otevření cévních spojek mezi tepenným a venózním řečištěm vs při hypoxii či nadměrné sekrece některých růstových faktorů

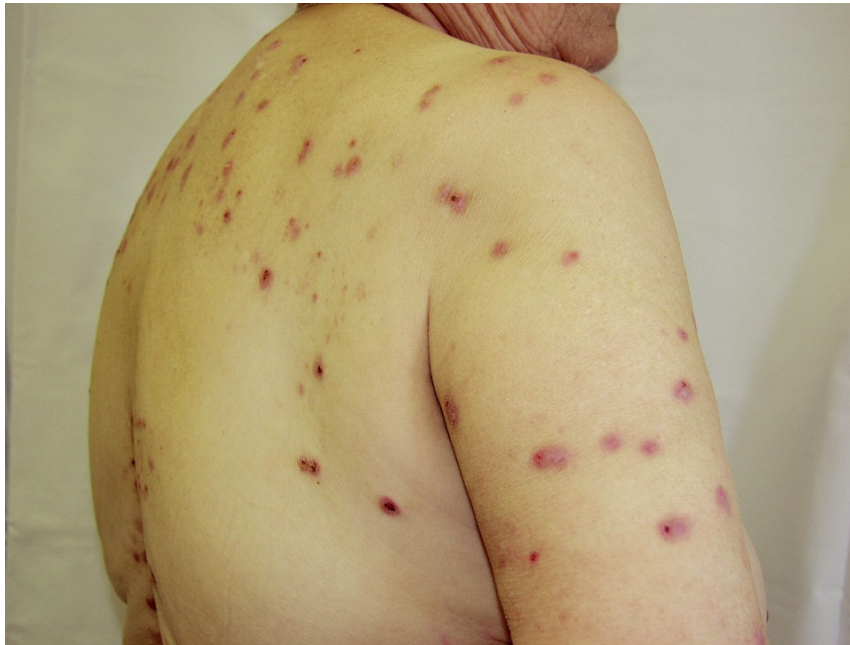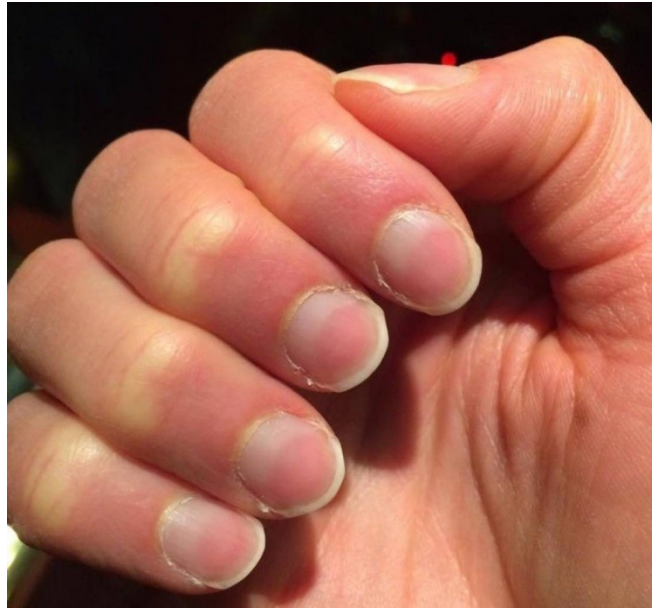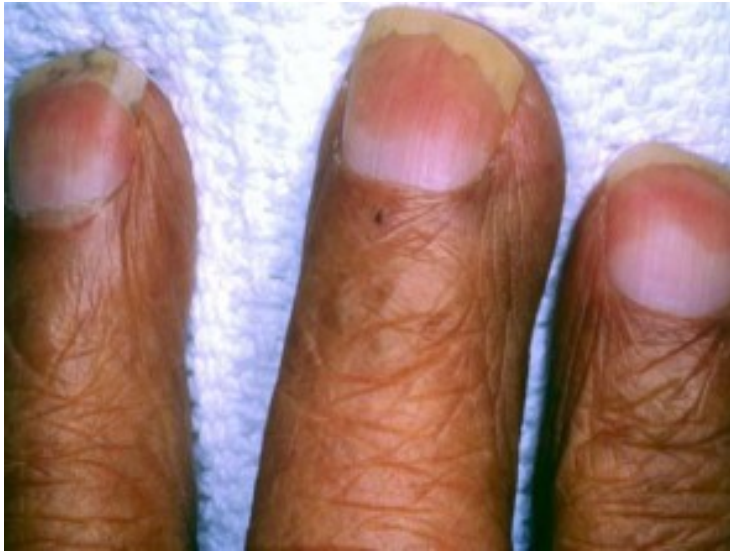Pachyaktrie - paličkové prsty



nefropatie

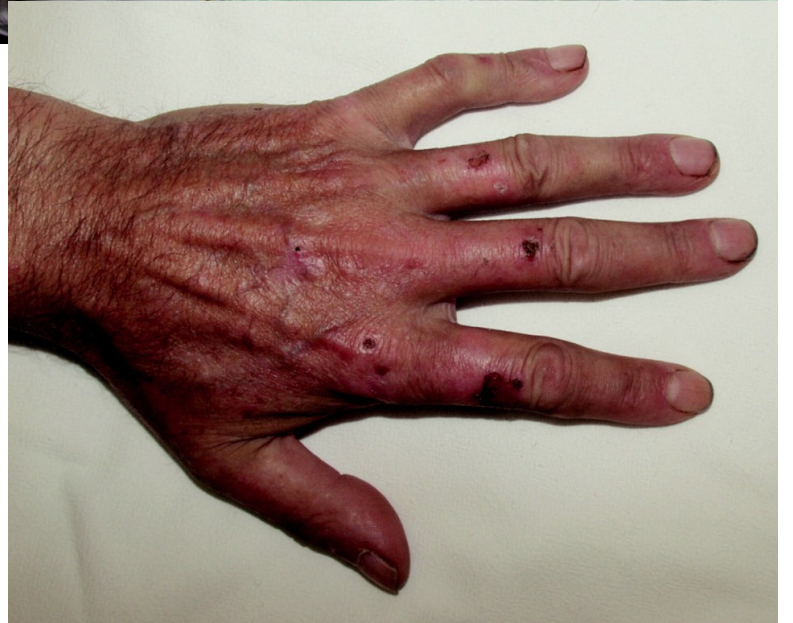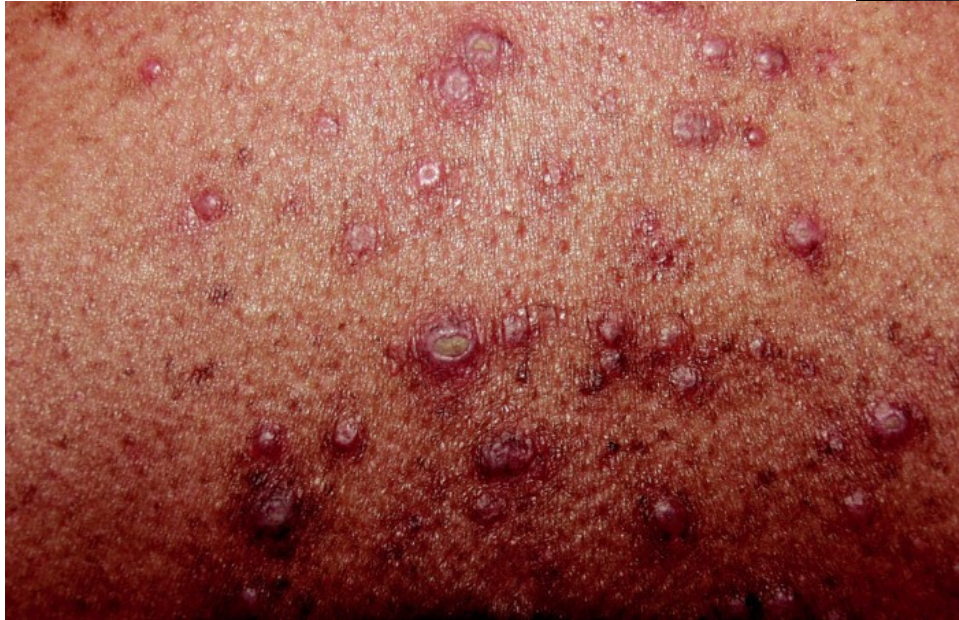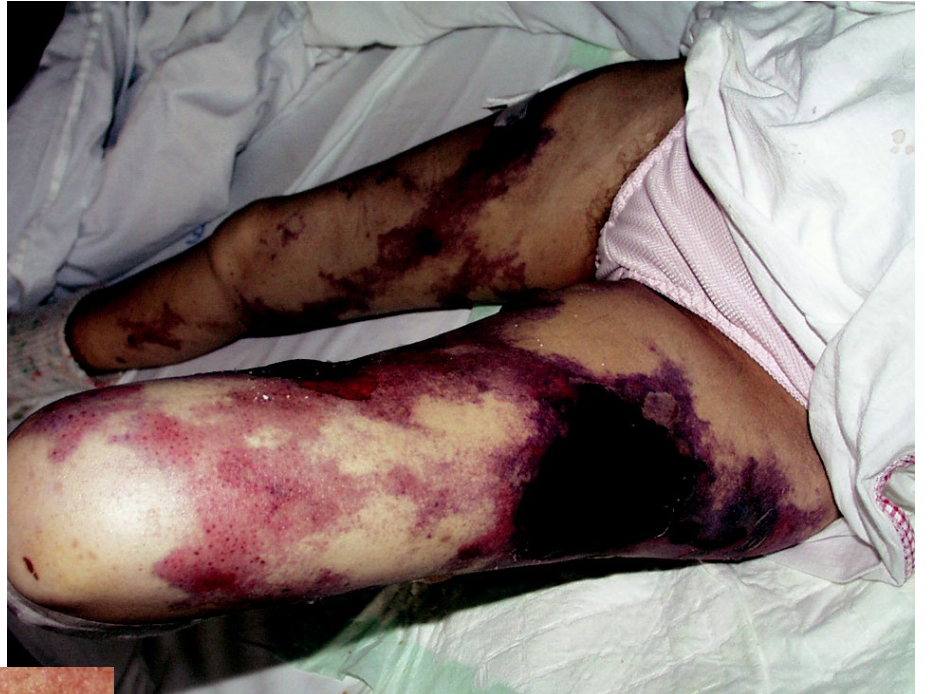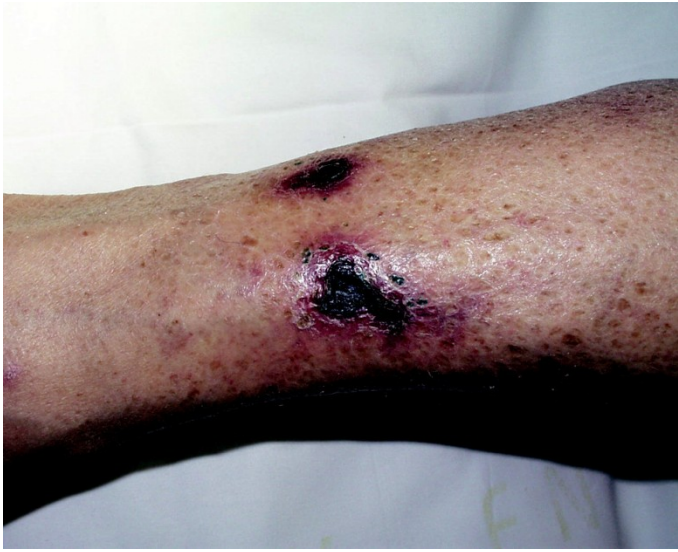Nepecifické změny

- Změny barvy kůže
- Xeroza
- Pruritus
- Nehty půl na půl



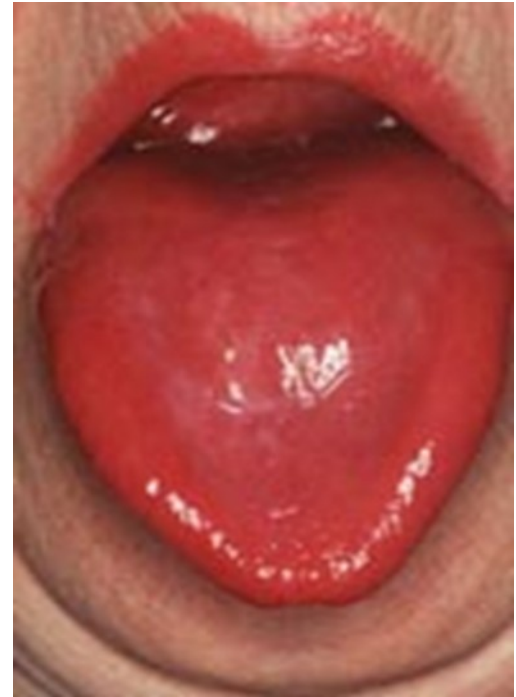nefropatie

- **Specifické změny**
- Calcinosis cutis - ukládání vápníku v kůži
- **kalcifická uremická arteriolopatie, kalciphylaxis**
život ohrožující stav způsobující progresivní kožní ischemii a nekrózu.
- Perforující kolagenozy - součásti koria, jako jsou kolagenní a elastická vlákna, vytlačovány skrz epidermis.
- Bulozní dermatózy - pseudoporfyrie a pozdní kožní porfyrie



Anemie

- Bledost kůže
- Koutky
- Glositida
- Difúzní alopecie
- Předčasné šedivění vlasů
- Lámání nehtů, koilonychia
- Pruritus



Thyreopatie - hyperthyreóza

Teplá, vlhká kůže,

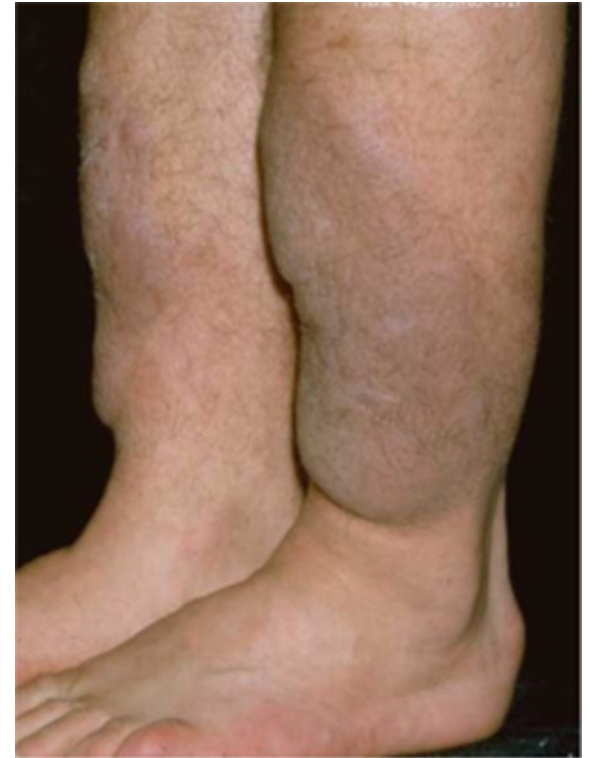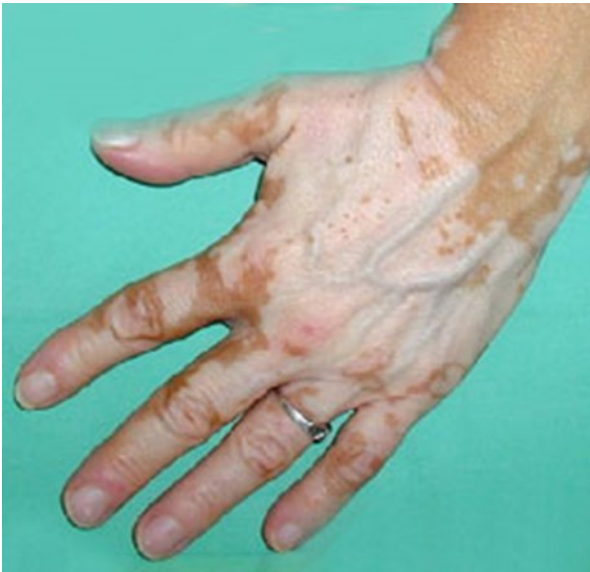Vitiligo

Pretibiální myxedém

Exoftalmus,

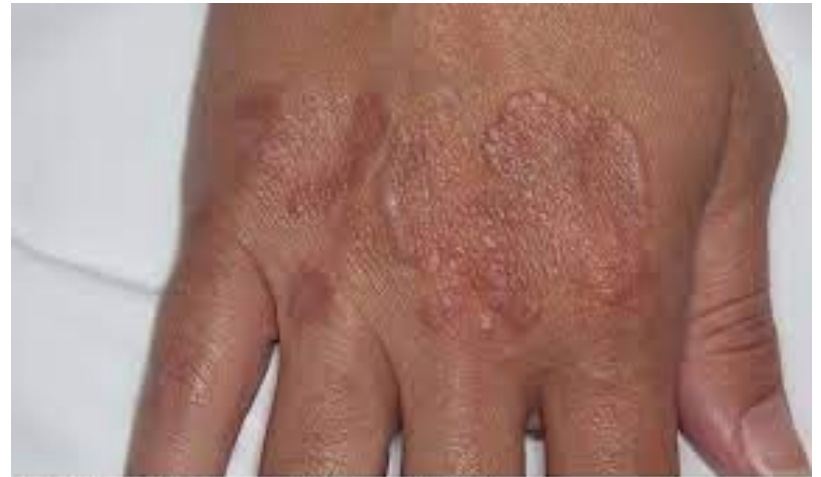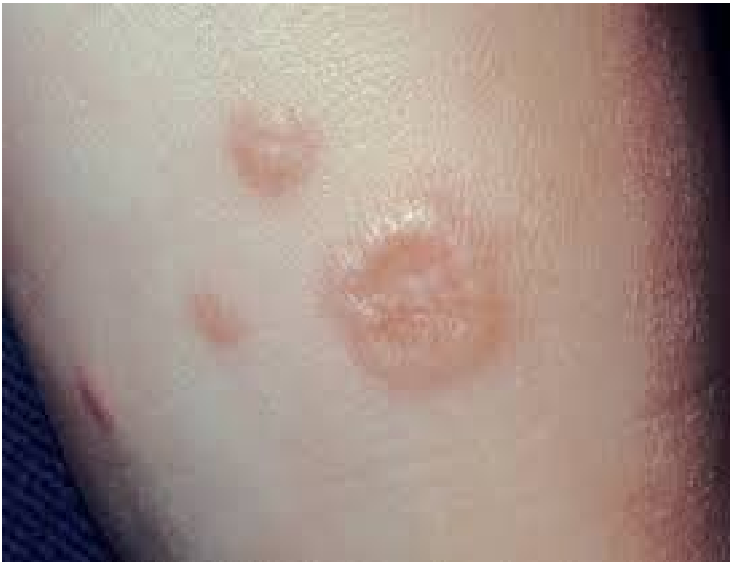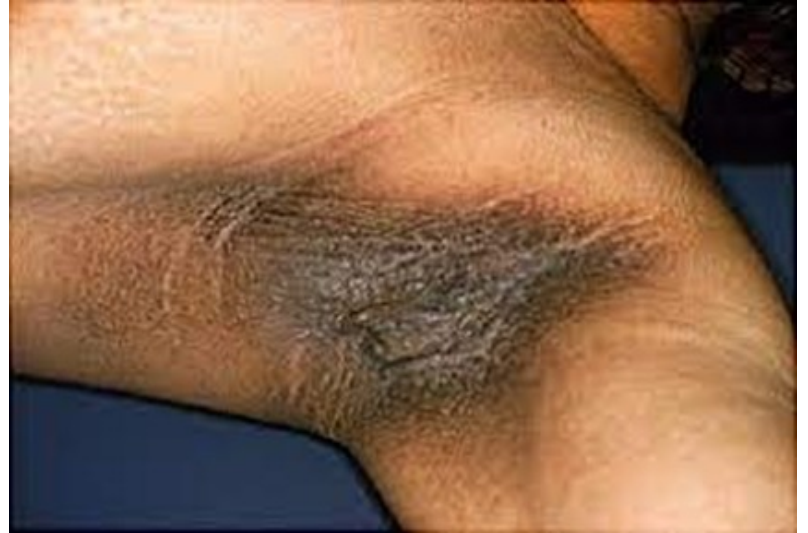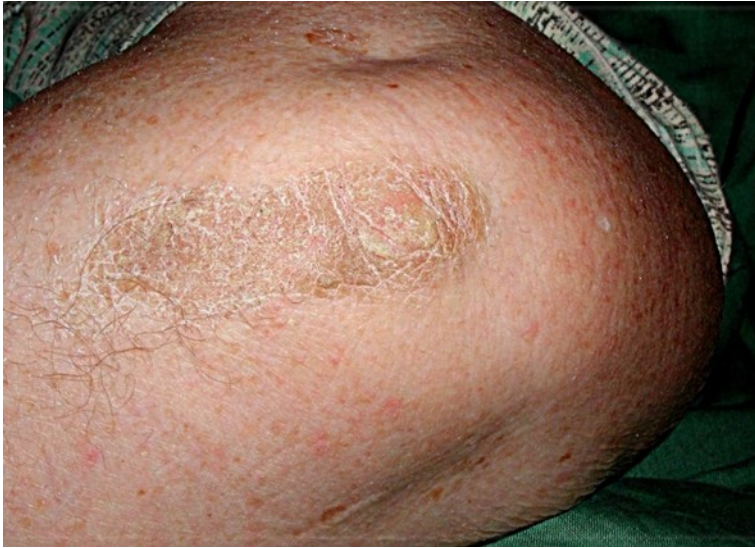Pruritus, angioedém, plastický dermatografismus

Onycholýza



hypothyreoza

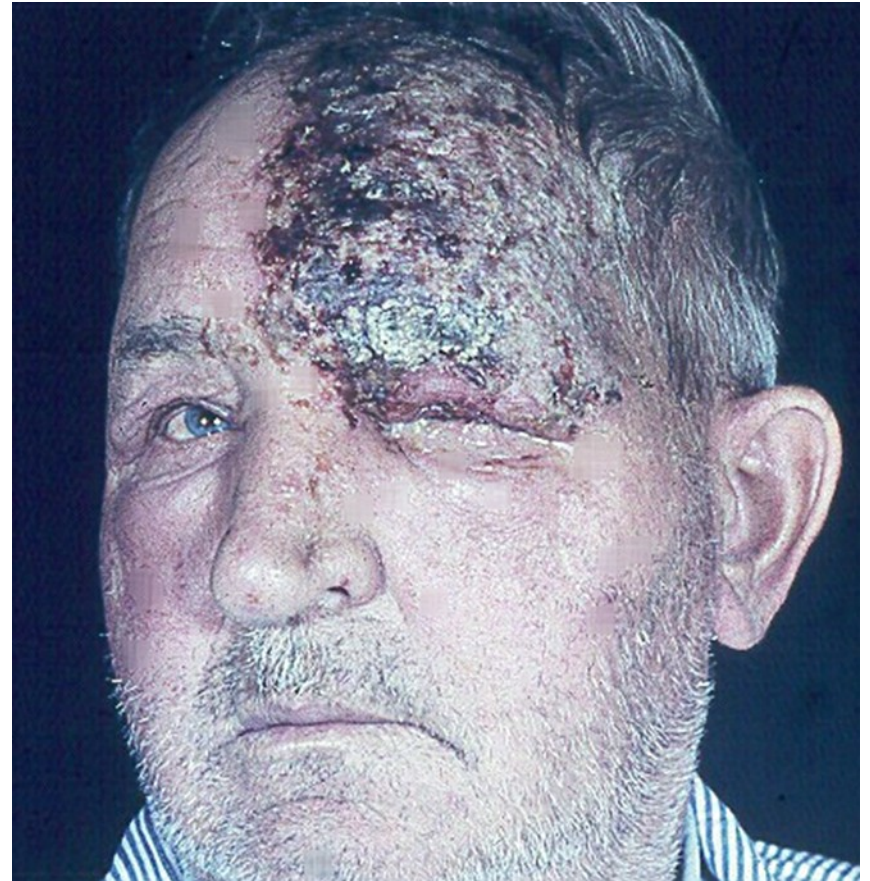- Suchá žlutavá kůže
- Špinavé lokty
- Obočí (laterálně řídne)
- Acanthosis nigricans benigna
- Myxedém difúzní
- Alopetia areata
- Alopetia diffusa
- Kopřivka
- Vitiligo
- Granuloma anulare



Imunodeficiencie

Častá související onemocnění:

- Generalizovaný herpes zoster
- Mnohočetná condylomata acuminata
- Acne conglobata
- Moluscum contagiosum u dospělých
- Seborrhoická dermatitida
- Maligní nádory
- AIDS



Paraneoplastické syndromy

- **paraneoplastické syndromy** je heterogenní skupina vzácných onemocnění, která je vyvolána změnou reakce imunitního systému na přítomný novotvar
- jsou definovány jako nemetastatické systémové projevy, nepravidelně doprovázející nádorová onemocnění
- jsou **přítomností nádoru podmíněny**, manifestují se však **ve tkáni, ve které se nádor nenachází**

Paraneoplastické syndromy

- mezi vznikem syndromu a nádorovým onemocněním existuje časová koincidence (*současně, v průběhu, **předchází** manifestaci*)
- mezi syndromem a nádorem existuje paralelní vztah (*regrese v průběhu úspěšné terapie, exacerbace při vzplanutí*)
- pro dg. PNP sy neexistuje jiné vysvětlení

Patofyziologie

- tvorba protilátek namířených proti nádorovým buňkám, vyvolávají zkříženou reakci proti zdravé tkáni
- tvorba a uvolňování fyziologicky aktivních substancí samotným tumorem
(hormony, hormonální prekurzory, enzymy, cytokiny)
- tvorba embryonálních proteinů
(CEA, AFP, CA19-9)
- idiopatické

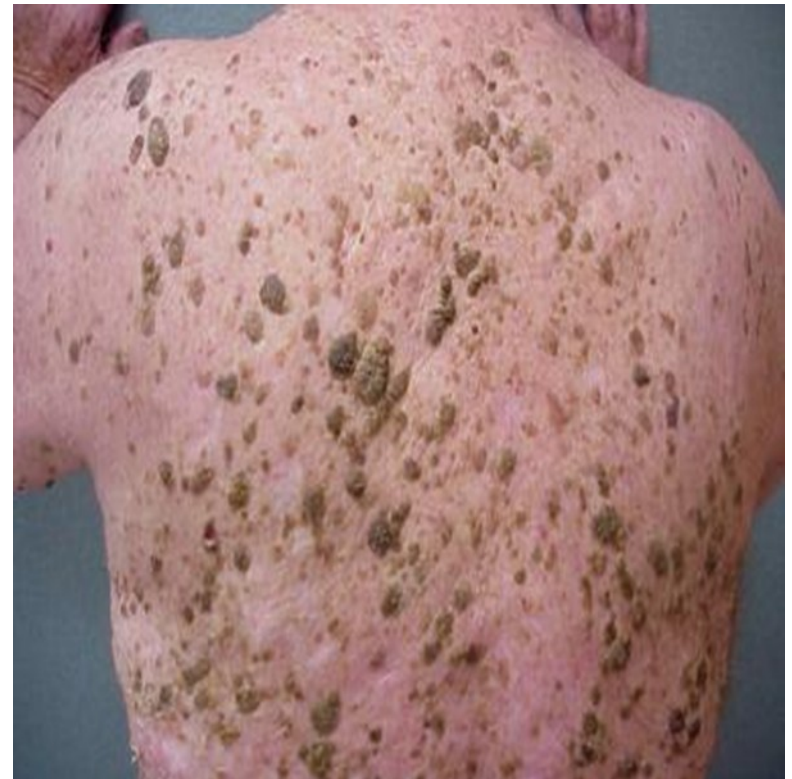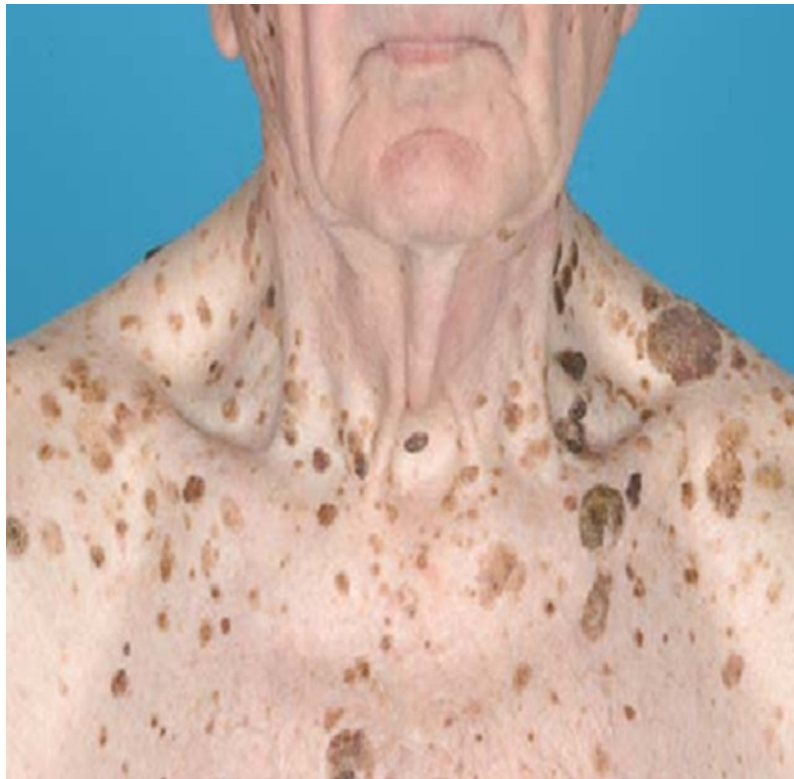Paraneoplastické syndromy

- Acanthosis nigricans maligna
- Leser-Trélatův syndrom
- Ichtyosis acquisita
- Hypertrichosis lanuginosa acquisita
- Acrokeratosis paraneoplastica Bazex
- Erythema necrolyticum migrans
- Dermatomyositis
- Pemphigus paraneoplasticus
- Sweetův syndrom
- Scleromyxoedema
- Livedo reticularis
- Generalizovaný HZ
- Chronická kopřivka
- Erythema anulare centrifugum....

Leser - Trélatův syndrom

- charakteristický erupčním vznikem četných rychle se zvětšujících seborrhoických veruk na trupu, končetinách, později i v obličeji
- obtěžujících výrazným pruritem
- asi ve 20% bývá spojen s acanthosis nigricans
- Leser-Trélatův syndrom se vyskytuje spolu s karcinomy žaludku a střev, prsu, plic, ovarií, dělohy, ledvin, jater a slinivky břišní
- spojen i s HIV

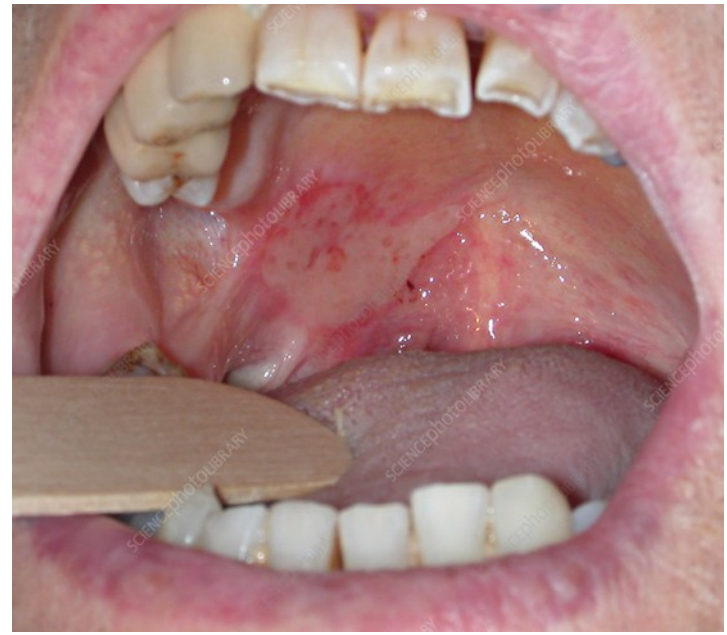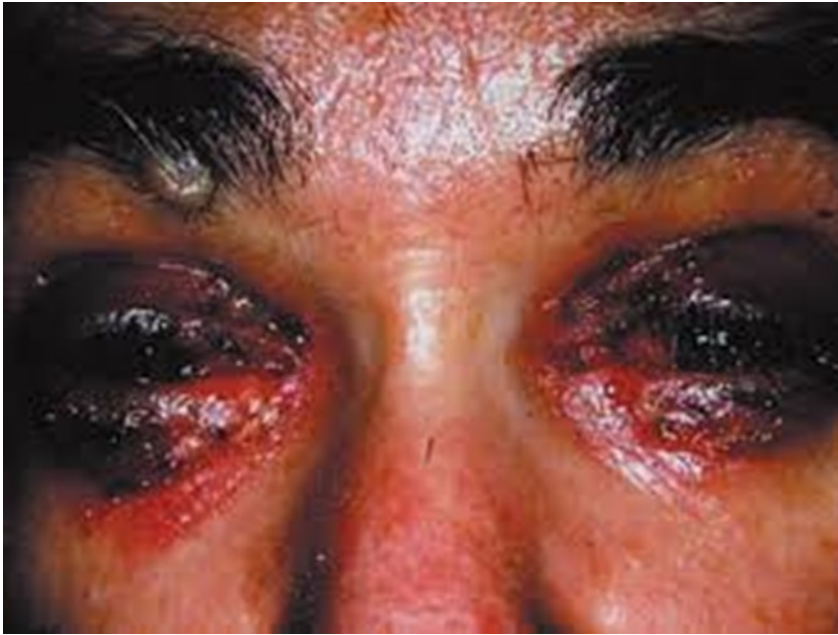Leser-Trélatův syndrom



Pemphigus paraneoplasticus

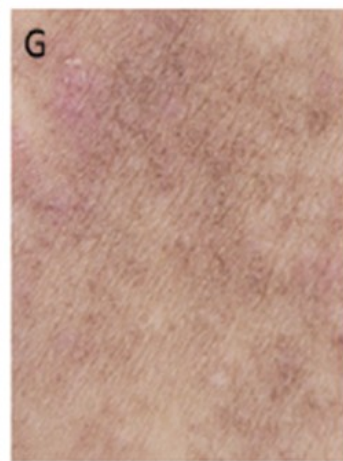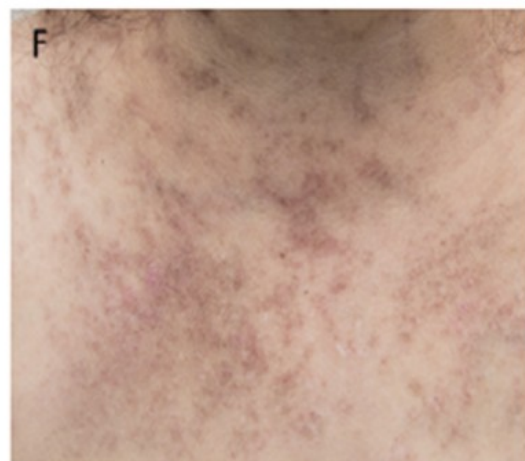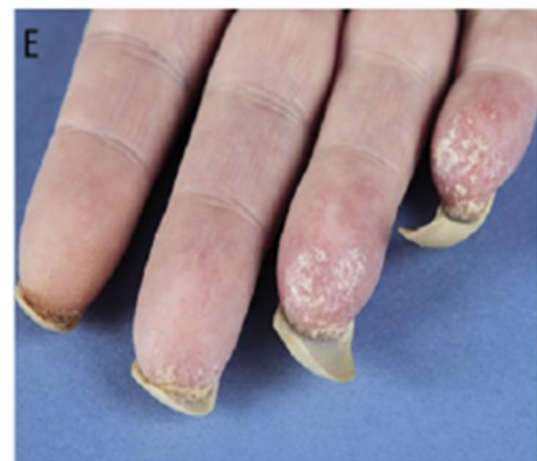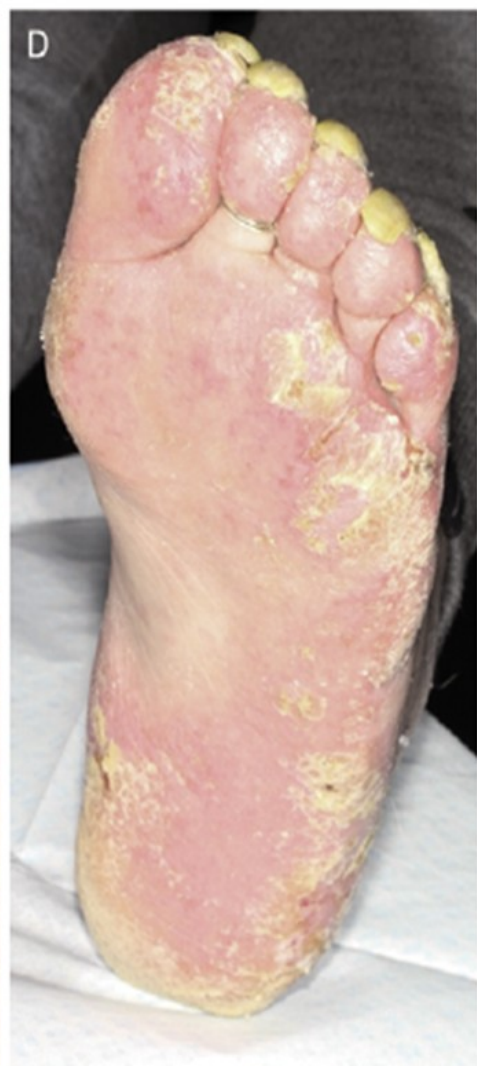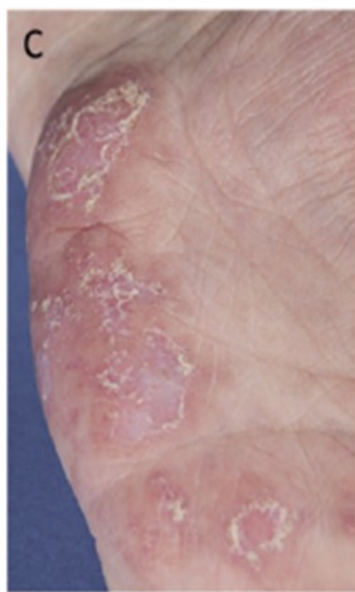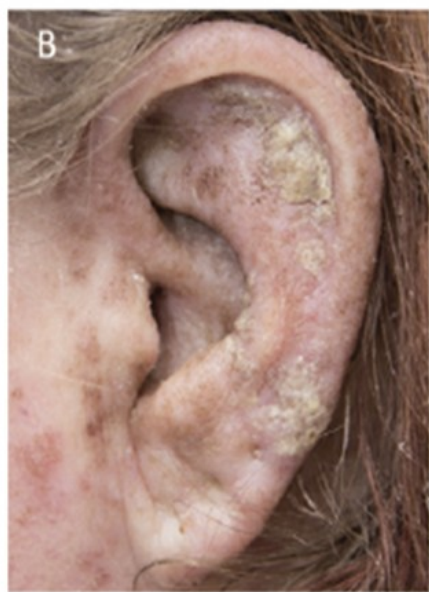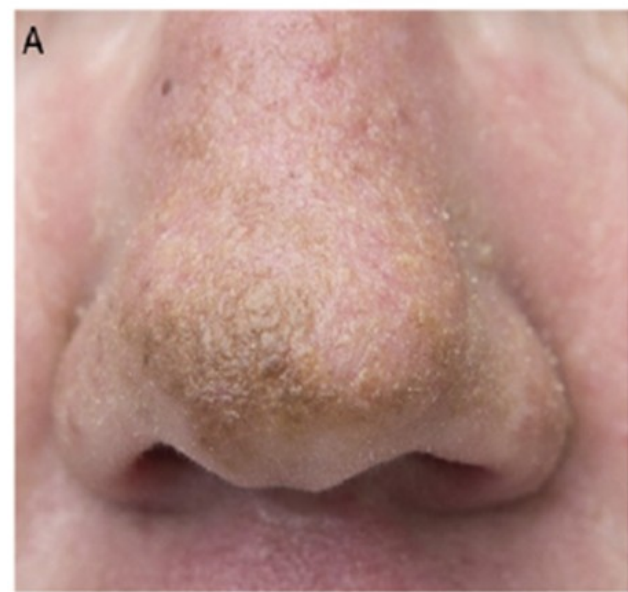- těžká erozivní stomatitida, faryngitida a postižení spojivek
- na kůži puchýře, lichenoidní projevy připomínající GVHD
- multiformní projevy a postižení dlaní
- typické je postižení plic (bronchiolitis obliterans, alveolitis)
- non-hodgkinské lymfomy, thymomy, sarkomy, Castlemanův tumor

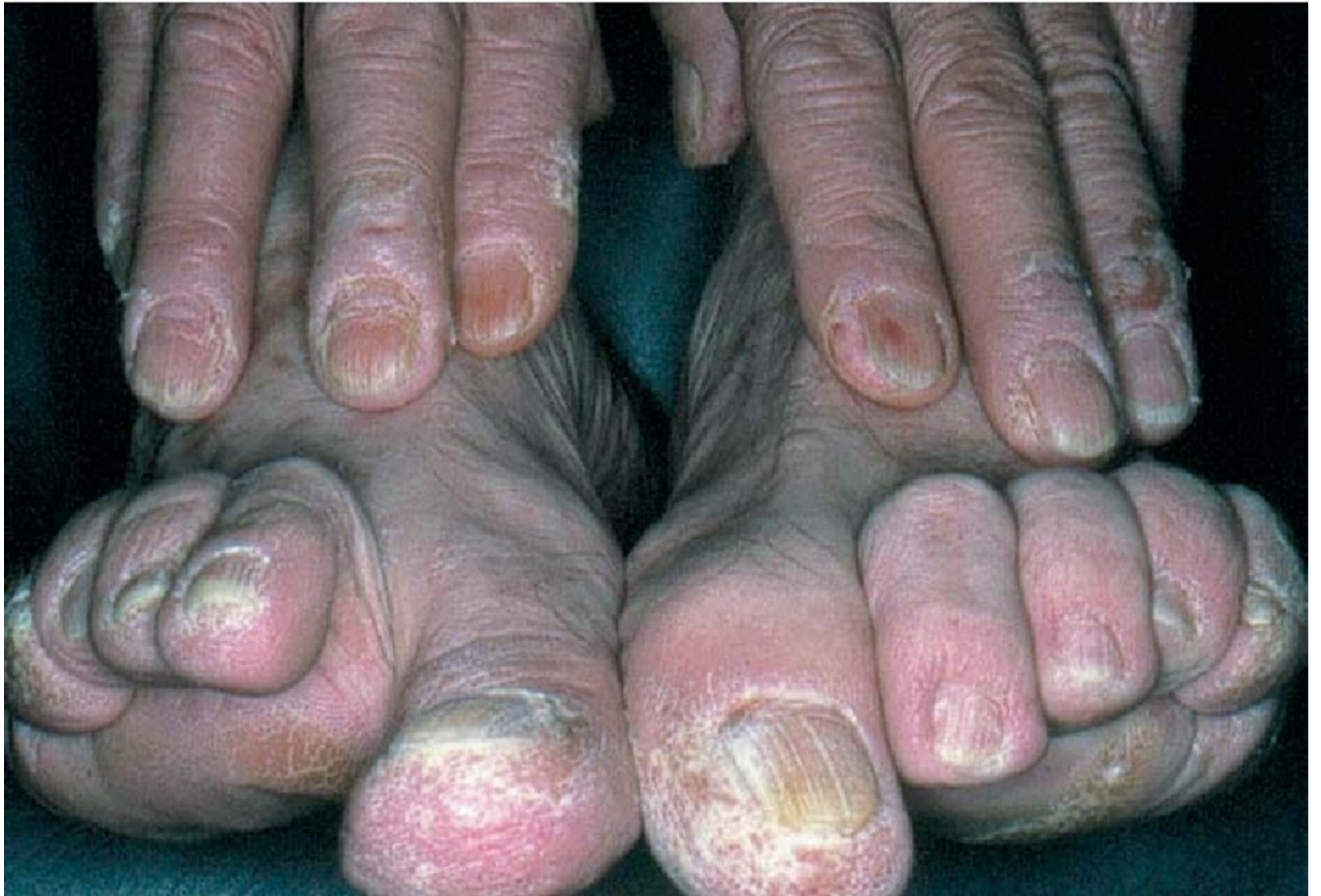Pemphigus paraneoplasticus



Acrokeratosis paraneoplastica Bazex

- vzácná dermatóza, typická pro muže
- až v 65% předchází manifestaci Tu až o rok!
- psoriasiformní léze, erytemoskvamózní až hyperkeratotická ložiska na prstech rukou, nohou, **boltcích, špičce nosu**, loktech a kolenou
- postupný rozvoj lézí
- **dystrofické změny nehtů**
- asociována s dlaždicobuněčnými karcinomy hltanu, jícnu, hrtanu, plic, urogenitální trakt, lymfomy ...
- myslet na dg., **pátrat po malignitě!**

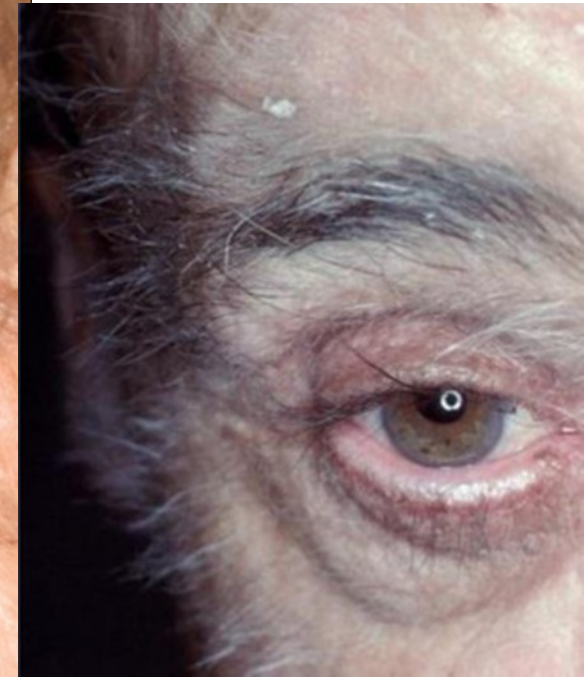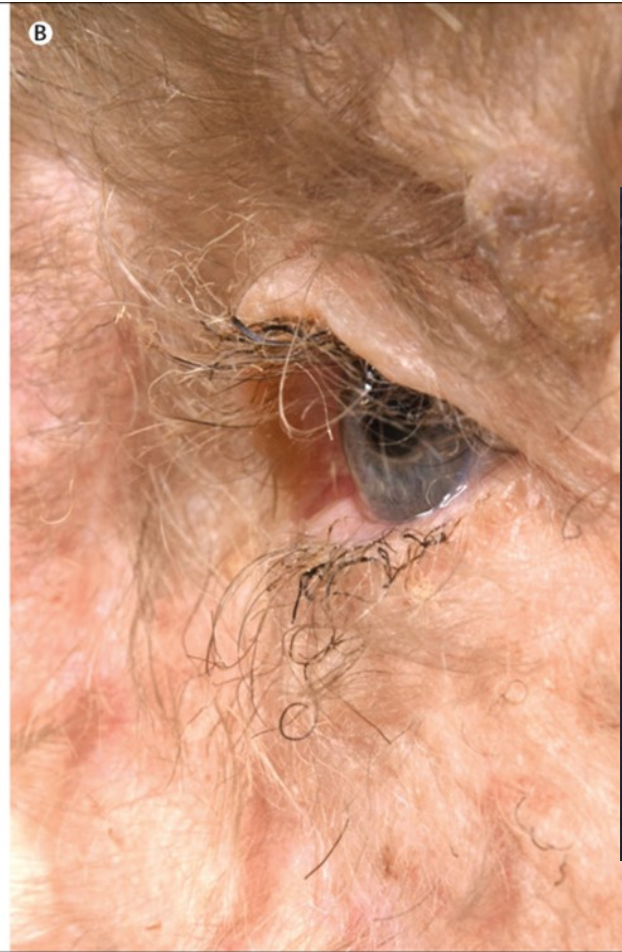

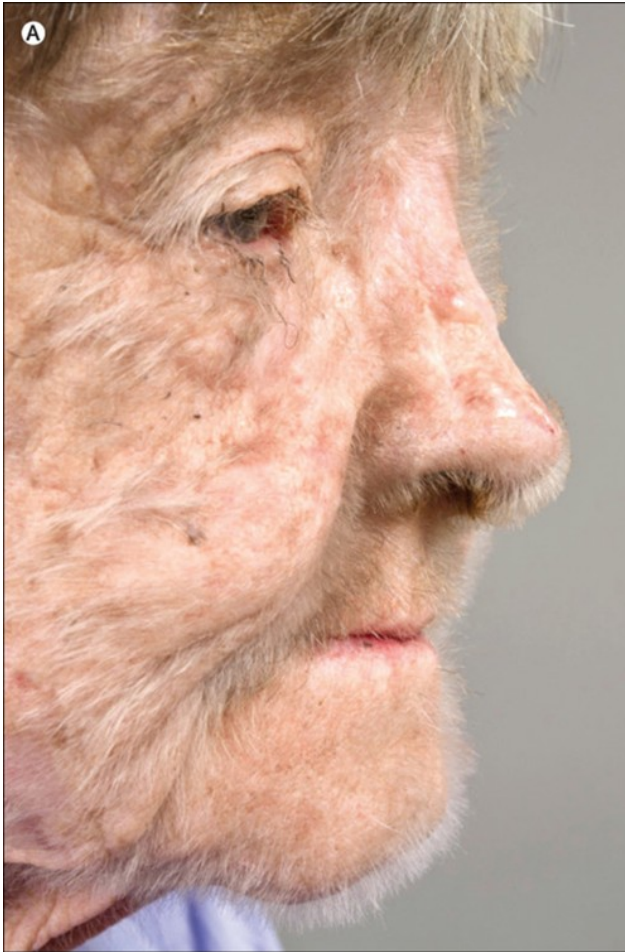


Hypertrichosis lanuginosa acquisita

- rychlý vznik jemných lanuginózních nepigmentovaných vlasů
- glossitis s červeným zbarvením jazyka, dysgeuzie
- u karcinomů tlustého střeva a konečníku, žaludku, močového měchýře, plic a u karcinomů prsu
- nápadně častěji u žen
- dif. dg. je třeba vyloučit ostatní příčiny získané hypertrichózy, například porfyrie, AIDS, anorexii, tyreotoxikózu a polékové (cyklosporin, fenytoin, minoxidil)

Hypertrichosis lanuginosa acquisita



Paraneoplastické syndromy

- erythrodermie, generalizovaná
hyperpigmentace kůže, Flush syndrom,
scleromyxoedema , dermatomyositis, Sweetův
syndrom, Icterus, **generalizovaný herpes
zoster**, pruritus, purpura, vasculitis, **chron.
kopřivka** , pyoderma gangrenosum, ...

závěr

- Kůže je „výkladní skříní“ stavu organismu
- Některé kožní projevy jsou často patognomické a jejich znalost má význam nejen diagnostický, ale také terapeutický a prognostický
- kožní paraneoplastické syndromy představují heterogenní skupinu kožních onemocnění jejichž rozpoznání může umožnit včasnou detekci dosud nemanifestovaných malignit
- přibližně 70% neoplazií u pacientů s manifestovaným paraneoplastickým syndromem lze objevit jednoduchým klinickým vyšetřením a základním screeningem, o to důležitější je na diagnózu myslet.