
Projevy dermatóz na rtech a ústní sliznici

H. Jedličková

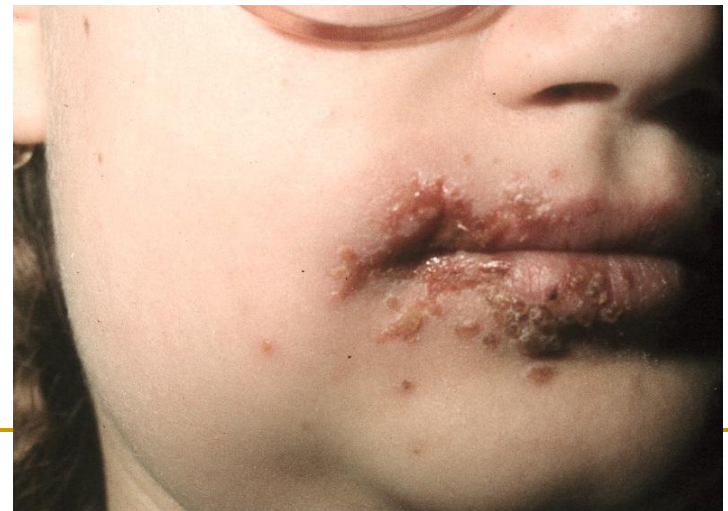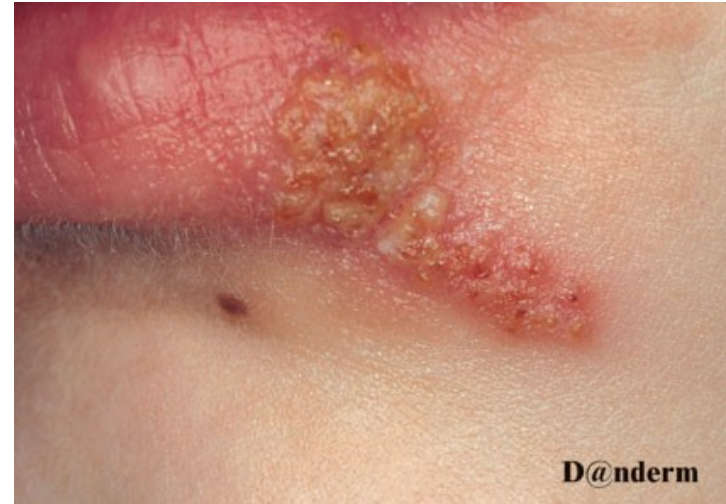Dermatózy dle etiologie

- Infekční
 - Autoimunní
 - Zánětlivé neinfekční
 - Alergické
 - Nádorové
 - Hereditární
-

Dermatózy postihující rty a sliznici úst – virové etiologie

- Herpes simplex (recidivans)-herpes labialis
- Gingivostomatitis herpetica – primovýsev
- Aphthoid Pospischill (imunosuprese)
- *Erythema multiforme* u Herpes simplex
- Herpes zoster II. a III. větev trigeminu
- Ústní sliznice, nos, Ramsay Hunt syndrom, obrna n. facialis

- Dětské infekční choroby – spalničky – Koplikovy skvrny, varicela, hand-foot-mouth disease,



Verucae - lidský papilomavirus HPV 1-81

DNA viry

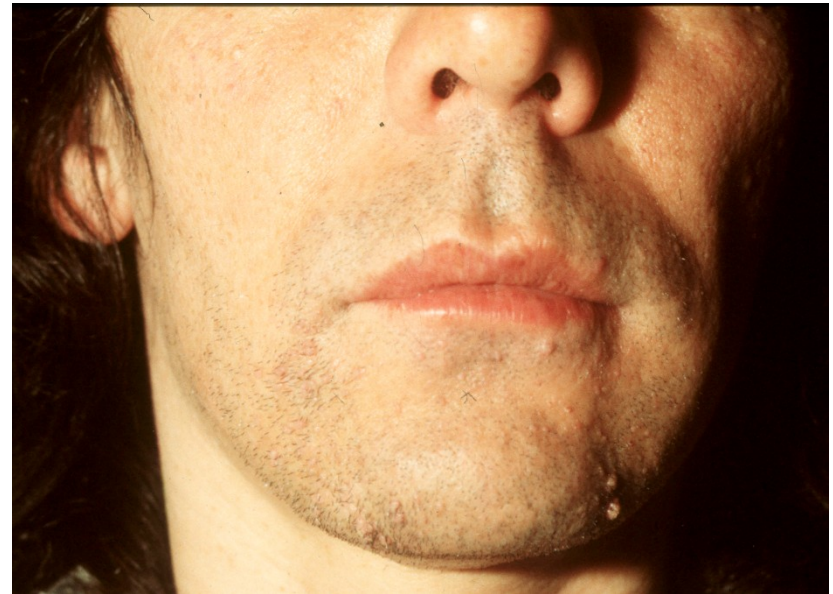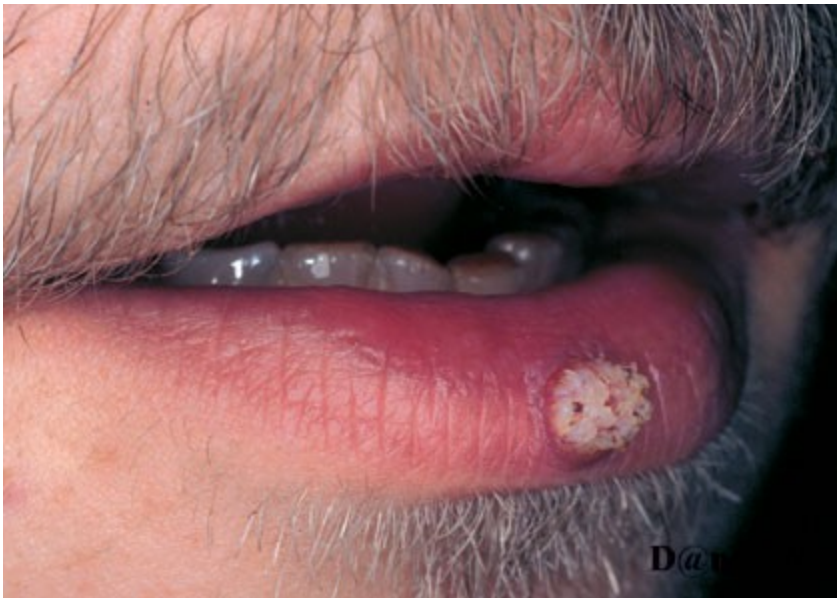Low risk (6,11) a high risk (16,18) (ca dutiny ústní ve 2 %)

Veruca vulgaris (1,2,4...)

Veruca vulgaris filiformis

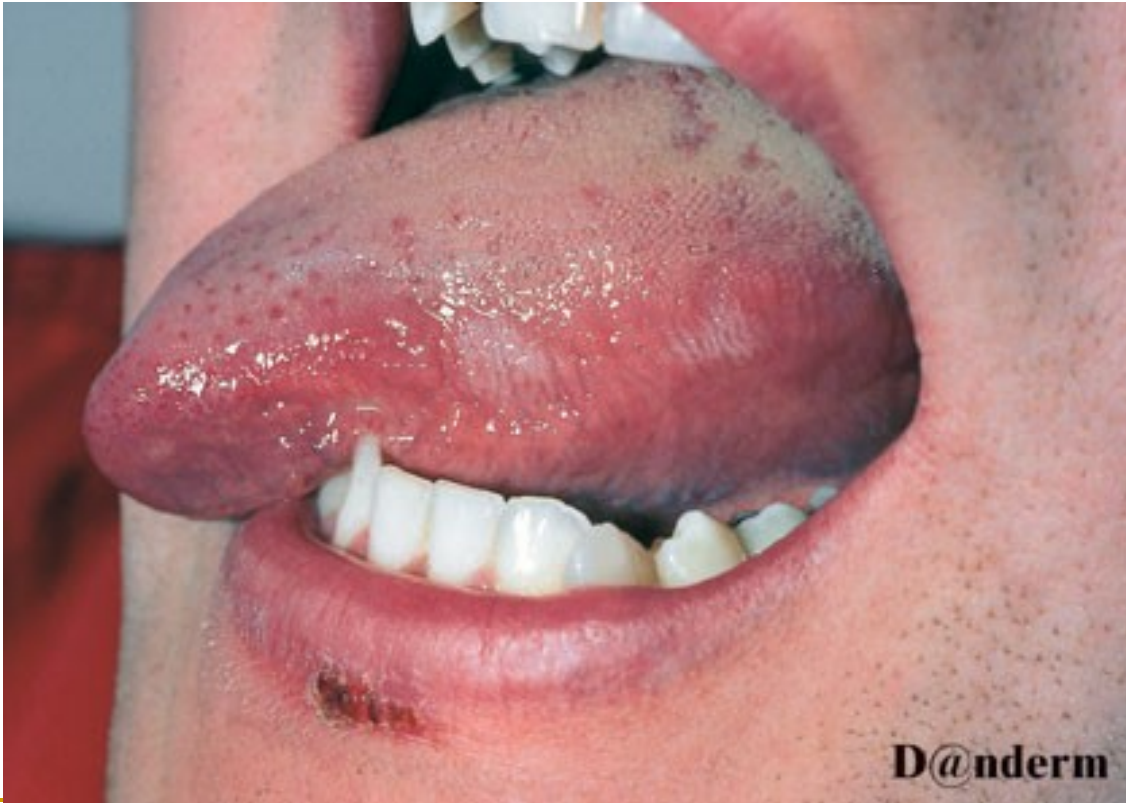Papilomatosis oris – condylomata plana (typ 13, 32)

Verucae planae (HPV 3,10)



EBV hairy leucoplakia (HHV 4)

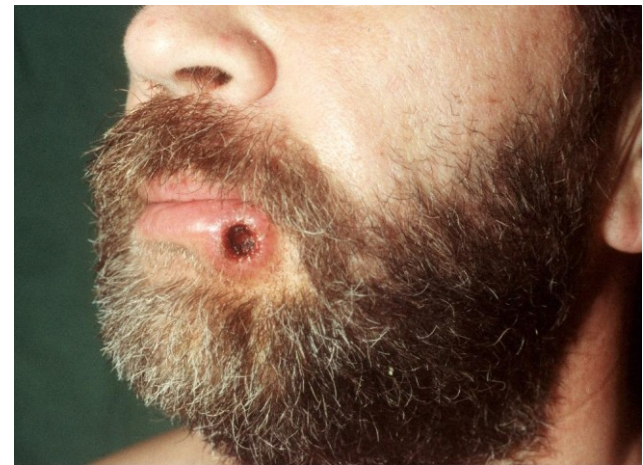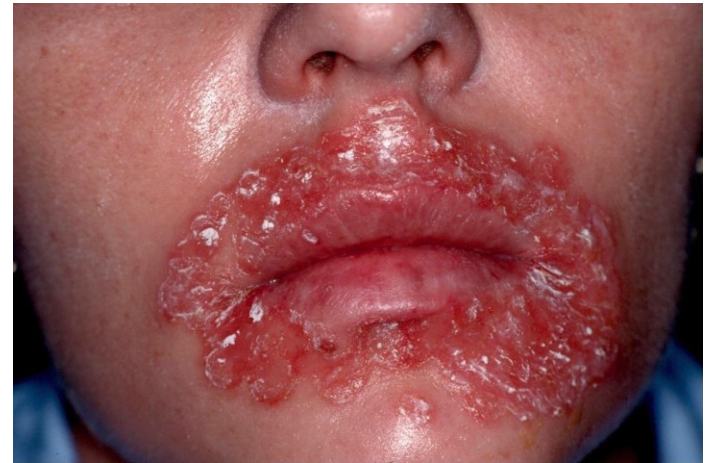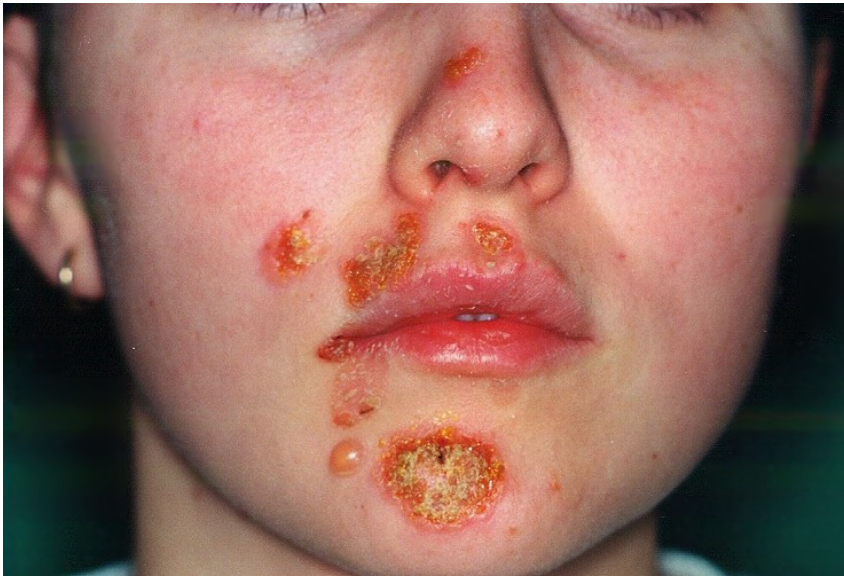- Typické pro HIV infekci



Impetigo stafylogenes, streptogenes

Impetigo bullosa

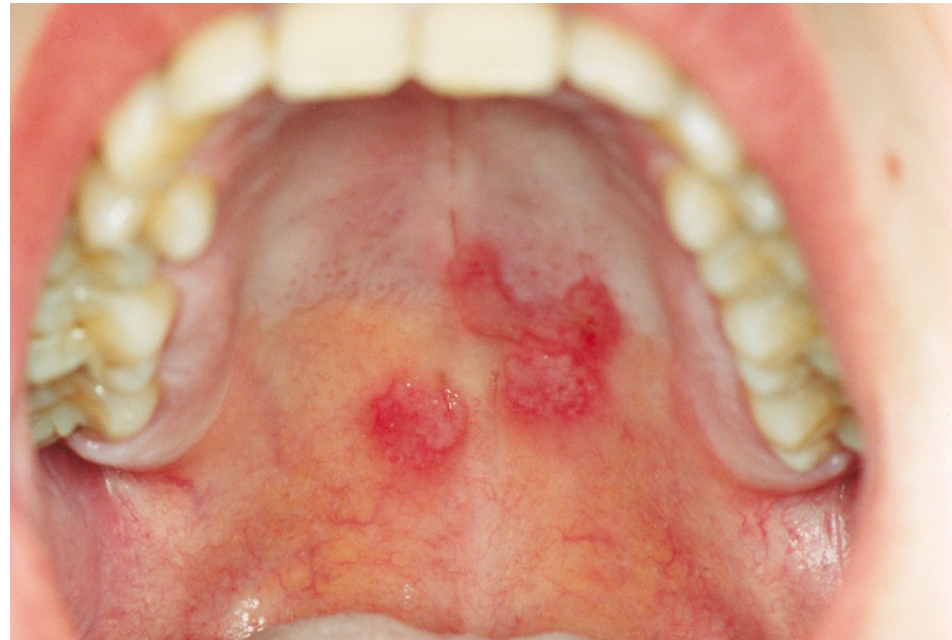Povrchová follikulitida impetigo Bockhardt



spála (streptokokus pyogenes) - malinový jazyk

Dermatózy postihující rty a sliznici úst – bakteriální choroby

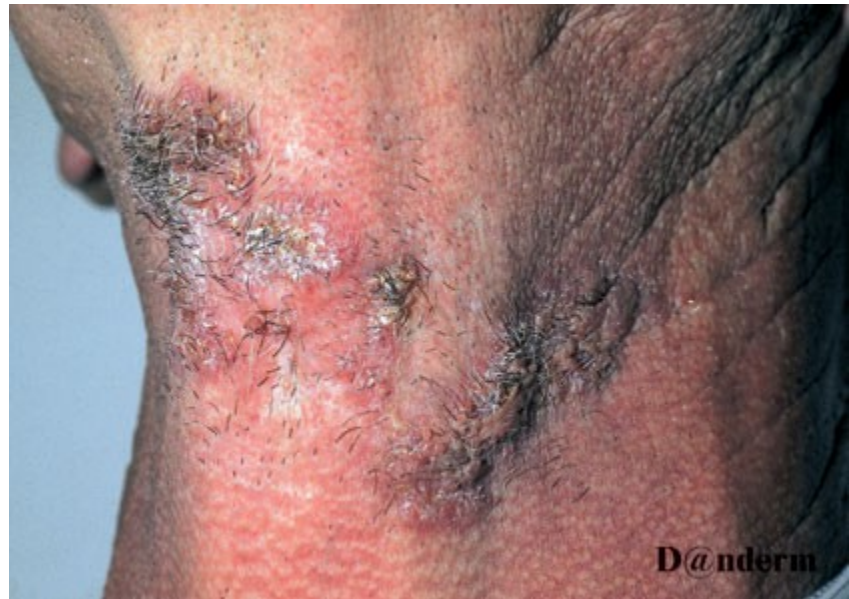- Syfilis – ulcus durum (I), mukózní plaky, tonsilitis (II), makrocheilie, guma, glositis (III)
- Kapavka – faryngitis, ulcerace
- Mykobakteriózy – tbc cutis colliquativa
- Lepra – nos, dutina ústní
- Stomatitis ulcerosa, gangrenosa (podvyživení)



Aktinomykóza - cervikofaciální forma *actinomyces israeli*

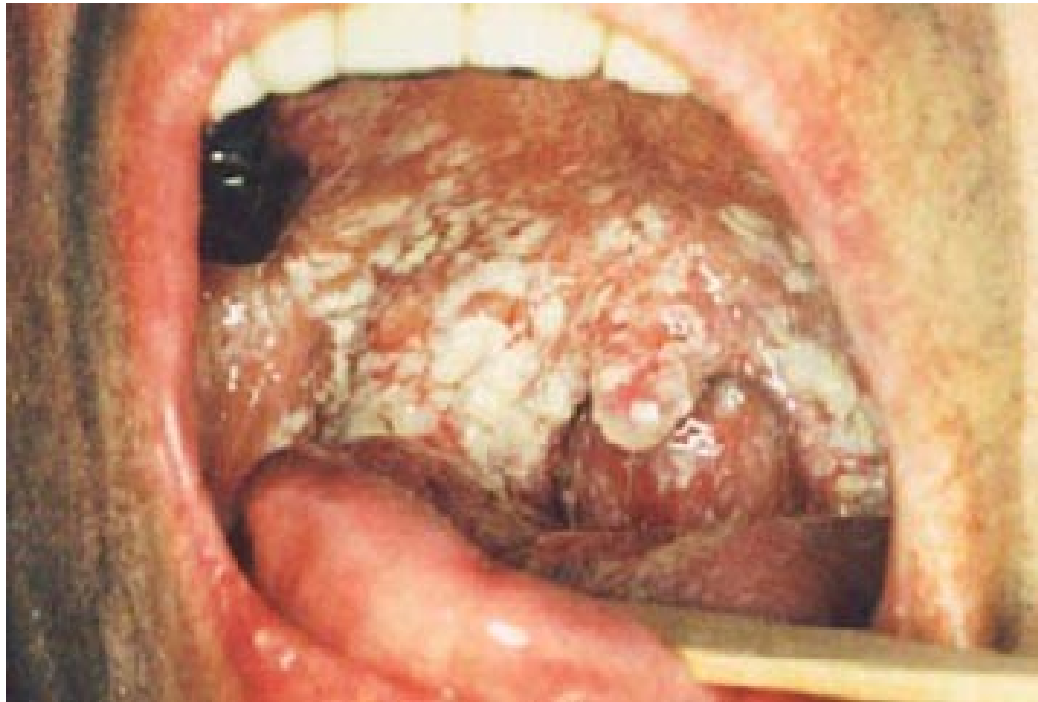Komunikace s dutinou ústní
Píštěle s bílými vločkami – drúzy
Prknovité ztuhnutí

Tx pnc, clindamycin



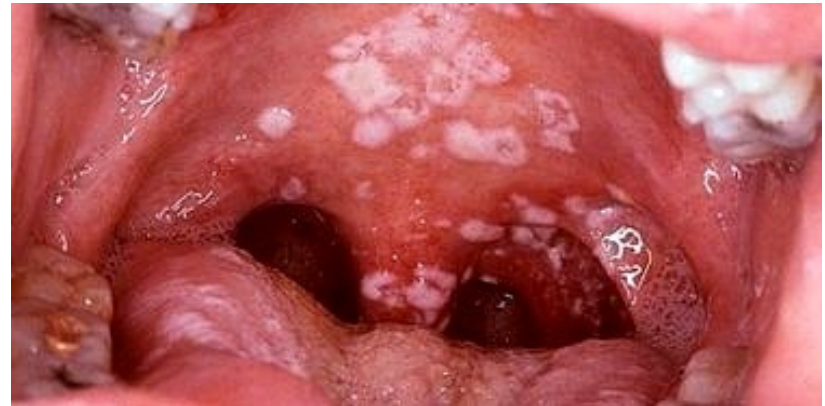Dermatózy postihující rty a sliznici úst

- Mykózy – kandidóza – soor
- Kojenci, léčba ATB, lokální kortikoidy, celková imunoprese, diabetes, patologie ústní dutiny, HIV



Soor - candida albicans

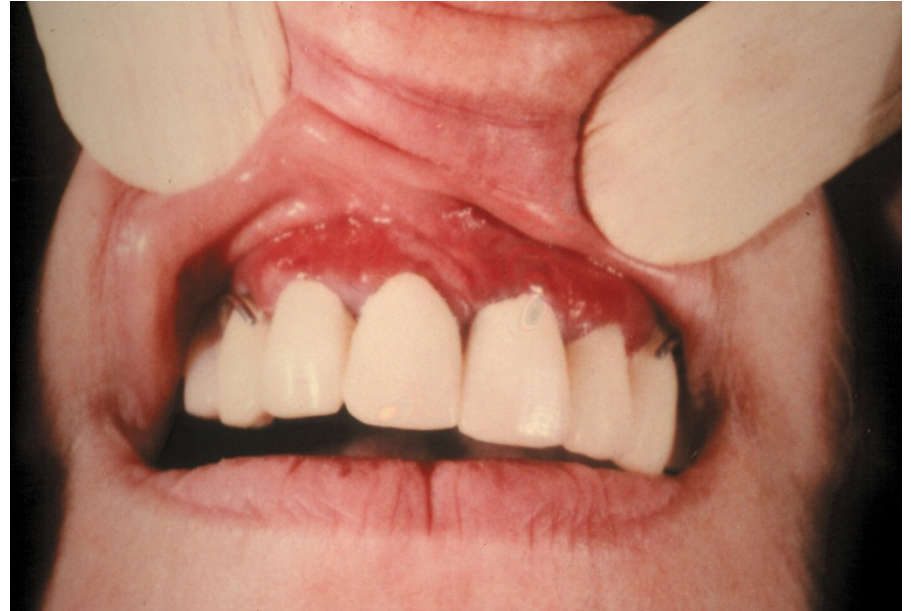- Pseudomembranózní kandidóza
- Erytematózní kandidóza
- Hyperplastická kandidóza
- Protetická –chronická atrofická kandidóza
- Angulární kandidóza



■ Medicalacademy.com.tr

Dermatózy postihující rty a sliznici úst - bulózní autoimunitní onemocnění

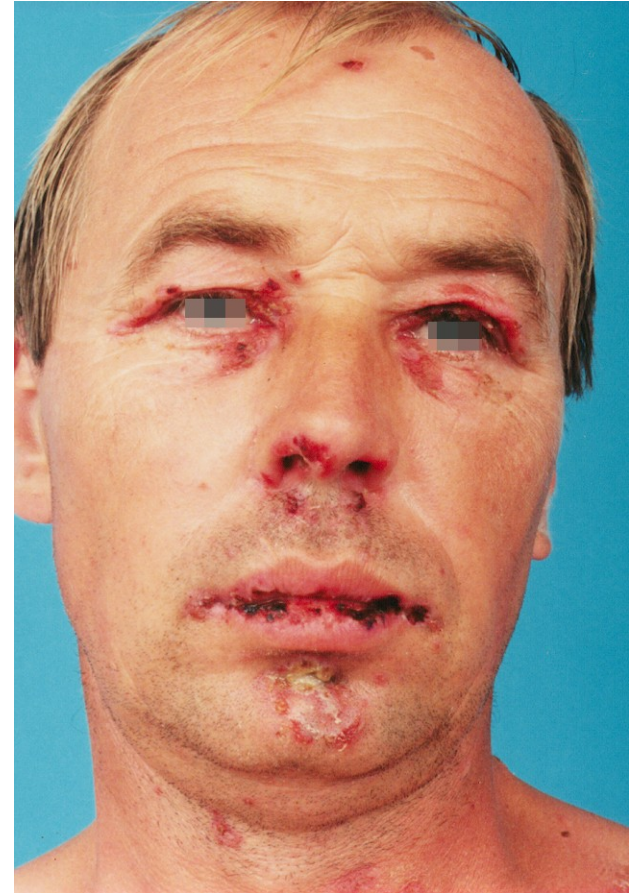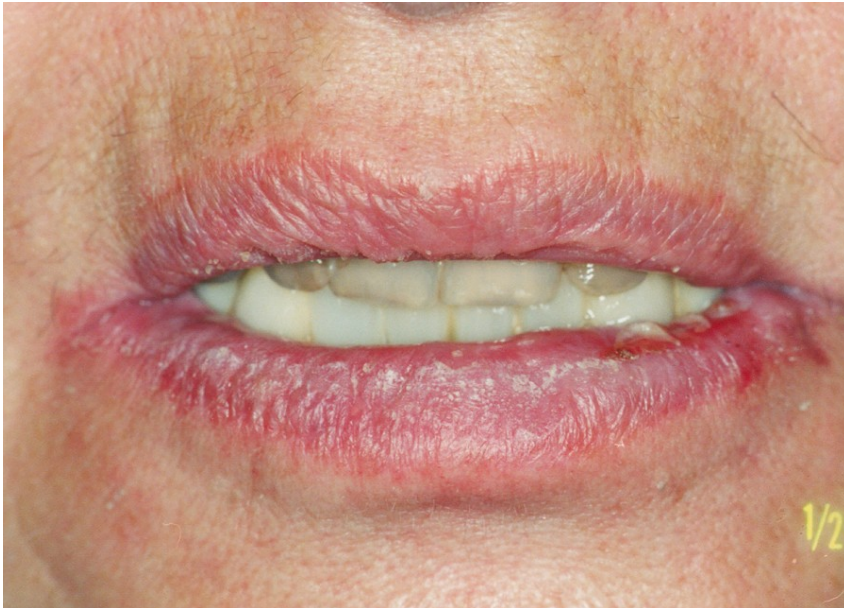- Pemfigus –p. vulgaris
 - Pemfigoid – bulózní
 - Slizniční – jizvící
 - Lineární IgA dermatóza
 - EBA
-
- Dutina ústní, nasofarynx, spojivka, genitál
 - Eroze, pablány
 - Deskvamativní gingivitida



Pemfigus vulgaris

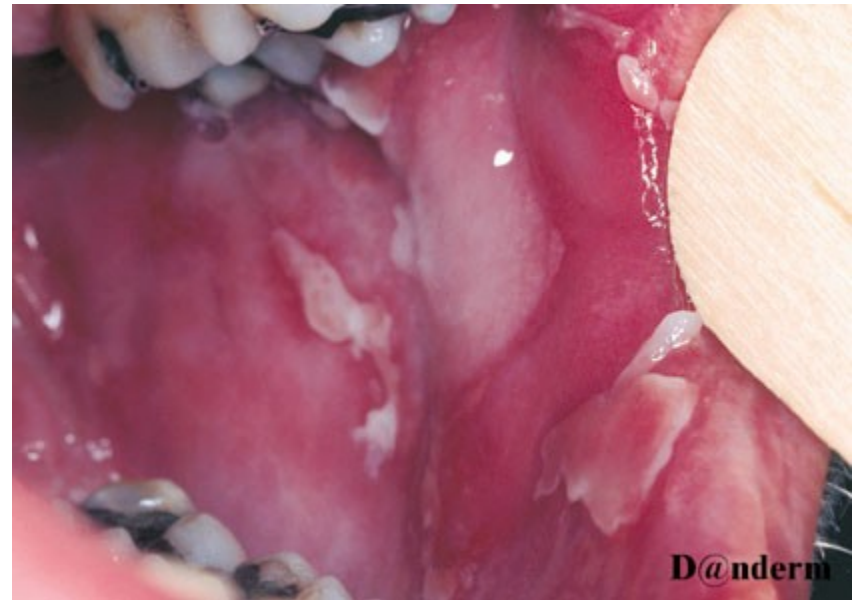
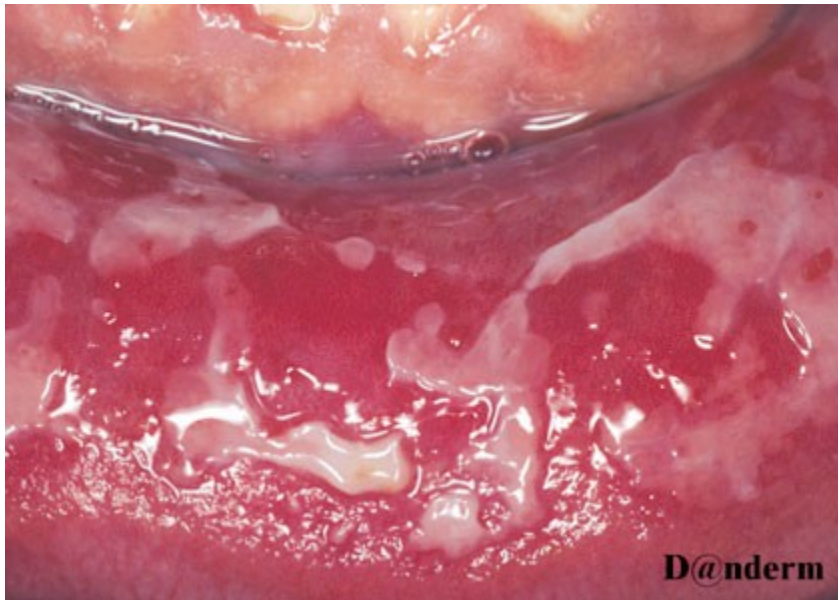
Autoprotilátky proti desmozomům –desmogleinu 3

PV často začíná v ústní dutině



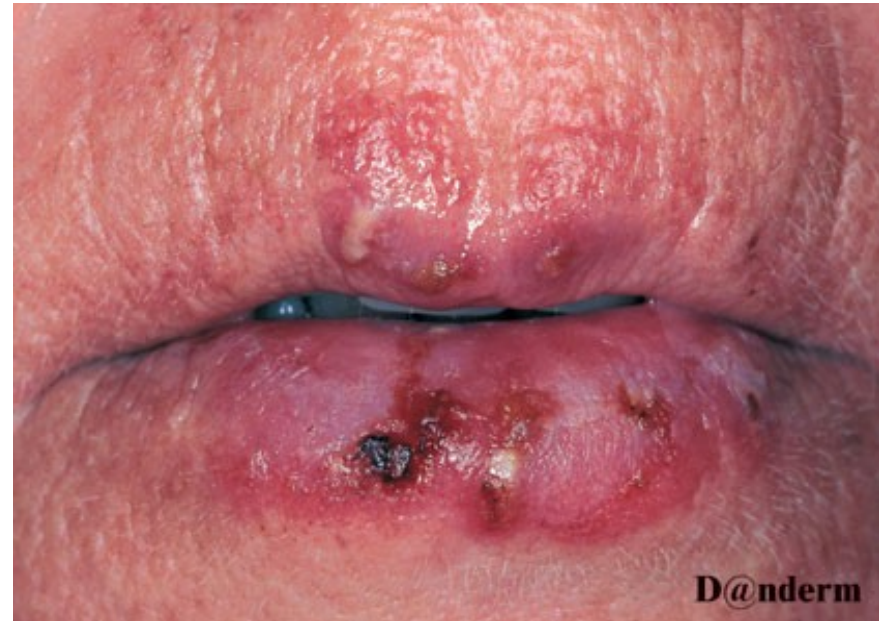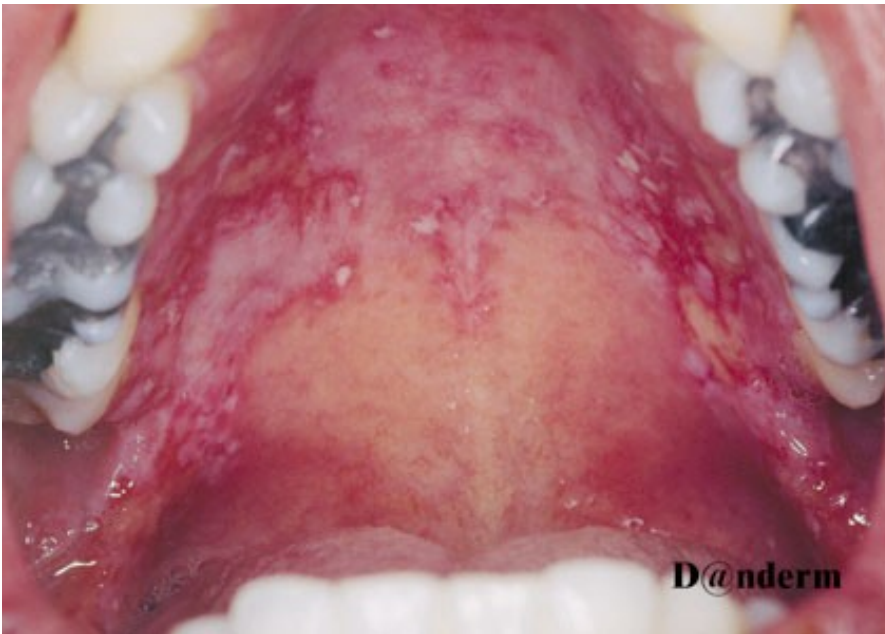Pemfigus

Dg: histologie, imunofluorescenční vyšetření přímé a nepřímé, ELISA
Protilátky proti desmogleinu 1,3



Dermatózy postihující rty a sliznici úst - kolagenózy

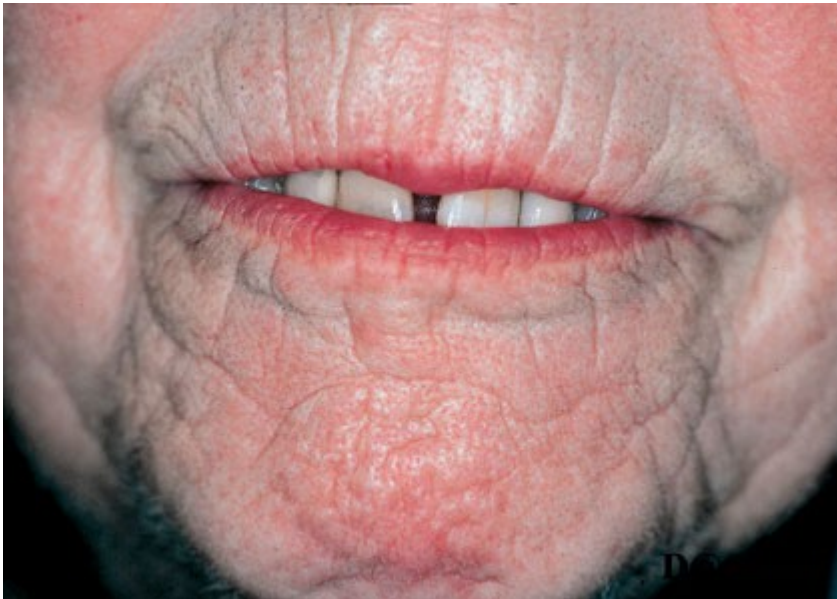
- Lupus erythematosus – SLE, CDE – jizvení, eroze
- Sklerodermie mikrostomie
- Sjögrenův syndrom sicca syndrom



Sklerodermie

Sklerodermie systémová a limitovaná (CREST sy)

Sklerodermie lokalizovaná – morfea, lineární
Lichen sclerosus et atrophicus



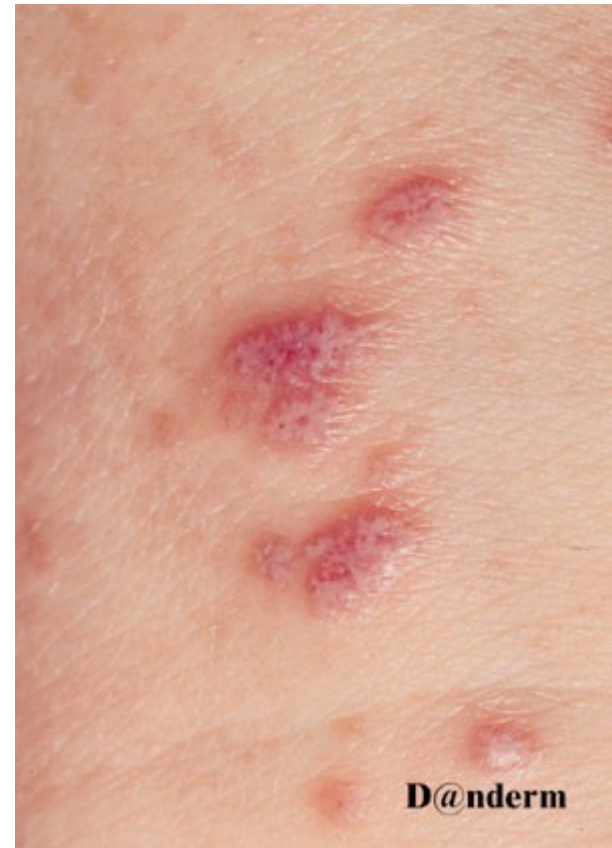Hemiatrophia faciei

Lichen ruber planus

Zánětlivé onemocnění – lichenoidní reakce
Likvefakční degenerace bazální membrány
Pozdní přecitlivělost, CD8+ lymfocyty ,
apoptóza bazálních keratinocytů

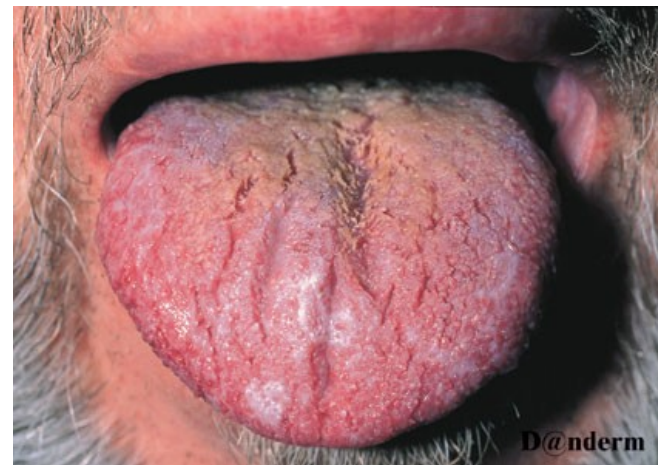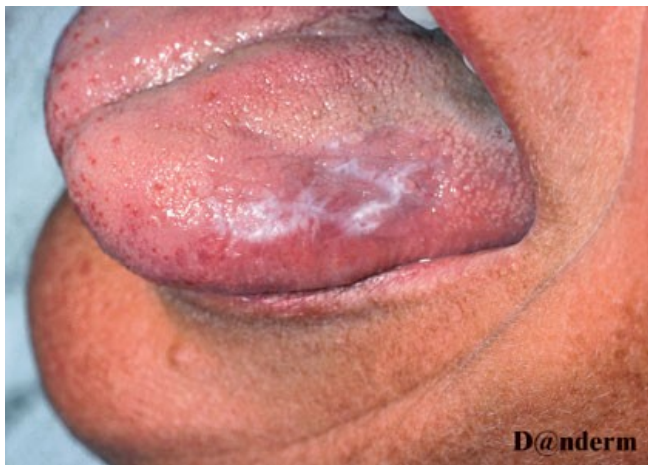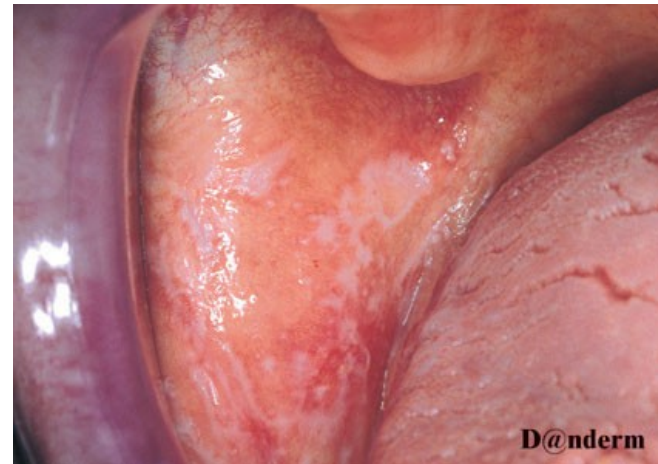
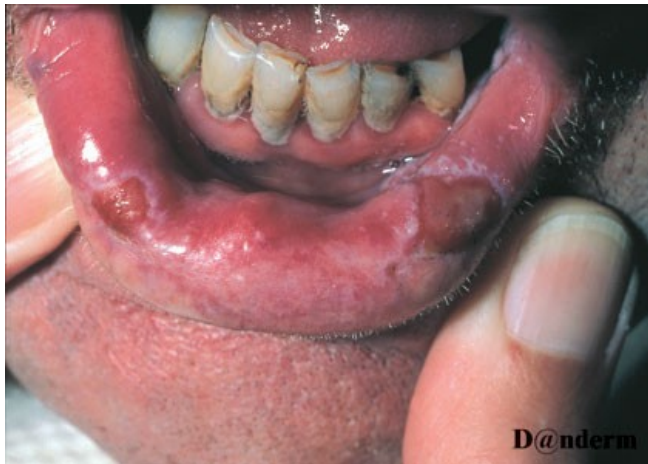Etiologie – spouštěče

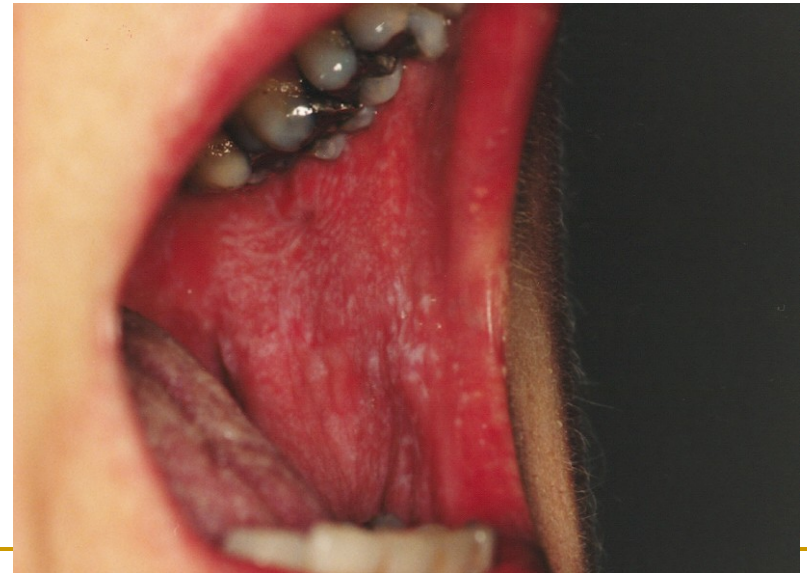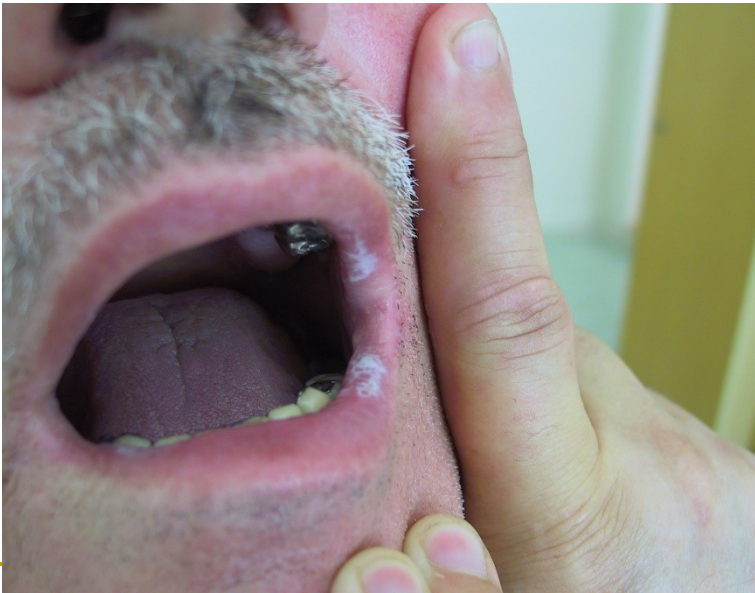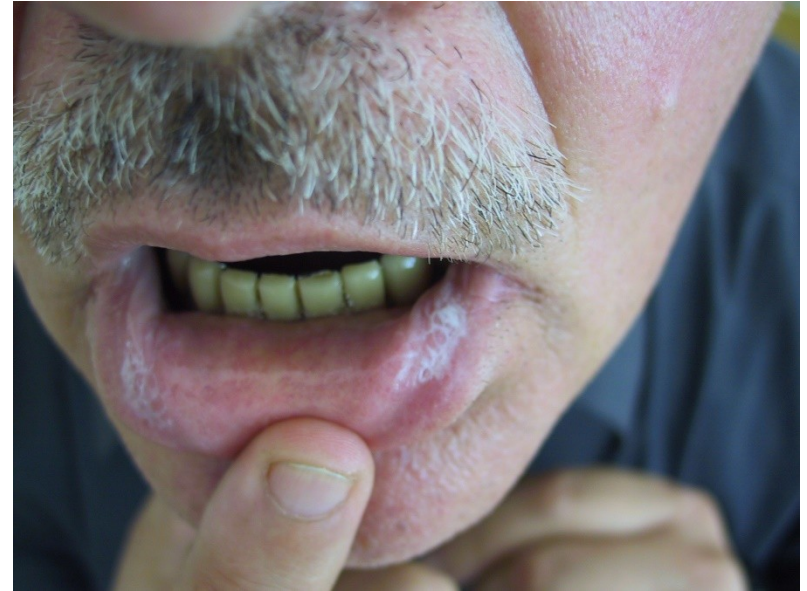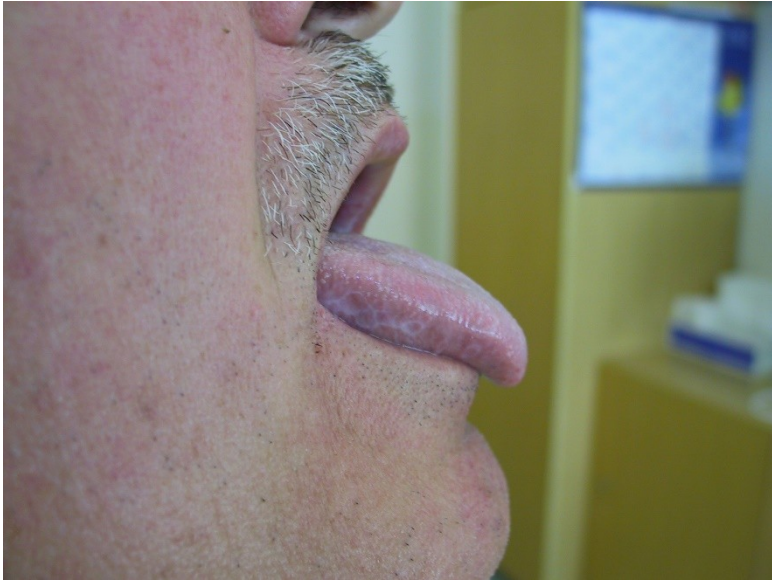Virová onemocnění – hepatitidy
Léková reakce – betablokátory, antimalarika
Kontaktní stomatitis -zlato
Kolagenózy
GVHD



Lichen planus mucosae / erosivus

Nejčastější zánětlivá dermatóza postihující sliznice
Prekanceróza, lichenoidní změny i u jiných chorob



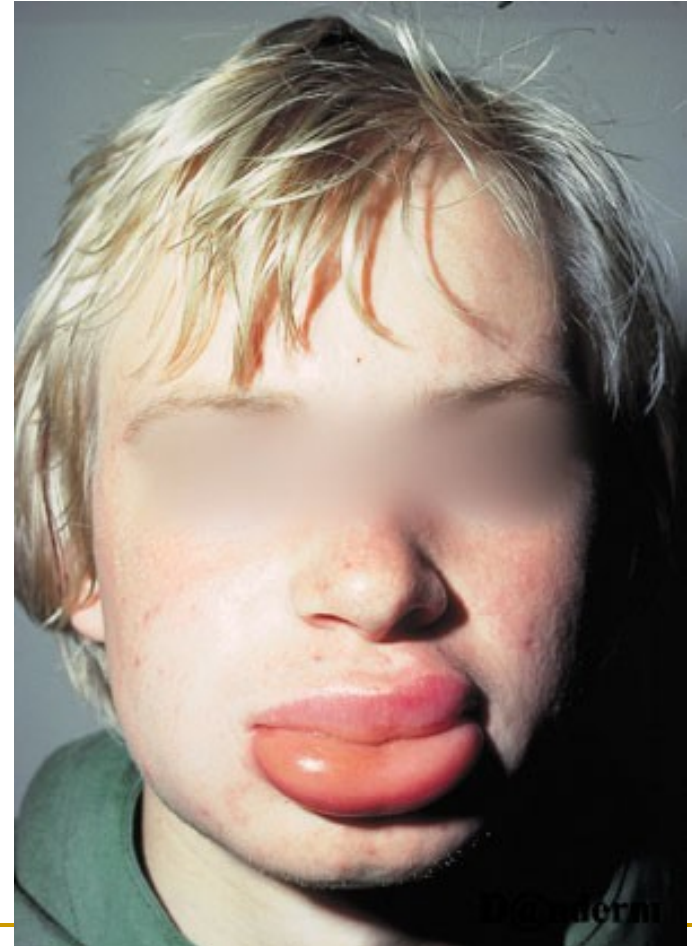

Dermatózy postihující rty a sliznici úst - alergické reakce

- Edema Quincke
- Přecitlivělost I. typu – včela, NSAID, mořské plody
- Hereditární (INH C1 esterázy)

- Kontaktní alergická dermatitis
- Přecitlivělost pozdního typu

- Fixní léková erupce
- Erythema multiforme



Kontaktní alergická dermatitis

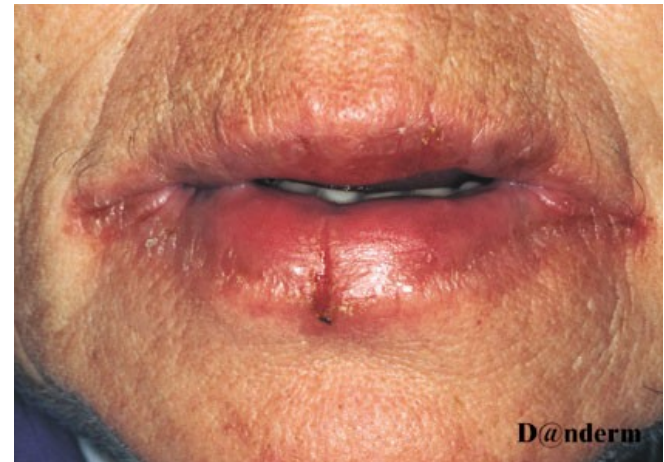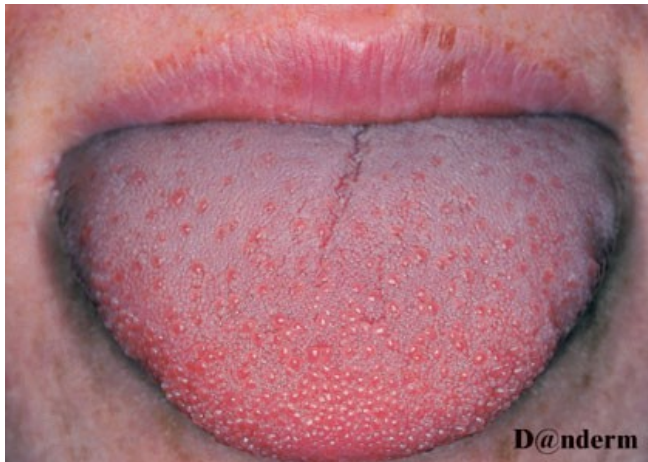Erytém, zduření, pálení, puchýře

Kosmetika – rtěnky (reakce po gallátech přidávaných jako antioxidanty),

nikl, zubních pasty

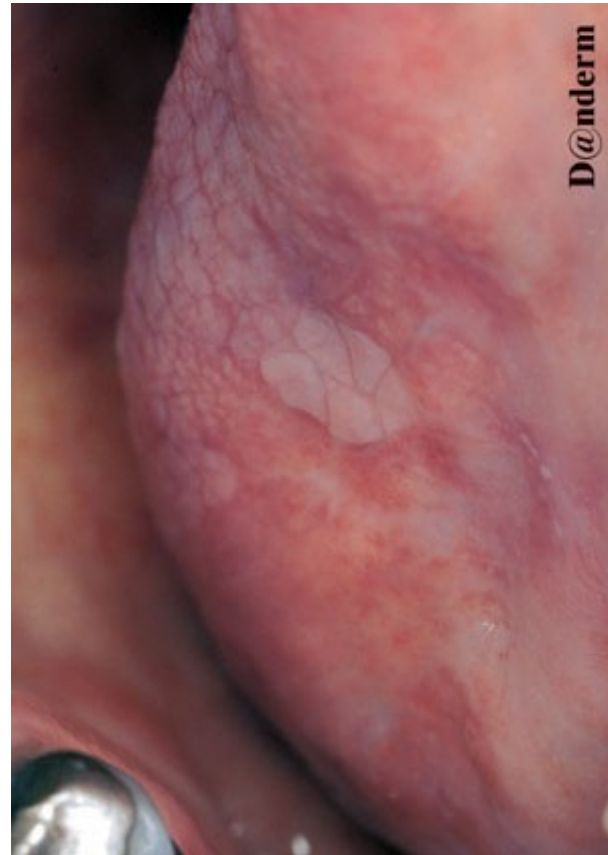
potraviny (jablko, mango) aj.

Dg. epitesty



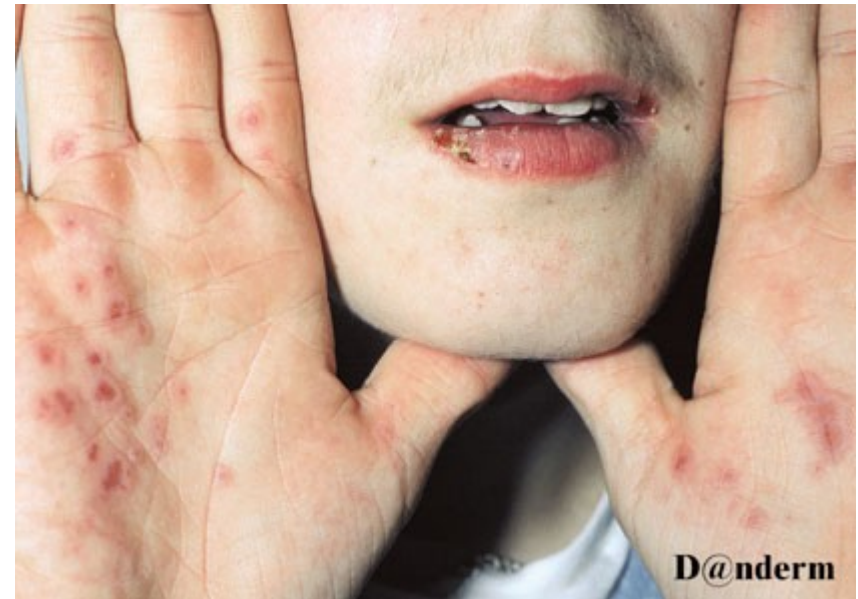Kontaktní alergická dermatitis

- **Burning mouth syndrom** - suchá sliznice, bolest
- Kontaktní alergie - zlato, palladium, Ni, Cr, voňavky, koření, metakryláty
- **Lichenoidní reakce** - bukální sliznice, jazyk, rty - bolí.
- Pozitivní reakce na Au, amalgam (Hg, Cu, Zn, Sn), Ni, peruánský balzám, voňavky.
- **Palatinitis** - kovové můstky, zubní pasta, ústní voda, žvýkačka, adhezivní substance protéz, lokální anestetika, apod.
- **Gingivitida** - zubní korunky
- Diagnosticky je potřeba vyloučit kvasinky



Erythema exsudativum multiforme minor et maior

- Immunologická reakce s apoptózou
 - Spouštěč léky (cotrimoxazol)
 - Infekce - herpes simplex recidivující
 - Kolagenózy, tumory, pemfigoid
- Multiformní projevy, herpes simplex
- EM – minor -
 - Tx- kortikosteroidy
 - antivirotika



Stevens-Johnsonův syndrom, TEN

major forma

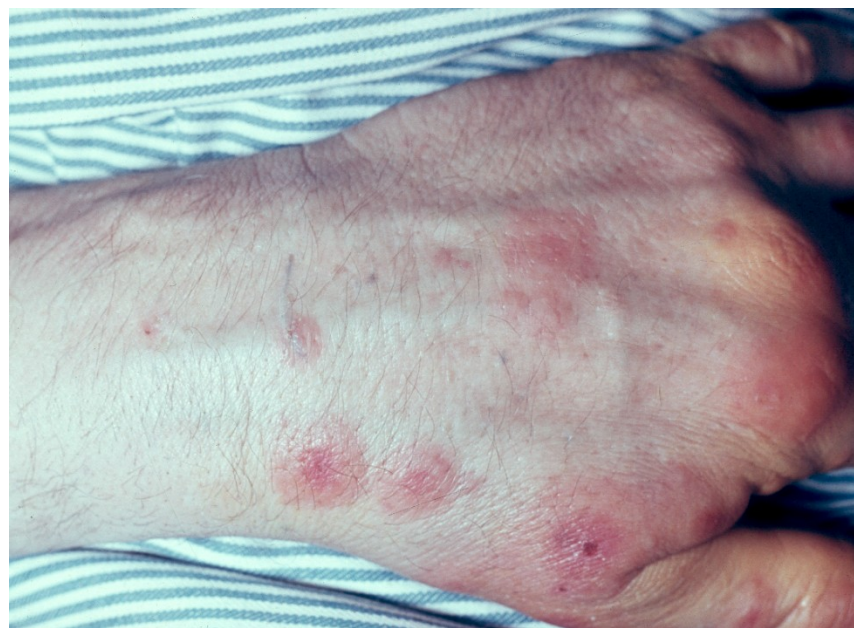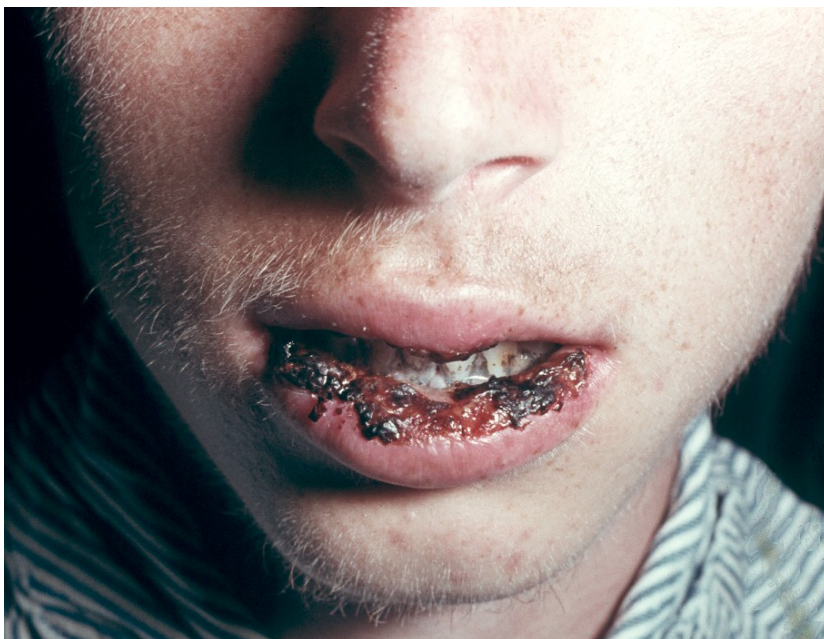SJS do 10%

SJS TEN overlap 10-30%

TEN více jak 30%

Indukce apoptózy CD8 lymfocyty, cytokiny perforin, granulysin aj

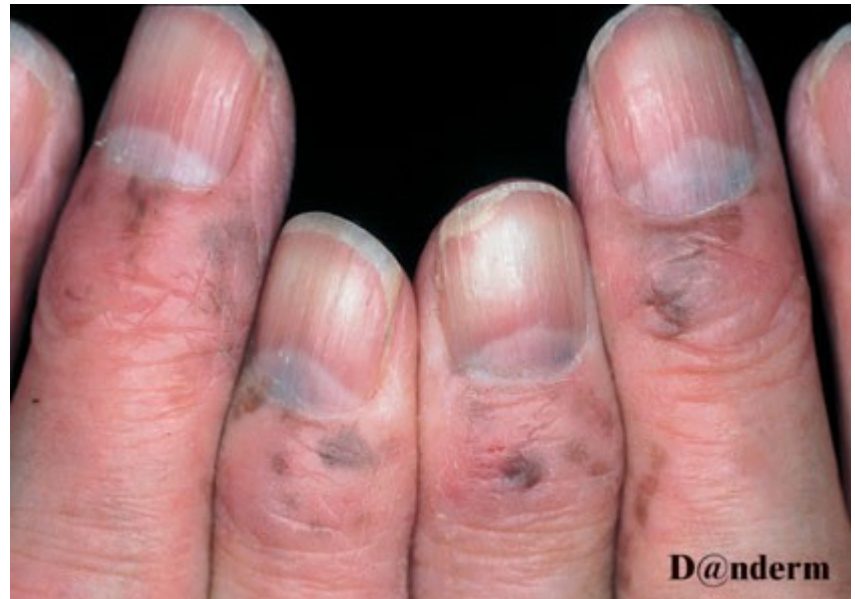Cotrimoxazol, antiepileptika, betalaktamy, NSAID, častý u HIV pozitivity



Tx – vysazení účinného léku, kortikosteroidy krátce, aferéza, IVIG, podpůrná péče

Dermatózy postihující rty a sliznici úst - pigmentové změny

- Lentigo
- Modrý névus
- Melanocytární névus
- Peutz Jeghers syndrom
- Laugier Hunziker syndrom
- Tetováž -amalgám



Tumory – benigní

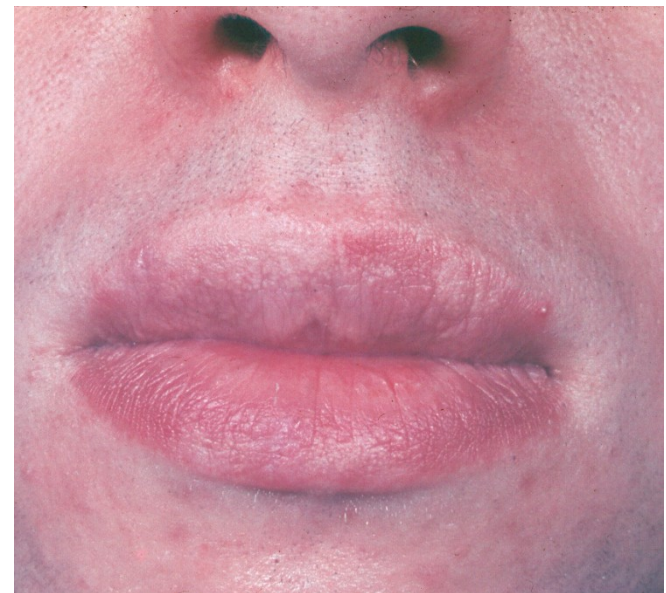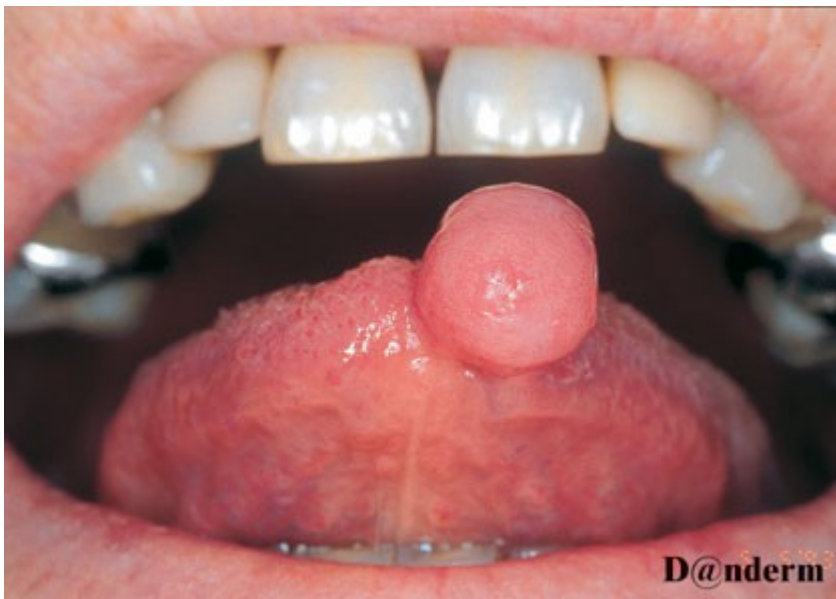Morsicatio buccarum

White sponge nevus

Fibromy, lipomy

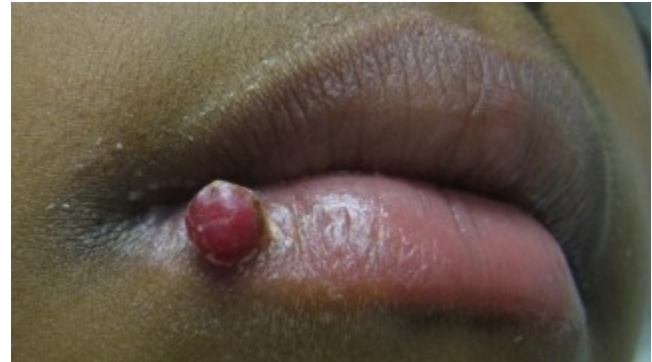Hemangiomy, lymfangiomy

Cysty



Pyogenní granulom

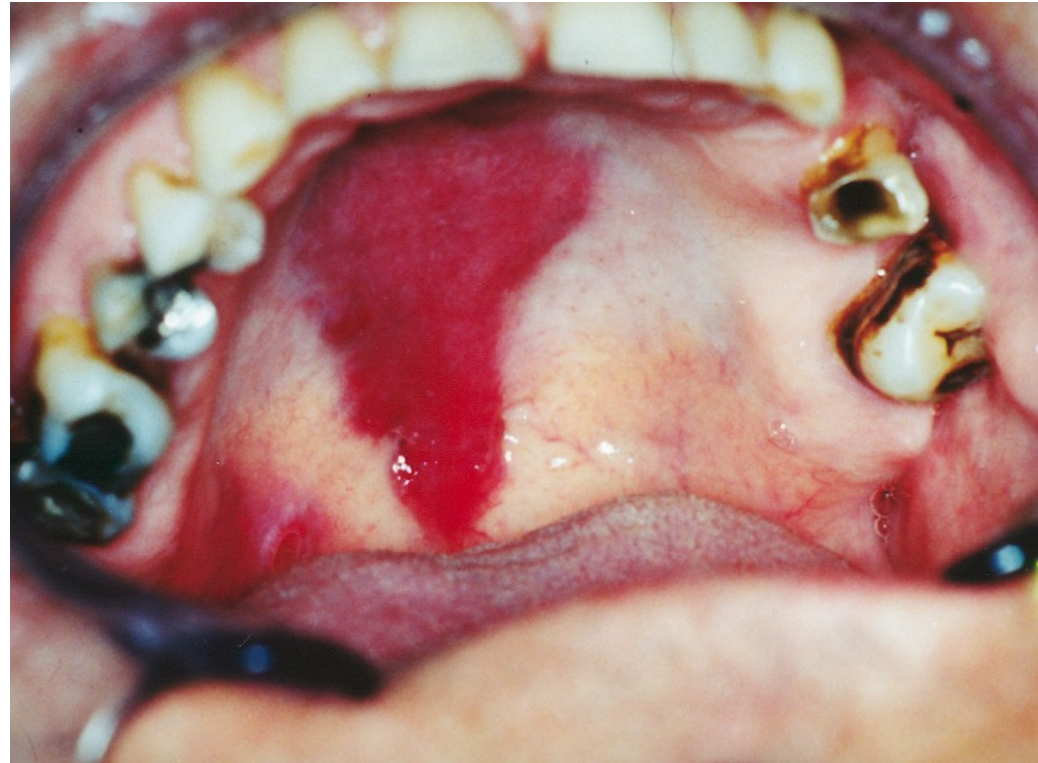
- Rychle rostoucí
- Kapilární lobulární hemangiom
- Mokvavý erodovaný krvácející uzlík
- Často dáseň
- Těhotné
- Děti
- Tx excize
- Histologické vyšetření



<https://www.chop.edu/conditions-diseases/pyogenic-granulomas>

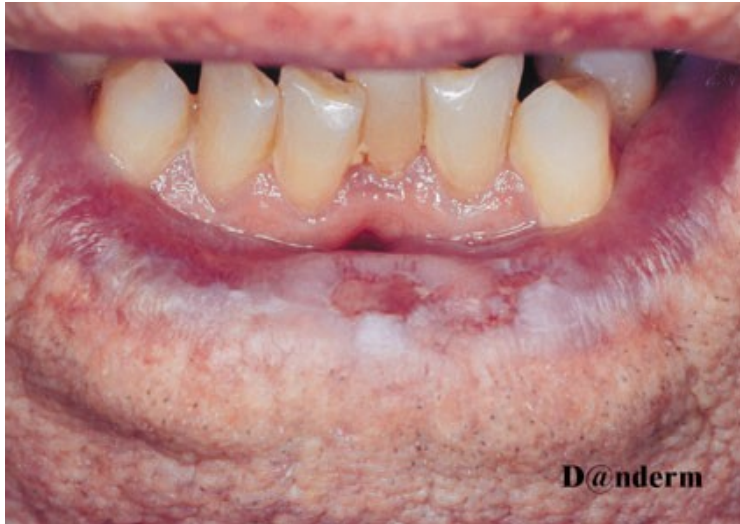Tumory maligní

- Spinocelulární ca
- *Leukoplakie*
- *Leukokeratosis nicotina palati*
- *Cheilitis actinica*
- Melanom
- Bazocelulární ca ret
- Kaposiho sarkom (HHV8)
- Sarcoma idiopaticum multiplex hemorrhagicum
- *Klasický*
- *Endemický*
- *U HIV*
- *U imunosuprese*

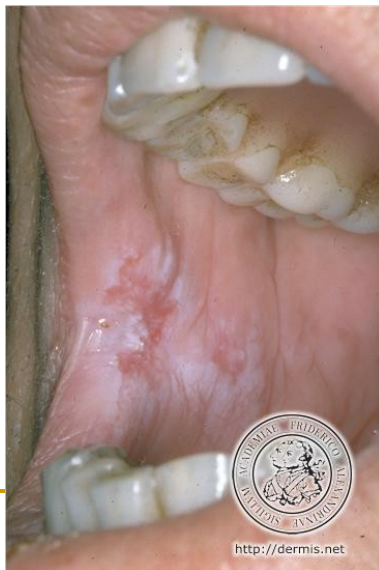
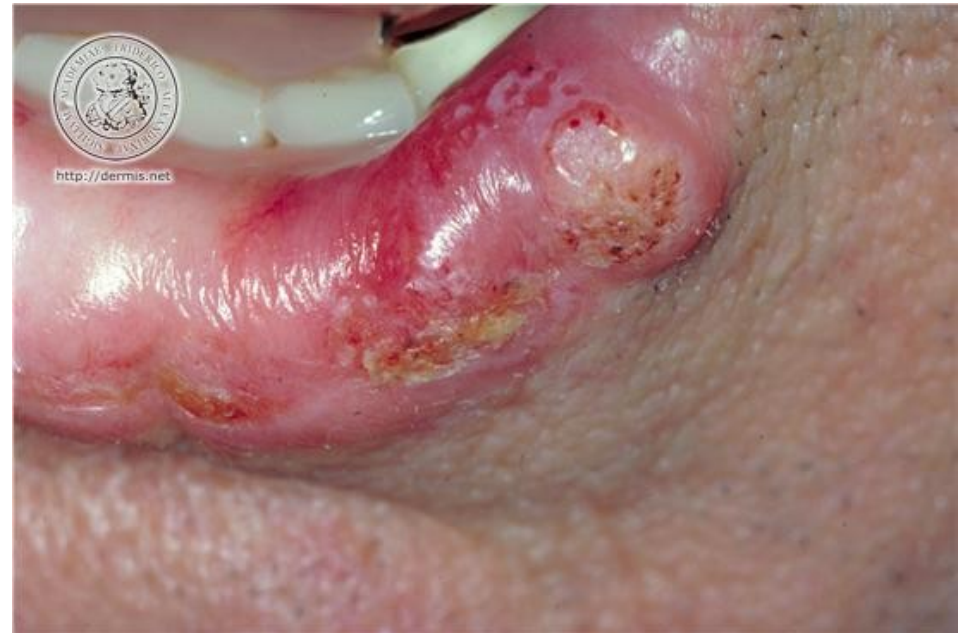
Kaposiho sarkom u HIV +

Ca spinocellulare



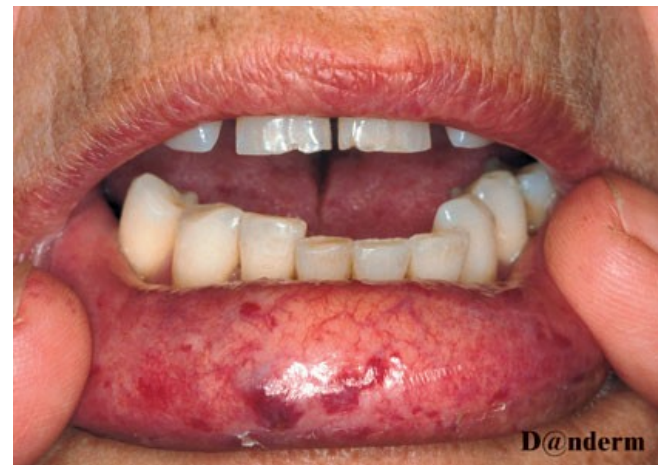Aktinická cheilitida, leukoplakie
Kuřáci
Uživatelé toxických látek



Biopsie + histologie
PDT –fotodynamická terapie
Chirurgický zákrok

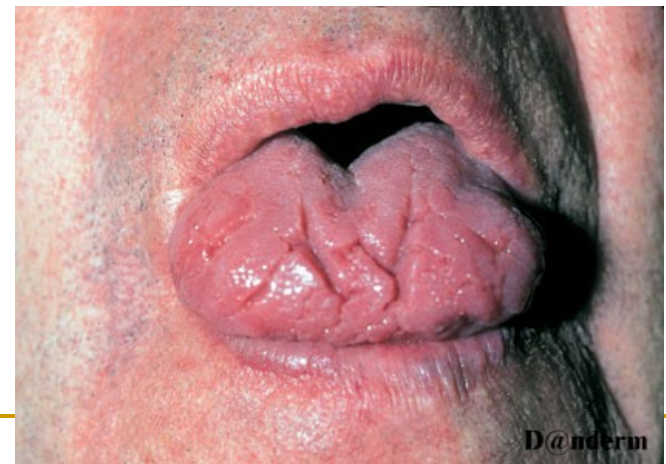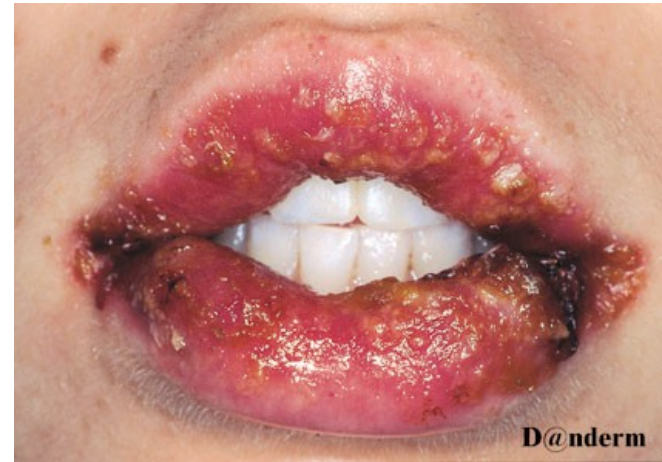Dermatózy postihující rty a sliznici úst - hereditární

- Epidermolýzy
- Darierova choroba
- Oslerova choroba
- Ehlers Danlos syndrom



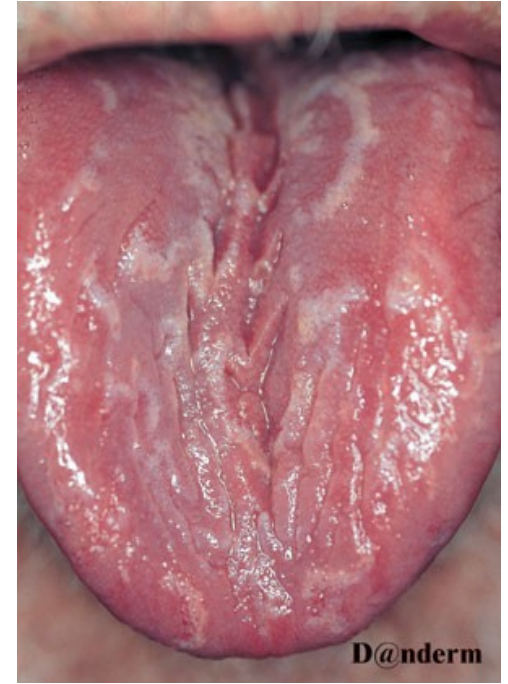
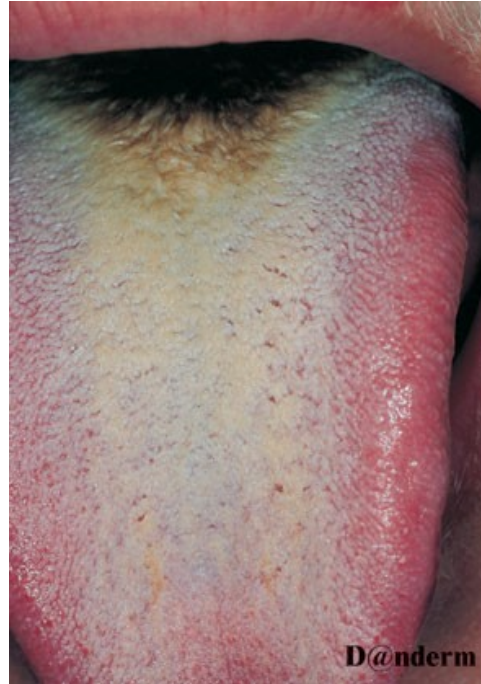Cheilitis

- Angulární cheilitis – koutky – kvasinky, streptokoky, avitaminózy, anemie
- Cheilitis sicca – atopie, kontaktní ekzém
- Aktinická cheilitis
- Cheilitis granulomatosa – Melkersson Rosenthal syndrom (cheilitis, paresa n.VII., lingua plicata)



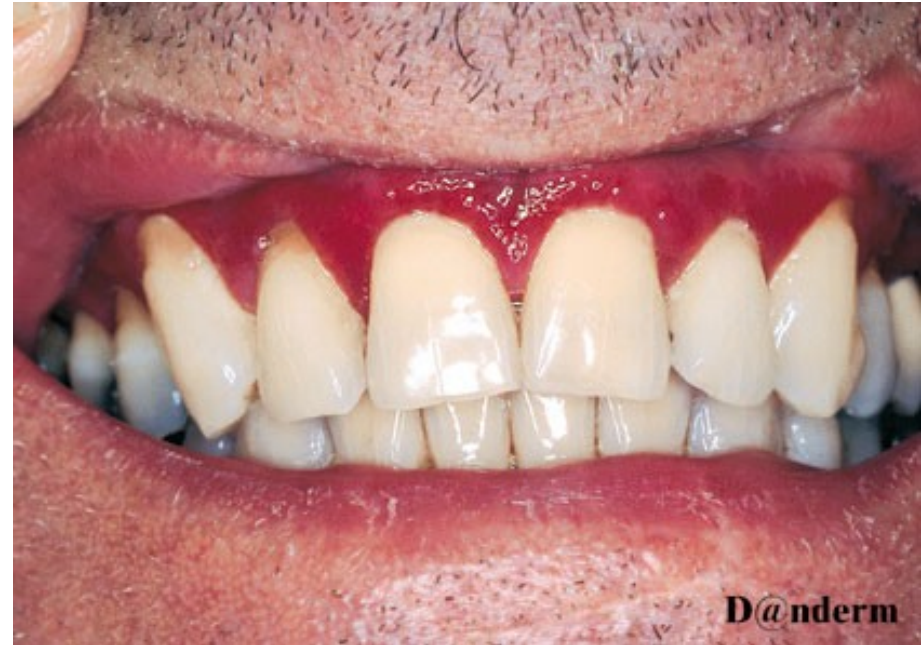Glossitis

- Lingua plicata
- Lingua geographica (psoriasis, IBD)
- Lingua villosa nigra
- Oral hairy leucoplakia (HIV poz)
- Moeller Hunterova glossitis – anemie perniciozni



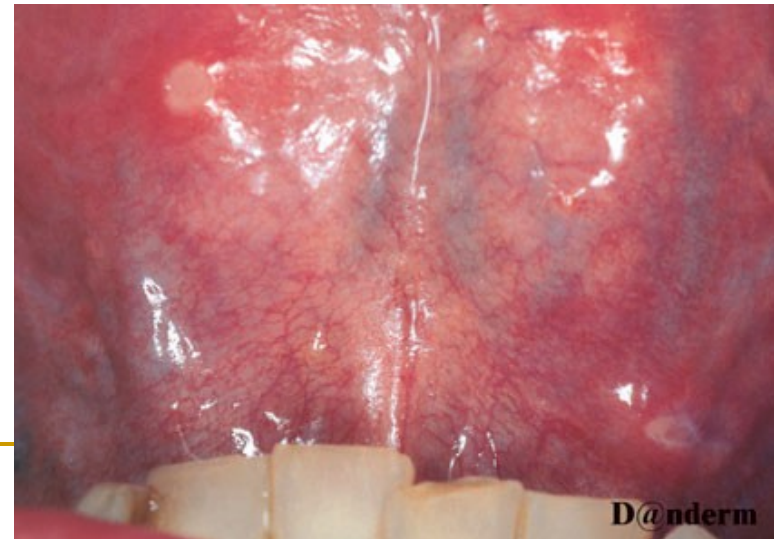
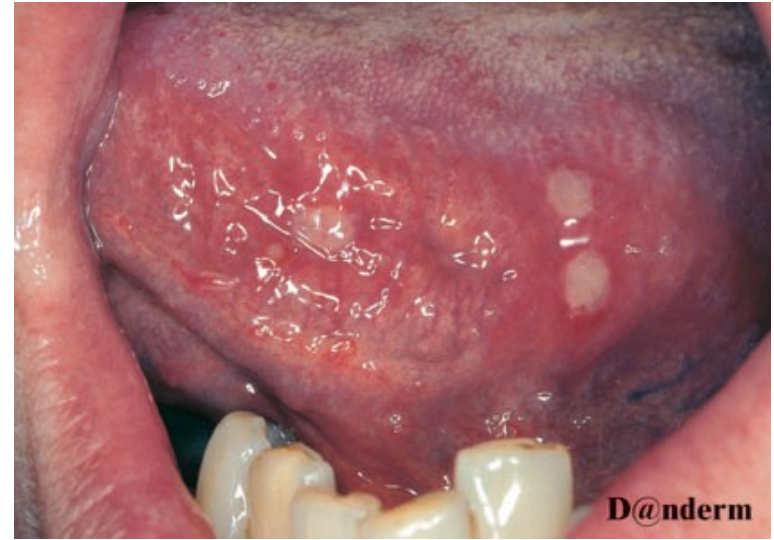
Gingivitis

- Gingivitis hyperplastica
 - hemoblastózy,
 - střádací choroby,
 - MR sy,
 - těhotenství - epulis
 - léková etiologie (fenytoin, cyklosporin)
 - Deskvamativní gingivitis



Stomatitis a gingivitis

- Sjögren syndrom – sicca syndrom
- Gingivostomatitis herpetica
- Aftózní stomatitidy – solitérní afty
- Rekurentní afty – gastritidy, malabsorbce při coeliakii, IBD, anemie
- AIBD



Morbus Behcet

Zánětlivé onemocnění

Afty v ústech, genitální ulcerace, iriditis, patergie

Vaskulitida

HLA B27, HLA B51 – Turecko, Řecko, Japonsko

