Případ

2A Pacientka, 36 let, dobrá zdravotní kondice, poprvé u Vás v ordinaci, přináší OPG. Má potíže: značná akutní bolest, vyzařuje do levého spánku, neumí lokalizovat zub, který by bolest vyvolala. Spolupracuje dobře.

ASA:

Návrh diagnostických kroků a terapie.

2.B

Tatáž pacientka, ale s antikoagulační terapií po implantaci umělé chlopně. Užívá Warfarin.
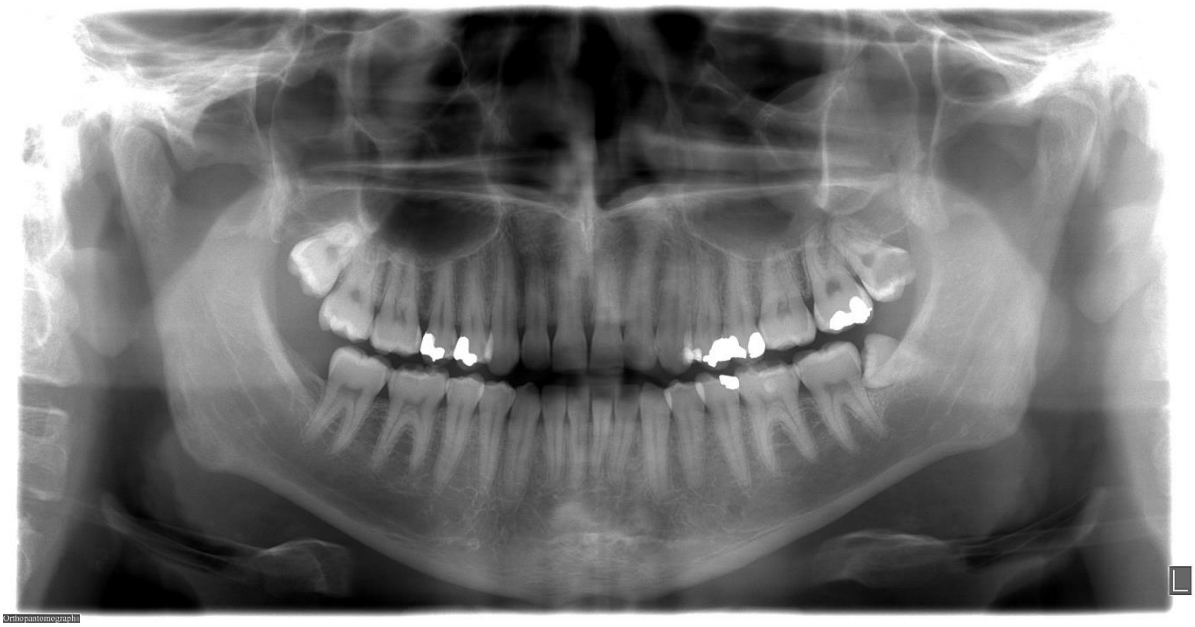
Navrhněte diagnostické kroky a terapii.