

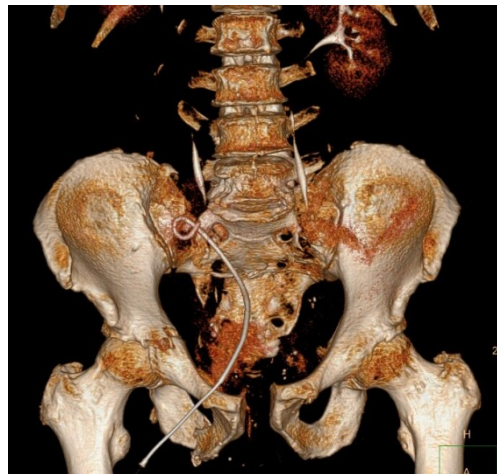
Osteosyntéza – typy, indikace a chirurgické techniky

Daniel Ira

Department of Trauma Surgery

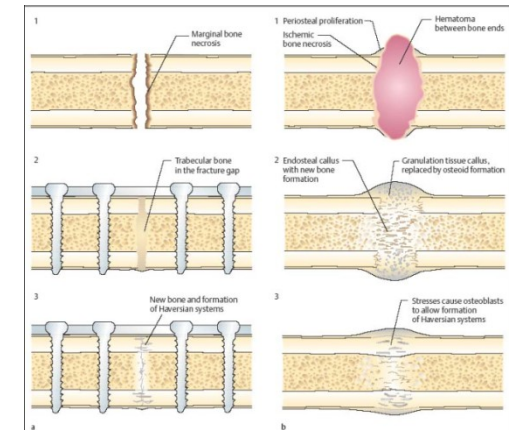
University Hospital Brno

- Zlomeniny – denní chléb v traumatologii/akutní ortopedii
- Nevhodný iniciální způsob léčby zlomenin může vést k „long-term“ morbiditě a eventuálně i k zvýšené mortalitě
- Incidence zlomenin je multifaktoriální, často komplikována dalšími faktory jako věk pacienta, pohlaví, komorbidity, životní styl, zaměstnání.
- U.S - 5.6 million zlomenin ročně - 2% incidence



- Zlomeniny se hojí 2 mechanismy v závislosti od pozice fragmentů a stability

- Primární/přímé hojení - anatomická repozice + komprese absolutní stabilita - netvoří se kalus



- Sekundární /nepřímé hojení – relativní stabilita
Anatomické repozice a komprese interfragmentární není přítomna
Formace svalku a následná remodelace s přemostěním defektu

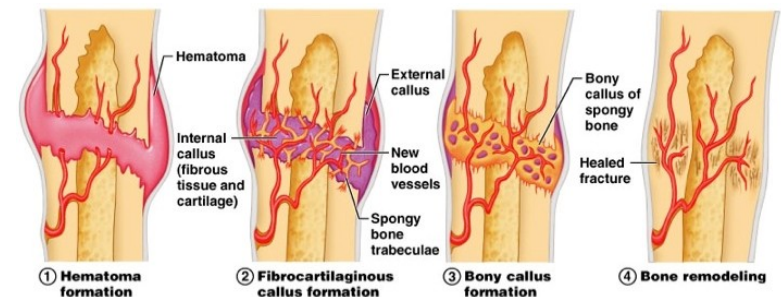
- 4 fáze nepřímého/sekundárního hojení :

Fracture and inflammatory phase

Granulation tissue/soft callus formation

Hard callus formation, including woven bone creation

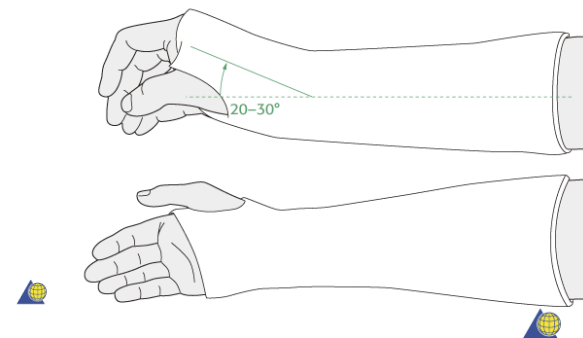
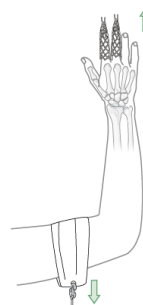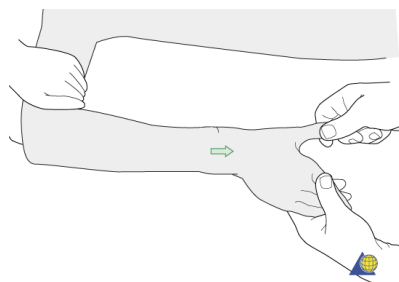
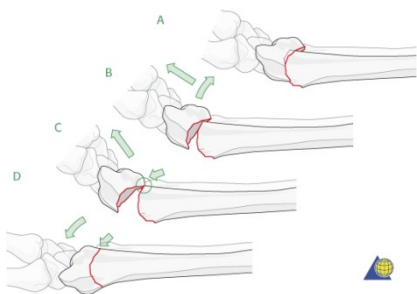
Remodeling, including lamellar bone creation



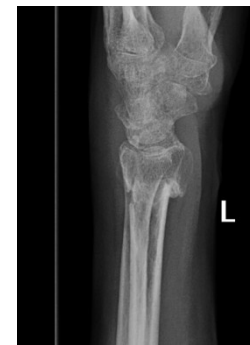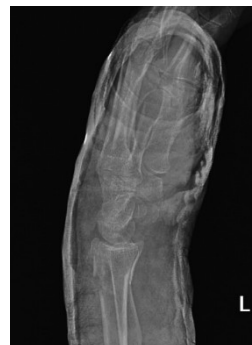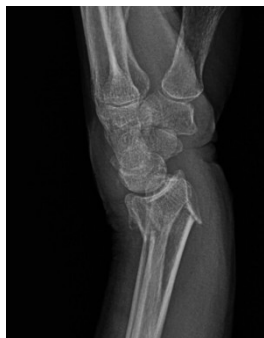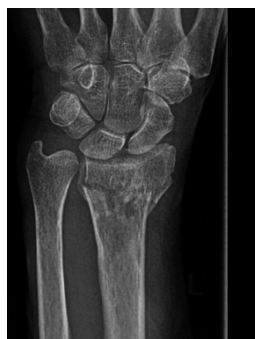- Faktory ovlivňující hojení zlomenin

Factors	Ideal	Problematic
Age ^[8]	Youth	Advanced age (>40 y)
Comorbidities ^[9]	None	Multiple medical comorbidities (eg, diabetes)
Medications ^[10]	None	Nonsteroidal anti-inflammatory drugs (NSAIDs), corticosteroids
Social factors ^[11]	Nonsmoker	Smoker
Nutrition ^[12, 16]	Well nourished	Poor nutrition
Fracture type ^[13]	Closed fracture, neurovascularly intact	Open fracture with poor blood supply
Trauma ^[14]	Single limb	Multiple traumatic injuries
Local factors ^[15]	No infection	Local infection

- Léčba zlomenin – konzervativní a operační
- Konzervativní přístup:
 - – zavřená repozice (v případě dislokace)
 - – imobilizace (dlaha/cirkulární sádrová fixace)
- Dětské fraktury jsou obecně jsou léčeny neoperačně
 - remodelační potenciál

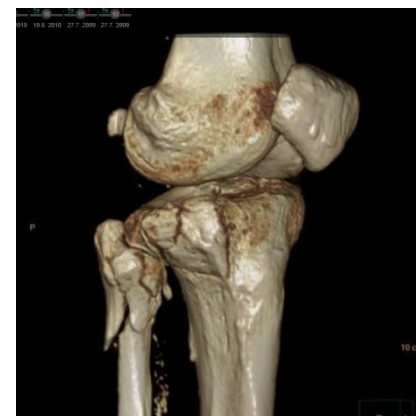
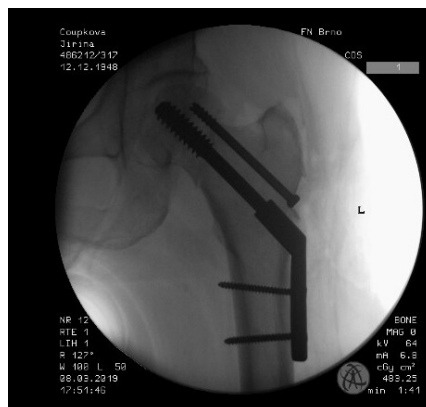
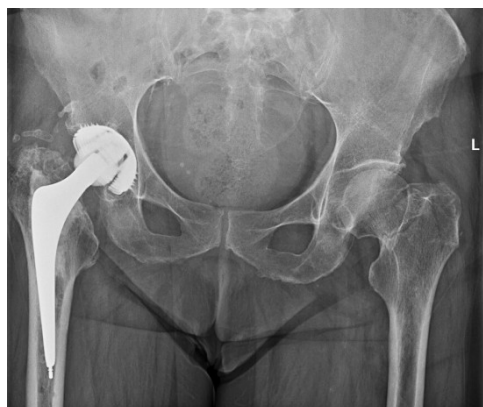- *Nedostatečná zavřená repozice - může vyžadovat operační řešení*
- **Indikace k operačnímu řešení:**
- Selhání konzervativního léčení
- Nestabilní fraktury - bez retence v původním postavení

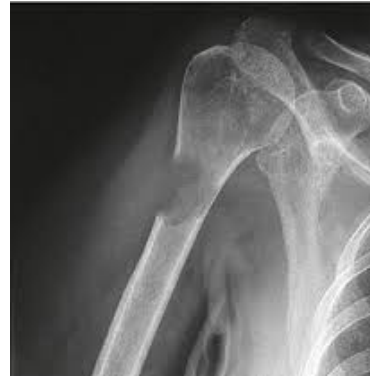
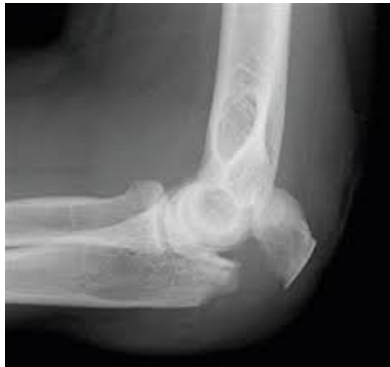
- Dislokané intra-artikulární zlomeniny (>2 mm)
- Zlomeniny s nízkým hojivým potenciálem při konzervativní terapii.

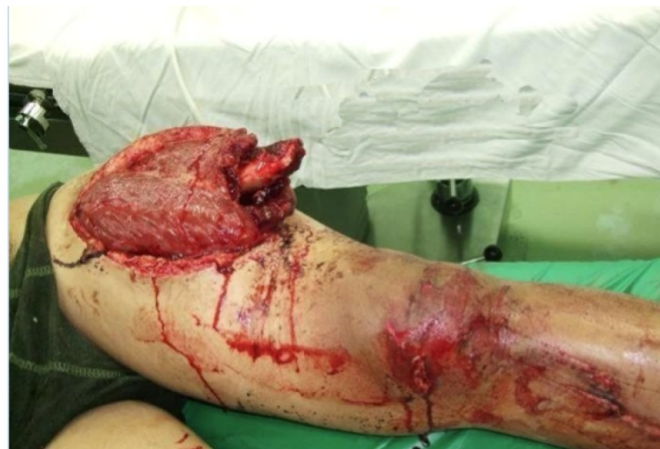([femoral neck fractures](#))



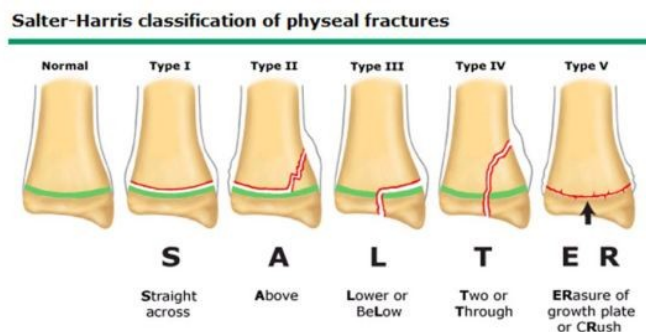
- Velké avulzní fraktury s úponem svalu/šlachy ([patella fracture](#))



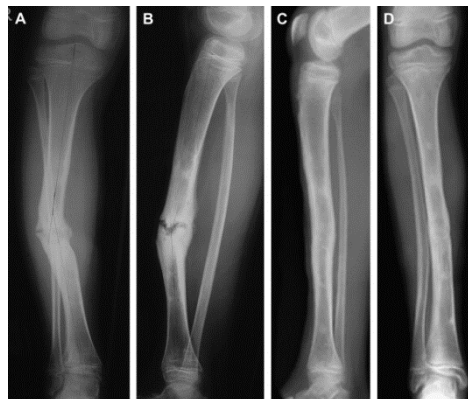
- Patologické zlomeniny
- Mnohočetné poranění s frakturami pánve, femuru a obratlů
- Nestabilní otevřené fraktury, otevřené fraktury II nebo III typu



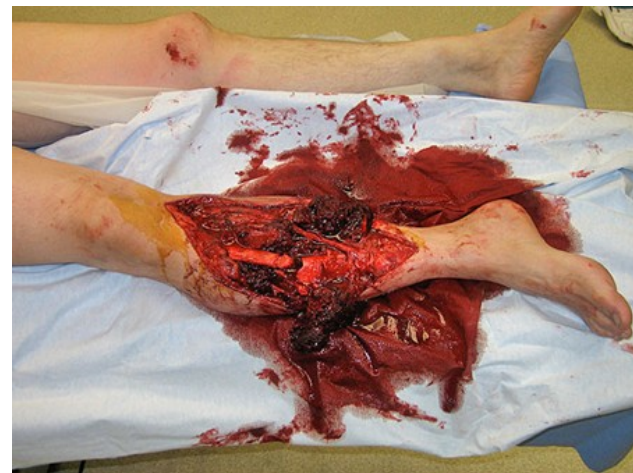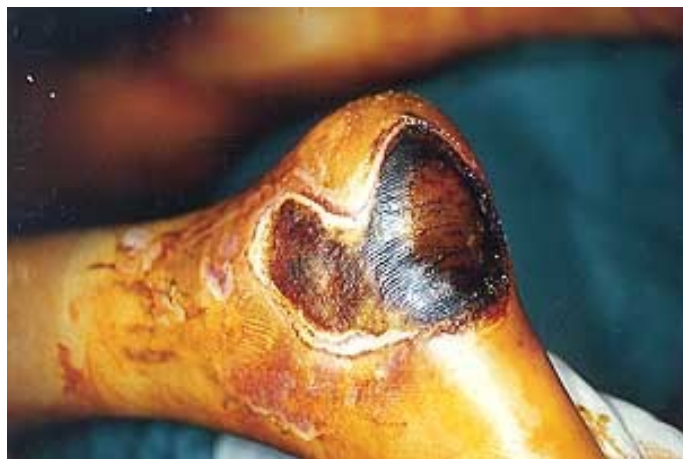- Zlomeniny u osob u kterých by prolongovaná imobilizace byla vysoce riziková (starší pacienti - [proximal femur fractures](#))
- Zlomeniny v růstových zónách u dětí které můžou způsobit poruchy růstu ([Salter-Harris types III-V](#))



- Nonunion (paklouby) nebo malunion (zlomeniny zhojené v nesprávném postavení) u kterých selhává neoperační přístup

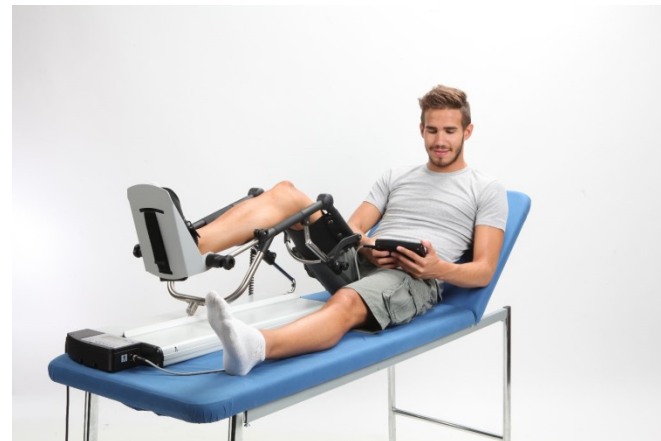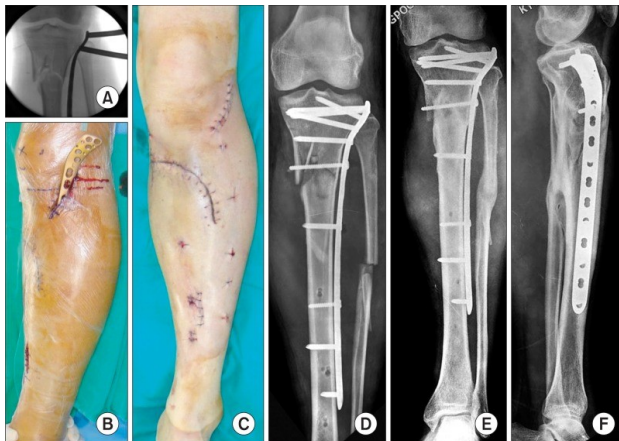


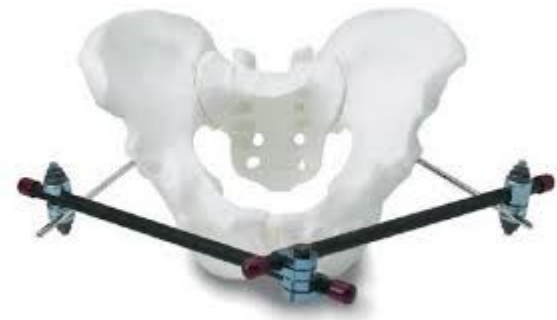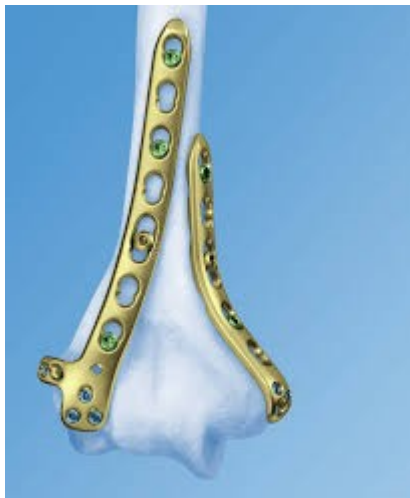
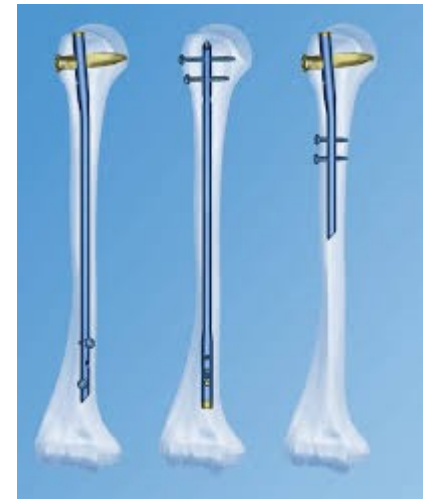- *Kontraindikace k operačnímu přístupu:*
- Aktivní infekce (lokální nebo systémová) nebo osteomyelitis
- Stav měkkých tkání nad zlomeninou který limituje operační přístup (rizikový kožní kryt v důsledku úrazu, masivního otoku, popáleniny, infekce, jizvení...)
- Celkový zdravotní stav kontraindikující operaci nebo anestezii (napr. recentní myocardiální infarkt)
- Případy kdy amputace končetiny přinese patrně větší benefit a funkčnost nežli pokus o osteosyntézu s nejistým výsledkem



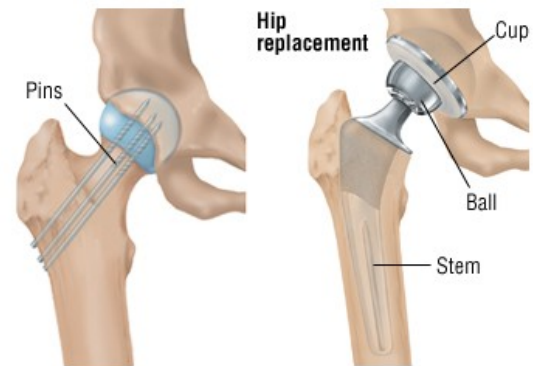
• Operační terapie - Osteosyntéza

- 4 základní AO (*Arbeitsgemeinschaft für Osteosynthesefragen* [Association for Osteosynthesis]) principy pro operační léčbu:
 - Anatomická repozice jednotlivých fragmentů zlomeniny (Diafyzární zlomeniny – délka, angulace, rotace, intra-articulární zlomeniny anatomická repozice všech fragmentů)
 - Stabilní fixace – absolutní nebo relativní, splnění biomechanických požadavků
 - Zachování krevního zásobení místo fraktury, respekt k okolitým měkkým tkáním
 - Brzký rozsah pohybu (ROM) and rehabilitace





© MEDIX, s.p.



Zhrnutí...

Primární/přímé kostní hojení

- Jednoduché zlomeniny
- Zlomeninu přímo vidíme, přímo reponujeme a fixujeme pomocí
 - Tahových šroubů
 - Dlah a šroubů

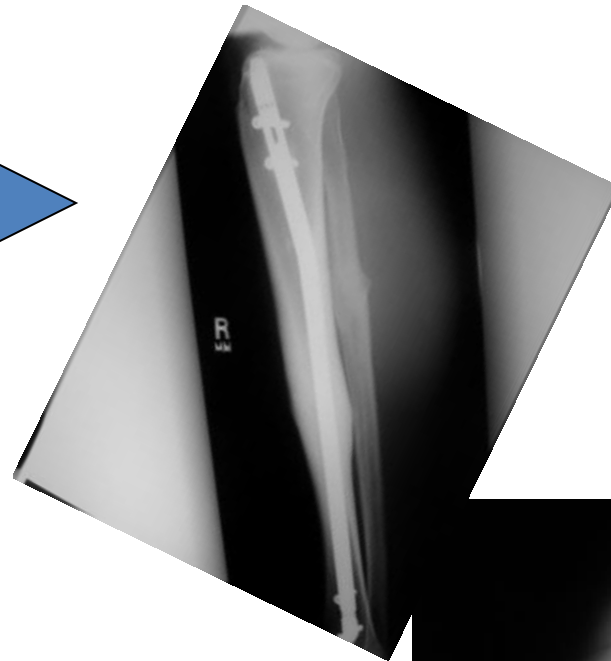
Sekundární/nepřímé kostní hojení

- Komplexní zlomeniny
- Zlomeninu nevidíme přímo během operace (C- rameno, fluoroskopie)
- Nepřímá repozice a fixace :
 - IM Hřeby
 - Přemostující dlahy
 - Zevní fixace
 - Dlahy

Stabilita fixace

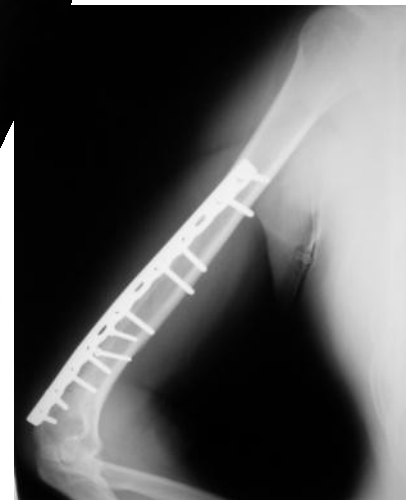- **Relativní Stabilita**

- IM hřeby
- Ex fix
- Bridge plating
- SF

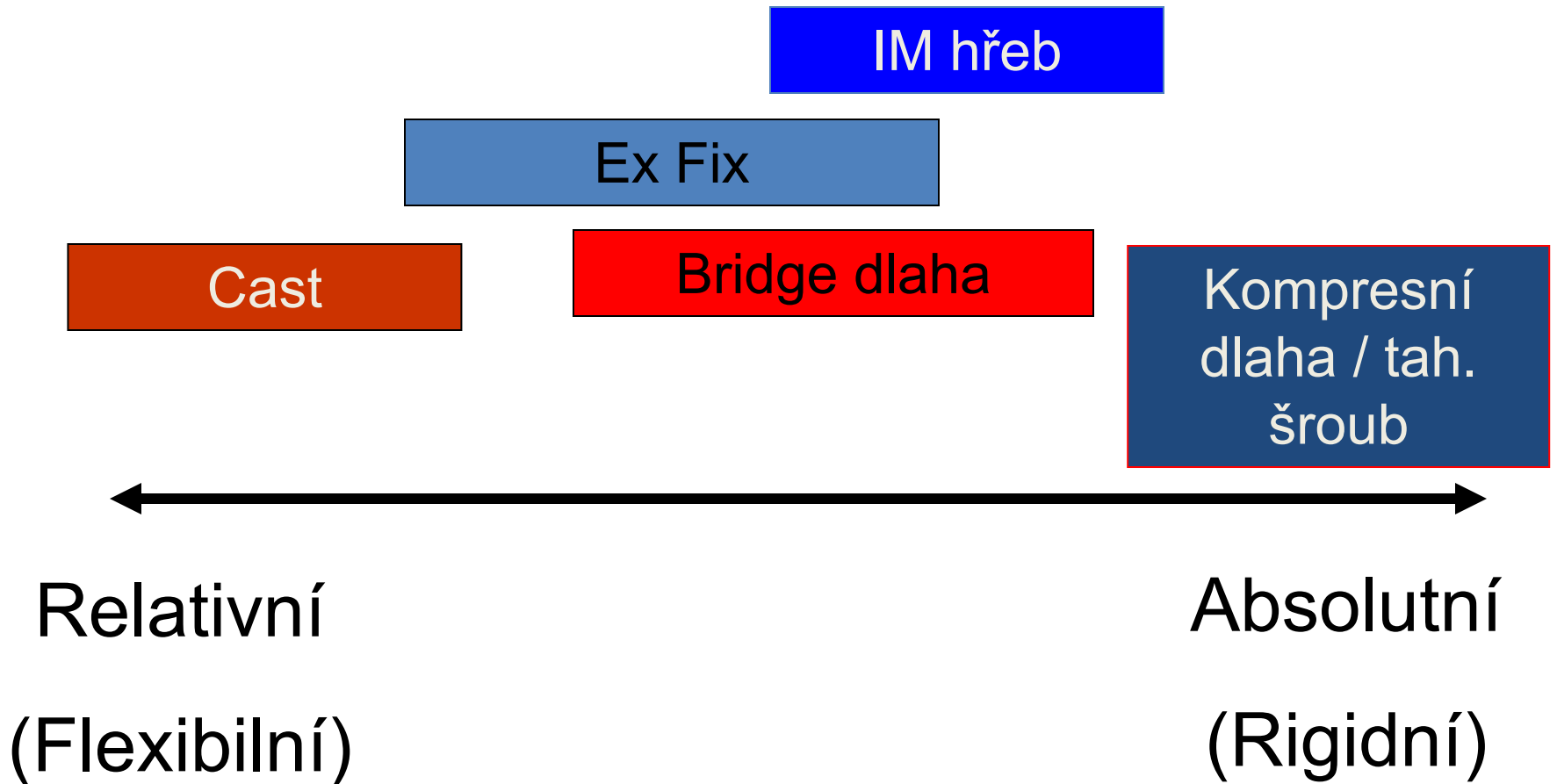


- **Absolutní Stabilita**

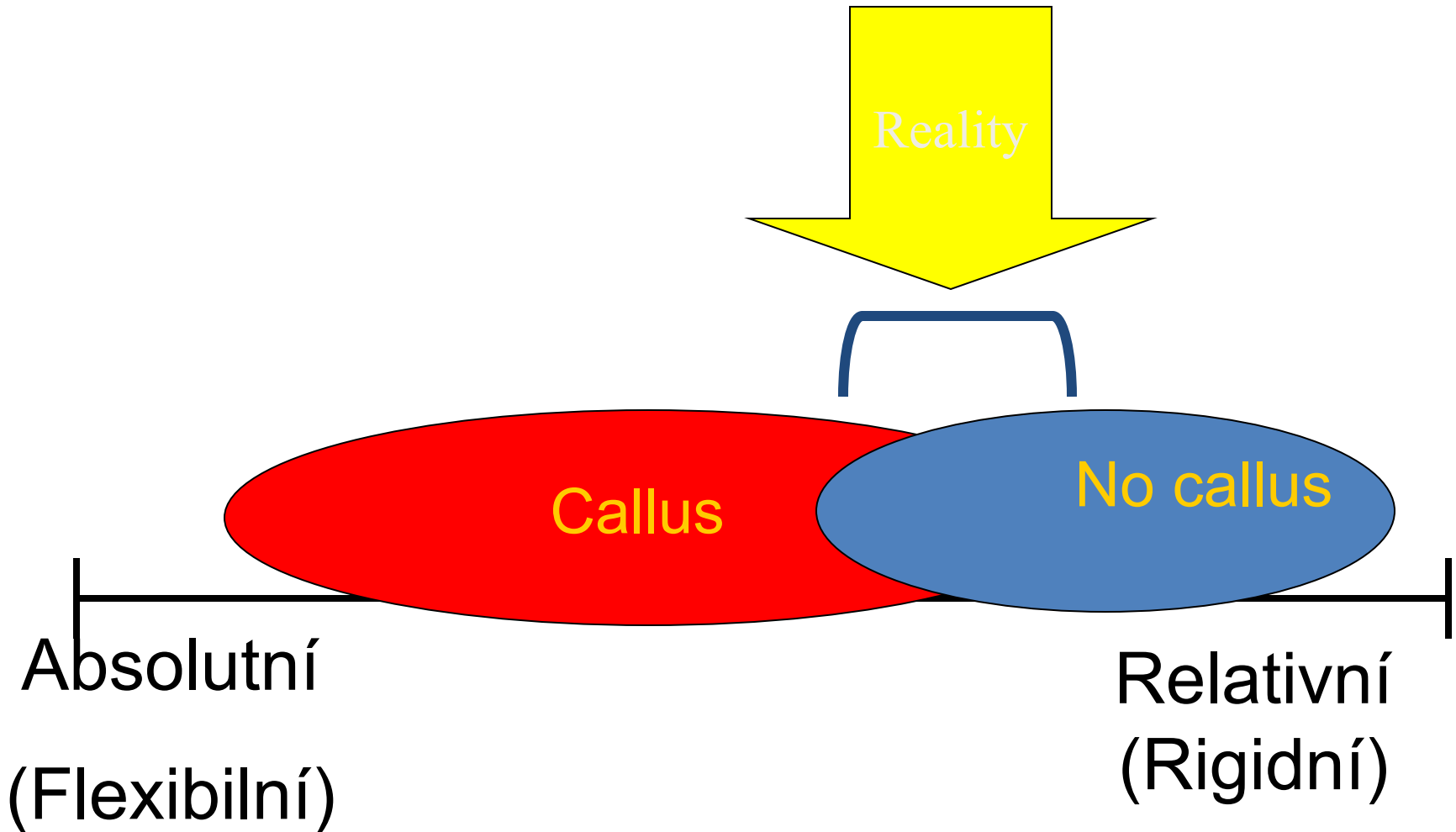
- tah. šroub/ dlaha
- Kompresní dlaha



Spektrum Stability



Fixační Stabilita



Typ fixace

- Interfragmentární komprese
 - Tahový šroub
- Typy dlah
 - Neutralizační
 - Buttress - podpůrná
 - Bridge - přemostující
 - Tension Band
 - Kompresní
 - Zamykatelná
- IM hřeby
 - Vnitřní fixace
- Přemostující dlahy
 - Vnitřní fixace
- External fixace
 - Zevní fixace
- Cast
 - Zevní fixace

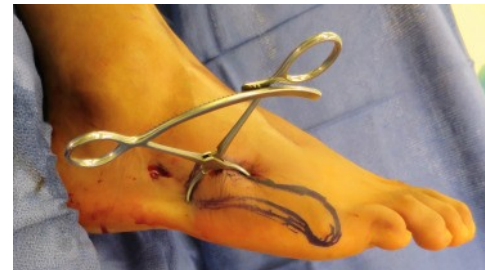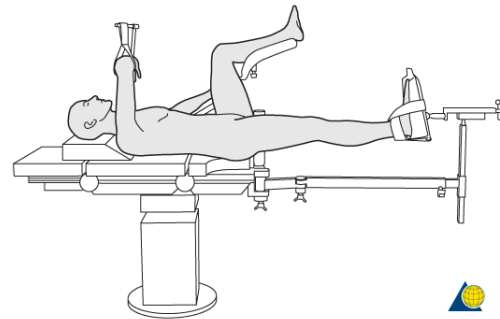
Repoziční techniky

Indirektní metody

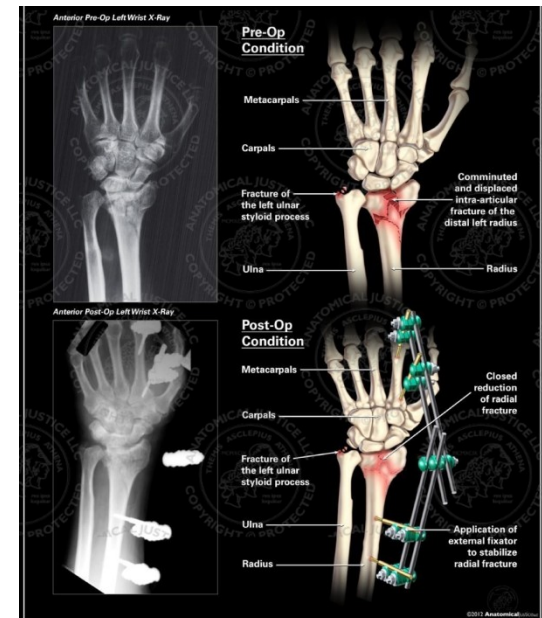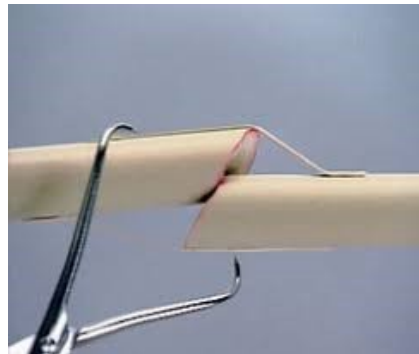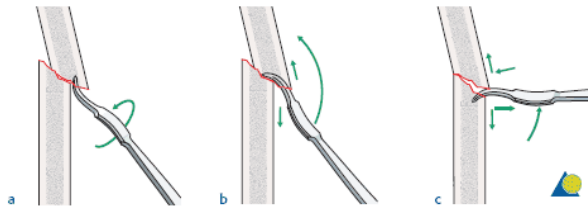
- trakční stůl, intraop skeletální trakce, asistent
- Nepřímý zevní tlak
- Perkutánní kleště
- Perkutánní K-dráty/Schantz piny — "Joysticks"
- Externí fixace or distraktor

Direktní metody

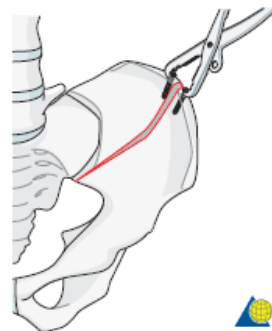
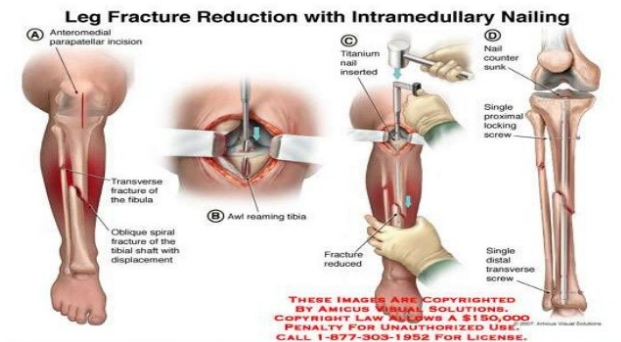
- Incize s přímým obnažením fraktury a repzicí pomocí kleští, KW...



- O.R.I.F – open reduction internal fixation
- C.R.I.F – close reduction internal fixation
- C.R.E.F - close reduction external fixation

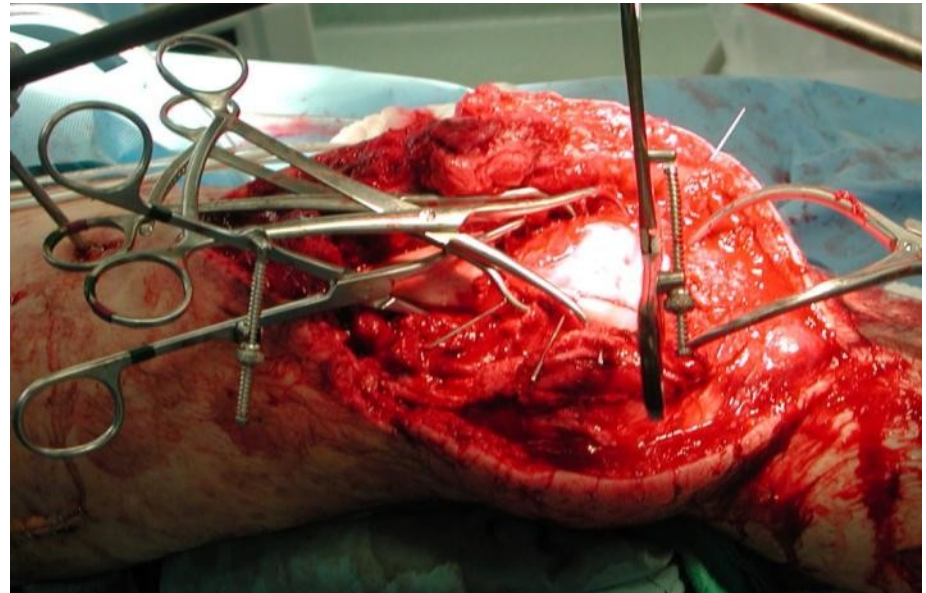


Internal fixation



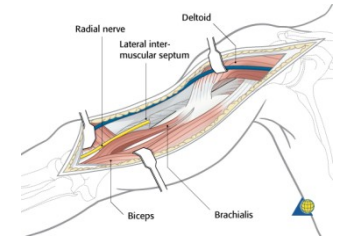
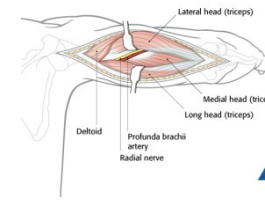
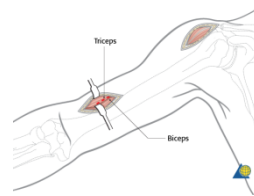
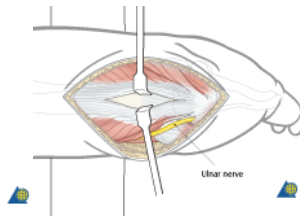
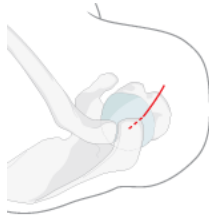
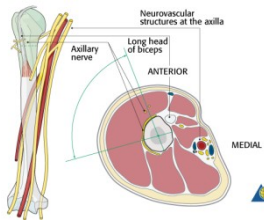
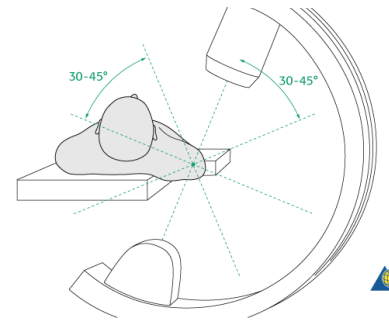
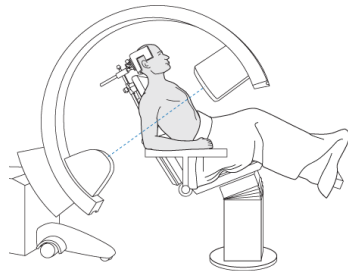
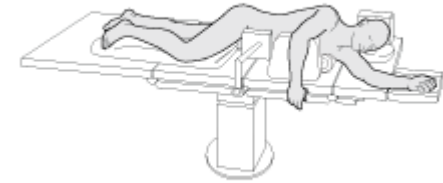
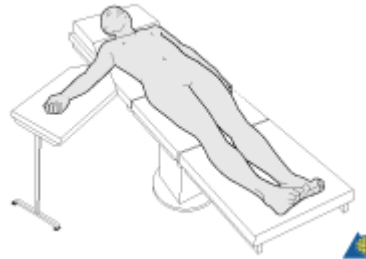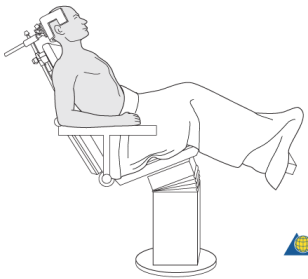
- **Open reduction and internal fixation**
- Principy a výhody O.R.I.F. :
- Adequatní expozice místa zlomeniny
- Minimalizace strippingu
- Zajištění přímé repozice
- Stabilizace and bezpečné zajištění retence

- **Benefity of osteosyntézy**
- Brzký funkční návrat
- Lépe predikovatelné postavení v lomu
- Potencionálně rychlejší hojení



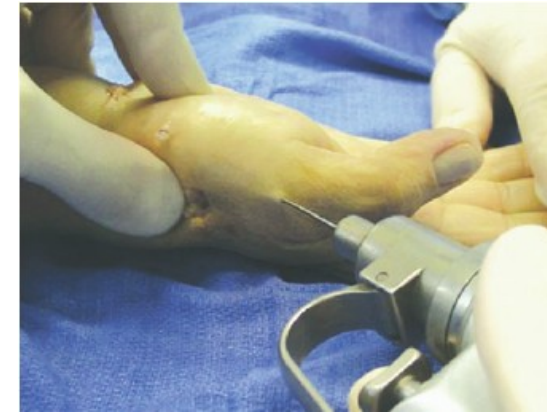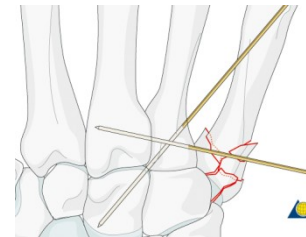
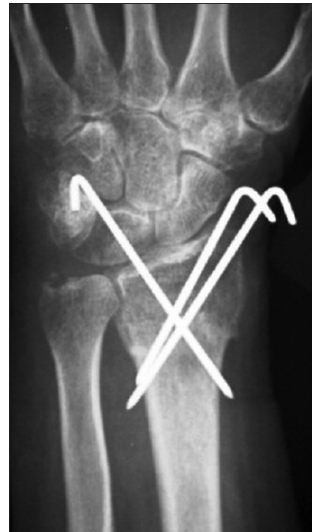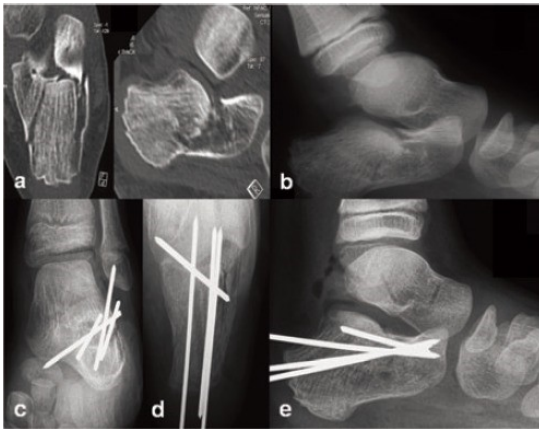
- **Příprava k operační intervenci**
- Diagnostika dalších poranění
- Zhodnocení celkového interního stavu
- Profylaktické podání antibiotik před provedením incize (Cefazoline ev. Klindamycin)
- Adekvátní antibiotická terapie v případě otevřených zlomenin
- Prevence tromboemblické nemoci

Preparace - fluoroskopie – operační přístup



Kirschnerovy dráty

- Kirschner wires (K-wires)
- Dočasná fixace peroperačně
- Omezené zajištění fragmetů proti rotaci, ohybu a zkrácení
- Přidatní fixace k dlaze nebo šroubům u IA zlomenin
- Samostatné použité KW je nutné zajistit přidatnou fixací
- Zavádění perkutánně/miniinvazivně



Klasická tahová cerkláž - Olecranon


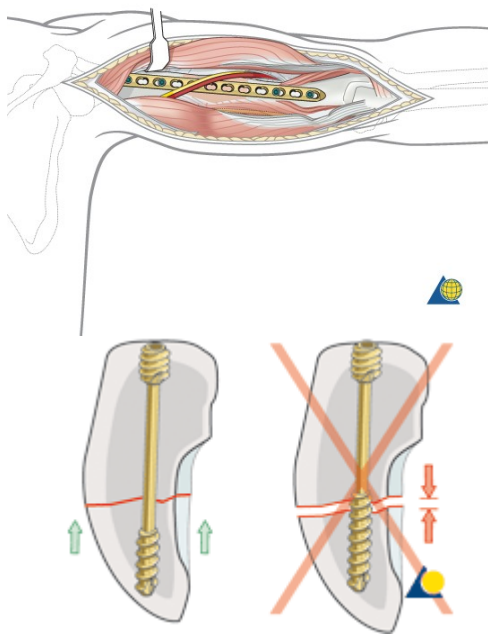
- Dráty mohou být použity na tahovou cerkláž
 - Olecranon and patella

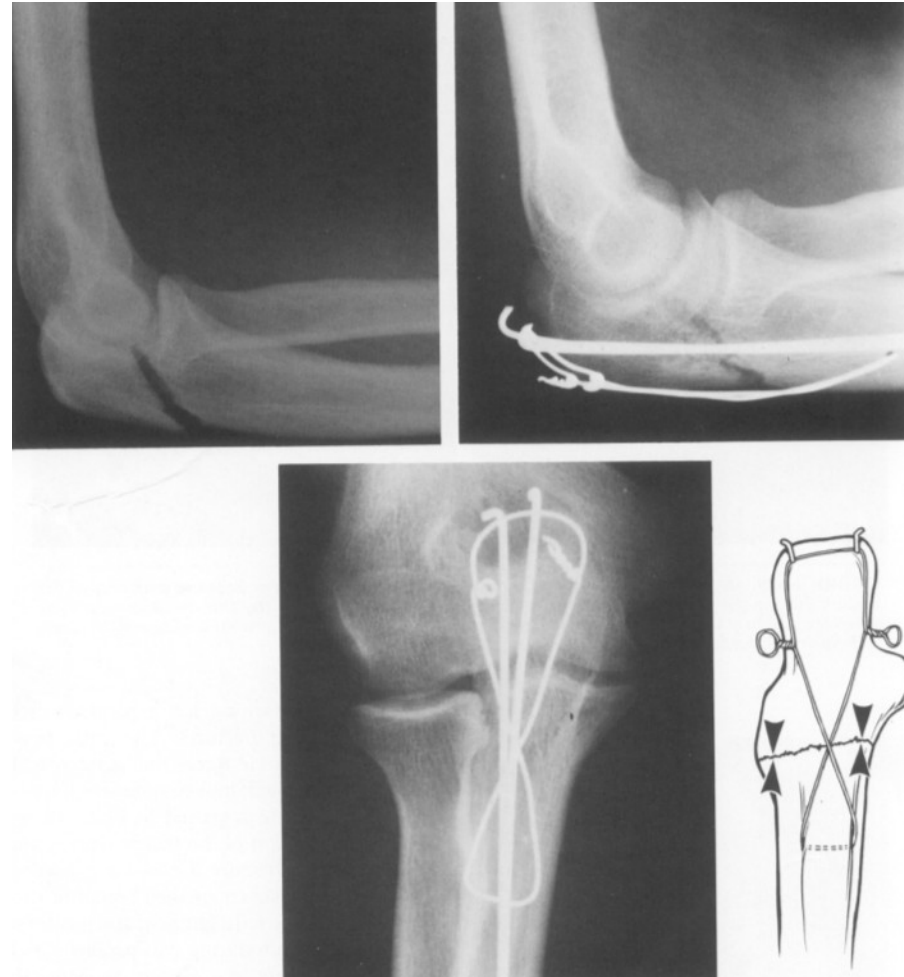
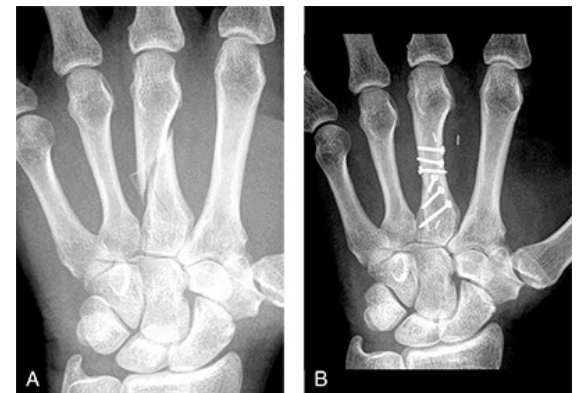
Figure from: Rockwood and Green's, 4th ed.

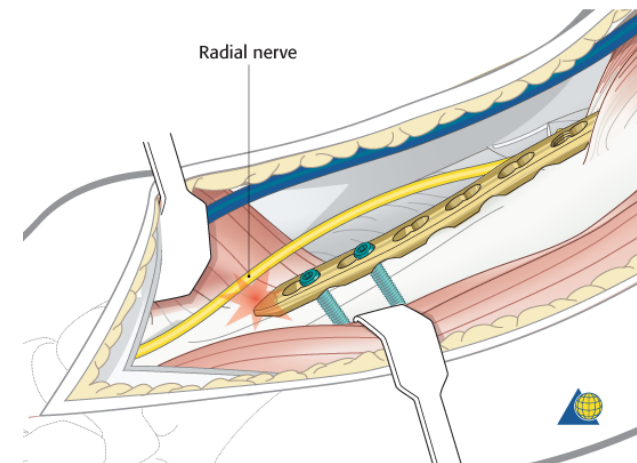
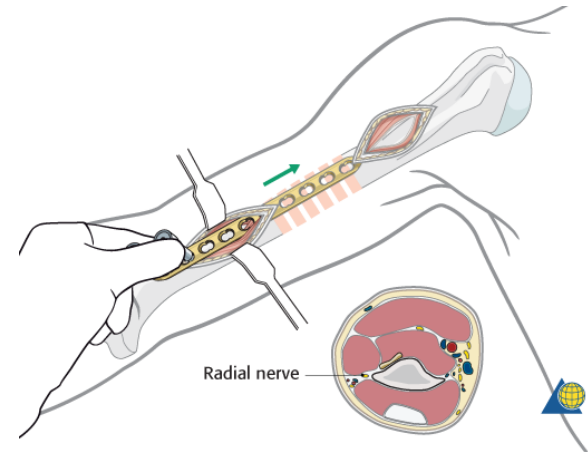
Dlahy a šrouby

- Použití u IA zlomenin
- Umožňují anatomická repozici a následně brzkou ROM
- Zajišťují sílu a stabilitu které neutralizují síly působící při brzké funkční pooperační léčbě.



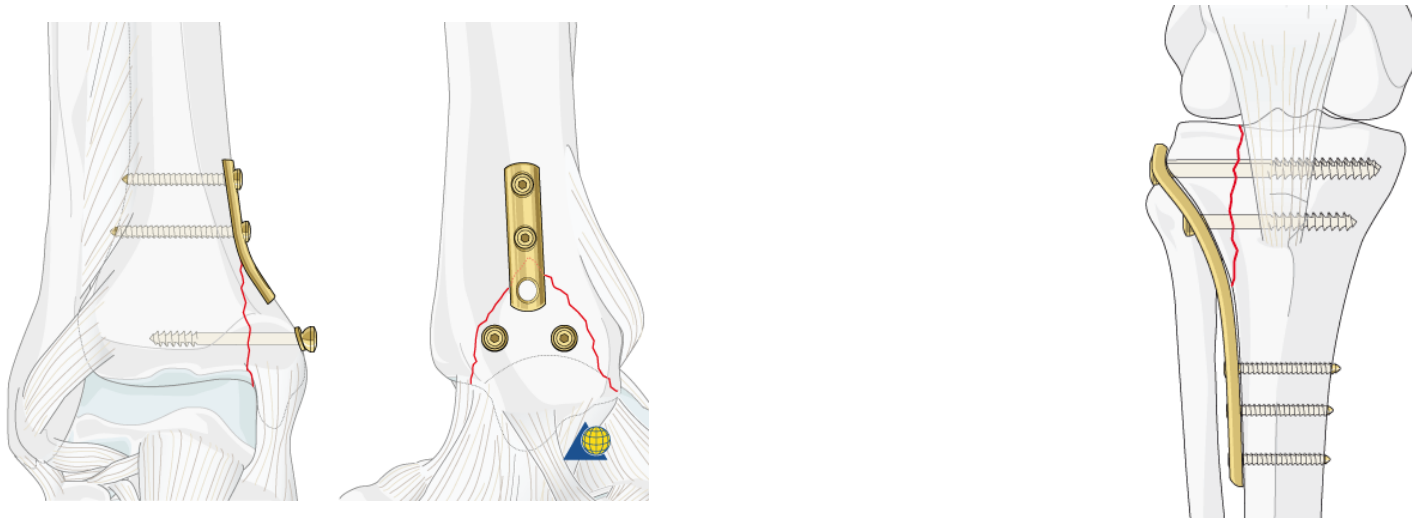
Dlahy rozdělujeme do 5 skupin na základě jejich funkce :

- Podpůrné (antiglide) dlahy
- Kompresní dlahy
- Neutralizační dlahy
- Tension band dlahy
- Přemostující dlahy
- Zamykatelné a úhlově stabilní dlahy



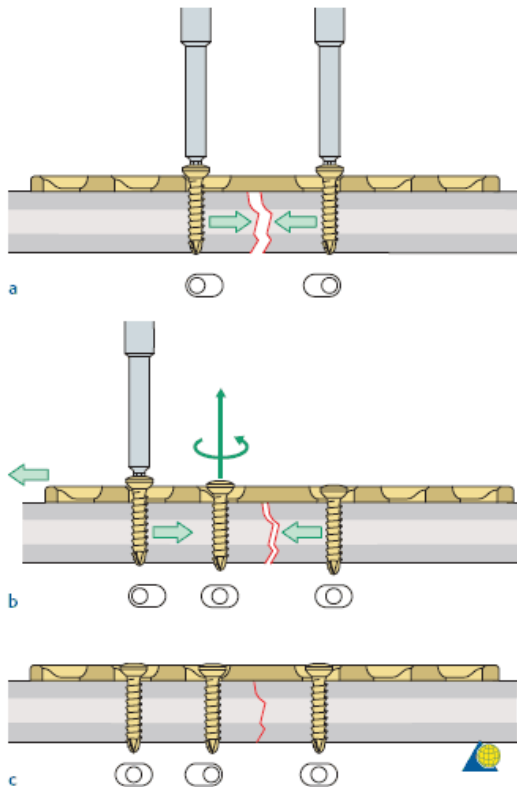
- **Podpůrné dlahy**

- Buttress plates encourage compression and counteract the shear forces that commonly occur with fractures that involve the metaphysis and epiphysis. These plates are commonly used with interfragmentary screw fixation. The buttress plate is always fixed to the larger main fracture fragment but does not necessarily require fixation through the smaller fragment, because the plate buttresses the small fragment into the larger fragment. To achieve this function requires appropriate plate contouring for adequate fixation and support.



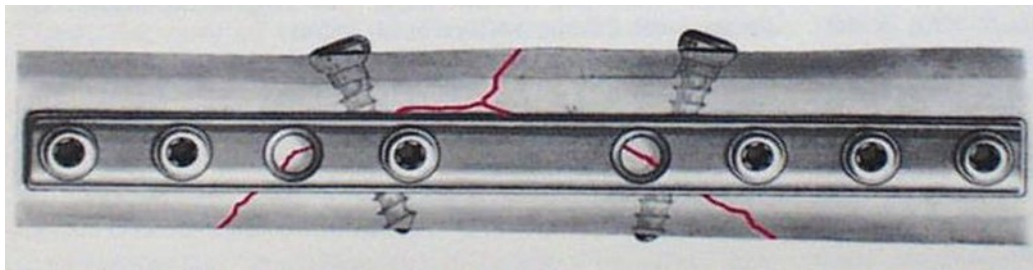
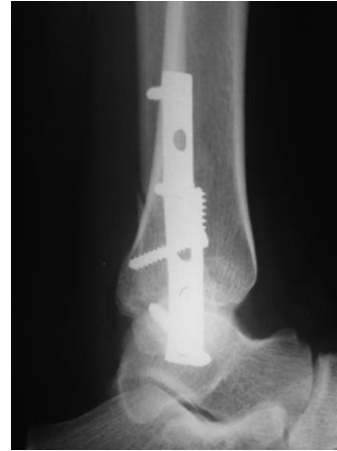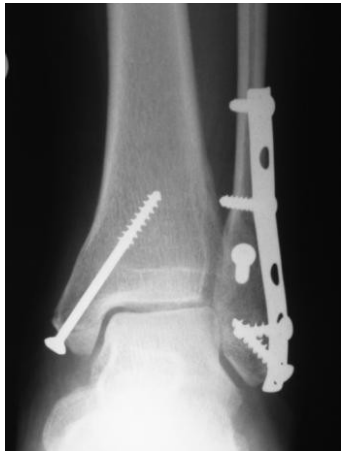- **Kompresní dlahy**

- Compression plates counteract bending, shear, and torsional forces by providing compression across the fracture site via the eccentrically loaded holes in the plate. These plates are commonly used in the long bones, especially the fibula, radius, and ulna, and in nonunion or malunion surgery.



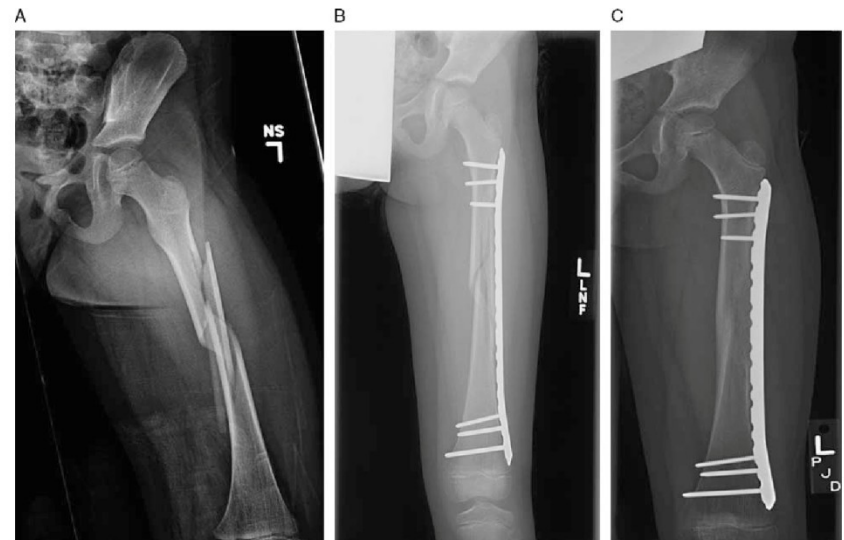
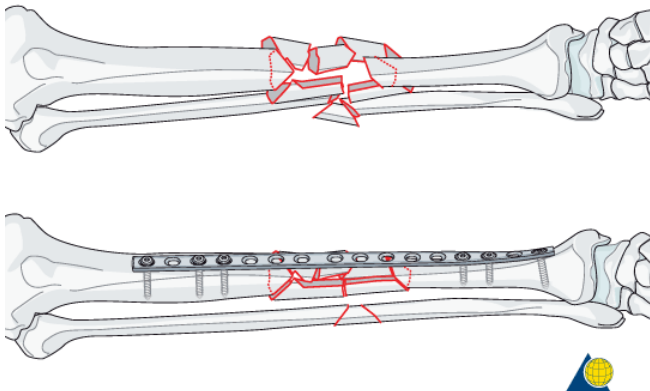
- **Neutralizační dlahy**

- Neutralization plates are used in combination with interfragmentary lag-screw fixation. The interfragmentary compression screws provide compression at the fracture site. This plate function neutralizes bending, shear, and torsional forces on the lag-screw fixation, as well as increases the stability of the construct. Neutralization plates are commonly used for fractures involving the fibula, radius, ulna, and humerus.



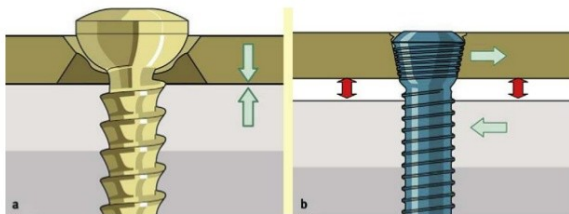
- **Přemostující dlahy**

- Bridge plates are useful in the management of multifragmented diaphyseal and metaphyseal fractures. Achieving adequate reduction and stability without disrupting the soft-tissue attachments to the bone fragments may be difficult and requires skill in the use of indirect reduction techniques. Care should be taken to obtain correction of rotation, length, and alignment with bridge plating.

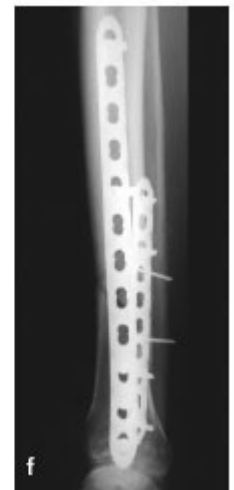
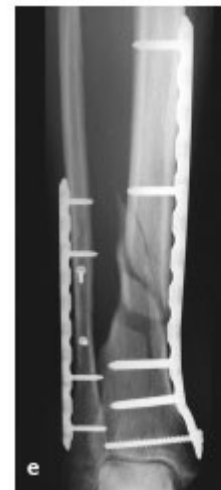

- **Zamykatelné a úhlově stabilní dlahy**
- A locking plate acts like an internal fixator. There is no need to anatomically contour the plate onto the bone; consequently, bone necrosis is reduced, and a minimally invasive technique is possible. Locking screws directly anchor and lock onto the plate, thereby providing angular and axial stability
- The locking plate is indicated for poor-quality bone (ie, osteoporotic fractures), for short and metaphyseal segment fractures, and for bridging comminuted areas. These plates are also appropriate for metaphyseal areas where subsidence may occur or prostheses are involved

Preserves biology

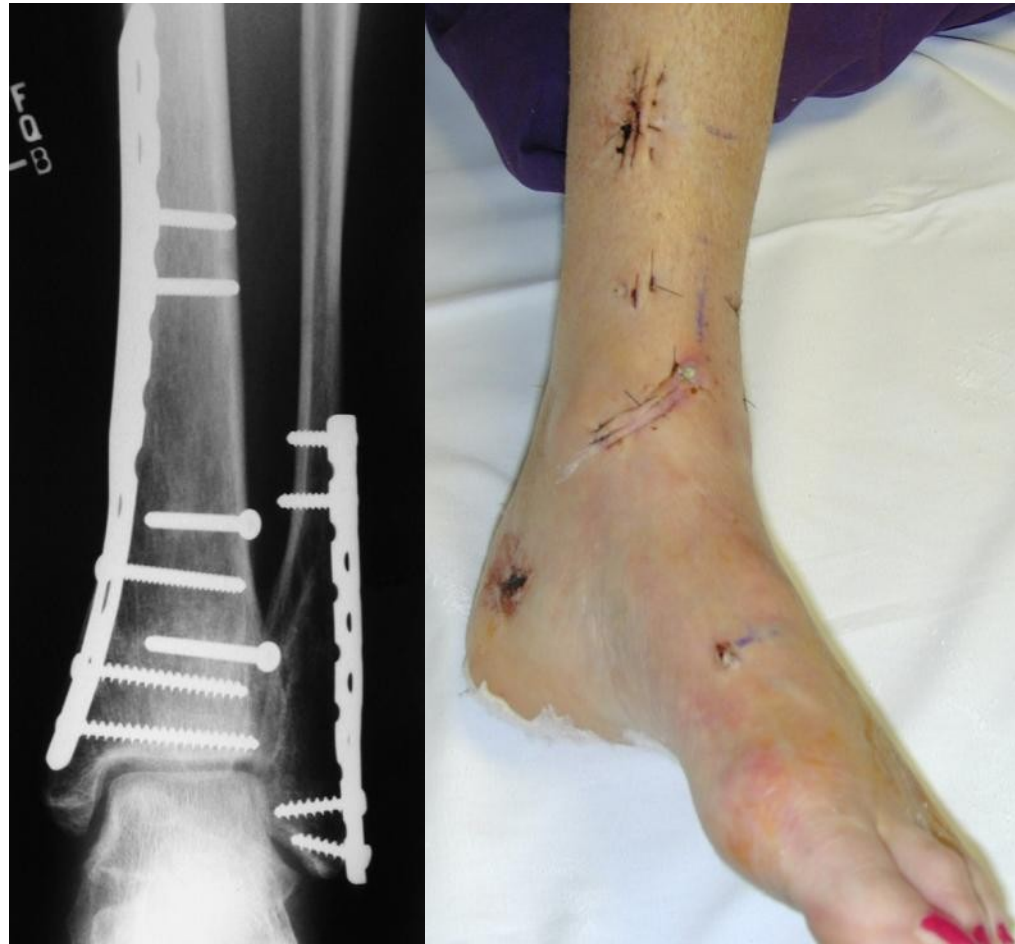

No compression of plate unto bone - biological



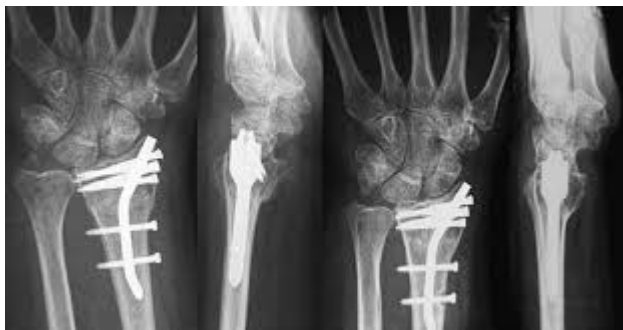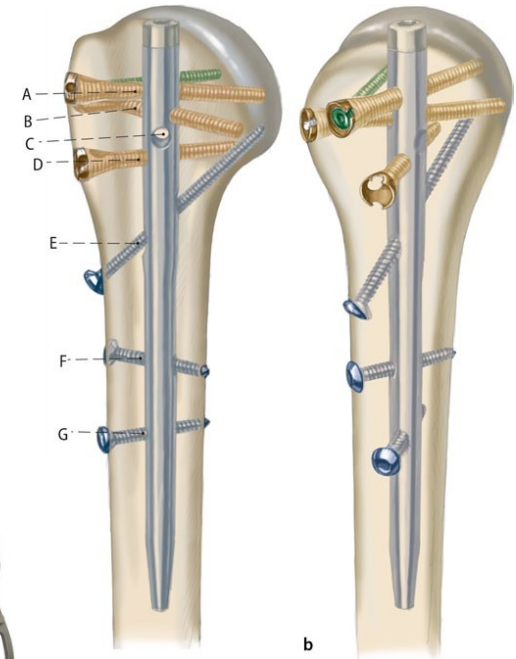
Perkutánní dlahování

- Dlahování přes modifikované incize
 - Nepřímé repositionální techniky
 - Limitované incize:
 - Podvlečení a uložení dlahy
 - Individuální použití šroubů
 - Soft tissue “friendly”

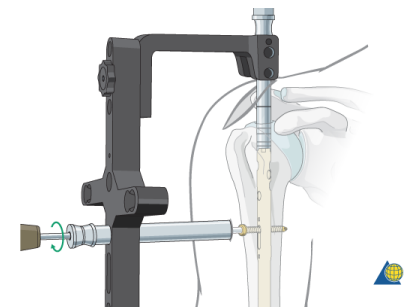
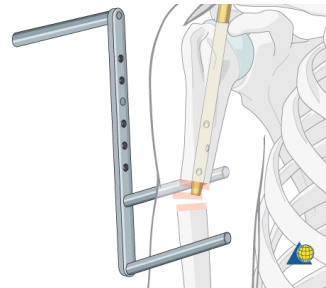
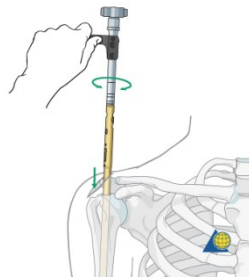
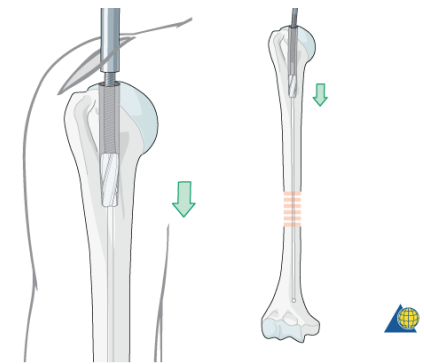
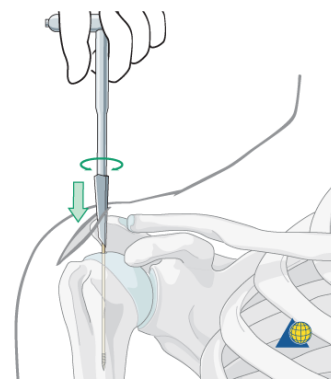
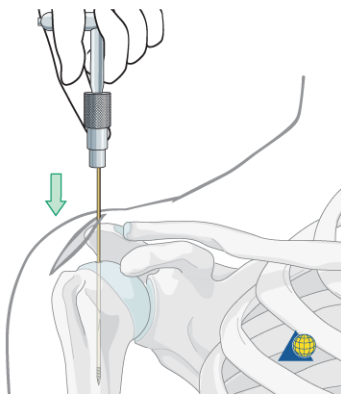


• Nitrodřeňové hřebování

- The use of intramedullary nails over the past half century has been widely accepted. These nails operate like an internal splint that shares the load with the bone and can be flexible or rigid, locked or unlocked, and reamed or unreamed.

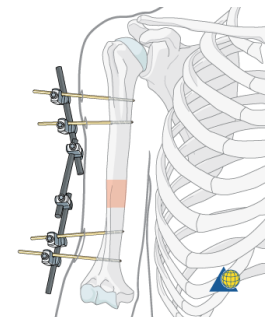
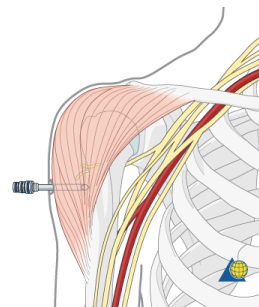
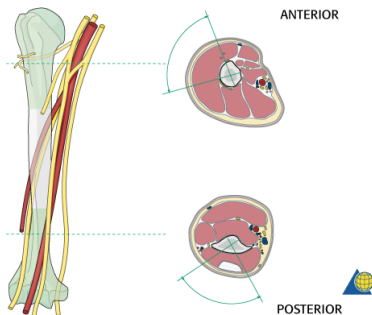
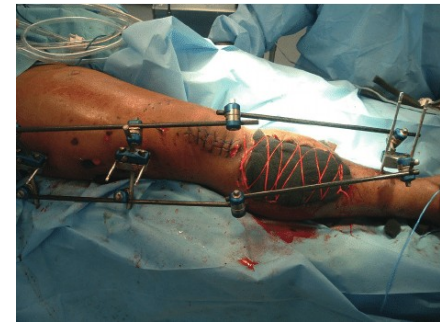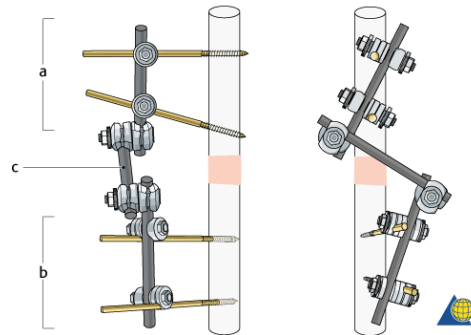

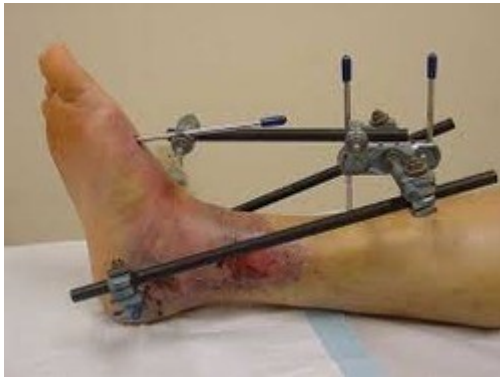
- IM hřebování - relativní stabilita, fixace šrouby zabraňuje skrácení rotaci nebo angulaci
- V ideálním případě IM hřebování umožňuje působení kompresních sil v lomu které stimulují hojení
- IM hřeby - femoralní, humerální and tibialní diaphyseální fraktury
- Výhody IM hřebování - minimalně invazivní procedura, brzká dimise a ROM

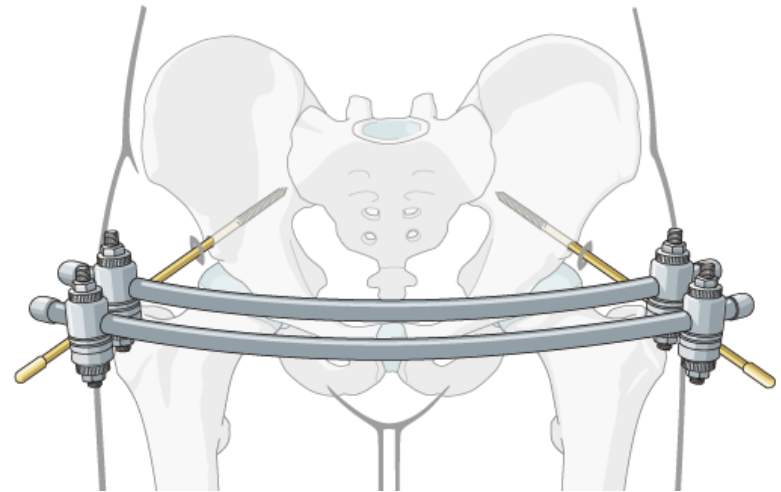
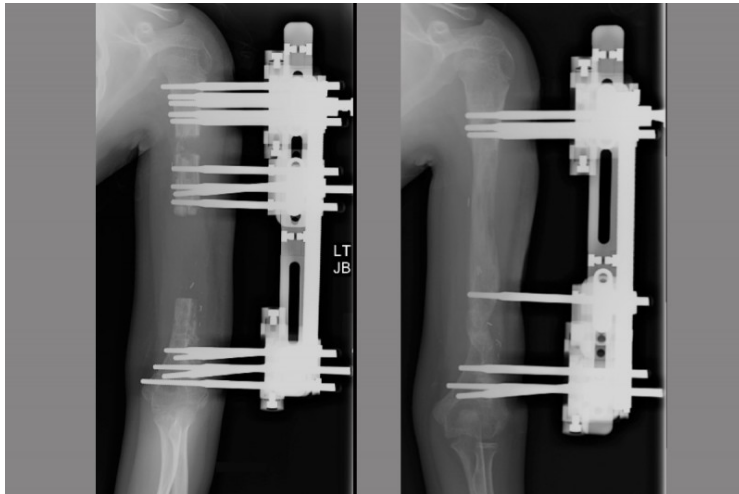


• Externí fixace

- In 1907, Belgian physician Albin Lambotte developed the technique of external fixation for the management of fractures. External fixation provides fracture stabilization at a distance from the fracture site—without interfering with the soft-tissue structures that are near the fracture. This technique not only provides stability for the extremity and maintains bone length, alignment, and rotation without requiring casting but also allows inspection of the soft-tissue structures that are vital for fracture healing, as well as subsequent wound care.

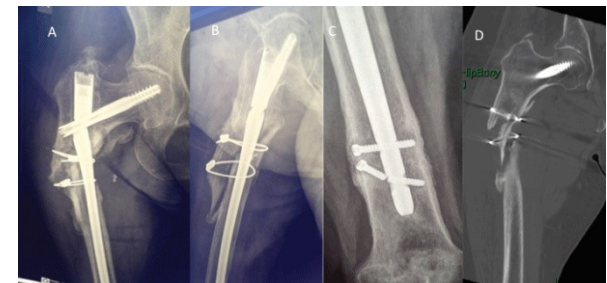
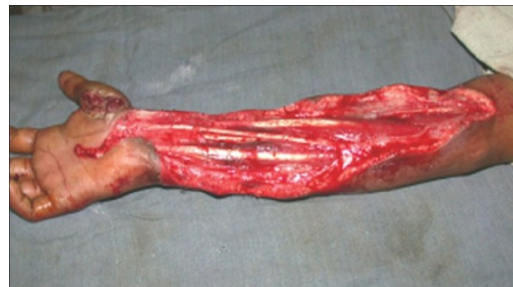
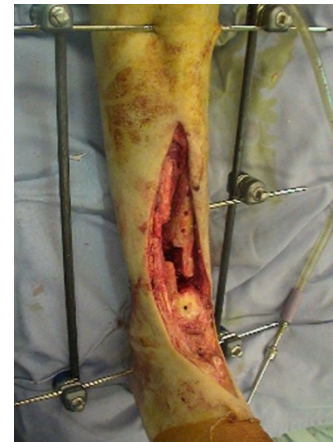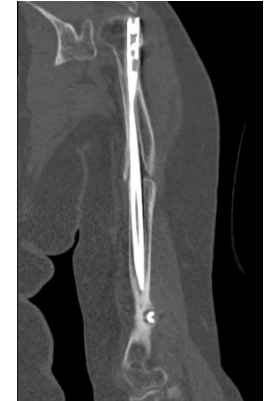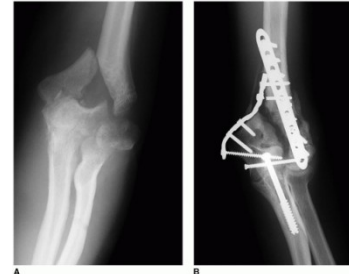- Indikace k zevní fixaci (dočasné nebo definitivní použití)
- Otevřené zlomeniny s poraněním měkkých tkání (typ II nebo III otevřené fraktury)
- Poranění měkkých tkání (popáleniny, otok masivní ...)
- Zlomeniny pánve
- Kominutivní a nestabilní zlomeniny
- Zlomeniny spojené s kostním defektem
- Procedury prodlužující kost
- Zlomeniny asociované s pakloubem nebo infektem



• Osteosyntéza - Komplikace

- krvácení
- Poranění nervů, šlach, cév
- Perioperační nová fraktura
- Kompartment syndrom
- Nedostatečná repozice
- Redislokace
- Iritace implatovaným materiálem
- Pakloub - nonunion
- Infekce – rána/kost
- Ztuhlost kloubů



Závěr

- Respekt k měkkým tkáním
- Výběr vhodné fixační techniky
- Dosažení délky, osy, rotace – diafyz. fraktury
anatomická intraartikulární repozice
umožňující brzký pohyb
- Pochopení „requirements and limitations“
každé fixační techniky
- Pochopení „requirements and limitations“
každého pacienta