

Onemocnění srdce I

Anatomie a fyziologie srdce

**Vyšetřovací metody v
kardiologii**

Srdeční selhání

Arytmie

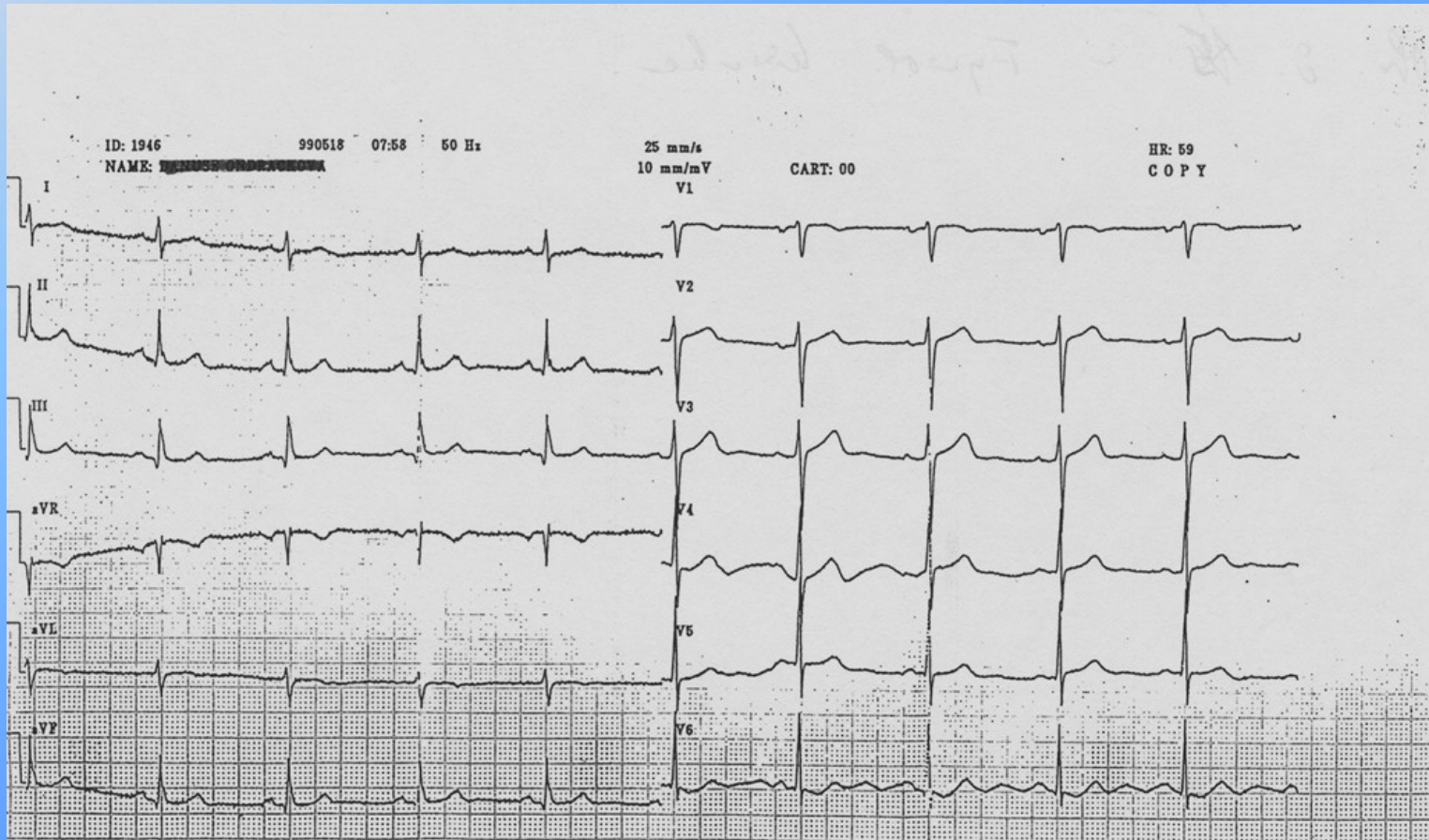
Anatomie a fyziologie srdce

- **anatomie** – síně, komory, septum, chlopně, aorta, plicnice, perikard, epikard, endokard, věnčité tepny
- **mikroskopická anatomie** - převodní systém srdeční, pracovní myokard
- **fyziologie srdeční činnosti** – srdce jako pumpa, srdeční baroreceptory, faktory ovlivňující sílu srdečního stahu (kontrakce, preload, afterload, synergie stahu), endokrinní funkce (ANP, BNP)

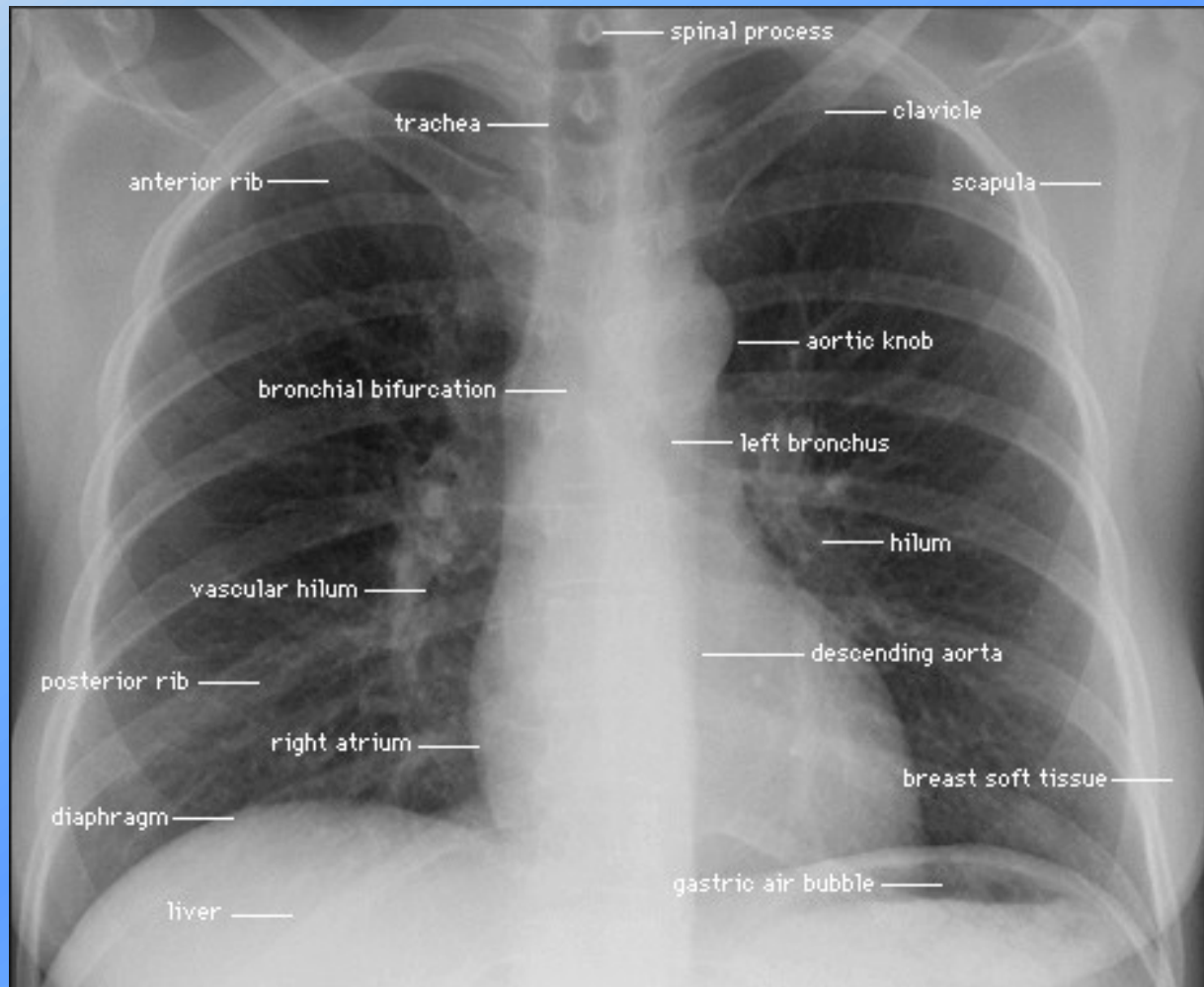
Vyšetřovací metody v kardiologii I

- ❑ anamnéza, fyzikální vyšetření – poslech srdeční ozev, plic, TK, TF, SpO2, hepatomegalie, hepatojugulární reflux, náplň krčních žil, DKK
- ❑ laboratorní vyšetření – KO, iontogram, Troponin, NTproBNP, DD, funkce ledvin, TSH, fT4, astrup
- ❑ EKG, zátěžové testy, Holterovo monitorování, HUT test
- ❑ Echokardiografie
- ❑ RTG S+P

Normální EKG



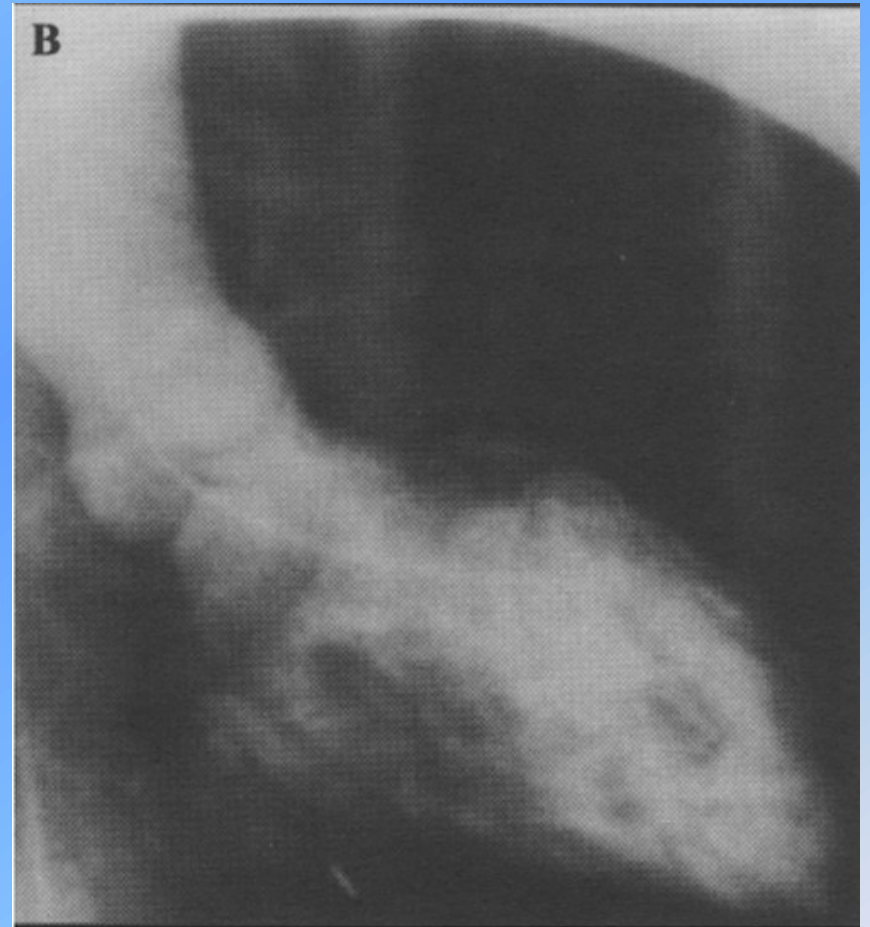
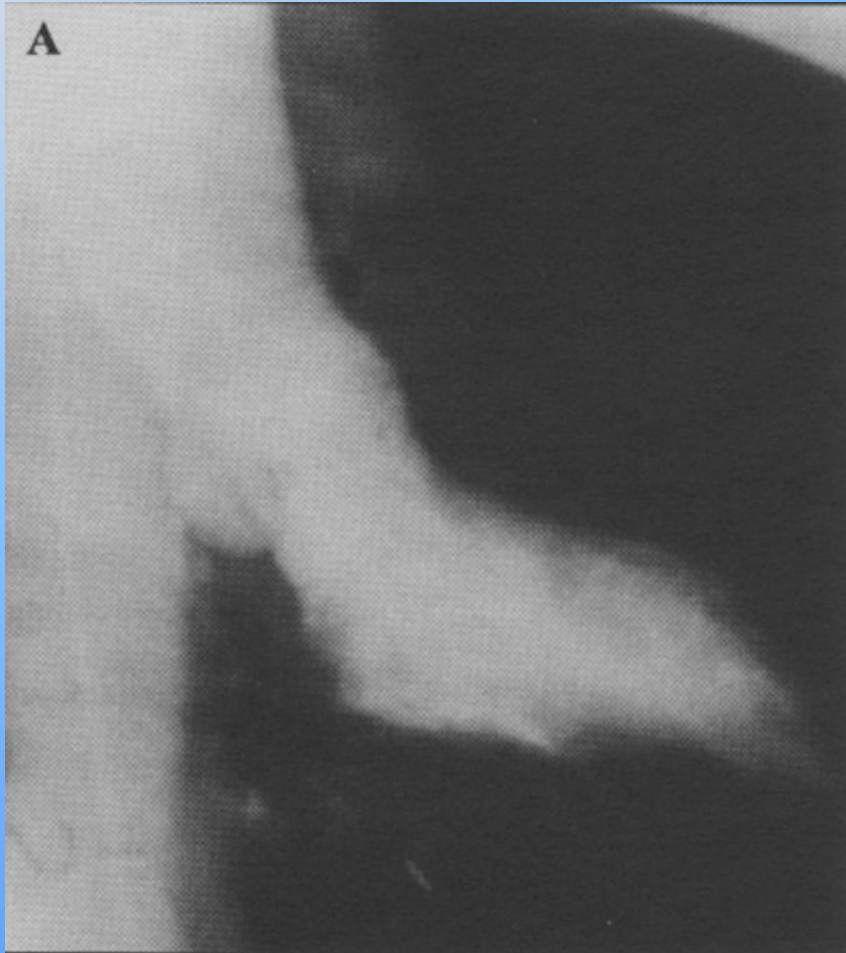Normální RTG hrudníku



Vyšetřovací metody v kardiologii I

- katetrizace – intrakardiální tlaky, měření výdeje, ventrikulografie, koronarografie
- CT koronarografie
- CT angiografie plicnice, scintigrafie
- radionuklidová vyšetření – perfúzní scintigrafie myokardu, SPECT – jednofotonové emisní CT, radionuklidová ventrikulografie
- MR – k posouzení přesné lokalizace nekrózy – rozdíl mezi myokarditidou (střední část stěny, subepikardiální), ICHS (transmurální, subendokard.), KMP

Ventrikulografie



Srdeční selhání I

- **definice** – klinický syndrom vznikající jako důsledek působení KVS chorob na myokard. Ty vedou k systolické a nebo diastolické dysfunkci srdce.
- **etiologie**
 - ICHS
 - Hypertenze
 - Kardiomyopatie, myokarditidy, endokarditidy
 - Chlopenní vady
 - Arytmie

Srdeční selhání II

- kompenzační mechanismy
 - srdeční hypertrofie
 - srdeční dilatace
 - zvýšení aktivity sympatiku
 - zvýšená aktivita renin – angiotenzin – aldosteronového systému

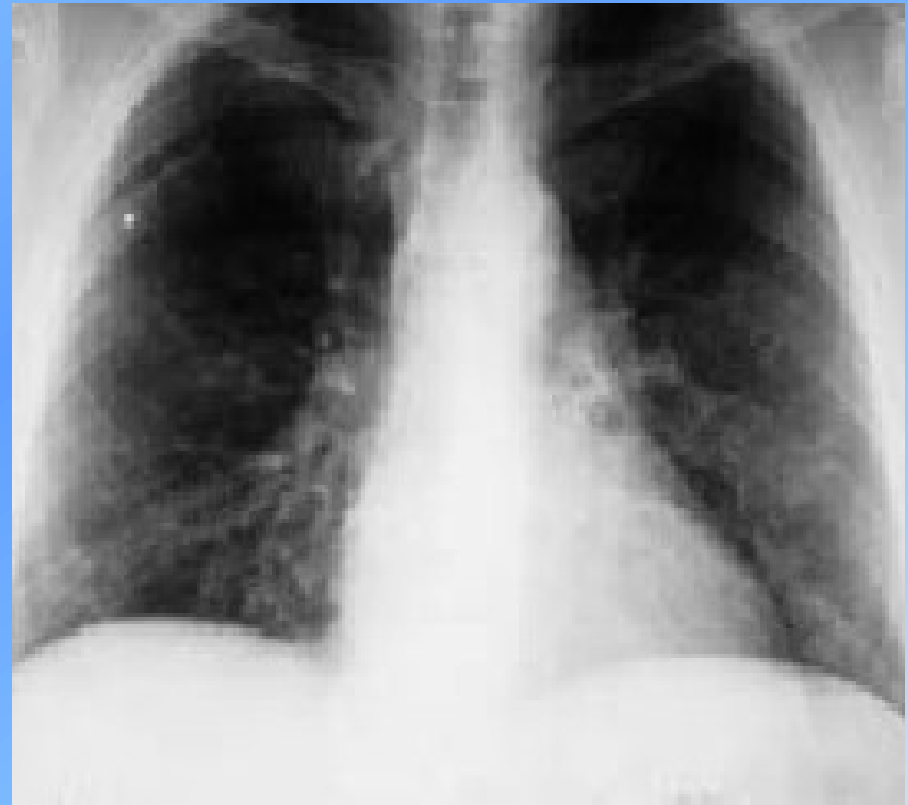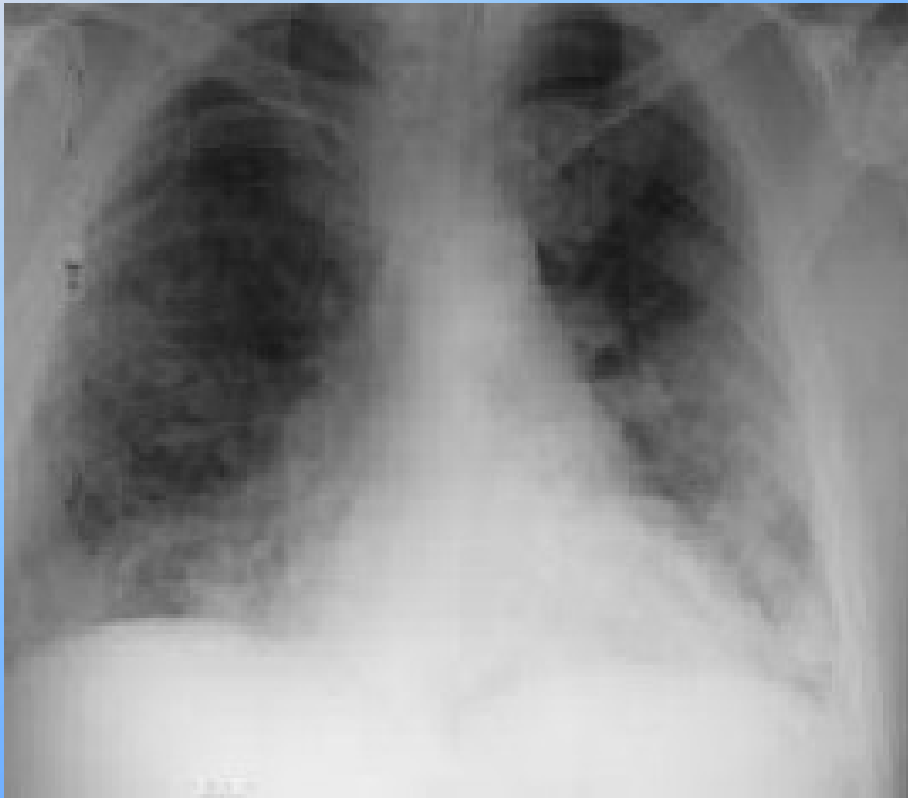Srdeční selhání III

- druhy selhání
 - podle selhávající komory – pravostranné, levostranné
 - podle rychlosti průběhu – akutní, chronické, akutně dekompenzované chronické
 - podle typu vyvolávající dysfunkce – systolické, diastolické
 - Podle ejekční frakce LK – ze zachovalou (>50%), sníženou (<40%) nebo EF ve středním rozmezí (EF 40-50%)
- **funkční klasifikace NYHA** (*New York Heart Association*)
 - NYHA I – bez omezení činnosti
 - NYHA II – běžné činnosti vyvolávají dušnost
 - NYHA III – nevelká námaha vyvolává dušnost
 - NYHA IV – klidová dušnost

Akutní levostranné selhání I

- **definice** – náhlá ztráta schopnosti levé komory přečerpávat krev do systémového oběhu (systolické) a nebo odčerpávat z plicního řečiště (diastolické)
- **etiologie** – akutní zhoršení chronického selhání, AIM, hypertenze, myokarditidy, kardiomyopatie, ruptura papilárního svalu a jiná poškození chlopní, hyperkinetická cirkulace, arytmie
- **Zhoršující faktory** – fyzická námaha, zvýšení přívodu tekutin a solí, infekce, vynechání léků

Plicní edém před a po terapii



Akutní levostranné selhání II

- **příznaky** – dušnost, ortopnoe (dušnost horší vleže, obv. v noci), tachypnoe, pocení, centrální cyanóza, distanční vlhké chropy, expektorace narůžovělého zpěněného sputa
- **diagnostika**
 - ✓ poslechově vlhké nepřízvučné chropy, zpočátku bazálně, později výše, astma cardiale
 - ✓ RTG – hyperémie plicního oběhu, obraz plicního edému, zvětšení srdečního stínu
 - ✓ EKG – arytmie, hypertrofie LK, známky staršího nebo akutního IM
 - ✓ ECHO – dilatace LK, snížení EF, chlopenní vady, poruchy kinetiky

Akutní levostranné selhání III

- **komplikace** – arytmie, kardiogenní šok, žilní trombózy, respirační selhání
- **Léčba:**
 - ✓ Akutní: poloha vsedě, O₂, nitráty, diuretika, morphin, antiarytmika, při neúspěchu řízená ventilace
 - ✓ Středně a dlouhodobá: ACEi, BB, diuretika, MRA, ARNI
- Nutná léčba vyvolávající choroby – snížení TK, léčba IM, arytmií...

Akutní pravostranné selhání I

- **definice** – náhlá ztráta schopnosti pravé komory přečerpat krev přitékající z velkého oběhu nebo odtékající do malého (plicního) oběhu
- **etiologie** – ICHS, arytmie, přenesení levostranné selhání, náhle vzniklá překážka v oběhu - PE, PNO, perikarditida
- **příznaky** – dušnost (pleurální výpotky), tachypnoe, tachykardie, zvýš. Náplň krčních žil, hepatomegalie, ascites, otoky DKK až anasarka, pocení, úzkost

Akutní pravostranné selhání II

- **diagnostika** – přeplnění hrdelec, cyanóza, bolestivost jater, EKG – pravostranné přetížení, RTG - vpotky, ECHO – dilatace pravostranných oddílů, plicní hypertenze, scintigrafie, angiografie, Doppler žil
- **komplikace** – arytmie, respirační/ jaterní/ renální selhání, predispozice k infektům a DVT
- **diff. dg.** – plicní edém, astmatický/CHOPN záchvat, psychogenní dušnost, IM, pleuritida

Akutní pravostranné selhání III

- **léčba** – kyslík, poloha v polosedu, podle příčiny antikoagulace, trombolýza u PE, diuretika, bronchodilatancia, sedace, obvykle obdobná jako u levostranného
 - při pneumoniích ATB, mukolytika
 - při PNO drenáž
- **preventivní opatření**
 - ✓ antikoagulační léčba u rizikových k prevenci PE
 - ✓ antiarytmika, diuretika a léčba chronického srdečního selhání k prevenci akutní dekompenzace

Chronické levostranné selhání I

- **definice** – postupná systolická či diastolická dysfunkce LK
- **etiologie** – opakované akutní srdeční selhání, dlouhodobé působením KVS chorob
- **příznaky** – snížená výkonnost, únavnost, námahová dušnost postupně přicházející v klidovou, postupně neschopnost ležet na rovné podložce, zvyšování počtu polštářů, u starších zhoršení mentálních funkcí, bolesti hlavy, spavost

Chronické levostranné selhání II

- **diagnostika** – fyzikálně – zvedavý úder hrotu, cval, tachykardie, nepřízvučné chrůpky při bazích, RTG – zvětšení LK, zmnožení plicní kresby, venostáza v malém oběhu, EKG – přetížení, hy LK, difúzní známky ischemie, poruchy rytmu – extrasystoly
- **diff. dg.** – dušnost a únava jiného původu, u starších mentální poruchy jiného původu

Chronické levostranné selhání III

- **komplikace** – arytmie, akutní zhoršení s plicním edémem, kardiogenní šok, tromboembolické komplikace ze zpomalení žilního toku
- **léčba**
 - léčba příčiny – kompenzace hypertenze, léčba ICHS, chlopenních vad, redukce hmotnosti, profylaxe trombózy, omezení příjmu soli, vynechání negativně inotropních léků
 - ACEI, ARB, MRA, ARNI
 - diuretika
 - betablokátor
 - antiarytmika
 - u mladších nemocných zvažovat transplantaci srdce

Chronické pravostranné selhání I

- **definice** - postupná ztráta schopnosti pravé srdeční komory přečerpávat krev přitékající z velkého oběhu
- **etiologie a patogeneze** – ICHS, arytmie, plicní choroby (CHOPN, astma, fibróza), CTEPH, porucha chlopenního aparátu, pokročilé levostranné selhání
- **příznaky** – slabost, únavnost, dušnost, otoky DKK gravitační, ztráta chuti k jídlu z městnání v oblasti břicha, nykturie – vleže uvolněné edémy, závratě, nespavost, neklid, zmatenost ze snížené perfúze mozku

Chronické pravostranné selhání II

- diagnostika – poslechově známky plicního postižení, cval, zvýšená náplň jugulárních žil, cyanóza, hyperémie jater, HJ reflux,
- RTG – zvětšení srdečního stínu, výpotek v pleurálních dutinách – častěji vpravo
- EKG – pravostranné přetížení, BPTR, často FS /flutter síní
- ECHO – zvětšení, dilatace dx oddílů, plicní hypertenze, v KO polyglobulie

Chronické pravostranné selhání III

- **komplikace** – arytmie, žilní trombózy, plicní embolizace, kožní změny při edémech DKK
- **diff. dg.** – hypoproteinemické edémy, dušnost jiného původu, cyanóza jiného původu, sy horní duté žíly, konstriktivní perikarditida, uroinfekce, ascites a pleurální výpotek jiného původu, otoky renálního původu
- **léčba** – spíše klidový režim, restrikce soli, redukce hmotnosti, ACEI, ARB, BB, MRA, ARNI, diuretika, antiarytmika

Arytmie I

- **definice** – poruchy tvorby a nebo vedení srdečního vzruchu
- **etiologie**
 - poškození struktur převodního systému ischemií, zánětem, toxicitou xenobiotik
 - hypertenze, iontové dysbalance, hormonální dysbalance, podání léků, neurovegetativní dystonie

Arytmie II

- **příznaky** – pocit nepravidelnosti chodu srdce, bušení, bušení se vznikem stenokardií, vynechávání, závratě, synkopy, pády, slabost, nevykonnost, až NSS
- **diagnostika** – EKG, fyzikální vyšetření k vyloučení hypertyreózy, hypertenze, chlopenních vad, Holter, zátěžové EKG, ECHO, event recorder, loop recorder, iontogram, TSH, fT4, vyšetření vegetativního systému HUT test (head-up tilt test)
- **komplikace** – srdeční selhání, hypotenze až šok, KMP, manifestace poruch prokrvení mozku – synkopa

Arytmie III

- Dělení dle mechanismu
 - ❑ z poruch tvorby vzruchu
 - ❑ z poruch vedení vzruchu
 - ❑ z poruch tvorby i vedení vzruchu
- Dle projevů
 - ❑ Tachykardie, bradykardie, eufrekvenční

Arytmie z poruch tvorby vzruchu I

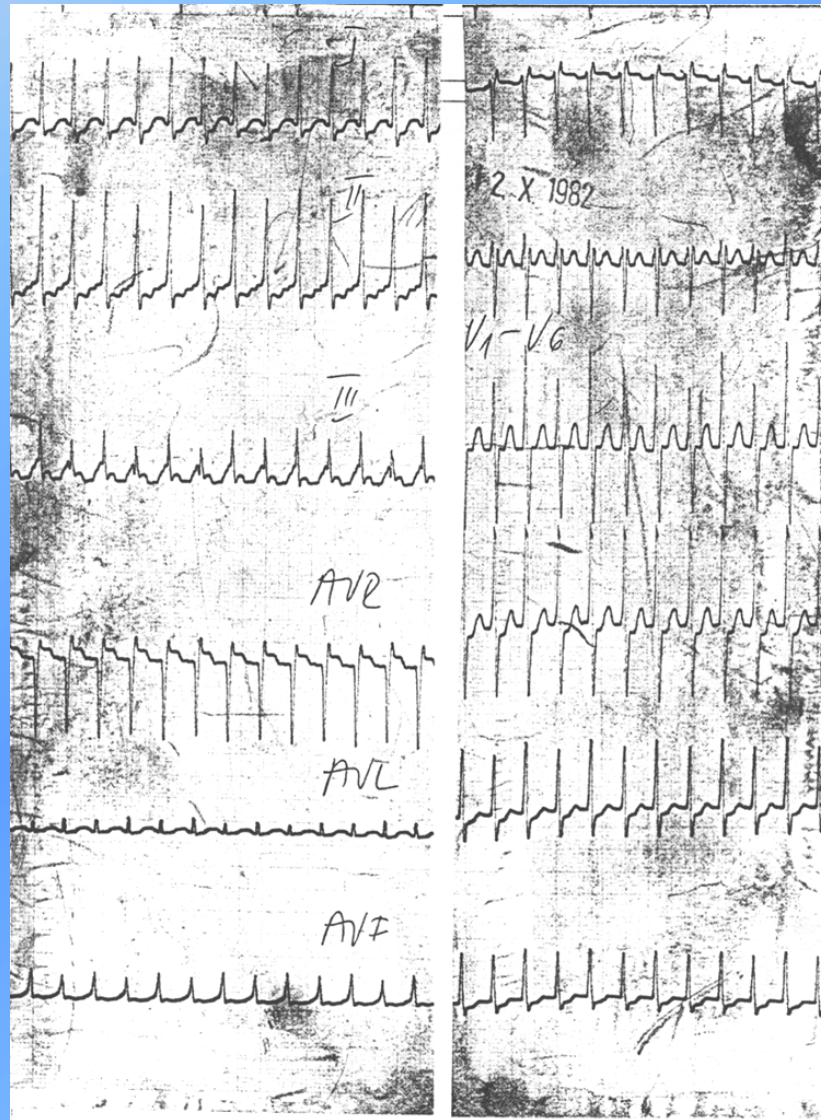
- **respirační arytmie** – změny TF s dýcháním
- **bradyarytmie**
 - syndrom nemocného sinu (SSS) – akutně atropin, dlouhodobě kardiostimulátor
 - syndrom karotického sinu – podráždění sinu vede k aktivaci vagu, reflexní pokles TK a TF, synkopa
 - Hypotyreóza, hyperkalemie, hypoxemie, centrální

Arytmie z poruch tvorby vzruchu II

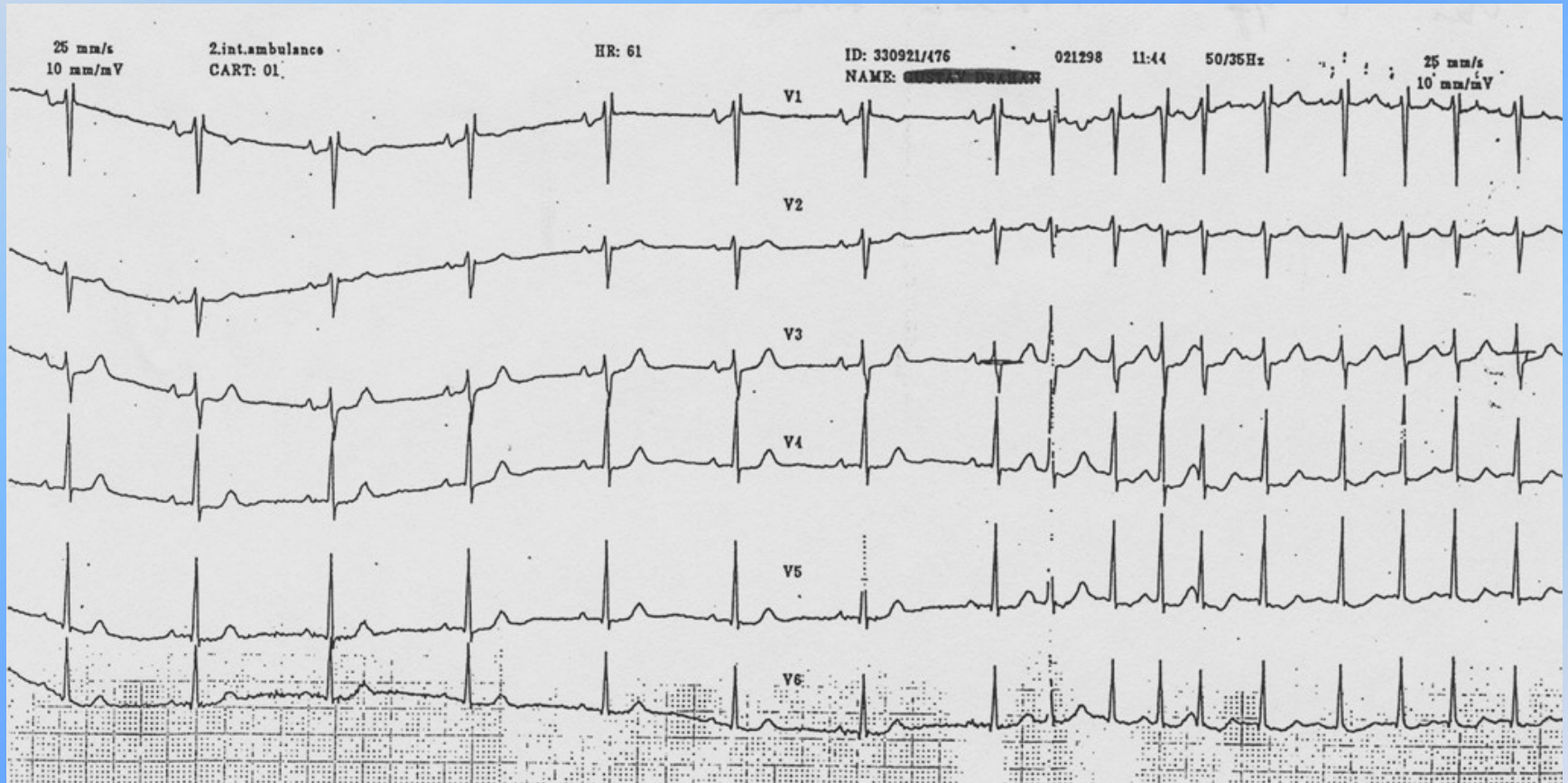
- tachyarytmie

- sinusová tachykardie – převaha sympatiku, hypertyreóza, kardiální selhávání, plicní embolizace, reflexně při poklesu TK, léčba – základní onemocnění, beta-blokátory, verapamil
- fibrilace síní – nejčastější arytmie, mikroreentry arytmie, kroužení vzruchu chaoticky v síních- nevyvolá adekvátní stah síní, nepravidelný převod na komory, léčba – kontrola rytmu/kontrola frekvence
 - ❑ Kontrola rytmu - kardioverze
 - ✓ Farmakologická – propafenon, amiodaron
 - ✓ Elektrická- el. Výboj v celk. anestezii
 - ❑ Kontrola frekvence – BB, verapamil, digoxin
 - ❑ Nutná antikoagulace (obvykle trvale): LMWH, VKA, DOAC
 - ❑ Úspěch léčby závisí na věku, komorbiditách a velikosti LS.

Sinusová tachykardie



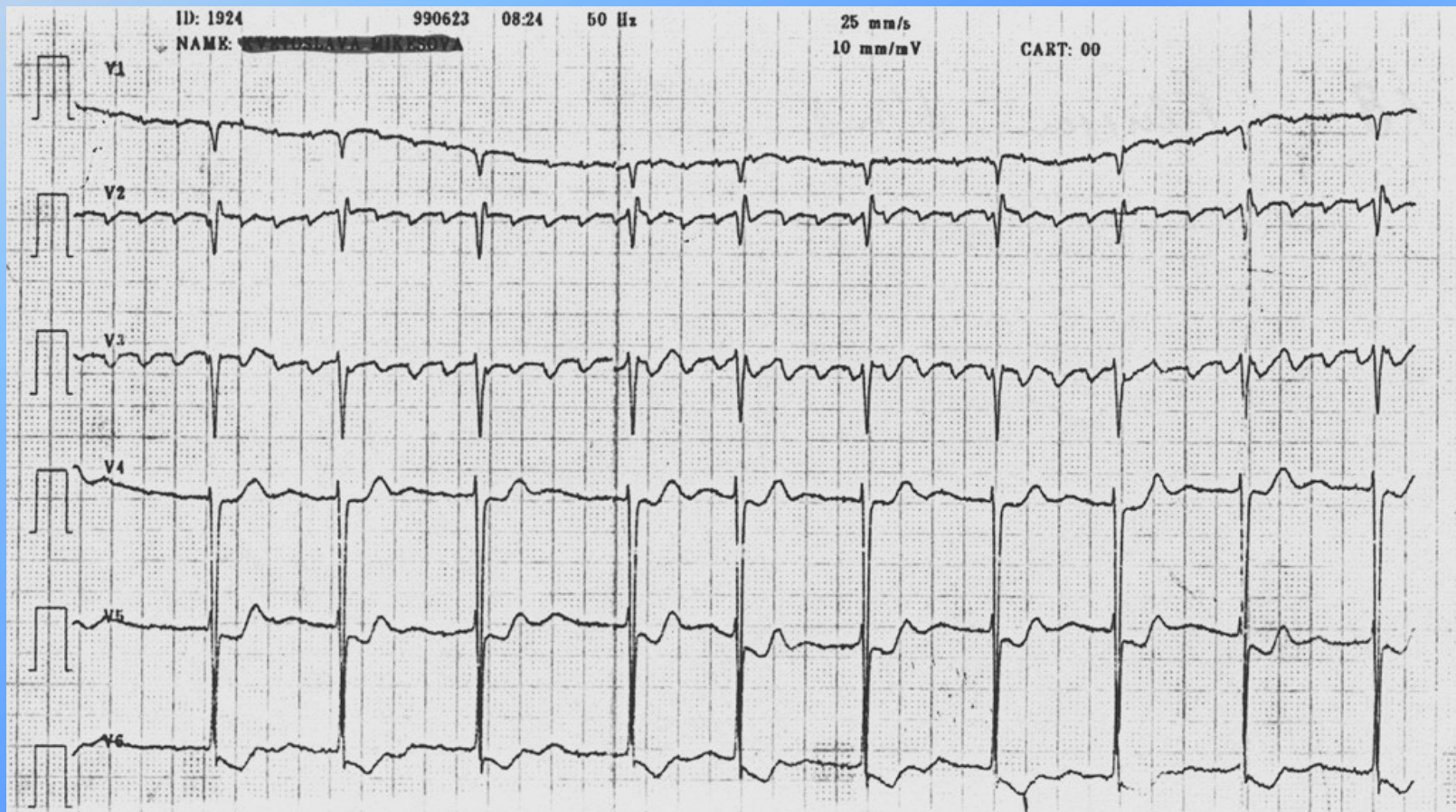
Fibrilace síní



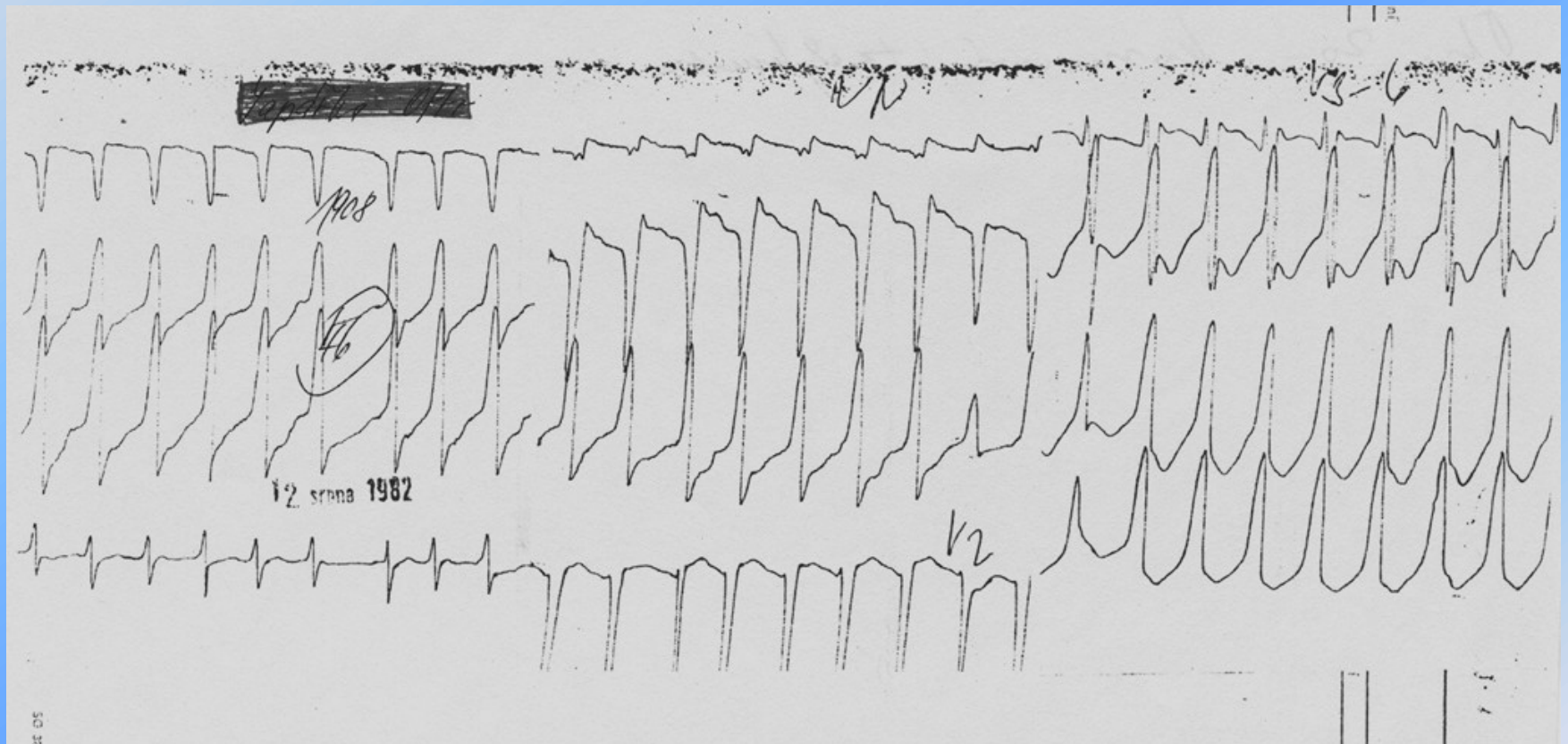
Arytmie z poruch tvorby vzruchu III

- **flutter síní** – makroreentry arytmie - krouživý vzruch po síních vyvolává rychlé drobné pravidelné depolarizace síní – pravidelný převod na komory. léčba – jako fi síní
- **komorová tachykardie** – 3 a více za sebou následující široké komorové komplexy, vede k hypotenzi, synkopě, srdeční zástavě. léčba – dle závažnosti antiarytmika, akutně defibrilace, při recidivách ICD

Flutter síní



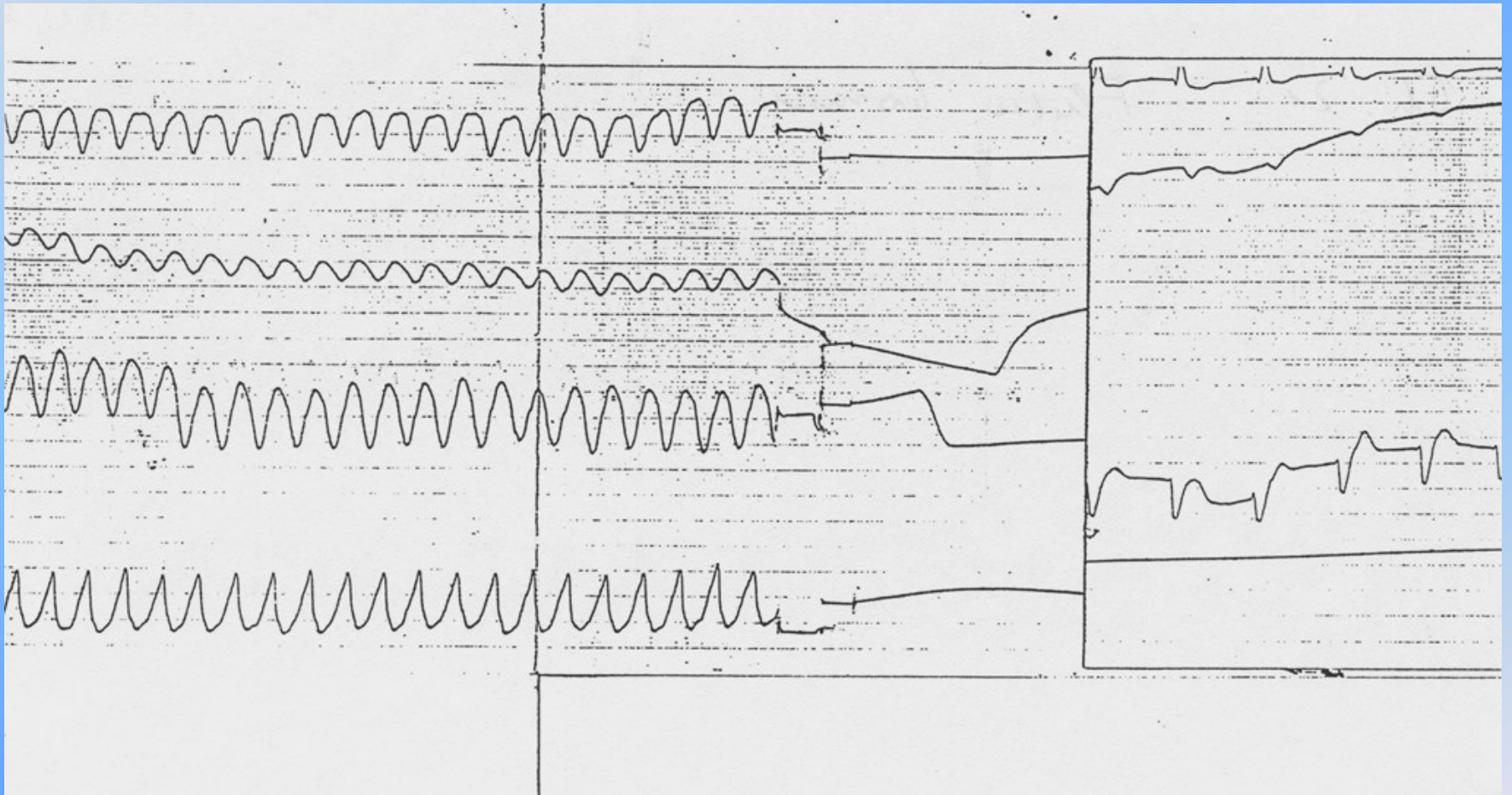
Komorová tachykardie



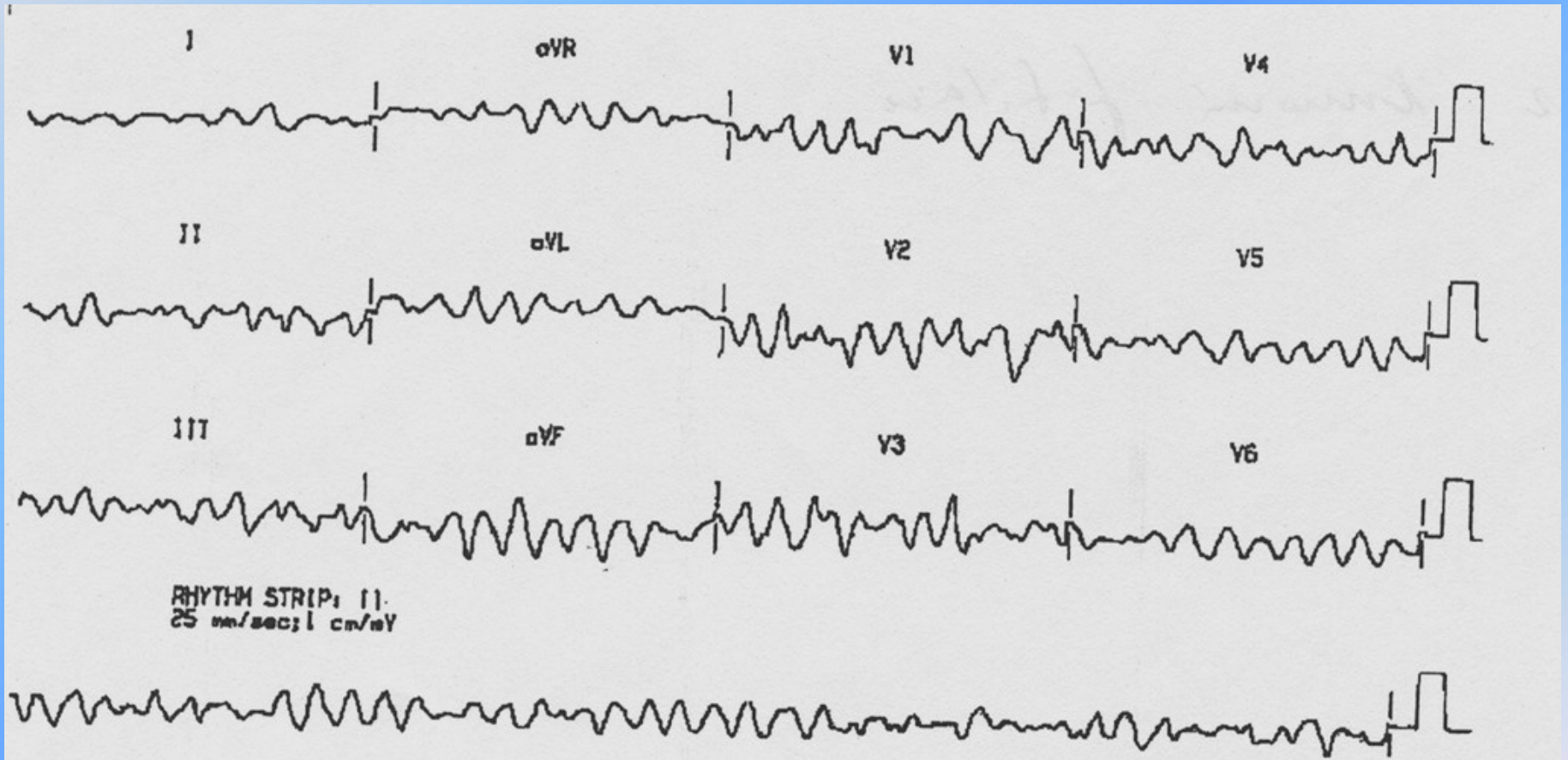
Arytmie z poruch tvorby vzruchu IV

- komorový flutter, komorová fibrilace – maligní arytmie, kontrakce komor hemodynamicky neúčinné, zástava oběhu, bezvědomí, léčba – defibrilace 150J u bifazických defib., profylaxe recidiv – antiarytmika, event. ICD

Komorový flutter



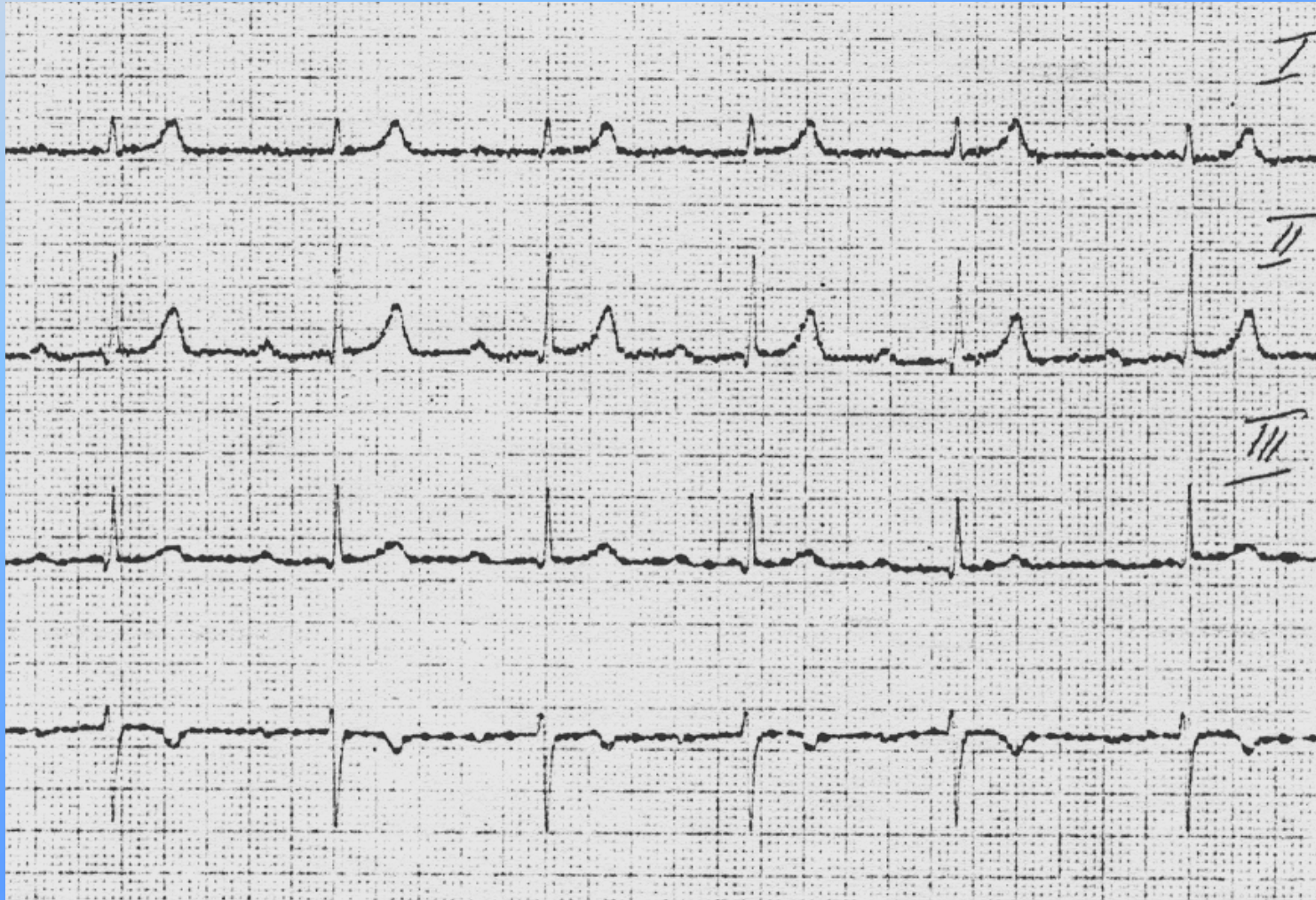
Komorová fibrilace



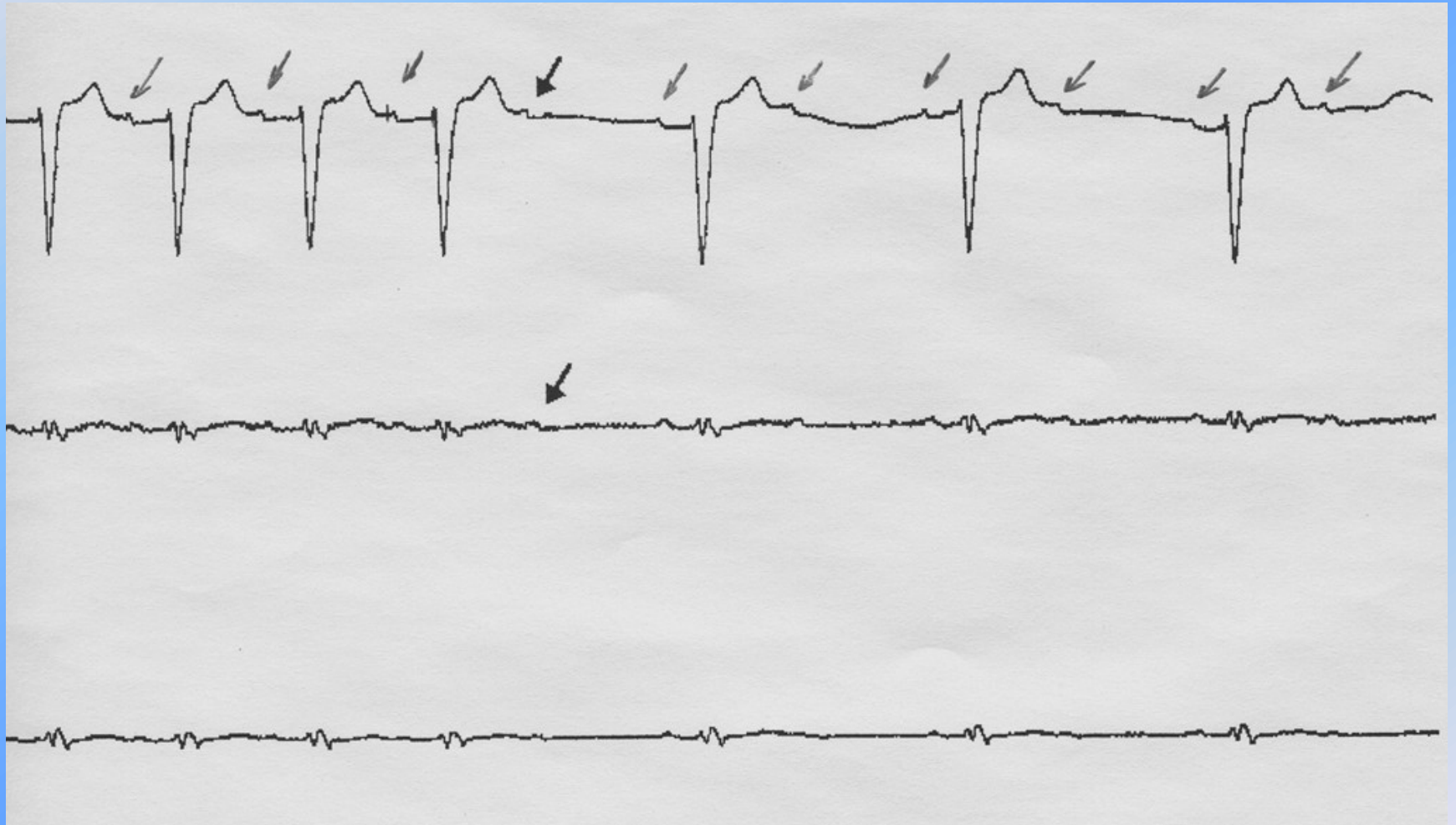
Arytmie z poruch vedení vzruchu I

- poruchy A-V vedení = AV blokády:
 - I. stupeň - prodloužení PQ intervalu $>0,2s$
 - II. stupeň
 1. Typ - Wenckebach- postupné prodlužování PQ až vypadne jeden QRS
 2. Typ - Mobitz – výpadek QRS bez prodlužování PQ – vážnější, porucha distálněji v převodním systému
 - III. stupeň – kompletní a-v blokáda, síně 70/min, komory 30-40/min, náhradní junkční nebo idioventrikulární rytmus
- léčba – akutně atropin, kardiostimulátor, typické pro předávkování digoxinem, BB, verapamilem

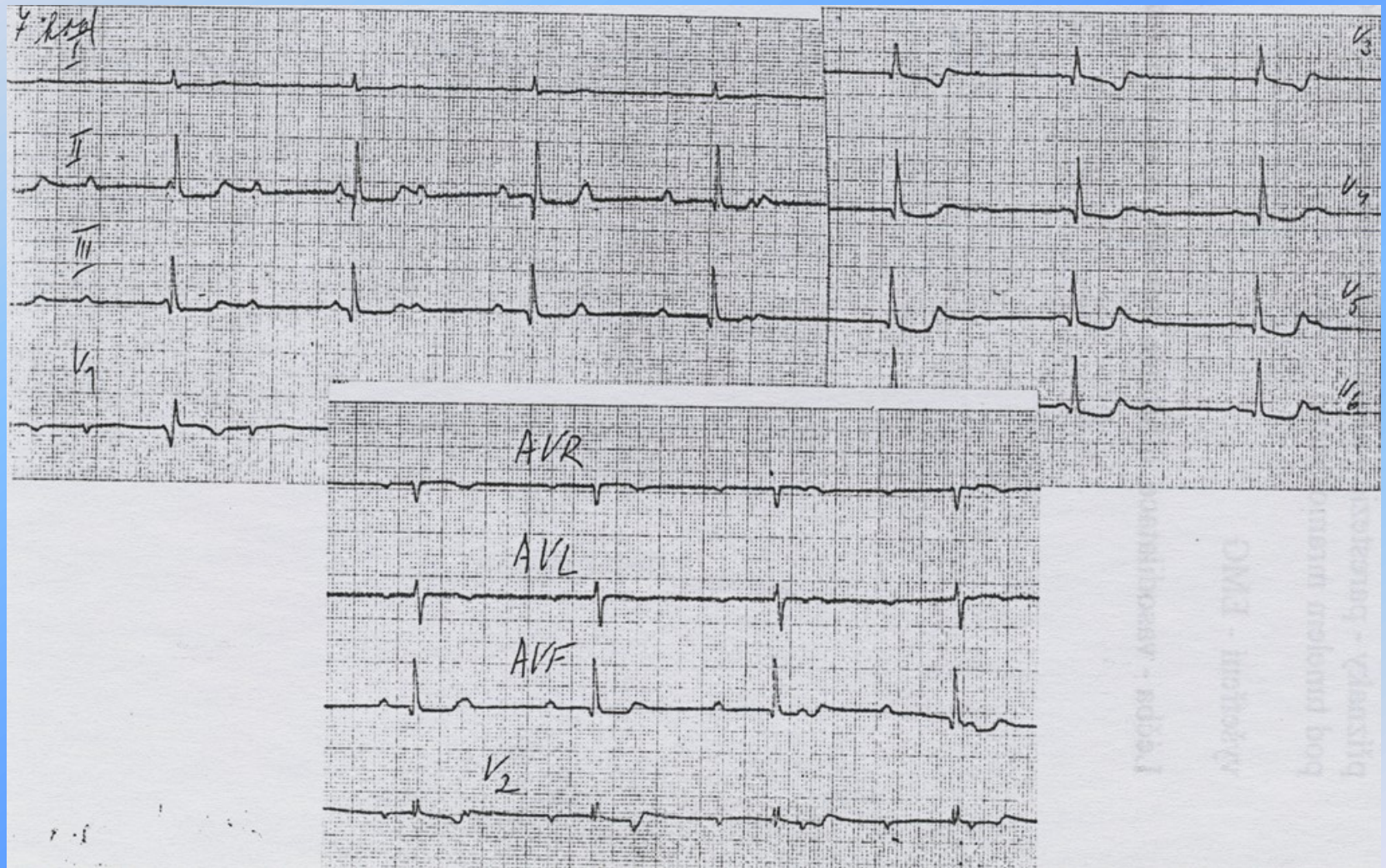
A-v blokáda I. stupně



A-v blokáda II. stupně



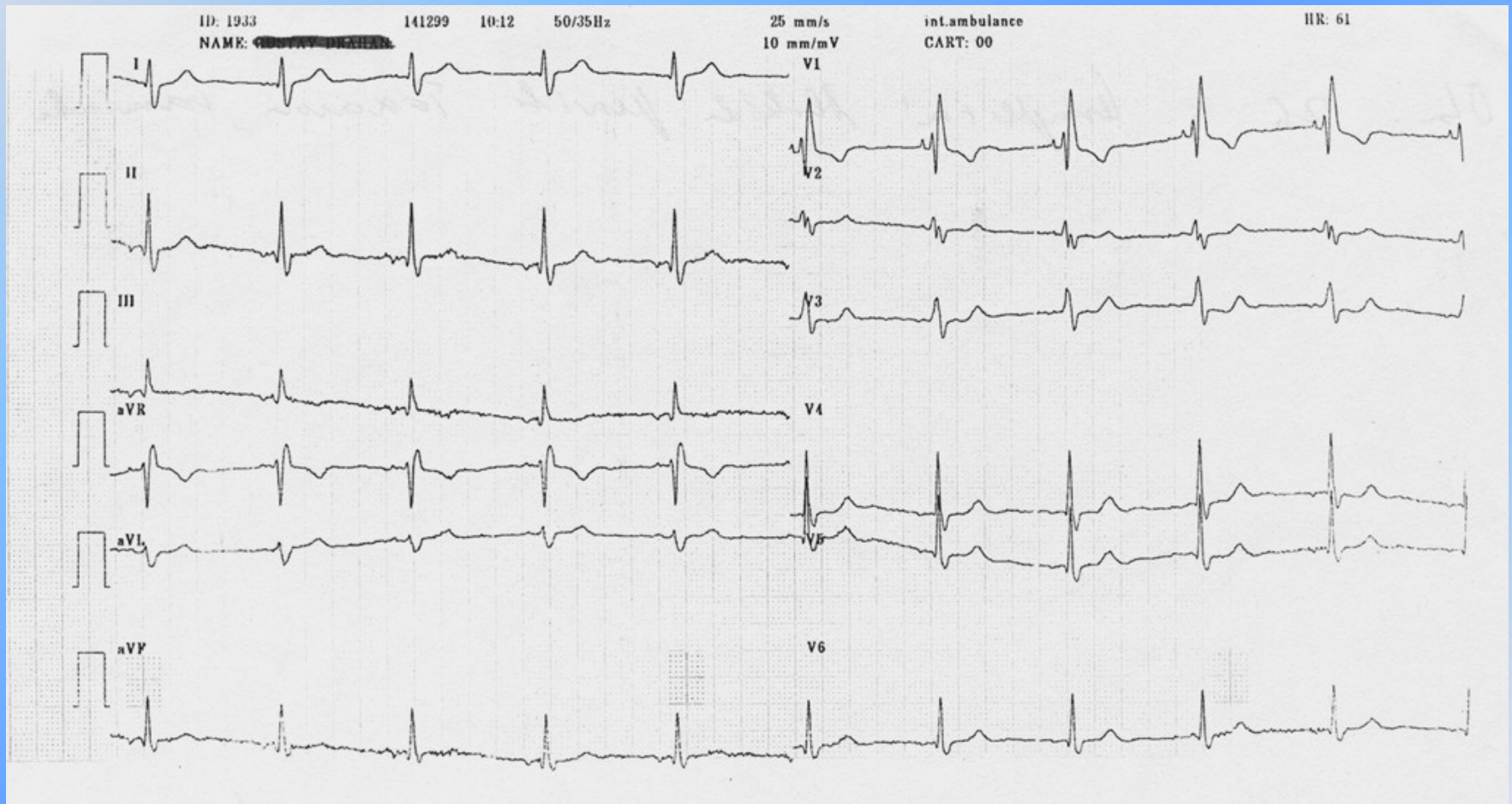
A-v blokáda III. stupně



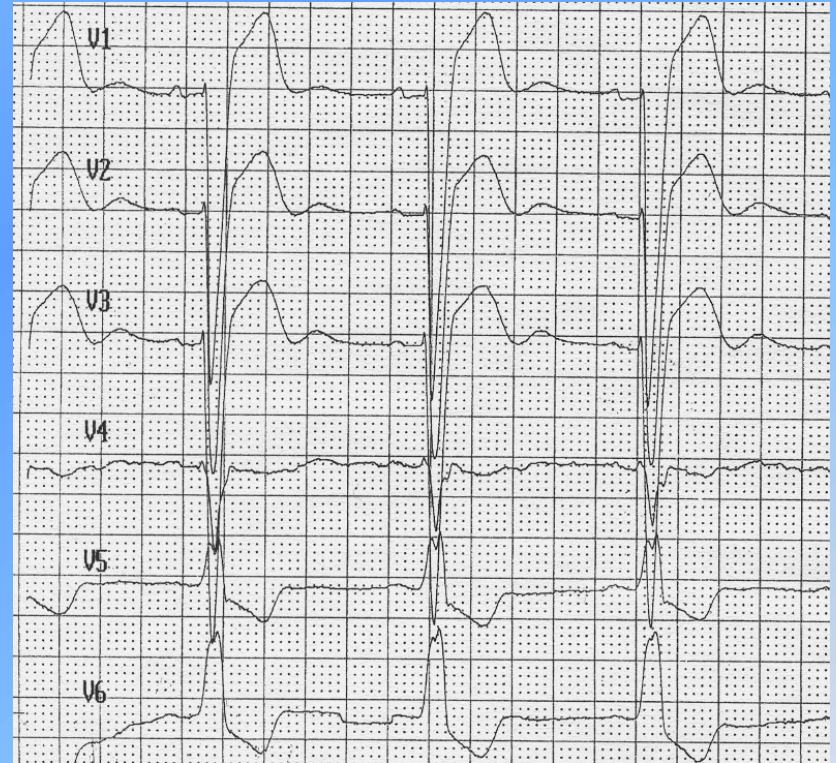
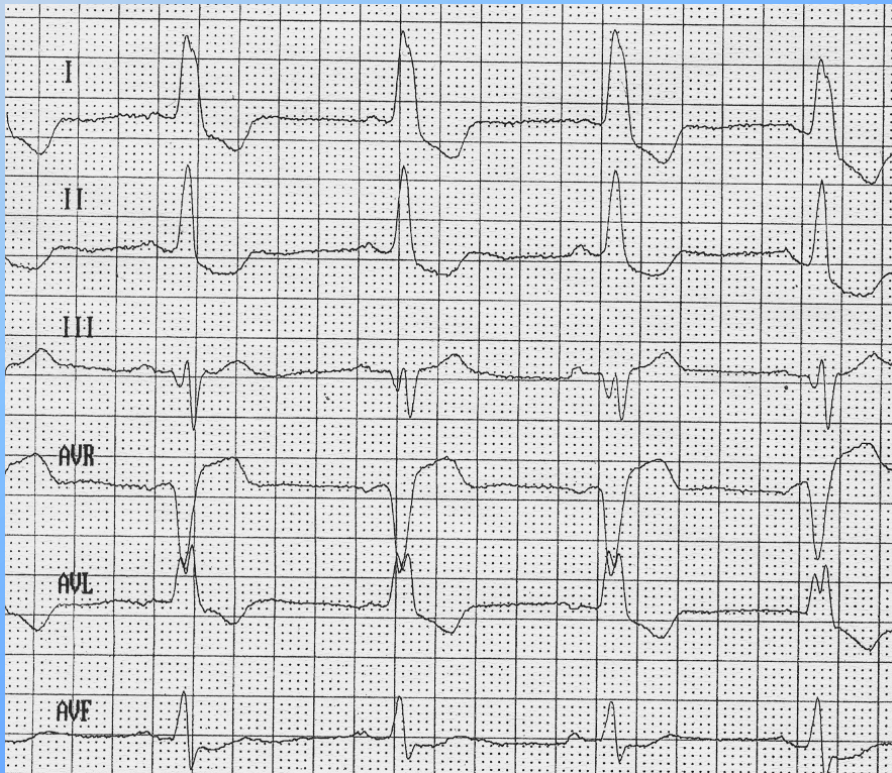
Arytmie z poruch vedení vzruchu II

- **blokáda pravého Tawarova raménka (RBBB)** – impuls se dostává nejprve na septum, pak do LK, potom do PK, proto rozšířený a rozštěpený komplex QRS (rSR ve V1,2)
- **blokáda levého Tawarova raménka (LBBB)** – impuls prochází nejprve do PK, potom do LK (pozit. QRS ve V5,6)
- QRS 0.1-0,12s – inkompletní, nad 0,12s kompletní
- **preexcitace** – WPW syndrom – zkrácení převodu přídatnými vlákny mezi síněmi a komorami - tendence k tachykardiím, zkrácení PQ pod 0,12s, rozšíření QRS o delta vlnu

Blokáda pravého Tawarova raménka



Blokáda levého Tawarova raménka



Léčba arytmií

- **léky** – betablokátory, amiodaron, dronedaron, propafenon, verapamil, digoxin – rozděleny do 5 tříd
- **kardiostimulátory** – při bradyarytmiích, označení písmeny kóduje vlastnosti stimulatoru
- **kardiovertery defibrilátory (ICD)** – u recidivujících maligních arytmií
- **ablace** – katetrově (radiofrekvenčně, kryoablace) destrukce arytmogenního substrátu (přidatných drah a ektopických ložisek)

Ischemická choroba srdeční

= soubor chorob s postižením věnčitých tepen, vedou k reverzibilní nebo ireverzibilní ischemii části myokardu

- ▶ forma akutní (AIM, NAP, náhlá smrt), chronická (st.p.IM, SAP, němá ischemie, vazospastická AP, mikrovaskulární AP, CHSS)
- ▶ etiologie – většinou AS, méně embolizace vegetací u IE, arteritidy, spasmy věnčitých tepen...

Ischemická choroba srdeční II

- rizikové faktory AS:
 - ❖ neovlivnitelné – familiární dispozice, věk, mužské pohlaví
 - ❖ ovlivnitelné I. řádu – HLP, HT, DM, metabolický syndrom, kouření
 - ❖ ovlivnitelné II. řádu – zvýšení FG, homocysteinu, PL proti fosfolipidům, nedostatek pohybu, osobnostní typ D - depresivní, A - ambiciózní

Nestabilní angina pectoris I

= recidivující bolest na hrudi vzniklá v důsledku ICHS

○ vznik v důsledku ruptury nestabilního AS plátu s nasedající trombózou (oproti AIM nedochází k nekróze myokardu)

○ Projevy:

- 1) nově vzniklá klidová nebo námahová AP
- 2) zhoršení stávající stabilní AP
- 3) klidová stenokardie se spont. ústupem nebo po aplikaci nitrátu

Nestabilní angina pectoris II

○ Příznaky: projevy jako AIM, ale trvají kratší dobu - do 20min, typicky po snížení poptávky myokardu po O₂

○ diagnostika :

1) fyzikální nález může být v normě, HT, anxieta, tachykardie

2) EKG - deprese ST, inverze T, vzácněji elevace (repol.změny), někdy v normě

3) NG test – ústup do 2minut

4) ECHO – těsně po záchvatu může být porucha kinetiky srdečních stěn

○ komplikace – přechod v IM, v záchvatu nebezpečí maligních arytmii, náhlá smrt

○ diff. dg. – AIM, PE, vertebrogenní obtíže, pyróza, bolest pleurálního charakteru, Tietzův syndrom,

Nestabilní angina pectoris III

- léčba
 - ❖ klidový režim, hospitalizace na KJ
 - ❖ ASA, LMWH, BB, Statin, ACEi, Nitráty
 - ❖ SKG
 - ❖ po stabilizaci stavu rehabilitace

Akutní infarkt myokardu I

= ložisková nekróza myokardu vzniklá na podkladě poruchy prokrvení

● Etiologie :

1) nejčastější AS plát – narůstají skokovitě v důsledku drobných hemoragií – tím můžou skokovitě narůstat

2) Vzácnější - embolizace vegetací u IE, arteritidy, spasmy věnčitých tepen

Akutní infarkt myokardu I

○ Manifestace:

- 1) Bolest na hrudi-svíravá, tlaková, pálivá s propagací do krku a LHK, někdy epigastrium!
- 2) Dušnost
- 3) Vegetativní doprovod (nauzea, opocení, zvracení, anxieta)
- 4) 20% asymptomatické ! (neuropatie u DM)

Akutní infarkt myokardu III

○ Diagnostika:

1) Anamnéza a fyzikální vyšetření – němý až po vlhké fenomény při selhání LK, abnormality TK, nově vzniklý systolický šelest, perikardiální třecí šelest

2) EKG:

a) STEMI (ST elevace v alespoň 2 sousedních svodech a elevace alespoň 1mm) (STE aVR-postižení kmene levé tepny-superemergentní situace)

b) NSTEMI (ST elevace, deprese, normální EKG)

3) laboratorní známky – CK, **troponin T** – dynamika

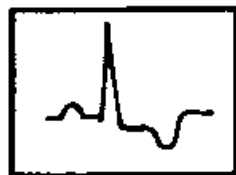
4) ECHO – poruchy kinetiky stěn, perikardiální výpotek, funkce chlopní, ruptury papilárního svalu, EF LK

Akutní stadium

Subakutní stadium

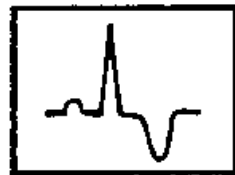
Chronické stadium

H O D I N Y



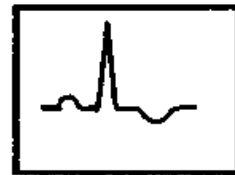
deprese ST a negativní T, není patologický kmit Q

D N Y



ST úsek izoelektrický, typické je hluboké koronární symetr. T

M Ě S Í C E



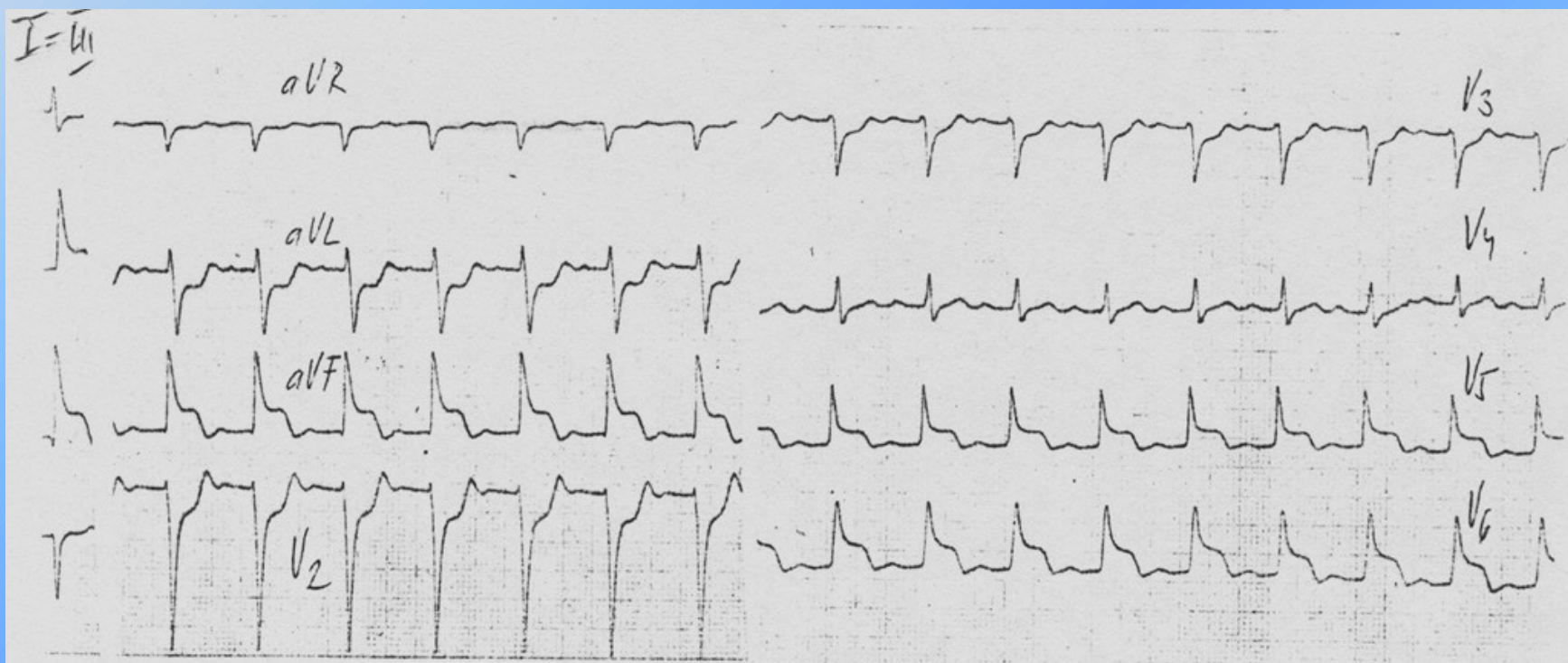
mizí hluboká negativita T,

R O K Y

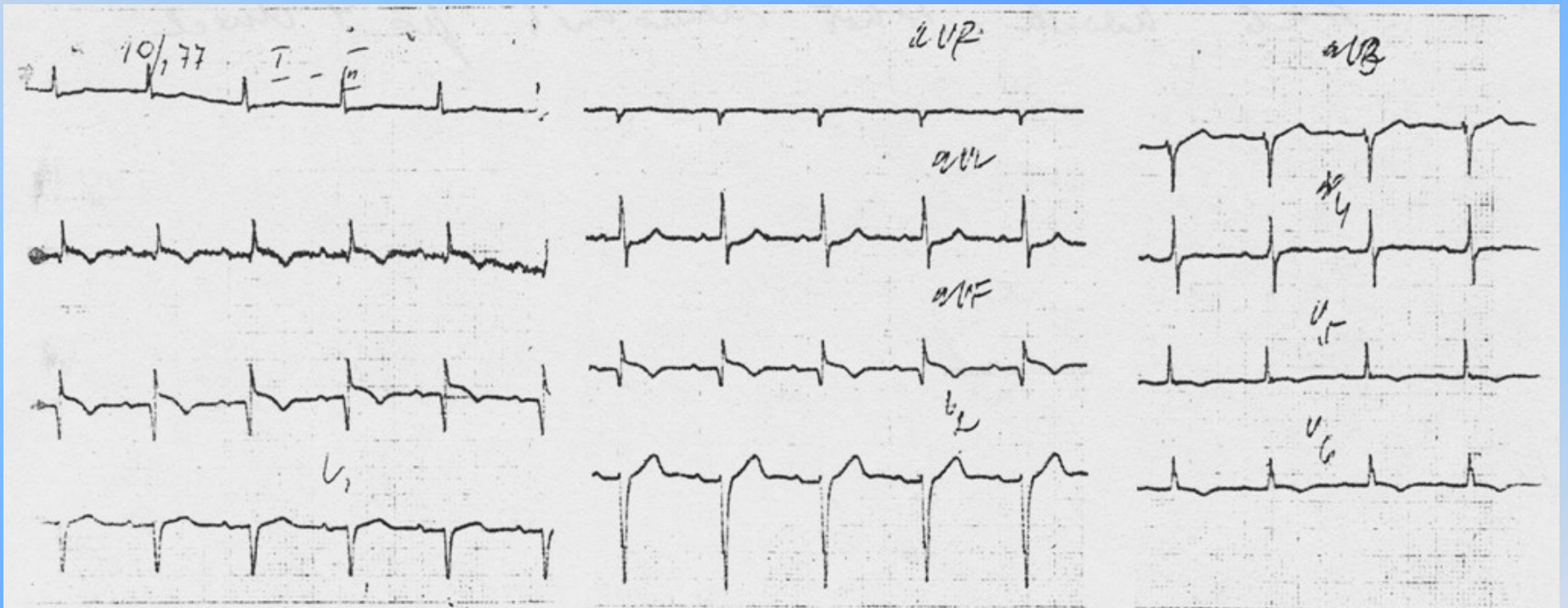


často i normální nález, popř. přetrvává neg. T

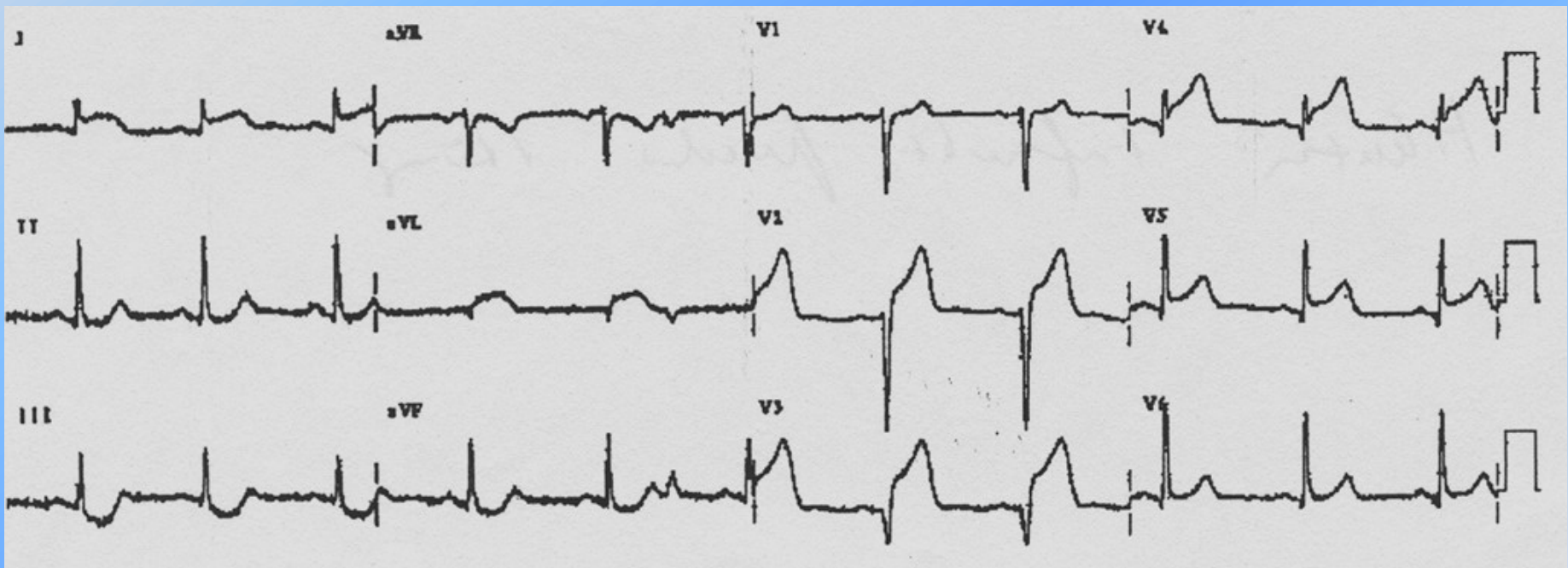
IM dolní a laterální stěny - akutní



IM dolní a laterální stěny – po 5 dnech



IM přední stěny



Akutní infarkt myokardu

Komplikace :

- 1) Srdeční selhání až po kardiogenní šok
- 2) Jizva myokardu – aneuryzma, ruptura septa, volné stěny, papilárního svalu
- 3) Perikard.výpotek a perikarditida
- 4) Arytmie – FiSi, FIKO, KT

Akutní infarkt myokardu

- diff. dg. – nestabilní AP, bolesti v epigastriu (imitace pankreatitidy, cholecystitidy, perforaci žaludečního vředu, PE, dissekující aneurysma aorty, pleuritida, vertebrogenní postižení, pyróza
- Léčba domácí: volat RZP, ASA 400mg
- Léčba předhospitalizační – ASA, Trombex, Heparin, O₂ při výrazné hyposaturaci, Nítráty, Sedace, analgézie – fentanyl, BB, při bradykardii atropin, městnání – diuretika, morfin?

Akutní infarkt myokardu

SKG

- zobrazení koronárního řečiště a objevení případné stenózy – dilatace a implantace stentu
- STEMI akutně, NSTEMI většinou odloženě

CABG (aortokoronární bypass) – nemoc
3topen

Akutní infarkt myokardu

○ terapie po proběhlém IM

- Betablokátory, ACEi, Duální antiagregace, hypolipidemika, nitráty – pokud trvá AP

○ režim

- ❖ pohybová aktivita do submax TF 4x týdně
- ❖ eliminace rizikových faktorů – obezita, kouření, HLP, HT, dna

Akutní infarkt myokardu

- rehabilitace – při nekomplikovaném průběhu
 - ❖ 1. den – pasivní cvičení na lůžku
 - ❖ 2. den – aktivní cvičení na lůžku
 - ❖ 3. den – sezení na lůžku
 - ❖ 5. den – stání vedle lůžka
 - ❖ 10. den – výstup do 1. patra po schodech
- pro provedené PTCA se zkracuje na 5-7 dní
- propuštění domů se stanovením tréninkových dávek, obvykle do TF 90/min 2x denně
- první ergometrické vyšetření stanoví další postup

Náhlá smrt při ICHS

= smrt do 1 hodiny od prvních příznaků zhoršení stavu

- etiologie – komorová tachykardie, fibrilace komor, zástava srdeční činnosti, ruptura stěny s tamponádou
- rizika zvyšující pravděpodobnost – HT, hyLK, muži, rozsah AS koronární tepen, poruchy funkce LK, stres

Stabilní angina pectoris I

= opakované krátkodobé reverzibilní ischemie myokardu při zvýšených metabol.nárocích

Vznik na podkladě AS stenóz o 60-70%

Manifestace:

Stenokardie po velké námaze – během námahy se pacient musí zastavit až bolest odezní

Bolest pokud pac.nezastaví se zhoršuje. Po zastavení nebo aplikaci nitrátu odezní do 5minut.

Stabilní angina pectoris II

- diagnostika:

- a) Anamnéza !

Fyzikální nález je němý

- b) klidové EKG může být bez nálezu

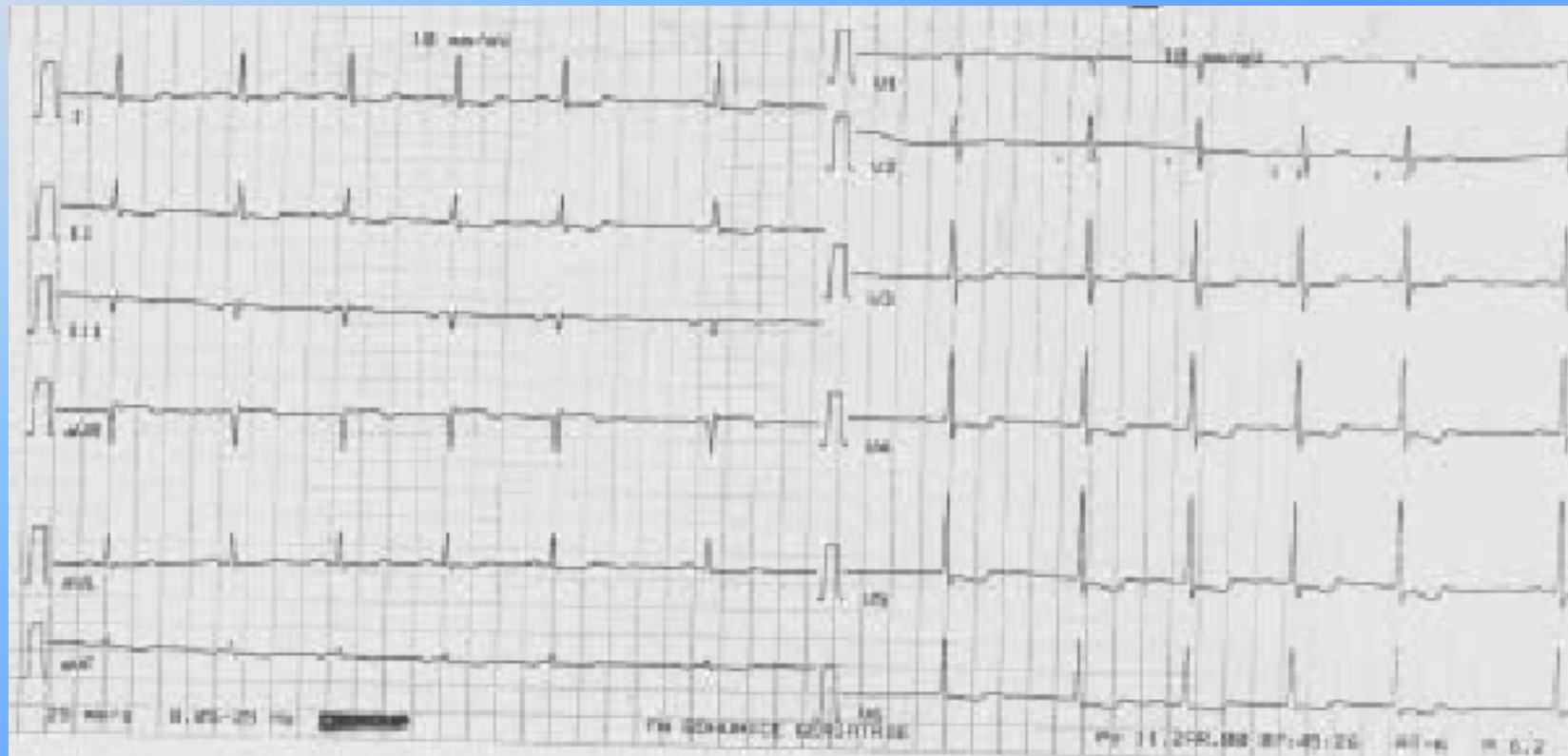
- c) zátěžové EKG

- d) ECHO

- e) koronarografie

- f) laboratorní vyšetření – negativní, ale rizikové faktory – HLP, DM, arytmii

Difuzní ischemické změny



Stabilní angina pectoris III

Atypické formy AP:

1) Prinzmetalova AP – bolesti při fyzické nebo emoční zátěži, způsobeno spazmy tepen (negat.SKG, KI BB!)

2) syndrom X – small vessel disease – změny v periférii koronárního řečiště, negativní SKG, pozitivní zátěžový test

Komplikace – přechod do nestabilní anginy, vznik IM, vývoj selhání LK, vznik arytmií

Diff. dg. - vertebrogenní obtíže, disekce aorty, Tietzův syndrom – bolestivost chrupavek úponů žeber, bolest sternokostálního skloubení, interkostální neuralgie, pleuritida, preeruptivní bolesti herpetické, NCA, GIT

Stabilní angina pectoris V

Léčba:

- 1) ASA (riziko krvácení do GIT), BB (snížení spotřeby O₂ myokardem, snížení rizika maligních arytmíí), Statin (prevence progresse velikosti AS plátu), ACEi, Nitráty, Ca blokátory – u Prinzmetalovy anginy
- 2) revaskularizace – SKG, CABG – při nedostupnosti stenózy pro PTCA
- 3) odstranění rizikových faktorů, pohybový režim – izotonická zátěž 3-4x týdně po dobu ½-1 hodiny do submax TF

Hypertenze

= OPAKOVANÉ ZVÝŠENÍ TK NAD 140/90MM HG

zařazení TK	TKs (mmHg)	TKd (mmHg)
optimální	pod 120	pod 80
normální	pod 130	pod 85
hraniční	130-139	85-99
hypertenze I	140-159	90-99
hypertenze II	160-179	100-109
hypertenze III	180 a více	110 a více

Hypertenze

Etiologie:

- v 90% není příčina zřejmá (= primární, esenciální HT)
- sekundární hypertenze – TK zvýšen v důsledku jiného patologického stavu – renální, renovaskulární, endokrinní, koarktace Ao, léčba steroidy, těhotenská hypertenze

Rizikové faktory

- RA, androidní obezita, kouření, HLP, DM, dna, zvýšený příjem Na, nízký příjem K, Ca, Mg, stres
- přímá dědičnost není, tendence ve vyšším věku
- vrozená odchylka průběhu mozečkové tepny – útlak centra kontroly TK

Hypertenze

Manifestace: část pacientů asymptomatických, část zvýšené pocení, bolest hlavy, únava, dušnost, nevolnost, zvracení, vertigo, poruchy spánku, bolesti na hrudi, bušení srdce, nervozita, epistaxe

Formy zvýšení TK:

- ❖ labilní – zvýšení při námaze, pomalu klesá
- ❖ fixovaná – stálé zvýšení
- ❖ urgentní hypertenzní krize – nad 230/130 bez orgánového poškození
- ❖ emergentní hypertenzní krize - nad 230/130 s orgánovým poškozením

Hypertenze

Stadia hypertenze dle WHO:

- ❖ I. pouze zvýšení bez orgánových změn, angiopatie
- ❖ II. hypertrofie LK, angiosclerosis retinae hypertonica
- ❖ III. orgánové dekompenzace – CMP, IM, retinopatie
- ❖ IV. dekompenzovaná nekontrolovaná HT, HT krize, neuroretinopatie, edém papily, encefalopatie

Hypertenze

Diagnostika:

- měření TK na obou rukou po 5 min zklidnění, opakovaně (u lékaře, doma)
- Holterovo monitorování TK
- stanovení stadia – EKG, RTG, oční pozadí, renální funkce, ev.sběr moči/24h, vyloučení sekundární hypertenze (UZ ledvin, a.renalis, aldosteron, kortizol, metanefriny, renin, ŠŽ...), ECHO

Hypertenze

Komplikace:

- hypertenzní krize s encefalopatií
- levostranné srdeční selhání
- urychlení AS
- disekce aorty
- hemoragická CMP

Diff. dg. :

- vyloučení chyby měření
- vyloučení sekundární HT

Hypertenze

Léčba:

1) kauzální u sekundární hypertenze

2) nefarmakologická opatření:

- redukce hmotnosti
- nekouřit
- nízkocholesterolová dieta
- redukce příjmu soli, kávy, alkoholu
- zvýšení příjmu K, Ca, Mg
- nízkopurinová dieta
- zvýšení pohybové aktivity
- autogenní trénink ke snížení vlivu stresu
- self-monitoring

Hypertenze

Farmakologická léčba:

- zahájení - monoterapie nebo kombinace 2 léků v nižších dávkách (účinnější) (většinou ACEi+Ca blokátor nebo diuretikum)
- další skupiny – BB, blokátory AT1receptorů, alfa blokátory, centrální léky, nitráty
- při rezistenci - troj- a více kombinace (často sekundární HT)

Příčiny neúspěchu:

- nedodržování dietních a režimových opatření
- vynechání léčby
- interakce (HAK)
- sekundární HT

Hypertenze

Léčba hypertenzní krize:

- iniciálně v první hodině snížení o 20% původních hodnot
- p.o. rychle a krátkodobě působící ACEI – captopril
- i.v. - urapidil – Ebrantil, nitráty – Isoket, vasodilatátory – dihydralazin, alfa-lytika, nitroprusid

Děkuji za pozornost