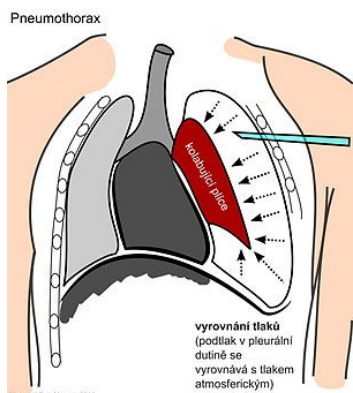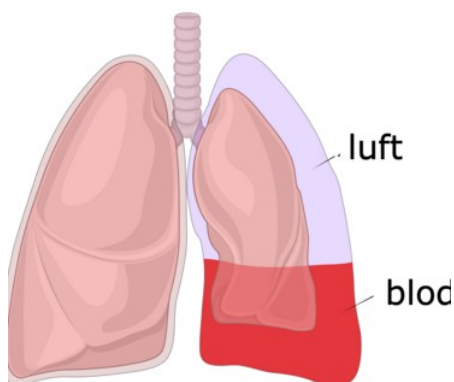


## Pneumotorax

- Plerua/plíce
- Primární/sekundární
- z venku i zevnitř
- Pravá/levá plíce
- Prostý, tenzní
- Zavřený, otevřený
- O<sub>2</sub>, drénování,
- Thorakoskopie,
- lombektomie

## Lacerace

- Spíše penetrující poranění
- Únik vzduchu a krve
- hemoptýza
- Torakotomie + sutura/resekce

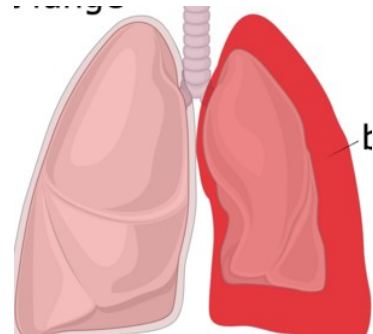
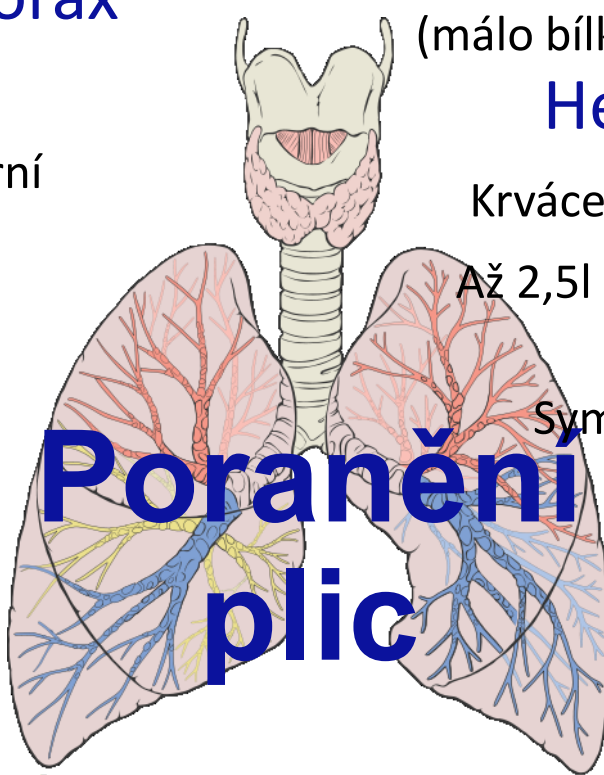


## Fluidotorax

- Hemothorax (krev)
- Chylothorax (lymfa)
- Phyothorax (hnis)
- Exsudát (hodně bílkovin)
- Transudát (málo bílkovin)

## Hemotorax

- Krvácení do hrudní dutiny
- Až 2,5l krve (500ml špatně diagnost.)
- Symptomatická th. Vit. funkce
- Drenáž 6. žebro



## Kontuze

- cca 1/3 poranění (projevení hodiny. Léčba týden)
- Akumulace krve ve tkáni (plyny, perfuze)
- Hypoxemie, hyperkapnie, AV skrat
- DG. počítačová tomografie, léčba konzervativní, ev. Chir. léčba komplikací.

<https://www.med.muni.cz/Traumatologie/Chirurgie/B/ch1/Hrudnik.htm>

<https://www.prolekare.cz/casopisy/rozhledy-v-chirurgii/2017-12/plicni-kontuze-62599>

[https://www.wikiskripta.eu/w/Pneumotorax#Etiologie\\_spont%C3%A1nn%C3%ADch\\_PNO](https://www.wikiskripta.eu/w/Pneumotorax#Etiologie_spont%C3%A1nn%C3%ADch_PNO)

<https://www.akutne.cz/res/publication/000167/7poraneni-hrudniku.pdf>