

Cizí tělesa v ORL oblasti u dětí



susy safe project

Michaela Máchalová

KDORL FN Brno

LF MU Brno

Cizí tělesa u dětí

- **ORGANICKÁ**
(rostlinný nebo živočišný původ, potraviny)
- **ANORGANICKÁ**
(součásti hraček, kancelářské potřeby, předměty z oblasti neživé přírody)
- **AKUTNÍ**
- **CHRONICKÁ**

Cizí tělesa u dětí v ORL oblasti

- UCHO (zevní zvukovod, středouší)
- NOS (nosní průduchy)
- HLTAN (patrové tonzily, kořen jazyka)
- JÍCEN
- DOLNÍ DÝCHACÍ CESTY
(trachea, bronchy)

Cizí tělesa v oblasti ucha

- AKUTNÍ
 - bez příznaků
 - bolest, tlak
 - poranění – krvácení ze zvukovodu
 - zhoršený sluch
 - tinnitus , event. závratě
- CHRONICKÉ
 - bez příznaků
 - zánět zvukovodu – bolest, výtok z ucha
 - nedoslýchavost (převodního typu)

Cizí tělesa v oblasti nosu

- **AKUTNÍ**
- bez příznaků
- v přední části nosu je možné cizí těleso vidět
- známky poranění – vyjimečně, spíše po snaze o neodborné odstranění
- **CHRONICKÉ**
- jednostranná hnisavá sekrece!
- možnost ztížené ventilace obturovaným nos. průduchem (jen u úplné obstrukce)
- známky zánětu, granulace

Cizí tělesa v hltanu

- AKUTNÍ
- pocit tlaku , píchání v krku
- odynofágie
- CHRONICKÉ
- vyjímečně

Cizí tělesa v jícnu

- AKUTNÍ
- dysfágie
- odynofágie
- zvýšená salivace až úplná porucha polykání
- nausea
- tlak v oblasti jugula, za hrudní kostí
- CHRONICKÉ
- u malých dětí a mentálně retardovaných
- zánět, granulace
- nebezpečí perforace jícnu!! (mediastinitida)

Cizí tělesa v oblasti dolních dýchacích cest

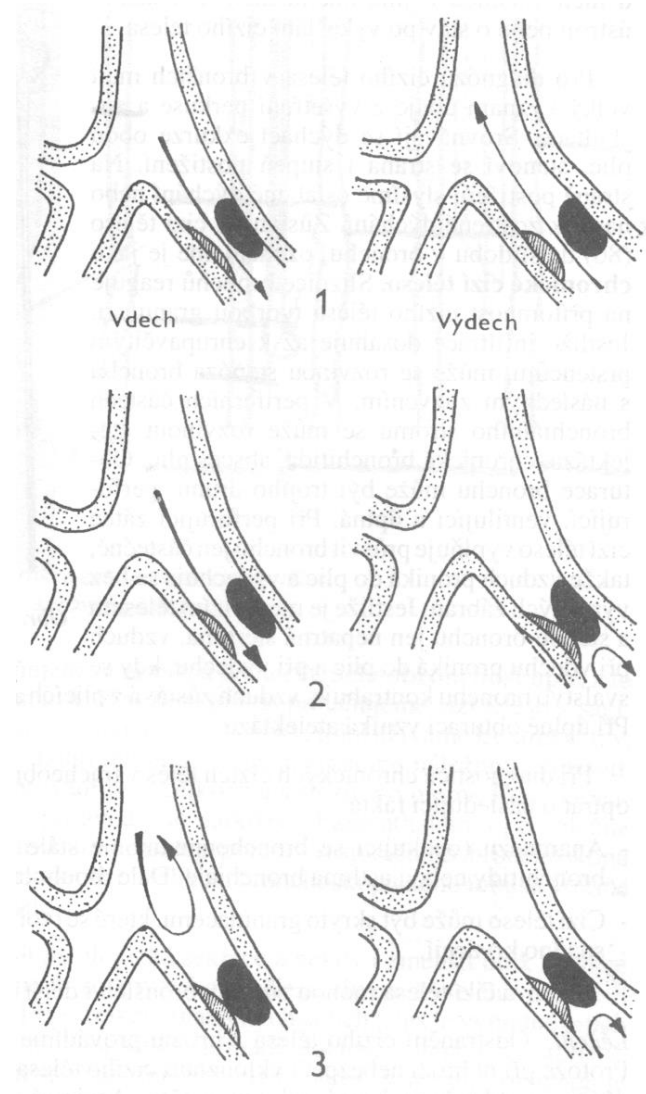
- AKUTNÍ
- ataka dušení, event. promodráání
- dráždivý kašel
- dyspnoe, chrčivé dýchání
- případně zvracení
- CHRONICKÉ
- dlouhotrvající kašel nereagující na léčbu
- hemoptýza
- recidivující BPN v jedné lokalitě
- chron.bronchitida s hnisavým sputem, bronchiektázie, absce emfyzém, atelektáza

Cizí tělesa v ORL - diagnostika

- ANAMNÉZA
- ORL VYŠETŘENÍ
- KLINICKÉ VYŠETŘENÍ
- RTG VYŠETŘENÍ (přímé, nepřímé známky)
- ENDOSKOPICKÉ VYŠETŘENÍ (současně i extrakce c.t. při prokázání c.t.)

Cizí tělesa v ORL - diagnostika

- částečný uzávěr – ventilace oběma směry
- ventilový uzávěr – vzduch se při inspiriu dostane za překážku, ale při exspiriu nemůže zpět – plicní emfyzém
- úplný uzávěr – vzduch se nedostane přes překážku- plicní atelektáza



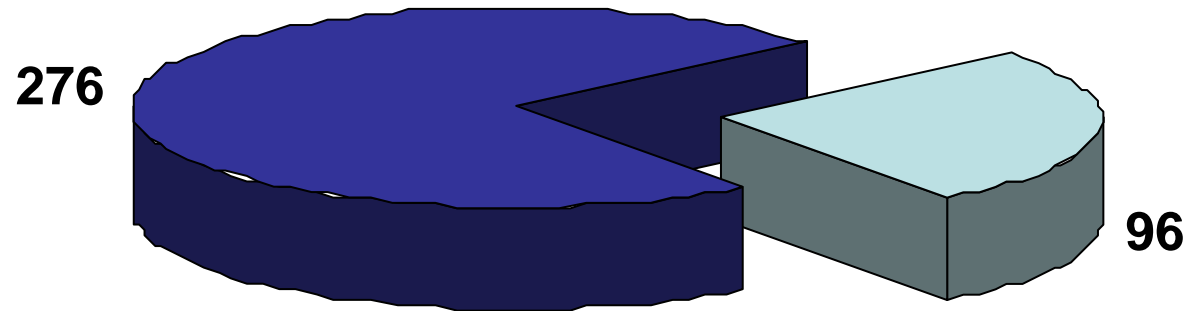
Cizí tělesa v ORL oblasti - terapie

- **EXTRAKCE C.T. OTOLARYNGOLOGEM**
(speciálně upravené nástroje, extrakce pod kontrolou zraku)
- **AMBULANTNĚ** (z oblasti zvukovodu, nosních průduchů, hltanu , u spolupracujícího pacienta)
- **HOSPITALIZACE** (nutná celková anestézie – broncho-, ezofagoskopie, komplikovaná c.t., nespolupracující pacient)
- **OŠETŘENÍ PORANĚNÍ** (podle nálezu místní , celková terapie)

Cizí tělesa v ORL oblasti u dětí

- 2000-2008 odstraněno 1421 CT
- z toho:
 - z nosu 704
 - z uší 372
 - z polykacích cest 272
 - z dýchacích cest 73

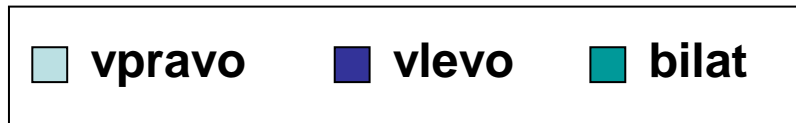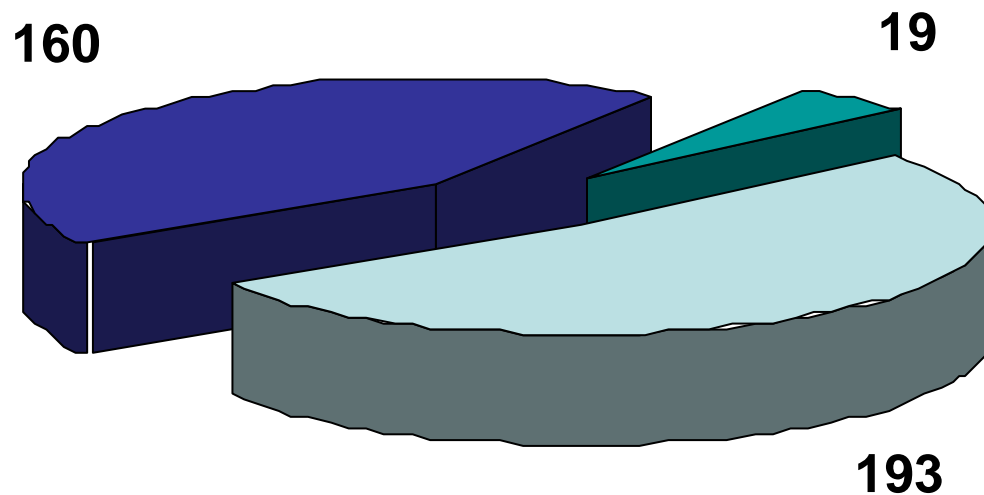
CT v uchu



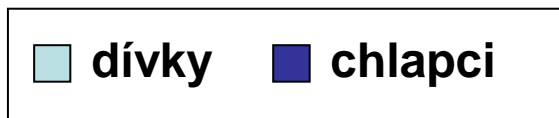
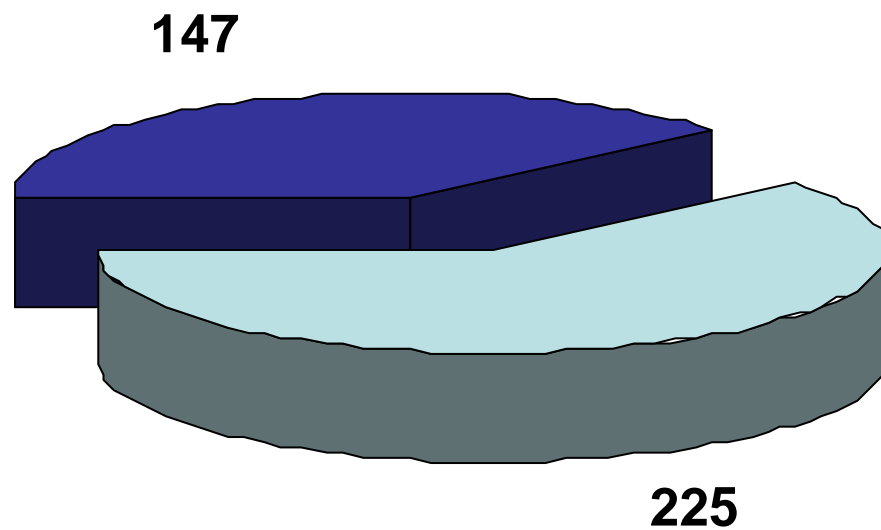
□ organická tělesa

■ anorganická tělesa

CT v uchu

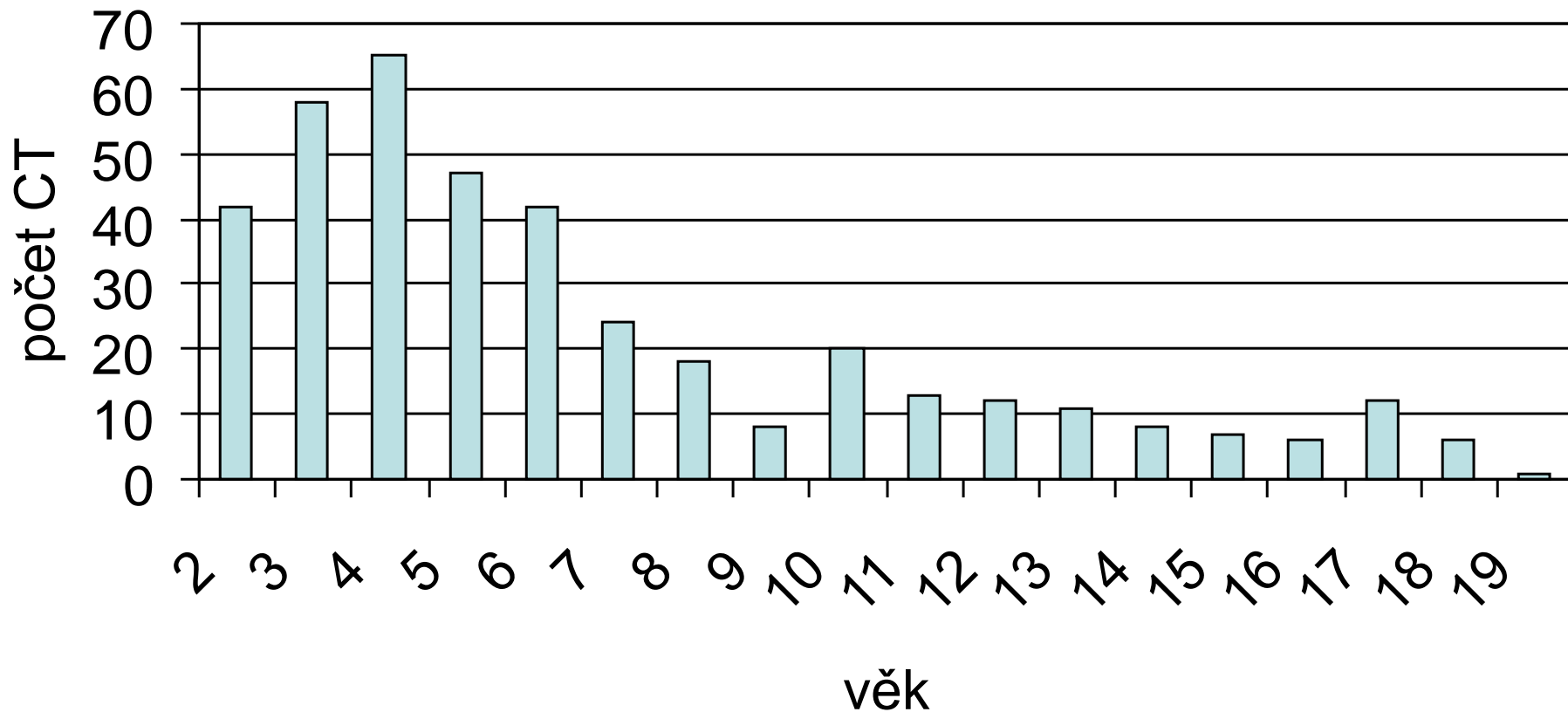


CT v uchu



CT v uchu (*celkem 372 CT*)

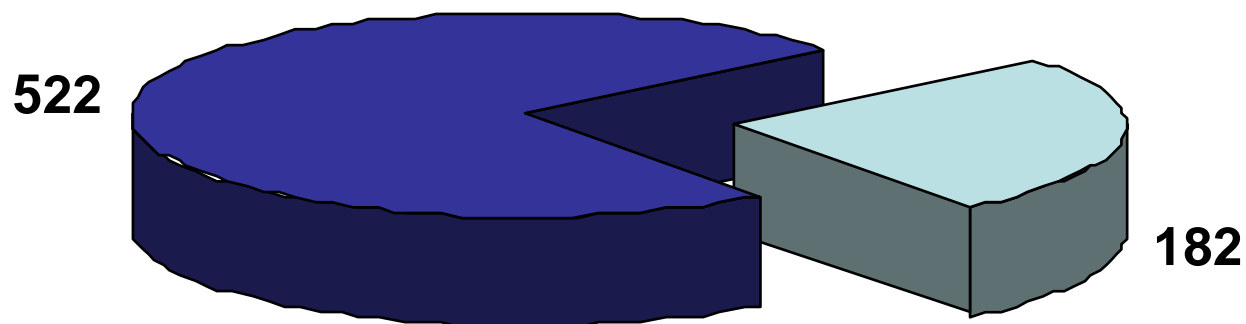
Věkové rozdělení



CT v uchu

Anorganická CT	Organická CT
Korálky	Vařené potraviny
Kuličky	Potraviny před přípravou
Vata	Bonbony
Kamínek	Hmyz
Molitan	Dřevo
Papír	Semena
Guma	Pecka
Část hračky	Květ
Baterie	Vlas
Tuha	Pírko


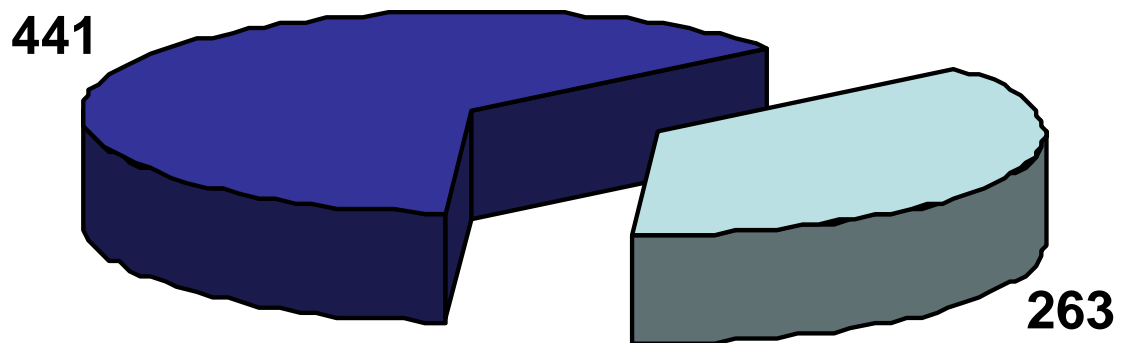
CT v nose



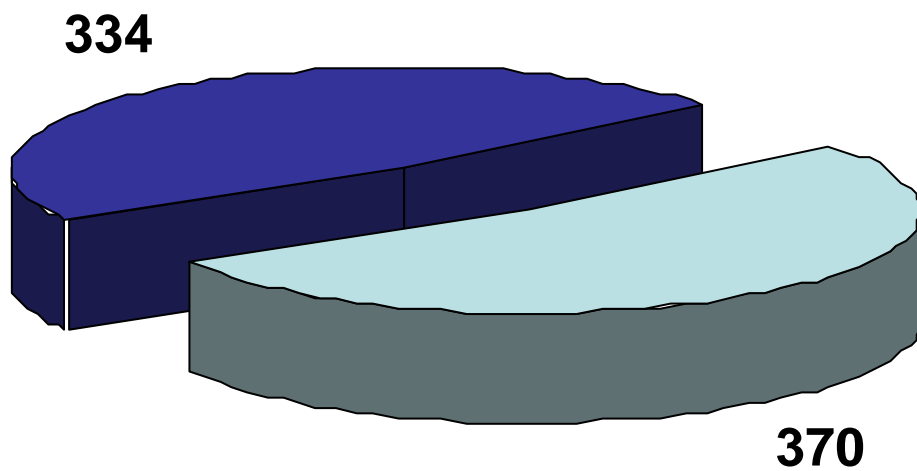
organická tělesa

anorganická tělesa

CT v nose

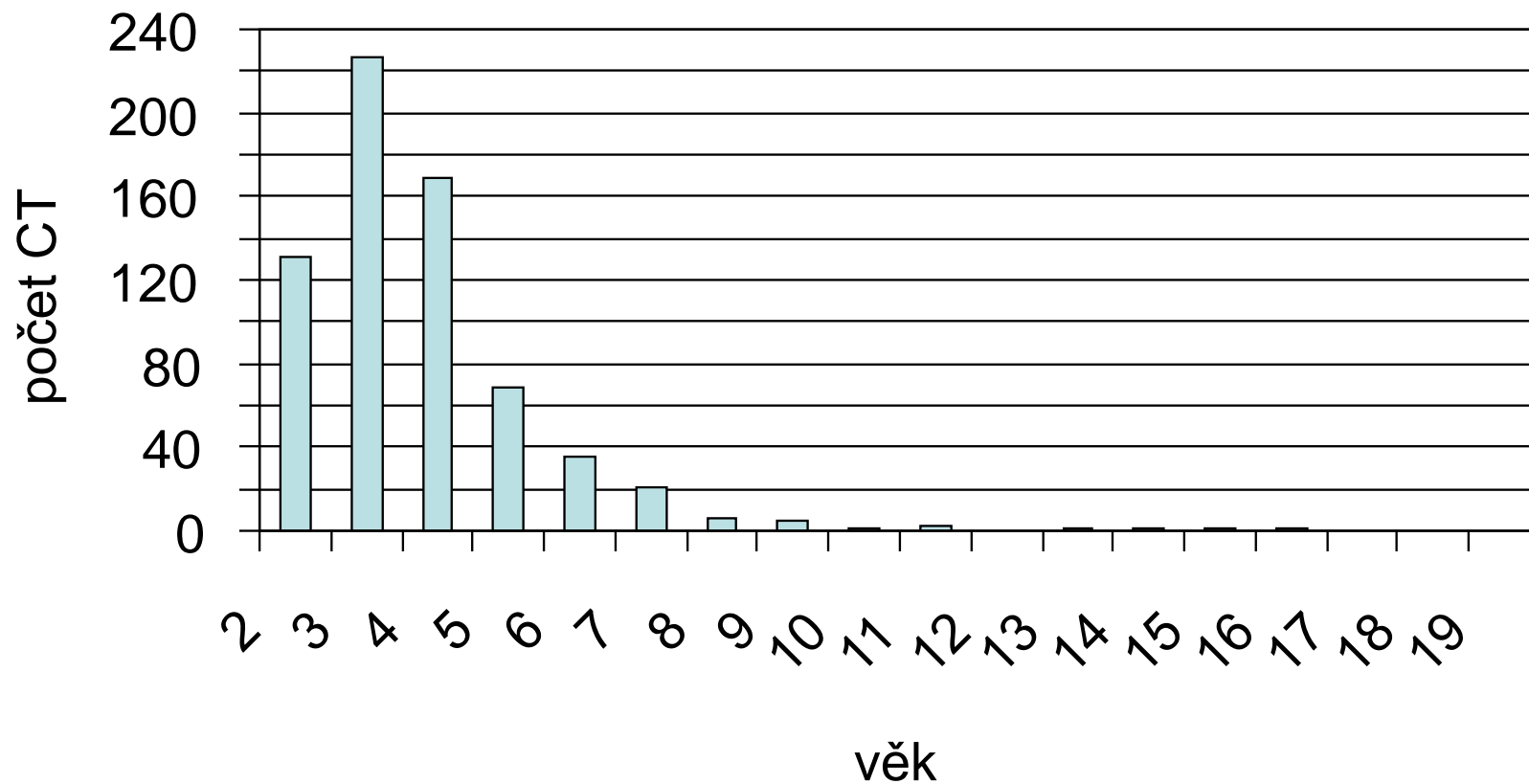


CT v nose



CT v nose *(celkem 704 CT)*

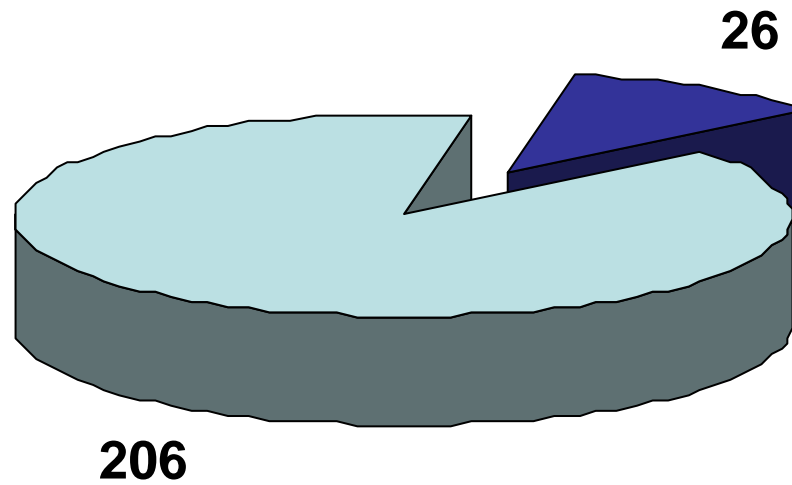
Věkové rozdělení



CT v nose

Anorganická CT	Organická CT
Korálky+kuličky	Luštěniny
Hračka/část	Rostliny – plod, květ
Kamínek	Ořechy
Papír	Bonbóny
Molitan	Pecky
Psací potřeby	Hrozinky
Knoflík	Tablety
Vata	
Magnet	
Baterie	

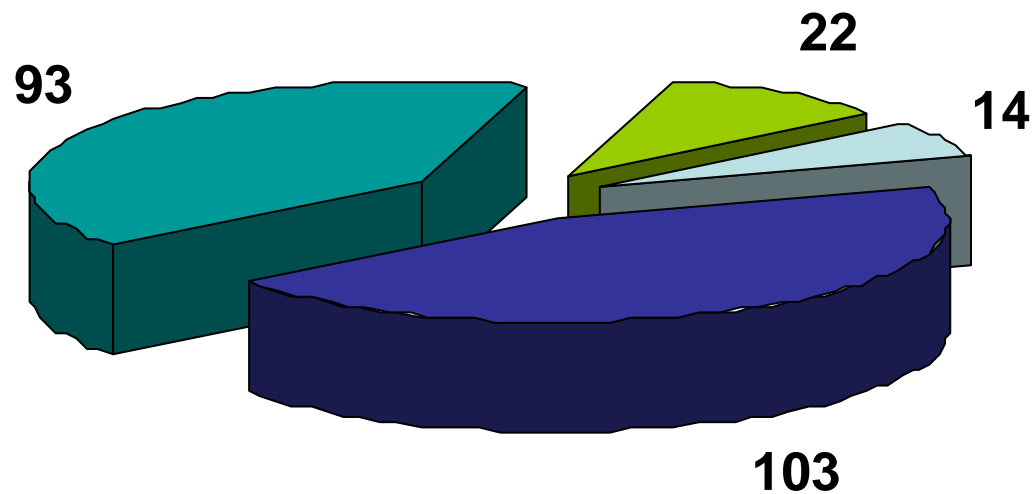
CT v dutině ústní



■ organická tělesa

■ anorganická tělesa

CT v dutině ústní



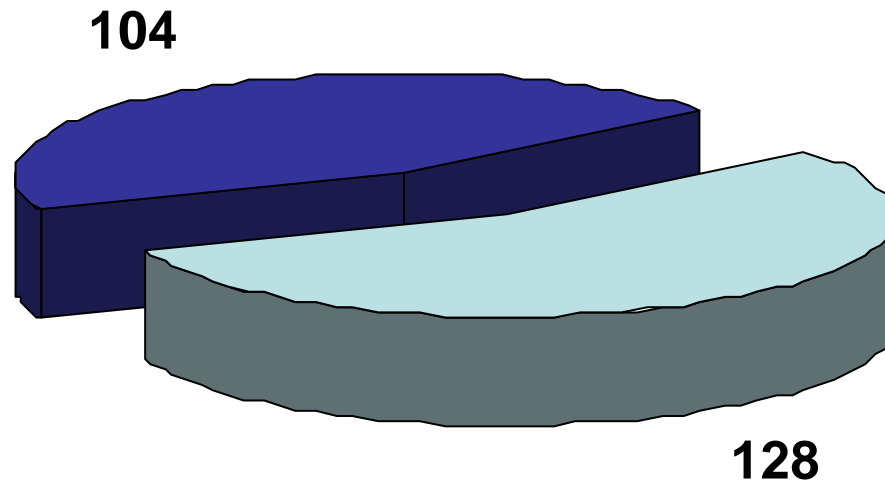
□ dutina ústní

■ tonzila pravá

■ tonzila levá

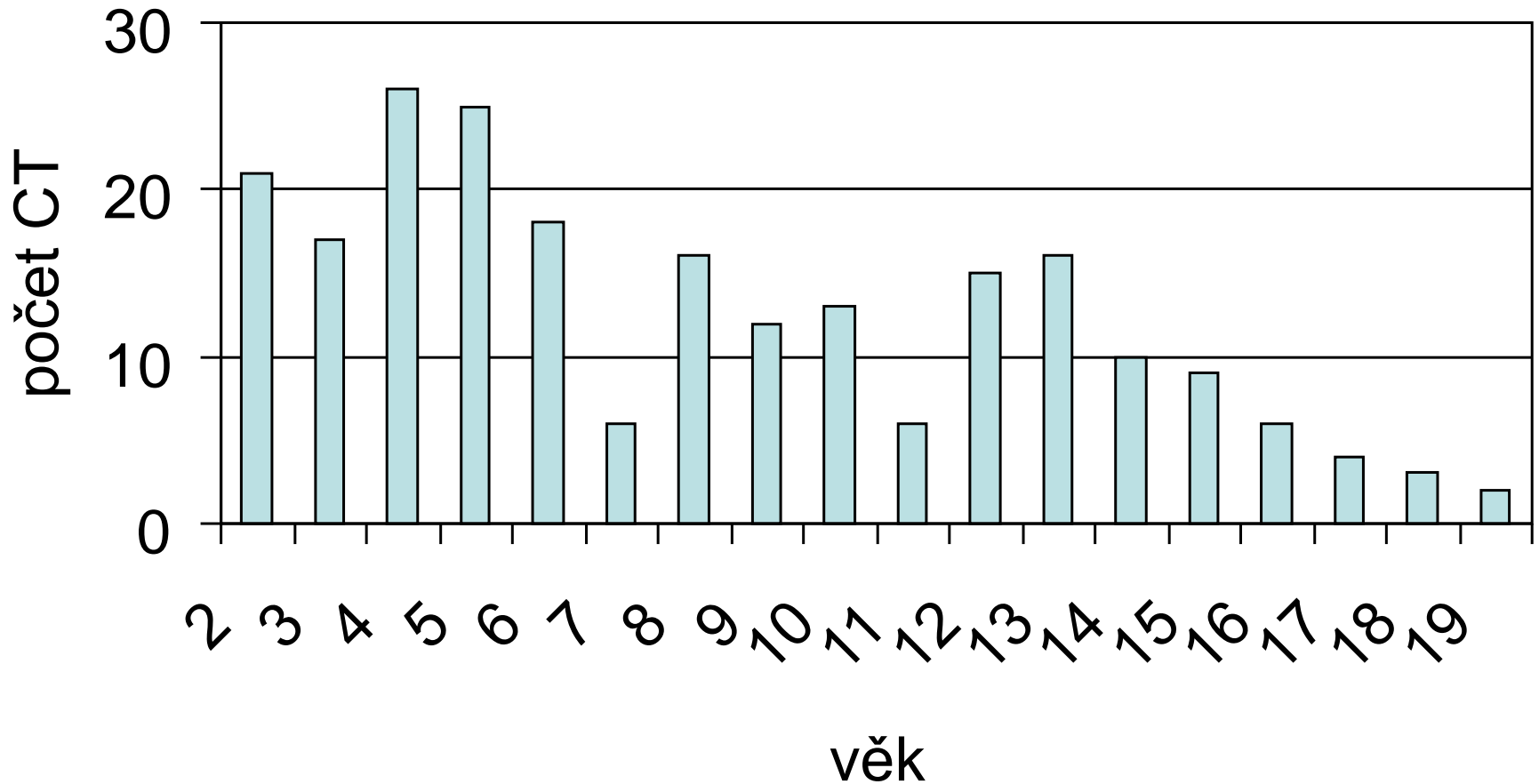
■ hypofarynx

CT v dutině ústní



CT v dutině ústní (*celkem 232 CT*)

Věkové rozdělení



CT v dutině ústní

Anorganická CT	Organická CT
Sklo	Kost
Piercing	Koření
Náušnice	Osina
Špendlík	Štětina
Samolepka	Větvička

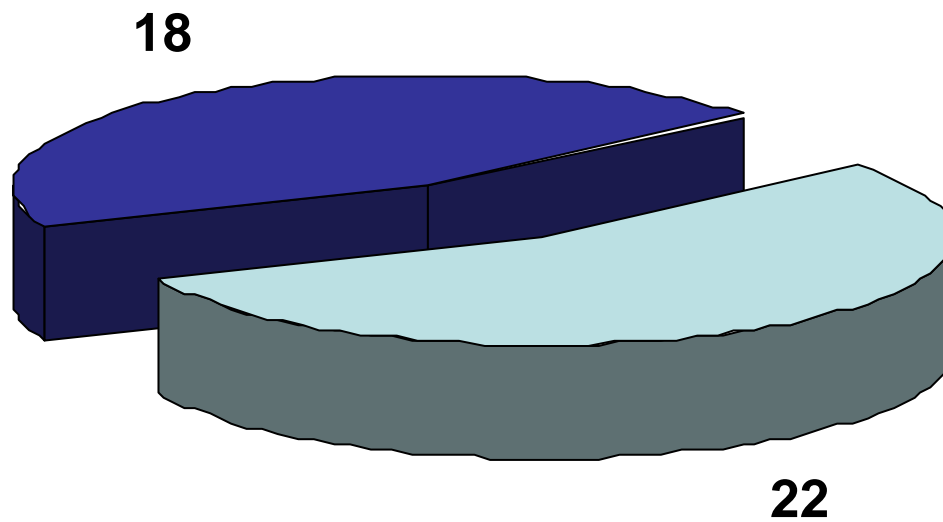
CT v jícnu



organická tělesa

anorganická tělesa

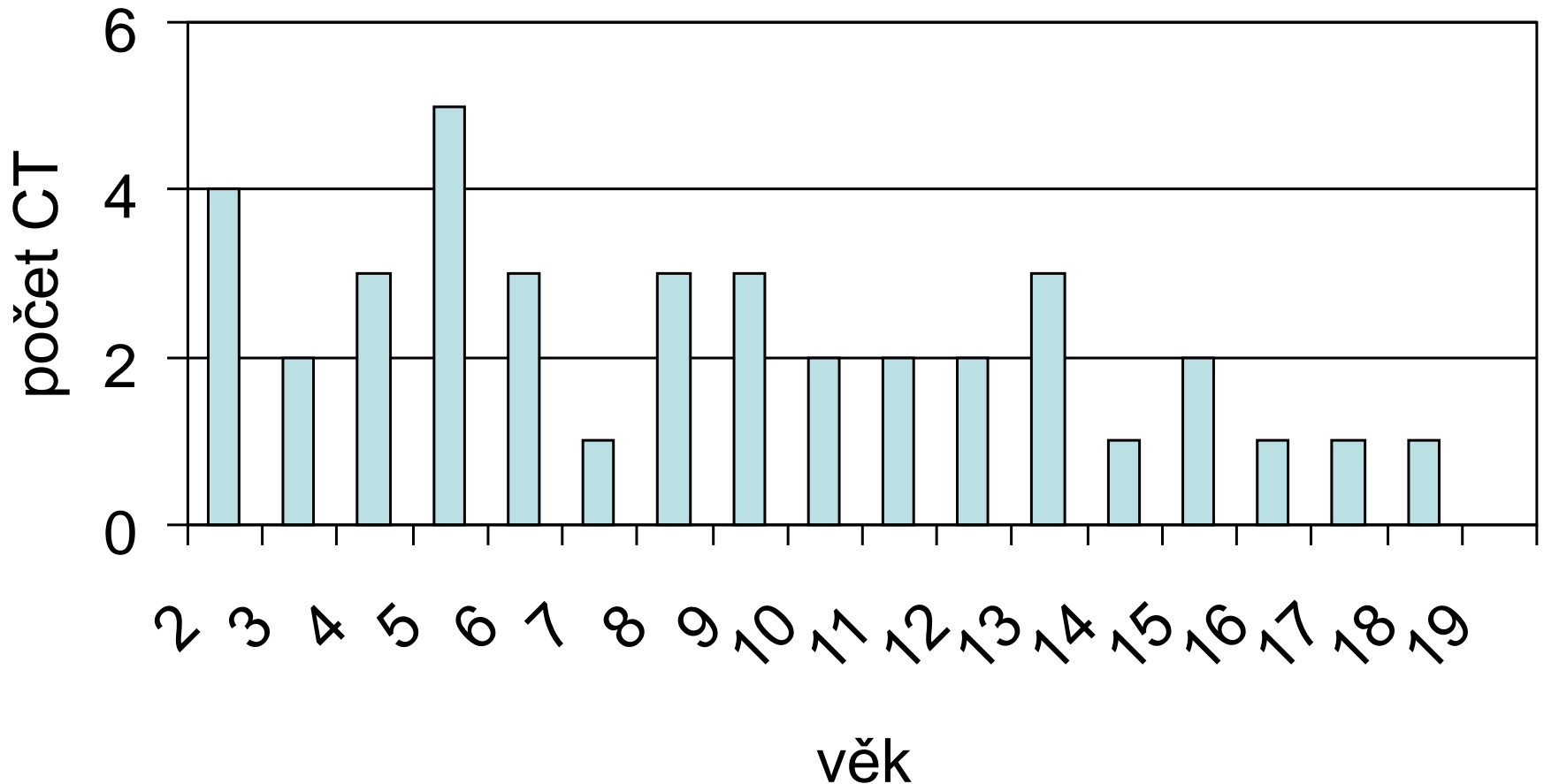
CT v jícnu



■ dívky ■ chlapani

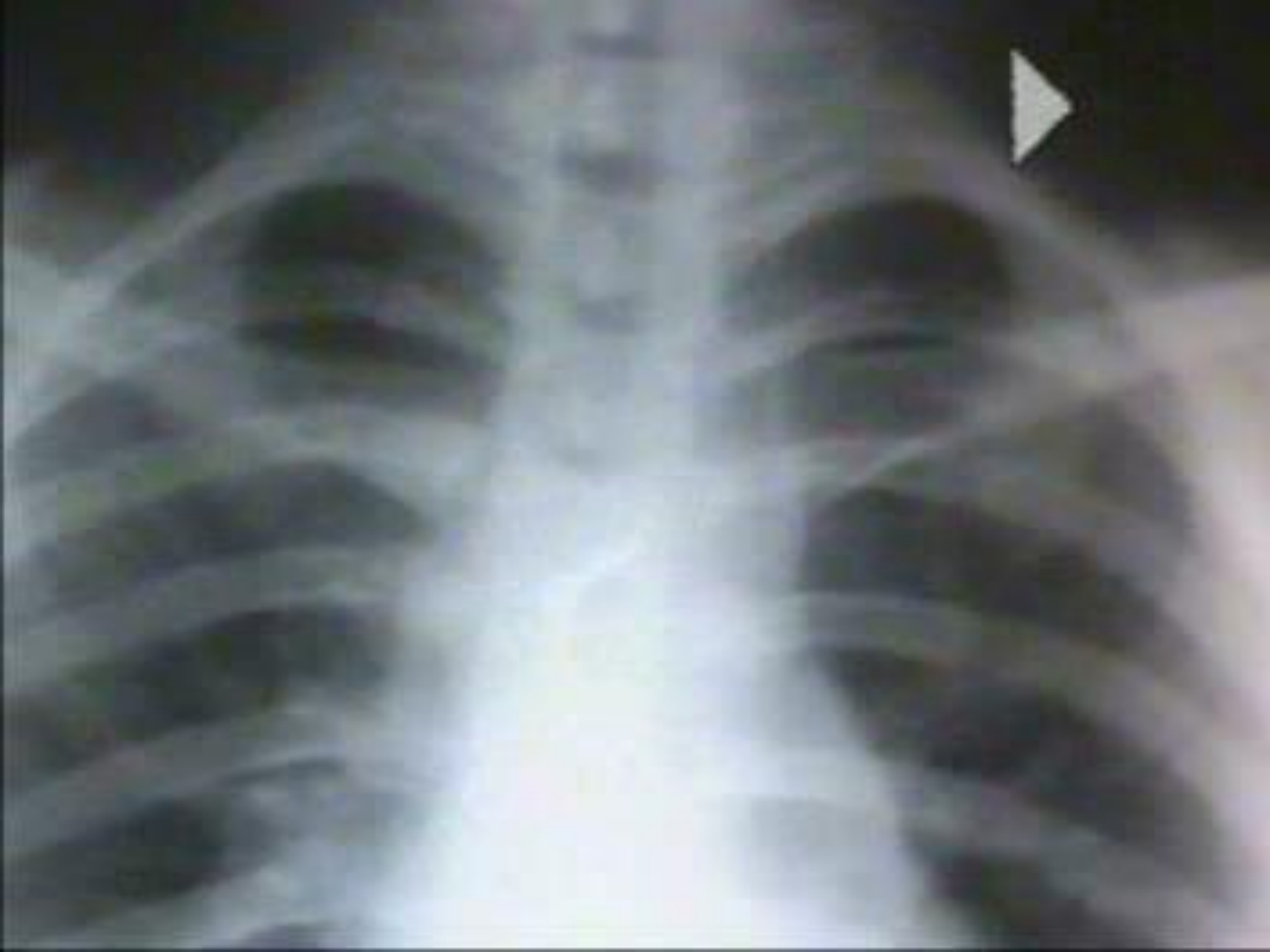CT v jícnu (*celkem 40 CT*)

Věkové rozdělení

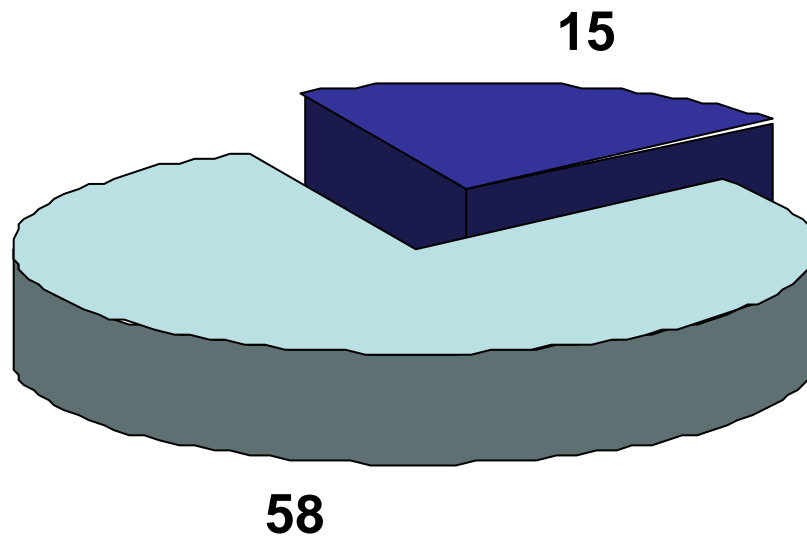


CT v jícnu

Anorganická CT	Organická CT
Mince	Sousto potravy
Knoflík	
Hřebík	
Rýsováček	
Klíček	
Špejle	
Část stavebnice	
Sklo	

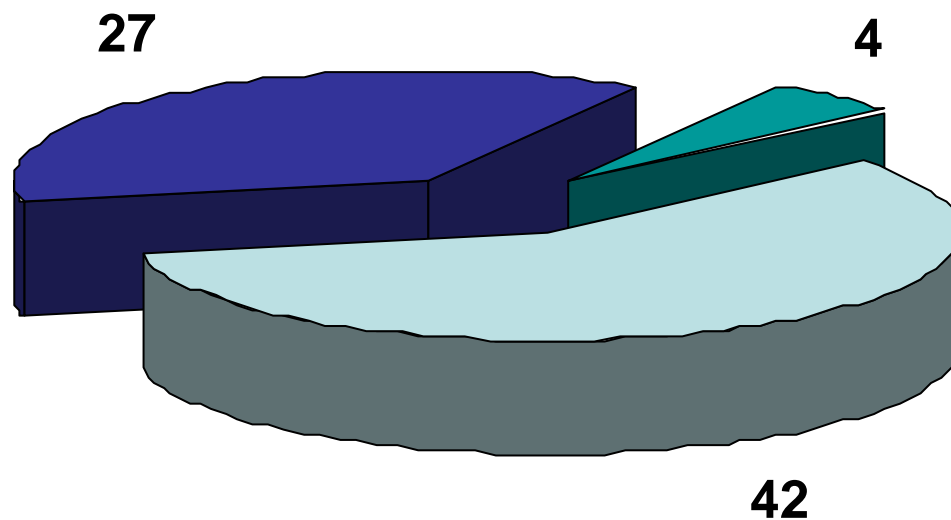


CT v dýchacích cestách



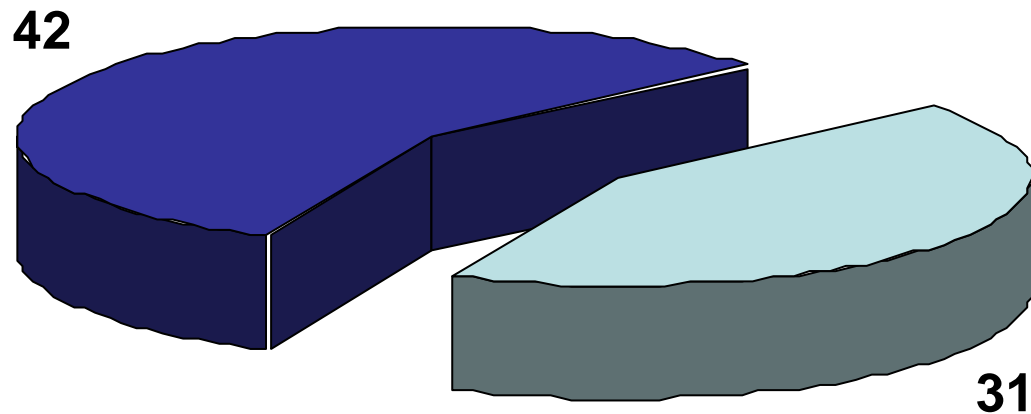
■ organická tělesa ■ anorganická tělesa

CT v dýchacích cestách



vpravo vlevo trachea

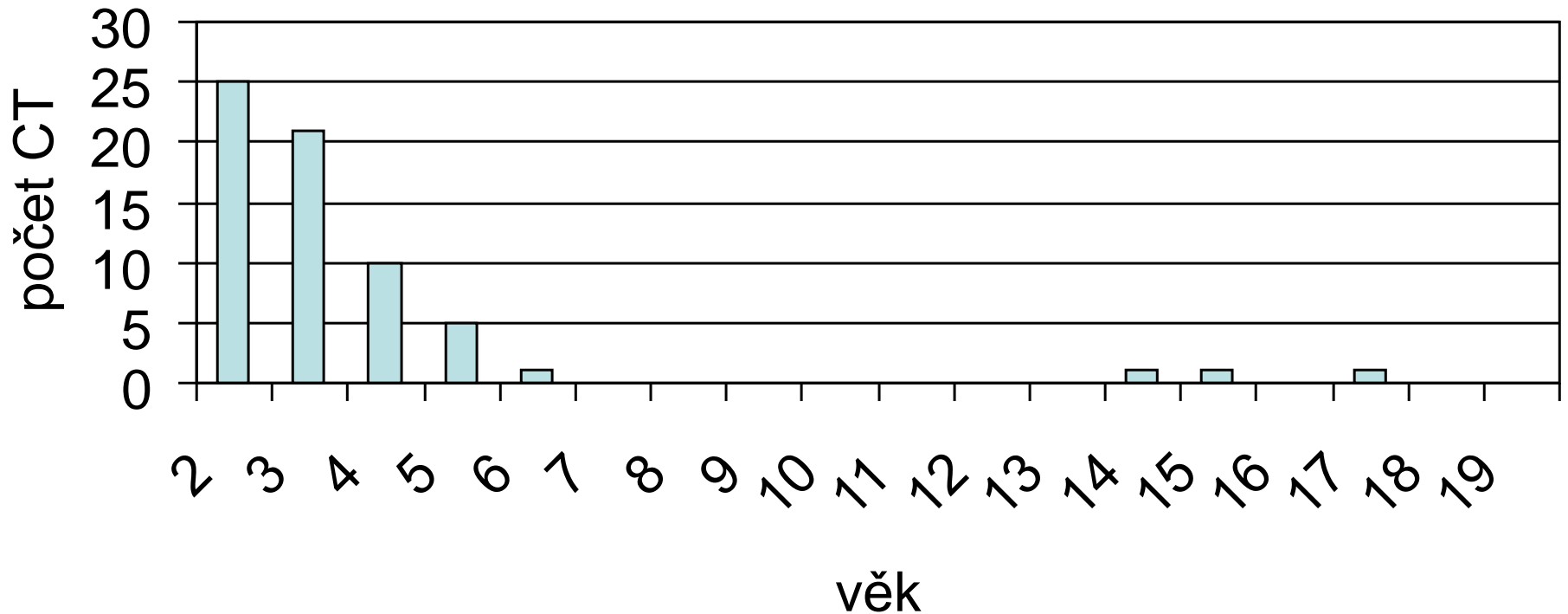
CT v dýchacích cestách



■ dívky ■ chlapani

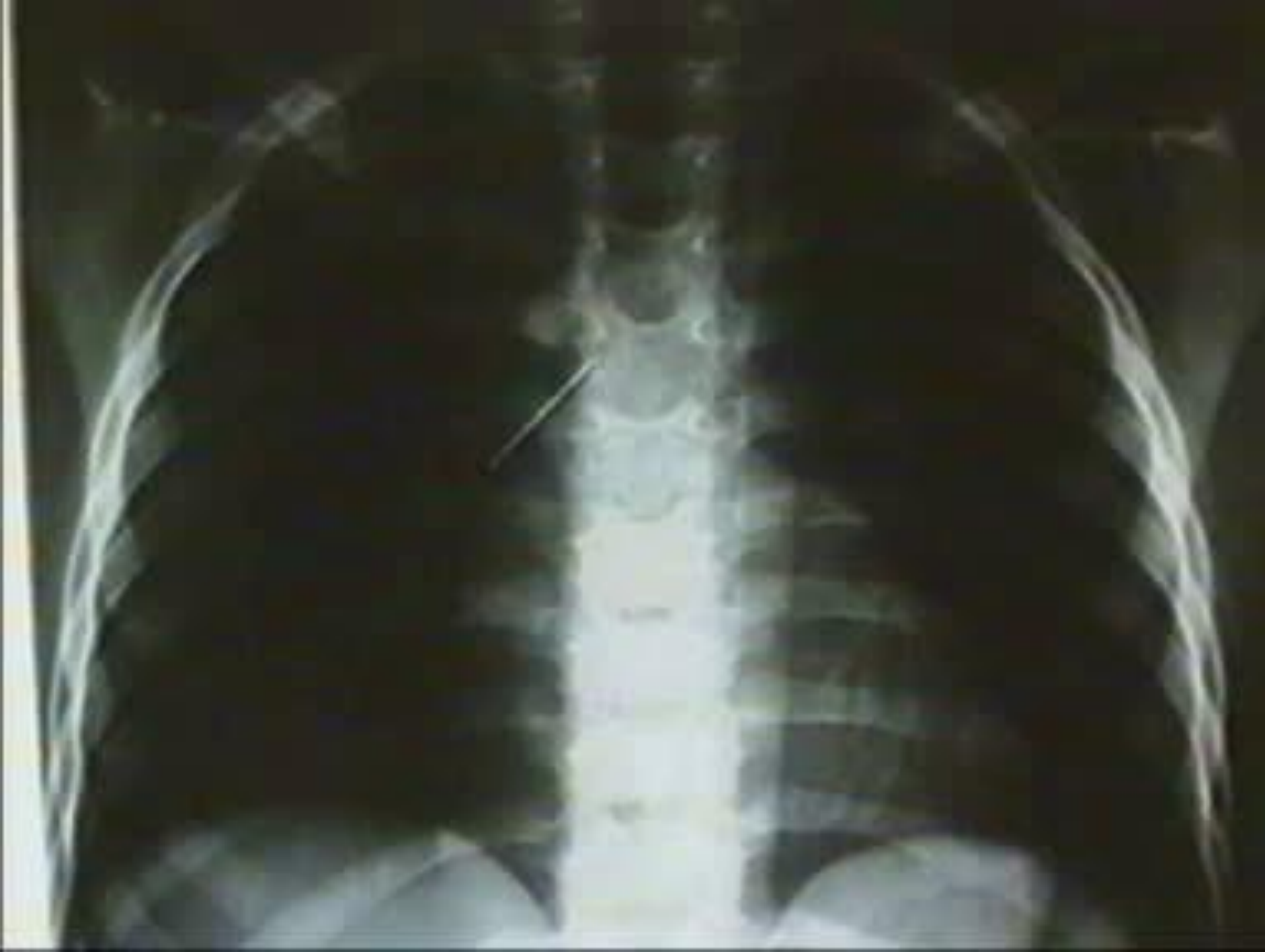CT v dýchacích cestách *(celkem 73 CT)*

Věkové rozdělení



CT v dýchacích cestách

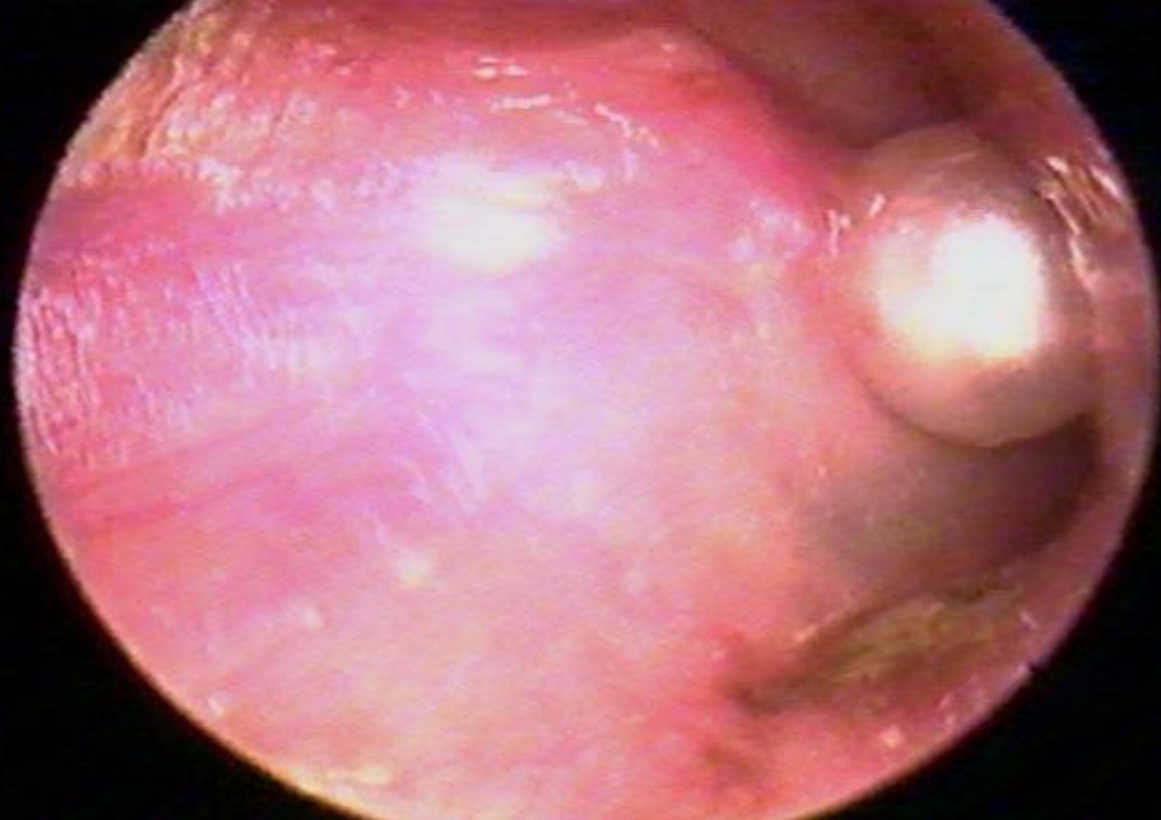
Anorganická CT	Organická CT
Špendlík	Ořech
Hřebík	Mrkev
Drátek	Jablko
Kulička	Kost
Části Lega	Hrášek
Polystyren	Květák
Píšťalka	Dort
Umělá hmota	Kukuřice



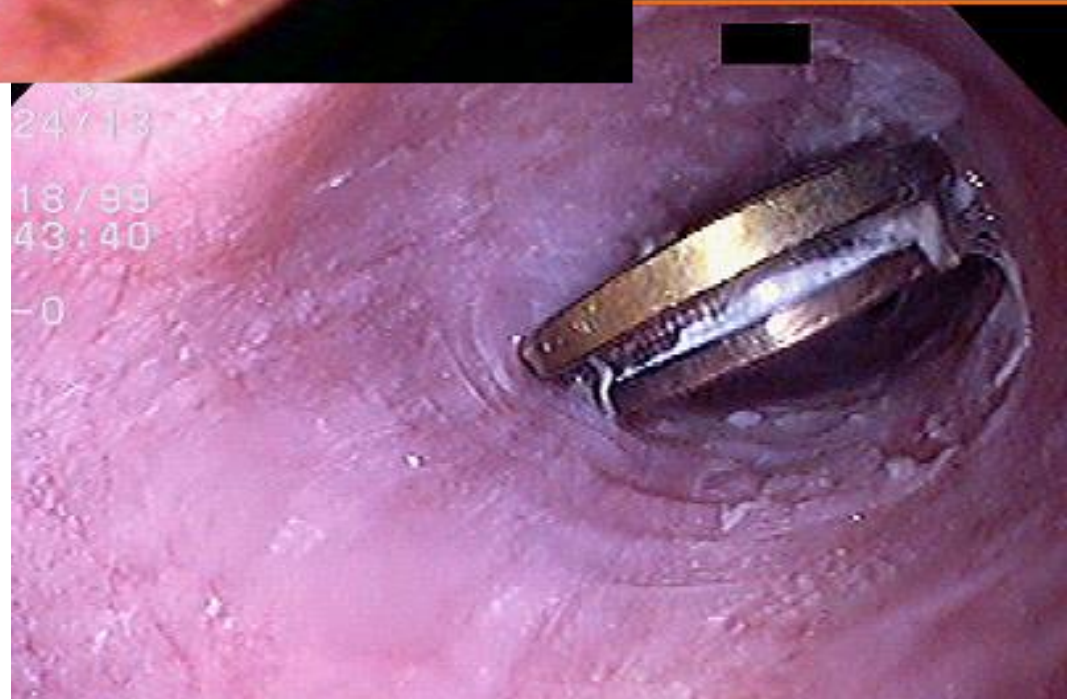
Susy safe project (Surveillance System on Suffocation Injuries due to Foreign Bodies in European Children)

- projekt vytvářející databázi C.T. u dětí, údaje poskytují lékaři prostřednictvím standardizované web formy
- vybudovat a aktualizovat registr nebezpečných anorganických cizích těles v EU
- vypracovat analýzu nevhodných předmětů pro děti, vytvářet návrhy na zvýšení bezpečnosti, případně vydat zákaz prodeje nebezpečných předmětů
- vytvoření vhodných edukačních programů pro rodiče a vychovatele





24/13
18/99
43:40
-0



Děkuji za pozornost

