

FAKULTNÍ
NEMOCNICE
U SV. ANNY
V BRNĚ



MUNI
MED

LARYNX A HYPOFARYNX

Otorinolaryngologie

Magisterský studijní program VL a ZL LF MU

Klinika otorinolaryngologie a chirurgie hlavy a krku

Fakultní nemocnice u sv. Anny a LF MU v Brně

Přednosta: Doc. MUDr. Gál Břetislav, Ph.D.

Pekařská 53, Brno , 656 91



1) Anatomie a funkce hrtanu, průdušnice a tracheobronchiálního stromu

- **klinická anatomie hrtanu, průdušnice a tracheobronchiálního stromu**
- **funkce hrtanu, průdušnice a tracheobronchiálního stromu**

2) Vyšetření hrtanu, průdušnice a tracheobronchiálního stromu

- fyziologický nález
- nepřímá a přímá laryngoskopie
- tracheobronchoskopie

3) Poruchy inervace hrtanu

- obrna horního laryngeálního nervu
- obrna zvrtného nervu – unilat/ bilat.

4) Vývojové poruchy hrtanu a průdušnice, úrazy

- larynomalácie, laryngokéla, stenóza
- trauma (akutní a chron. hlasivkové trauma, kontaktní granulom, poranění při intubaci, externí trauma)
- cizí tělesa

5) Akutní záněty hrtanu

- akutní subglotická laryngitis
- akutní epiglottitis

6) Benigní léze hrtanu

- chronická laryngitis
- hlasivkové polypy, Reinkeho edém, retenční cysty
- přednádorové stavy - dysplázie

7) Maligní nádory hrtanu

8) Laryngeální karcinom – histologie, symptomatologie, diagnostika

9) Chirurgické výkony na hrtanu

- endoskopické
- zevní přístupy
- náhradní hlas. mechanismy po TLE

10) Maligní nádory hypofaryngu

11) Tracheotomie (vč. indikací)

12) Hlas a řeč

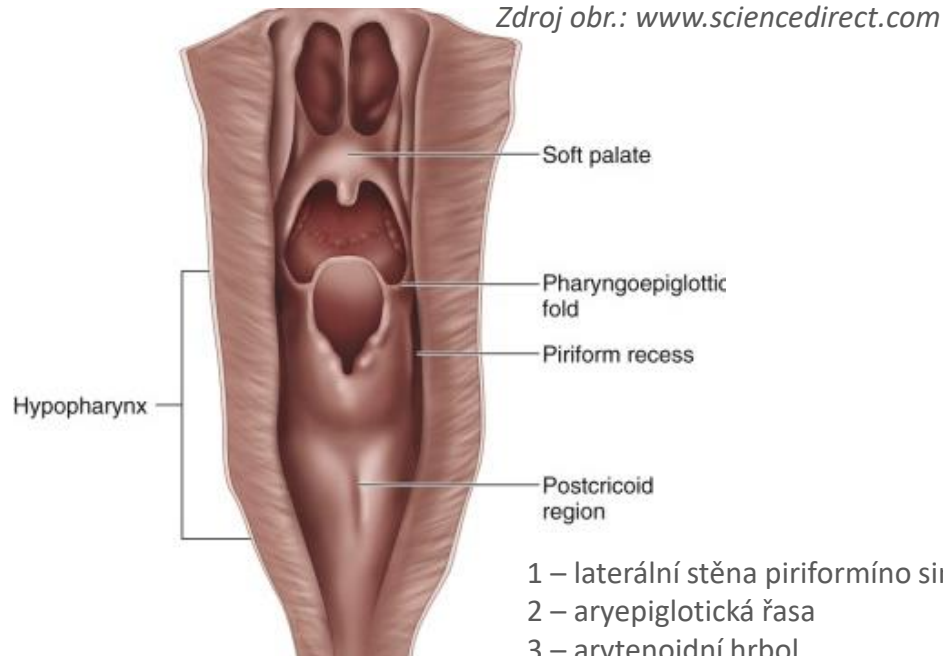
- tvorba hlasu
- vyšetření hlasu
- poruchy hlasu
- rhlb hlasové funkce – hlasová reedukace, terapie
- základní poruchy řeči

LARYNX A HYPOFARYNX

anatomie hypofaryngu

hypofarynx (pars laryngea pharyngis)

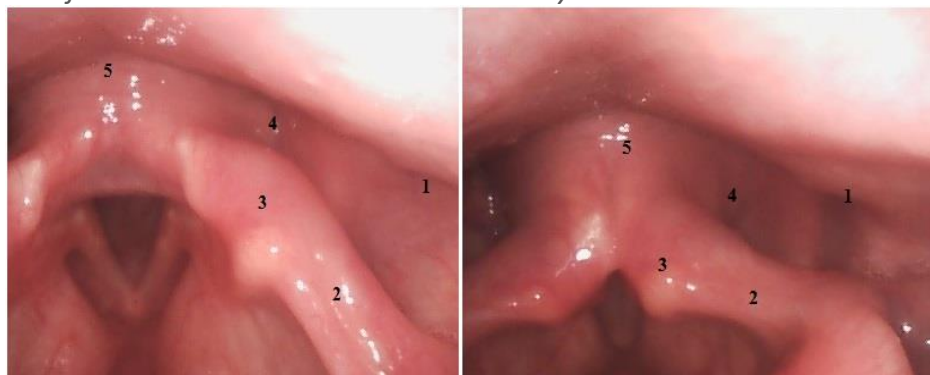- anatomicky se jedná o distální část hltanu
- klinicky řadíme k hrtanu
- **ohraničení:**
 - Kraniální: horní okraj epiglottis (C4)
 - Kaudální: dolní okraj prstencové chrupavky (C6) - Kiliánův (krikofaryngeální) svěrač
 - Ventrálně: struktury hrtanu
- **sublokality:**
 - piriformní siny
 - zadní stěna
 - postkrikoidní oblast



- 1 – laterální stěna piriformního sinu
- 2 – aryepiglotická řasa
- 3 – arytenoidní hrbol
- 4 – dno piriformního sinu
- 5 – postkrikoidní krajina

Hypofarynx vlevo při ventilaci a při fonaci

Zdroj obr.: Fotoarchív KOCHHK FN u sv.Anny a LF MU



LARYNX A HYPOFARYNX

anatomie hrtanu

▪ skelet hrtanu

– chrupavky

▪ nepárové:

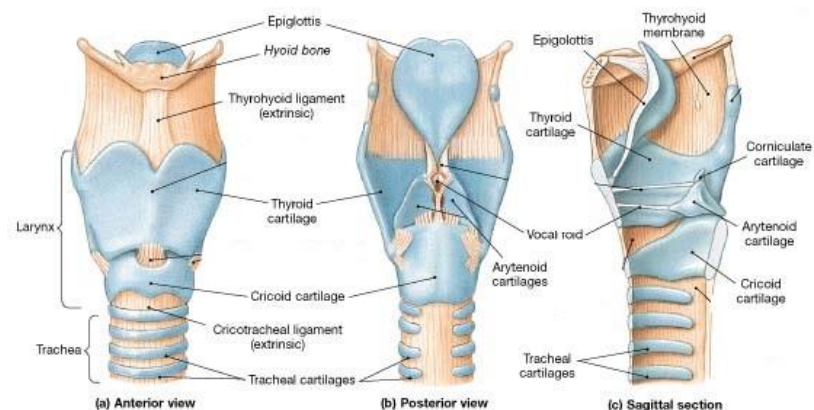
- cartilago thyroidea (štítná)
- cartilago cricoidea (prstencová)
- cartilago epiglottidis (epiglotis)

▪ párové

- cartilago arytaenoidea (koněvková)
- přídatné chrupavky
 - » cart.cuneiformis (klínovitá)
 - » cart.corniculata (růžkatá)

– klouby

- art. cricothyroidea
- art. cricoarytenoidea
 - klouzání, kolébání, rotace

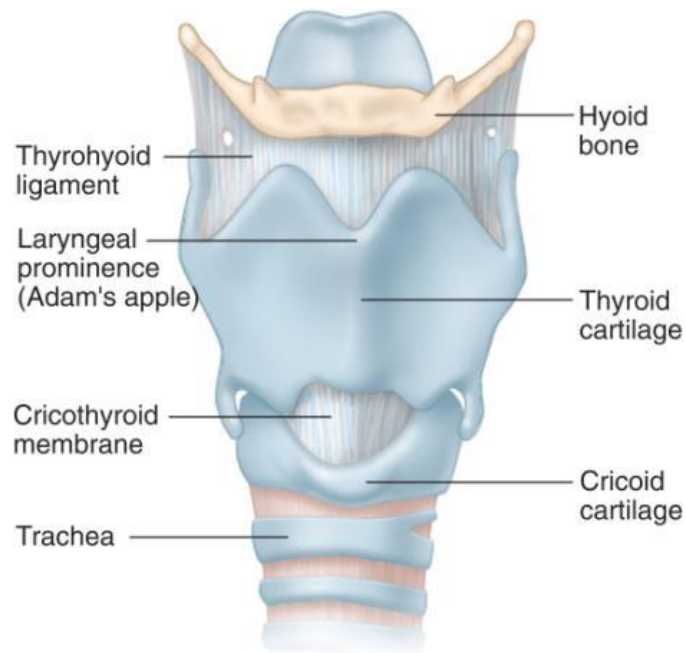


Zdroj obr.: www.clinicalgate.com

▪ skelet hrtanu

– vazivová spojení:

- ligamentum thyrohyoideum
- ligamentum cricothyreoideum (conicum)
 - Koniotomie !
- ligamentum cricotracheale



Zdroj obr.: dph.georgia.gov

LARYNX A HYPOFARYNX

anatomie hrtanu

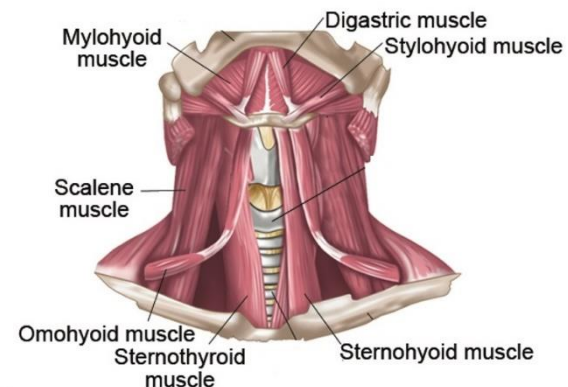
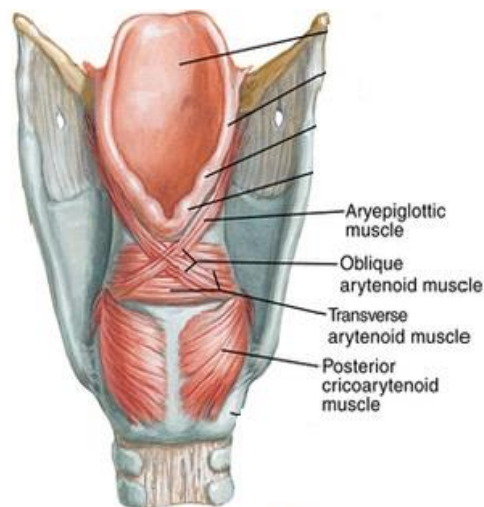
svaly hrtanu

zevní svaly:

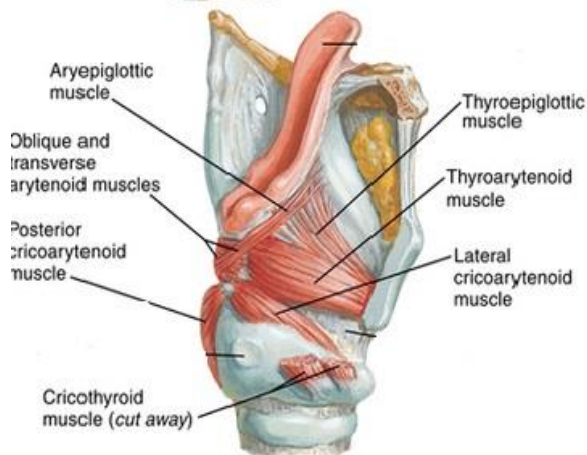
- fixace hrtanu mezi dolní čelist a hrudník
- kraniokaudální pohyb hrtanu
- supra a infrahyoidní svaly**

vnitřní svaly:

- fonačně - respirační funkce
- abduktory**
 - m. cricoarytenoideus post.
- adduktory**
 - m. interarytenoideus
 - m. cricoarytenoideus lat.
 - m. thyreoarytenoideus
- tenzory**
 - m. vocalis
 - m. cricothyreoideus



Zdroj obr.: www.eshare.net



Zdroj obr.: Anatomický atl. F. H. Netter

LARYNX A HYPOFARYNX

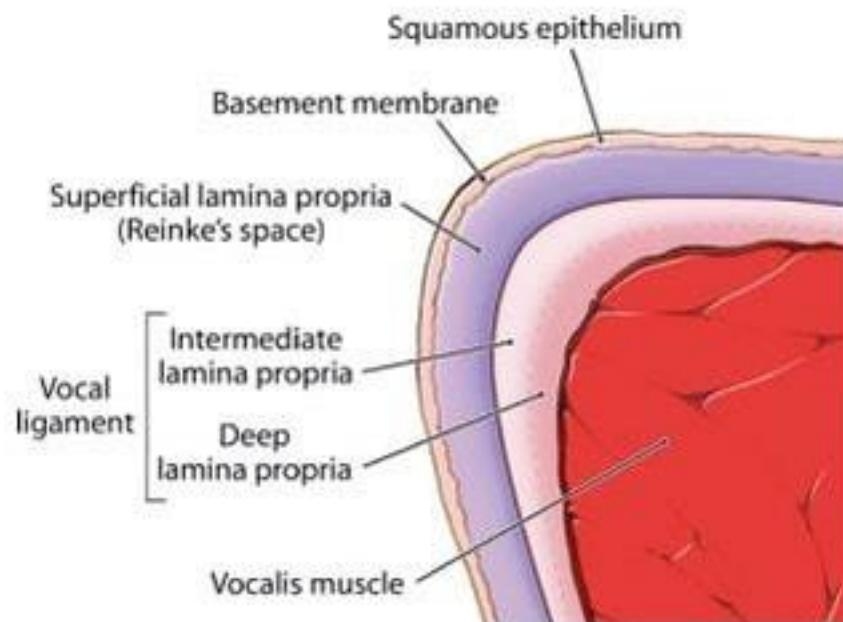
anatomie hrtanu

▪ sliznice hrtanu

- epiglottis a hlasivky – **vrstevnatý dlaždicový** epitel
- ostatní **cylindrický řasinkový** epitel
- řídké podslizniční vazivo (otoky)
 - Šíření zánětů a nádorů

▪ struktura hlasivky

- sliznice
 - vrstevnatý dlaždicový epitel
 - lamina propria superficialis
 - **Reinkeho prostor** – vibrace hlasivek
- vaz
 - elastická a kolagenní vlákna = lig. vocale
- sval
 - m. thyroarytenoideus (mediální část = m. vocalis)



Zdroj obr.: www.clevelandvoiceandsleep.com

LARYNX A HYPOFARYNX

anatomie hrtanu

■ cévní zásobení

- a. laryngea superior et inferior
 - = větve a.thyreoidea sup. a inf.

■ lymfatické zásobení

- nodi lymphatici cervicales profundi

■ inervace hrtanu

- větve n. vagus (n.X)

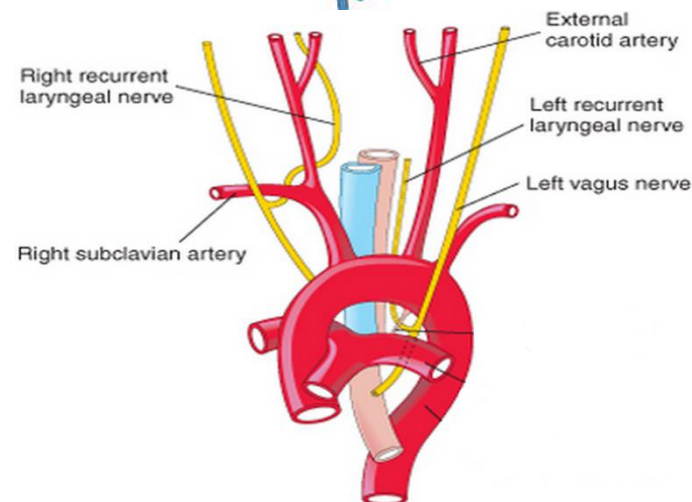
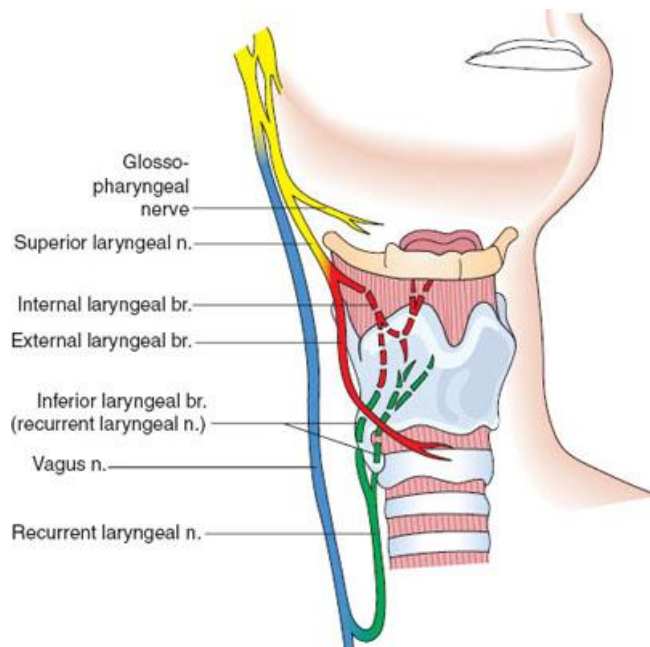
■ n. laryngeus superior

- motoricky m.cricothyreoides (zevní napínač)
- senzitivně hrtanový vchod, supraglotis

■ n. laryngeus recurrens

- motoricky všechny vnitřní svaly hrtanu (krom m. cricothyreoides)
- senzitivně hlasivky a subglotis
- odlišný stranový průběh

» l.dx – pod a. subclavia, l.sin – pod arcus aortae



LARYNX A HYPOFARYNX

anatomie hrtanu

■ klinické sublokality hrtanu

– supraglottis

- ohraničení:
 - Ventrálně: epiglottis
 - Laterálně: plicae aryepiglotticae
 - Dorzálně: plica interarytenoidea
 - Kaudálně: se zužuje v plicae ventriculares
- řídké pojivo a bohatá lymfatická drenáž

– glottis

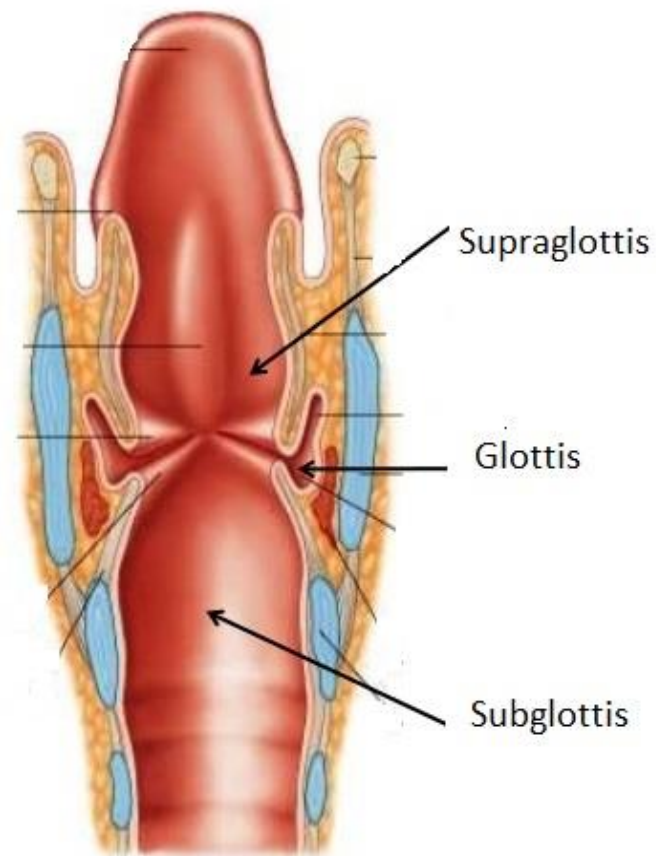
- ohraničení:
 - kraniálně: rovina procházející nejlaterálnější částí ventrikulu (Morganského sinu)
 - kaudálně: rovina jdoucí 1 cm od vymezeného horního okraje
- ventriculus laryngis, plicae vocales

– subglottis

- úroveň krikoidní chrupavky

– preepiglotický a paralaryngeální prostor

- šíření zánětů a nádorů



Zdroj obr.: www.slideplayer.com

LARYNX A HYPOFARYNX

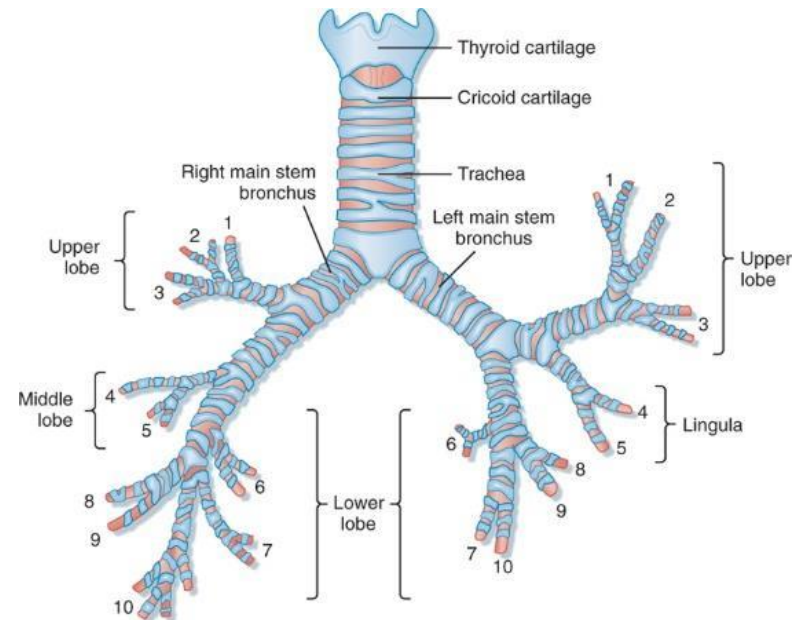
anatomie trachea - bronchy

▪ průdušnice (trachea)

- rozsah
 - Od Th1 po Th6 , 10-13 cm
- skelet
 - podkovovitá hyalinní chrupavka
 - poddajná membrána s hladkou svalovinou (dorzálně)
- sliznice
 - cylindrický řasinkový epitel s množstvím pohárkových buněk a sekrečních žlázek

▪ průdušky

- hlavní (bronchi principales)
 - pravá - větší průměr, menší odklon od osy průdušnice
 - predilekční místo pro **cizí tělesa**
 - levá
- lobární (b.lobares)
 - vpravo : horní, střední, dolní
 - vlevo: horní, dolní
- segmentální (b.segmentales)



Koepfen & Stanton: Berne and Levy Physiology, 6th Edition.
Copyright © 2008 by Mosby, an imprint of Elsevier, Inc. All rights reserved.

Zdroj obr.: www.wordpress.com

▪ funkce hrtanu

- respirační
- fonační
 - glotis
 - podmínky: napětí hlasivek, schopnost kmitání, hybnost hlasivek, uzávěr hlasové štěrbiny
- polykací
 - supraglottis
- ochranná
 - nspecifická
 - kašlací a dávicí reflex
 - specifická
 - lymfatické folikuly vestibulárních řas a ventrikulu

▪ funkce tracheobronchiálního stromu

- tok vzduchu do plic
- klimatická úprava vzduchu
 - doohřátí na 37 st.C
 - dovlhčení na 100%

1) Anatomie a funkce hrtanu, průdušnice a tracheobronchiálního stromu

- klinická anatomie hrtanu, průdušnice a tracheobronchiálního stromu
- funkce hrtanu, průdušnice a tracheobronchiálního stromu

2) Vyšetření hrtanu, průdušnice a tracheobronchiálního stromu

- **fyziologický nález**
- **nepřímá a přímá laryngoskopie**
- **tracheobronchoskopie**

3) Poruchy inervace hrtanu

- obrna horního laryngeálního nervu
- obrna zvrtného nervu – unilat/ bilat.

4) Vývojové poruchy hrtanu a průdušnice, úrazy

- larynomalácie, laryngokéla, stenóza
- trauma (akutní a chron. hlasivkové trauma, kontaktní granulom, poranění při intubaci, externí trauma)
- cizí tělesa

5) Akutní záněty hrtanu

- akutní subglotická laryngitis
- akutní epiglottitis

6) Benigní léze hrtanu

- chronická laryngitis
- hlasivkové polypy, Reinkeho edém, retenční cysty
- přednádorové stavy - dysplázie

7) Maligní nádory hrtanu

8) Laryngeální karcinom – histologie, symptomatologie, diagnostika

9) Chirurgické výkony na hrtanu

- endoskopické
- zevní přístupy
- náhradní hlas. mechanismy po TLE

10) Maligní nádory hypofaryngu

11) Tracheotomie (vč. indikací)

12) Hlas a řeč

- tvorba hlasu
- vyšetření hlasu
- poruchy hlasu
- rhlb hlasové funkce – hlasová reedukace, terapie
- základní poruchy řeči

LARYNX A HYPOFARYNX

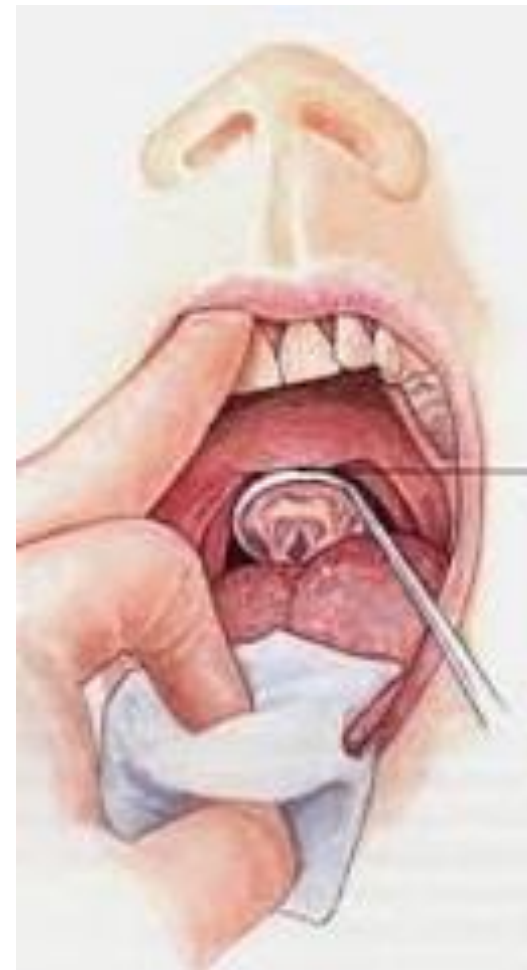vyšetření hrtanu

▪ **anamnéza**

- příznaky:
 - **dysfonie**, afonie, suchý kašel, krvavá expektorace, dyspnoe **inspiračního charakteru** (inspirační stridor se zatahováním), odynofagie (supraglottis), aspirace
- délka trvání příznaků
 - dny: zánět
 - týdny až měsíce: nádor
 - CAVE: chraptot delší než 6 týdnů u dospělého pacienta (nad 40 let)
- rizikové faktory:
 - kouření a alkohol, váhový úbytek (nádory)

▪ **fyzikální vyšetření**

- aspekce, palpace
- **nepřímá laryngoskopie**
 - standardní ambulantní vyšetření
 - hrtanové zrcátko a čelní světlo, gáza na jazyk, vyplazení jazyka



Zdroj obr.: www.slideplayer.com

LARYNX A HYPOFARYNX

vyšetření hrtanu

endoskopie

flexibilní laryngoskopie:

- flexibilní vyšetření bez / v LA
- v současnosti již standardní ambulantní vyšetření

rigidní nepřímá laryngoskopie:

- bez anestezie / v LA
- ambulantní vyšetření

rigidní přímá laryngoskopie:

- v CA
- umožňuje diagnostické výkony (biopsie)

Mikrolaryngoskopie (sec. Kleinsasser):

- v CA, použití hrudní opěrky
- využití mikroskopu pro diagnostické a terapeutické mikrochirurgické výkony na hrtanu

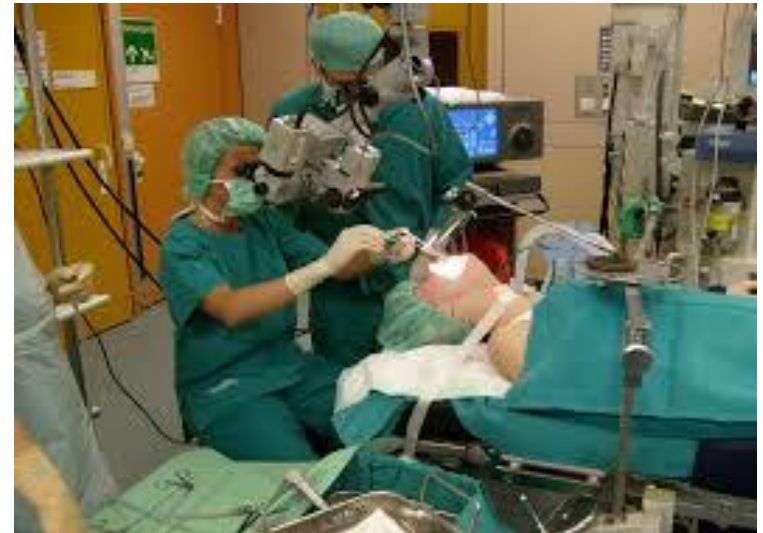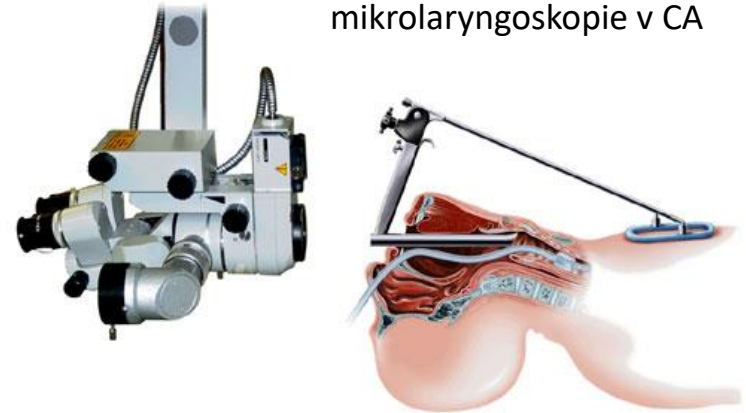
specializovaná endoskopie:

- NBI, stroboskopie, videokymografie

zobrazovací metody

CT, MRI, UZ

- rozsah tumoru (invaze do chrupavek) , postižení uzlin

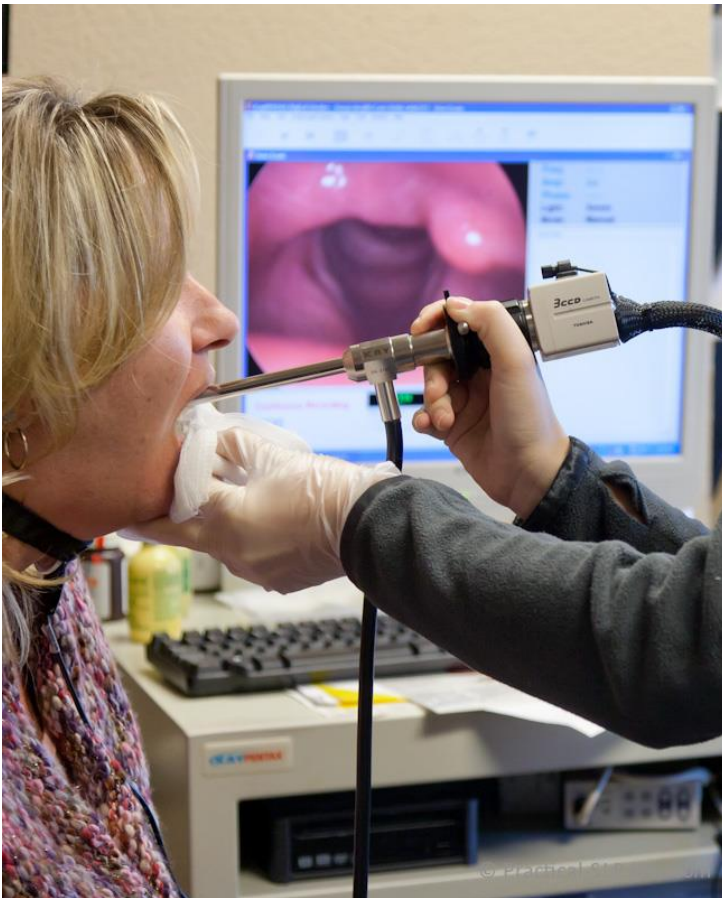

Zdroj obr. www.slideshare.net

LARYNX A HYPOFARYNX

endoskopická vyšetření hrtanu

▪ rigidní nepřímá laryngoskopie



Zdroj obr.: researchgate.com

▪ flexibilní endoskopie – přílohy

- video 1 – provedení vyšetření
- video 2 – fyziologický nález
- video 3 – stroboskopie
- video 4 – NBI – narrow band imaging

Flexibilní laryngoskop



Zdroj videí: [online citace 1.4.2020] <https://youtube.com>,
Fotoarchiv KOCHHK FN u sv. Anny a LF MU

LARYNX A HYPOFARYNX

fyziologický nále

▪ **piriformní recesy**

- mediální stěna
- laterální stěna
- patologie:
 - stagnace slin jednostranná (nádor hypofaryngu)
 - stagnace slin oboustranná (patologie jícnu – nádor, cizí těleso)

▪ **zadní stěna hypofaryngu**

▪ **hrtanový vchod (aditus laryngis)**

- příklopka hrtanová (epiglottis)
- aryepiglottické řasy (plicae aryepiglotticae)
- arytenoidní hrboly (proc.arytenoidei)
- interarytenoidní řasa
- patologie:
 - symetrický bledý otok vchodu (alergie, postradiační otoky)
 - zarudlý otok příklopky (epiglottitis)
 - asymetrie, ulcerace (nádor)

▪ **hrtanová dutina**

- ventrikulární řasy (plicae ventriculares)
- hlasivky (plicae vocales):
 - morfologie (kolorit, sliznice, trofika, tvar okraje)
 - hybnost při fonaci (domykavé)
- hlasivková štěrbina (rima glottidis)
 - šíře pro dýchání
- subglotický proror
 - subglotická laryngitis, subglotické stenózy

▪ **další vyšetřované struktury**

- kořen jazyka a glossoepiglottické valemuly (orofarynx)
 - podrobně v přednášce - hltan

Fyziologický status localis při laryngoskopii

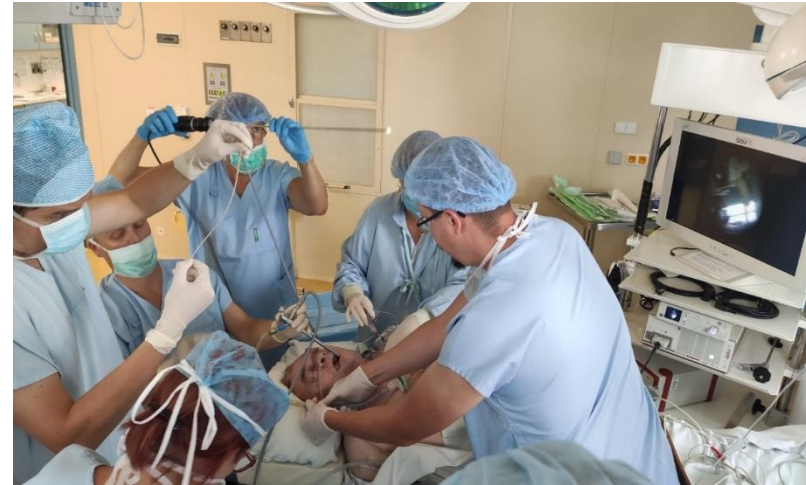- kořen jazyka bez patologického nálezu, symetrický, lingvální tonzila klidná, glossoepiglottické valemky volné, piriformní siny se rozevírají symetricky, bez stagnace slin, sliznice klidná
- vchod hrtanu bez otoku či asymetrie, epiglottis štíhlá, konfigurovaná, aryepiglottické řasy klidné
- sliznice nitra hrtanu klidná, hlasivky bledé, rovných okrajů, symetricky hybné a domykající při fonaci
- hlasivková štěrbina volná, subglottický prostor volný

Viz. přílohy – video 1 a 2

■ endoskopické vyšetření

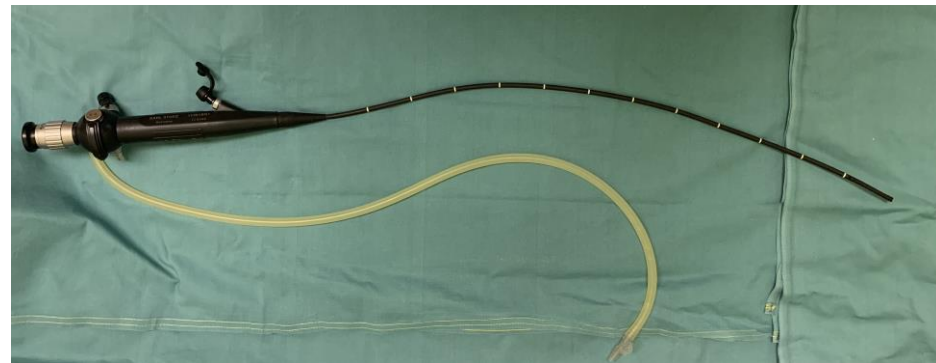— rigidní tracheobronchoskopie

- v CA
- extrakce cizích těles z tracheobronchiálního stromu
- diagnostické probatorní excize (nádor)

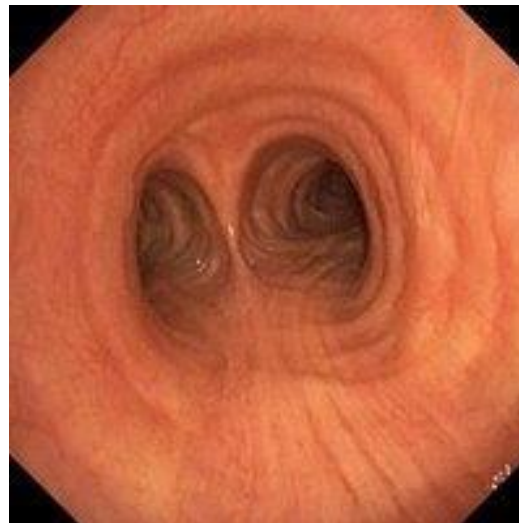

— flexibilní tracheobronchoskopie

- v LA (transnazální / transorální cestou)
- odběr vzorků na mikrobiologii, cytologii
 - bronchoalveolární laváž
- extrakce drobných cizích těles
- využití při flexibilní intubaci
- příloha – **video 5**



- **fyziologický status localis při tracheobronchoskopii**
 - sliznice trachey i bronchů klidná , přiměřeně vlhká , tracheální prstence diferencovatelné
 - lumen bez přítomnosti cizího tělesa či infiltrátu, bez útlaku zvenčí, karina ostrá, odstupy lobárních i segmentárních bronchů volné
 - při ventilaci lumen nekolabuje , při výdechu bez paradoxních pohybů pars membranacea trachey



LARYNX a HYPOFARYNX

1) Anatomie a funkce hrtanu, průdušnice a tracheobronchiálního stromu

- klinická anatomie hrtanu, průdušnice a tracheobronchiálního stromu
- funkce hrtanu, průdušnice a tracheobronchiálního stromu

2) Vyšetření hrtanu, průdušnice a tracheobronchiálního stromu

- fyziologický nález
- nepřímá a přímá laryngoskopie
- tracheobronchoskopie

3) Poruchy inervace hrtanu

- **obrna horního laryngeálního nervu**
- **obrna zvrтанého nervu – unilat/ bilat.**

4) Vývojové poruchy hrtanu a průdušnice, úrazy

- larynomalácie, laryngokéla, stenóza
- trauma (akutní a chron. hlasivkové trauma, kontaktní granulom, poranění při intubaci, externí trauma)
- cizí tělesa

5) Akutní záněty hrtanu

- akutní subglotická laryngitis
- akutní epiglottitis

6) Benigní léze hrtanu

- chronická laryngitis
- hlasivkové polypy, Reinkeho edém, retenční cysty
- přednádorové stavy - dysplázie

7) Maligní nádory hrtanu

8) Laryngeální karcinom – histologie, symptomatologie, diagnostika

9) Chirurgické výkony na hrtanu

- endoskopické
- zevní přístupy
- náhradní hlas. mechanismy po TLE

10) Maligní nádory hypofaryngu

11) Tracheotomie (vč. indikací)

12) Hlas a řeč

- tvorba hlasu
- vyšetření hlasu
- poruchy hlasu
- rhl hlasové funkce – hlasová reedukace, terapie
- základní poruchy řeči

LARYNX A HYPOFARYNX

poruchy inervace hrtanu

▪ **obrna hlasivky**

– jednostranná

- porucha hlasu

– oboustranná

- dušnost, nutnost zajištění DC

▪ **typy obrny**

– reverzibilní

- neuropraxie (axony nejsou přerušeny)
- nedochází k denervaci a atrofii svalu
- úprava hybnosti do 12 měsíců

– ireverzibilní

- denervace a atrofie svalu
- atrofie m.vocalis
 - změna tvaru hlasivky
 - předsunutí arytenoidního hrbolu

▪ **Etiologie**

– neurogenní

- porucha inervace hrtanu
- nejčastěji iatrogenní
 - chirurgie krku (štítná žláza), mediastina, hrudníku
- neurologická onemocnění,
 - neuroinfekty

- toxická poškození

- metabolická onemocnění

- radio a chemoterapie

– artrogenní

- trauma hrtanu

- luxace cricoarytenoidního skloubení

- nešetrná intubace

– myogenní

LARYNX A HYPOFARYNX

poruchy inervace hrtanu

▪ diagnostika

- anamnéza
- laryngoskopie
- CT (MRI)
 - baze lební , krk, mezihrudí
 - vyloučení organické příčiny v průběhu n.X a NLR
- neurologické vyšetření

▪ paréza nervus laryngeus superior

– inervace

- motoricky: m. cricothyroideus (zevní napínač)
- senzitivně: vstup do hrtanu

– příznaky

- aspirace tekutin, snížení hlasového rozsahu (nemožnost vyšších tónů)

– lokální nález

- časně fyziologický
- později ochabnutí (exkavace) hlasivky

– diagnostika

- laryngoskopie, stroboskopie

– léčba

- hlasová rehabilitace (foniatrie)

LARYNX A HYPOFARYNX

poruchy inervace hrtanu

▪ jednostranná paréza nervus laryngeus recurrens

– příznaky

- Chrapot
- únava hlasu

– klinický nález

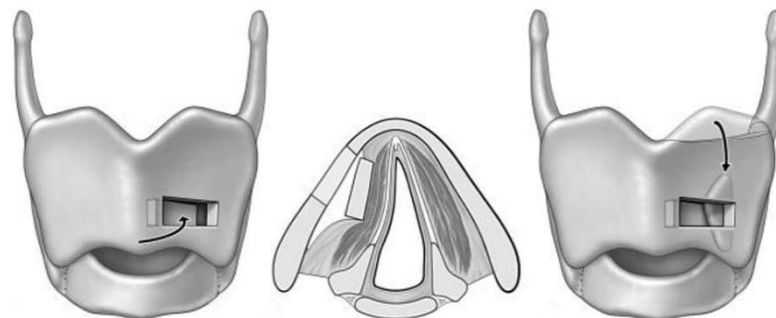
- laryngoskopie – viz. video 6

– diagnóza

- anamnéza
- lokální nález
- neurologie, EMG
- CT baze lební, krku a mediastina
- laboratorní vyšetření:
 - sérologie (borelióza)

– léčba

- urgentní chirurgická
 - sutura nervu
- medikamentózní
 - kortikoidy, vitaminy sk. B
- foniatrická hlasová rehabilitace a reedukace
- fonochirurgická
 - cíl je zlepšení hlasu
 - » augmentace hlasivek
 - » medializační tyreoplastika



Zdroj obrázku: [online citace 1.4.2020] <https://snares.net>

LARYNX A HYPOFARYNX

poruchy inervace hrtanu

▪ **oboustranná paréza nervus laryngeus recurrens**

– příznaky

- dušnost
- dysfonie jen diskrétní nebo vůbec

– klinický nález

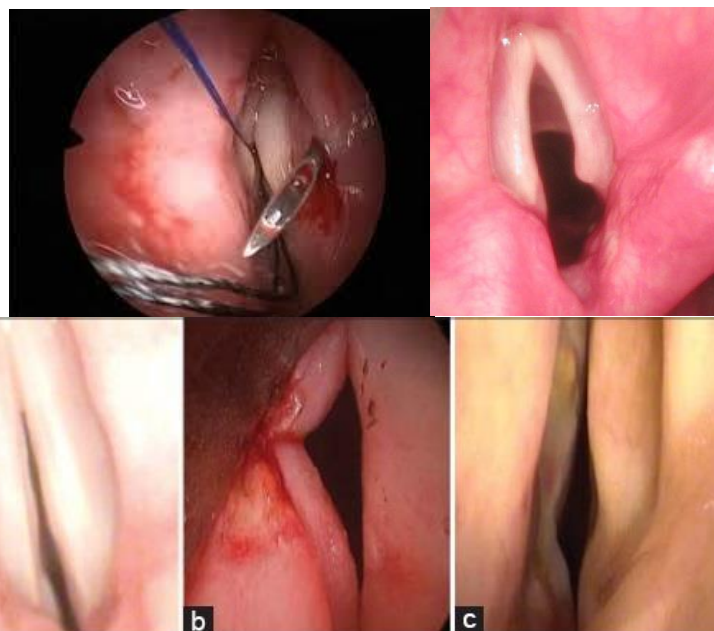
- laryngoskopie – viz. video 7

– diagnóza

- anamnéza
- lokální nález
- neurologie, EMG
- CT baze lební, krku a mediastina
- laboratorní vyšetření:
 - Sérologie (borelióza)

– léčba

- cíl není zlepšení hlasu, ale zajištění dýchacích cest
- lateralizace hlasivek
- arytenoidektomie
- tracheotomie – ultima ratio



Zdroj obrázků: [online citace 1.4.2020] <https://slideshare.net>, Fotoarchiv ORL kliniky FNOL

▪ laryngospasmus

- patologicky vystupňovaný **ochranný reflex** uzávěru hlasivek
- etiologie:
 - cizí tělesa, sufokující laryngitidy, hysterie, GERD, epilepsie, tetanus, neuritidy, minerální rozvrat
- klinický obraz:
 - vystupňovaný **svištivý inspirační stridor** se zatahováním jugula a nadklíčků
 - trvání sekundy až minuty
- terapie
 - symptomatická
 - kauzálně základní onemocnění

LARYNX a HYPOFARYNX

1) Anatomie a funkce hrtanu, průdušnice a tracheobronchiálního stromu

- klinická anatomie hrtanu, průdušnice a tracheobronchiálního stromu
- funkce hrtanu, průdušnice a tracheobronchiálního stromu

2) Vyšetření hrtanu, průdušnice a tracheobronchiálního stromu

- fyziologický nález
- nepřímá a přímá laryngoskopie
- tracheobronchoskopie

3) Poruchy inervace hrtanu

- obrna horního laryngeálního nervu
- obrna zvrtného nervu – unilat/ bilat.

4) Vývojové poruchy hrtanu a průdušnice, úrazy

- **larynomalácie, laryngokéla, stenóza**
- **trauma (akutní a chron. hlasivkové trauma, kontaktní granulom, poranění při intubaci, externí trauma)**
- **cizí tělesa**

5) Akutní záněty hrtanu

- akutní subglotická laryngitis
- akutní epiglottitis

6) Benigní léze hrtanu

- chronická laryngitis
- hlasivkové polypy, Reinkeho edém, retenční cysty
- přednádorové stavy - dysplázie

7) Maligní nádory hrtanu

8) Laryngeální karcinom – histologie, symptomatologie, diagnostika

9) Chirurgické výkony na hrtanu

- endoskopické
- zevní přístupy
- náhradní hlas. mechanismy po TLE

10) Maligní nádory hypofaryngu

11) Tracheotomie (vč. indikací)

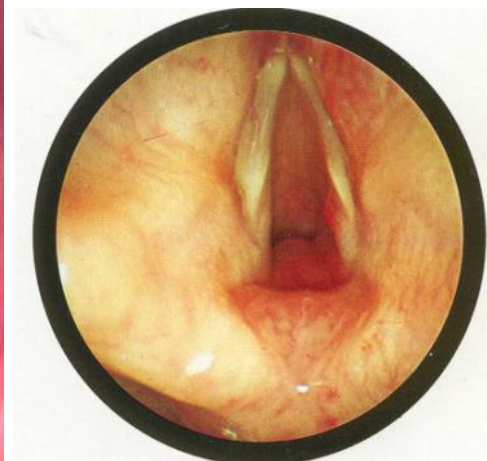
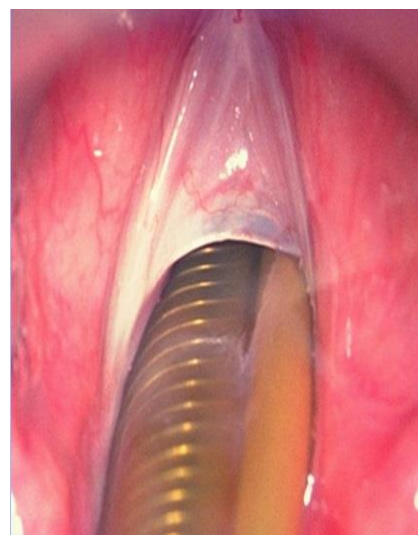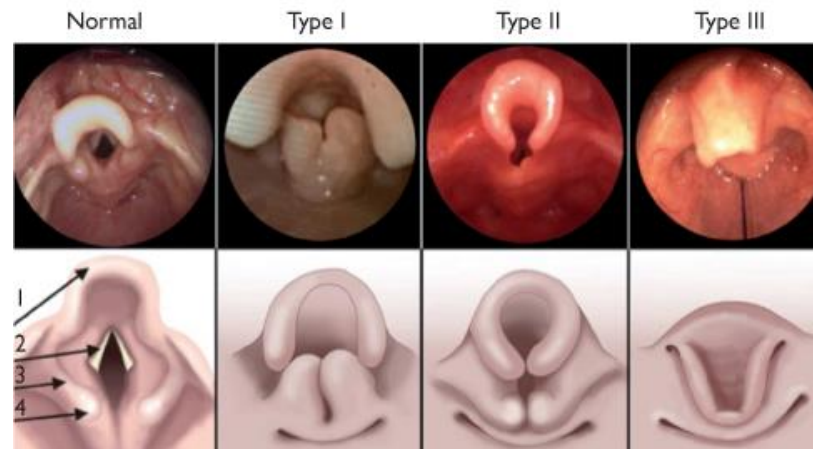
12) Hlas a řeč

- tvorba hlasu
- vyšetření hlasu
- poruchy hlasu
- rhh hlasové funkce – hlasová reedukace, terapie
- základní poruchy řeči

LARYNX A HYPOFARYNX

vývojové vady

- podrobněji **dětská ORL**
- laryngomalacie – stridor laryngis congenitus
- diaphragma laryngis
- hemangioma laryngis
- atresia laryngis
- **stenosis laryngis** – u dospělých jen získané
 - etiologie
 - intubace, tracheostomie (až u 90%)
 - operace, nádory, autoimunitní onemocnění
 - příznaky
 - dušnost (progredující), porucha hlasu
 - diagnostika
 - anamnéza, endoskopie
 - CT (virtuální)
 - autoprotilátky (ANCA – Wegenerova granulomatóza)
 - léčba
 - endoskopické přístupy
 - resekční zevní výkony



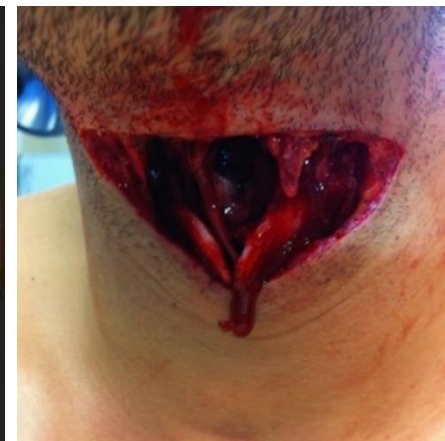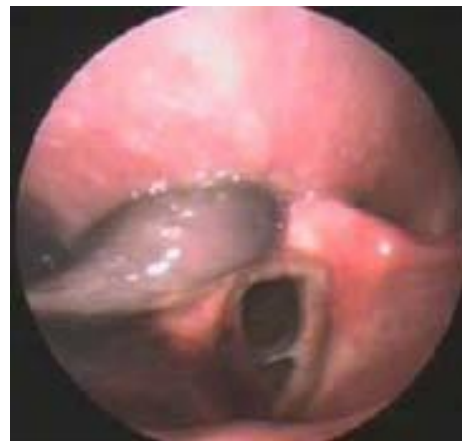LARYNX A HYPOFARYNX

úrazy hrtanu a průdušnice

vnější poranění

- etiologie:
 - dopravní nehody, sport, napadení, suicidální pokusy
- dělení:
 - otevřená / uzavřená
 - řezné, sečné a bodné rány
 - komoce / kontuze (s / bez dislokace chrupavek)
- příznaky:
 - hemoptýza, kašel, dušnost, odynofagie
- lokální nález:
 - hematomy a otok hrtanu, emfyzém zevně na krku, luxace cricoarytenoidního kloubu
 - závažné – supraglottická nebo laryngotracheální avulze, dislokovaná fraktura prstencové chrupavky
- léčba
 - konzervativní - hemostyptika, antiedemat.
 - chirurgická (tracheostomie, fixace úlomků)

CLASS	DESCRIPTION OF INJURY
I	Minor endolaryngeal trauma without detectable fracture
II	Edema, hematoma, minor mucosal disruption without exposed cartilage, nondisplaced fractures noted on computer tomographic scan
III	Massive edema, mucosal tears, exposed cartilage, cord immobility
IV	A class III injury with more than two fracture lines or massive trauma to laryngeal mucosa
V	Complete laryngotracheal separation



Zdroj obr.: Tabulka - Fuhrman, G.M. et al. J. Trauma, 1990.

<https://slideplayer.com>, <https://entokey.com>

LARYNX A HYPOFARYNX

úrazy hrtanu a průdušnice

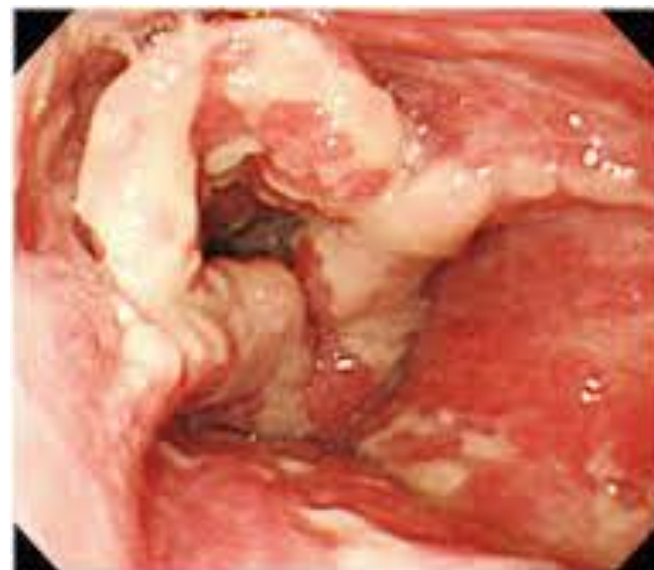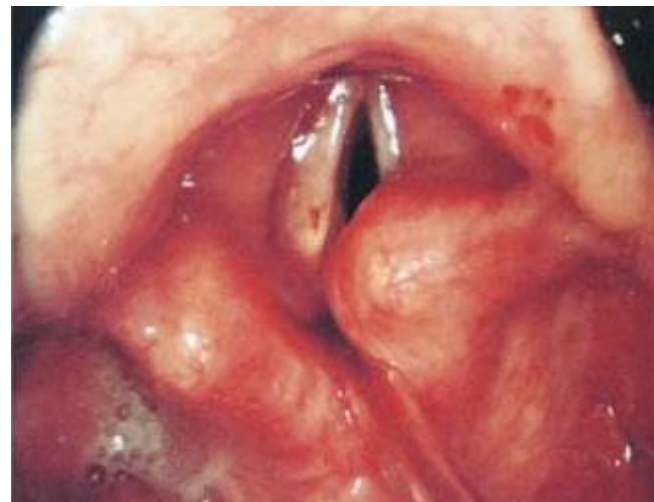
▪ **vnitřní poranění**

– iatrogenní poškození

- při intubaci
- lokální nález:
 - hematom, abrupce hlasivky
 - subluxace či luxace cricoarytenoidního kloubu

– poleptání

- kyseliny
 - koagulační nekróza
- louhy
 - kolikvační nekróza
- léčba
 - stabilizace životních funkcí, kortikoidy, ATB, volumexpandéry
 - dle rozsahu NGS, zajištění dýchacích cest



LARYNX A HYPOFARYNX

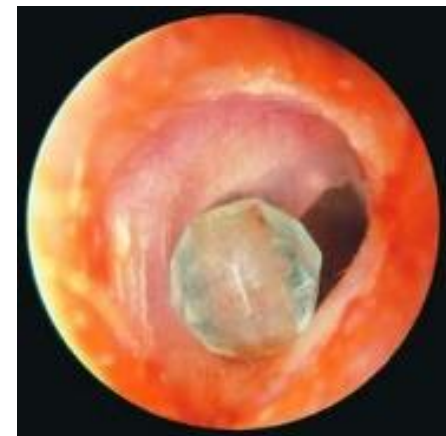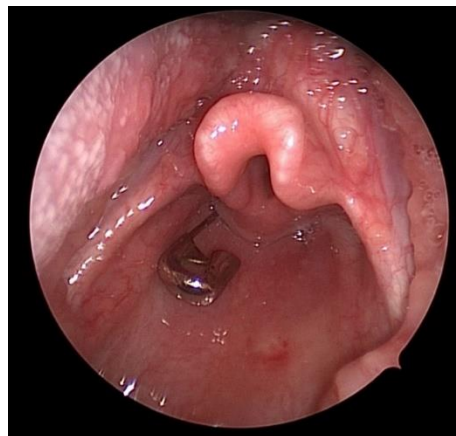
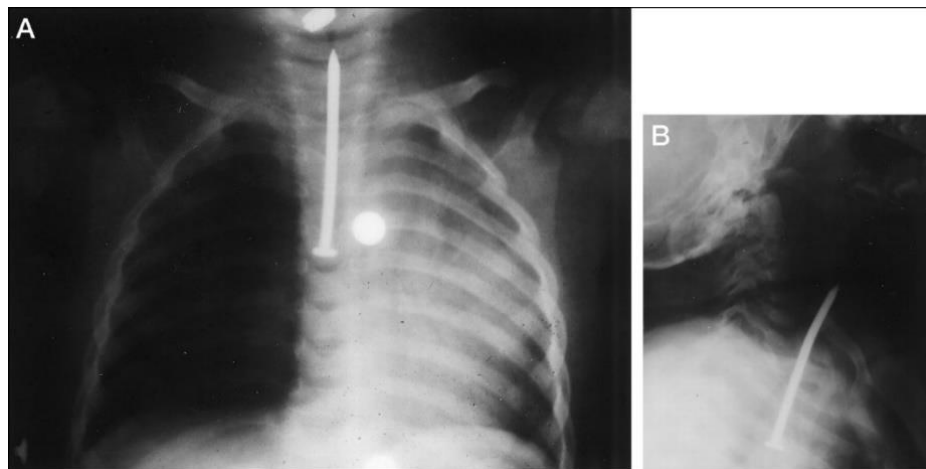
cizí tělesa v dýchacích cestách

▪ etiologie

- nejčastěji **kosti, kousky masa** a jiné části stravy

▪ symptomy

- záleží na velikosti a charakteru cizího tělesa, na místě jeho uvíznutí
- menší tělesa:
 - kašel, bolest, laryngospasmus
- větší tělesa:
 - hrtan, průdušnice
 - **sufokace**
 - hlavní bronchy
 - dechová insuficience
 - distální bronchy
 - chronické potíže (zánět s tvorbou granulací),
 - atelektáza plic



▪ **diagnostika**

- laryngoskopie – přímá, nepřímá
- tracheobronchoskopie flexibilní

▪ **léčba**

- zajištění dýchacích cest
- vždy nejprve pokus o extrakci ambulantně v lokální anestezii
 - **indirektní laryngoskopie**
 - **flexibilní tracheobronchoskopie**
- při selhání nutno provést na sále v celkové anestezii
 - **direktní laryngoskopie**
 - **rigidní tracheobronchoskopie**

LARYNX a HYPOFARYNX

1) Anatomie a funkce hrtanu, průdušnice a tracheobronchiálního stromu

- klinická anatomie hrtanu, průdušnice a tracheobronchiálního stromu
- funkce hrtanu, průdušnice a tracheobronchiálního stromu

2) Vyšetření hrtanu, průdušnice a tracheobronchiálního stromu

- fyziologický nález
- nepřímá a přímá laryngoskopie
- tracheobronchoskopie

3) Poruchy inervace hrtanu

- obrna horního laryngeálního nervu
- obrna zvrtného nervu – unilat/ bilat.

4) Vývojové poruchy hrtanu a průdušnice, úrazy

- larynomalácie, laryngokéla, stenóza
- trauma (akutní a chron. hlasivkové trauma, kontaktní granulom, poranění při intubaci, externí trauma)
- cizí tělesa

5) Akutní záněty hrtanu

- **akutní subglotická laryngitis**
- **akutní epiglottitis**

6) Benigní léze hrtanu

- chronická laryngitis
- hlasivkové polypy, Reinkeho edém, retenční cysty
- přednádorové stavy - dysplázie

7) Maligní nádory hrtanu

8) Laryngeální karcinom – histologie, symptomatologie, diagnostika

9) Chirurgické výkony na hrtanu

- endoskopické
- zevní přístupy
- náhradní hlas. mechanismy po TLE

10) Maligní nádory hypofaryngu

11) Tracheotomie (vč. indikací)

12) Hlas a řeč

- tvorba hlasu
- vyšetření hlasu
- poruchy hlasu
- rhlb hlasové funkce – hlasová reedukace, terapie
- základní poruchy řeči

▪ **základní schéma**

- zánětlivá onemocnění hrtanu
 - **nestenozující**
 - » laryngitis acuta catarrhalis
 - **stenozující**
 - » laryngitis subglottica
 - dětský věk
 - » laryngitis supraglottica
 - » laryngitis acuta crustosa
 - » laryngitis oedematosa

▪ **laryngitis acuta (catarrhalis)**

– etiologie

- **virová** – adenoviry, myxoviry, viry influenzy a spalniček
- zřídka bakteriální superinfekce – Streptococcus pneumoniae a pyogenes, Haemophilus influenzae
- fyzikální a chemické přetížení – alkohol, kouření, zpěv

– příznaky

- **chrpot**, suchost v krku, pálení, **suchý kašel**

– klinický obraz

- difuzní zarudnutí sliznic hrtanu, ulpívání hlenu

– léčba

- symptomatická

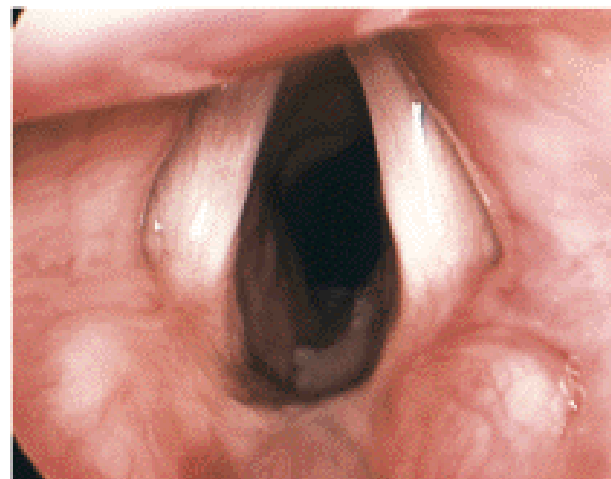
- tekutiny, hlasový klid, zvlhčování vzduchu, inhalace vincentky, zástřík hlasivek (framykoin+sanorin+hydrocortison), NSAID, antitusika (tlumení suchého kašle), mukolytika (podpora vykašlávání)

LARYNX A HYPOFARYNX

stenozující záněty hrtanu

▪ laryngitis acuta subglottica

- téměř výlučně v **dětském věku**
- etiologie
 - virová
- symptomy
 - **suchý štěkavý kašel**, inspirační **stridor**, dysfonie
- klinický nález
 - otok řídkého subglotického pojiva
- terapie
 - první pomoc – chladný vzduch
 - inhalace adrenalinu, kortikoidy, antihistaminika, antitusika

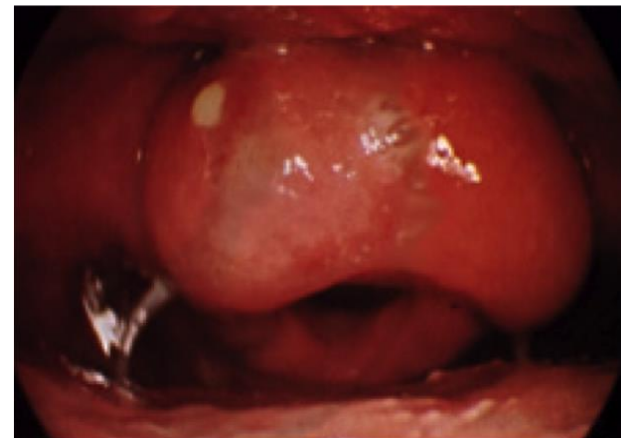


LARYNX A HYPOFARYNX

stenozující záněty hrtanu

▪ laryngitis acuta supraglottica - epiglottitis

- v dětském věku zcela výjimečně (očkování)
- etiologie
 - Haemophilus influenzae, Streptococcus pneumoniae
- symptomy
 - výrazná **odynofagie**, dyspnoe, inspirační **stridor**, febrilie
- klinický nález
 - u dětí zarudlý balónovitý otok epiglotis
 - u dospělých vznik často mnohočetných abscesů epiglotis
- léčba
 - **ATB i.v.**, zajištění dýchacích cest
 - incize abscesu
 - Kortikoidy?



EPIGLOTTITIS

A • Airway Inflammation → Obstruction
I • Increased Pulse
R • Restlessness

R • Retractions
A • Anxiety Increased
I • Inspiratory Stridor
D • Drooling

TREATMENT:

- ↓ Anxiety
- Don't Examine Throat
- Position For Comfort
- Trach Tray or Endotracheal Tube Available

~~Tense, Shallow~~

- Cool Mist
- Humidification
- Oxygen
- No Oral Fluids
- IV Fluids

▪ **laryngotracheobronchitis pseudomembranacea et crustosa**

- etiologie
 - *Corynebacterium diphtheriae*, croup laryngis
- klinický nález
 - destrukce epitelu DC, tvorba pablán

▪ **Quinckeho edém**

- etiologie
 - angioedém – zmnožení intracelulární tekutiny z venostázy nebo lymfostázy
 - nedostatek inhibitoru C1 složky komplementu
- dělení
 - alergický, polékový, fyzikální, hereditární
- terapie
 - zajištění dýchacích cest, kortikoidy, plazma, antihistaminika

1) Anatomie a funkce hrtanu, průdušnice a tracheobronchiálního stromu

- klinická anatomie hrtanu, průdušnice a tracheobronchiálního stromu
- funkce hrtanu, průdušnice a tracheobronchiálního stromu

2) Vyšetření hrtanu, průdušnice a tracheobronchiálního stromu

- fyziologický nález
- nepřímá a přímá laryngoskopie
- tracheobronchoskopie

3) Poruchy inervace hrtanu

- obrna horního laryngeálního nervu
- obrna zvrtného nervu – unilat/ bilat.

4) Vývojové poruchy hrtanu a průdušnice, úrazy

- larynomalácie, laryngokéla, stenóza
- trauma (akutní a chron. hlasivkové trauma, kontaktní granulom, poranění při intubaci, externí trauma)
- cizí tělesa

5) Akutní záněty hrtanu

- akutní subglotická laryngitis
- akutní epiglottitis

6) Benigní léze hrtanu

- **chronická laryngitis**
- **hlasivkové polypy, Reinkeho edém, retenční cysty**
- **přednádorové stavy - dysplázie**

7) Maligní nádory hrtanu

8) Laryngeální karcinom – histologie, symptomatologie, diagnostika

9) Chirurgické výkony na hrtanu

- endoskopické
- zevní přístupy
- náhradní hlas. mechanismy po TLE

10) Maligní nádory hypofaryngu

11) Tracheotomie (vč. indikací)

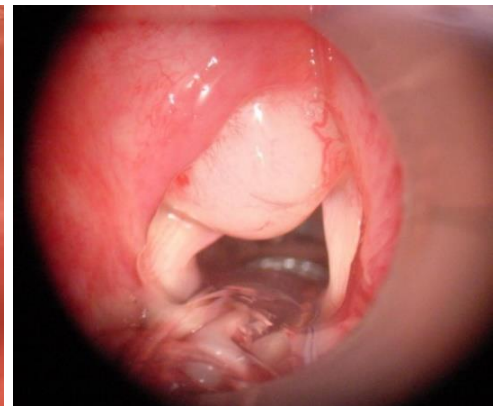
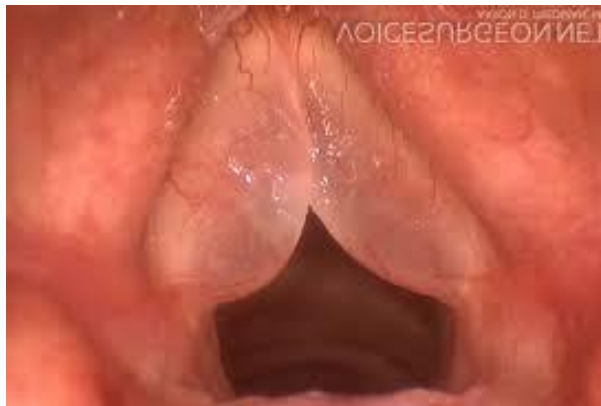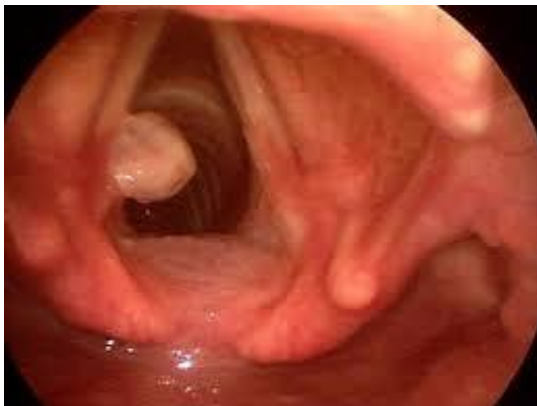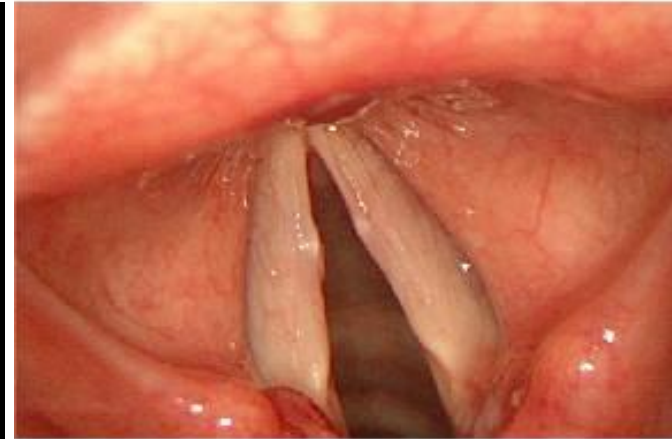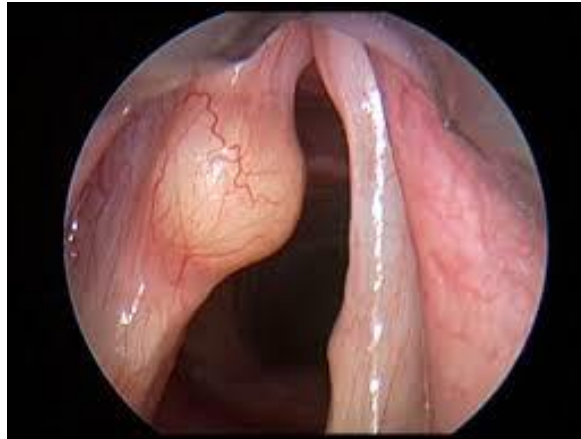
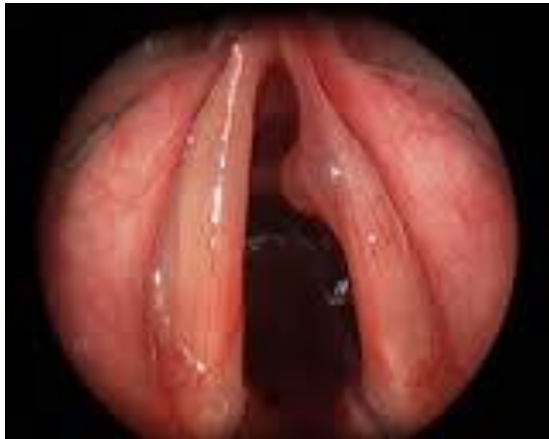12) Hlas a řeč

- tvorba hlasu
- vyšetření hlasu
- poruchy hlasu
- rlb hlasové funkce – hlasová reedukace, terapie
- základní poruchy řeči

- etiologie
 - chronické hlasové přetížení , gastroezofageální reflux, hormonální změny, kouření
- diagnostika
 - laryngoskopie, stroboskopie, NBI
- dělení
 - **atrofická chronická laryngitida**
 - klinický nález
 - úbytek sekrečních žlázek, suché a atrofické sliznice, ve vyšším věku
 - symptomy
 - dysfonie, dyskomfort v krku
 - léčba
 - symptomatická, psychoterapeutická
 - **hypertrofická chronická laryngitida**
 - klinický nález
 - zbytnění sekrečních žlázek a lamina propria, ztlustění sliznic
 - symptomy
 - dysfonie, dyskomfort v krku, event. inspirační stridor
 - léčba
 - chirurgická, následně foniatrická rehabilitace a reedukace

▪ **nepravé nádory (pseudotumory)**

- polypy, cysty, hematomy, granulomy, zpěvácké uzlíky, Reinkeho edém, laryngokély, amyloid



▪ **pravé nádory**

- papilomy, fibromy, hemangiomy, chondromy, myomy, dystopická štítná žláza

▪ příznaky

- **chrapot až afonie**, kašel, příměs krve v hlenu, **stridor**, příznaky gastroezofageálního refluxu (pálení žáhy, suchost)

▪ diagnóza

- laryngoskopie, NBI, histologické vyšetření

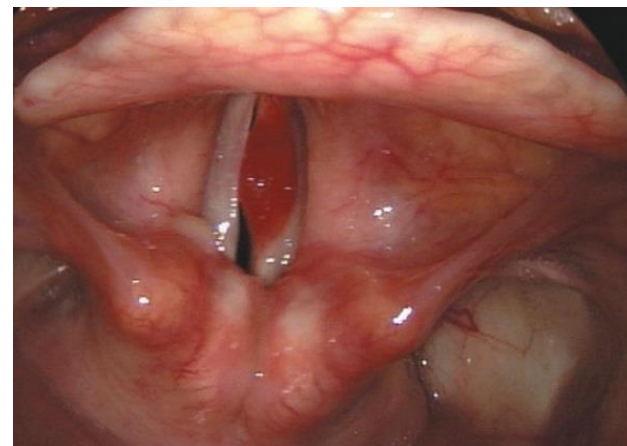
▪ léčba

- **mikrochirurgická**

- laser, vysokofrekvenční skalpel, fotodynamická léčba

- konzervativní

- antivirotika, cytostatika, vakcinace, biologická léčba, antirefluxní terapie (PPI), hlasová hygiena, nekouřit



LARYNX A HYPOFARYNX

benigní léze hrtanu

▪ papilom a recidivující papilomatóza

– etiologie

- HPV 6 a 11, viry implikují do hostitelské DNA
- přenos pohlavním stykem, děti – při vaginálním porodu
- recidivující
- v dospělosti možnost maligního zvratu v karcinom

– symptomy

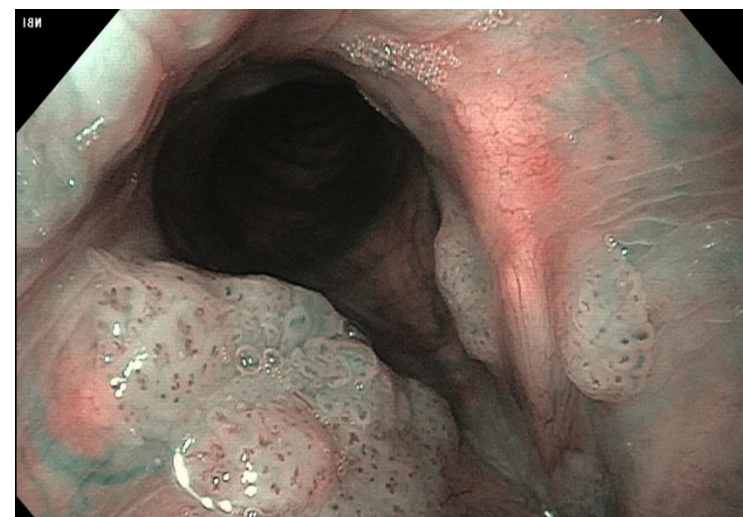
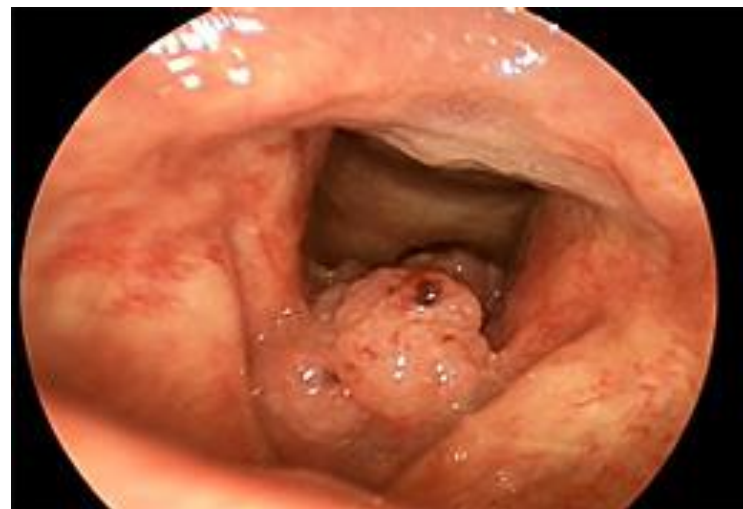- dysfonie až afonie, stridor, časté recidivy

– diagnostika

- laryngoskopie, NBI, histologie
- **příloha video 8**

– léčba

- mikrochirurgie (LASER)
- biologická (bevacizumab - Avastin)
- antivirotika?
- prevence – očkování



Zdroj médií: Fotoarchiv KOCHHK FN u sv. Anny a LF MU

LARYNX A HYPOFARYNX

benigní léze hrtanu

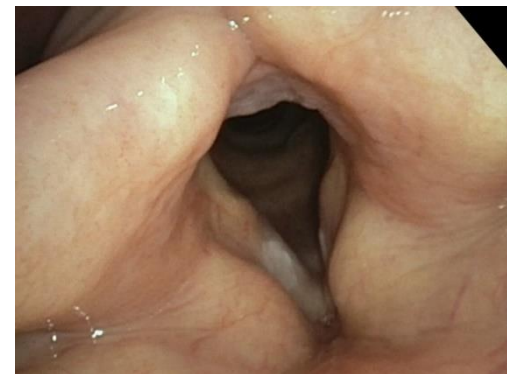▪ **prekancerózy**

– hyperplázie

- zbytnění dlaždicového epitelu vlivem chronického dráždění, někdy kryta hyperkeratózou
- leukoplakie, erytroplakie
- diagnostika
 - laryngoskopie, stroboskopie, NBI, nutná histologická verifikace
- léčba
 - dispenzarizace

– **dysplázie a jaderné atypie** různého stupně až **karcinom in situ**

- diagnostika
 - laryngoskopie, stroboskopie, NBI, nutná histologická verifikace
- léčba
 - dispenzarizace, chirurgická



Zdroj obr.: Fotoarchív KOCHHK FNUSA a LFMU

1) Anatomie a funkce hrtanu, průdušnice a tracheobronchiálního stromu

- klinická anatomie hrtanu, průdušnice a tracheobronchiálního stromu
- funkce hrtanu, průdušnice a tracheobronchiálního stromu

2) Vyšetření hrtanu, průdušnice a tracheobronchiálního stromu

- fyziologický nález
- nepřímá a přímá laryngoskopie
- tracheobronchoskopie

3) Poruchy inervace hrtanu

- obrna horního laryngeálního nervu
- obrna zvrtného nervu – unilat/ bilat.

4) Vývojové poruchy hrtanu a průdušnice, úrazy

- larynomalácie, laryngokéla, stenóza
- trauma (akutní a chron. hlasivkové trauma, kontaktní granulom, poranění při intubaci, externí trauma)
- cizí tělesa

5) Akutní záněty hrtanu

- akutní subglotická laryngitis
- akutní epiglottitis

6) Benigní léze hrtanu

- chronická laryngitis
- hlasivkové polypy, Reinkeho edém, retenční cysty
- přednádorové stavy - dysplázie

7) Maligní nádory hrtanu

8) Laryngeální karcinom – histologie, symptomatologie, diagnostika

9) Chirurgické výkony na hrtanu

- endoskopické
- zevní přístupy
- náhradní hlas. mechanismy po TLE

10) Maligní nádory hypofaryngu

11) Tracheotomie (vč. indikací)

12) Hlas a řeč

- tvorba hlasu
- vyšetření hlasu
- poruchy hlasu
- rhl hlasové funkce – hlasová reedukace, terapie
- základní poruchy řeči

LARYNX A HYPOFARYNX

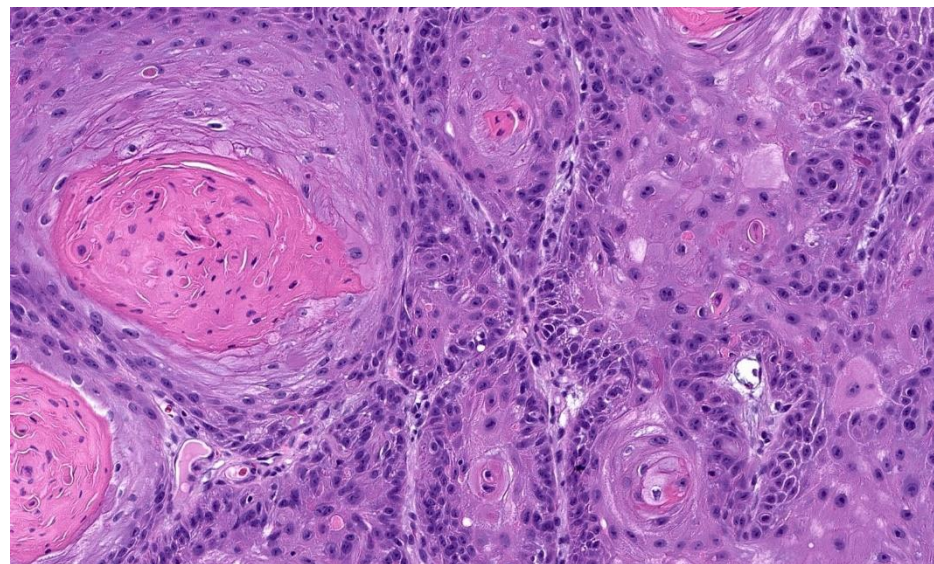
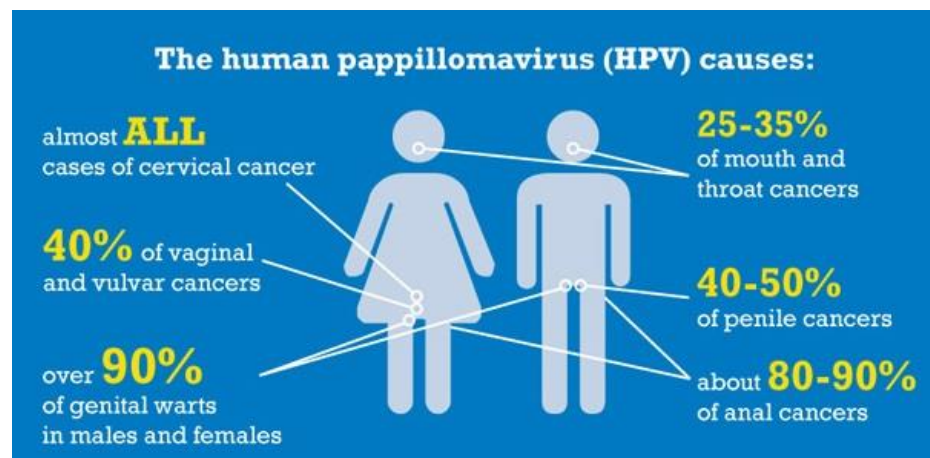
maligní nádory hrtanu

■ etiologie

- kouření, alkohol
- HPV
 - cca 25% ca hrtanu
- azbest
- gastroezofageální reflux
- častěji muži nad 40 let, až 5:1

■ histopatologie

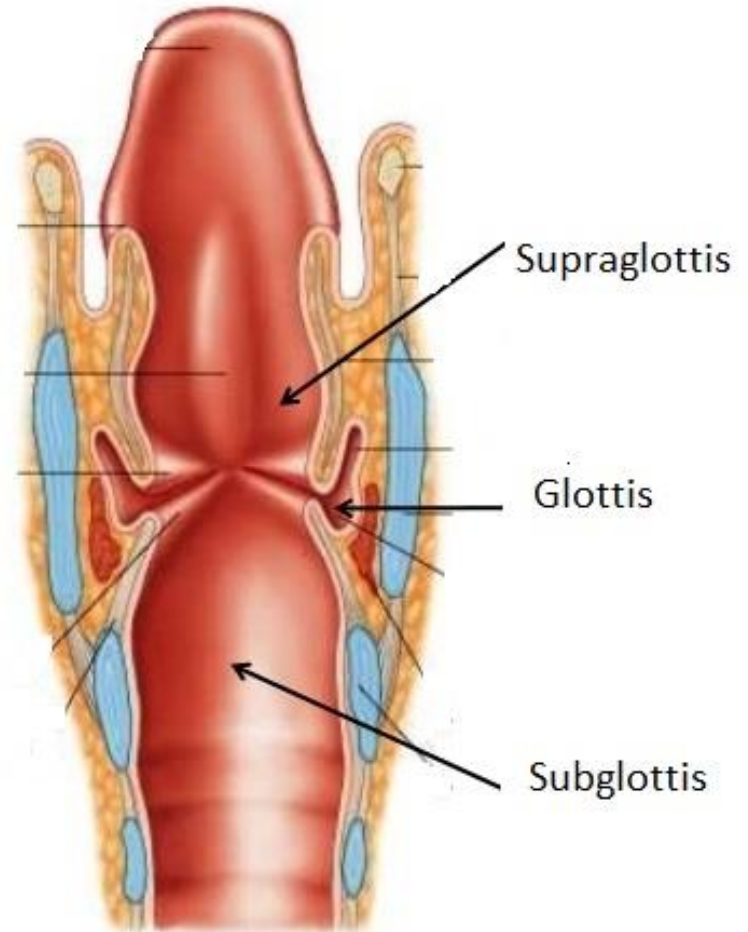
- dlaždicobuněčné karcinomy
 - spinocelulární, vzácně verukózní
- papilokarcinom
 - HPV 16, 18
- neuroendokrinní karcinom
- malobuněčný karcinom
- sarkom



LARYNX A HYPOFARYNX

maligní nádory hrtanu

- symptomy
 - odlišné dle lokality (viz níže)
- diagnostika
 - anamnéza
 - ORL vyšetření
 - laryngoskopie, NBI, stroboskopie
 - **mikrolaryngoskopie v CA** - biopsie
 - CT a MRI
- TNM klasifikace
 - **T**
 - velikost tumoru, lokální šíření - časně/pokročilé
 - **N**
 - regionální mízní uzliny (palpace/UZ/CT/MRI)
 - **M**
 - RTG plic, UZ břicha, PET CT/ MRI



LARYNX A HYPOFARYNX

maligní nádory hrtanu

▪ supraglottis, hypofarynx

– charakteristika

- bohatá **lymfodrenáž**, časně metastázy
- často vzhledem k nespecifickým příznakům zjištěno v pozdních stádiích
- prognóza nepříznivá

– symptomy

- v časných stádiích
 - diskomfort v krku, škrabání
- v pozdních stádiích
 - dysfagie, odynofagie, foetor, krev ve slinách

– příloha video 9,10

▪ glottis

– charakteristika

- nečastější, **nejlepší prognóza**
- malá lymfodrenáž, meta výjimečně

– symptomy

- **chrapot** – velmi brzy, každý chrapot trvající déle než 3 týdny je suspektní a musí být provedeno ORL vyšetření

– příloha video 11

▪ subglottis

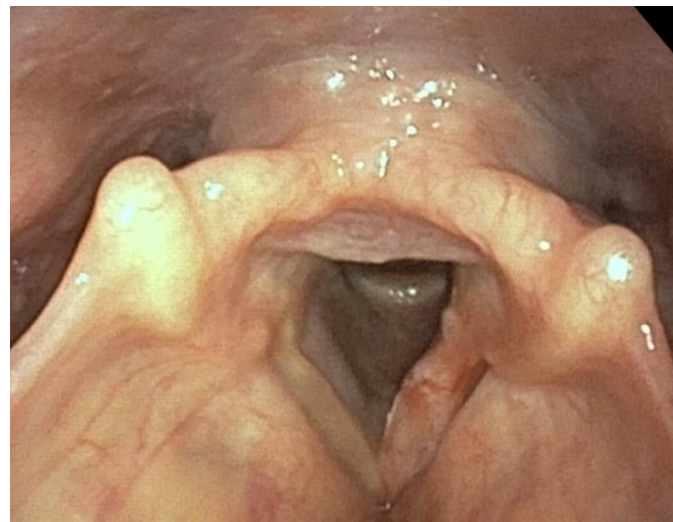– charakteristika

- **vzácné** (1-2 % nádorů hrtanu)
- metastazují prelaryngeálně

– symptomy

- **chudé**, často se projeví až stridorem

– příloha video 12



Zdroj obr: Fotoarchiv KOCHHK FN u sv. Anny a LF MU

1) Anatomie a funkce hrtanu, průdušnice a tracheobronchiálního stromu

- klinická anatomie hrtanu, průdušnice a tracheobronchiálního stromu
- funkce hrtanu, průdušnice a tracheobronchiálního stromu

2) Vyšetření hrtanu, průdušnice a tracheobronchiálního stromu

- fyziologický nález
- nepřímá a přímá laryngoskopie
- tracheobronchoskopie

3) Poruchy inervace hrtanu

- obrna horního laryngeálního nervu
- obrna zvrtného nervu – unilat/ bilat.

4) Vývojové poruchy hrtanu a průdušnice, úrazy

- larynomalácie, laryngokéla, stenóza
- trauma (akutní a chron. hlasivkové trauma, kontaktní granulom, poranění při intubaci, externí trauma)
- cizí tělesa

5) Akutní záněty hrtanu

- akutní subglotická laryngitis
- akutní epiglottitis

6) Benigní léze hrtanu

- chronická laryngitis
- hlasivkové polypy, Reinkeho edém, retenční cysty
- přednádorové stavy - dysplázie

7) Maligní nádory hrtanu

8) Laryngeální karcinom – histologie, symptomatologie, diagnostika

9) Chirurgické výkony na hrtanu

- **endoskopické**
- **zevní přístupy**
- **náhradní hlas. mechanismy po TLE**

10) Maligní nádory hypofaryngu

11) Tracheotomie (vč. indikací)

12) Hlas a řeč

- tvorba hlasu
- vyšetření hlasu
- poruchy hlasu
- rhlb hlasové funkce – hlasová reedukace, terapie
- základní poruchy řeči

▪ **časné nádory**

- T1, T2
- jedna léčebná modalita
 - radioterapie nebo chirurgie

▪ **pokročilé nádory**

- T3, T4
- multimodální léčba
 - chirurgie, následně adjuvantní radio(chemoterapie)
 - kurativní radiochemoterapie a při recidivě „salvage surgery“

▪ **inoperabilní nádory**

- konkomitantní radiochemoterapie / paliativní RT

▪ léčba i krčních uzlin

▪ záchovné protokoly – orgán šetřící léčba

▪ parciální a totální výkony, radioterapie, chemoterapie, biologická léčba

▪ záleží na preferencích a přání pacienta

LARYNX A HYPOFARYNX

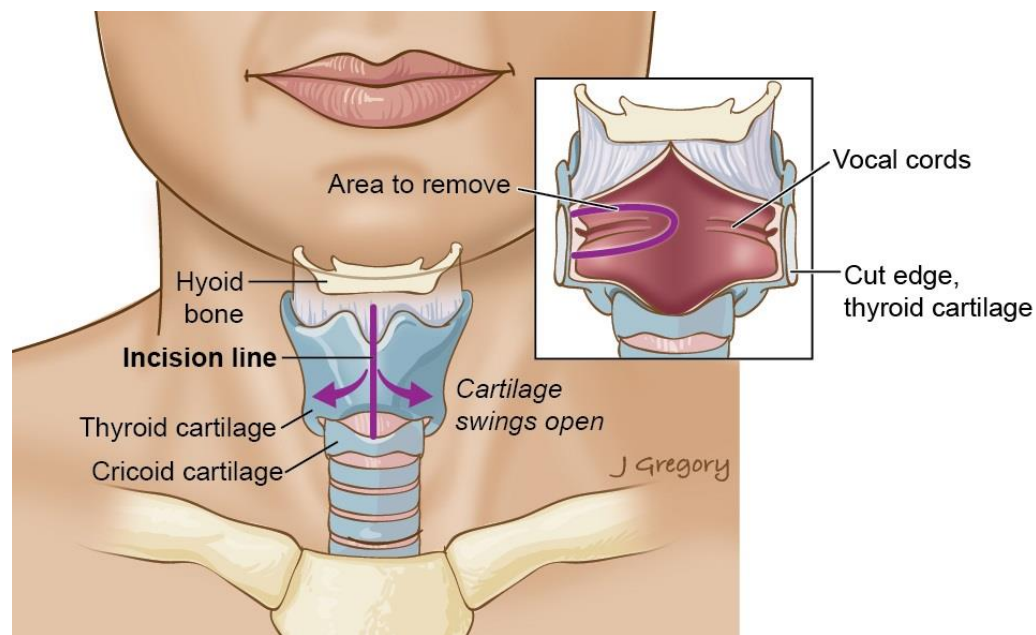
léčba maligních nádorů hrtanu T1-T2

▪ endoskopické transorální výkony

- časné nádory
 - Tis, T1
- LASER-asistovaná mikrochirurgie
- robotická mikrochirurgie

▪ výkony ze zevního přístupu

- laryngofissura
 - T1 nádory
 - chordektomie
 - rozšířená chordektomie



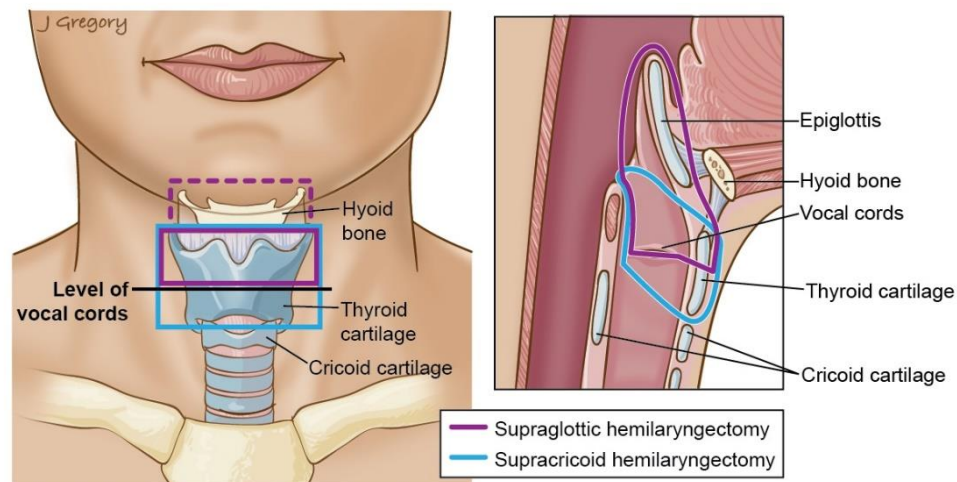
LARYNX A HYPOFARYNX

léčba maligních nádorů hrtanu T1-T2

výkony ze zevního přístupu

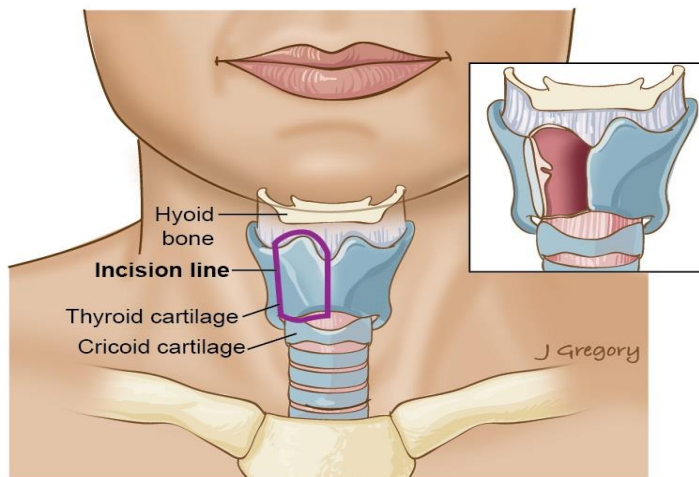
– supraglotická horizontální laryngektomie

- T1-2 nádory
- ventrikulární řasy, epiglottis a preepiglottický prostor, aryepiglottické řasy



– parciální vertikální laryngektomie

- T1-2 nádory
- hlasivka, Morganský sinus, ventrikulární řasa



LARYNX A HYPOFARYNX

léčba maligních nádorů hrtanu T3-T4

■ **výkony ze zevního přístupu**

– **totální laryngektomie**

- T3-4 nádory
- ztráta hlasu, čichu
- trvalé nosičství tracheostomické kanyly

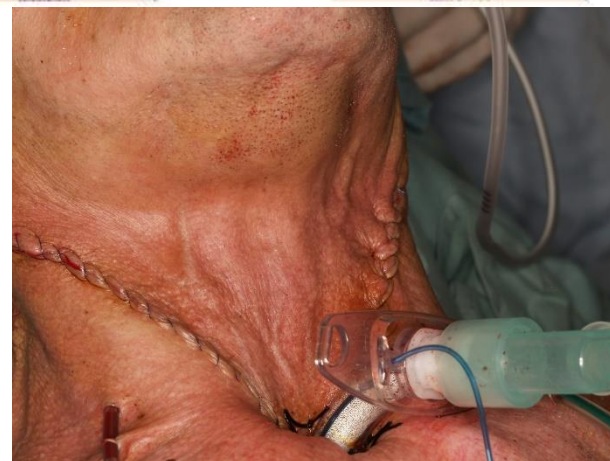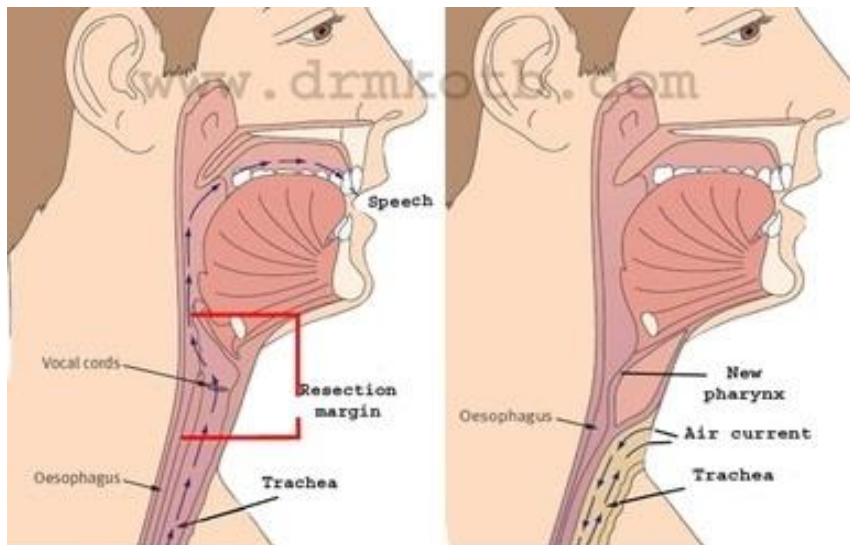
■ **radikální výkony**

– **faryngolaryngektomie**

- rozšířeno o piriformní sinus

– **extentní laryngektomie**

- chrupavka štítná, štítná žláza, páskové svaly

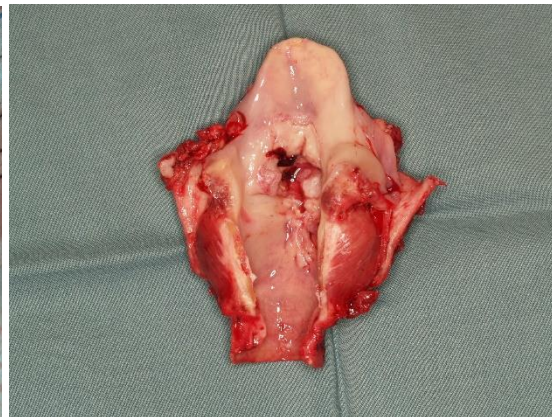
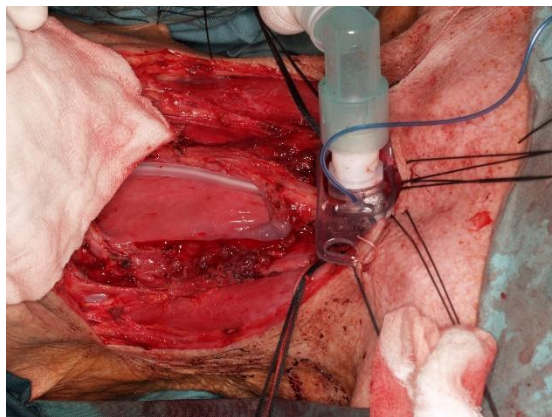
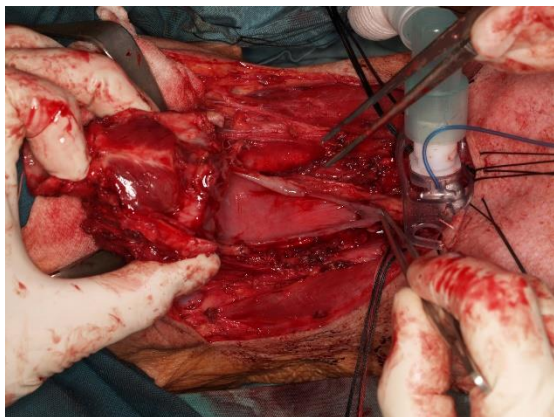
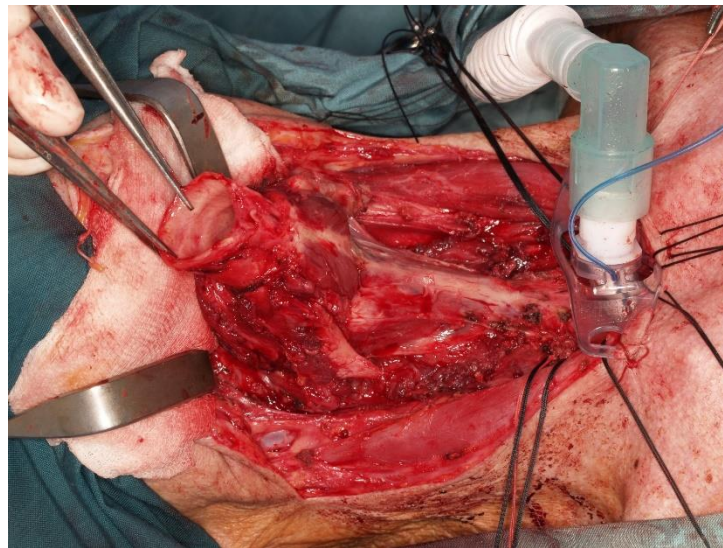
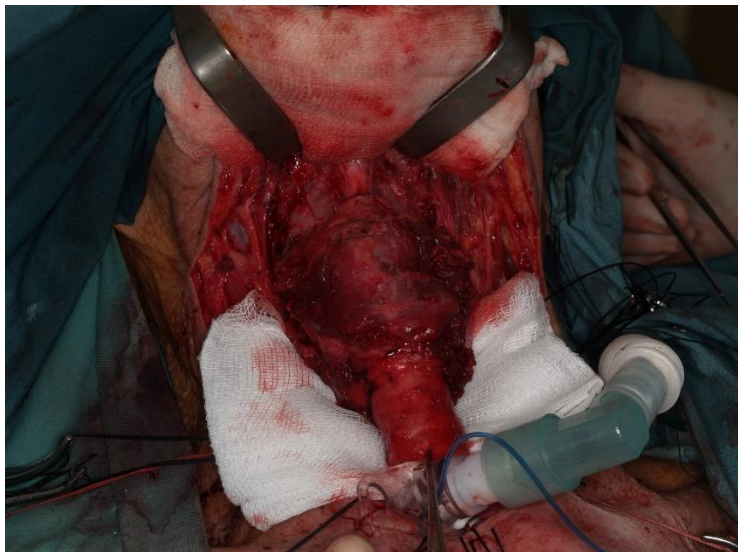


Zdroj obr.: [online citace 1.4.2020]

<https://headandneckcancerguide.com>, Fotoarchiv KOCHHK FN u sv. Anny a LF MU

LARYNX A HYPOFARYNX

totální laryngektomie

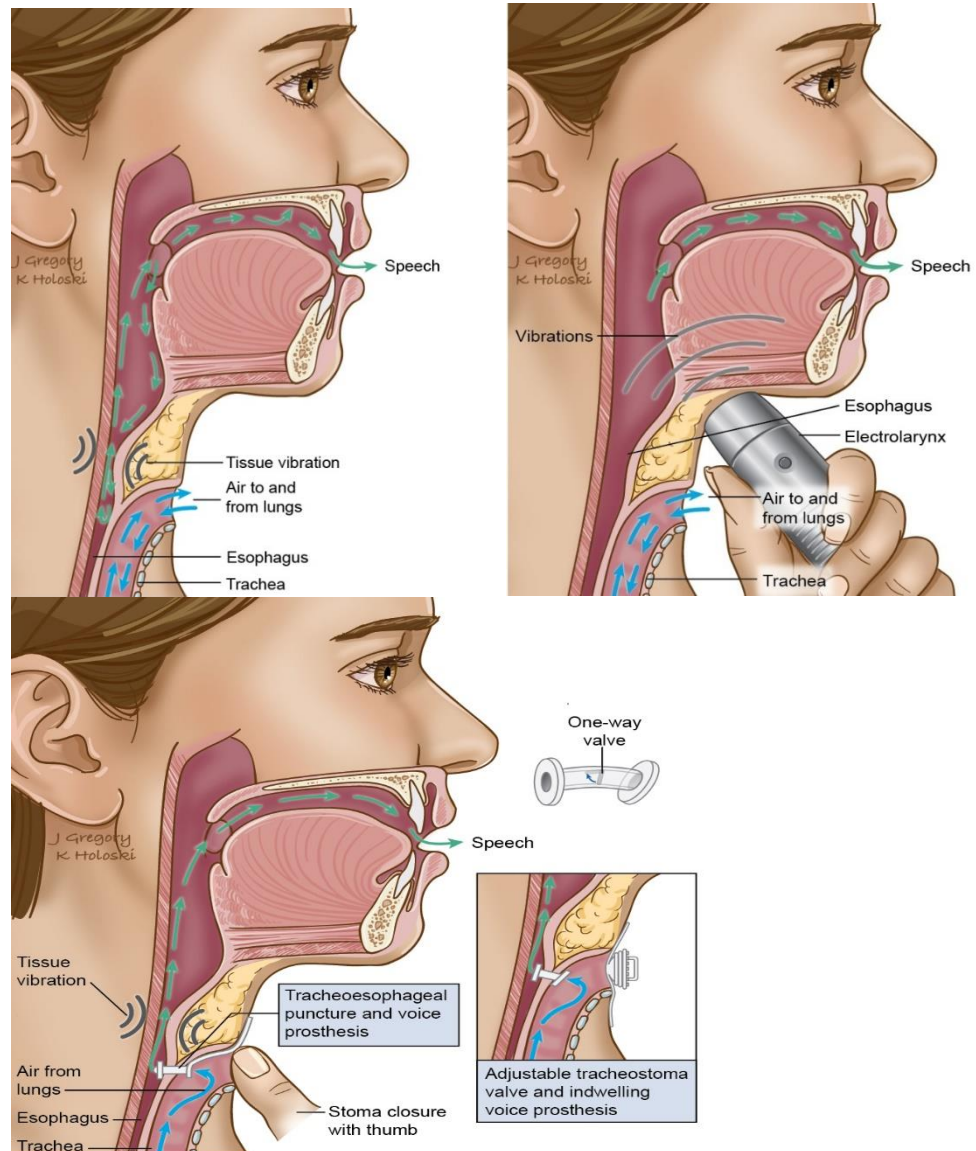


LARYNX A HYPOFARYNX

rehabilitace hlasu

- **parciální laryngektomie**
 - chrapot
 - aspirace – rehabilitace polykání

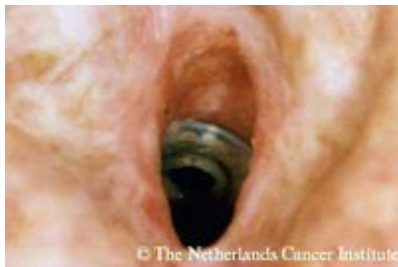- **totální laryngektomie**
 - rehabilitace čichu
 - jícnový hlas
 - elektrolarynx
 - hlasová protéza



Zdroj obr.: [online citace 1.4.2020]
<https://headandneckcancerguide.com>

■ hlasové protézy

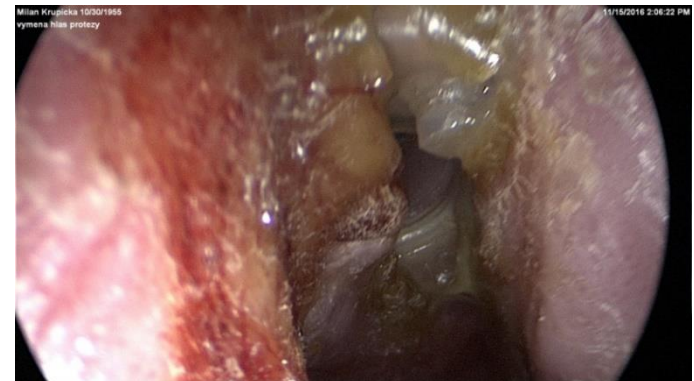
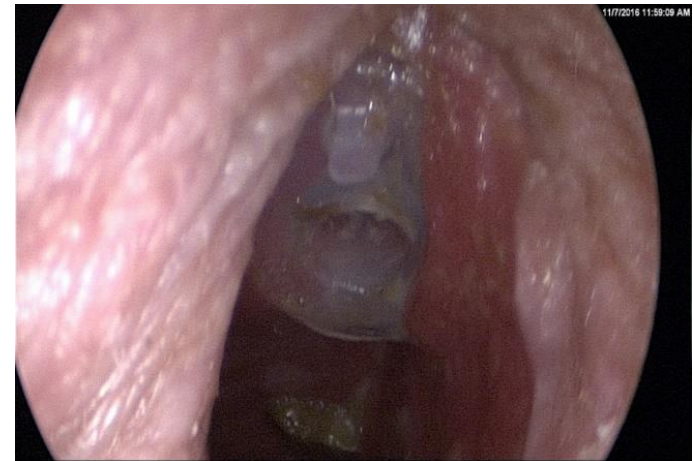- zavedení do tracheostomatu
 - primární implantace - součástí laryngektomie
 - sekundární implantace - po zhojení tracheostomatu po ukončení onkologické léčby
- **komplikace** – kvasinkový povlak, protékání či obtékání protéžky, granulace, vycestování protéžky



Zdroj obr.: [online citace 1.4.2020] <https://headandneckcancerguide.com>,
Fotoarchiv ORL kliniky FNOL

■ ukázka

- příloha video 13



1) Anatomie a funkce hrtanu, průdušnice a tracheobronchiálního stromu

- klinická anatomie hrtanu, průdušnice a tracheobronchiálního stromu
- funkce hrtanu, průdušnice a tracheobronchiálního stromu

2) Vyšetření hrtanu, průdušnice a tracheobronchiálního stromu

- fyziologický nález
- nepřímá a přímá laryngoskopie
- tracheobronchoskopie

3) Poruchy inervace hrtanu

- obrna horního laryngeálního nervu
- obrna zvrtného nervu – unilat/ bilat.

4) Vývojové poruchy hrtanu a průdušnice, úrazy

- larynomalácie, laryngokéla, stenóza
- trauma (akutní a chron. hlasivkové trauma, kontaktní granulom, poranění při intubaci, externí trauma)
- cizí tělesa

5) Akutní záněty hrtanu

- akutní subglotická laryngitis
- akutní epiglottitis

6) Benigní léze hrtanu

- chronická laryngitis
- hlasivkové polypy, Reinkeho edém, retenční cysty
- přednádorové stavy - dysplázie

7) Maligní nádory hrtanu

8) Laryngeální karcinom – histologie, symptomatologie, diagnostika

9) Chirurgické výkony na hrtanu

- endoskopické
- zevní přístupy
- náhradní hlas. mechanismy po TLE

10) Maligní nádory hypofaryngu

11) Tracheotomie (vč. indikací)

12) Hlas a řeč

- **tvorba hlasu**
- **vyšetření hlasu**
- **poruchy hlasu**
- **rhb hlasové funkce – hlasová reedukace, terapie**
- **základní poruchy řeči**

- **tvorba hlasu**

- **hlasivky**

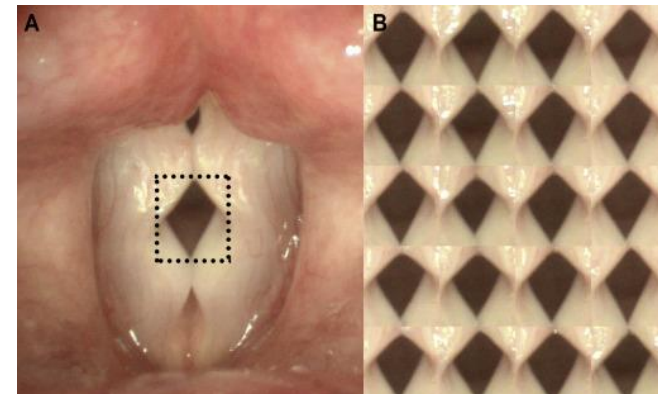
- zdroj hlasu
 - hybnost hlasivek, kmitání, slizniční vlna, uzávěr

- **rezonanční prostory**

- výsledný hlas – jeho síla a barva
 - paranazální dutiny, nosohltan
dutina ústní, trachea
plíce, bránice



- foniatrie
 - =nádstavbový obor otorinolaryngologie
- vyšetření hlasu
 - **anamnéza**
 - komorbidity (astma, reflux), operace (krk, mediastinum), léky (kortikoidy, ACEi), kouření
 - **laryngoskopie**
 - rigidní nepřímá laryngoskopie (zvětšovací)
 - **stroboskopie**
 - **videokymografie**
 - vysokorychlostní kamera (až 8 000 snímků/sekundu)
 - rozfázování jednotlivých kmitů hlasivky při fonaci
 - diagnostika odchylek od harmonického pohybu



- **vyšetření hlasu**
 - poslechové hodnocení hlasu
 - subjektivní hodnocení hlasu
 - VHI – **voice handicap index** - dotazník
 - vyšetření **hlasového pole**
 - spektrální **analýza hlasu**
 - pneumografie, elektromyografie
 - vyšetření **uměleckého hlasu**

- **poruchy hlasu (příznaky onemocnění hlasu)**
 - **chrapot**
 - zhoršení kvality (čistoty) hlasu
 - přetěžování hlasu
 - nerovnosti hlasivek, otok
 - **chraplavost**
 - aperiodické kmitání hlasivek
 - ventrikulární hlas, growling (metal)
 - **dyšnost**
 - insuficience glottis – fyziologicky neznělé „H“ (v češtině „Thajsko“)
 - **afonie**
 - psychogenní
 - **rinolalie**
 - otevřená
 - rozštěpy
 - zavřená
 - nosní a nosohltanová obstrukce

▪ **poruchy hlasu**

– organické

- artrogenní
- myogenní
 - svalová dystrofie
- neurogenní
 - poruchy inervace n.X
- změna hmoty
 - otoky, záněty, nádory

– funkční

- přetížení a chybná tvorba hlasu (hyperkinetická a profesionální dysfonie)

– neurologicky podmíněné

- spastické a paradoxní dyskineze
 - Parkinson, myastenia gravis

– psychicky podmíněné

- neurotické fonastenie, afonie

▪ **terapie**

– konzervativní

▪ **rehabilitace a reedukace hlasu**

- zlepšení nebo navrácení hlasu v původní nebo náhradní podobě
- náhradní hlasové mechanismy
 - » vestibulární hlas, jícnový hlas, umělý hlas - elektrolarynx, bukální šepot

▪ **edukace hlasu**

- výuka zdravého hlasu, hlasová výchova

▪ **dechová a fonační cvičení, psychoterapie**

– chirurgická (laryngochirurgie)

▪ **mikrolaryngochirurgie a endoskopické ošetření lézí**

▪ **funkční rekonstrukční laryngochirurgie**

- úprava dýchacích cest
- úprava fonace (fnochirurgie)
- tvorba náhradního hlasu po laryngektomii
 - » hlasové protézy

- **řeč**

- vrozený lidský prostředek komunikace

- **logopedie**

- věda zabývající se poruchami komunikace a nápravou poruch řeči
- **dyslalie - patlavost**
 - vynechávání nebo nesprávné vyslovování a tvoření hlásek (především souhlásek)
- **balbuties – kóktavost**
 - křečovitě stahy dýchacího, fonačního a artikulačního svalstva, poruchy koordinace, tiky
 - neurologické příčiny, traumatizující zážitky, citová deprivace
- **Tumultus sermonis – breptavost**
 - změna dynamiky, zrychlení, polykání slabik
 - u mozkových dysfunkcí
- **mutismus – ztráta řeči**
 - psychogenní

DĚKUJI ZA POZORNOST

