

Onemocnění sliznic dutiny ústní

Hana Poskerová

Výstupy z učení

- Studenti se seznámí s rozsahem dané problematiky a uvědomí si širší **diferenciální diagnostiky**, zasahující do řady lékařských oborů.
- Studenti pochopí význam termínu „**aftózní stomatitis**“, který **není obecným termínem** pro patologické stavy na ústních sliznicích.
- **Kompetence** – kdo diagnostikuje a léčí?
 - Předmět Orální medicína (ZLOM0911)
 - Preventivní vyšetření ústních sliznic v rámci komplexního stomatologického vyšetření
 - Specializovaná pracoviště Orální medicíny, týmová spolupráce

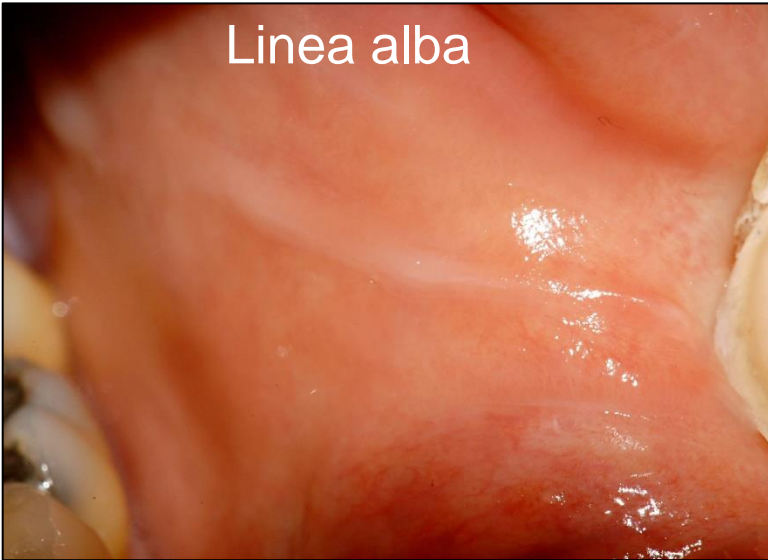Onemocnění sliznic dutiny ústní - obsah

- Znalost vzhledu **zdravé ústní sliznice** a jejích variant
- Zachycení **patologie**
 - Je příčinou vliv zevních faktorů (mechanická traumatizace, popálení,...)?
 - Jde o recidivující afty?
 - Jde o infekční onemocnění?
 - Jde o manifestaci celkového onemocnění (kožní choroby, interní onemocnění, ...)

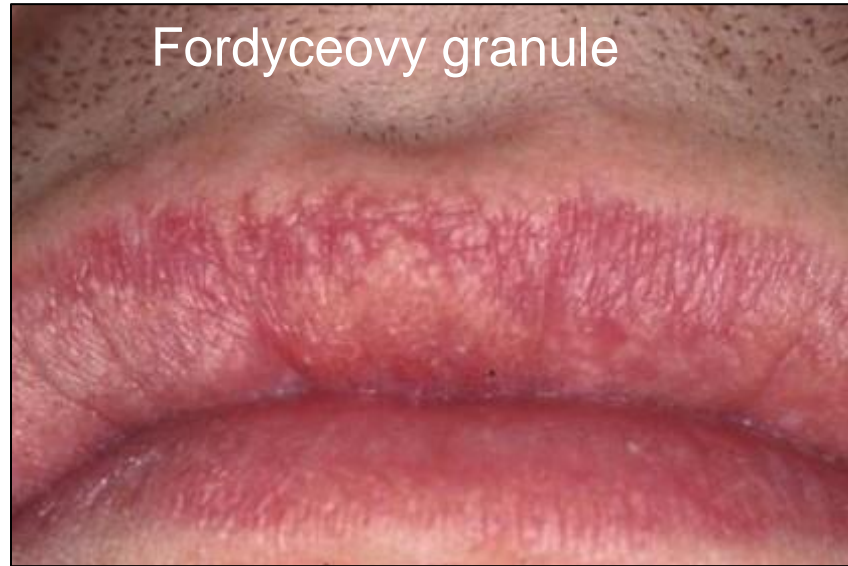Zdravá ústní sliznice a její varianty

- Růžová (keratinizovaná - vystýlající), vlhká
- Hřbet jazyka s tenkým bělavým fyziologickým povlakem

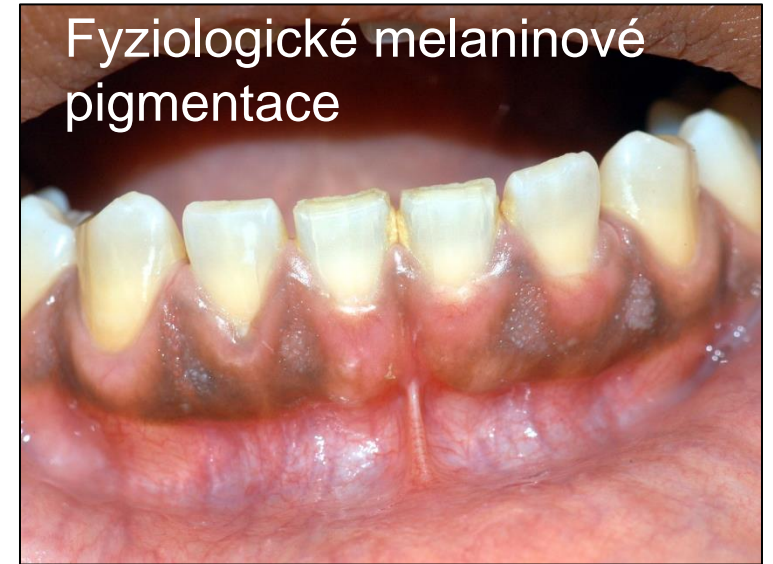Linea alba



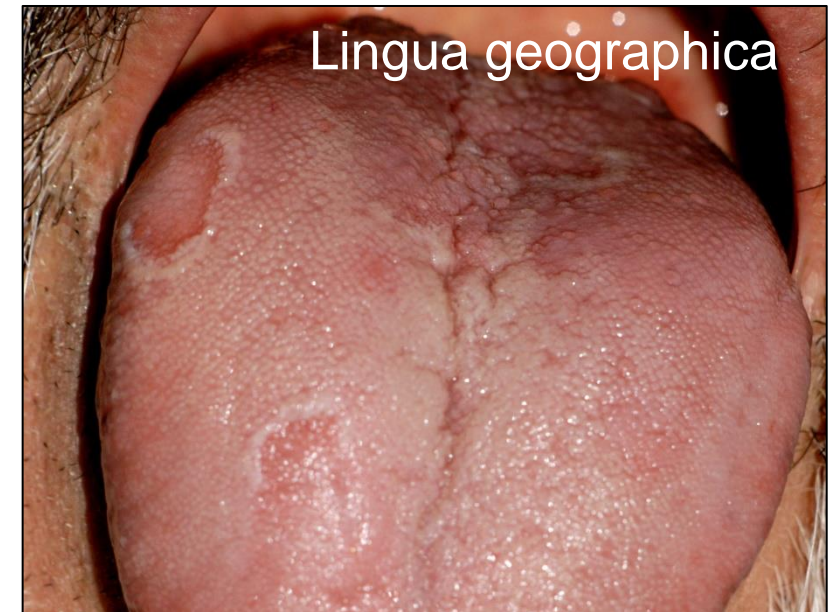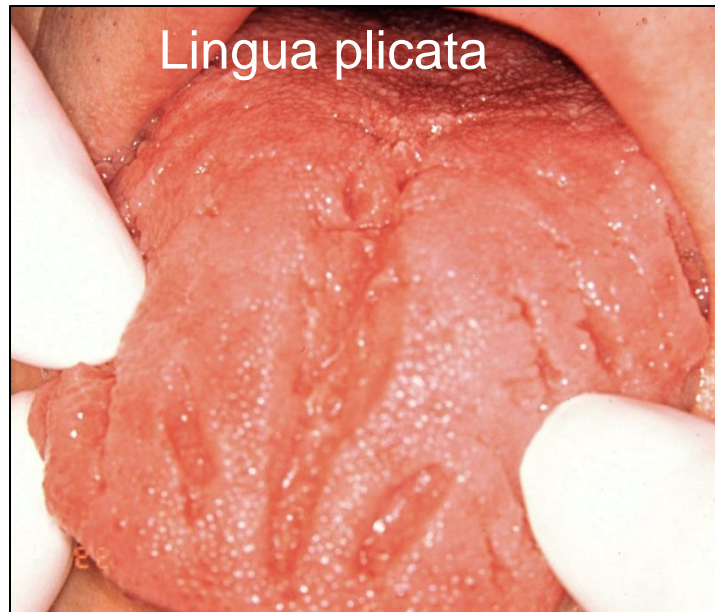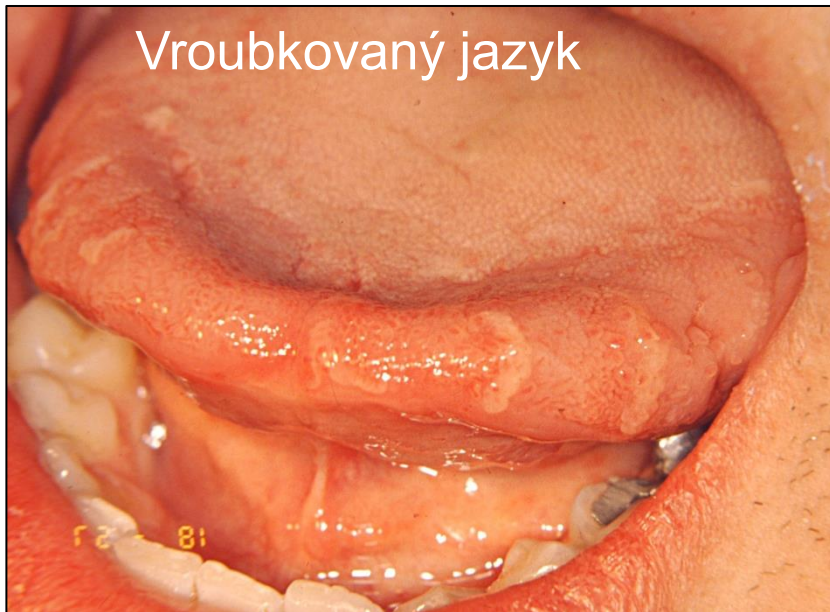Fordyceovy granule



Fyziologické melaninové pigmentace

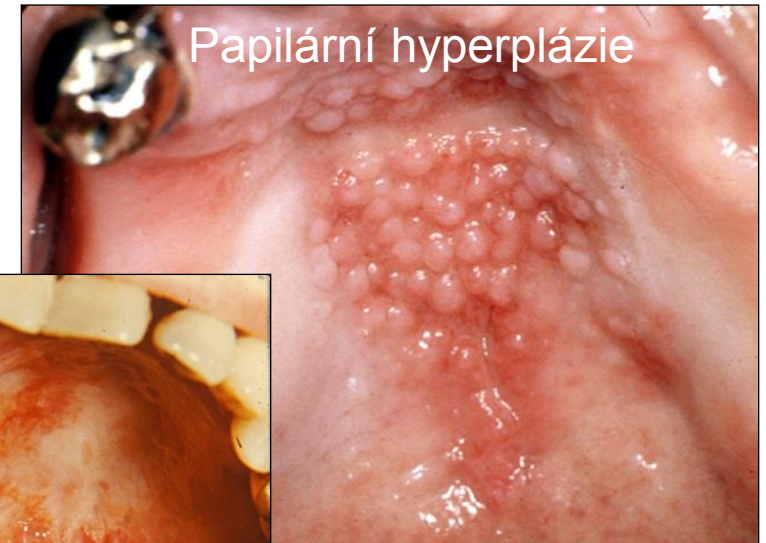
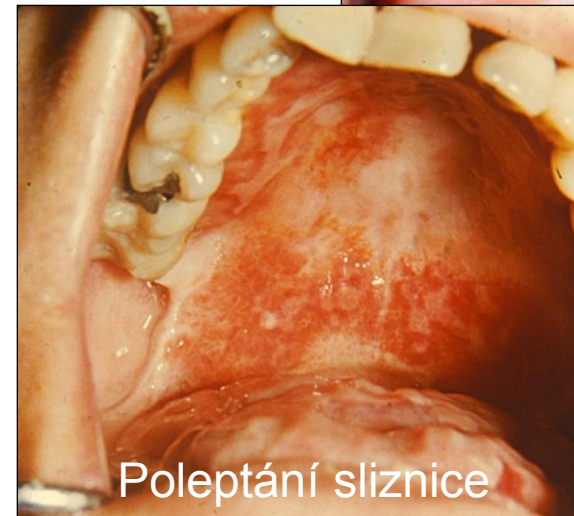
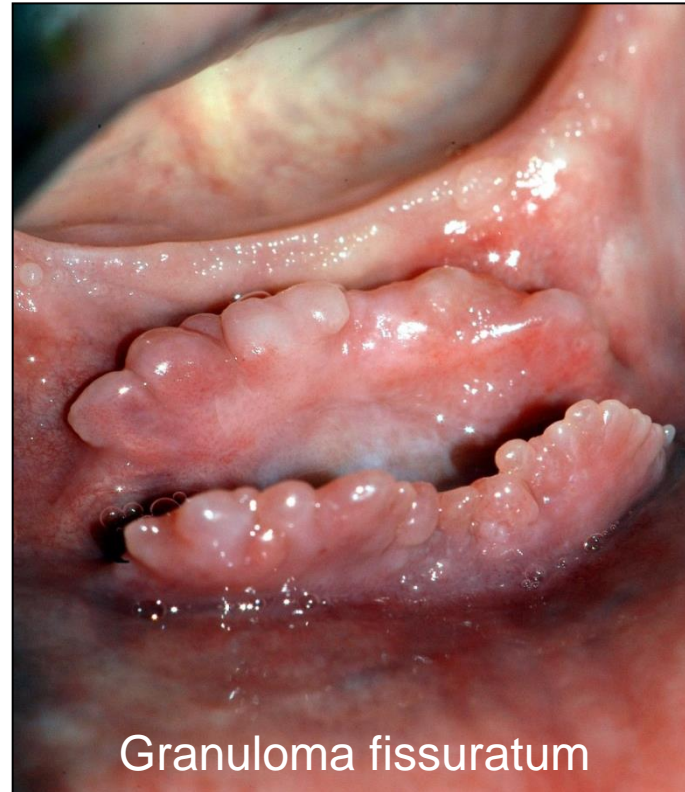
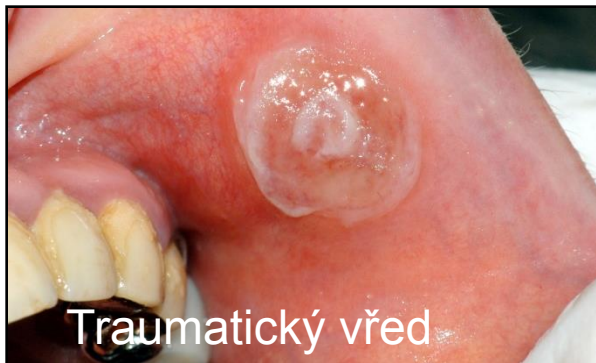
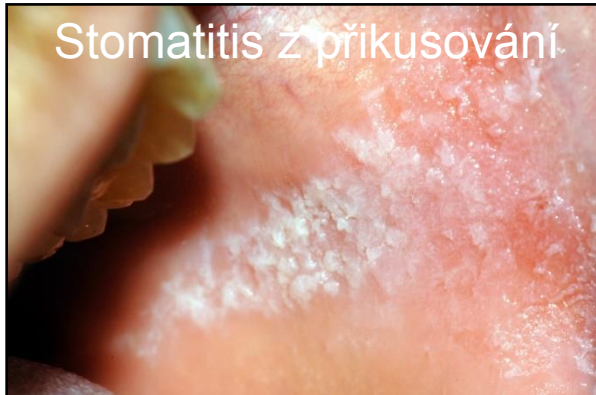Hřbet jazyka – anatomické a vývojové odchytky



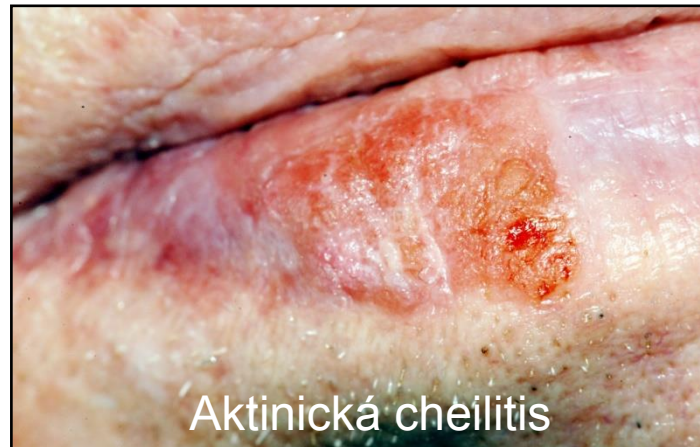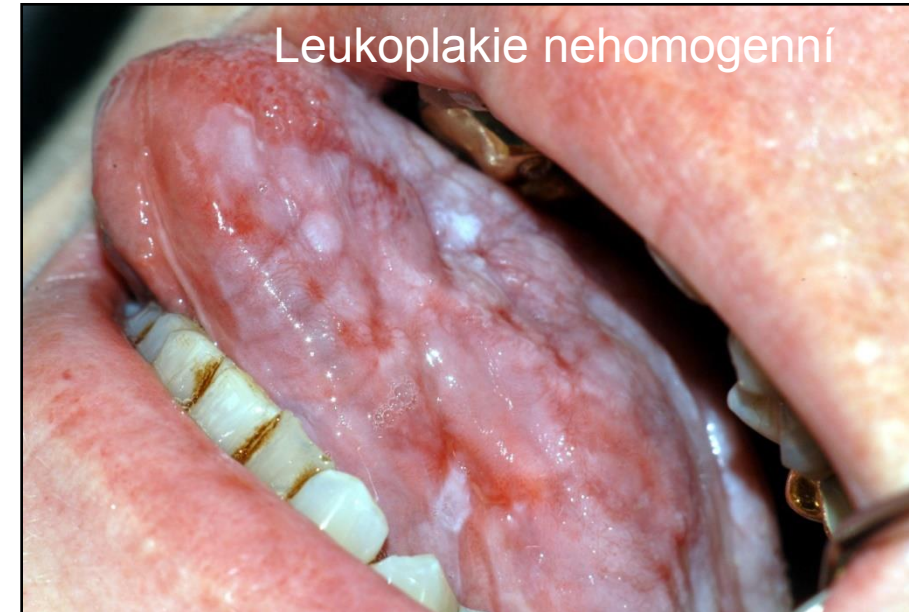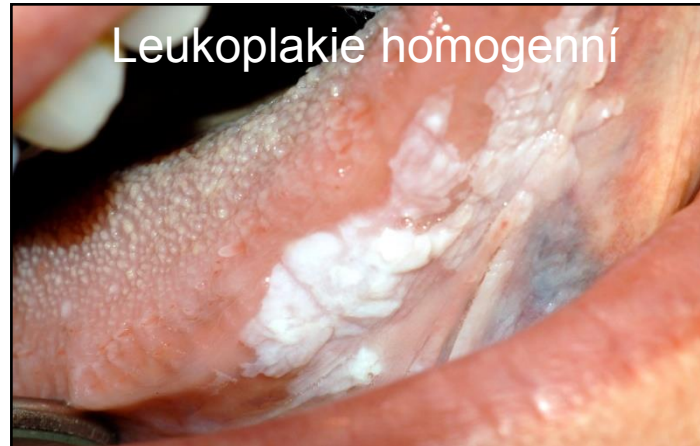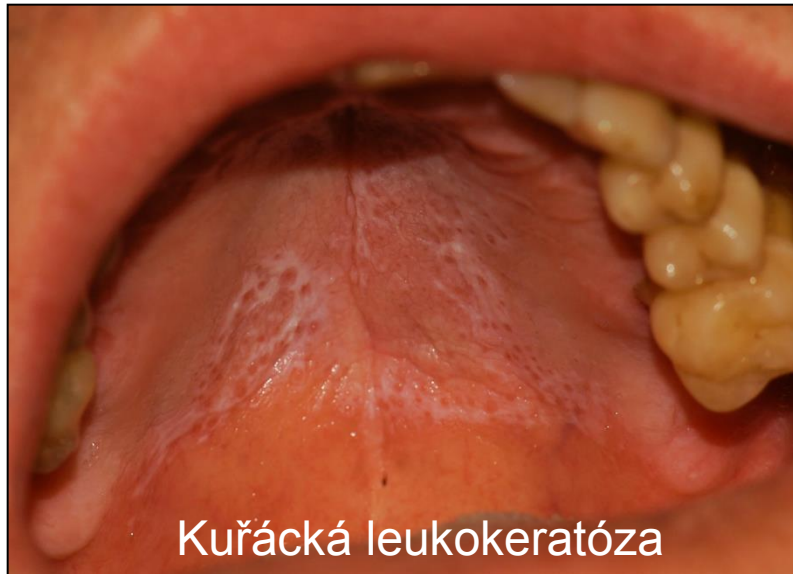Vliv zevních faktorů na ústní sliznice

– Mechanické dráždění, popálení, poleptání, elektrogalvanizmus



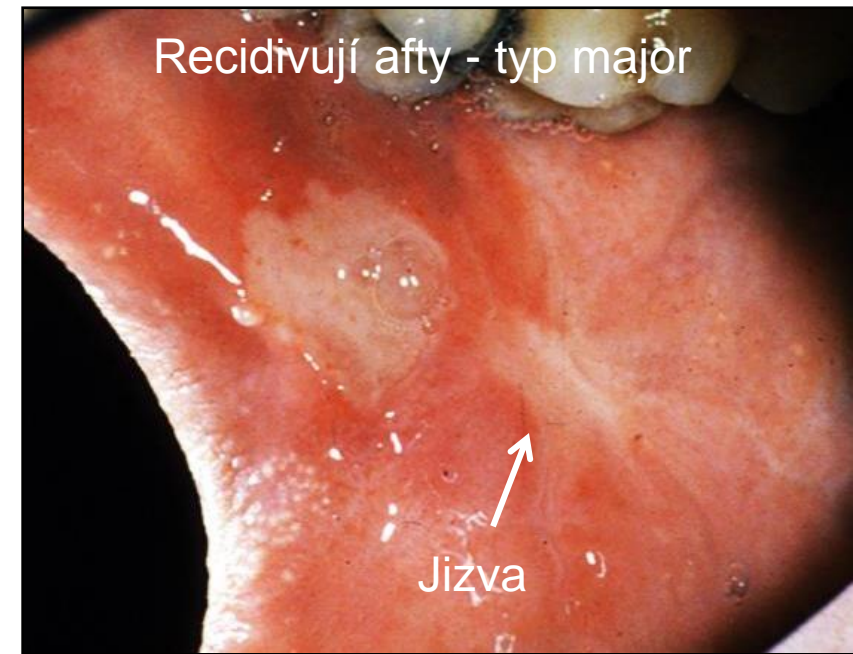
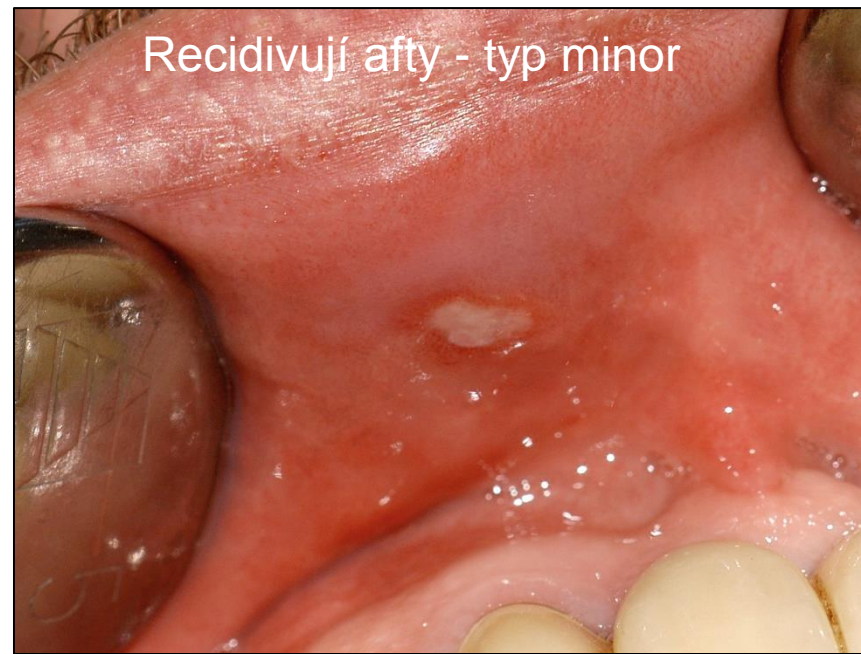
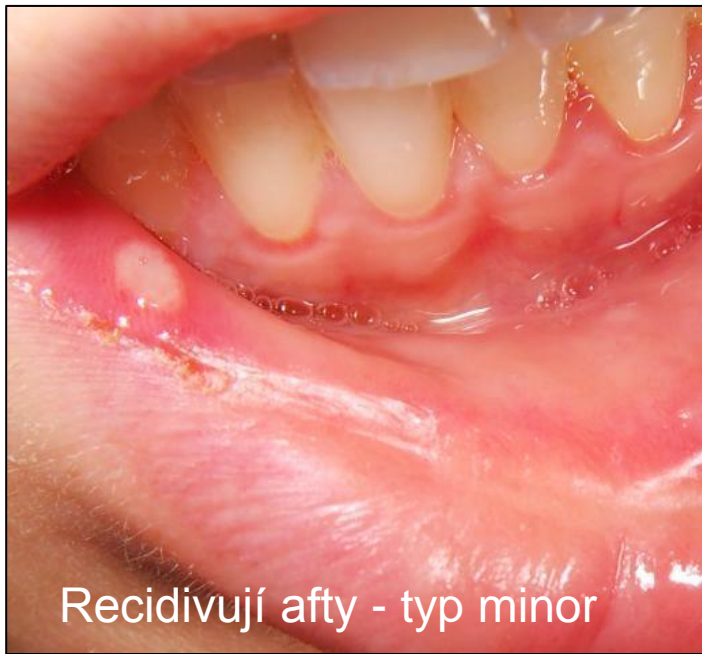Vliv zevních faktorů na ústní sliznice

- Vliv tabakizmu a alkoholu, vliv UV záření (prekancerózy !!!)



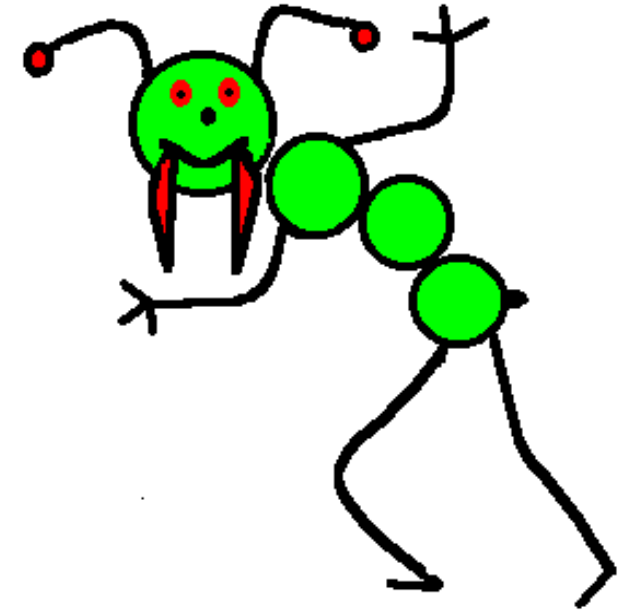Recidivující afty

- Immunopatologická reakce modulovaná lokální reaktivitou a spouštěcími faktory (afty malé, velké, herpetiformní)



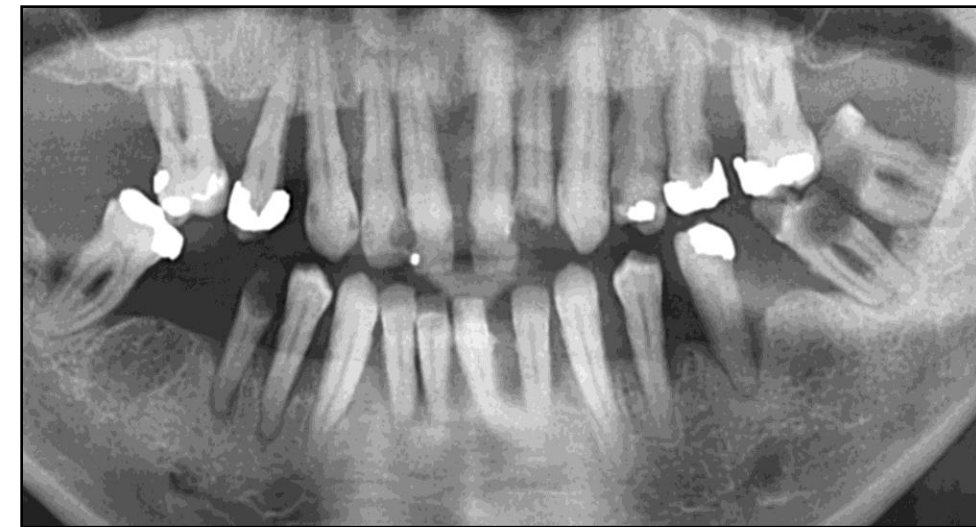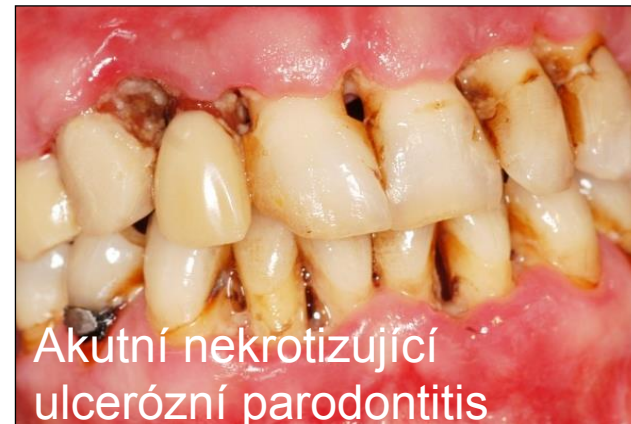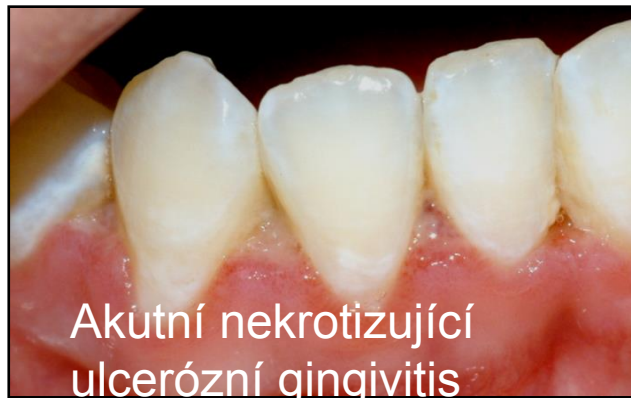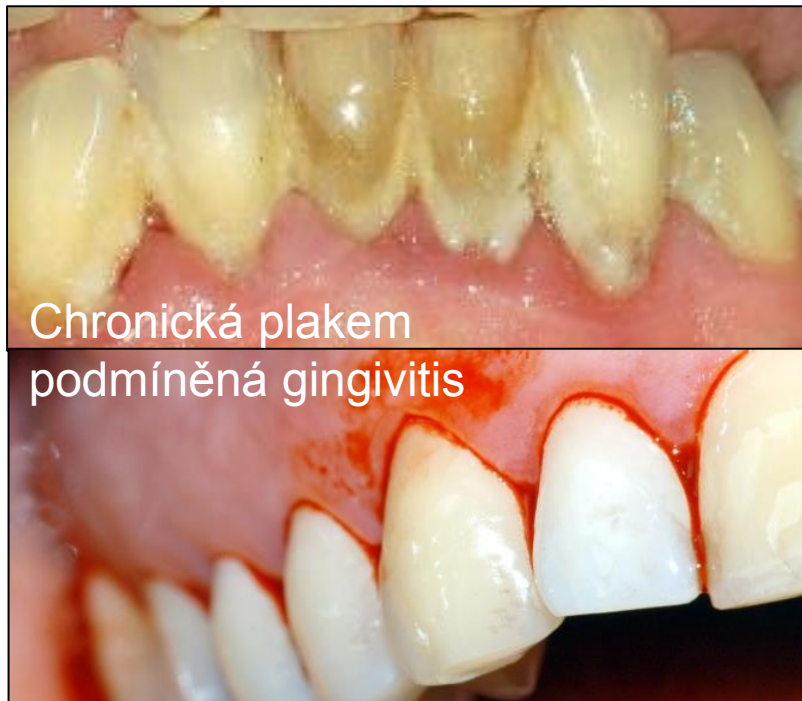Projevy infekce na ústní sliznici

- Infekce lokální/celkové
- Mikroorganismy **orálního mikrobiomu**
 - Gingivitidy, parodontitidy – bakterie zubního mikrobiálního plaku
 - Orální kandidóza
- Mikroorganismy **osídlující dutinu ústní zvenčí**
- Infekce bakteriální, virové, mykotické



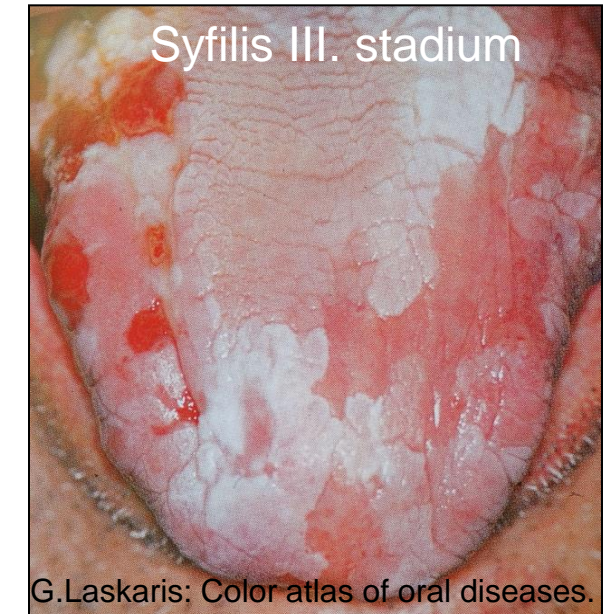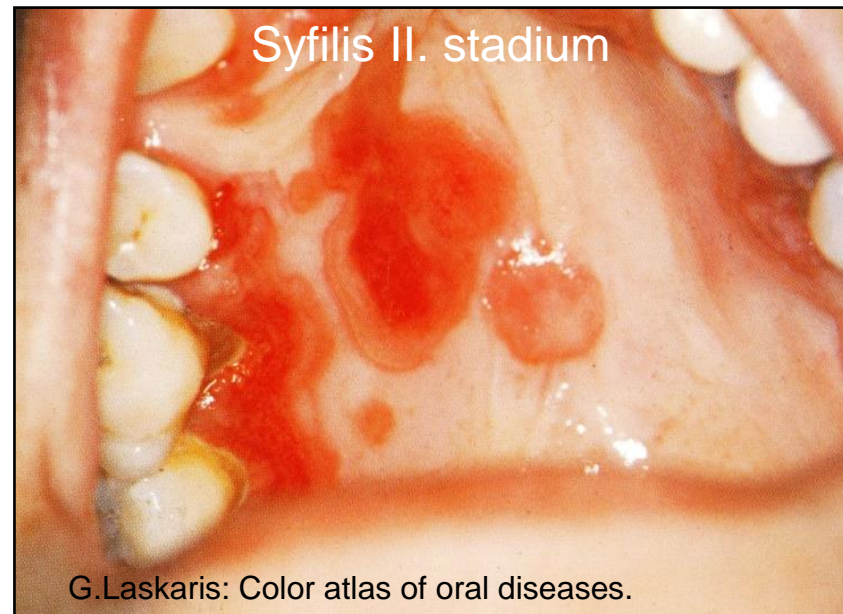
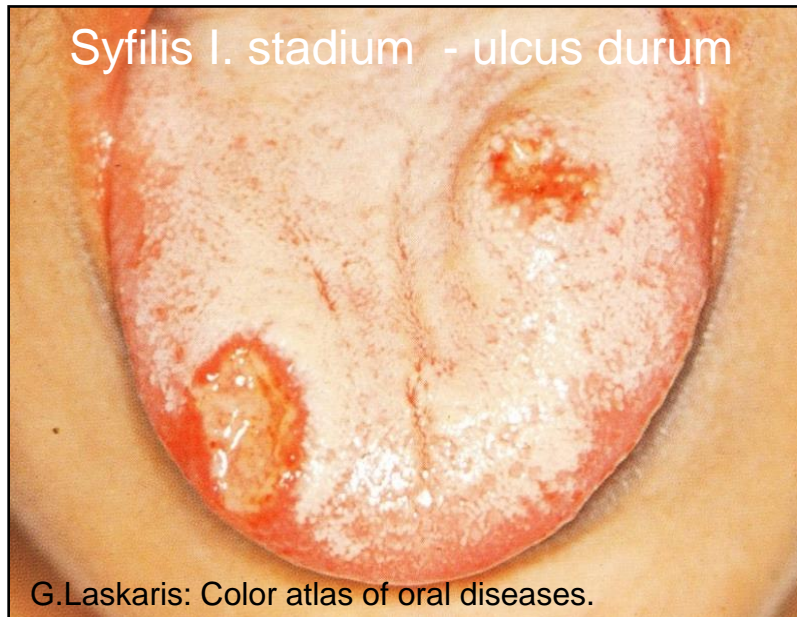Projevy bakteriální infekce v dutině ústní

- Gingivitidy (90-95% všech gingivitid jsou plakem podmíněné!)
- Parodontitidy (zánětlivá resorpce alveolární kosti, paro. chobot)



Projevy bakteriální infekce v dutině ústní

- Specifické infekce **syfilis** (*treponema pallidum*) a **tuberkulóza** (*mycobacterium tuberculosis*); dále např. spála



Projevy virové infekce v dutině ústní

– HSV

- Gingivostomatitis herpetica
- Herpes labialis
- Recidivující stomatitis herpetica

– VZV

- Varicella
- Herpes zoster

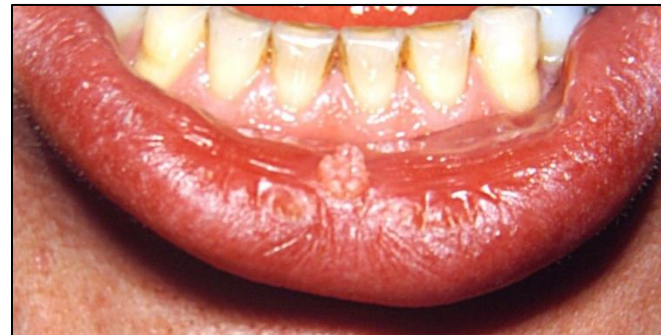– EBV, (CMV)

- Infekční mononukleóza

– Enteroviry

- Herpangína
- Hand foot and mouth disease

– Papilomavirové infekce

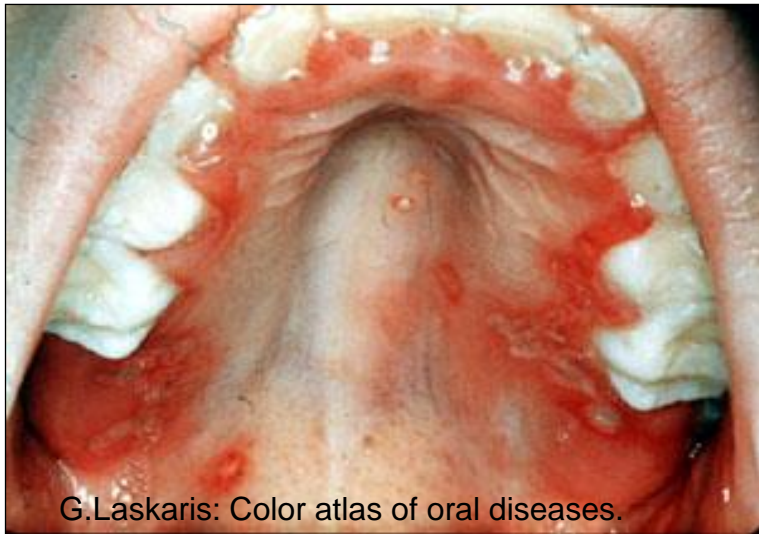

– Infekce virem HIV

Projevy virové infekce v dutině ústní

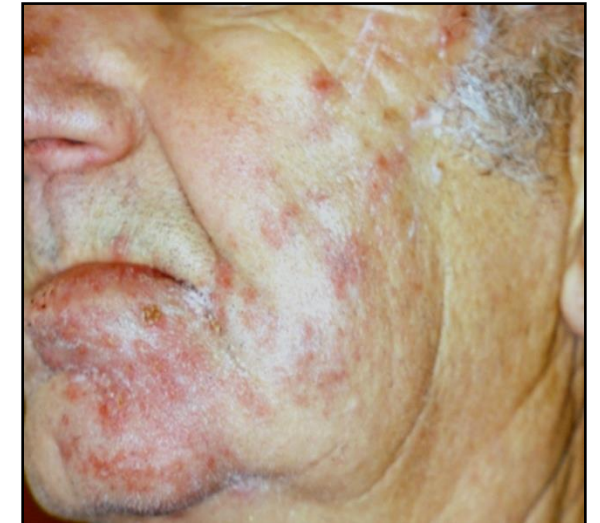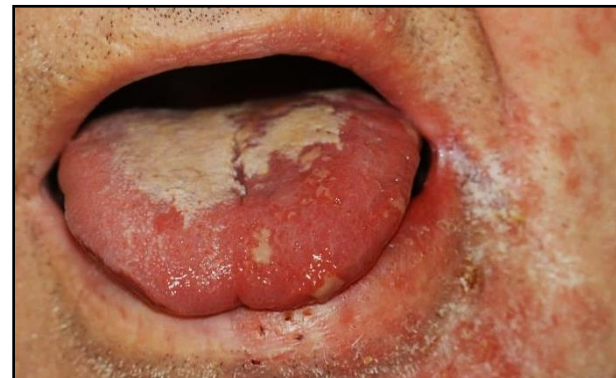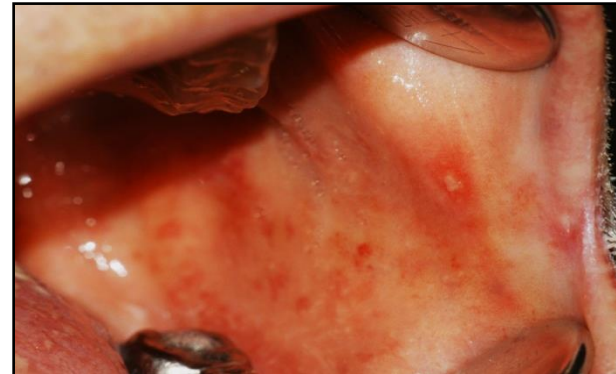– HSV

- Gingivostomatitis herpetica
- Herpes labialis
- Recidivující stomatitis herpetica



– VZV

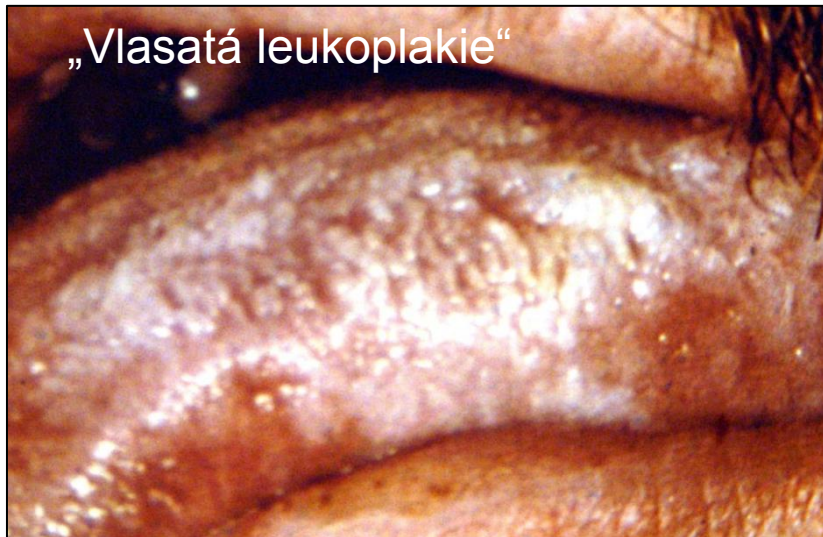- Varicella
- Herpes zoster



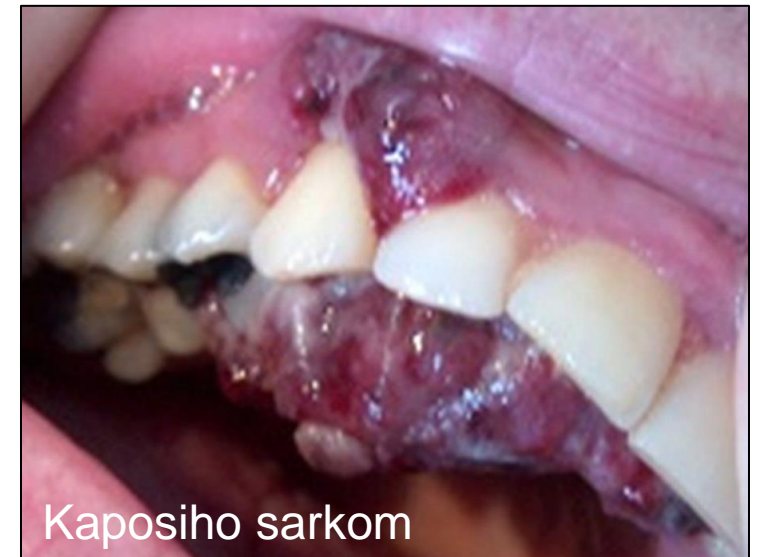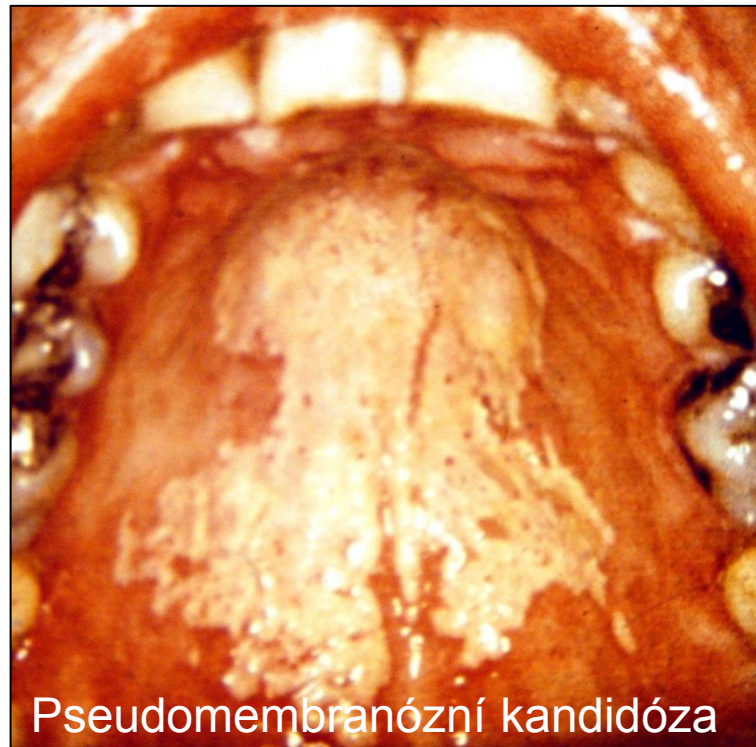Projevy virové infekce v dutině ústní

– Infekce virem HIV

- Primoinfekce – „mononucleosis like syndrom“
- Projevy oportunní infekce
- Nádorová onemocnění (Kaposiho sarkom, lymfomy, ...)

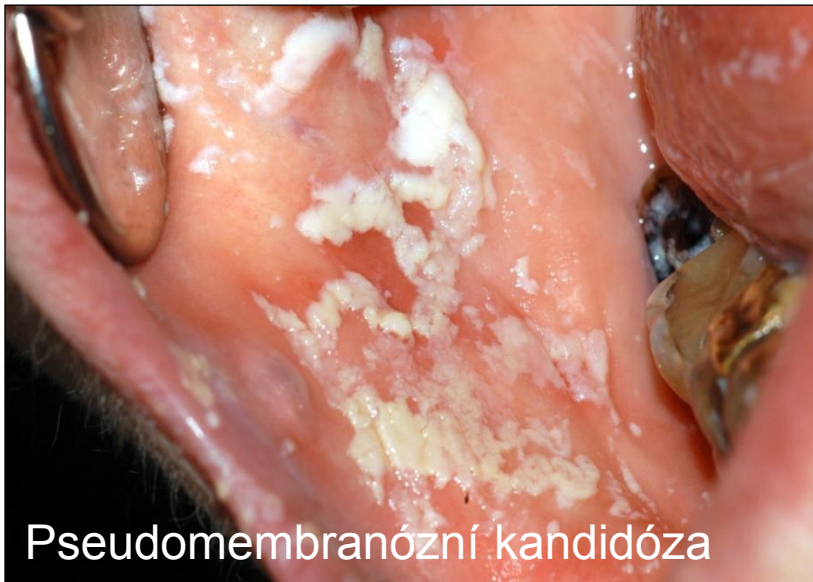

Stomatologie – přednáška (VLST7X1p)

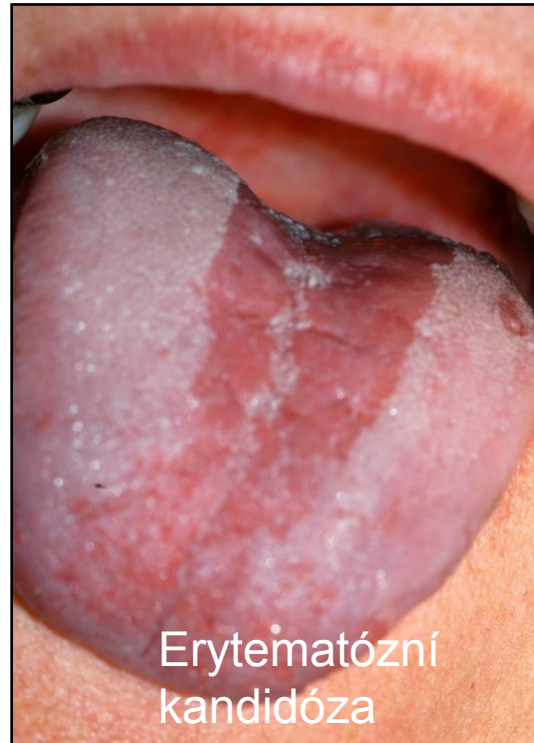

Projevy mykotické infekce v dutině ústní

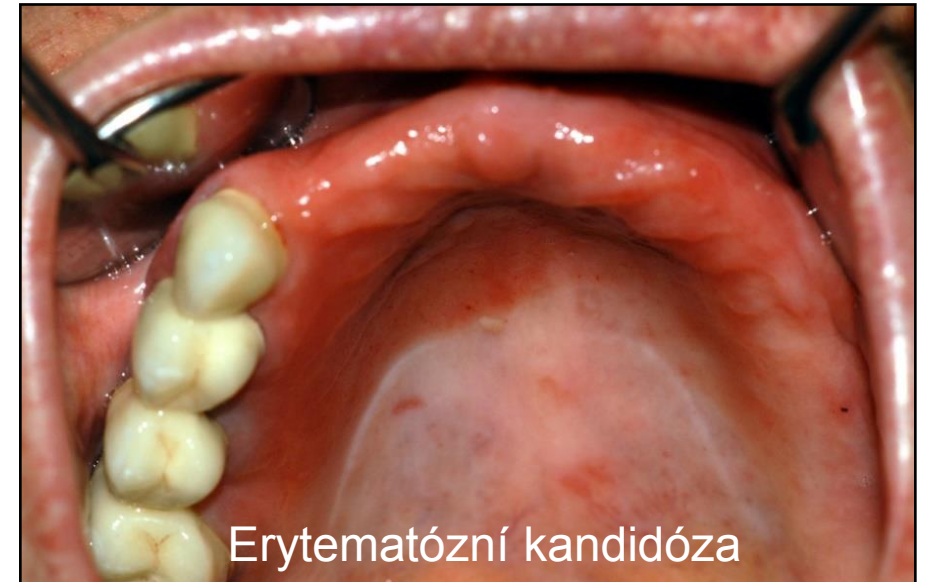- Orální kandidóza
- Hluboké invazivní mykózy
 - Aspergilóza, zygomykóza, kryptokokóza, histoplazmóza, kokcidióza



Pseudomembranózní kandidóza



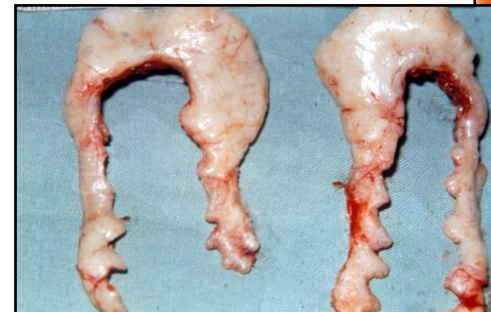
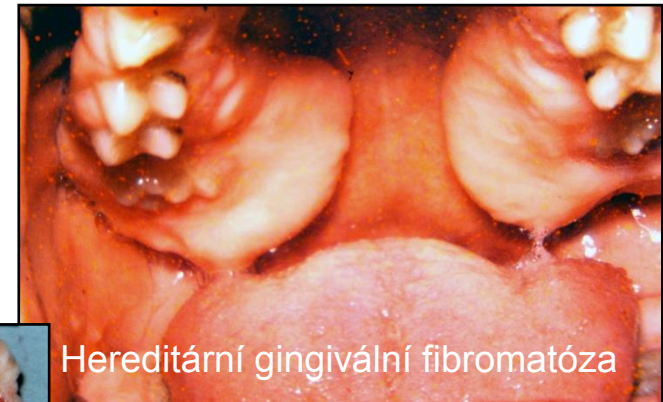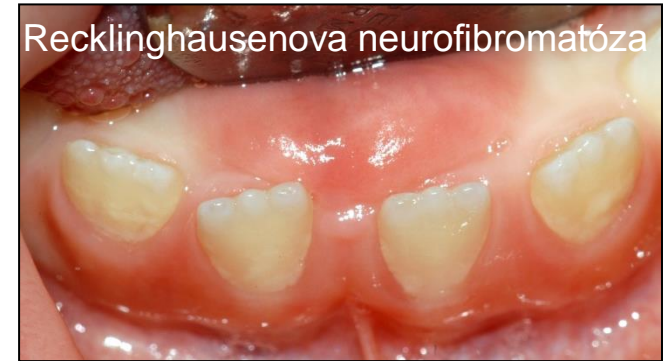Erytematózní kandidóza



Erytematózní kandidóza

Projevy celkových onemocnění

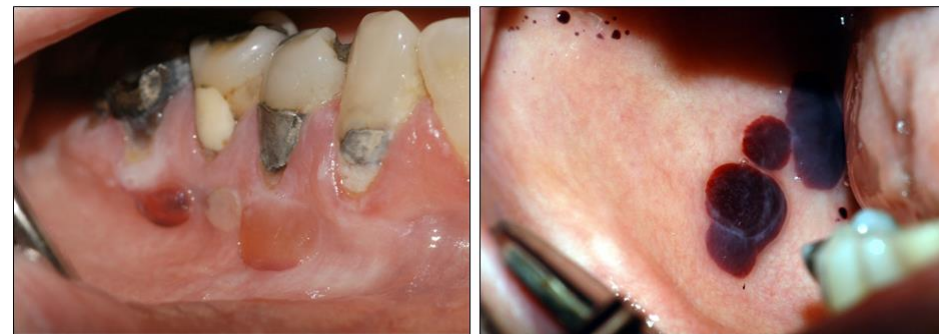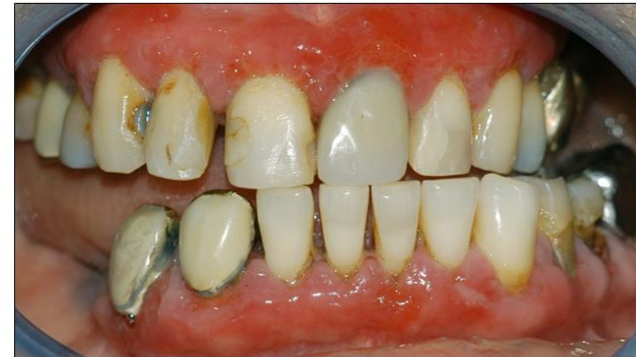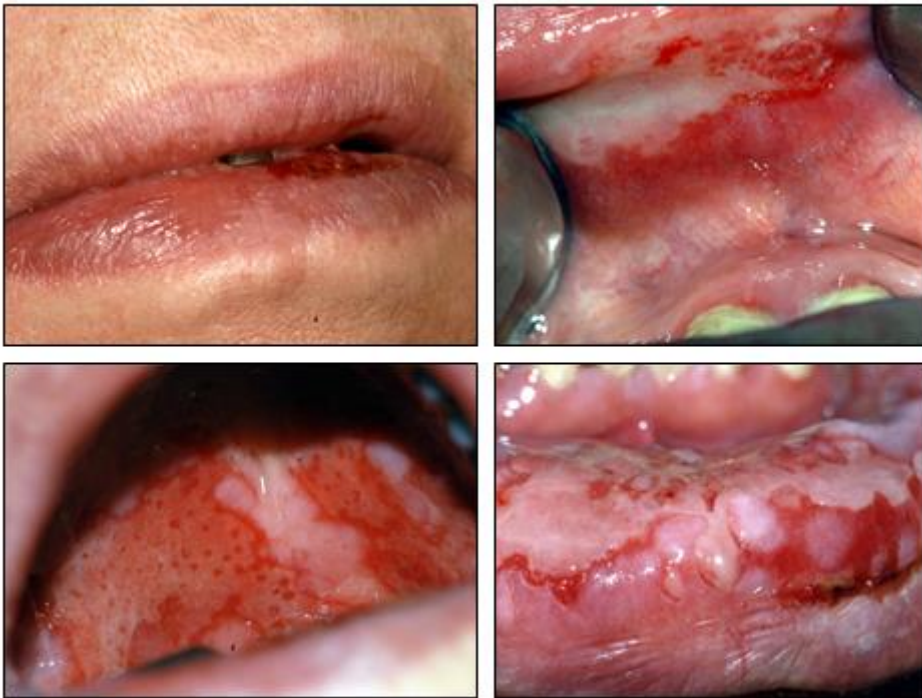- Vrozená onemocnění
- Infekční onemocnění
- **Imunopatologická** onemocnění
 - Alergické reakce, autoimunitní onemocnění
 - Lichen planus, multiformní erytém
- **Hematologická** onemocnění
 - Avitaminózy a poruchy metabolismu Fe
 - Poruchy krvetvorby, krvácivé stavy, poruchy cév
- **Interní** onemocnění
 - Endokrinopatie, onemocnění GIT
 - Hepatopatie, onemocnění ledvin



Projevy imunopatologických onemocnění

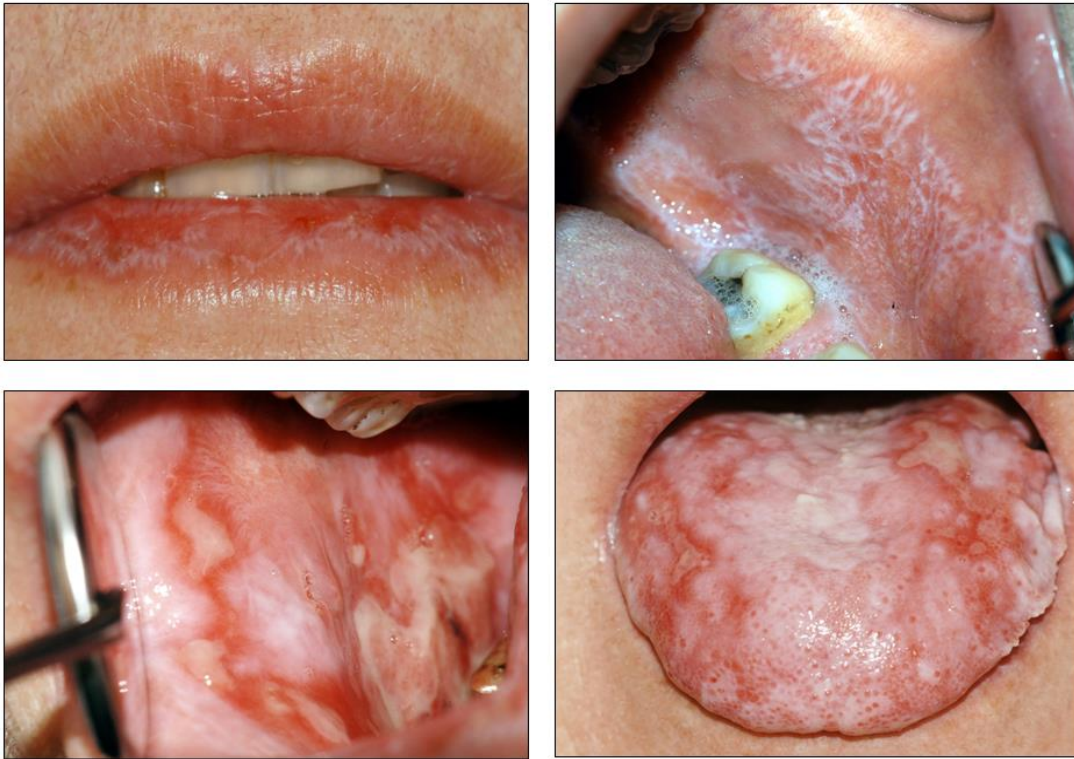– Pemfigus vulgaris

– Pemfigoid (slizniční, bulózní)

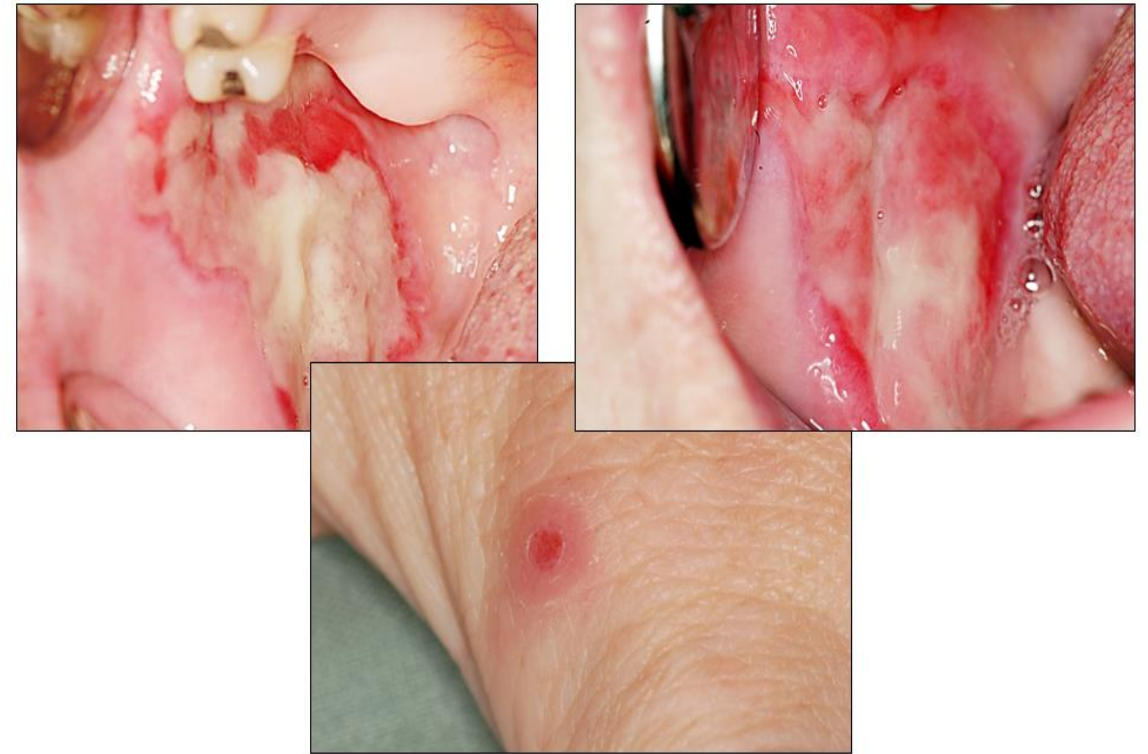


Projevy imunopatologických onemocnění

– Orální lichen planus

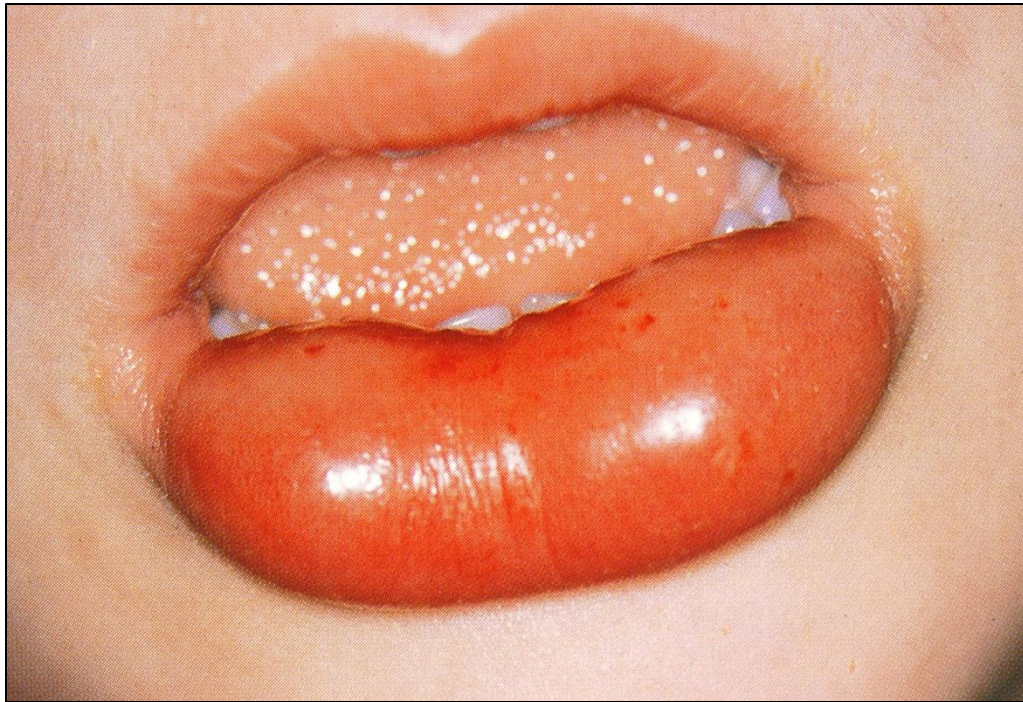

– Multiformní erytém

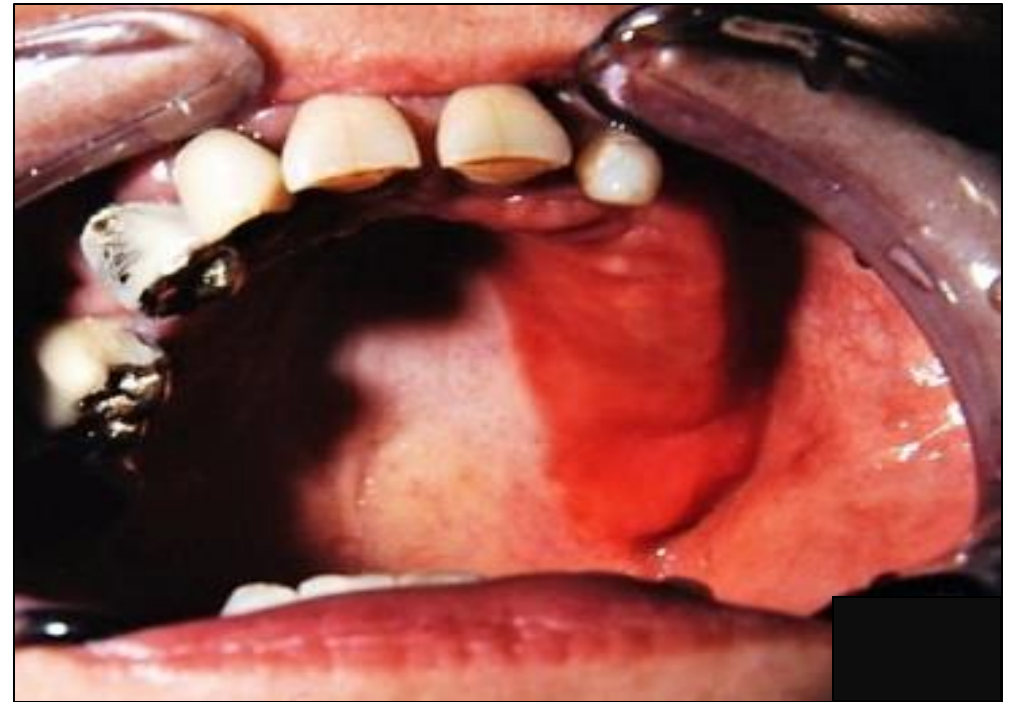

Projevy imunopatologických onemocnění

– Alergické reakce – I. typu

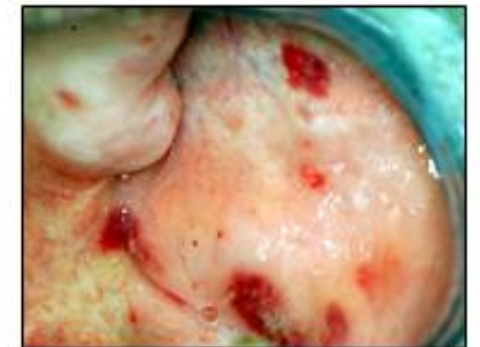
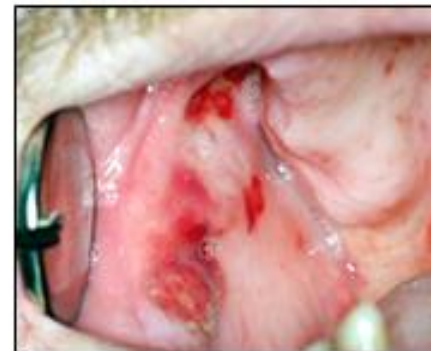
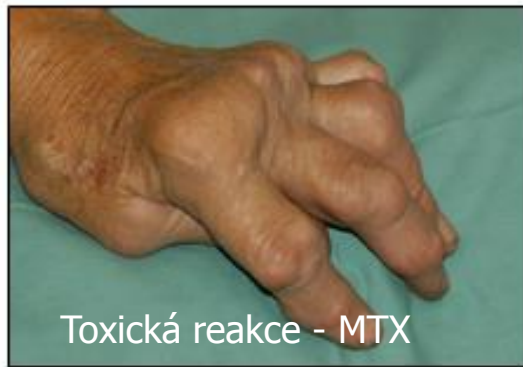
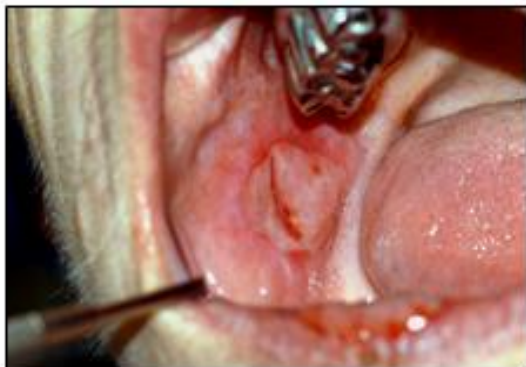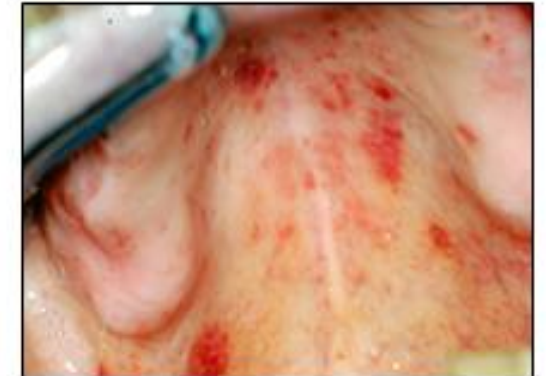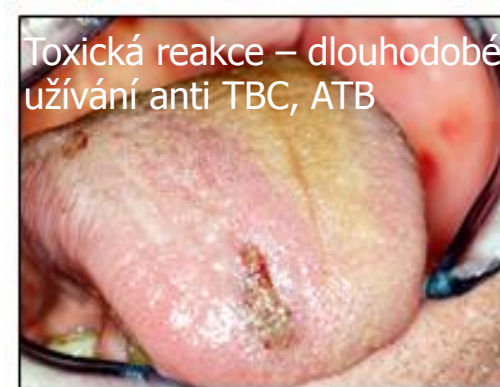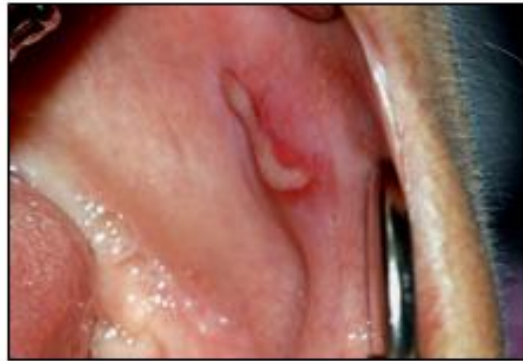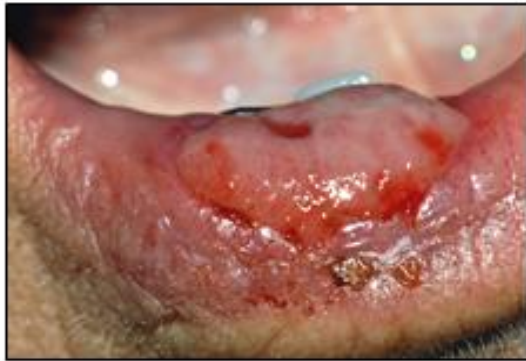– IV. typu (kontaktní alergická reakce)



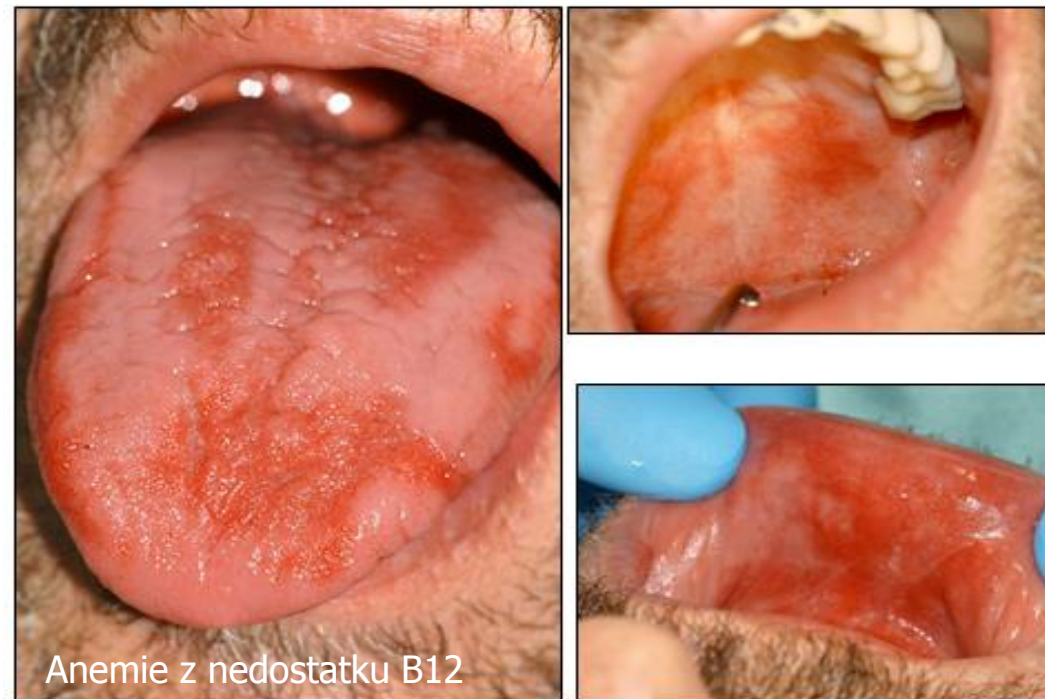
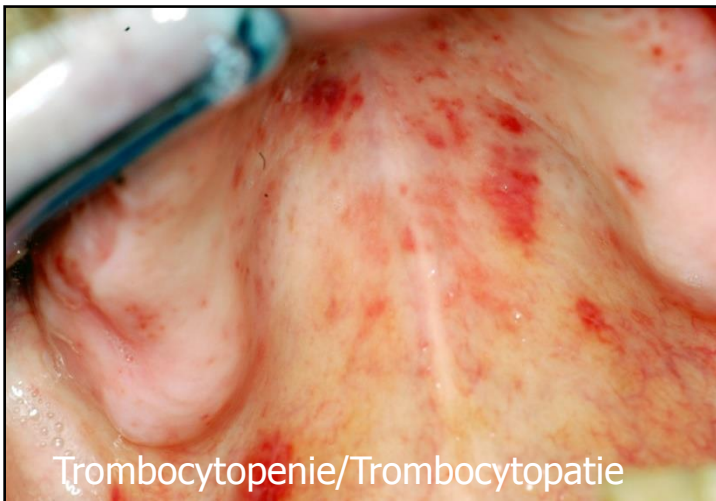Polékové reakce na ústní sliznici

– Reakce alergické, toxické, toxo - alergické



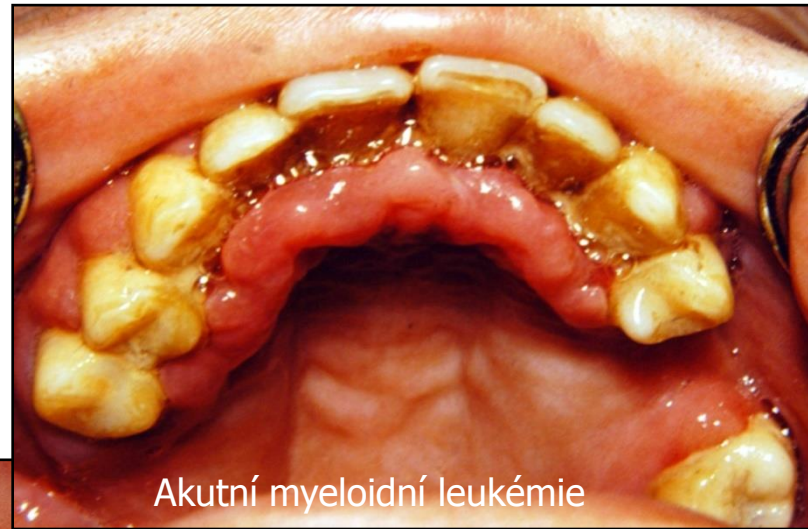Projevy hematologických onemocnění

- Trombocytopenie
- Trombocytopatie
- Vaskulopatie
- Koagulopatie
- Sideropenická anémie (deficit Fe)
- Anémie z nedostatku B12, kys. listové

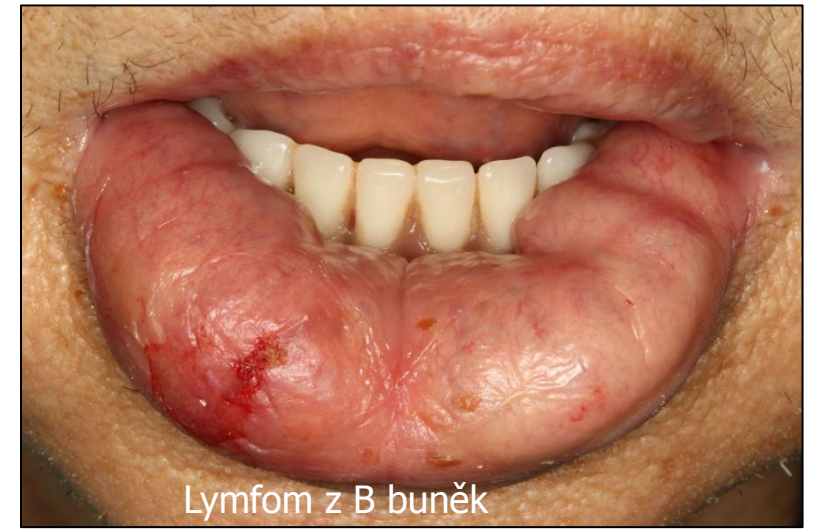

Projevy hematologických onemocnění

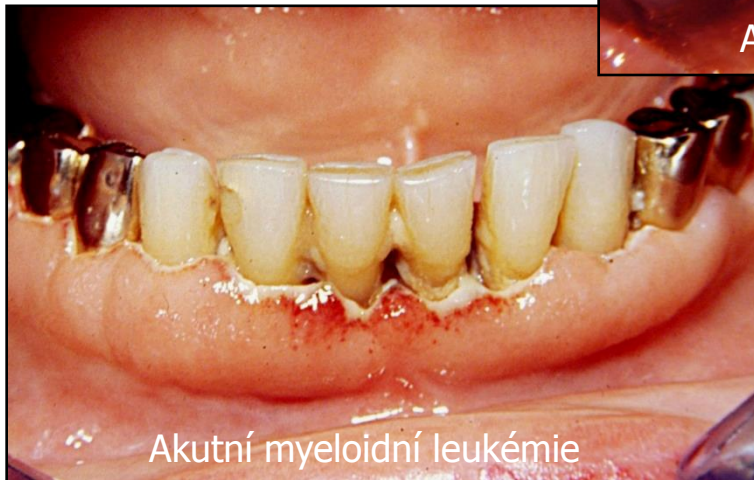- Leukémie
- Lymfomy



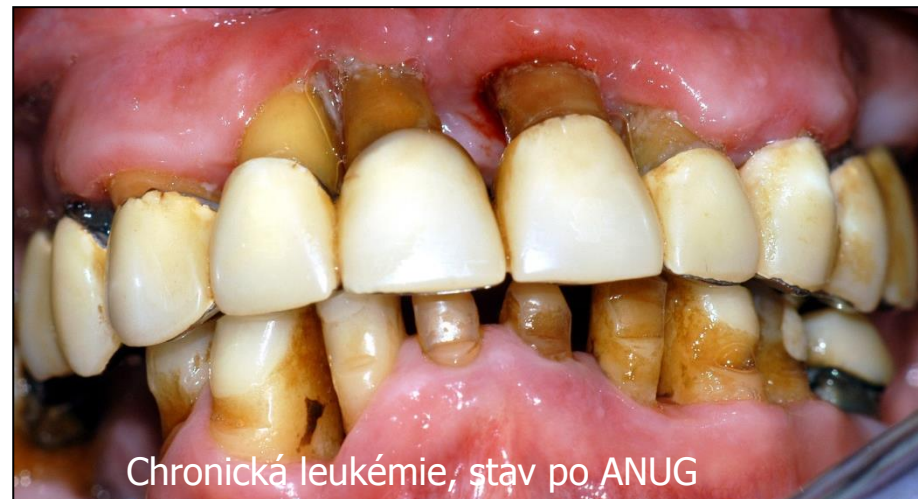Akutní myeloidní leukémie



Lymfom z B buněk



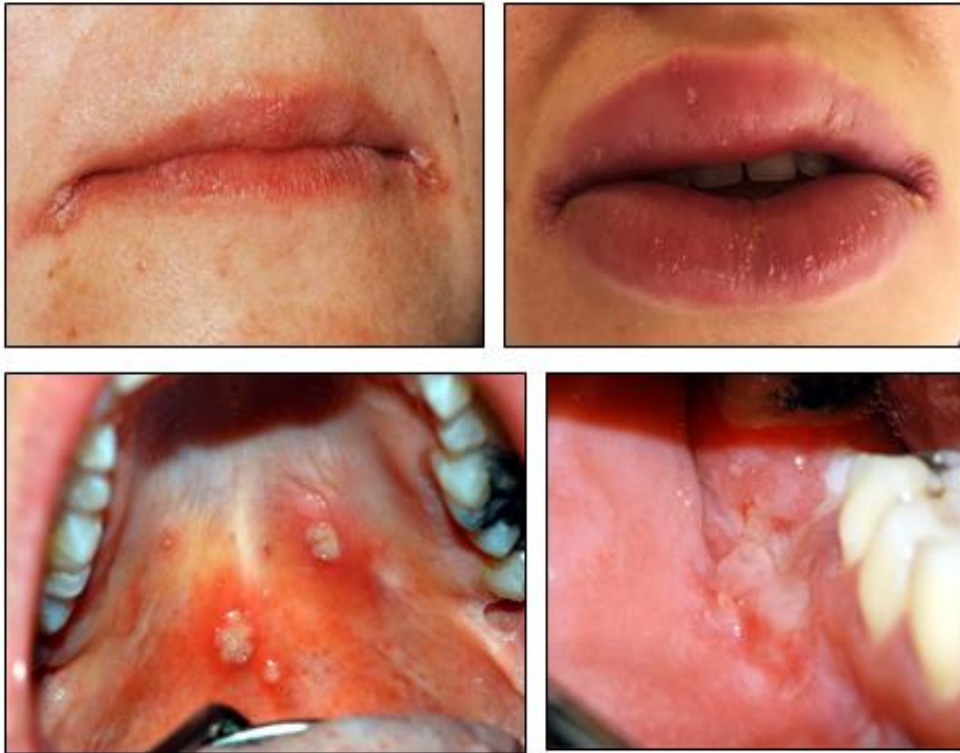Akutní myeloidní leukémie



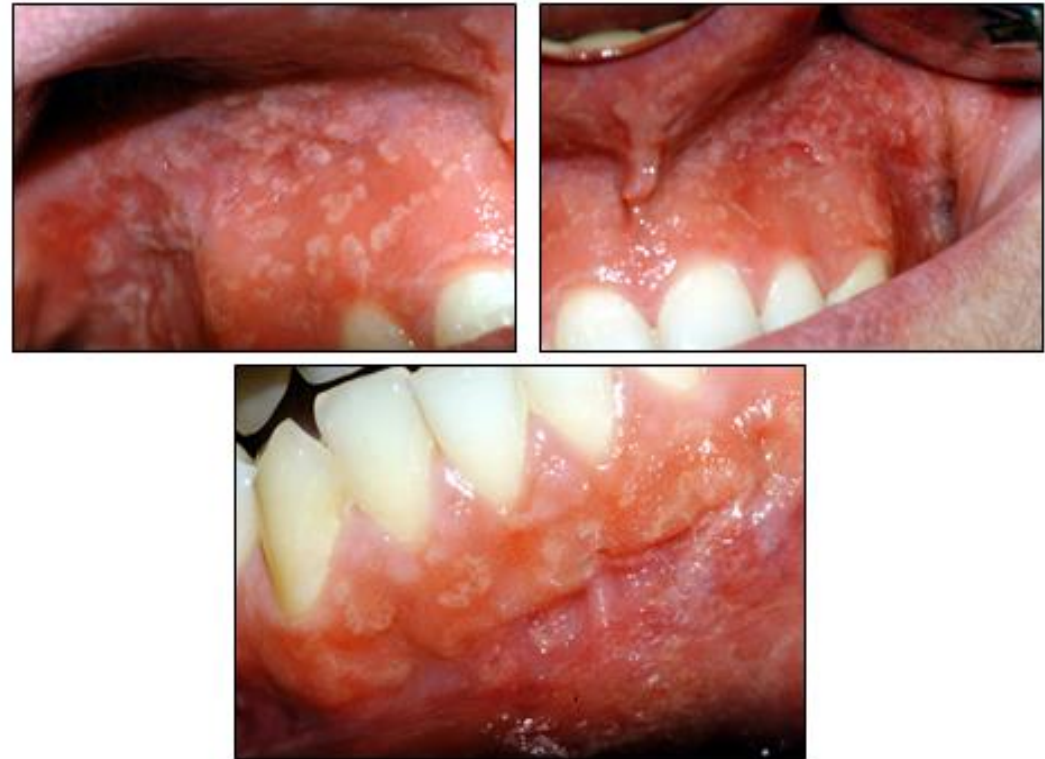Chronická leukémie, stav po ANUG

Projevy onemocnění trávicího traktu

– Crohnova choroba

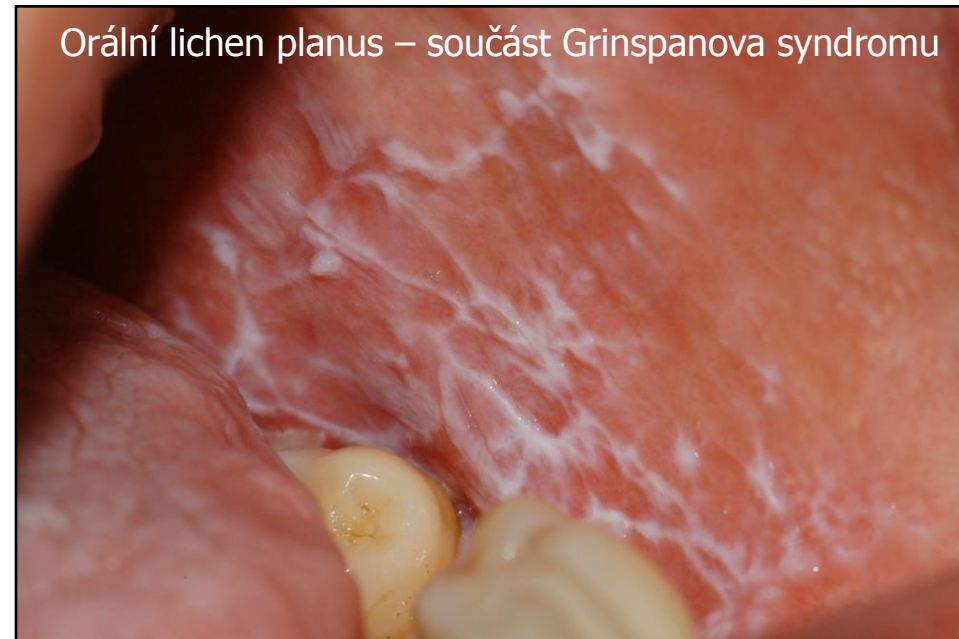
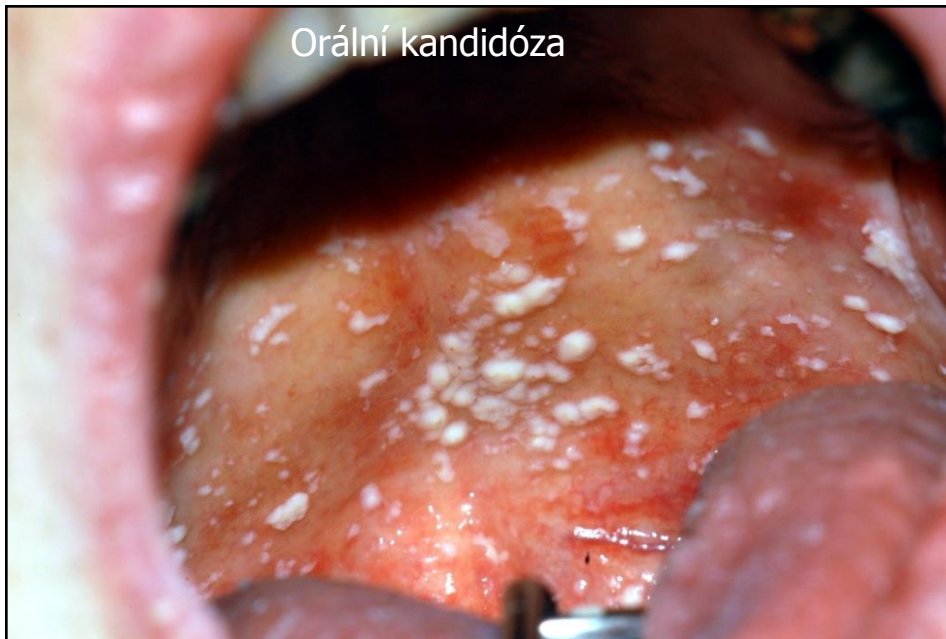
– Ulcerózní kolitida

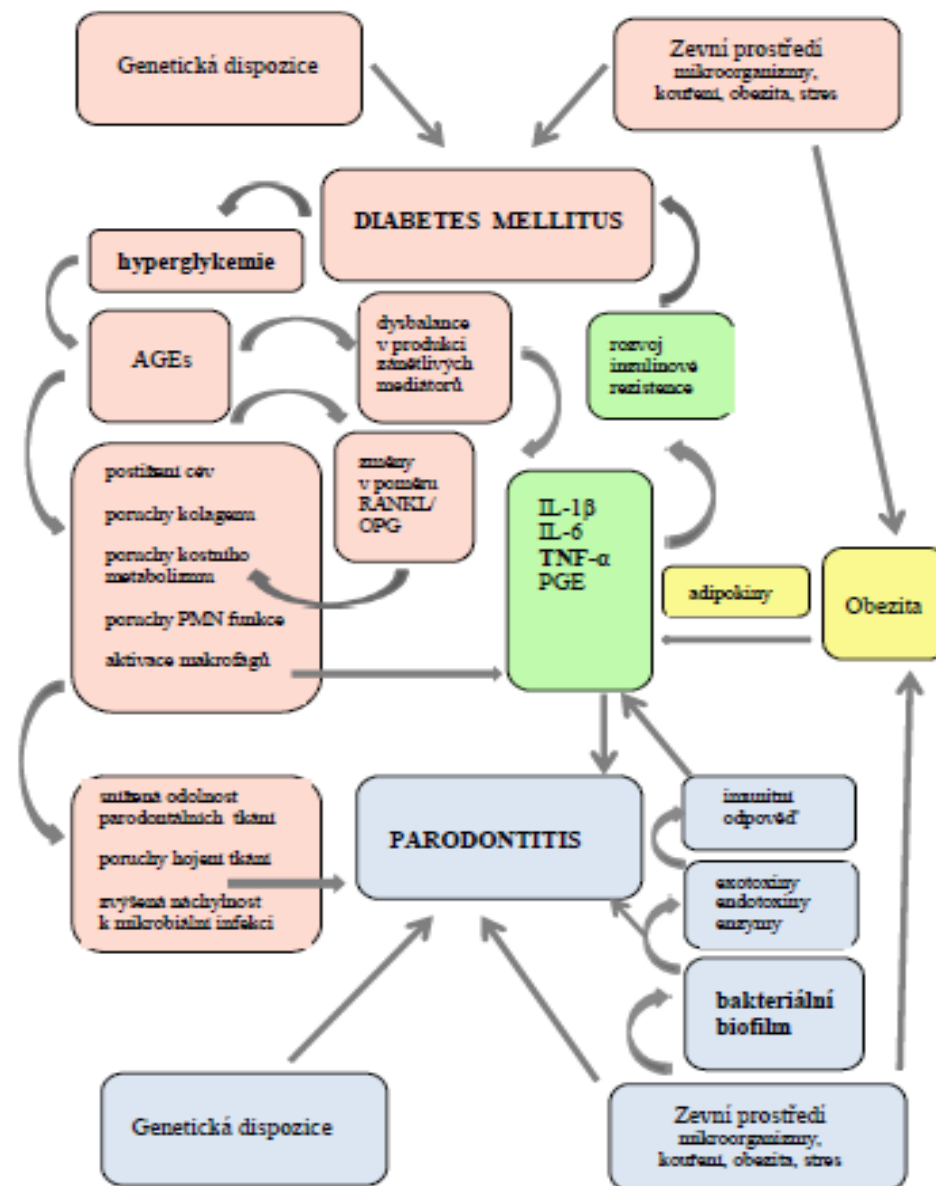
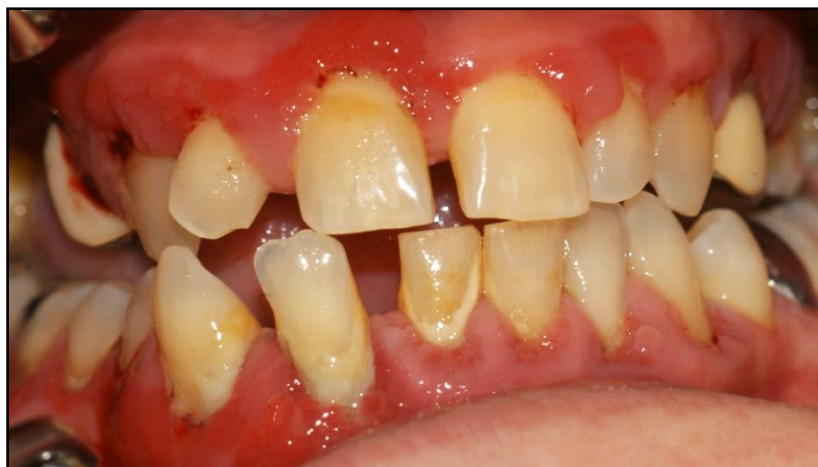
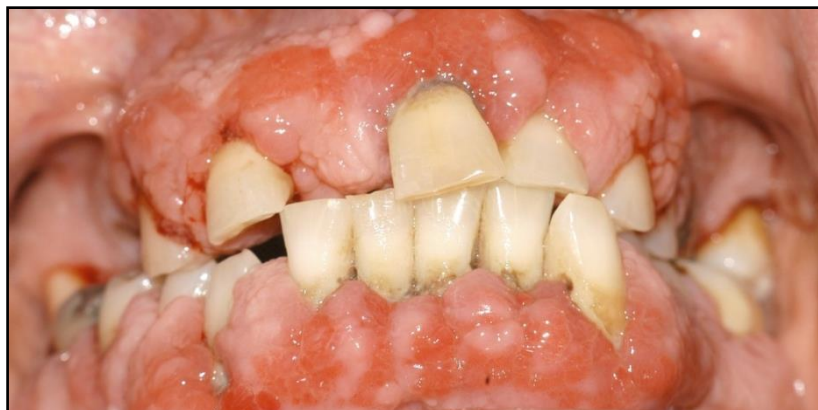
Projevy diabetu v dutině ústní

- Parodont, sliznice dutiny ústní, slinné žlázy, tvrdé zubní tkáně
- Nedostatečně kompenzovaní pacienti, dlouhodobý vliv choroby



Projevy diabetu na parodontu



Výstupy z učení + Take home message

- Student pochopí širší problematiku onemocnění ústních sliznic a bude motivován k hlubšímu studiu jednotlivých diagnóz
- Skripta, 2020
Repetitorium onemocnění sliznice ústní dutiny
<https://munispace.muni.cz/library/catalog/book/1941>
- Elektronická skripta a atlas, 2020
Onemocnění sliznice ústní dutiny – repetitorium a atlas
<https://is.muni.cz/auth/do/med/el/rosud/index.html>)

Citace – obrázky a schémata

- Archiv autorky přednášky
- Archiv Stomatologické kliniky FN u sv. Anna
- Vybrané snímky (označeno u konkrétních snímků) jsou převzaty z publikace: G. Laskaris: Color atlas of oral diseases. G.Thieme Verlag. Stuttgart, New York. 1994.

MUNI
MED