

**MUNI
MED**

Zobrazovací metody v zubním lékařství a jejich výtěžnost



Rtg vyšetření

– Nejčastější zobrazovací metoda, rychlá, přesná, radiační zátěž.

– Extraorální a intraorální snímkování

– Extraorální:

OPG (přehledový snímek, všechny obory)

Dálkový rtg snímek - telerentgen (ortodoncie, maxilofaciální chirurgie)

Boční snímek (všechny obory, hlavně chirurgie orální a maxilofaciální)

Zadopřední(chirurgie)

Zadopřední poloaxiální (dutiny a zygomaticomaxilární komplex – chirurgie)

Rtg vyšetření

– Intraorální

Paralelní snímkovací technika, metoda půleného úhlu

Zastavení tubusu : apikální, limbální.

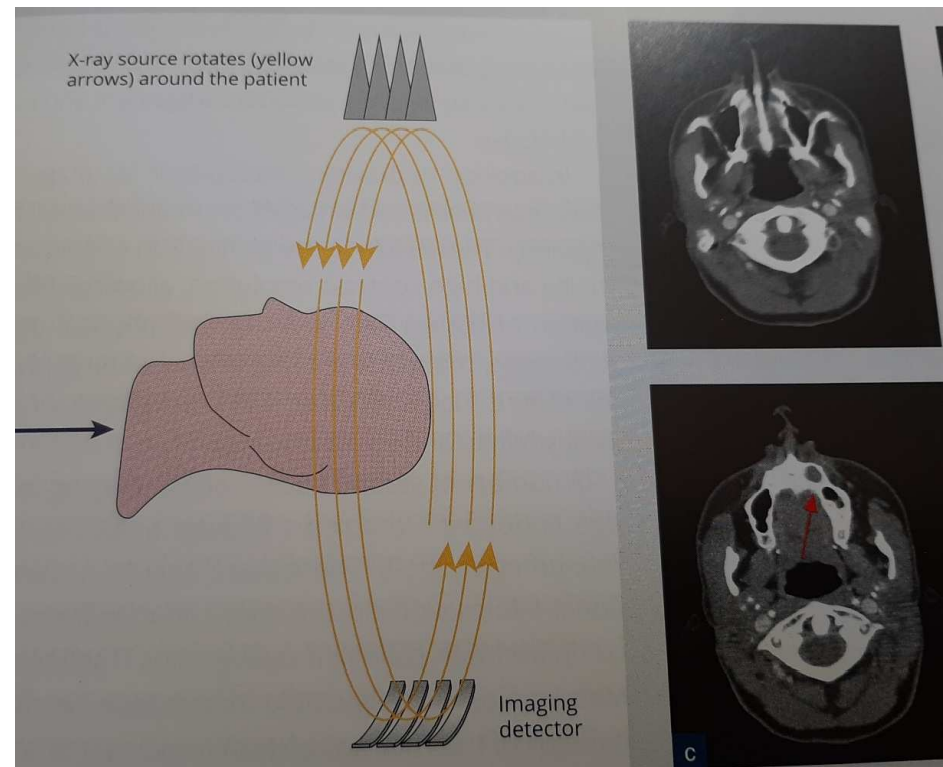
Projekce může být ortoradiální nebo excentrická.

Speciální snímkovací technikou je BW (snímek je ortoradiální, někdy je nazývána interproximální projekcí)

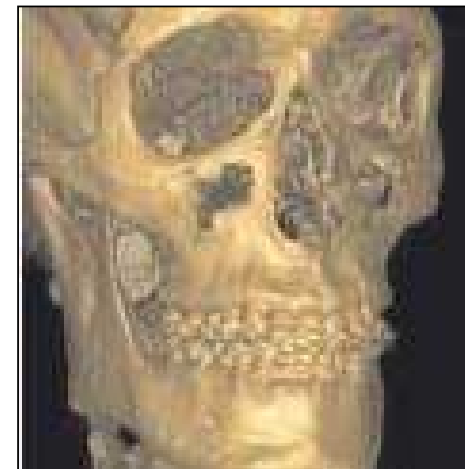
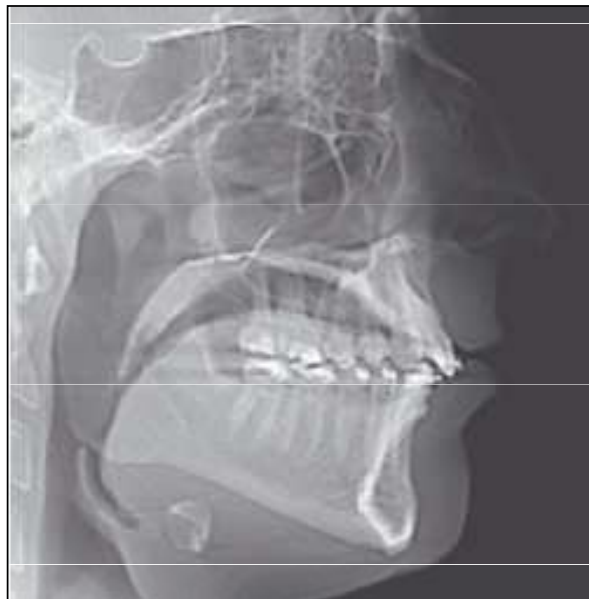Význam zejména v KZL, parodontologii a ostatních oborech.

CT klasické provedení

Rotace zdroje kolem pacienta



CT orofaciální oblasti



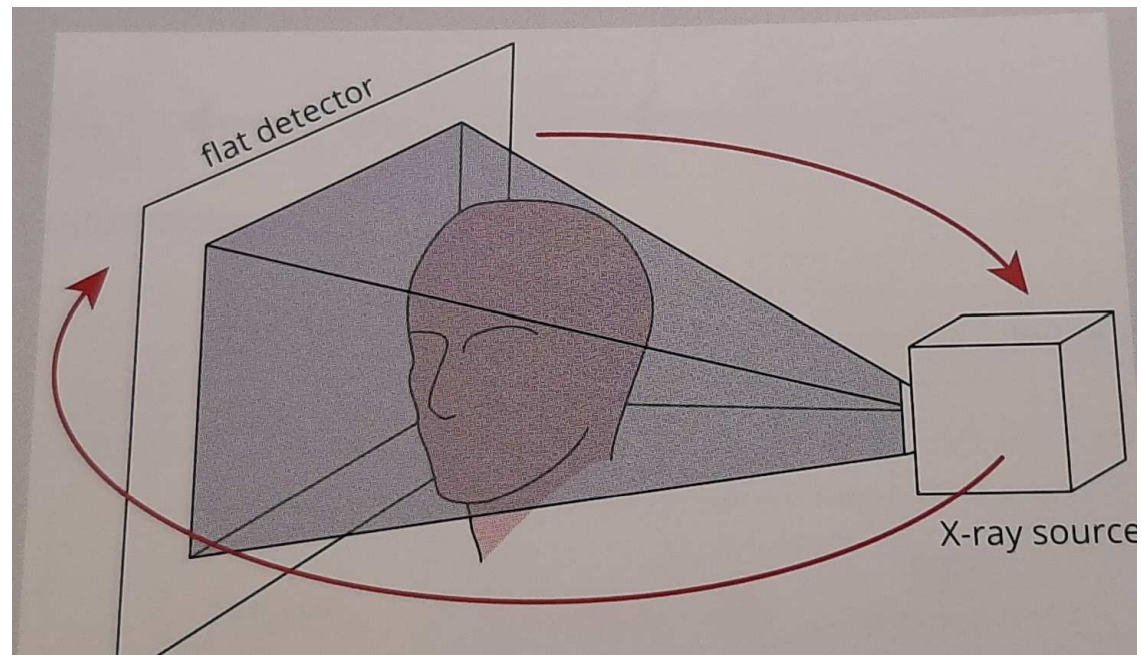
CBCT – cone beam computer tomography

CBCT

Zdroj i detektor rotují.

Pac může stát nebo sedět.

„Velký nebo malý objem“



CBCT – cone beam computer tomography

- Vysoká diagnostická výtěžnost zobrazení detailů, možnost 3D rekonstrukce.
- Endodoncie, implantologie, chirurgie, ortodoncie, ostatní obory.
Propojení na io skenery.
- Radiace v porovnání s CT velmi nízká, není však zanedbatelná.
- Zvážit indikace vzhledem k radiaci a ceně zařízení.

Using CBCT: Dose, Risks and Artefacts

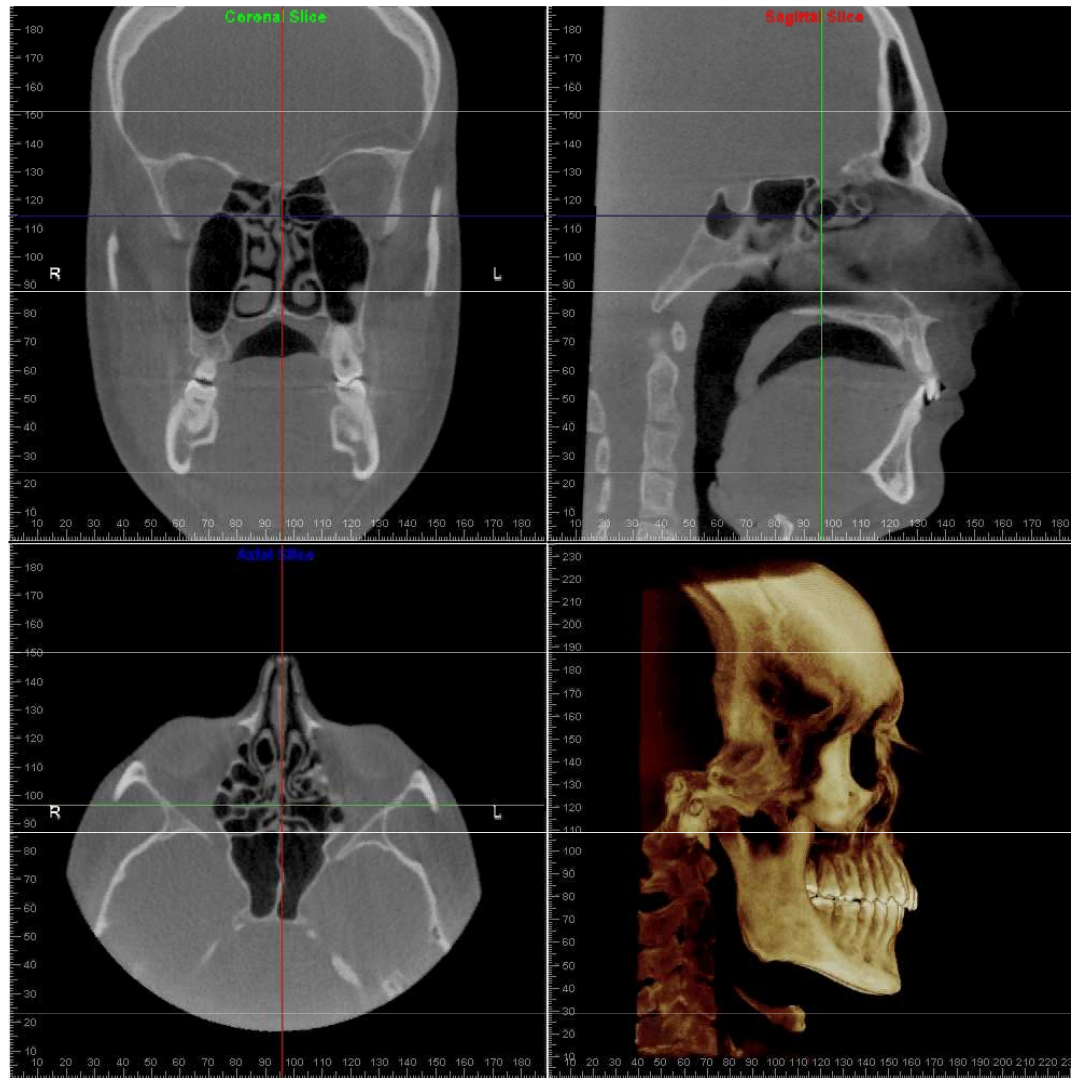
Table 4-2 Doses of radiographic exams, data, and 'real world' equivalents (DPT = dental panoramic tomography).

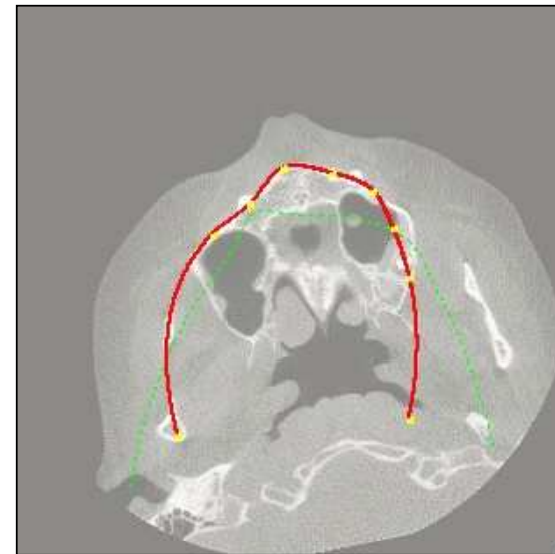
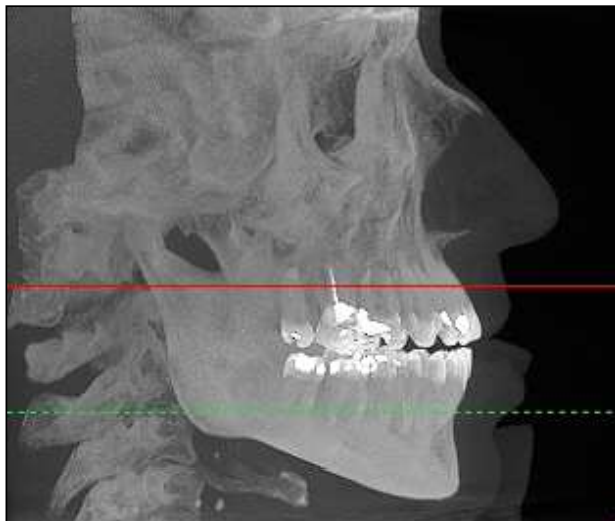
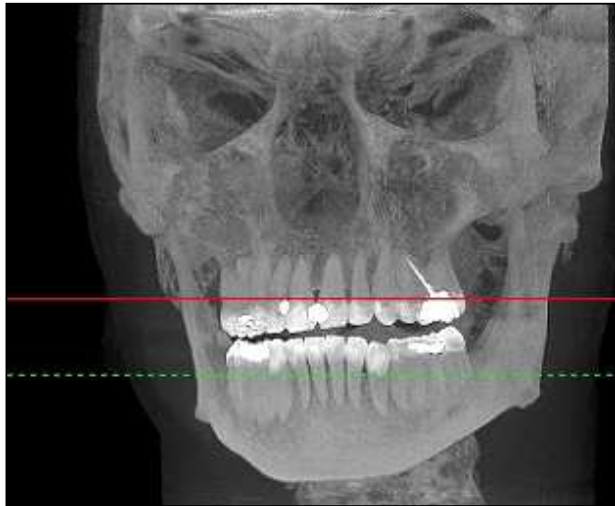
Radiographic exam	Effective dose μSv	Equivalent to a single periapical exam	Equivalent hours of aeroplane travel	Equivalent number of days background radiation	Estimated risk of fatal malignancy to child <16	Estimated risk of fatal malignancy to adult 18-65
Periapical radiograph	1	1	0.25	0.2	2 000 000	4 000 000
Eating a banana	0.1	1/10th	0.025	0.0	n/a	n/a
Dentition-only DPT	10	10	2.5	1.8	<1 000 000	<2 000 000
Full DPT	22	22	5.5	4.0	1 000 000	2 000 000
Average small-volume CBCT	50	50	12.5	9.1	250 000	500 000
CT head	2000	2000	500	365.0	5000	10 000
Yearly UK average background radiation	2700	540	675	365	n/a	n/a

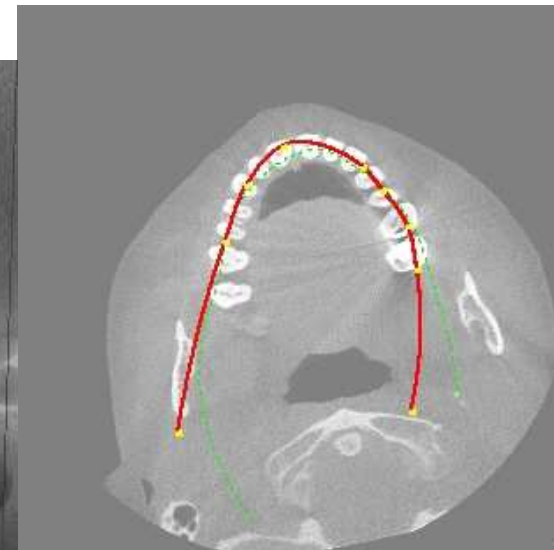
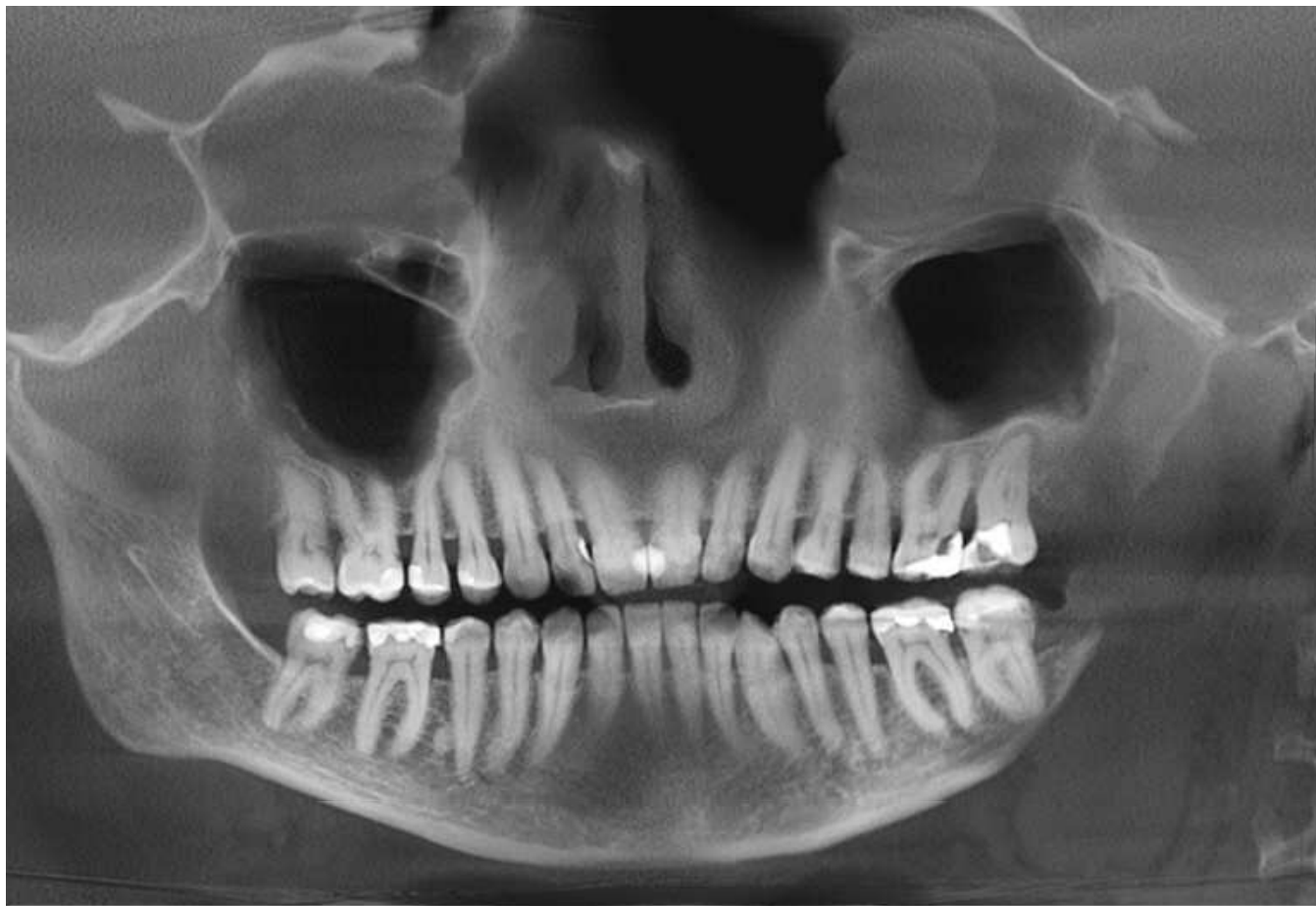
Notes

- Periapical radiograph taken with rectangular collimation, 70kV, 200 mm fsd and fast film/detector plate (source: Guidelines on Radiological Standards for Primary Dental Care, 1994).
- Annual natural background estimated at 2700 μSv .
- Aeroplane travel estimated to give 4 μSv per hour.
- Risk of malignancy is calculated from National Radiological Protection Board (NRPB) booklet Guidelines on patient dose to promote the optimisation of protection for diagnostic medical exposures, 1999.
- Banana equivalent dose widely regarded as 0.1 μSv . Radioactivity comes from small amounts of radioactive potassium (^{40}K) in the potassium-rich banana.

CBCT rizika



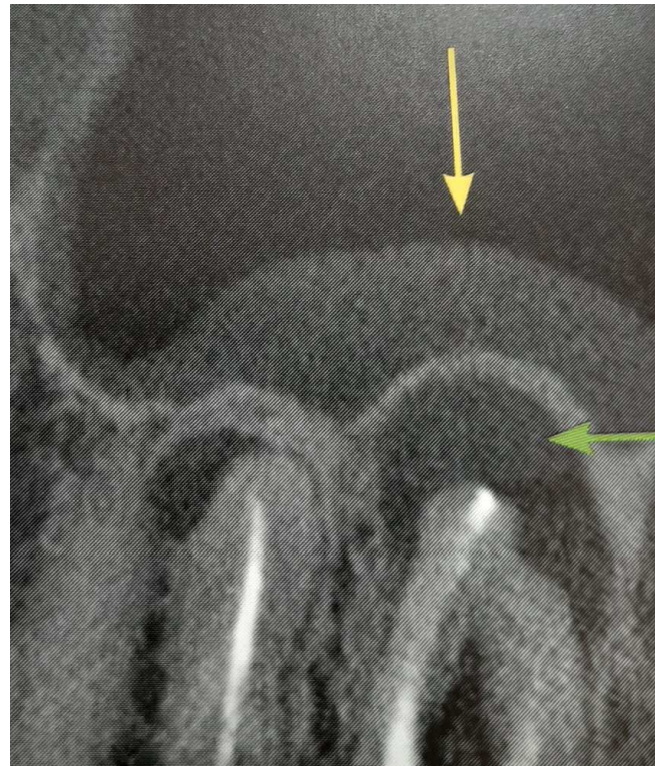



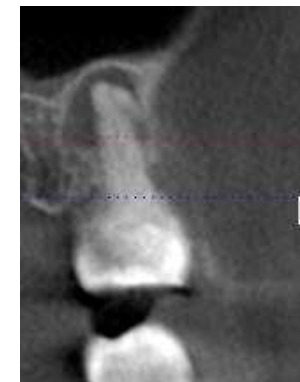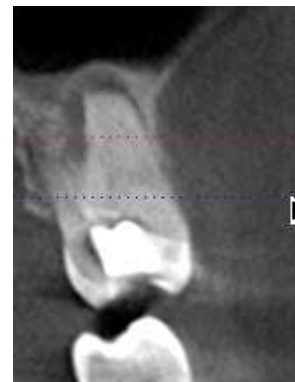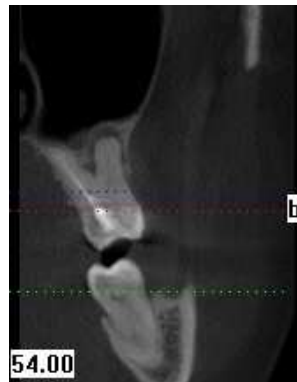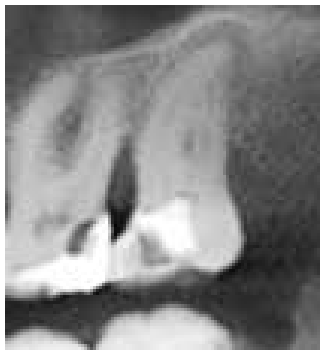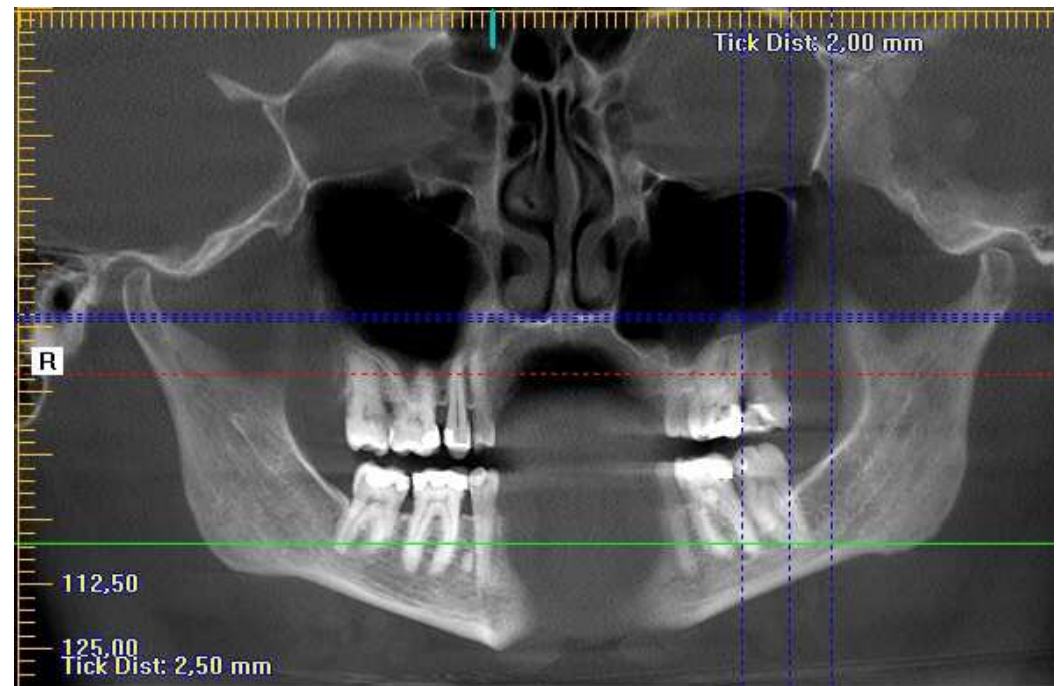
Lze generovat
různé řezy



Neocenitelná úpomůčka při výraznějších patologických procesech zasahujících do oblasti AH



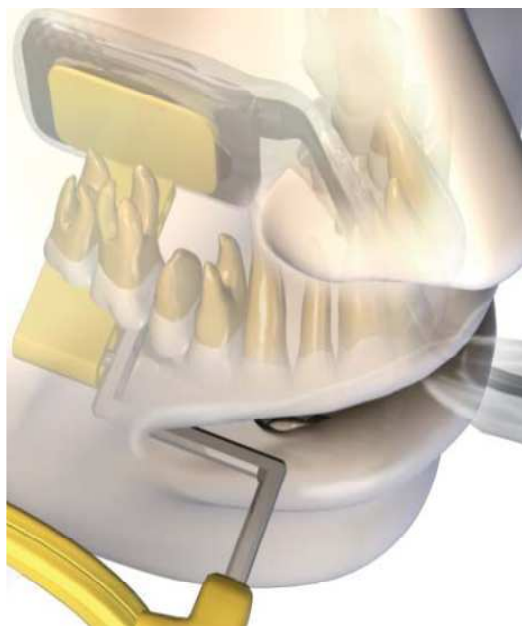Endodoncie:
upřesnění diagnózy,
resorpce, komplikace aj..
Cysty, patol.útvary, plánování
implantátů.....



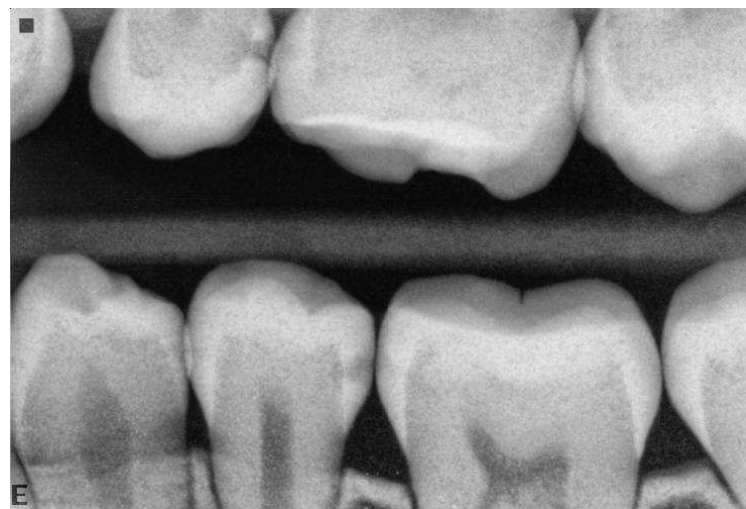
Zobrazovací metody užívané v detekci zubního kazu

- RTG vyšetření viz výše
- Optické metody fluorescenční:
- Optické metody nefluorescenční
- Měření elektrického odporu

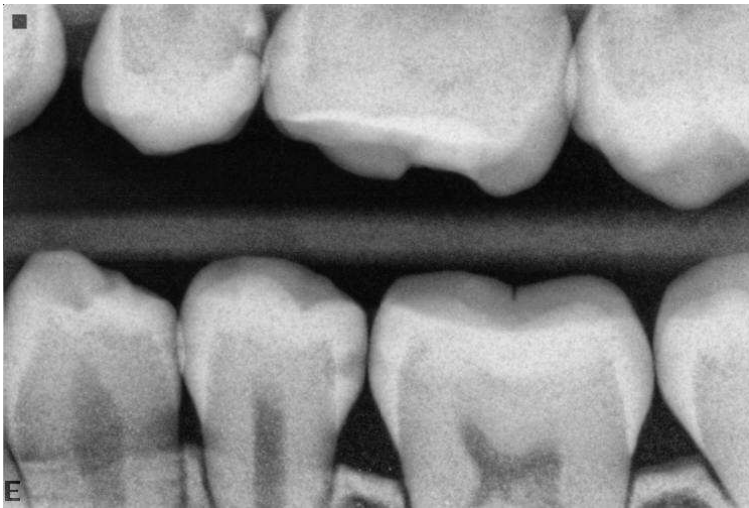
RTG diagnostika – projekce bitewing – pětitupňový grading



- E1 – zevní polovina sklovinného pláště
- E2 – vnitřní polovina sklovinného pláště
- D1 – zevní třetina dentinu
- D2 – střední třetina dentinu
- D3 – vnitřní třetina dentinu



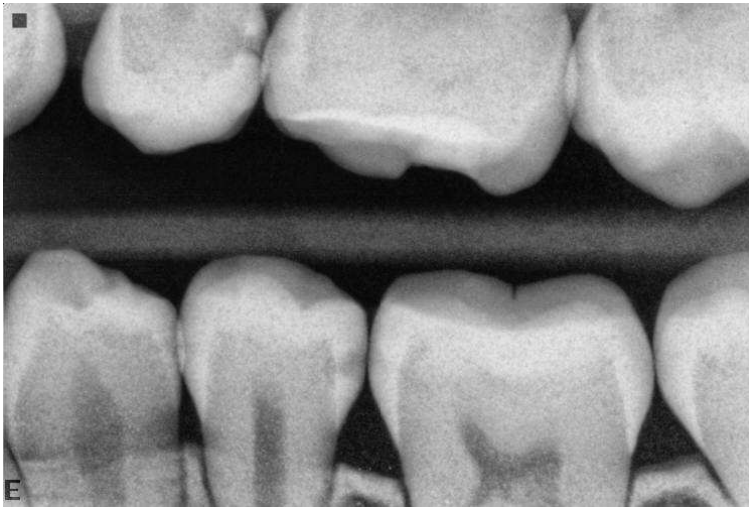
RTG diagnostika – projekce bitewing – 4 stupňový grading



- D1 - do vnější poloviny sklovinného pláště
- D2- do vnitřní poloviny sklovinného pláště
- D2- do přilehlé třetiny dentinu
- D4- kaz hluboko v dentinu



RTG diagnostika – projekce bitewing ICCMS



- RA0 – žádné změny
- RA1 – do vnější poloviny sklovinného pláště
- RA2- do vnitřní poloviny sklovinného pláště
- RA3 –do zevní třetiny dentinu
- RA4 – do střední třetiny dentinu
- RA5 – do vnitřní třetiny dentinu
- RA6 – do dřeně

ICCMS – International Caries Classification and Management System

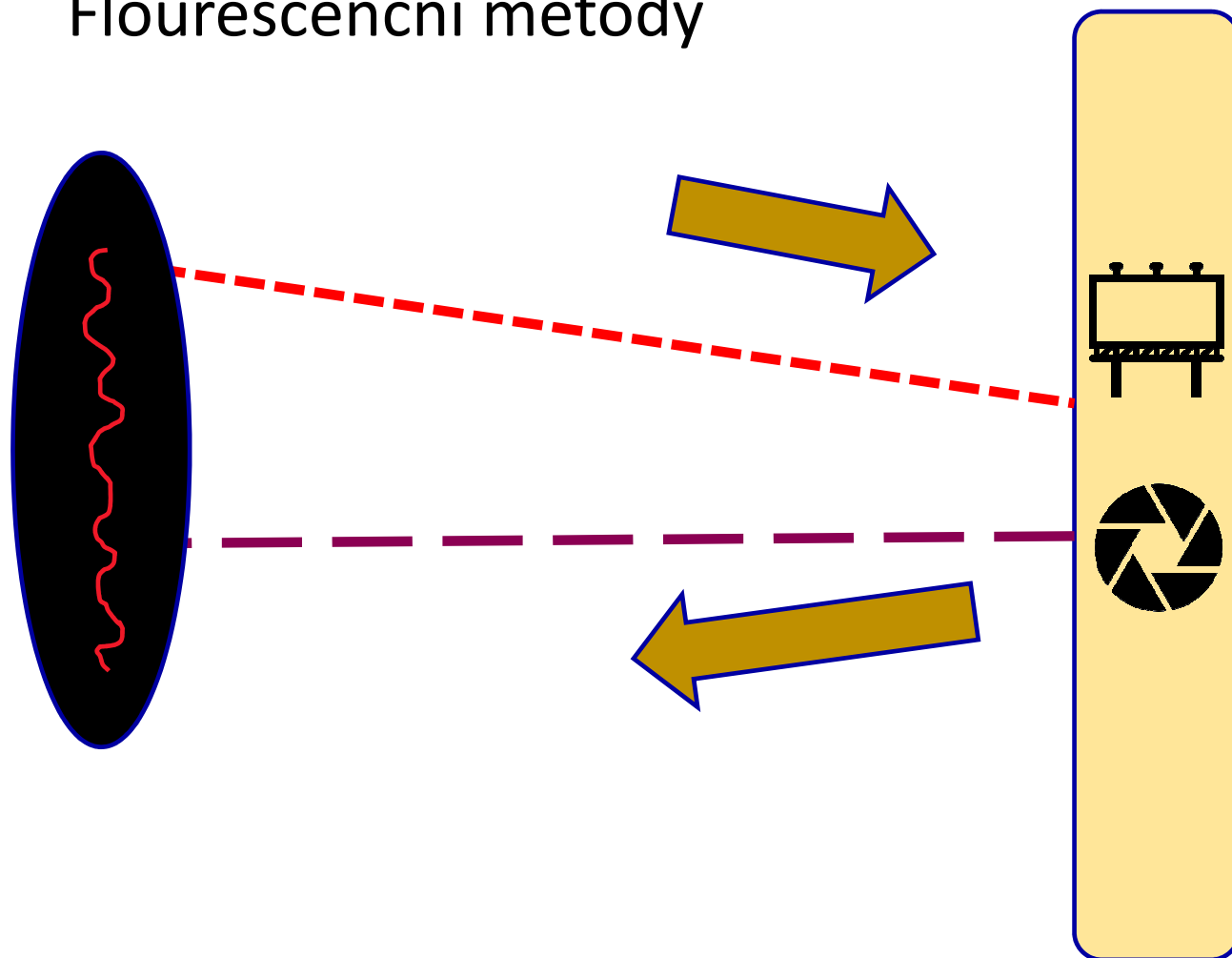


Zobrazovací metody využívající optických vlastností zubních tkání

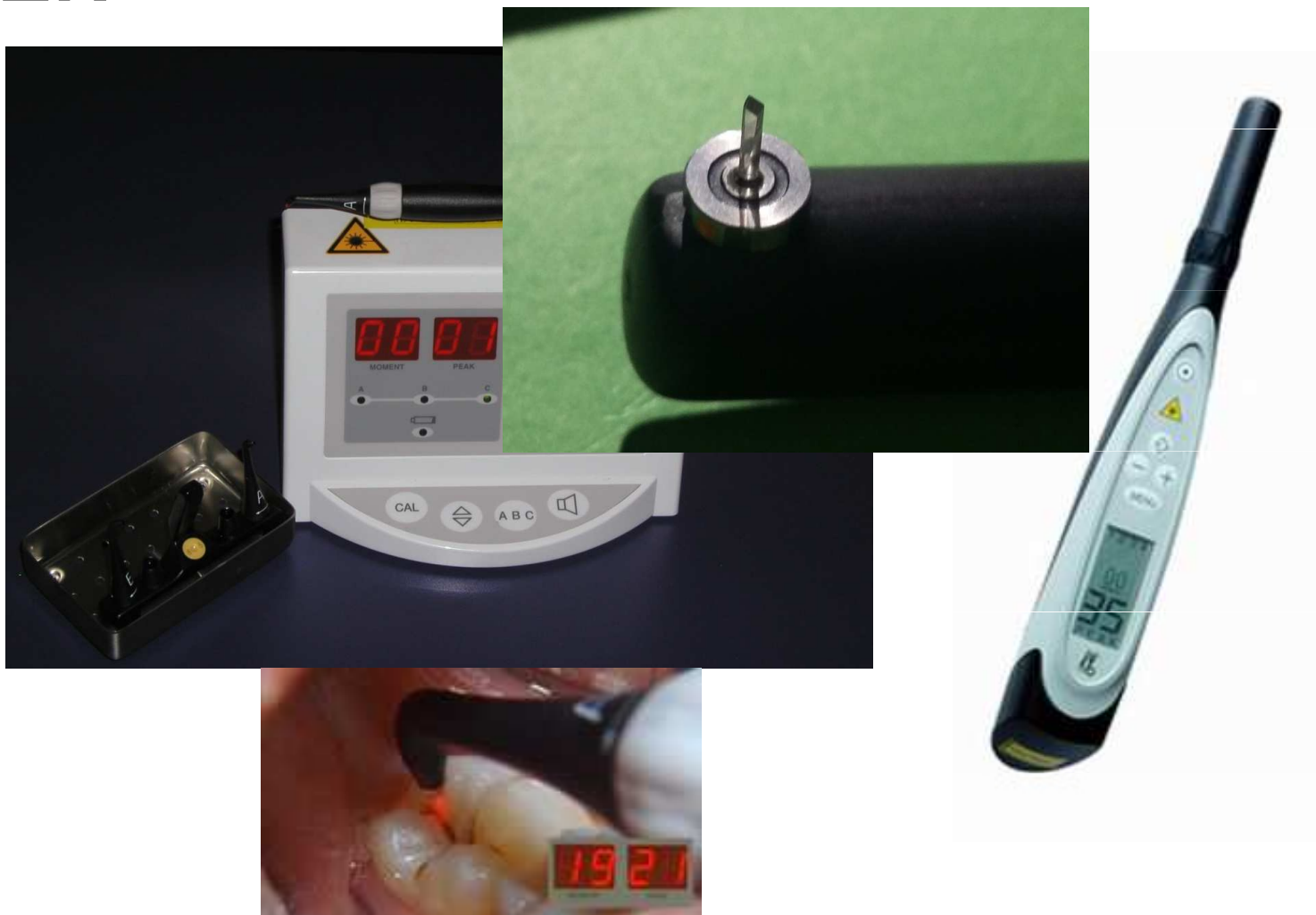Zobrazovací metody využívající optických vlastností zubních tkání

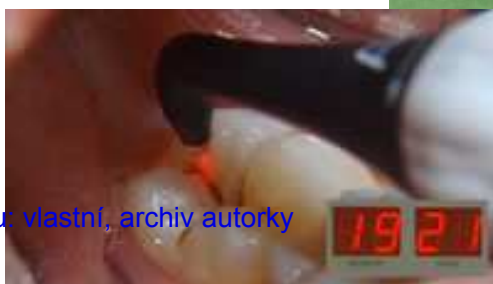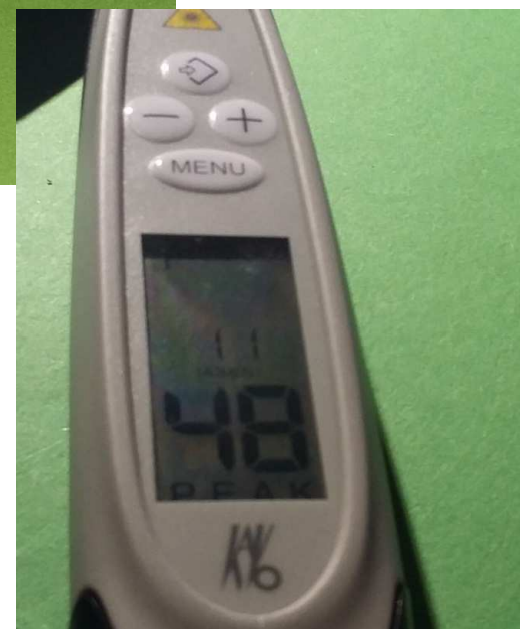- Fluorescenční
- Ne fluorescenční

Flourescenční metody



DIAGNODENT, DIAGNODENT PEN





22 Zdroj obrázku vlastní, archiv autorky



Hodnoty	Diagnóza a doporučená léčba
0 -13	Zdravý zub – profesionální vyčištění
14 – 20	Kaz ve sklovině – profesionální vyčištění+fluoridace
21 – 29	Hlubší kaz ve sklovině - profesionální vyčištění+fluoridace+monitoring,popř. minimálně invazivní ošetření
30 a více	Kaz v dentinu – profesionální vyčištění a minimálně invazivní ošetření,

ČISTÝ A SUCHÝ POVRCH

ZKRESLENÍ MOHOU ZPŮSOBIT:

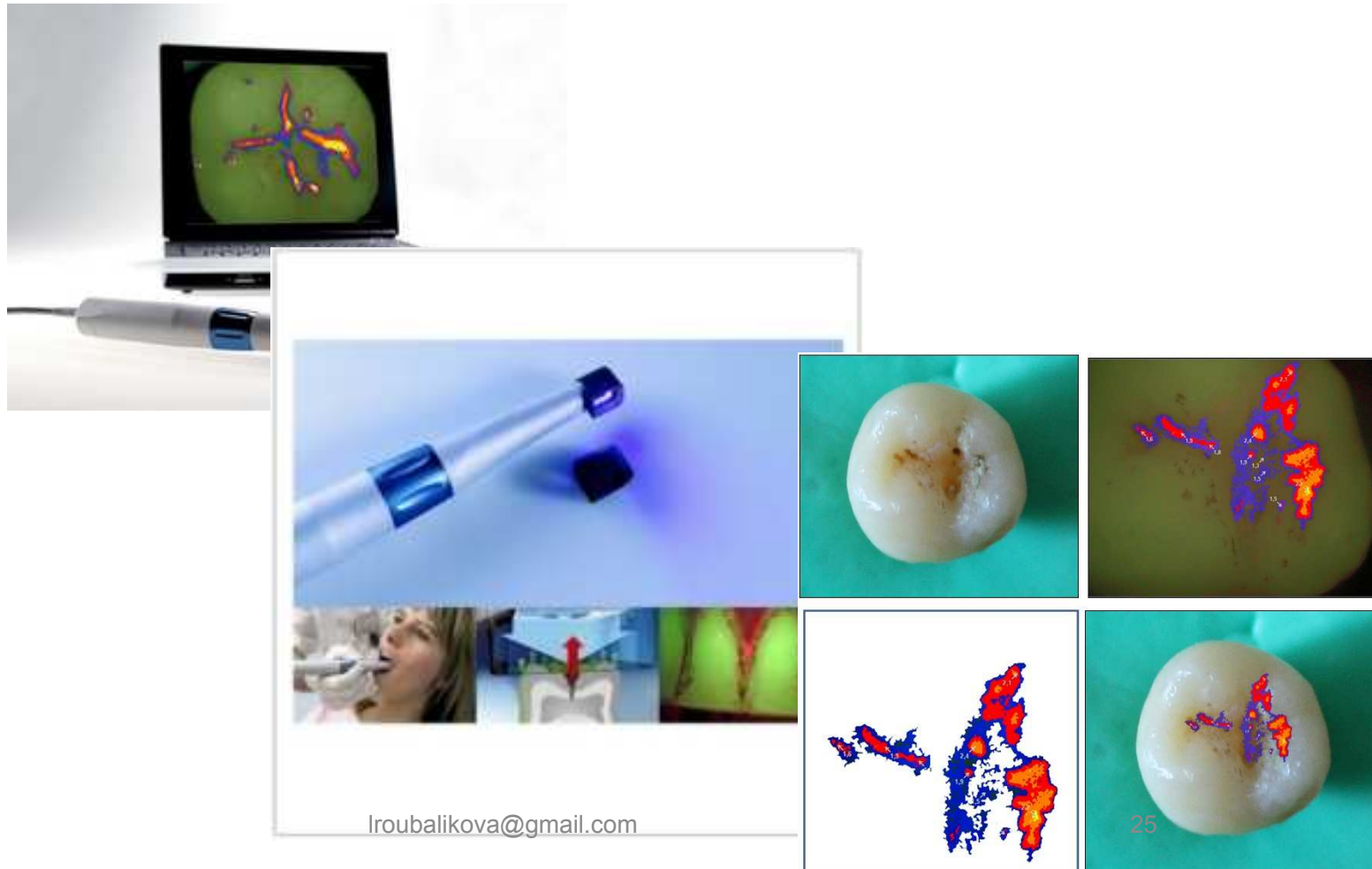PLAK, ZUBNÍ KÁMEN,ZBYTKY JÍDLA, PROFYLAKTICKÉ KAZY,
KOMPOZITNÍ VÝPLNĚ, SILNÁ PŘIROZENÁ FLUORESCENCE

Kvantitativní světelná fluorescence ^(Q) QLF

Zviditelňuje místa demineralizace, ale i míru ztráty minerálů,
Pouze hladké a okluzální plochy, velké rozměry



Vista Proof, Vista Cam Soprolife...



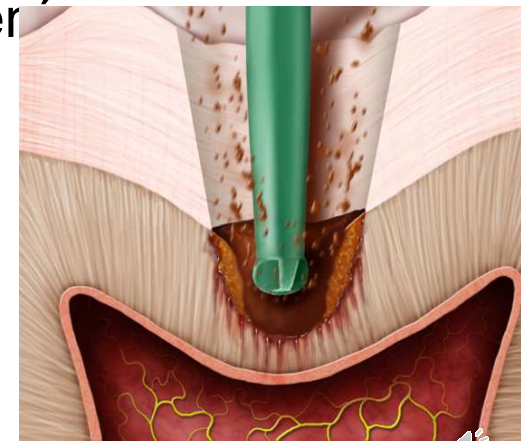
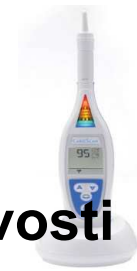lroubalikova@gmail.com

Měření elektrického odporu

- Ztráta vápníku a fosfátů - zvyšování elektrické vodivosti skloviny

CarieScan Pro – měření impedance střídavého proudu vyslaného skrze zub, **impedance zdravé zubní tkáně je vyšší**, než demineralizované

Sensor (hrot) – manžeta – retní háček slouží k uzavření elektrického obvodu – software (barevné kódování + číselná hodnota 0-100)



Prosvícení FOTI

FOTI – fibre optic transillumination

- Intenzivní bílé světlo



DIFOTI

DIFOTI (Digital Imaging Fiberoptic Transillumination)

NIDIT (Near Infrared Digital Imaging Transillumination Technology),

Využívá dvě infračervené diody (1 mW), vlnová délka je 780 nm,

prosvěcuje zub z cervikální oblasti

„Optické okno tkání“ (700-1400nm) – lepší penetrace než viditelné světlo

- Zub je použit jako vodič světla - v případě kazivých lézí a prasklin je průchod světla zastaven zobrazí se jako tmavé oblasti
- Možno pořídit snímek nebo video pro dokumentaci

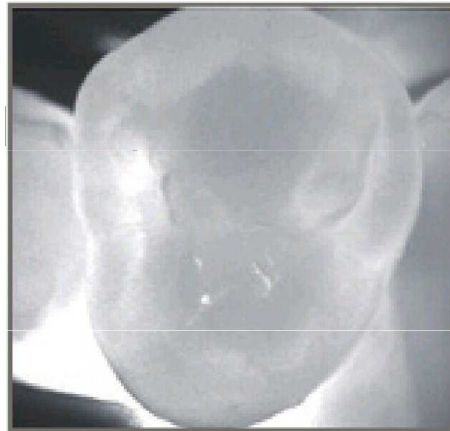DIAGNOCam

CCD kamera, emitor světla, flexibilní klipy

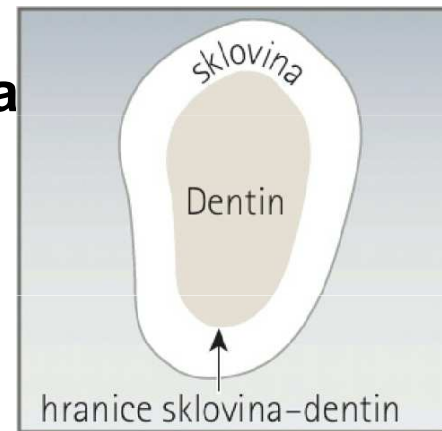


DIAGNOCAM – nález a doporučená léčba

- 0 – bez

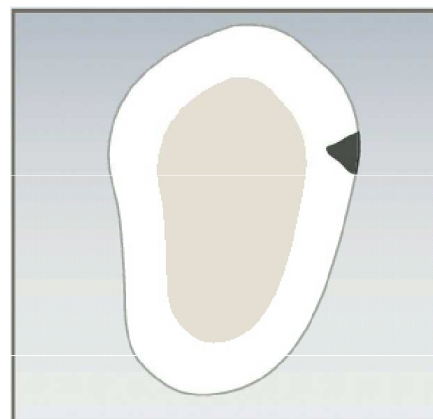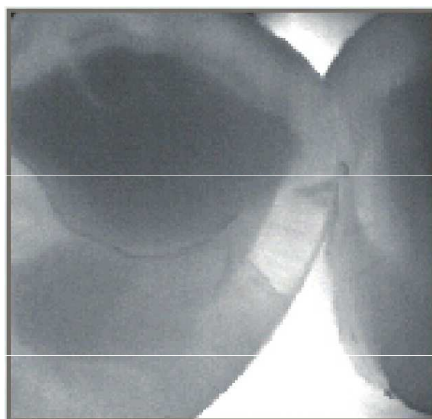


léčba



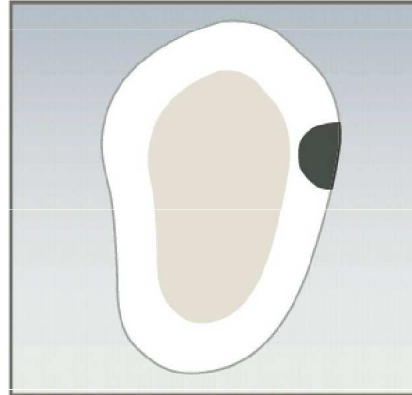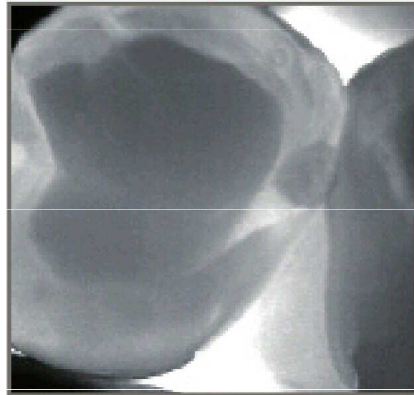
DIAGNOCAM – nález a doporučená léčba

- 1- první známky kazu- prevence (profesionální čištění) a sledování



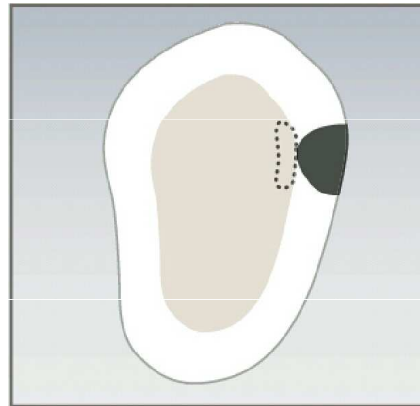
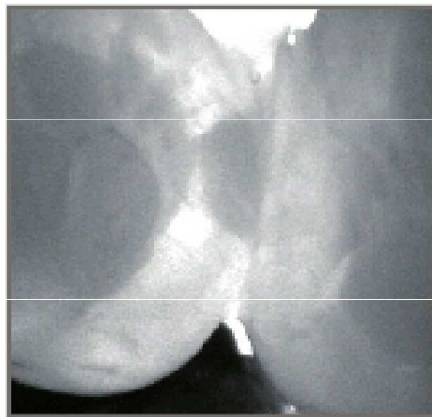
DIAGNOCAM – nález a doporučená léčba

2- kaz ve sklovině- prevence (profesionální čištění, fluoridace a sledování)



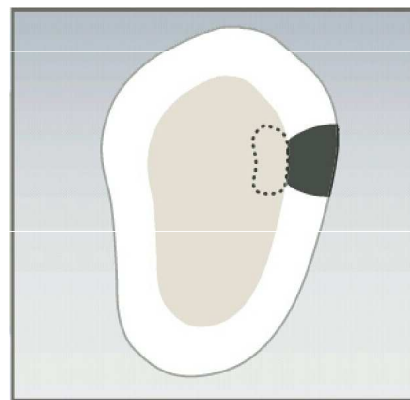
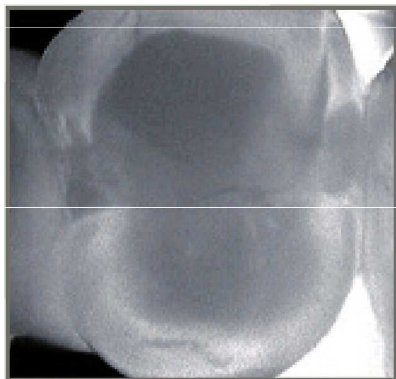
DIAGNOCAM – nález a doporučená léčba

- 3 - kaz ve sklovině na hranici dentinu- (profesionální čištění, fluoridace, popř miniinvazivní ošetření)



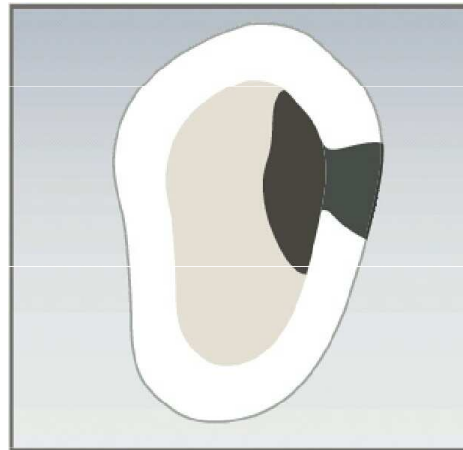
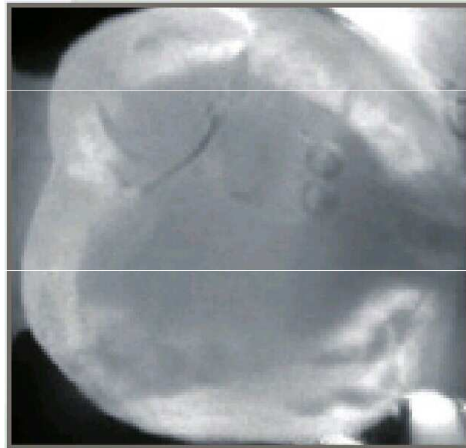DIAGNOCAM – nález a doporučená léčba

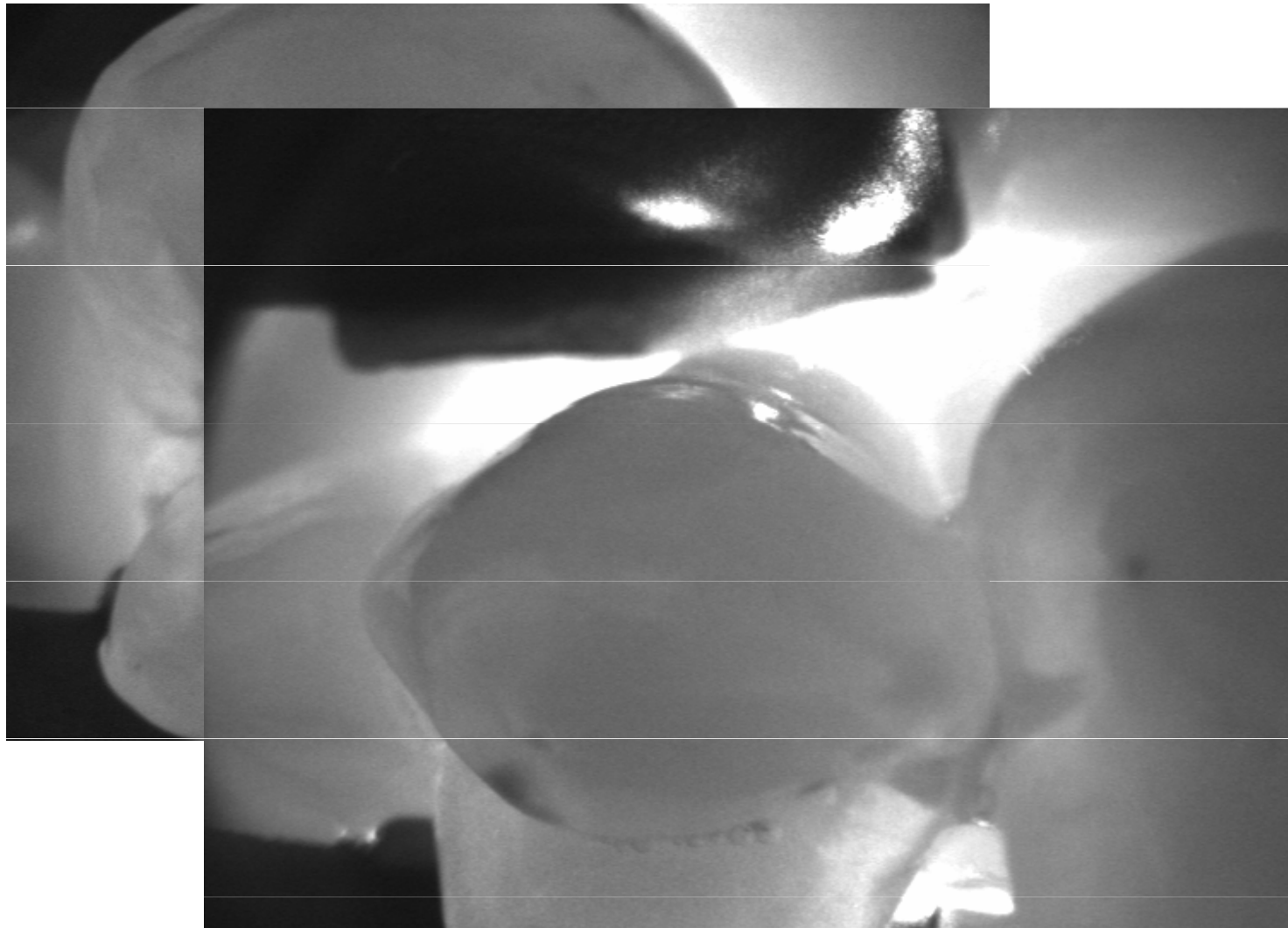
- 4 Kaz zasahující do zevní vrstvy dentinu (profesionální čištění, fluoridace, miniinvazivní ošetření)

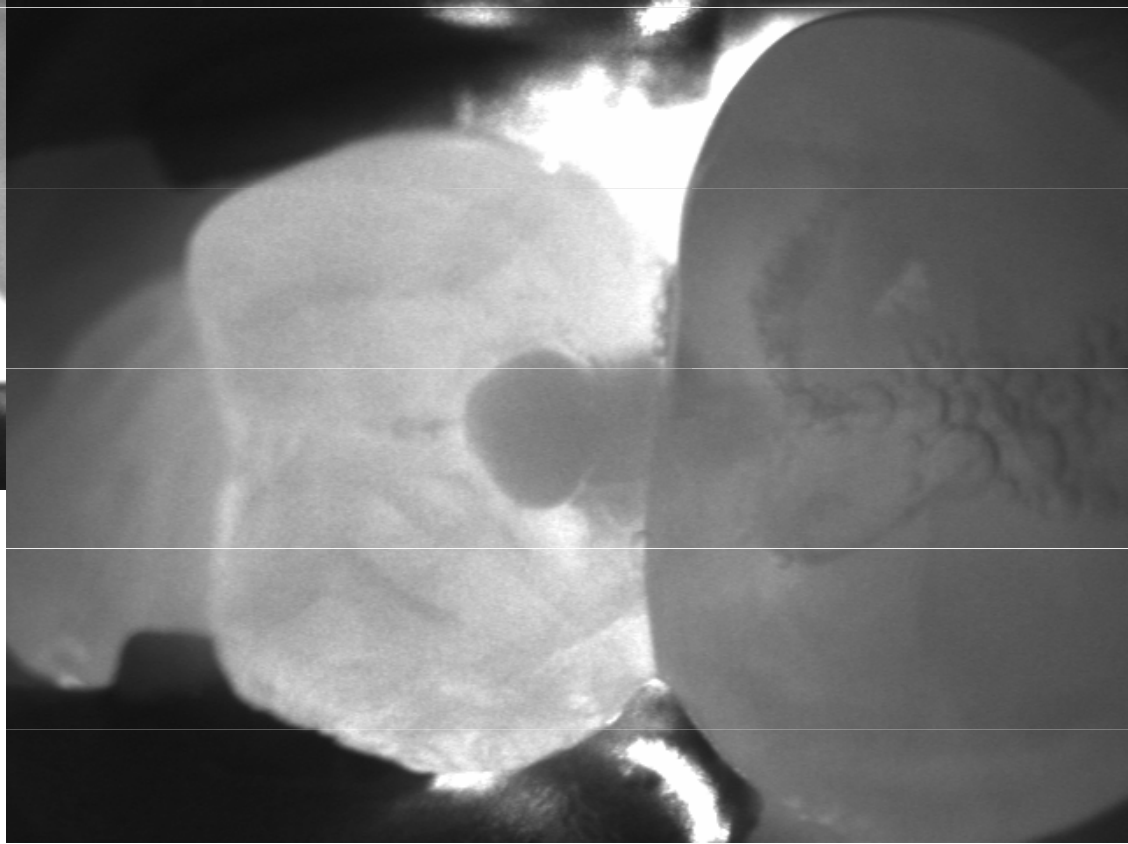
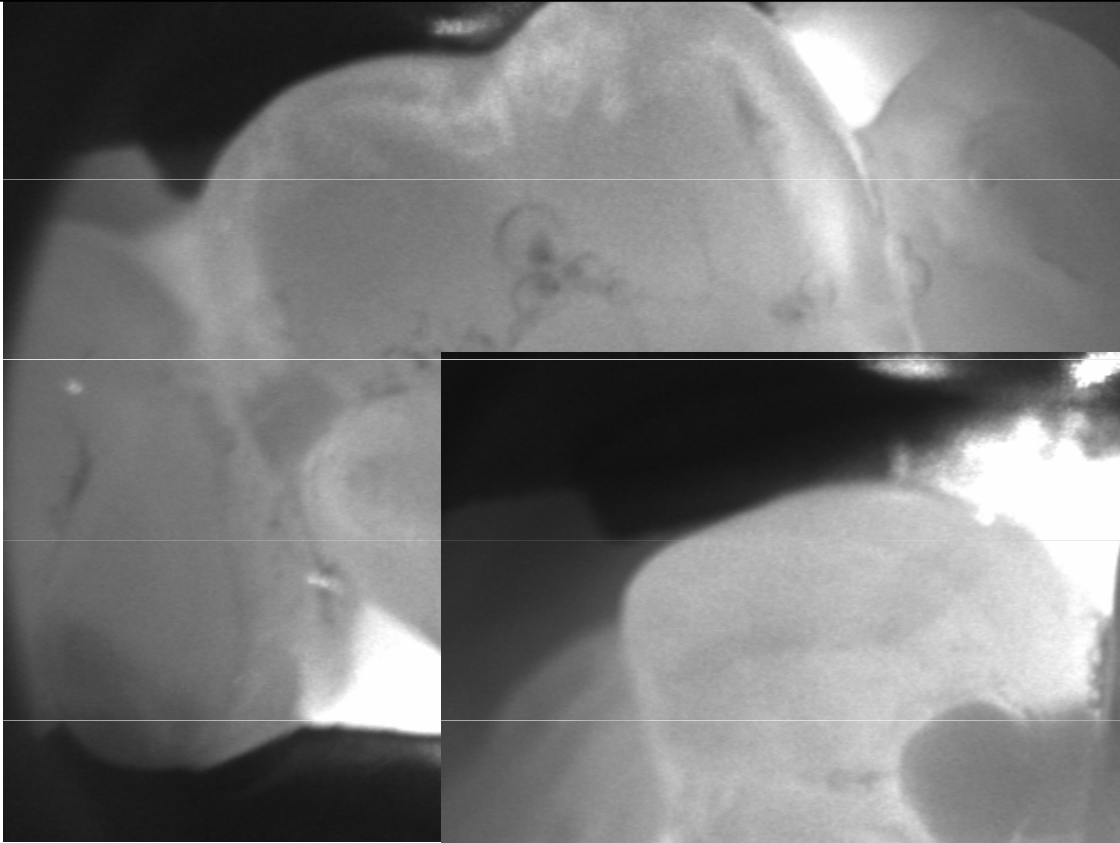


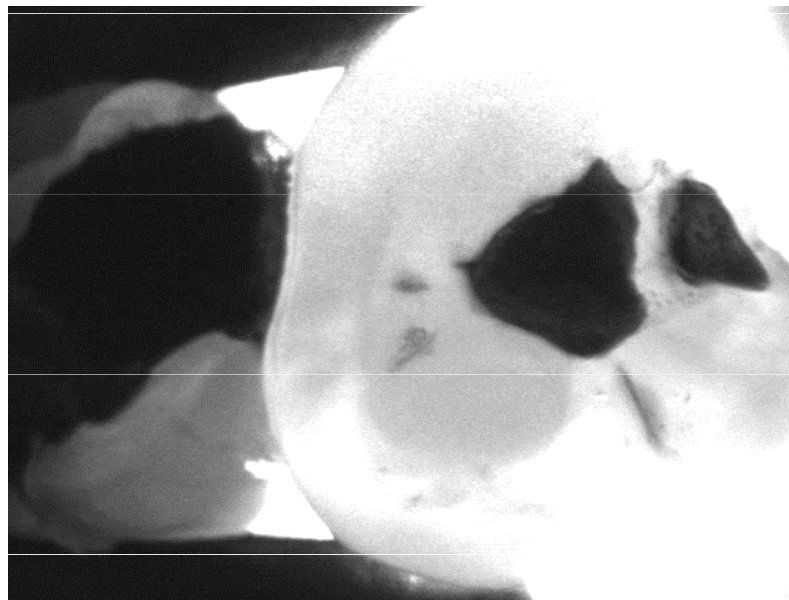
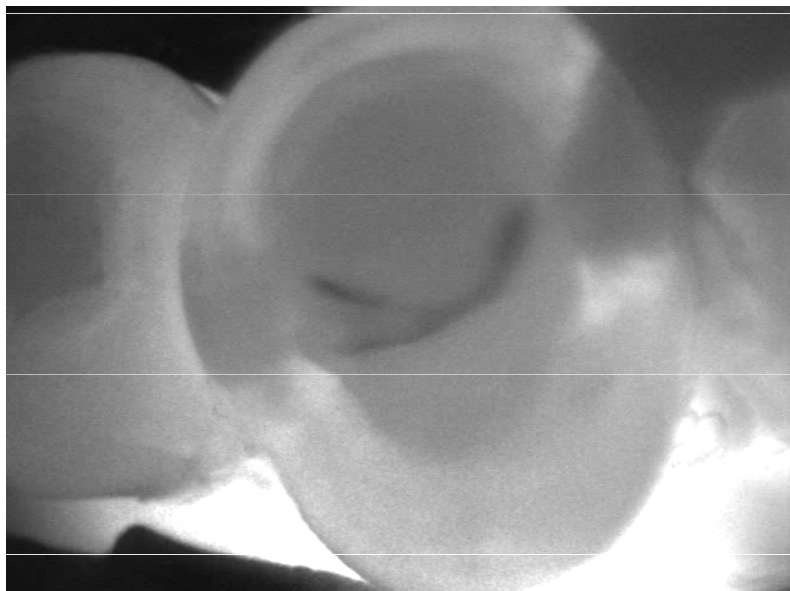
DIAGNOCAM – nález a doporučená léčba

- 5 Kaz zasahující do hlubší vrstvy dentinu (ošetření - profesionální čištění, fluoridace, preparace a výplň)









Zkreslení a limity

- Výplně, protetické práce – tmavé stíny
- Hrubé nečistoty – tmavé stíny
- Subgingivální kazy – nelze hodnotit

Magnetická rezonance

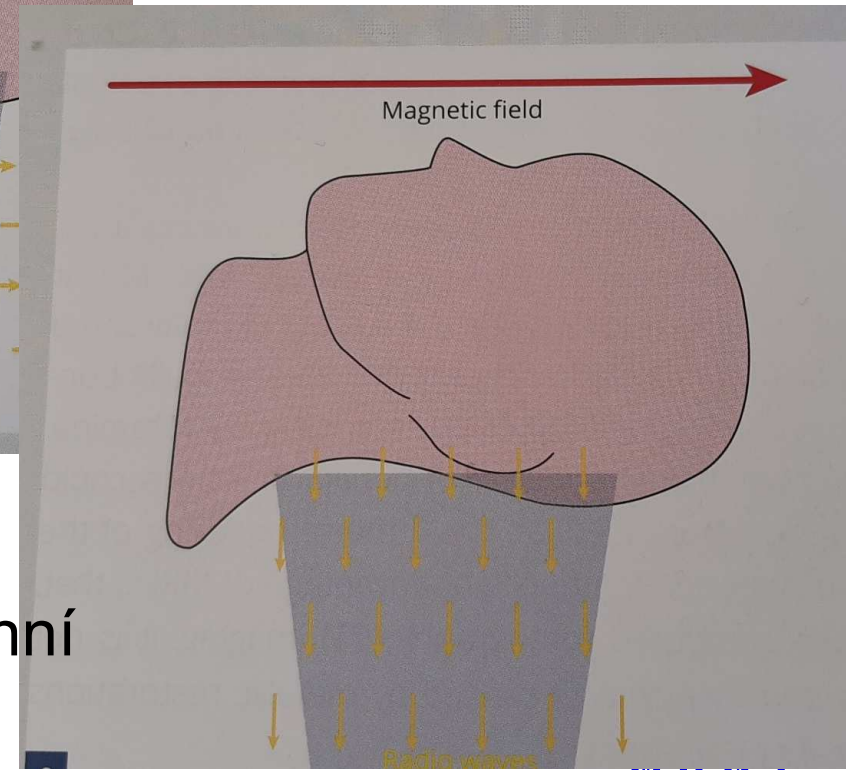
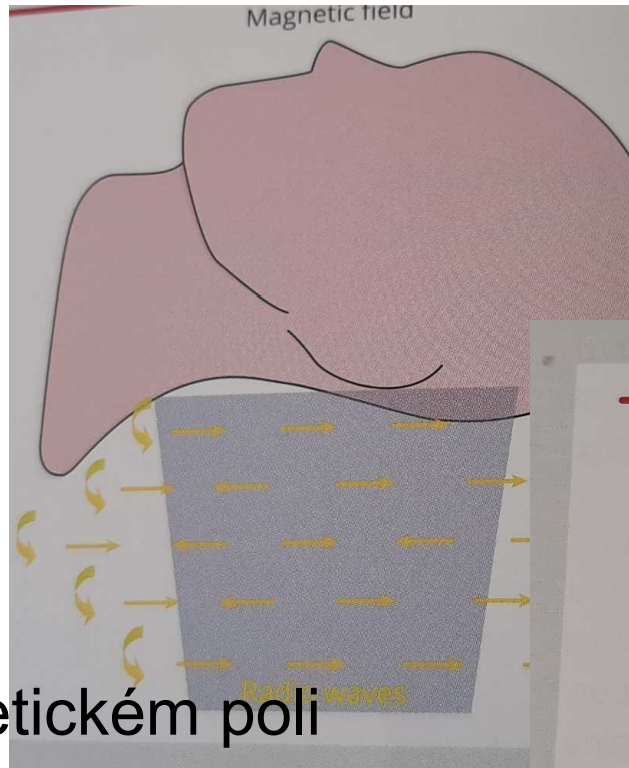

- Magnetická rezonance (MRI – Magnetic Resonance Imaging) je neinvazivní zobrazovací metoda, která poskytuje informace
- o vnitřní stavbě lidského těla a o fyziologii a funkci jednotlivých orgánů. • Metoda je založena na fyzikálním jevu nukleární magnetické rezonance (NMR) v živých systémech.

Magnetická rezonance

- Využívá se chování některých atomových jader umístěných v silném magnetickém poli při interakci s vysokofrekvenčním elmag zářením. Výsledkem je elmag MR signál v oblasti spektra rádiových vln (MHz). •

Magnetická rezonance

- Pro medicínské zobrazování jsou nejvhodnější jádra vodíku (^1H), jednak i proto, že jsou hojně zastoupena v molekulách vody, která tvoří více než 60 % hmotnosti lidského těla. • Často se zobrazují také jádra ^{13}C , ^{19}F , ^{23}Na nebo ^{31}P . • Další modality: MR angiografie (MRA), funkční MR (fMRI), difuzní MR (DT MRI, DTI), aj.



Jádra se rozkmitají v magnetickém poli synchronně, pulsní rádiové vlny kolmé na jejich směr mění směr na kolmý, spin protonů je synchronní - obraz.

Magnetická rezonance a zubní lékařství

- Vyšetření MR stále častěji indikujeme ke stanovení diagnózy, během léčby a ke kontrole jejích výsledků. Stomatologie se s vyšetřením magnetickou rezonancí setkává u pacientů s diagnózami z oblasti onkologie, traumatologie a vývojových anomálií v maxilofaciální oblasti.

Využití magnetické rezonance v zubním lékařství

- Vyšetření slinných žláz, TMK, staging tumorů, plánování implantátů. Může mít dobrou výtěžnost v endodoncii.

- Limity:

Nákladný přístroj, drahé, časově náročné vyšetření, byly vyvinuty i techniky pro intraorální vyšetření, běžně se neindikují.

Magnetická rezonance a zubní lékařství

– Problém kovových předmětů v ústech:

Implantáty, korunky, můstky, ortodontické paráty.

3 základní problémy:

Artefakty, nebezpečí pohybu, nebezpečí zahřátí a popálení.

Magnetická rezonance - rizika

- kloubní náhrady, osteosyntetický materiál a dentální implantáty méně než 6 týdnů po implantaci, pokud není písemně doložena jejich MR kompatibilita

Magnetická rezonance je bezpečná

- kloubní náhrady, osteosyntetický materiál a dentální implantáty 6 a více týdnů po implantaci, bez známek uvolňování (**bez ohledu na použitý materiál**)

Magnetická rezonance - bezpečnost

- Stomatologické kovové implantáty, náhrady a výplně, které jsou fixovány ke sklovině, zubovině nebo ke skeletu čelisti, lze obecně považovat za zcela bezpečné pro klinické vyšetřování pomocí MR až do magnetické indukce 3 Tesla, a to bez ohledu na jejich složení (titan, feromagnetická ocel, slitiny kovů, amalgám apod.).

Výjimkou jsou pouze implantáty, které jsou dysfunkční (uvolňující se, fragmentované nebo ukotvené v patologickém terénu např. osteolytického ložiska) nebo implantáty, které jsou fixovány ke spodině magnetem: tyto představují relativní kontraindikaci k MR vyšetření.

Snímatelné kovové náhrady je nutno před MR vyšetřením pochopitelně sejmout.

Toto je podle doporučení České radiologické společnosti.

Problematiku fixních ortodontických aparátů řeší [samostatné doporučení radiologické a ortodontické společnosti ČLS JEP](#).

Magnetická rezonance a fixní ortodontické aparáty

- Fixní ortodontické aparáty nepředstavují ohrožení pacienta při vyšetření magnetickou rezonancí. Síly způsobené magnetizmem jsou výrazně nižší než síly ortodontického aparátu a žvýkací síly. Zvýšení teploty kovu je zanedbatelné, jedná se 1–2 °C, což nepředstavuje riziko ohrožení zubní pulpy nebo strukturálních a optických vlastností zubní skloviny.

Magnetická rezonance a fixní ortodontické aparáty

- Kovové součásti ortodontických aparátů způsobují v okolí aparátu artefakty MRI obrazu, u většiny vyšetřovaných orgánů se však vlivu artefaktů lze vyhnout změnou roviny skenování, což většinou platí také pro vyšetření mozku a báze lebni.

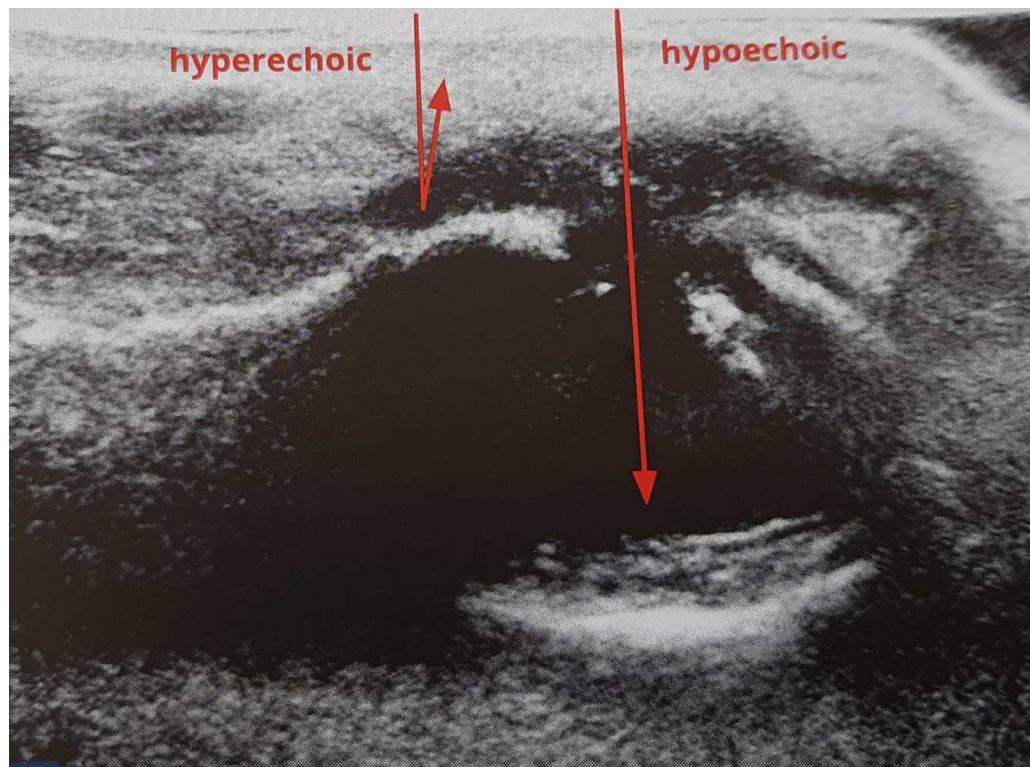
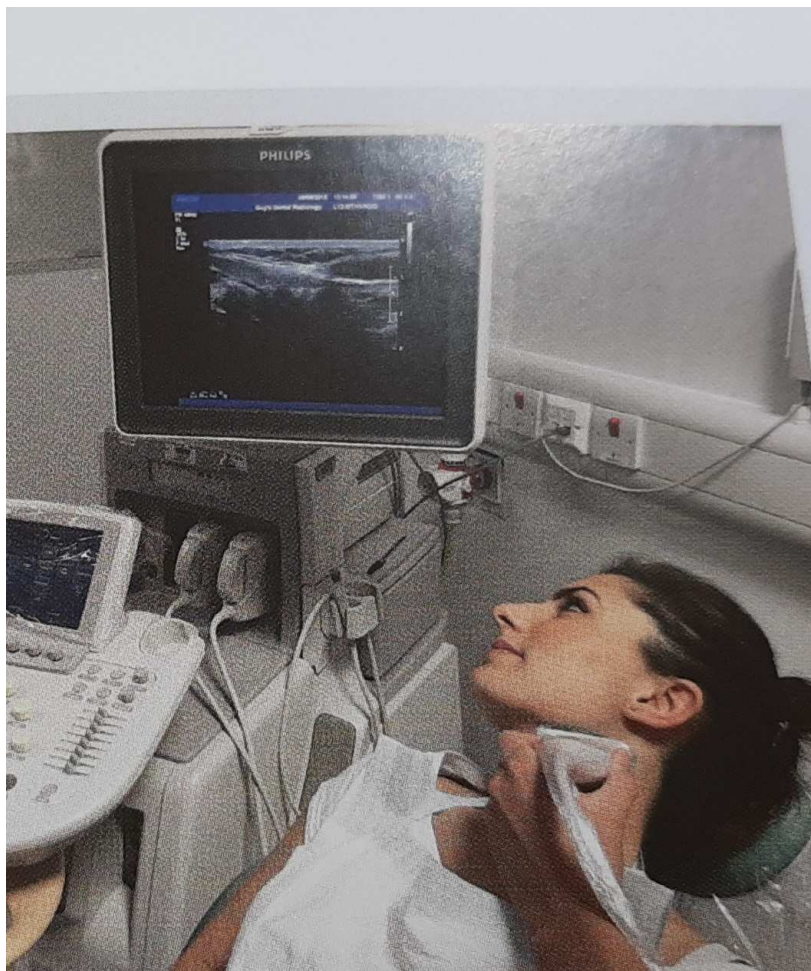
Vyšetření magnetickou rezonancí v blízkosti čelistí

- Fixní ortodontický aparát (zámky a kroužky) je třeba kompletně sejmout před MRI vyšetřením v oblasti čelistí.
- ve vzácném případě, kdy vyšetřovaná oblast je tak blízko ortodontického aparátu, že se vlivu metalických artefaktů nelze vyhnout, a kdy po konzultaci s indikujícím lékařem nejsou jiné alternativní vyšetřovací metody (CT apod.) vhodné, požádá lékař indikující ortodontistu o úplné sejmutí fixního aparátu. Předtím by ale měly být vyčerpány všechny dostupné možnosti jak na MR omezit rozsah metalických artefaktů, obdobně u rozsáhlých fixních kovových prací.

Ultrazvuk

– Vyšetření je založeno na odrazu uz vln na rozhraní různých tkání, které mají různé akustické vlastnosti. Paprsek uz je emitován a přijímán toutéž sondou, obraz s hypera hypoechogenitami je s různými odstíny šedi.

Nejčastěji v diagnostice onemocnění slinných žláz, mízních uzlin, měkkých tkání.



54 Definujte zápatí – název prezentace nebo pracoviště

Znalost principu metod, jejich indikací a rizik je pro práci zubního lékaře nezbytná

