Vývoj oka a vrozené anomálie

MUDr. Šárka Skorkovská, CSc.

Klinika nemocí očních a optometrie

LF MU, FN USA v Brně

Zárodečné listy

- **Ektoderm**

  epidermis a přídatné orgány (vlasy, nehty,…)
  centrální nervový systém

- **Endoderm**

  výstelka GIT a dýchacího traktu
  žlázy včetně pankreatu a jater

Zárodečné listy

- **Mesoderm**

  svaly, vylučovací systém, genitálie
  dermis (vnitřní vrstva kůže)
  kardiovaskulární systém (srdce, cévy)
  kosti a chrupavky

Průběh vývoje obecně

- preembryonální stádium
  oplodnění – 3.týden
- embryonální stádium
  4. – 8. týden vývoje
- fetální stádium
  9. týden – narození
- postnatální vývoj

Postnatální vývoj oka

- **rychlá diferenciace a vyzrávání očních tkání**
  sítnice (makula) 4 – 6 měsíc po narození
  duhovko - rohovkový úhel
  pigmentace duhovky
  ciliární sval
  zprůchodnění slzných cest
- **růst oka definitivně ukončen v 25 letech**
- **čočka roste stále během života**

Preembryonální období

- **Oplodnění → zygota → morula → blastula**
  → nidace vajíčka (7 –10 den)
  → neurální ploténka a neurální rýha
  (konec 3. týdne)
  obrázek –17.den vývoje oční políčko z buněk neurální ploténky

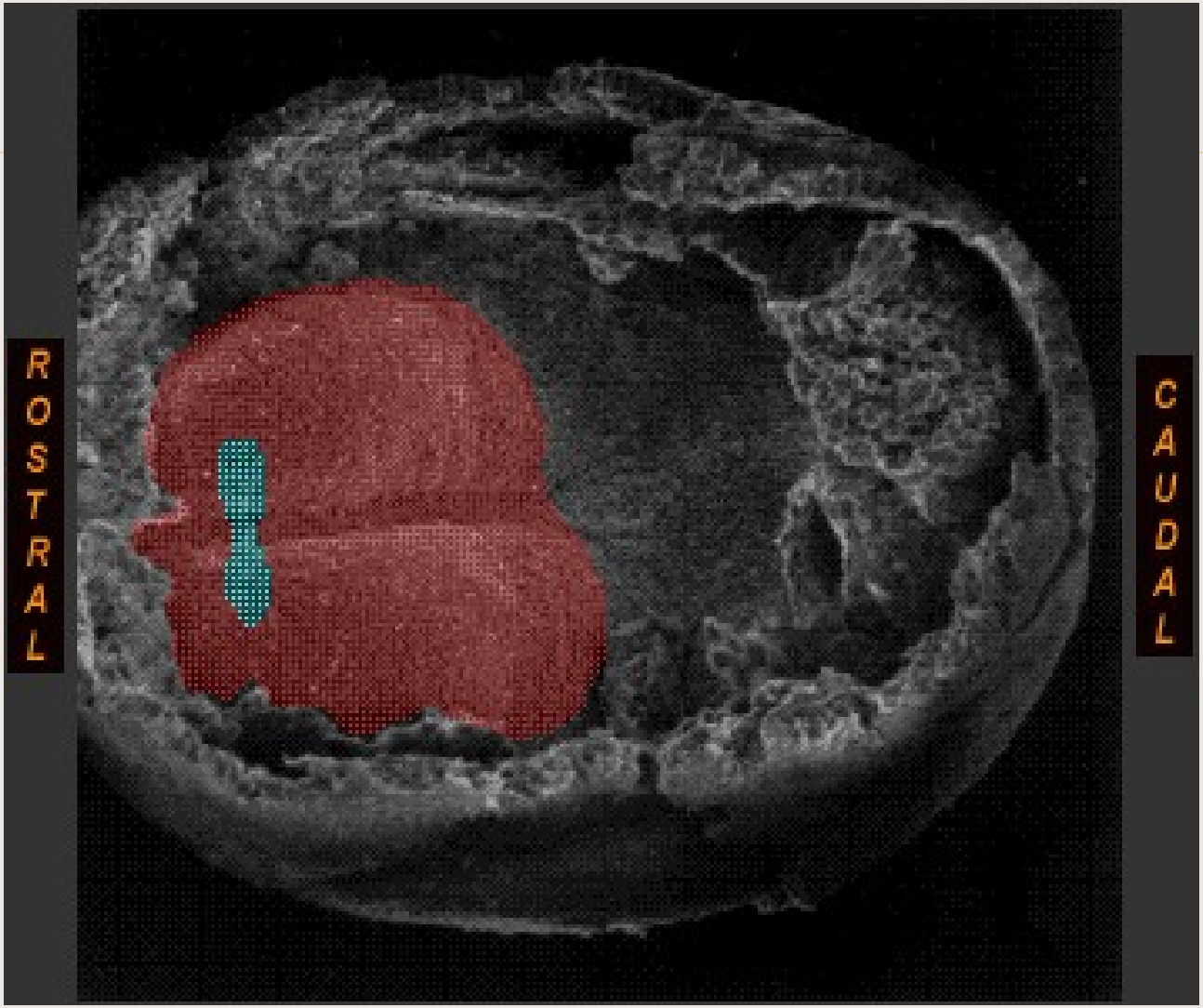
ROSTRAL
CAUDAL

Embryonální období (4. – 8. týden)

- rychlý vývoj zrakového systému
- 4.týden

  - ztluštěním neurální ploténky → optická ploténka
    → optická jamka vychlípením z prosencefala
    → optický váček
  - vychlípením z povrchového ektodermu
    → čočková ploténka

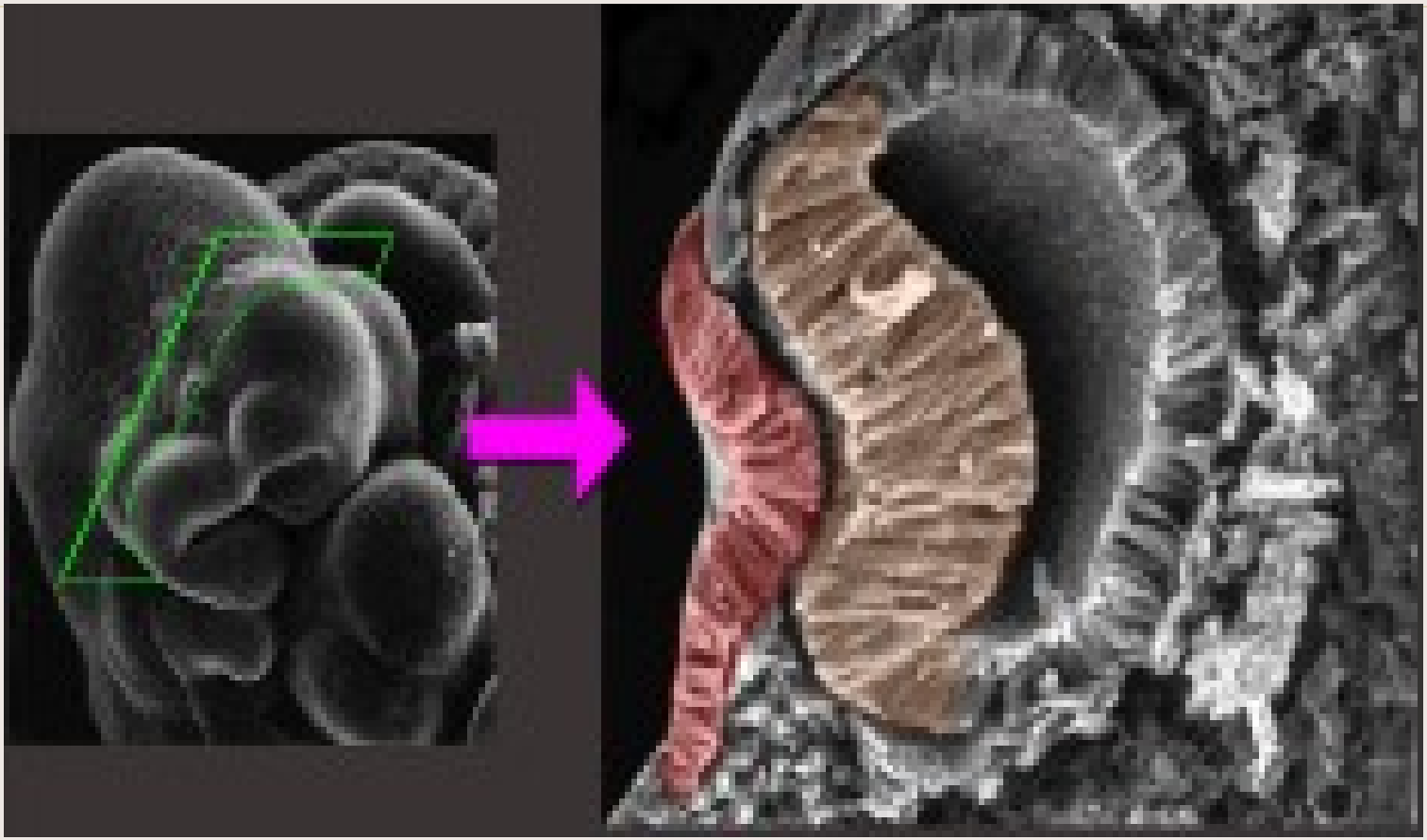

Embryonální období – 5. týden

- vývoj mozkových hemisfér, páteře
- invaginací optického váčku → optický pohárek
- diferenciace buněk na vnitřním povrchu → vrstvy sítnice
- z čočkové ploténky → čočkový váček
- primární sklivec a hyaloidní cévní systém mezi čočkovým váčkem a sítnicí

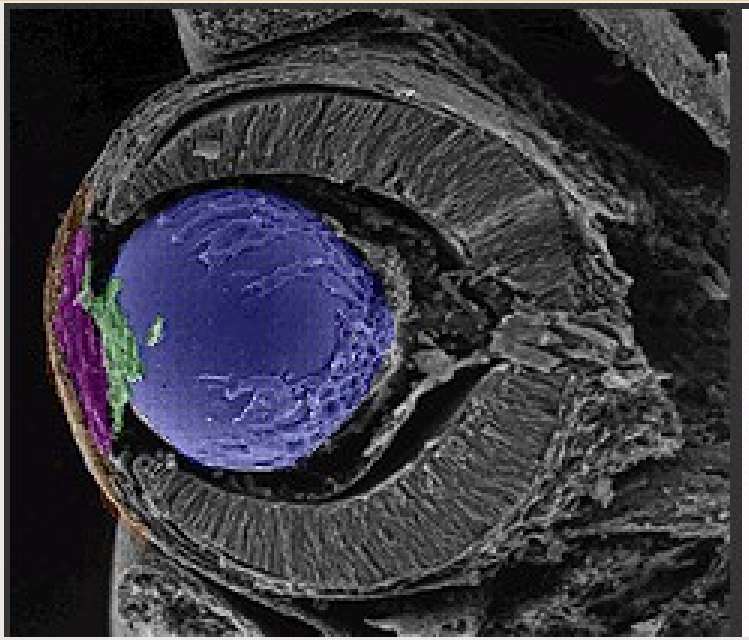



Embryonální období – 6. týden

- délka embrya 11 – 14 mm
  - tvorba pouzdra čočky
  - pokračování diferenciace sítnice
  - sekundární sklivec
  - vývoj endotelu rohovky z mesodermu nad čočkovým váčkem

Embryonální období – 6. týden

- z povrchového ektodermu → epitel rohovky
- z mesenchymu neurálního hřebene (mesoderm)
- → vývoj cévnatky a skléry
- víčkové řasy z mesodermu

- vývoj okohybných svalů z mesodermu

Embryonální období – 7. týden

- uzavření fetální štěrbiny →vlákna ZN rostou z gangliových buněk sítnice → stonek ZN
- z neurálního epitelu → tyčinky a čípky
- již patrný ZN, chiasma a corpus geniculatum
- čočkový váček zásoben z tunica vasculosa lentis (paraaxiální mesoderm)
- délka plodu 20 – 21 mm

Embryonální období – 8. týden

- rychlá diferenciace sítnice
- stonek ZN vyplněn nervovými vlákny z ggl.buněk sítnice
- vývoj stromatu duhovky a rohovky (mesoderm)
- okulomotorické nervy dorůstají k okohybným svalům
- vývoj os frontale a zygomaticum → oko uloženo v orbitální dutině

Fetální období – 9. - 40. týden

- **9. týden**
  - délka plodu 30 – 40 mm
  - oko ⊘ 1 mm
- **11. týden**
  - zahájen vývoj makuly
  - diferenciace korového zrakového centra
  - terciární sklivec – v oblasti mezi corpus ciliare a pouzdrem čočky v oblasti ekvátoru → závěsný aparát čočky a baze sklivce

Fetální období – 9. - 40. týden

- **16. týden**
  - **délka plodu 70 – 110 mm**
  - **délka oka 3 - 7 mm**
  - **vaskularizace hlavy ZN**
- **5. měsíc**
  - **myelinizace jádra corpus geniculatum laterale**
  - **cévnatka rozdělena do 3 vrstev**
  - **vytvořen závěsný aparát**

Fetální období – 9. - 40. týden

- **6. – 7. měsíc**
  - délka oka 10 - 14 mm
  - dokončena myelinizace zrakové dráhy a chiasmatu
  - atrofie a involuce hyaloidního systému
- **8. měsíc**
  - vytvořeny všechny vrstvy sítnice kromě makuly
  - původně srostlá víčka se otvírají

Fetální období – 9. - 40. týden

- **9. měsíc**
  - **délka plodu 300 mm**
  - **délka oka 16 - 17 mm**
  - **ZN myelinizován až po lamina cribrosa sclerae**
  - **atrofie a involuce hyaloidního systému**

Postnatální období

- dokončení diferenciace specializovaných čípků (fovea, makula)
- tvoří se vrstva Henleových vláken (migrací nervových vláken nad čípky v makule)
- růst oka do 3. roku charakterizován rozšiřováním sítnice a sklivce
- délka oka ve 3 roce věku 22 – 23 mm
- 3. -15. rok života – růst oka o 0,1mm za rok

Vývoj očního váčku a očního pohárku

- segmentace neurálních záhybů →
  prosen…, mesen…, rhombencephalon
- oko z prosencephala jako optický váček
  invaginací neurálního ektodermu
- rozšiřováním a posunem k povrchovému ektodermu →
  uzávěr předního neuropóru → uzavření očního váčku na konci 4.týdne vývoje

Vývoj očního váčku a očního pohárku

- optický váček = komprimovaná 1 vrstva buněk neurálního ektodermu

  dotyk mezi neurálním a povrchovým ektodermem →

  formace čočkové ploténky

  zúžení optického váčku → optický stonek → ZN
- invaginace čočkové ploténky do optického váčku + invaginace neurálního ektodermu → kolaps očního váčku

Vývoj očního váčku a očního pohárku

- vznik dvojité vrstvy neurálního ektodermu → optický pohárek
- vnitřní vrstva → neurosensorická sítnice
- vnější vrstva → pigmentový epitel sítnice

dolní část pohárku stále otevřená → optická štěrbina, fetální, embryonální štěrbina

Vývoj očního váčku a očního pohárku

- mesenchym neurálního hřebene vyplní optickou fisuru a obkrouží optický pohárek
  → vznik hyaloidní arterie na konci 1. měsíce vývoje
- čočkový váček se oddělí od povrchového ektodermu → uzavřen v pohárku (2.měsíc)
- a.hyaloidea (primární sklivec) → jde k čočce
- uzávěr optické fisury (7.týden) → stabilizace nitroočního tlaku → kritický bod pro vývoj normální velikosti oka

Vývoj očního váčku a očního pohárku

- uzávěrem optické štěrbiny → hyaloidní arterie uzavřena ve ZN
- čočka oddělena od rohovky → primitivní přední komora oční
- vývoj stromatu a endotelu rohovky z mesenchymu
- vývoj epitelu rohovky z povrchového ektodermu
- cévnatka a skléra → z mesenchymu kolem sítnice

Kolobomy

- abnormální uzávěr optického pohárku → kolobomy a často mikroftalmus
- kolobomy lokalizovány typicky dole u 6 hodiny podél optické štěrbiny
- postihují duhovku, cévnatku nebo ZN
- přední kolobomy (duhovka)
- zadní kolobomy (ZN) často spojeny s mikroftalmem a vyšším NT

Vývoj čočky

- **vývoj čočky = povrchový ektoderm**
- **dotyk mezi optickým váčkem a povrchovým ektodermem → formace čočkové ploténky**
- **invaginace čočkové ploténky do optického váčku → čočkový váček**
- **buněčná nekróza + zhroucení bazálních membrán + migrace epitelu → separace čočkového váčku od povrchového ektodermu**

Vývoj čočky

- **působení teratogenů → malý čočkový váček → selhání oddělení váčku od povrchového ektodermu**
- **výsledek → dysgeneze předního segmentu (syndrom rozštěpu přední komory)**
- **mírnější forma abnormálního oddělení váčku → přední lentikónus, přední polární katarakta**

Vývoj čočky

- **čočkový váček = 1 vrstva epiteliálních buněk**

  vrchol (apex) bb. → směřuje do dutiny váčku

  baze bb. → bazální membrána povrchu č. váčku

  → vznik pouzdra čočky

  zadní epiteliální bb. → vyplní lumen č. váčku, ztrácí buněčné organely a jádra, stanou se transparentní → primární čočková vlákna = embryonální nukleus

  (č. vlákna orientována horizontálně, nejsou Y švy)

- **přední epiteliální bb. kuboidního tvaru → přední čočkový epitel**

Vývoj čočky

- přední epiteliální bb. → **sekundární čočková vlákna**
  (migrací do periferie čočky, prodlužováním, ztrátou jader a diferenciací)
- sekundární č. vlákna orientována kolem embryonálního jádra (ze zadního epitelu) a tvoří → **fetální nukleus**
- sekundární č. vlákna se setkávají na předním a zadním pólu čočky → **čočkové švy tvaruY**
- přední šev (Y) orientován kolmo, zadní šev orientován obráceně


Suture Lines

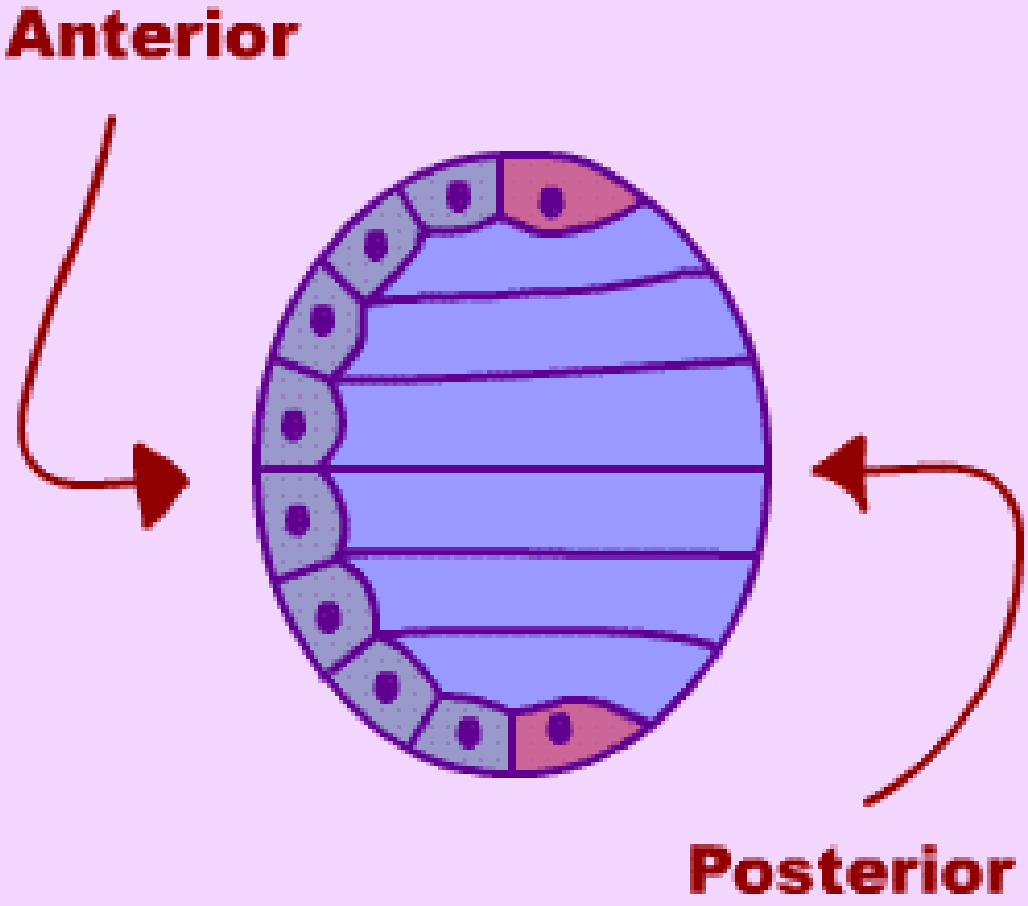
Anterior
Posterior

Vývoj čočky

- **kortikální čočková vlákna**
  - kolem fetálního jádra mitotickou aktivitou předních epiteliálních bb.
  - netvoří čočkové švy
  - klinicky fetální jádro část cetrální čočky uvnitř Y – švů
- **katarakty dětského věku lokalizované uvnitř Y švů nebo včetně Y švů = kongenitální katarakty**
- **kortikální katarakty zevně od Y švů = získané katarakty (lamelární katarakty)**
- **při narození větší část čočky tvoří embryonální + fetální jádro a jen minimální kortex čočky**

Kongenitální katarakta

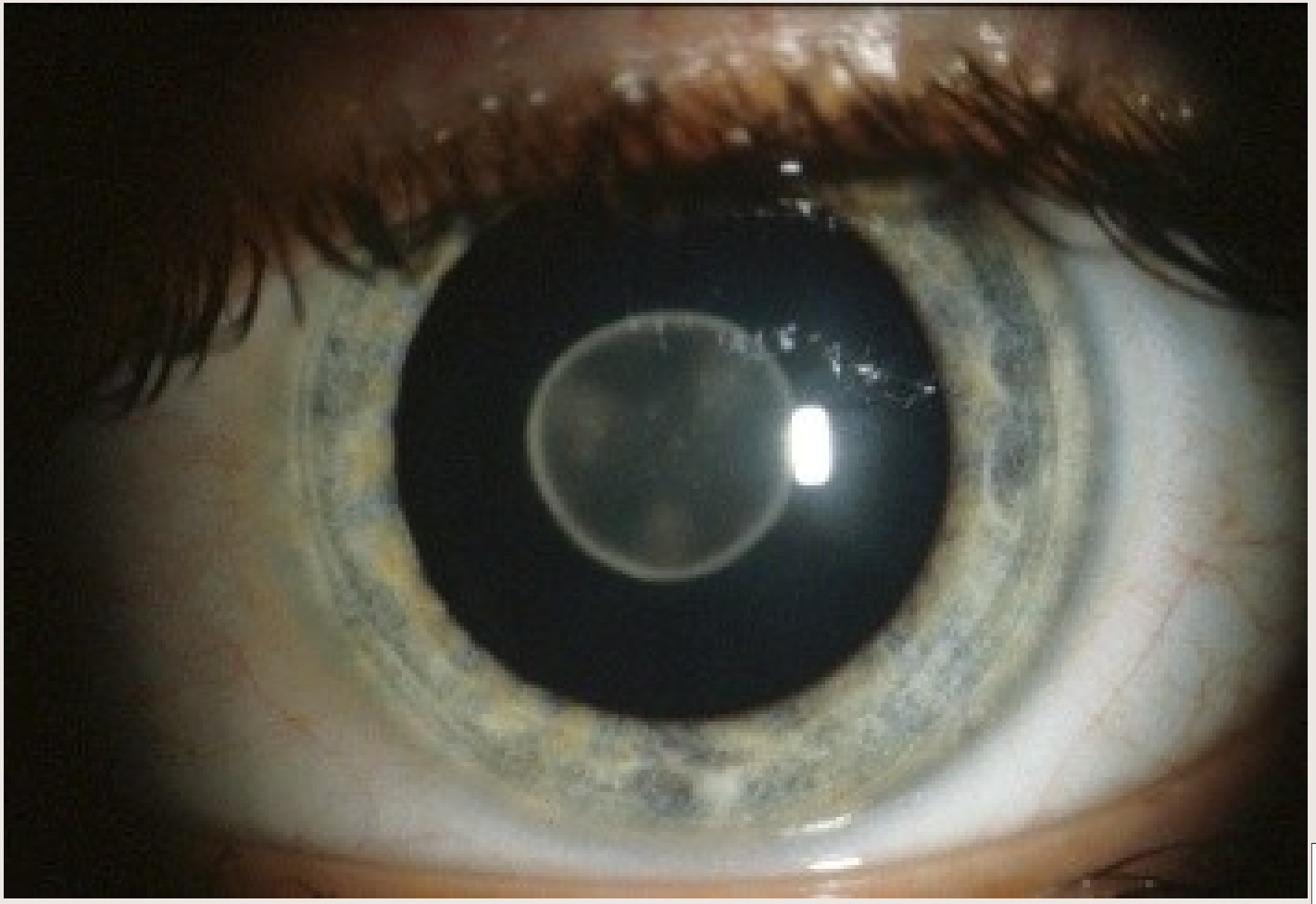

Kongenitální katarakta

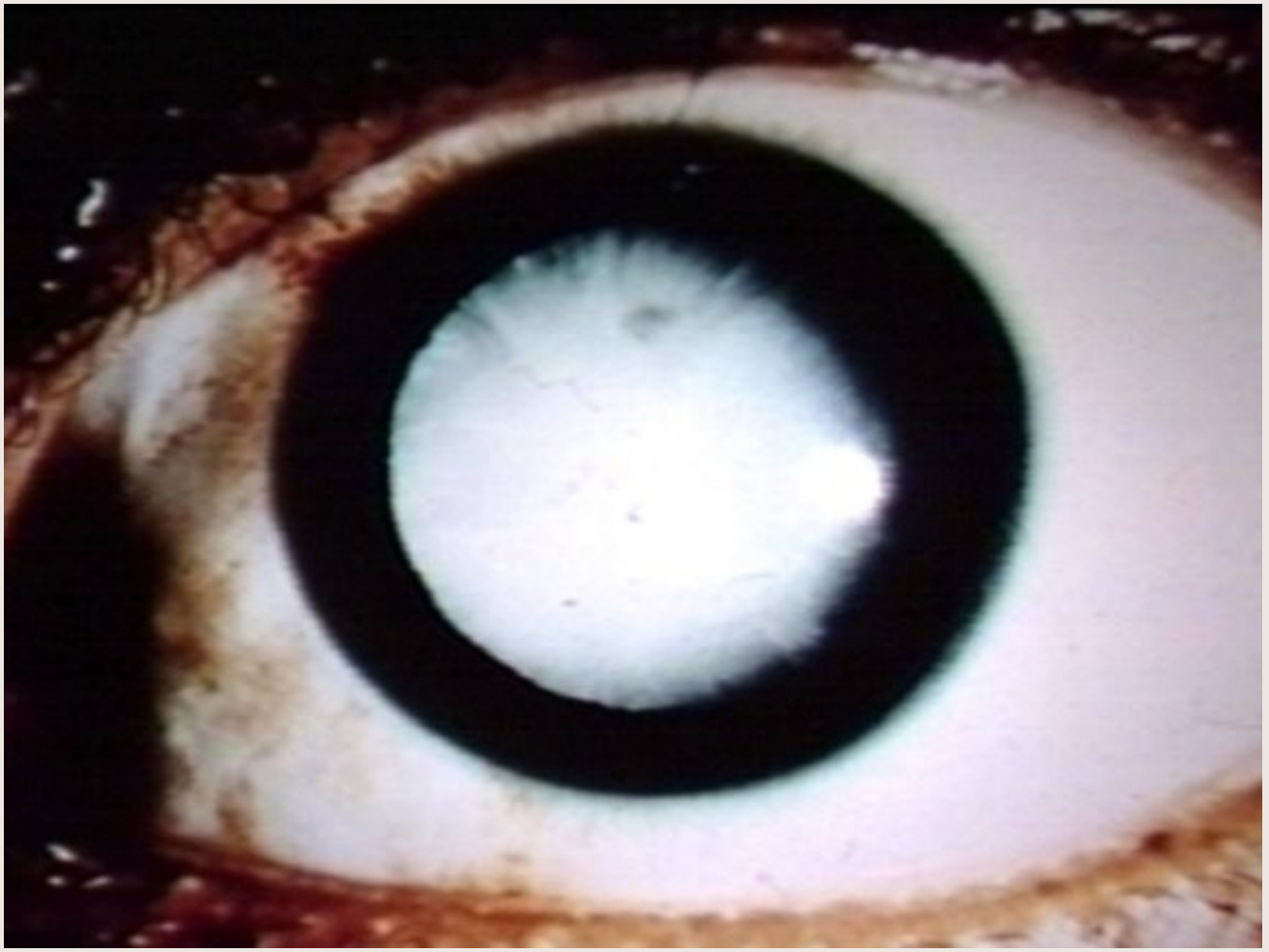

Kongenitální katarakta

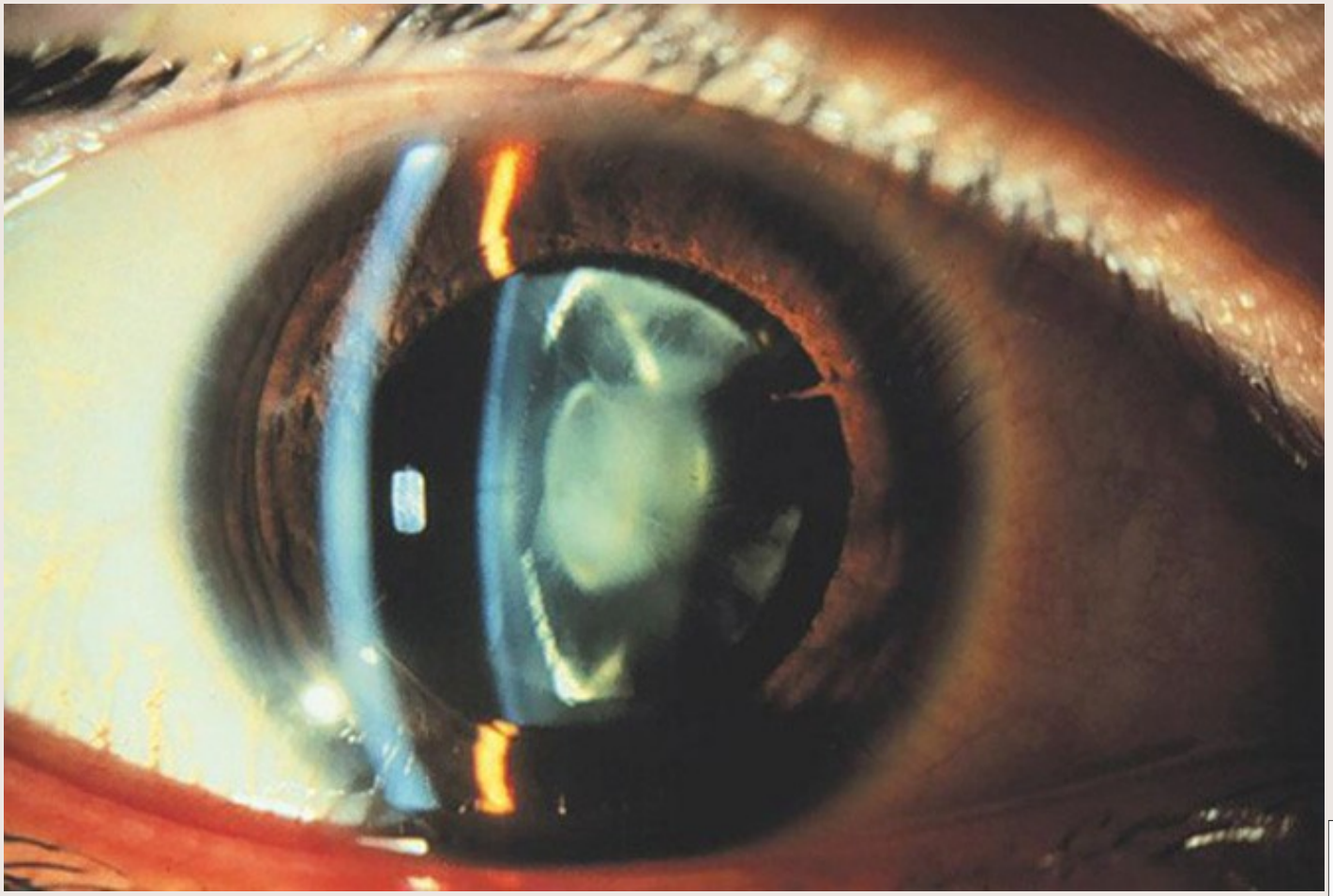

Výživa čočky během vývoje

- **hyaloidní cévní sytém = a.hyaloidea → větev a.ophthalmica**

  - po uzávěru optické štěrbiny lokalizována v centru zrakového nervu
- **primární sklivec tvořen větvením hyaloidních cév, obkružuje čočku → tunica vasculosa lentis**

  - síť cév+mesenchym překrývající přední pouzdro čočky → pupilární membrána
- **9. týden vývoje → vrchol rozvoje hyaloidního systému → postupné mizení hyaloidního systému do 3.-4. měsíce vývoje**

Poruchy zániku hyaloidního systému

- **Mittendorfův bod = malá oblast fibrózy na zadním pouzdře čočky (⌀ 2mm)**
  → inkompletní regrese a. hyaloidea
- **persistence primárního hyperplastického sklivce**
  → závažná vrozená anomálie způsobená regresí hyaloidních cév
- **persistence pupilární membrány**
  → inkompletní regrese tunica vasculosa lentis

Mittendorfův bod

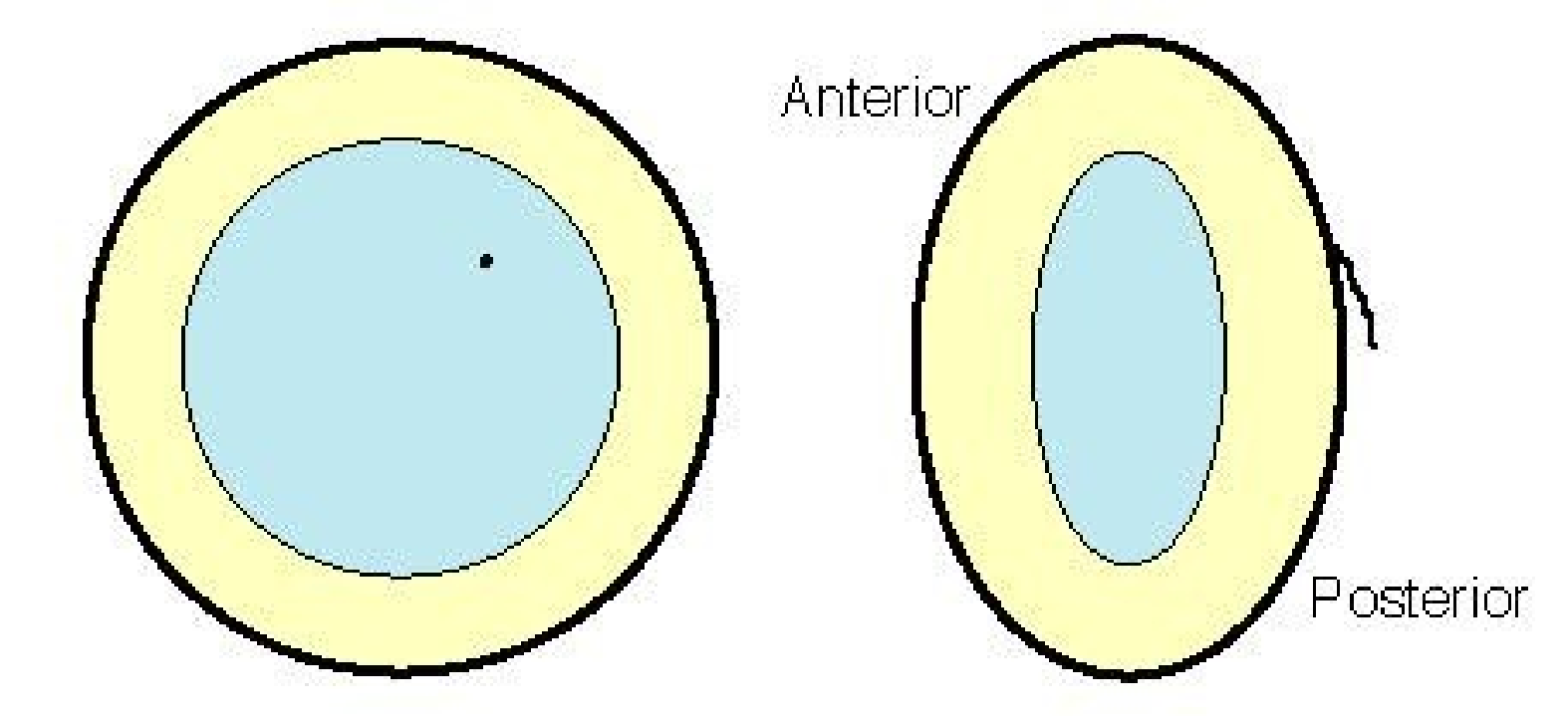

Mittendorfův bod

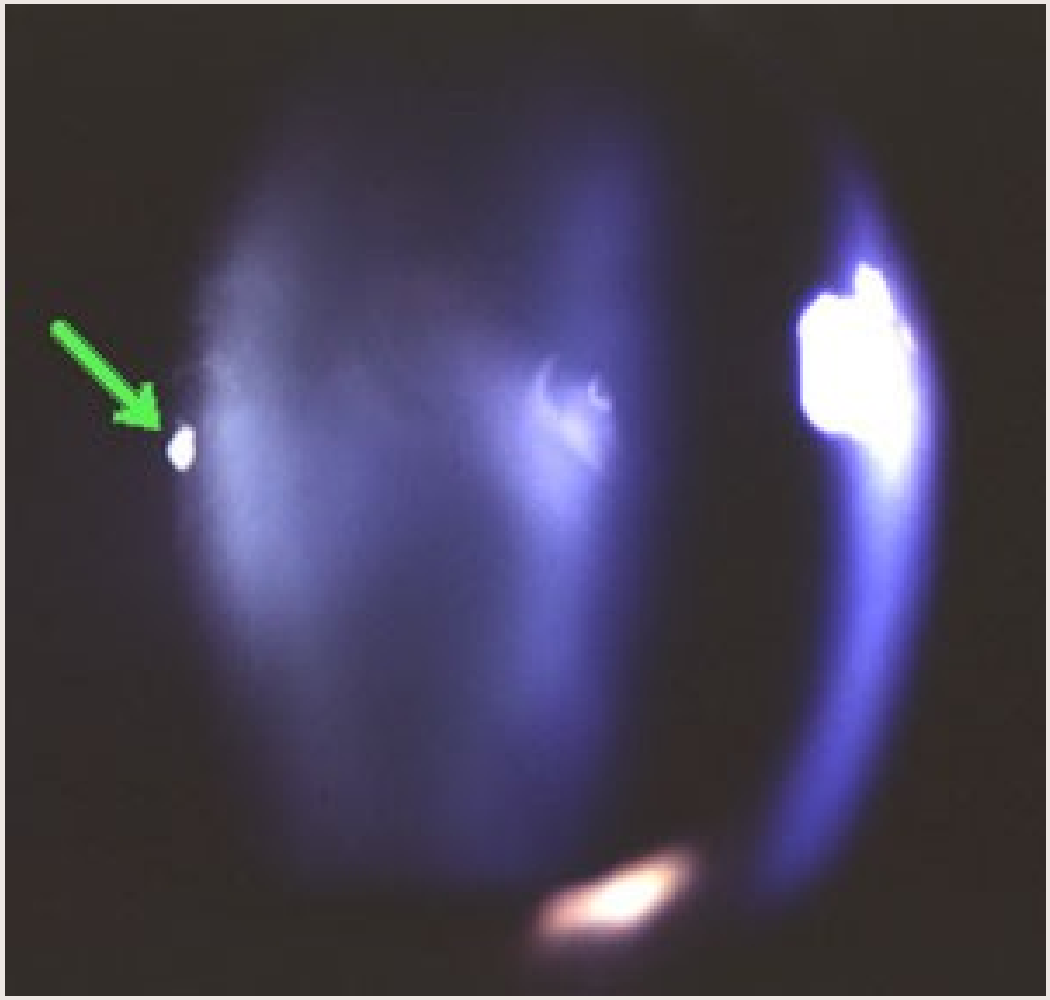

Persistence primárního hyperplastického sklivce

- **Jednostranná leukokorie**
  persistence hyaloidního systému
- **persistence primárního hyperplastického sklivce**
  → závažná vrozená anomálie způsobená regresí hyaloidních cév
- **Hyperplazie reziduální embryonální pojivové tkáně**
- **Rozvoj glaukomu a katarakty**

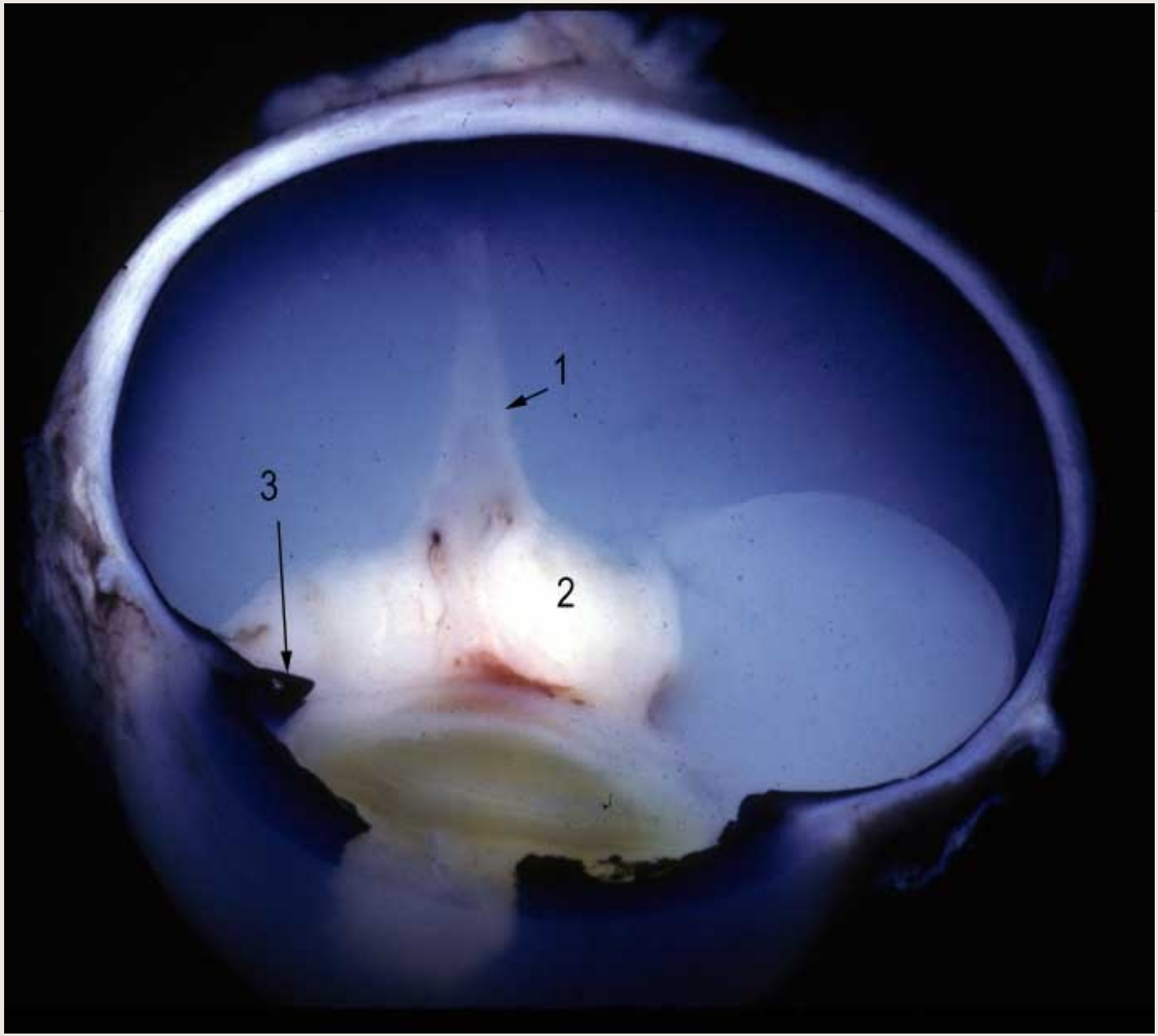
1
2
3

Persistence primárního hyperplastického sklivce



Vývoj sklivce

- vývoj spojen s rozvojem a zánikem hyaloidních cév
- primární sklivec

  - 5.týden vývoje
  - z mesenchymálních buněk neurálního hřebene těsně za čočkou a hyaloidních cév
- sekundární sklivec

  - tvoří se kolem primárního sklivce při uzávěru fetální stěrbiny
  - složen z primitivních hyalocytů, kolgenních vláken a kyseliny hyaluronové
  - zvětšování objemu produkcí kolagenních vláken hyalocyty

Vývoj sklivce

- **terciární sklivec**

- vzniká u ekvátoru čočky v oblasti řasnatého tělesa

- kondenzací kolagenních vláken

→ baze sklivce

→ primitivní vlákna závěsného aparátu v oblasti vzniku processus ciliares

- tato primitivní vlákna = Drualtovy svazky z nich vzniknou čočková zonula

Vývoj sklivce

- **4. měsíc vývoje**

  - atrofuje primární sklivec a hyaloidní cévy

- **Cloquetův kanál**

  - klinicky zřetelný jako centrální průhledná zóna vycházející z TZN k zadnímu pouzdru čočky

- **Bergmeisterova papila**

  - zbytek hyaloidních cév s gliální fibrózou ve formě stonku vycházejícího z TZN několik milimetrů do sklivce

Cloquetův kanál

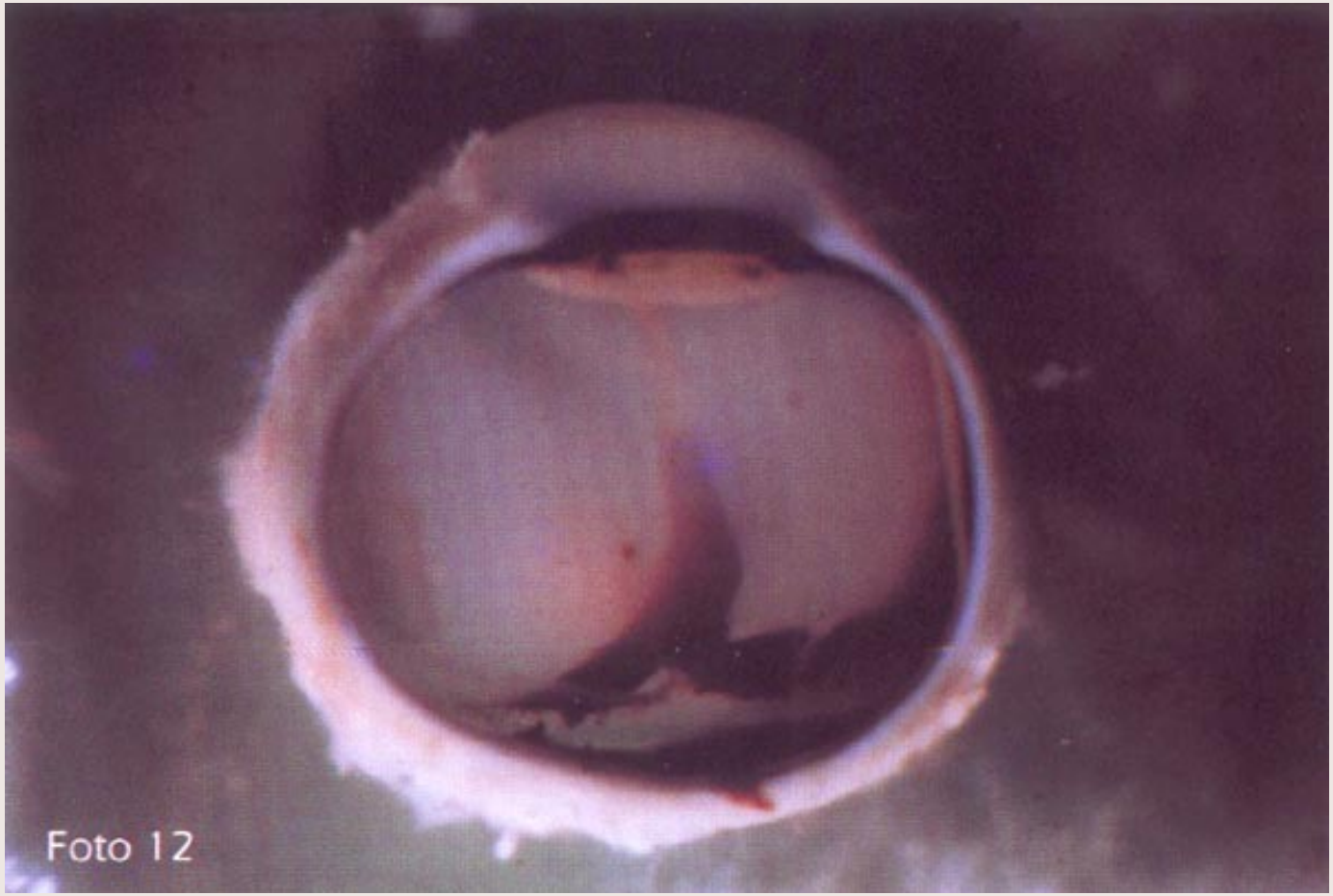

Vývoj sklivce

- zbytek přední části primárního sklivce
- Wiegertovo ligamentum
  - pevné spojení mezi sklivcem a zadním pouzdrem čočky (kapsulohyaloidální ligamentum)
  pomalu mizí postnatálně do 30 roku věku
  → u dětí kontraindikace extrakce celé čočky pro nebezpečí ztráty sklivce
- při narození sklivec tvořen sekundárním průhledným sklivcem, bazí sklivce a čočkovými vlákny (terciární sklivec)

Vývoj rohovky, duhovky a komorového úhlu

- **7. týden vývoje**

  - uzavírání optické štěrbiny

  - oddělení primitivní čočky od předního mesenchymu

  → primitivní přední komora

  - z předního mesenchymu

  → stroma a endotel rohovky

  → stroma duhovky, ciliární sval a struktury duhovko-rohovkového úhlu

Vývoj rohovky, duhovky a komorového úhlu

- epitel rohovky
  → z povrchového ektodermu
- Bowmanova membrána
  → kondenzací z přední části stromatu rohovky
  - z buněk neurálního hřebene
  - není bazální membránou epitelu rohovky

- bb.neurálního hřebene → prekurzory keratocytů → sekrece kolagenu typu I a fibronektinu
- 4. měsíc vývoje → vývoj zonulae occludentes endotelu
  → pevná spojení buněk, brání průniku tekutiny do endotelu

Vývoj rohovky, duhovky a komorového úhlu

- **6. měsíc vývoje**

  → Descemetova membrána

  (bazální membrána endotelu)
- **intaktní epitel rohovky důležitý pro konstantní obsah vody ve stromatu**
- **6. měsíc vývoje**

  → rohovka je již relativně transparentní

Vývoj rohovky, duhovky a komorového úhlu

- **duhovka má 2 vrstvy**
  - stroma duhovky (přední vrstva)
  - epitel duhovky (zadní vrstva)
- **epitel duhovky a řasnatého tělesa**
  → z neurálního ektodermu přední části optického pohárku
- **stroma duhovky → z mesenchymu neurálního hřebene**

Vývoj rohovky, duhovky a komorového úhlu

- **řasnaté těleso**

  → z neurálního ektodermu přední části optického pohárku

- **ciliární sval řasnatého tělesa**

  → z mesenchymu

- **5. měsíc vývoje**

  → váčky v epitelu řasnatého tělesa

  → zahájení produkce komorové vody

Vývoj rohovky, duhovky a komorového úhlu

- **duhovko-rohovkový úhel (iridokorneální)**
  → z předního mesenchymu
- **nekróza, fagocytóza a remodelace**
  → rozštěp v oblasti úhlu → vznik primitivní trámčiny úhlu
- **různý stupeň růstu tkání v oblasti úhlu**
  → posun duhovky a řasnatého tělesa dozadu
  → prohloubení přední komory
  → objevení (vizualizace) trámčiny v úhlu

Vývoj rohovky, duhovky a komorového úhlu

- **selhání vyzrávání tkání komorového úhlu**

  → persistence mesenchymální tkáně v úhlu

  - Barkanova membrána

  → selhání posunu duhovky a corpus ciliare dozadu

  - kongenitální glaukom

Dysgeneze komorového úhlu

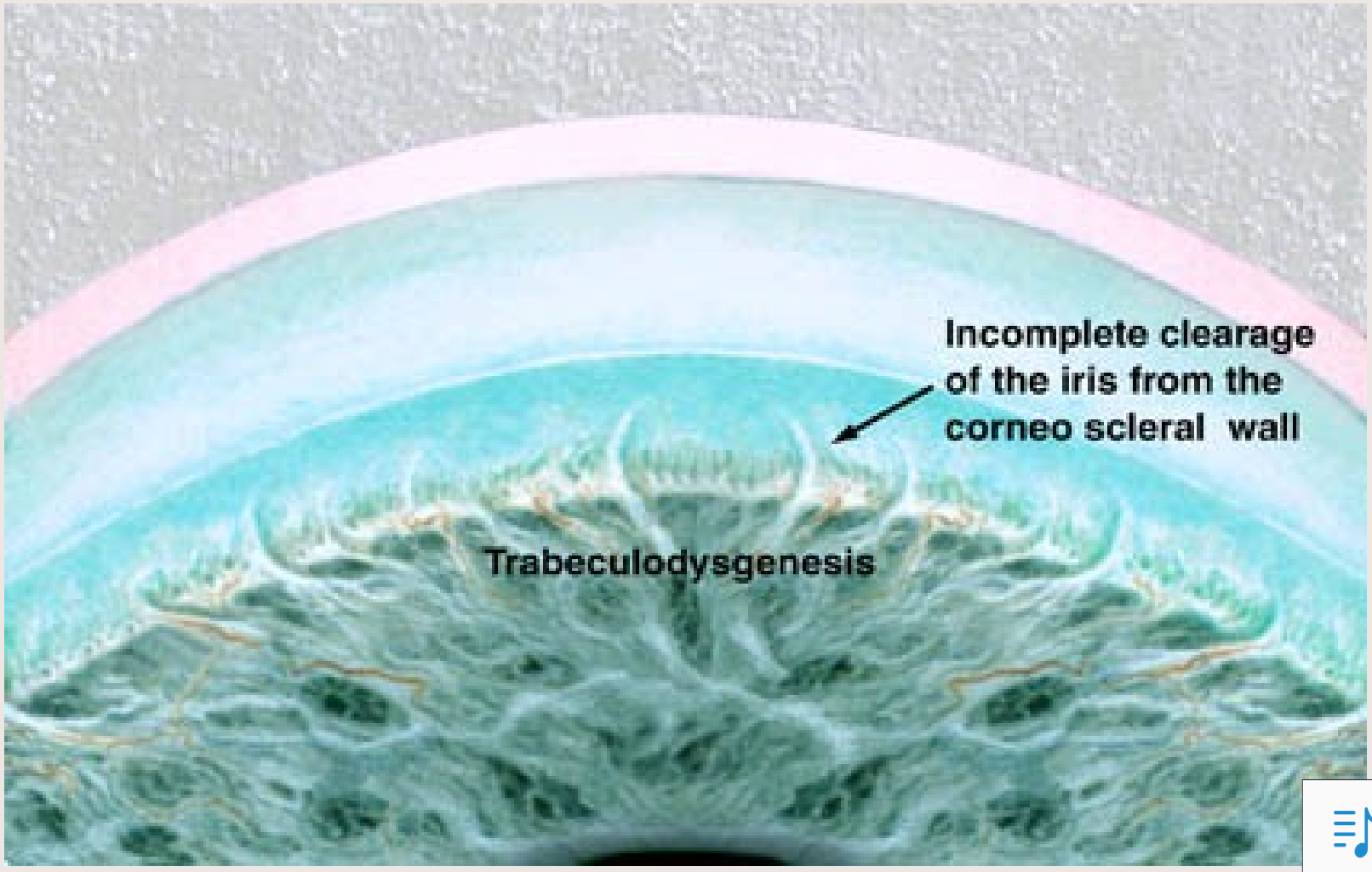

Kongenitální glaukom



Dysgeneze předního segmentu

- **abnormality vývoje předního segmentu**
  - **zadní embryotoxon → posun Schwalbeho linie dopředu**
  - **Axenfeldova anomálie → přední posun Schwalbeho linie s pruhy duhovky**
  - **Petersova anomálie → centrální zákal rohovky s chyběním Descemetovy membrány a endotelu v místě zákalu rohovky**

Embryotoxon posterior

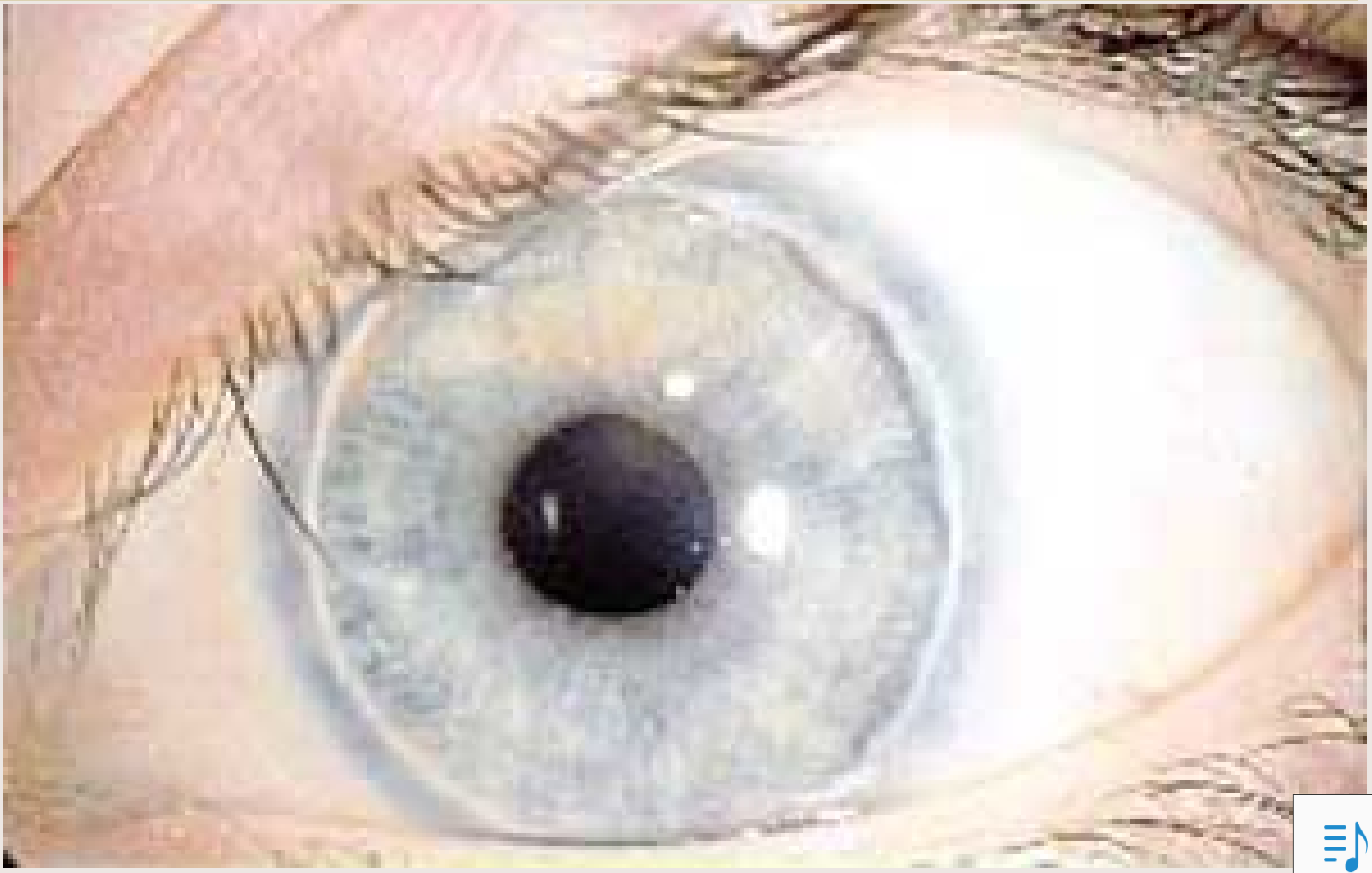

Axenfeldova anomálie

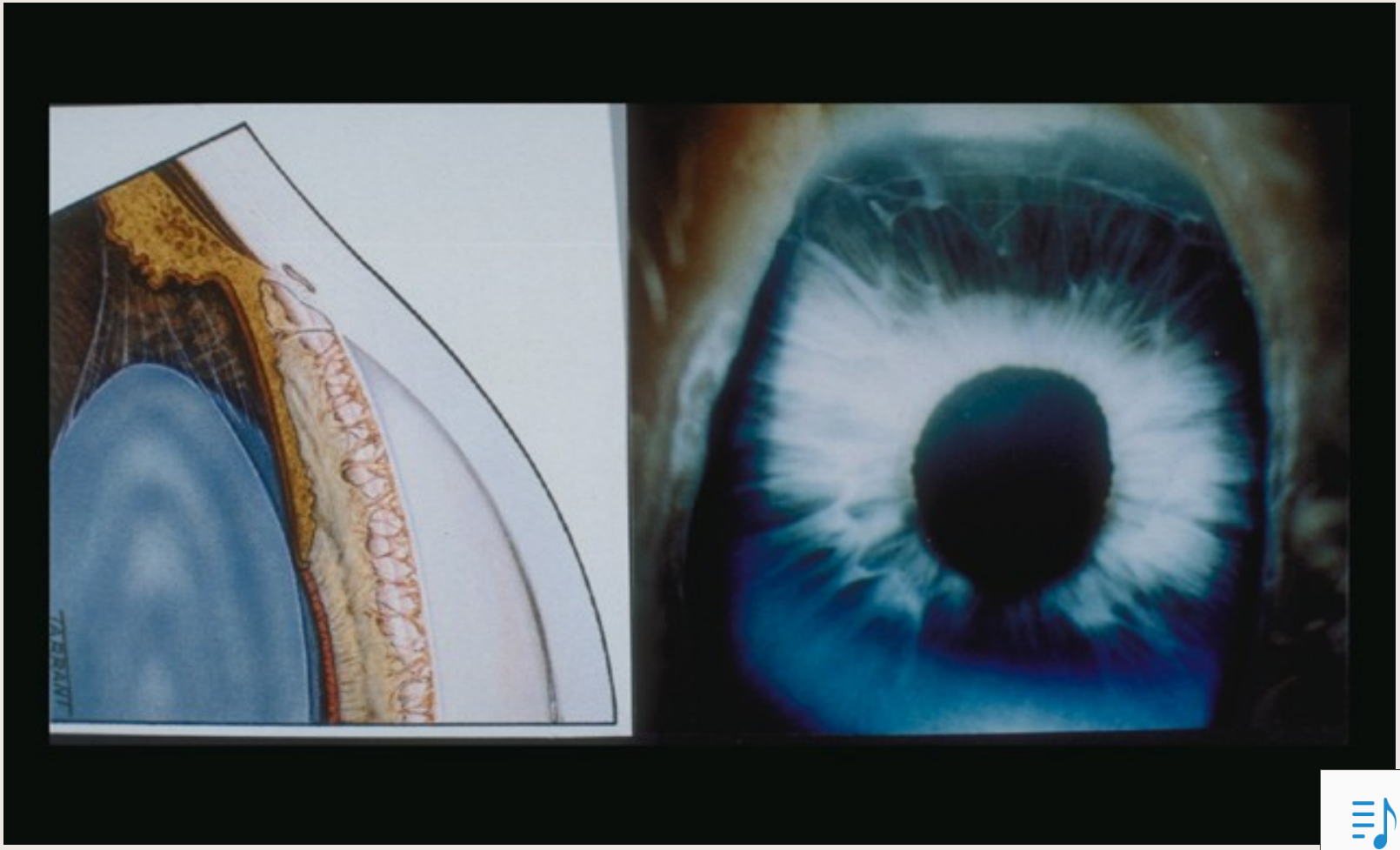


1
2

Petersova anomálie



Petersova anomálie



Dysgeneze předního segmentu

- **abnormality vývoje předního segmentu**
  - **Riegerova anomálie → hypoplázie stromatu duhovky s iridokorneálními fibrózními pruhy**
  - **cornea plana → vrozeně plochá rohovka**
  - **sclerocornea → nezřetelný korneosklerální přechod s pokračováním skléry směrem dopředu**

Riegerova anomálie – komorový úhel

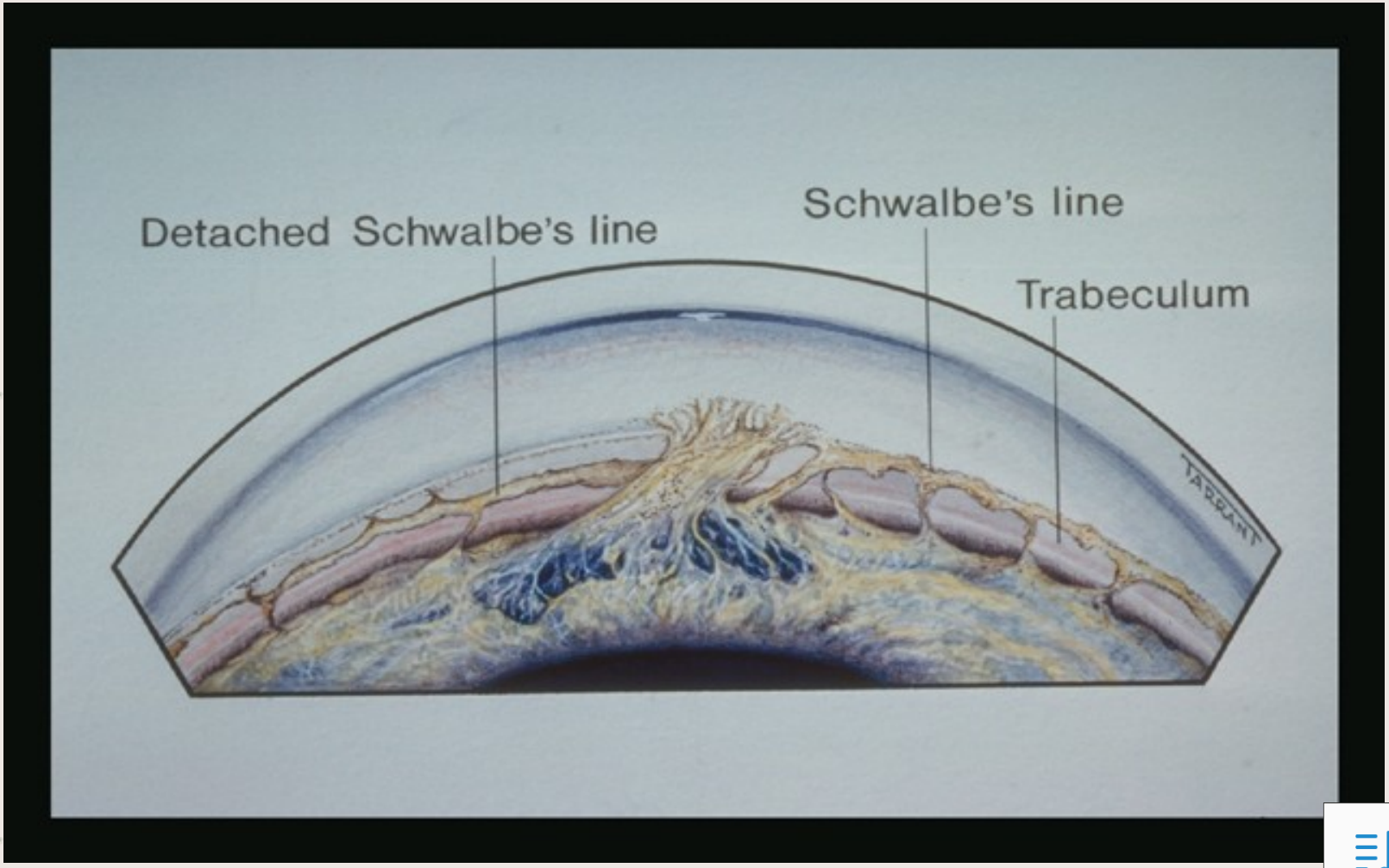

Riegerova anomálie

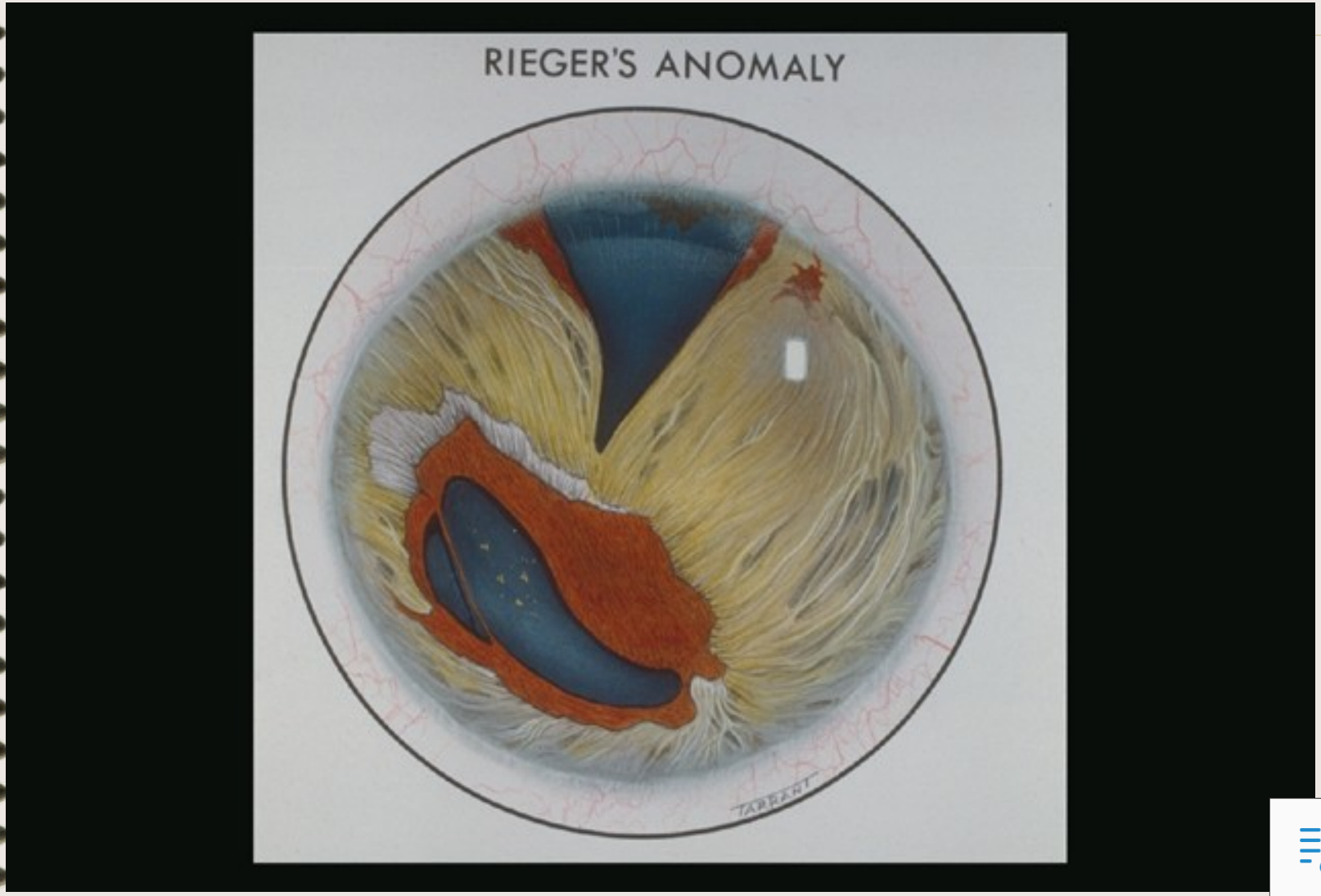

Riegerova anomálie – mírný stupeň

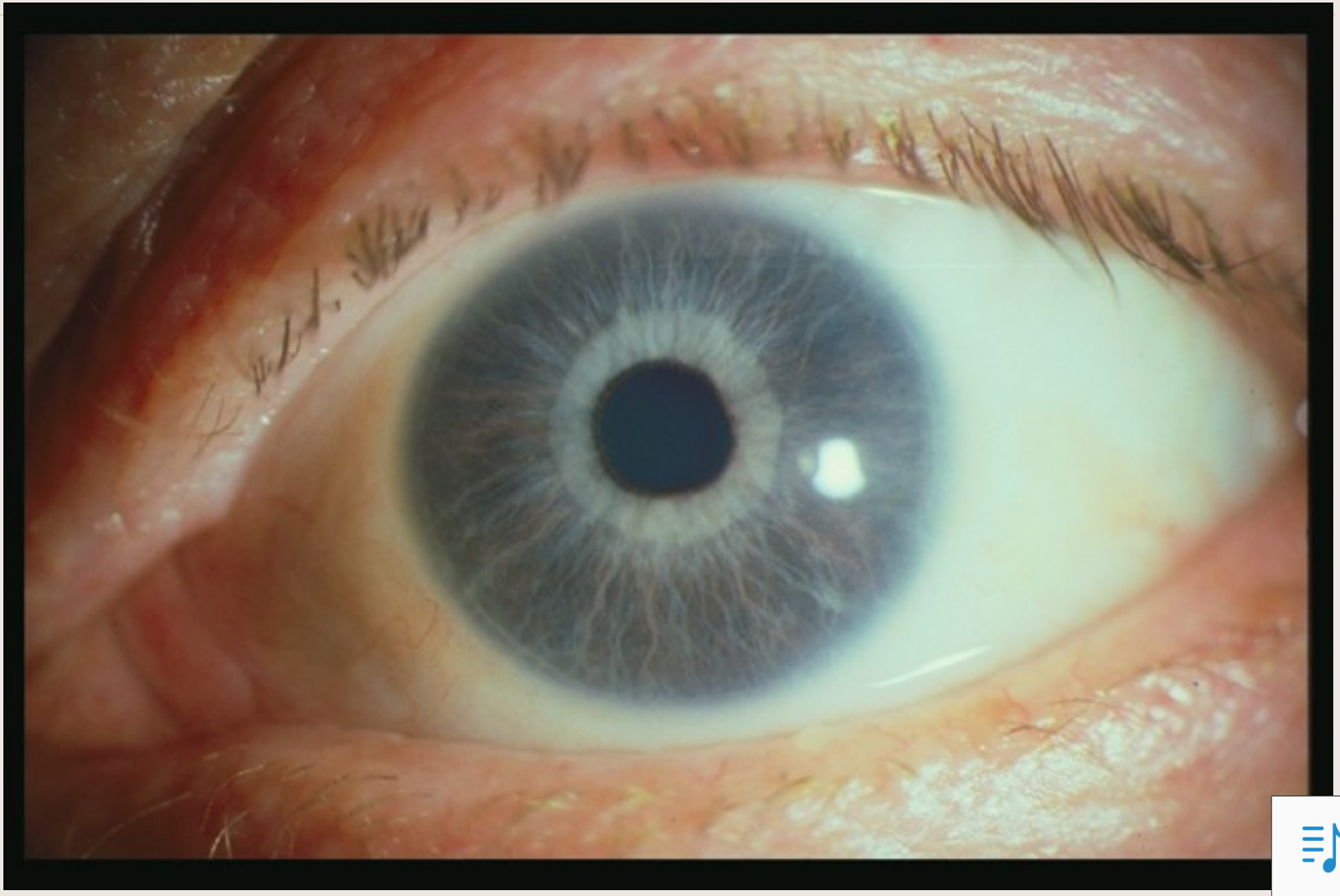

Riegerova anomálie – těžký stupeň

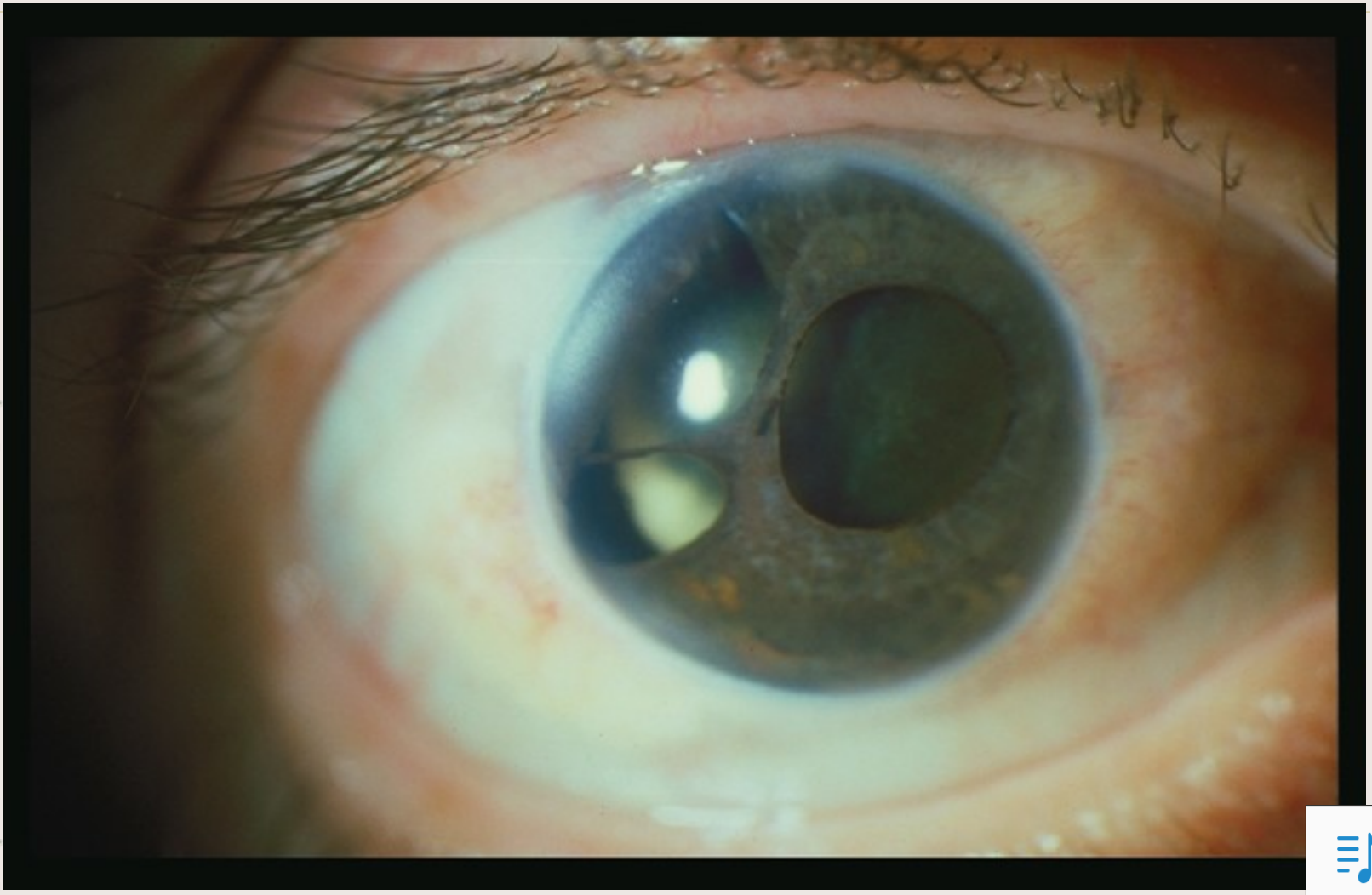

Kongenitální ektropium živnatky

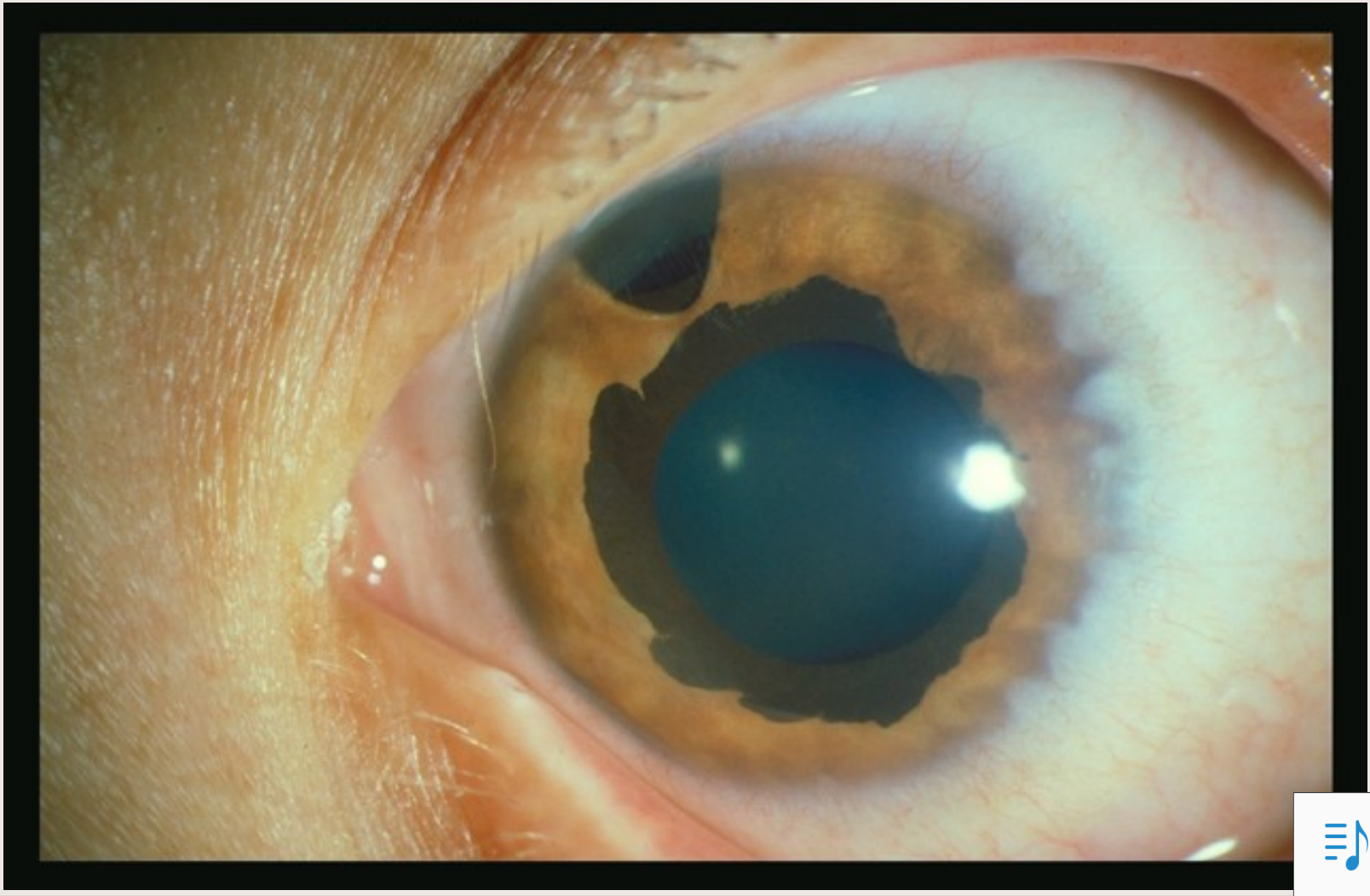

Ectopia pupilae



Cornea plana

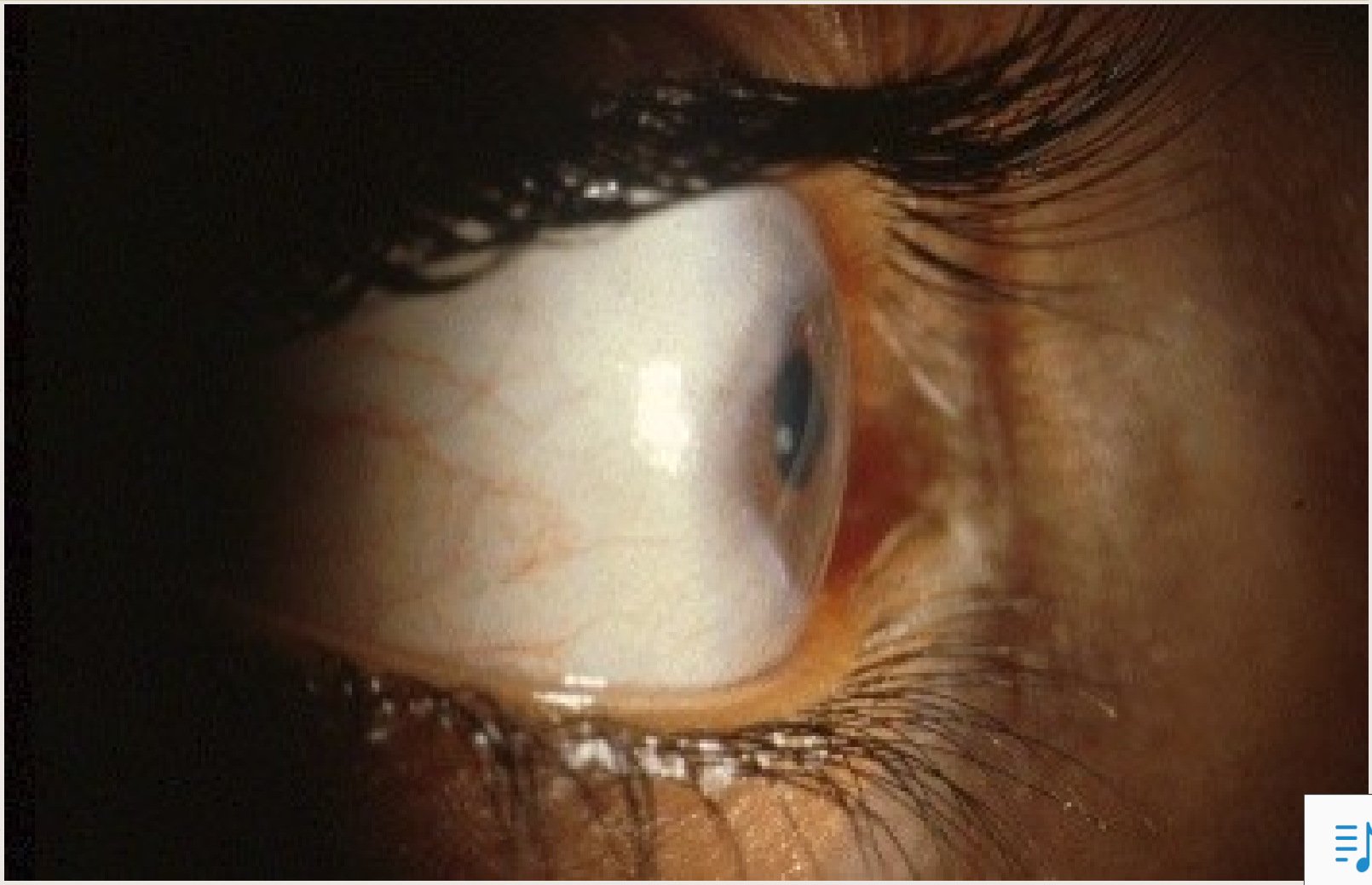

Sclerocornea

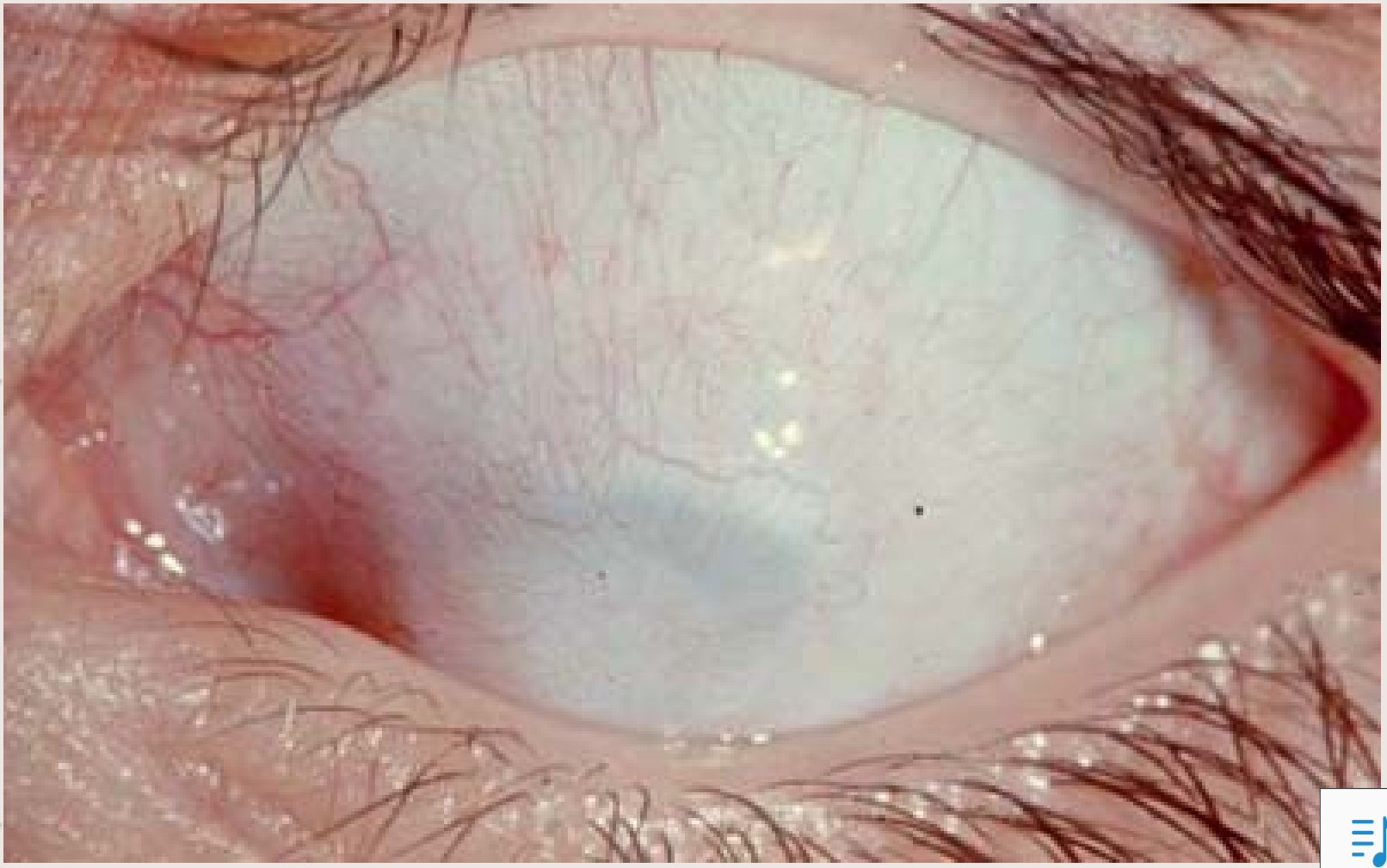

Vývoj cévnatky a skléry

- **skléra a cévnatky**

  → z mesenchymu neurálního hřebene uloženého periferně od optického pohárku

- **skléra**

  → kondenzací mesenchymu směrem k ke ZN – 3. měsíc vývoje

  bb. mesenchymu pronikají vzadu do ZN

  → lamina cribrosa

Vývoj cévnatky a skléry

- **cévnatka**

→ z mesenchymu neurálního hřebene a
z mesodermálního mesenchymu →
cévní endotelie →
embryonální choriokapilaris na zevním povrchu
pigmentového epitelu sítnice – 2. měsíc vývoje
4. měsíc vývoje – spojení choriokapilaris
s aa. ciliares posteriores breves
připojení vortikózních žíl

Vývoj sítnice

- **sítnice**
  → **vývoj z optického pohárku (dvojitá vrstva neurálního ektodermu)**
- **neurosensorická vrstva → z vnitřní nepigmentované vrstvy**
- **pigmentový epitel sítnice (RPE) → ze zevní pigmentované vrstvy optického váčku**

Vývoj sítnice

- **pigmentový epitel sítnice (RPE)**

  primitivní bb.RPE sloupcovité → bb. kuboidní

  (s obsahem pigmentových granulí)
- **6. týden vývoje → již přítomna Bruchova membrána (bazální membrána RPE)**
- **4. měsíc vývoje → bb. RPE hexagonální s mikroklky**

Vývoj sítnice

- **neurosensorická sítnice**
- **1. měsíc vývoje**
  diferenciace na
  - zevní jádrová vrstva
  - vnitřní bezjaderná vrstva
- **proliferací a migrací bb. jádrové vrstvy → vnitřní a zevní vrstva neuroblastů**
- **z vnitřní vrstvy neuroblastů → vrstva nervových vláken**

Vývoj sítnice

- **diferenciace bb.**
  od vnitřní do zevní neurosensorické sítnice
  nervová vlákna směřují ke zrakovému nervu
- **15. týden vývoje**
  dělení a mitózy bb.úplně vymizí
  další vývoj jen diferenciací existujících bb. a zdokonalením synaptických spojení

Vývoj sítnice

- **bb. Müllerovy, amakrinní a horizontální**

  - z neuroblastické vrstvy
- **bb. bipolární a fotoreceptory**

  - vyzrávají jako poslední v zevní vrstvě sítnice

Vývoj makuly

- diferenciace makuly probíhá relativně pozdě
- 7.týden vývoje
  - fovea tvořena gangliovými bb.+ nezralými čípky
  - objevuje se náznak foveolární deprese
  - čípky se prodlužují, jsou orientovány horizontálně
- změny ve foveální oblasti pokračují i po narození!

Vývoj makuly

- **fovea při narození relativně dobře vyvinutá**
  - tvořena jednou řadou gangliových bb.
  - řadou bb. bipolárních
  - zevní plexiformní vrstvou Henleových vláken
- **až několik měsíců po narození gangliové a bipolární bb. kompletně uprázdní foveu centralis**

Vývoj sítnice

- **vývoj cév sítnice z větve fetální a.ophtalmica - větev a. carotis interna**
- **a.ophtalmica se větví do hyaloidních cév → větev a.hyaloidea v optickém stonku se mění na → a. centralis retinae**
- **4. měsíc vývoje – kompletní regrese hyaloidního systému, a.c.retinae a její větve persistují**

Vývoj sítnice

- **inkompletní regrese hyaloidních cév**

  → persistence primárního hyperplastického sklivce

  → Bergmeisterova papila (mírnější forma)

  - malý stonek z TZN čnící do sklivce obalený gliální fibrózou

Vývoj sítnice

- **4. měsíc vývoje**

  → mesenchymální bb. hyaloidní žíly pronikají do vrstvy nervových vláken

- **5. měsíc vývoje**

  → pruhy mesenchymálních bb. v zevní vrstvě sítnice kanalizují a obsahují erytrocyty

Vývoj sítnice

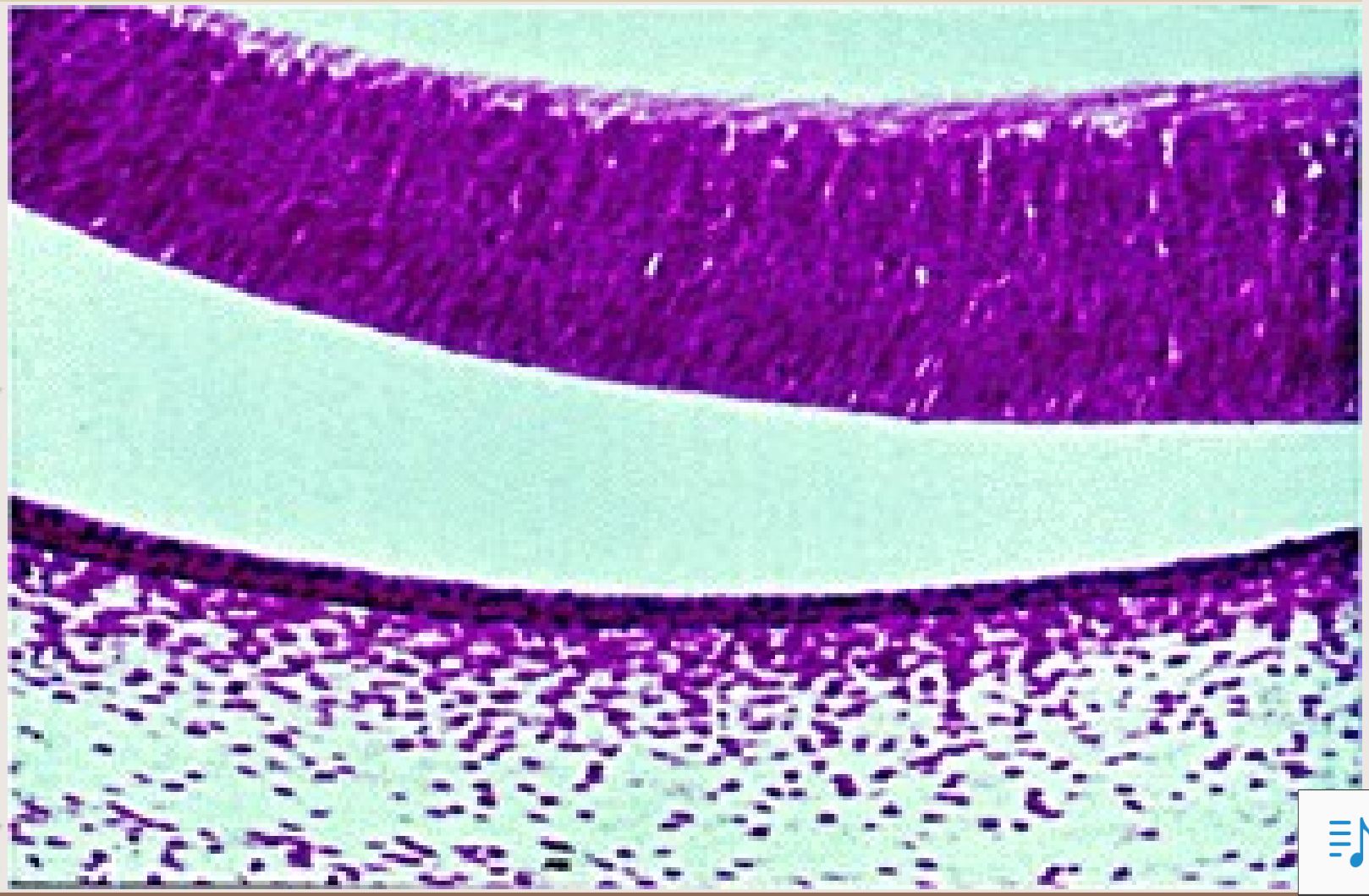

Vývoj sítnice

- **5. měsíc vývoje**

  → cévní arkády dosahují k ekvátoru oka

  → aa.ciliares dlouhé a krátké zadní ciliární jsou již funkční

- **růst arterií do periferie**

  → nejdřív dorůstají nasálně k orra serrata

  → nejpozdější temporálně k orra serrata

Retinopathie nedonošených (ROP)

- **etiologie**

→ nezralé děti s nízkou porodní váhou mají nezralou temporální část sítnice bez cévní sítě

→ ROP závažnější v temporální části sítnice

→ růst endoteliálních bb. stimulován nízkým parciálním tlakem kyslíku a inhibován vysokým tlakem kyslíku

Retinopathie nedonošených (ROP)

- **teorie**

  nezralé děti s nízkou porodní váhou

  → zvýšení pH kyslíku inhibuje vývoj periferní cévní sítě

  → výsledkem je sítnicová hypoxie a abnormální periferní cévní síť

  → sekundární růst cévních endotelií a neovaskularizace

Retinopathie nedonošených (ROP)



Retinopatie nedonošených (ROP)

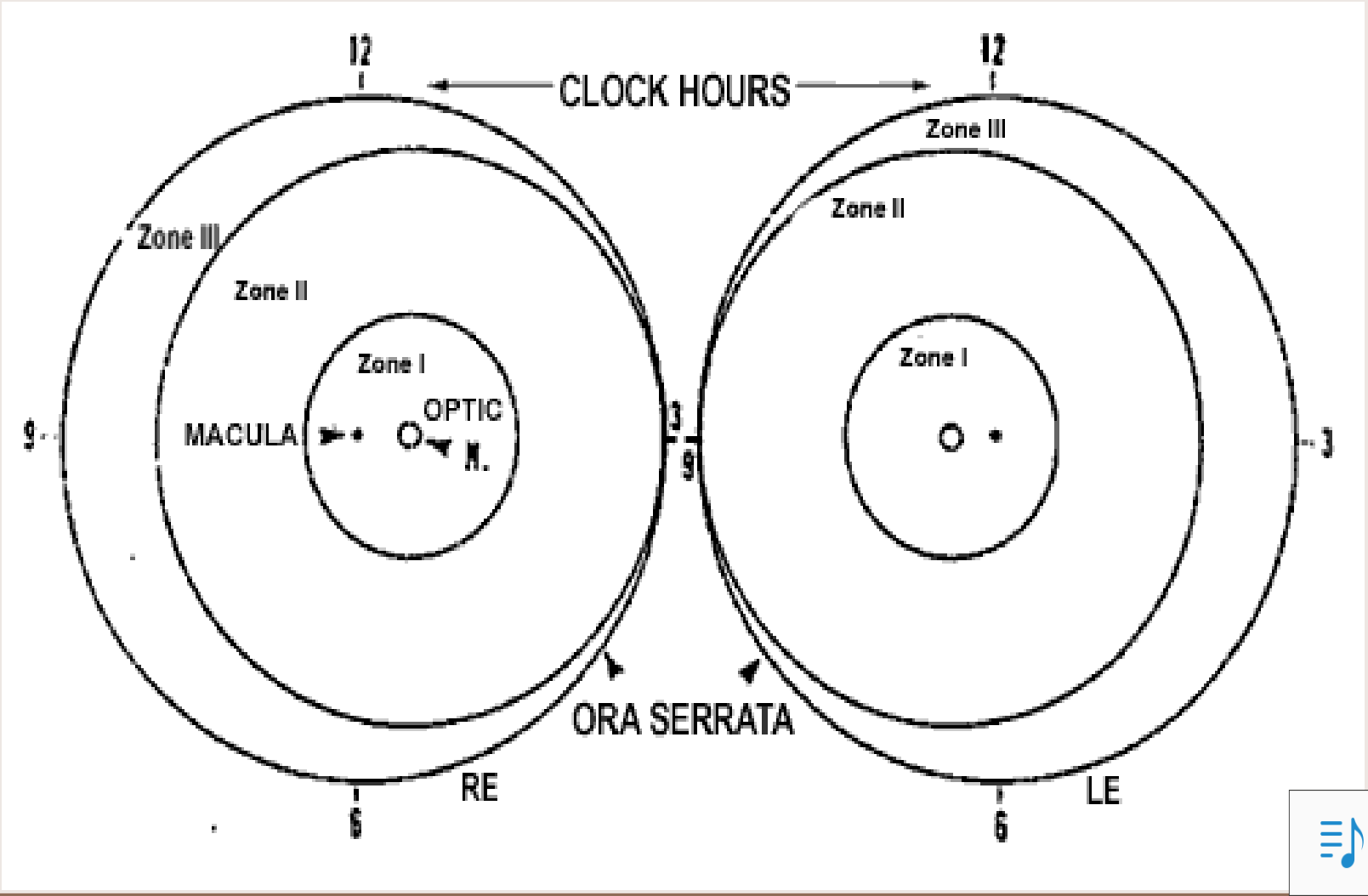

Retinopatie nedonošených (ROP)

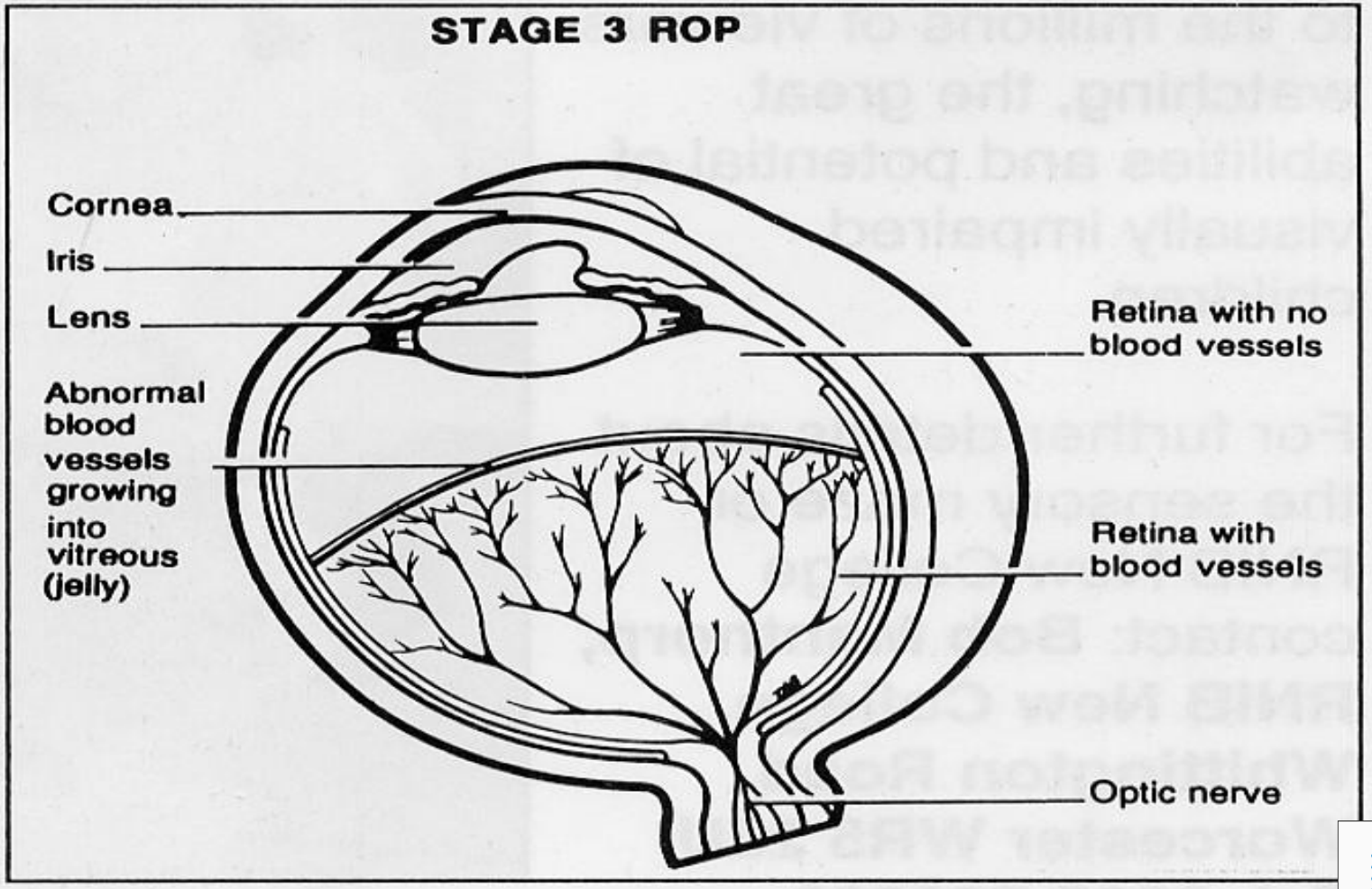

Retinopatie nedonošených (ROP)



Vývoj zrakového nervu (ZN)

- **z optického stonku (z neurálního ektodermu)**

→ při uzavírání optic. váčku uvnitř a. hyaloidea
hyaloidní cévy rostou ze ZN k čočce
→ gliální bb. tvoří pochvu kolem cév
→ další gliální bb. migrují do ZN a tvoří terč ZN
jejich původ z vnitřní nepigmentované vrstvy optického stonku

Vývoj zrakového nervu (ZN)

- **3. měsíc vývoje**

→ mesenchymální bb. migrují do ZN
podílí se na vytvoření lamina cribrosa
→ ZN se posunuje nasálně rozšiřováním
temporální poloviny oka
→ Kuhntova tkáň
anatomická hranice mezi ZN a sítnicí
- gliální tkáň (z neuroektodermu)
- z mesenchymu (z neurálního hřebene)

Vývoj zrakového nervu (ZN)

- **7. měsíc vývoje**

→ začátek myelinizace ZN
(od chiasmatu směrem k oku)
→ myelinizace ZN se zastaví na lamina cribrosa
asi měsíc po narození
→ myelinizace ZN pokračuje i po narození až do pozdního dětství na ZN za okem a na zrakové dráze

Vývoj zrakového nervu (ZN)

- **vrozená abnormalita myelinizace ZN**
- **fibrae medullares**

→ myelinizace terče ZN a nervových vláken sítnice

→ myelinizovaná nervová vlákna sítnice

- často spojeno s vysokou myopií a amblyopií obvykle dobře léčitelnou

Fibrae medullares

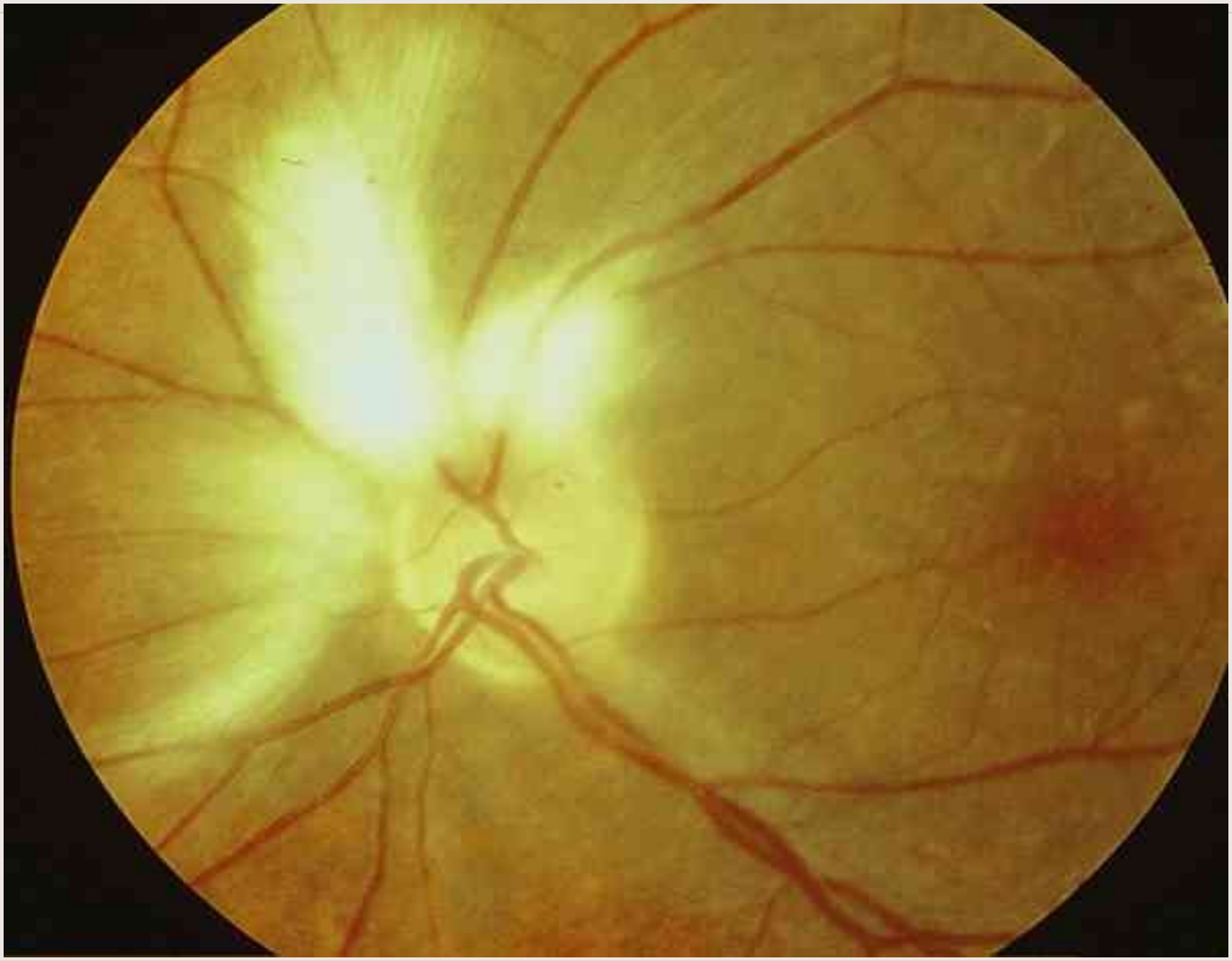

Kolobom ZN

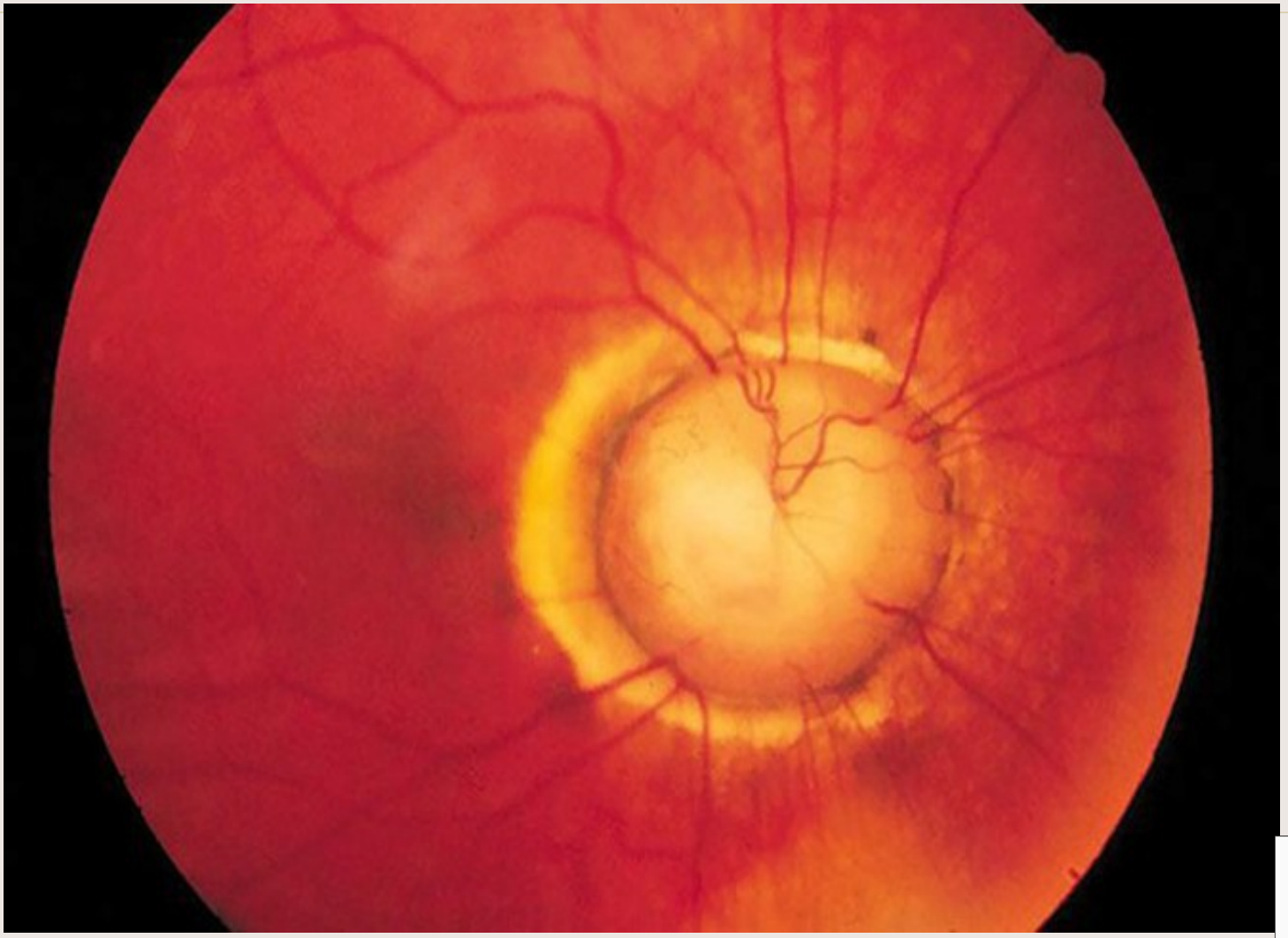

Kolobom ZN



Vývoj okohybných svalů

- **6. týden vývoje**

→ původem z mesodermu somitů

→ jejich růst a diferenciace společné s růstem a diferenciací svalů obecně

Vývoj víček

- **7. týden vývoje**

→ z povrchového ektodermu

- epidermis, řasy a spojivkový epitel

→ z mesenchymu neurálního hřebene

- dermis a tarsus

→ m. orbicularis oculi z mesodermu

→ m. levator palp. super. z mesodermu

Vývoj víček

- **7. týden vývoje**
  → z nahromadění mesenchymu
  - nasální frontální výběžek
  (horní víčko)
  - maxilární výběžek (dolní víčko)

- **výběžky rostou společně a splývají**
  → 12. týden vývoje

Vývoj víček

- **7. měsíc vývoje**
  → **rozvoj víčkových žlázek a řas**
- **6. měsíc vývoje**
  → **víčka se postupně oddělují**

Poruchy vývoje víček

- **Kryptoftalmus**

  → selhání diferenciace a oddělení víček

- **Ankyloblepharon**

  → splynutí okrajů horního a dolního víčka částečné nebo úplné

Kryptoftalmus



Kryptoftalmus



Poruchy vývoje víček

- **Euryblepharon**
  → vrozená ochablost temp. části dolního víčka
  časté u Downova syndromu

- **Epiblepharon**
  → nadbytečný záhyb dolního víčka s jeho stočením proti oku
  → řasy v kontaktu s rohovkou
  → spontánní úprava obvykle ve věku 2 - 3 let

Poruchy vývoje víček

- **Kolobom víček**
  → obvykle defekt horního víčka
  → úplné chybění víčka – zbytek srůstá s
  s rohovkou

- **Choristom dolního víčka**
  → ektopické uložení povrchového ektodermu
  v dolním víčku, které se diferencuje v čočku

Ankyloblepharon

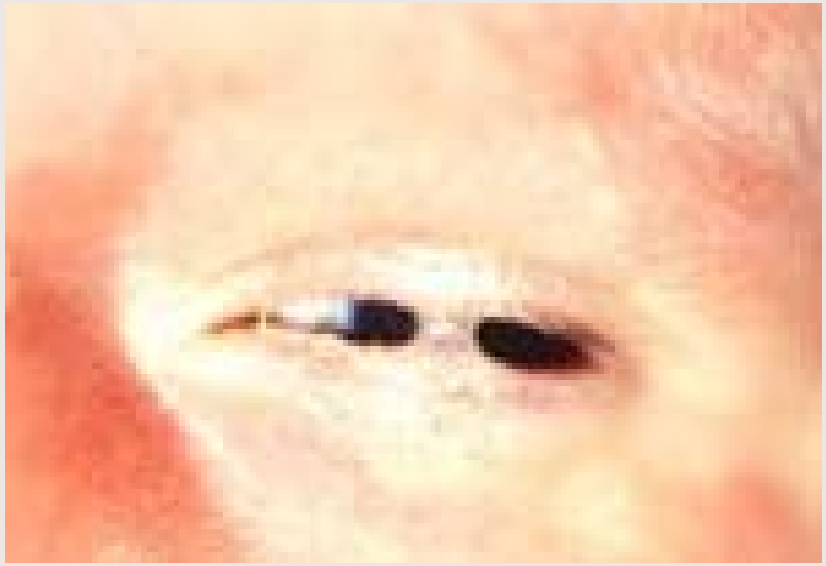

Epiblepharon

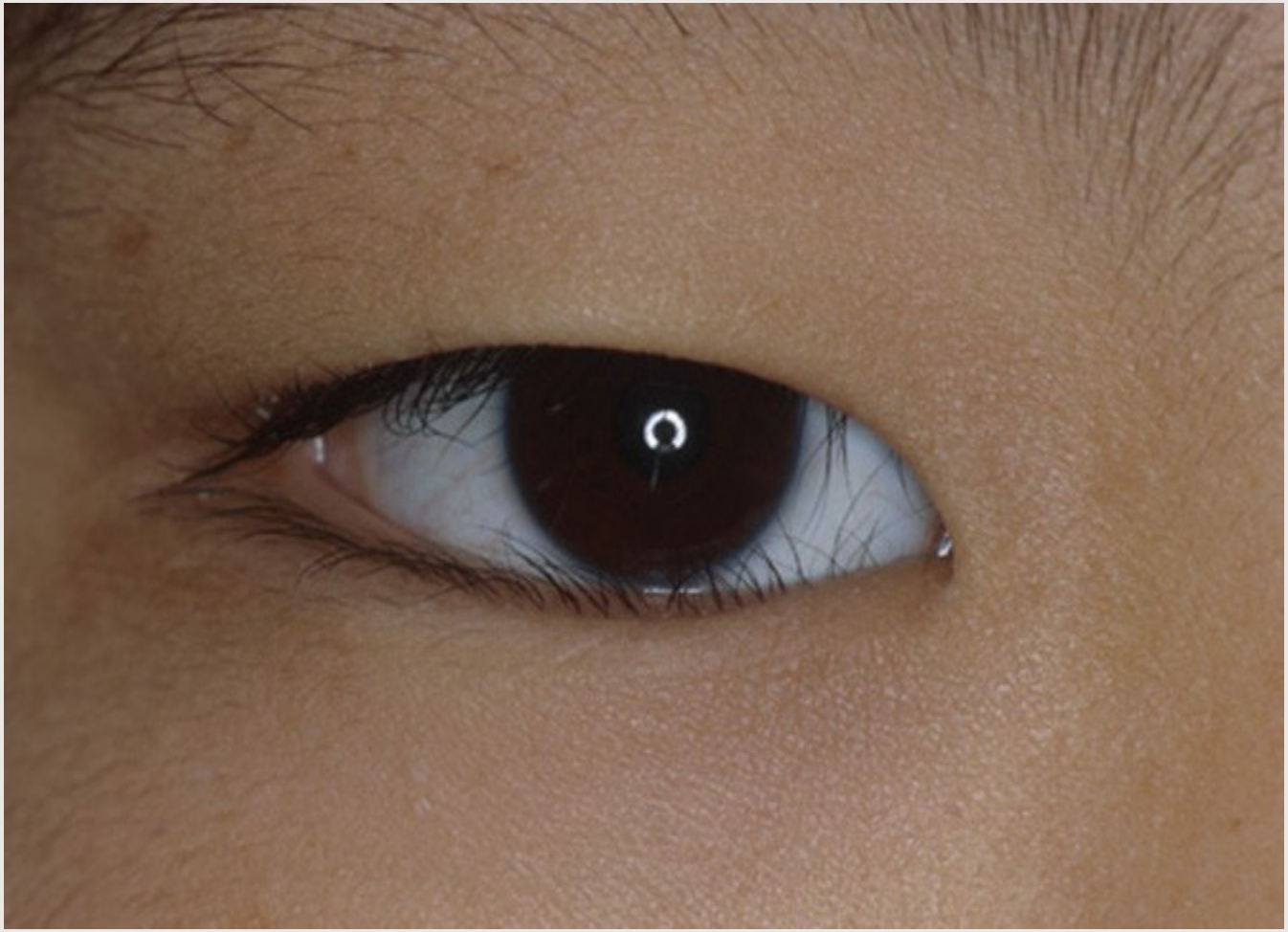

Kolobom víčka



Kolobom víček



Dermoidální cysty

- **Dermoidy = Choristomy**
  → zbytek epidermálních a dermálních tkání v hlouběji uložených tkáních
  → cysty s obsahem tuku, vlasů, epitelu a mazovitého sekretu
- **Výskyt**
  → limbální dermoid (u Goldenharova syndromu)

  → dermolipom (ve spojivce)
  → subkutánní dermoid (v očnici)

Limbální dermoid



Limbální dermoid

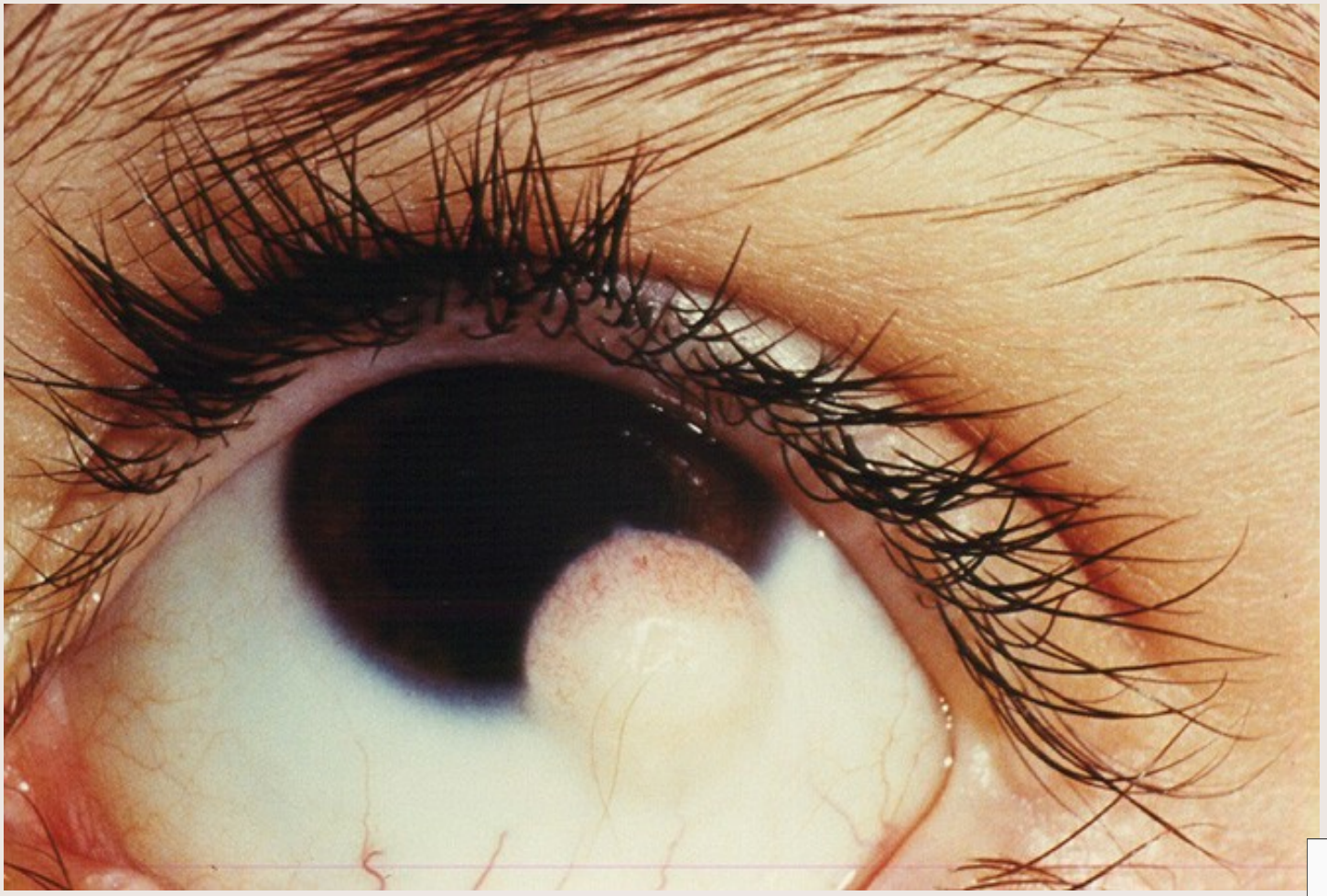

Dermolipom

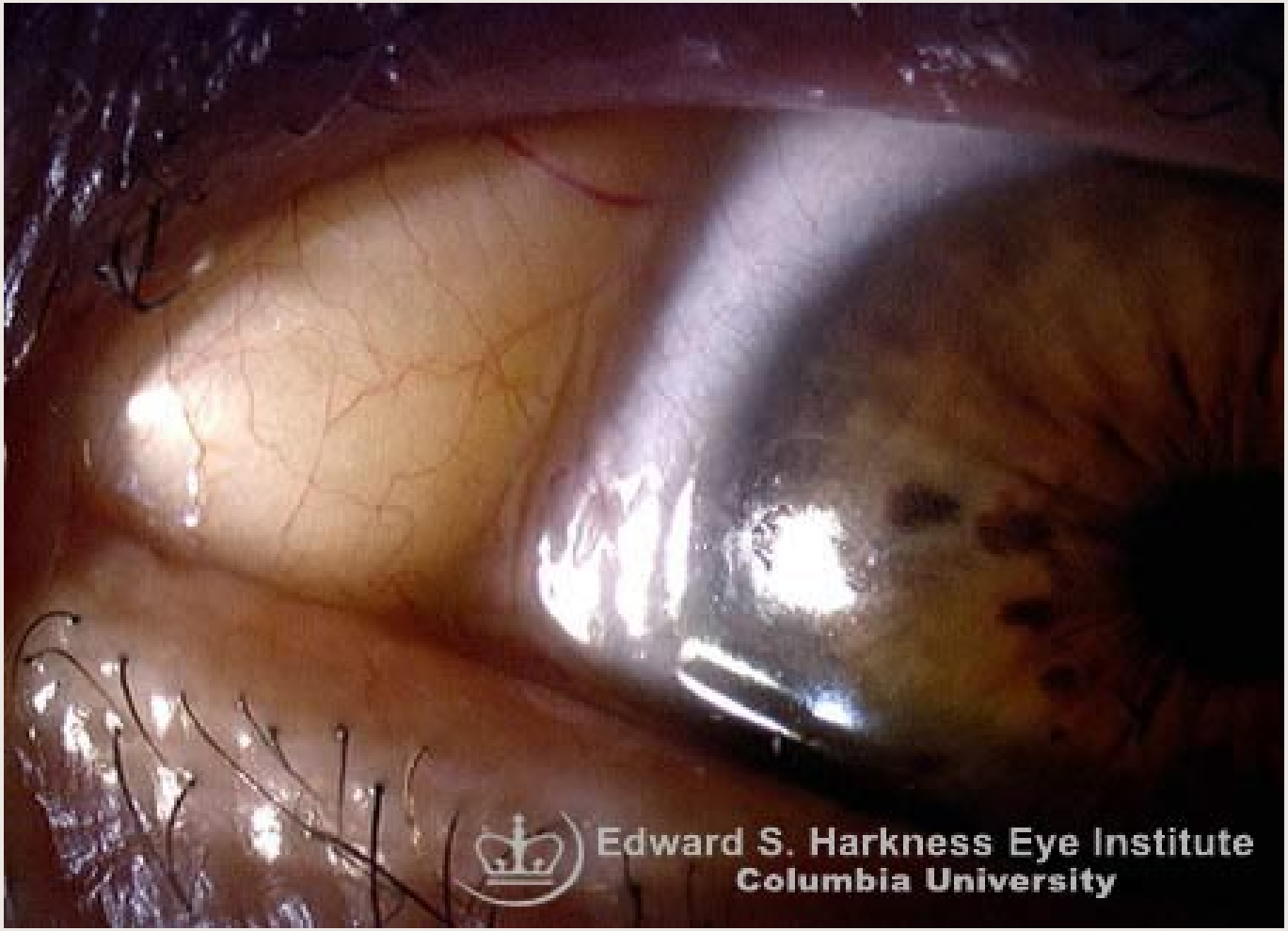

Ektodermální dysplazie

→ abnormální zuby, chlupy, nehty, snížené pocení, chybění prstů (ectrodaktylie)

- **oční nálezy**

→ atresie slzných cest, hypertelorismus, blefaritidy, suché oko, záněty rohovky

→ dysfunkce meibomských žlaz

Dědičnost

- **nauka o dědičnosti = Genetika**
  → základy moderní genetiky J.G.Mendel

  → 10% - 15% dědičné choroby oka
- **historie**
  → Hippokrates (4.stol.před Kristem) popsal šilhání v rodokmenu
  → Dalton (1798) barvoslepost + hemofilie
  → retinoblastom (1983) popsána mitotická buněčná porucha

Základní pojmy genetiky

- **hereditární**
  → geneticky podmíněná choroba nebo znak

- **kongenitální**
  → znak nalezený při narození

- **familiární výskyt**
  → choroba nebo znak se vyskytuje u více členů rodiny

Základní pojmy genetiky

- **gen**
  → základní jednotka dědičnosti
  → segment DNK, nositel jednoduchého znaku
- **genotyp**
  → znaky podmíněné dědičností
- **fenotyp**
  → vnější individuální znaky, na základě interakce mezi genotypem a vnějšími vlivy

Základní pojmy genetiky

- **peristáza**
  → součet vlivů vnitřních i vnějších působících na organismus v intra- i extrauterinním vývoji
- **peristatická variabilita**
  → schopnost organismu reagovat na tyto vlivy určitými změnami
- **peristatické faktory**
  → 45% vrozených vad oka (intra- a extrauterinní vlivy – anoftalmus, mikroftalmus, vrozená katarakta, vrozený glaukom, nystagmus)

Základní pojmy genetiky

- **geny**
  → uspořádány v chromozomech
  → 23 párů u člověka
- **autozomní chromozomy**
  → 22 párů,kromě chromozomů X a Y
- **heterozomní chromozomy**
  → 23. pár, pohlavní chromozomy
  → u muže X a Y
  → u ženy X a X

Základní pojmy genetiky

- **gamety**
  → otcovské a mateřské zárodečné buňky
- **zygoty**
  → splynutím gamet
- **alella**
  → místo genového páru na chromozomu
- **homozygot**
  → na jednom místě dvě stejné alelly
- **heterozygot**
  → 2 nestejné alelly na jednom místě chromozomu

Základní pojmy genetiky

- **dominantní gen**
  → patologicky mutující gen v homo- i heterozygotním postavení
- **recesivní gen**
  → překryt normální alellou nebo jsou obě alelly stejné u homozygota
- **dominantně dědičná choroba**
  → vázána na dominantně heterozygotní genotyp
- **recesivně dědičná choroba**
  → vázána na homozygotní genotyp (heterozygoti obvykle normální)

Mendelovy zákony dědičnosti

- **dominantní typ dědičnosti**
  → zdravý x nemocní 1 : 1
  patologický znak přenášen přes generace
  nemocný heterozygot + zdravý
  → 50% dětí heterozygotně nemocných
  → 50% dětí homozygotně zdravých

- **recesivní typ dědičnosti**
  → spojen s homozygoty

Mendelovy zákony dědičnosti

- **konduktoři**
  → fenotypicky normální heterozygoti

  → při spojení 2 konduktorů =
  25% dětí nemocných
  25% dětí zdravých
  50 % dětí jsou konduktoři

Mendelovy zákony dědičnosti

- **dědičnost vázaná na pohlaví**
  → poměr potomků 50% na 50%
  → udržován poměr pohlaví v populaci
- **barvoslepost a hemofilie**
  gen z otce → jen na dceru → konduktorka
  → matky konduktorky
  → synové nemocní
  otec postižen a matka nositelka genu → nemocná i dcera
  postiženi oba rodiče → postiženi všichni potomci

Heterogenie a polygenie

- **heterogenie**
  → různě postižené geny vytvoří stejný znak
  → heterogenně podmíněné choroby:
  - katarakta, pigmentová degenerace sítnice, krátkozrakost
- **polygenie**
  → jeden znak závisí na mnoha genech
  → typické pro normální znaky
  → patologické znaky jsou monogenní

Základní pojmy genetiky

- **mutace**
  → náhlá změna v buňce
  → mutace zárodečné buňky se dědí
  → vyvolaná zářením nebo chemickou látkou
- **chromozomové aberace**
  → změny v počtu chromozomů
  → změny ve hmotě chromozomů
  → translokace chromozomů
  → 2% anomálií, např. Downův syndrom

Dědičné faktory chorob oka

- **20% očních vad podmíněno geneticky**
  → refrakční vady založeny dědičně
  → výskyt refrakčních vad v populaci seřazen do binominální Gaussovy křivky
  → vysoká myopie a hypermetropie recesivní dědičnost
- **dědičné a vrozené oční choroby**
  → v 65 – 85% příčinou slepoty u dětí
  → v 30% příčinou slepoty u dospělých

Dědičnost očních chorob

- **kolobomatózní anomálie**
  → dominantní dědičnost
  → anoftalmus, mikroftalmus – recesivní
- **Marfanův + Marchesaniho syndrom**
  → dominantní dědičnost
- **totální albinismus**
  → recesivní dědičnost
- **degenerace rohovky a změny velikosti rohovky**
  → recesivní i dominantní dědičnost
- **astigmatimus → dominantní dědičnost**

Dědičnost očních chorob

- **Primární glaukom**
  → recesivní dědičnost
- **katarakta**
  → dominantní dědičnost, součást dalších syndromů, 30% vrozených je hereditární
- **barvoslepost**
  → dědičnost vázaná na pohlaví

Dědičnost očních chorob

- **Leberova atrofie optiku**
  → recesivní dědičnost

- **retinoblastom (oboustranný)**
  → nepravidelná dominantní dědičnost
  → jednostranný – somatická mutace (55%)

Vrozené anomálie postihující celé oko

- **anoftalmus**
  → vrozeně malé oko v orbitě
  → spojeno s trisomií 13. chromozomu (následek užívání thalidomidu v graviditě, dominantní d.
- **kyklopie**
  → obě orbity spojeny do jediného otvoru ve středu lebky se zbytkem rudimentárních očí
  → vrozená anomálie neslučitelná se životem

Kyklopie



Cyclopia
M. Baraitser, R. Winter. A Colour Atlas of Clinical Genetics, 1983.

Vrozené anomálie postihující celé oko

- **mikroftalmus**
  → vrozeně malá oční koule + další anomálie
  → zákaly rohovky, katarakta, mikrofakie, sférofakie, vysoká hypermetropie
  → součást vroz. rubeolozního syndromu
- **kryptoftalmus**
  → kůže čela překrývá oči, výskyt jedno- i oboustranný, často syndaktylie, rozštěp patra, anomálie moč. ústrojí, dominantní d.
-

Vrozené anomálie oka- mikroftalmus





Vrozené anomálie víček

- **kolobom víčka**
- **Epikantus - dominantní d.**
- **vrozené entropium a ektropium - dominantní d.**
- **ankyloblefaron – dominantní d.**
- **epiblefaron – dominantní d.**
- **vrozená ptóza – dominantní d.**
- **Marcus-Gunnův syndrom**
  → zvednutí víčka a otevření oka při žvýkání, spojeno s ptózou víčka, dominantní d.
- **distichiáza – růst řas ve více řadách**

Vrozená ptóza



Marcus-Gunnův syndrom





Distichiáza

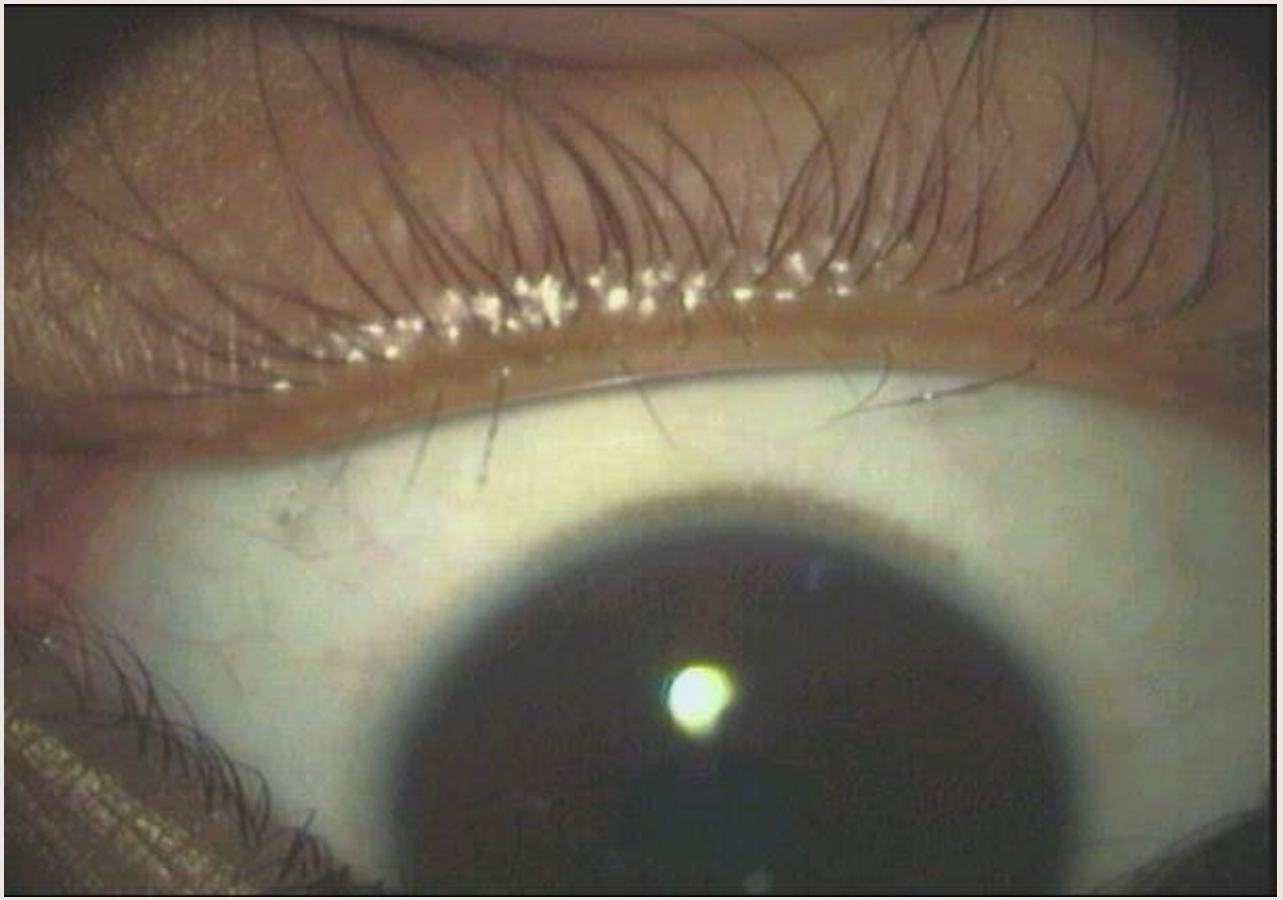

Vrozené anomálie rohovky

- **microcornea – dominantní d.**
- **megalocornea – průměr 12-15mm,spojeno s Marfanovým syndromem, dědičnost vázaná na X-chromozom**
- **keratoconus – ektázie rohovky, častěji u žen, dominantní d. nebo recesivní d.**
- **cornea plana – dominantní d. nebo recesivní d.**

Mikrocornea a megalocornea





Keratoconus





Dystrofie rohovky

- **granulární dystrofie – dominantní d.**
- **makulární dystrofie – recesivní d.**
- **mřížkovitá dystrofie – dominantní d.**
- **epiteliální dystrofie – dominantní d.**
- **přední embryotoxon – recesivní d.**

→ začátek ve 2. dekádě, snížení transparence rohovky, léčba – transplantace

.

Vrozené anomálie duhovky

- **kolobom – dominantní d.**
- **polycoria - několik zornic,dominantní d.**
- **korektopie – excentrické umístění zornice**
- **aniridie – spojeno s kataraktou, makulární aplázií, nystagmem, dominantní d.**
- **heterochromie duhovky – jedno-i oboustranná, spojena se Sturge-Weber syndromem, dominantní d.**

Vrozené anomálie duhovky

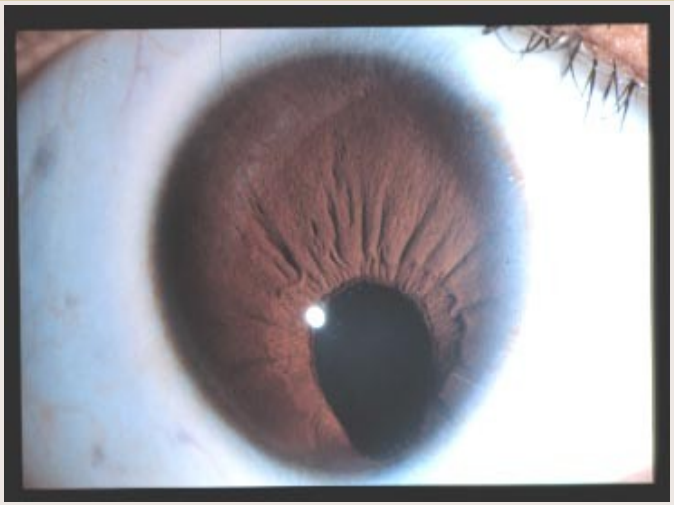

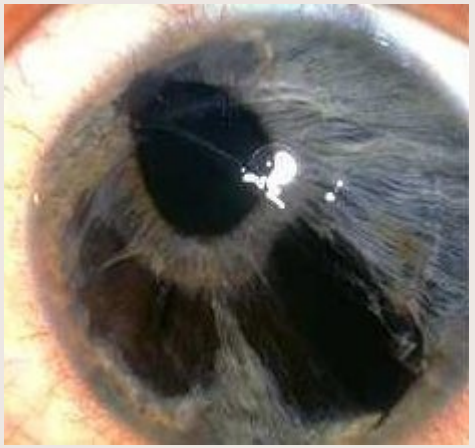



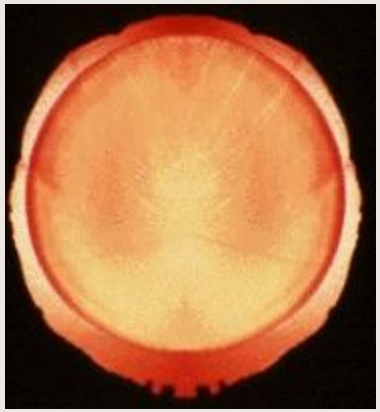



Vrozené anomálie čočky

- microphakia(spherophakia) – recesivní d.
- kolobom čočky - dominantní d.
- lenticonus – kónické vyklenutí předního nebo zadního pólu čočky, dominantní nebo recesivní d.
- kongenitální katarakta – dominantní d., recesivní d.
- ektopie čočky – izolovaně nebo ve spojení se syndromy: Marfanův,Marchesaniho, Ehlers-Danlos, homocystinurie






Online Journal of Ophthalmology - www.onjoph.com

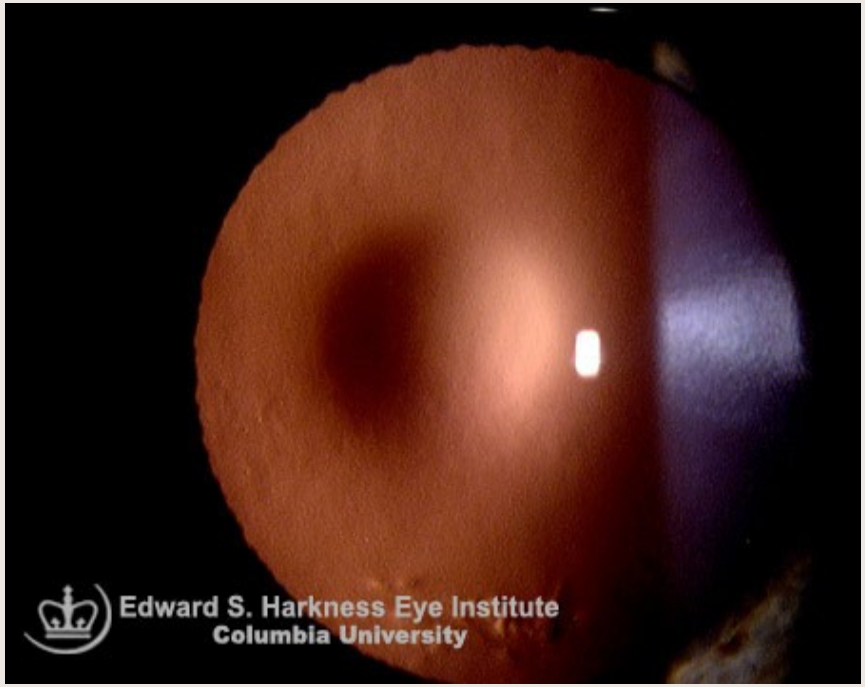
Edward S. Harkness Eye Institute
Columbia University

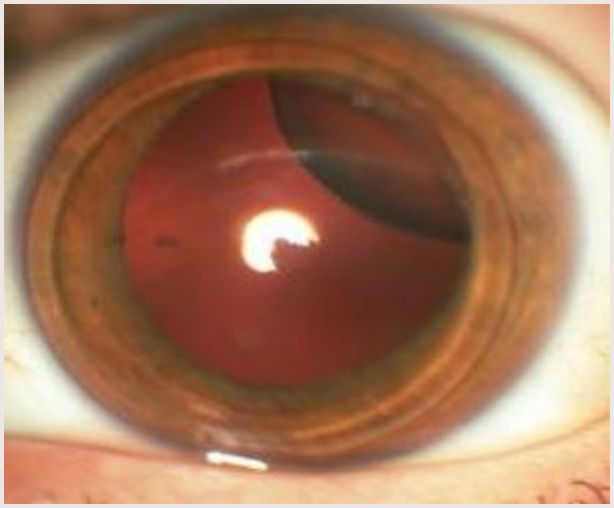

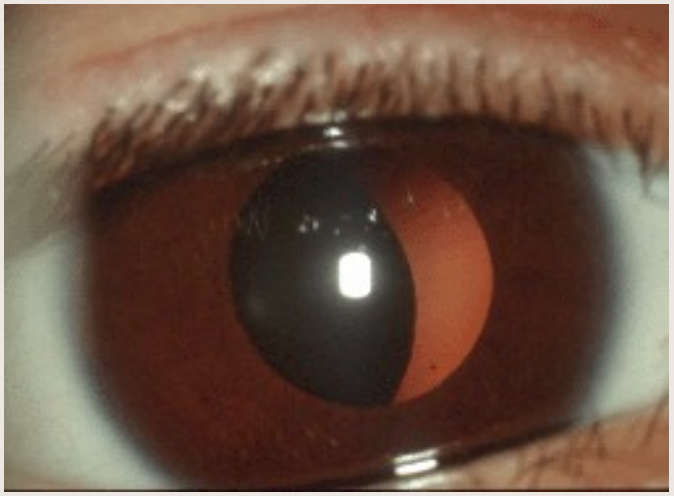

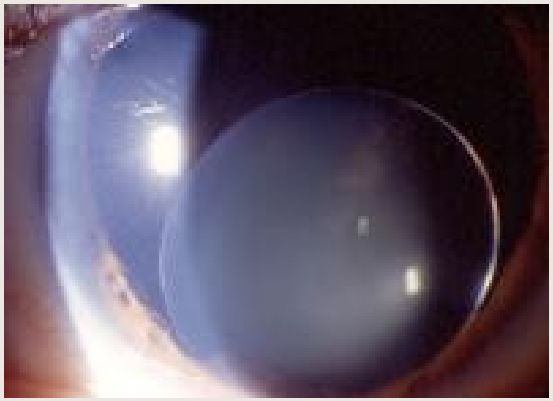

Vrozené anomálie sklivce a hyaloidního systému

- **Mittendorfův bod**
- **persistence a. hyaloidea**
- **persistence primárního hyperplastického sklivce**

Dědičné funkční postižení sítnice

- **kongenitální stacionární noční slepota (esenciální nyktalopie)** – dominantní, recesivní a X- d.

  snížení až vymizení skotopického ERG, častá myopie a amblyopie
- **Oguchiho choroba** - recesivní d., šedobělavé zbarvení sítnice na světle, ve tmě nabývá sítnice normálního růžového zbarvení

  (Mizuův fenomén)

Dědičné funkční postižení sítnice

- **poruchy barvocitu – recesivní d.**

  → čípková monochromazie – dobré zrak. funkce

  →tyčinková monochromazie – amblyopie, nystagmus, totální absence barvocitu, noční vidění normální, vysoké refrakční vady, chybí čípkový ERG

Dědičné funkční postižení sítnice

- **poruchy barvocitu – d. vázaná na X**

  →dichromazie

  → anomální trichromazie

  →podle druhu postižené barvy

  → protan-, deuteran-, tritan -

Dědičné funkční postižení sítnice

- **poruchy barvocitu – recesivní d.**

  → achromatopsie -– recesivní d.
  amblyopie, nystagmus, světloplachost,
  nizká zraková ostrost,
  chybí fotopický ERG,
  totální barvoslepost

Vrozené postižení sítnice

- **juvenilní retinoschíza – X- d.**
  progresivní, degenerativní, oboustranné postižení, rozštěpení listů sítnice, lokalizace temporálně dole,komplikováno krvácením do sklivce
- **heredodegenerativní onemocnění sítnice**
  vrozená postižení periferie sítnice a makuly
  dědičnost: r.d., d.d., X – d.

Juvenilní retinoschíza

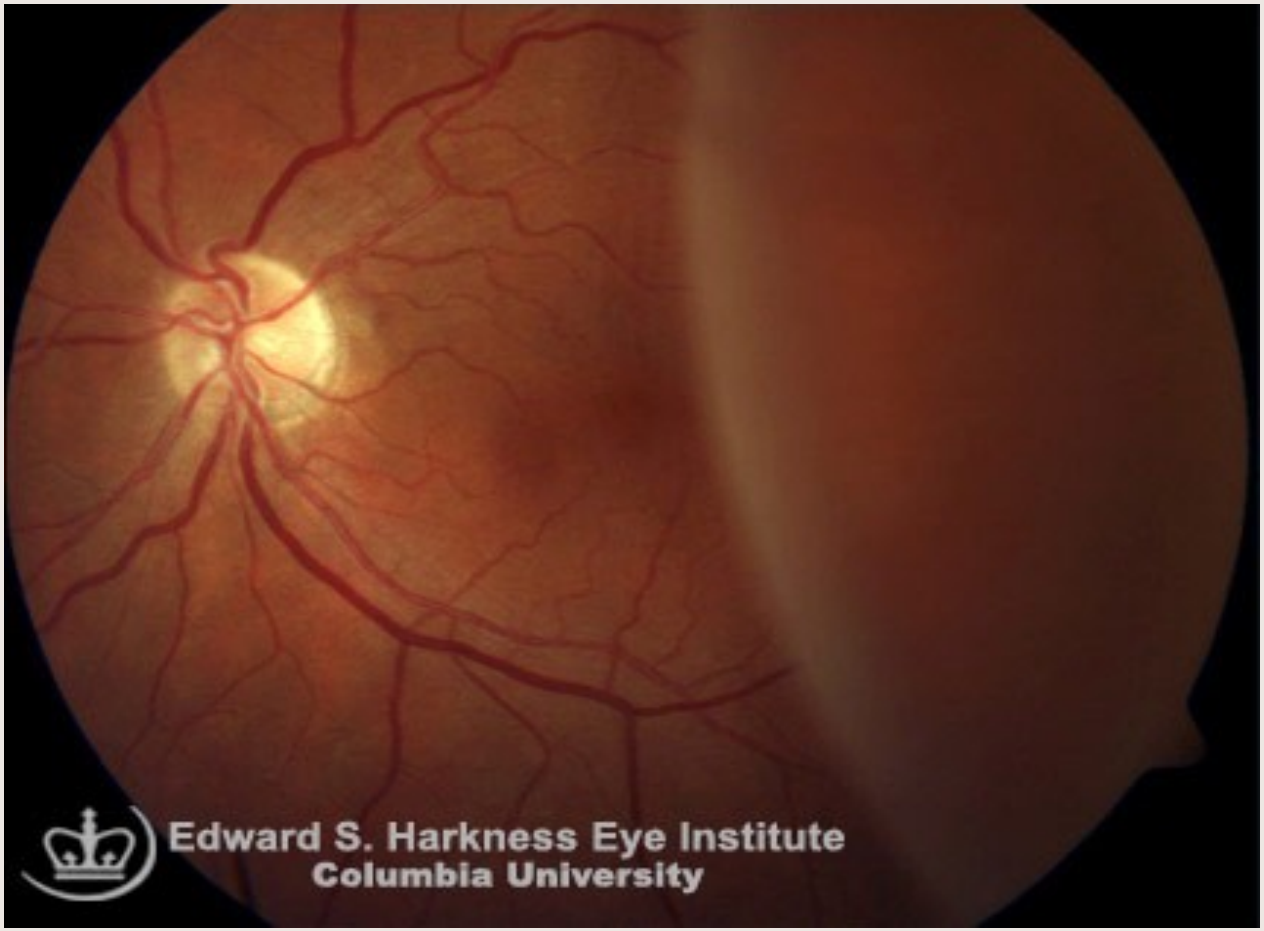

Vrozené postižení sítnice

- **pigmentová degenerace sítnice – r.d., d.d.**
  příznaky: šeroslepost, omezení zorného pole, pokles vidění
  klinicky: nevýbavný ERG, pigmentace tvaru kostních buněk na sítnici
- **pigmentová degenerace sine pigmento – r.d.**
  chybí pigmentace na sítnici, jinak stejné příznaky a nevýbavný ERG

Pigmentová degenerace sítnice



Fig. 12b. Fundus photo of a patient with retinitis pigmentosa.

Vrozené postižení sítnice

- **pigmentová degenerace sítnice a systémové postižení**

  Leberova vrozená amaurosa, Laurence-Moon-Biedl syndrom, Usherův syndrom, Friedreichova ataxie, Refsumova choroba, cystinóza

Laurence-Bardet-Moon-Biedel syndrom



Vrozené postižení sítnice

- **retinitis punctata albescens - r.d.**
  příznaky podobné jako u pigmentové degenerace, na sítnici bělavé tečky
- **fundus albipunctatus – r.d.**
  noční slepota, šedobělavá ložiska na sítnici, ERG fyziologické
- **fundus flavimaculatus – r.d.**
  běložlutá ložiska na zadním pólu oka, postupný pokles vidění a abnormální ERG

Fundus albipunctatus

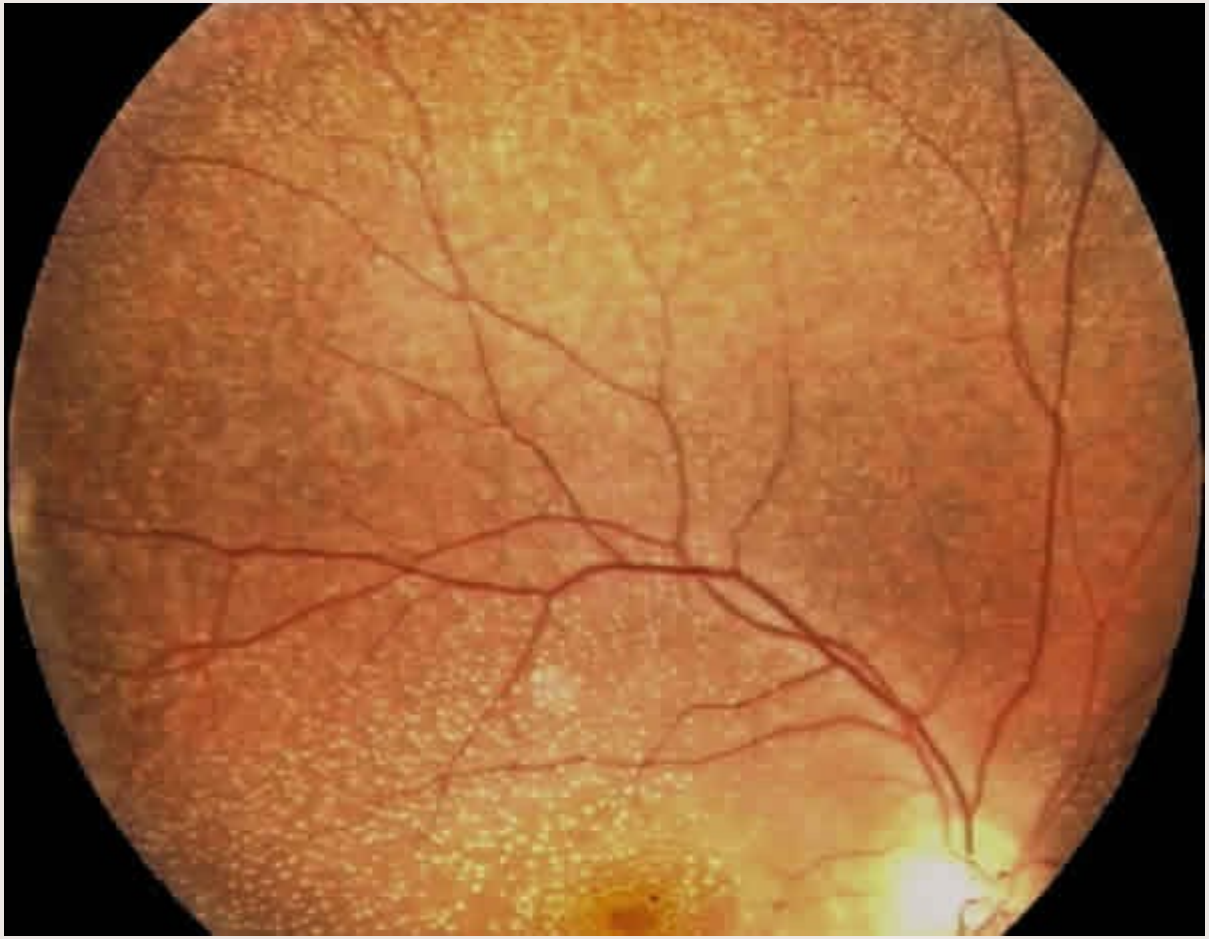

Fundus flavimaculatus

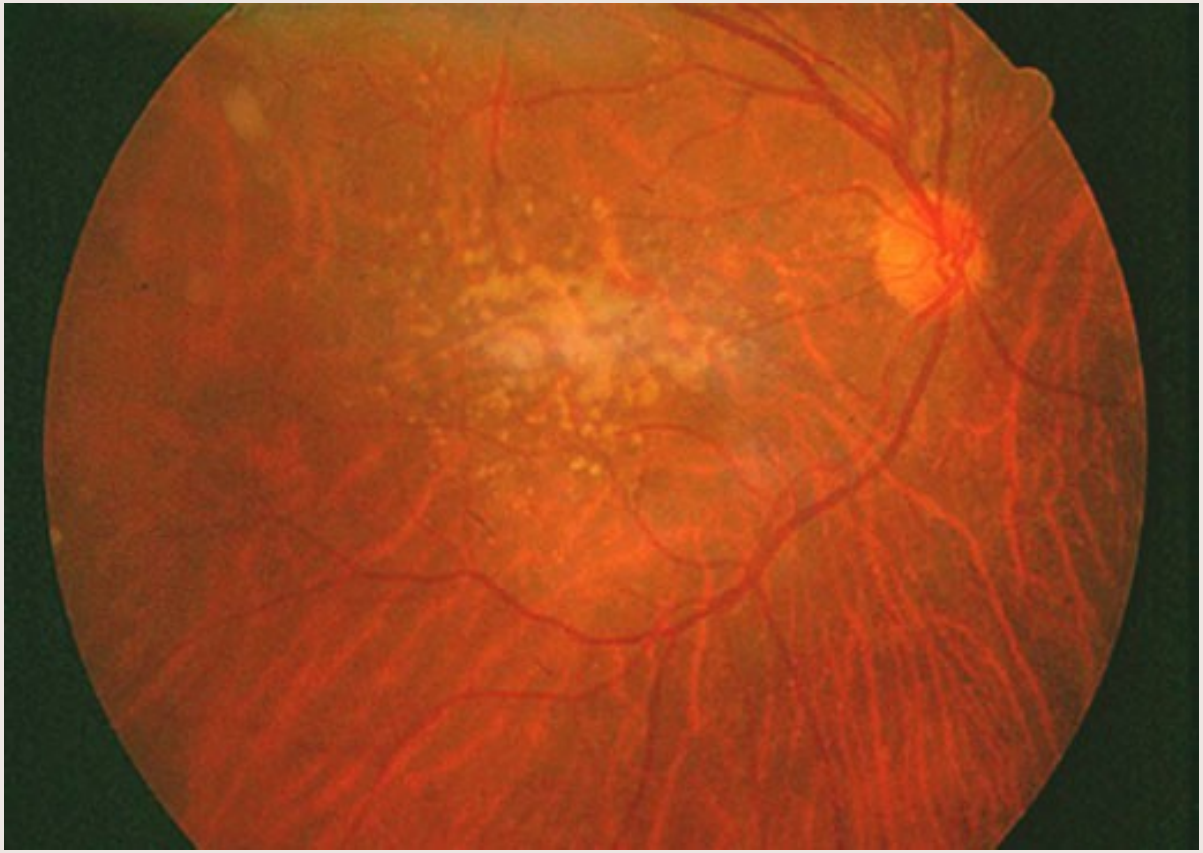

Vrozené postižení sítnice

- **retinoblastom - d.d.**
  maligní novotvar (nádor) sítnice z jaderné vrstvy, ve 25% je postižení oboustranné,
  amaurotické kočičí oko, leukokorie, extrabulbární růst a metastazování ,
  přežívání dobré, v dospělosti častější jiné nádory



Retinoblastom

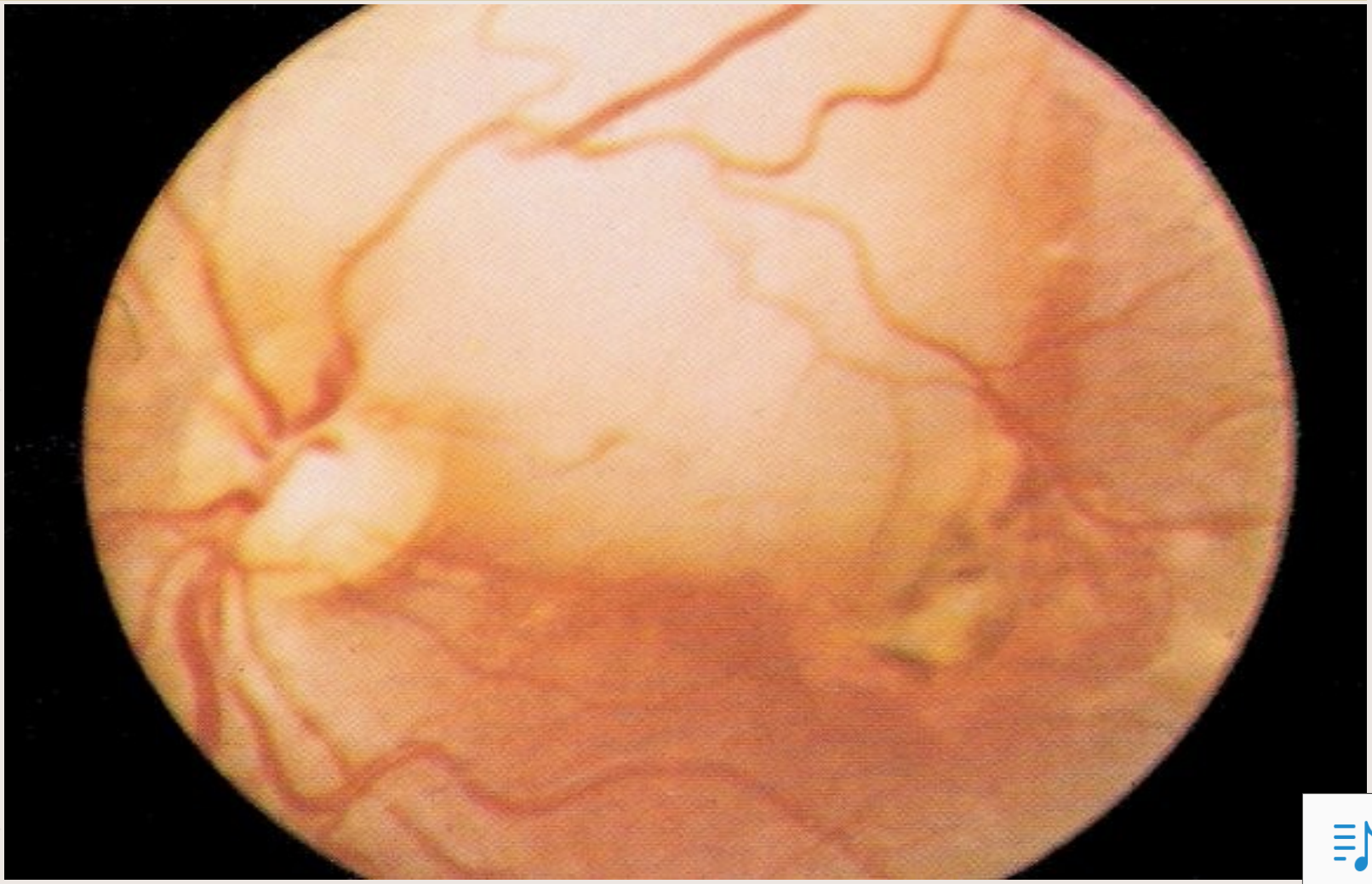

Retinoblastom – extrabulbární růst



Vrozené postižení cévnatky

- **choroiderémie - X.d.**

  poruchy barvocitu a pigmentové změny až vymizení cévnatky, šeroslepost, defekty zorného pole, vymizelý ERG a ztráta zraku kolem 50. roku věku
- **atrophia gyrata – r.d., d.d.**

  noční slepota, progresívní úbytek zorného pole, pigmentové změny s bledým očním pozadím, ale normální makula a terč ZN

Choroiderémie

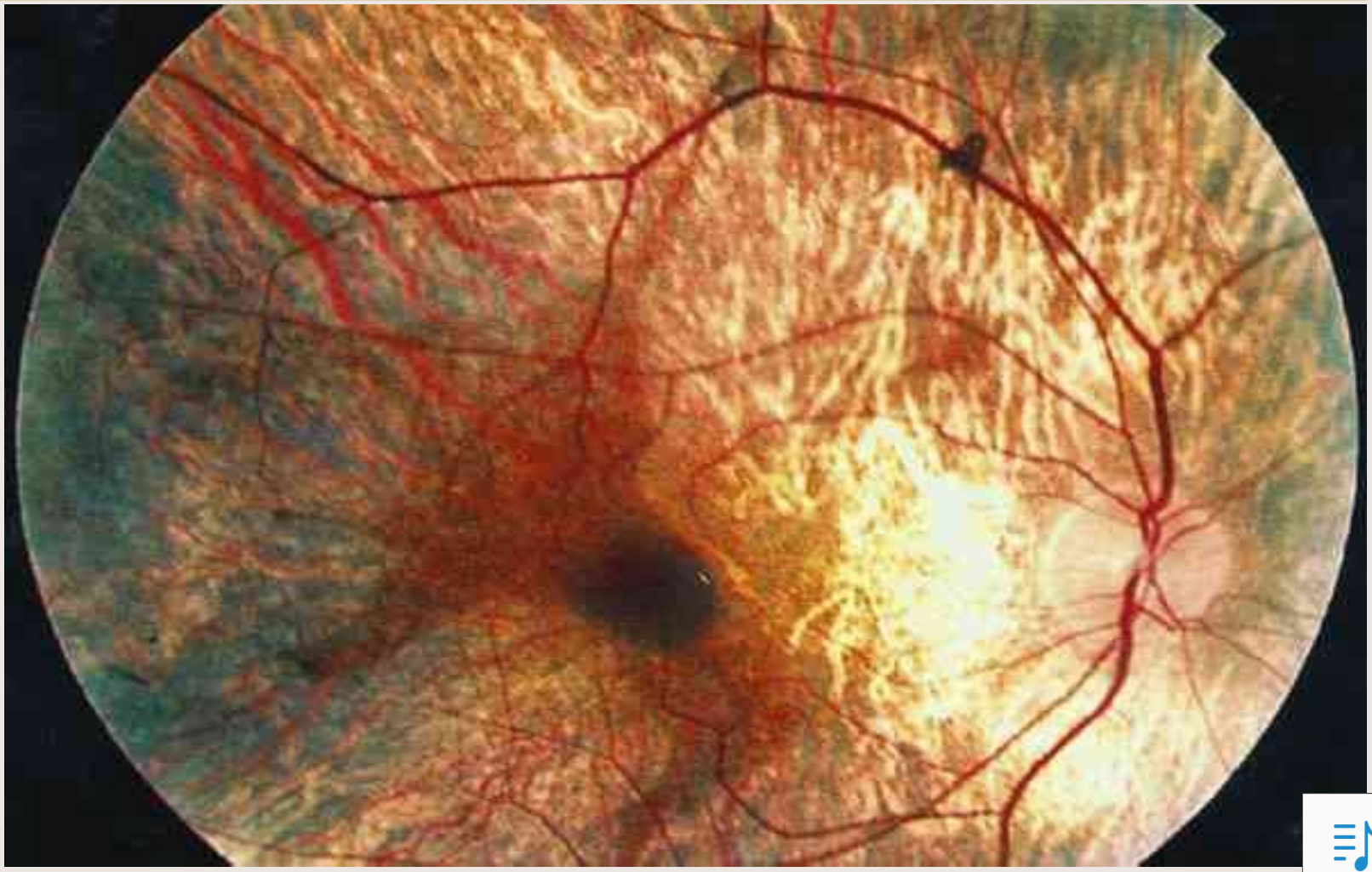

Atrophia gyrata



Makulární degenerace

- **vitelliformní degenerace (Bestova choroba)- d.d.**
  1. stádium - žloutkovitá léze v makule,dobrý vizus
  2. stádium – pseudohypopyon (rozpůlená broskev), progrese poklesu vidění a porucha barvocitu
  3. stádium míchaných vajec – pigmentové změny v makule, další pokles vidění až k praktické slepotě
  abnormální EOG

Vitelliformní degenerace

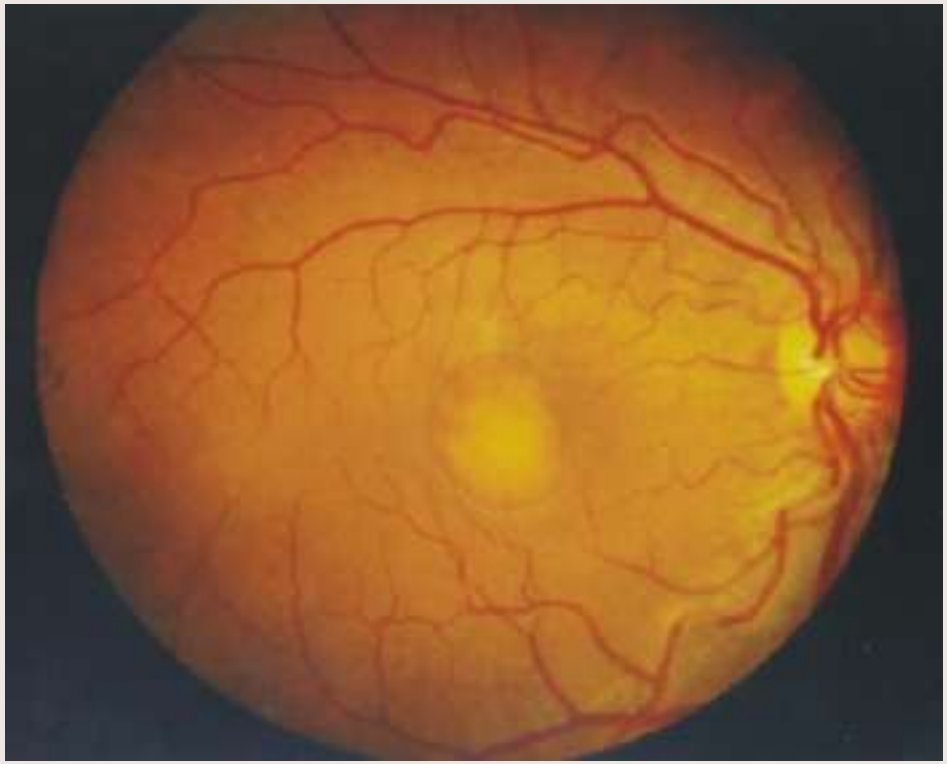

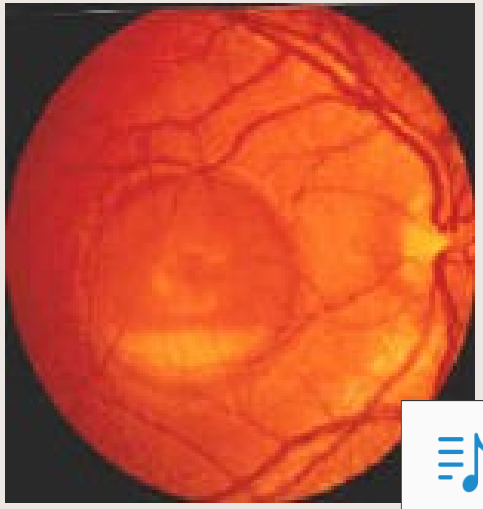

Makulární degenerace

- **Stargardtova degenerace- r.d., d.d.**
  rychlý pokles centrálního vidění, mezi 8-18 rokem věku
  makula vzhledu tepaného bronzu,
  „ with flecks“ nebo „without flecks“
  abnormální EOG



Dědičné onemocnění zrakového nervu

- **fibrae medullares- d.d.,obvykle jednostranné, spojeno s myopií nebo neurofibromatosou**
- **vrozená atrofie optiku – r.d., d.d., slabozrakost, nystagmus**
- **aplázie nebo hypoplázie optiku – spojeno s mikroftalmem nebo kyklopií**
- **kolobom zrakového nervu - spojeno se slabozrakostí**
- **situs inversus – obrácení očního pozadí**
- **abnormální EOG**

Vrozená atrofie zrakového nervu



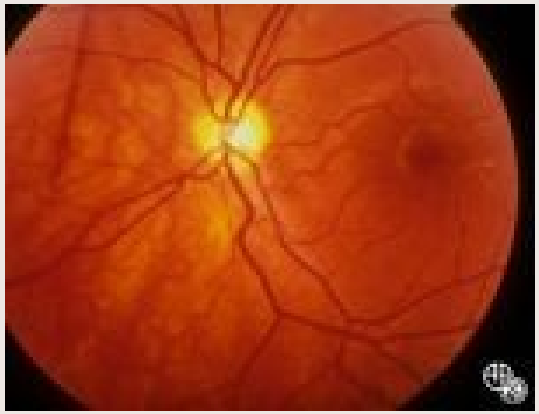

Aplázie zrakového nervu

Kolobom zrakového nervu

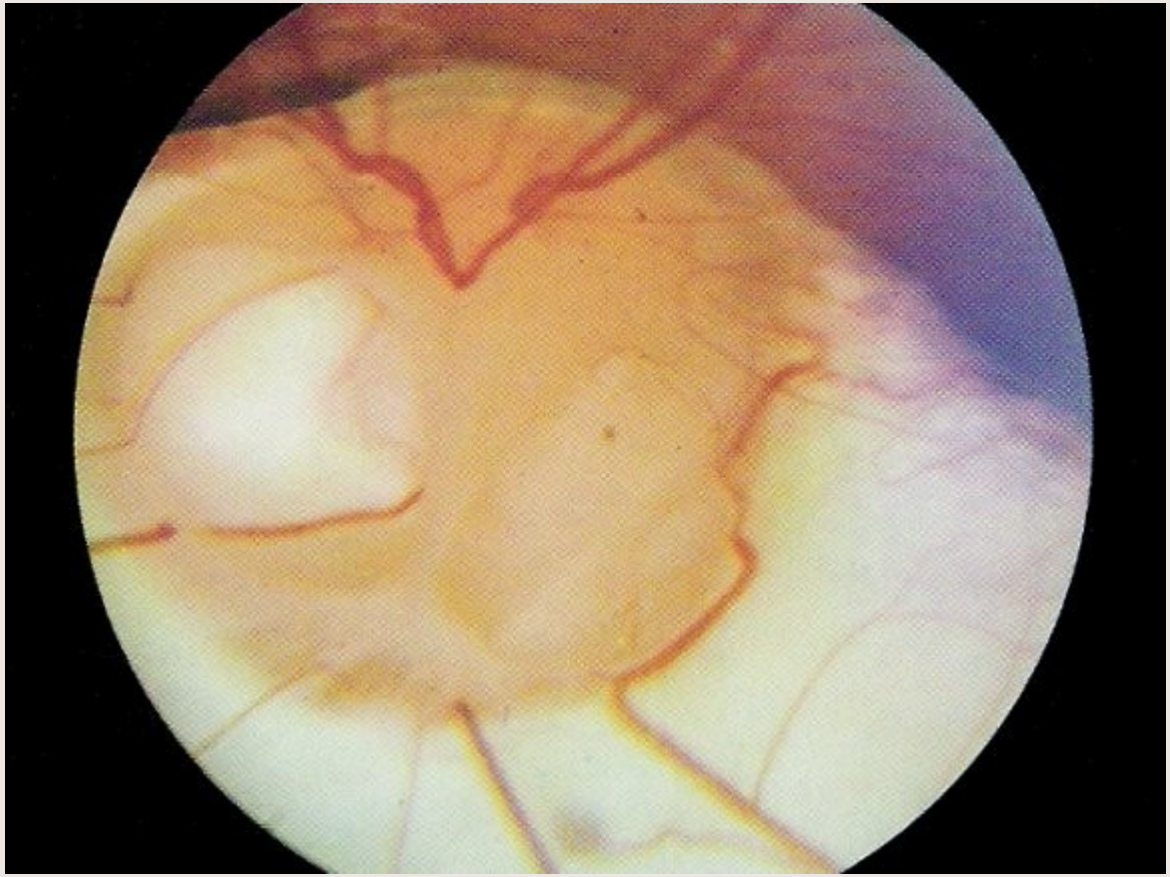

Kolobom zrakového nervu

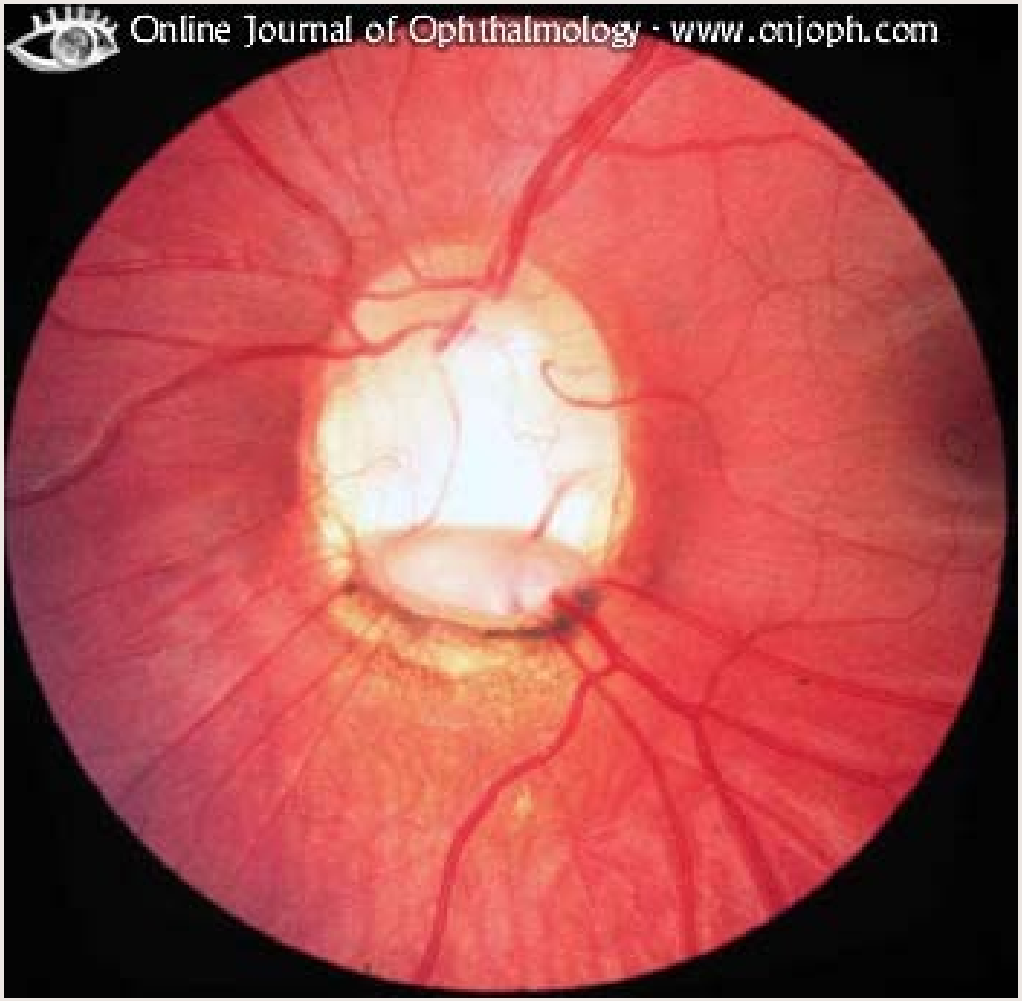

Kolobom zrakového nervu

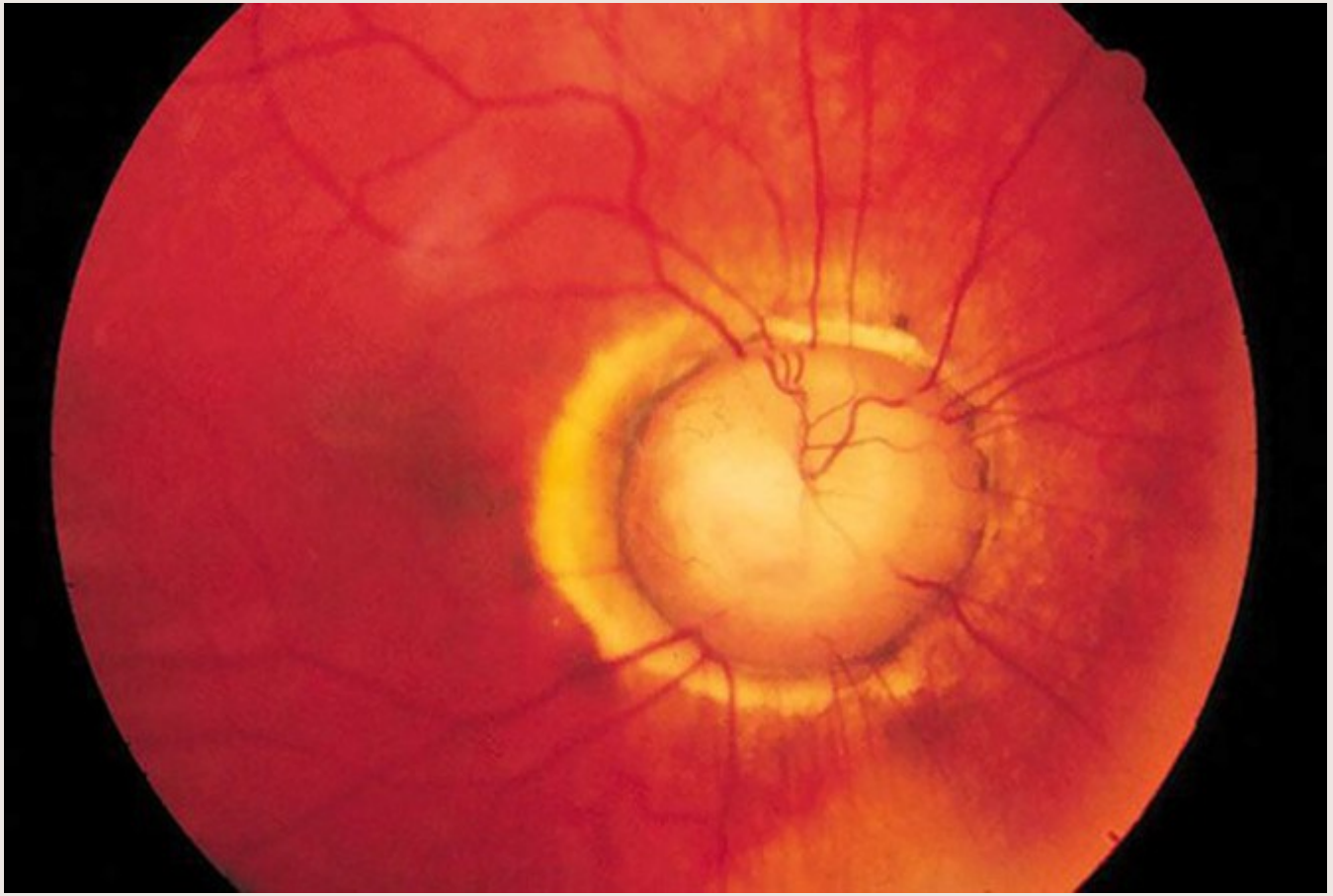

Dědičné postižení očních svalů

- **vrozená ptóza- d.d., obvykle jednostranné, může být spojeno s obrnou m.recti super.**
- **Duanův syndrom – d.d., obvykle jednostranný a častěji postihuje levé oko, omezení abdukce a zúžení oční štěrbiny při addukci oka**
- **syndrom Marcus - Gunn – jednostranná ptóza spojená se zvednutím víčka při otevření úst,d.d.**
- **kongenitální esotropie – d.d., značné konvergentní šilhání bez přítomnosti refrakční vady**
- **vrozený nystagmus – d.d., r.d., spojena s dalšími defekty CNS**

Duanův syndrom





Kongenitální esotropie

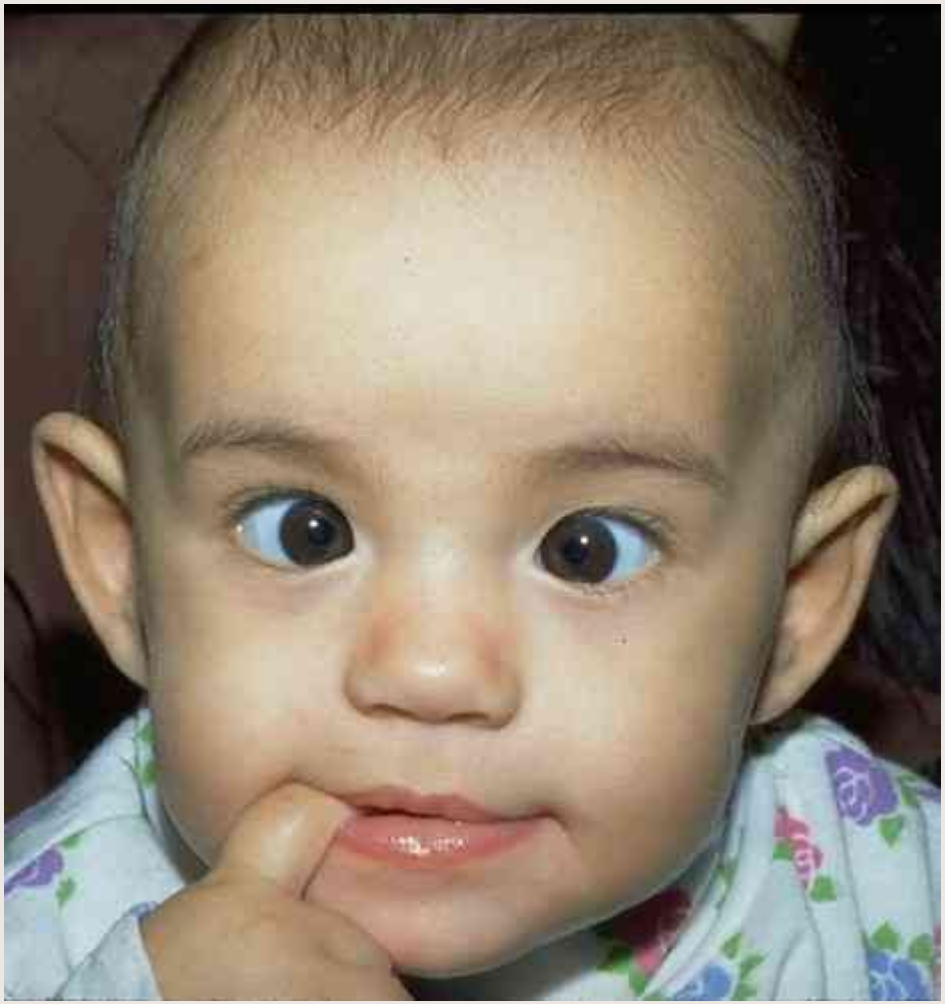

Dědičné postižení očních svalů

- **akomodativní esotropie - d.d., obvykle hypermetropie, začátek ve 2-3 letech**
- **progresivní svalová dystrofie (chronická progresívní zevní oftalmoplegie) – d.d., oboustranná ptóza a zevní oftalmoplegie, spojeno s pigmentovou degenerací sítnice, abnormalitami srdce**
- **strabismus fixus – konvergence očí, způsobeno nahrazením m. r. int. fibrózními pruhy**

Akomodativní esotropie





Chronická progresivní zevní oftalmoplegie



Chronická progresivní zevní oftalmoplegie



Dědičné refrakční vady

- **vysoká hypermetropie - d.d.**
- **vysoká myopie – d.d., r.d., progresívní, začátek v předškolním věku, může být i jednostranná, se strabismem a amblyopií**
- **astigmatismus – d.d., r.d., X-d.**

Bye bye

