

Foto 2a Logopedická sonda ke korekci velikosti čelistního úhlu a základnímu vyvození „l“, „t“, „d“

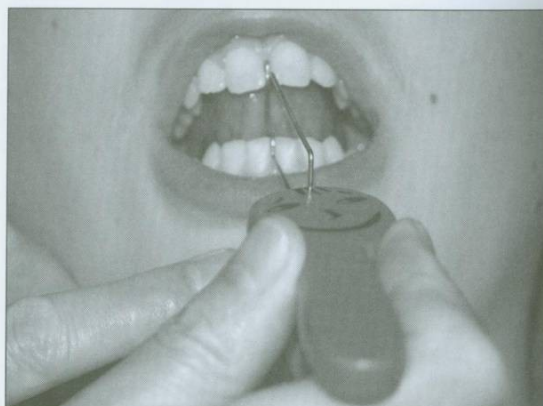

Foto 2b Fixace menšího čelistního úhlu nebo fixace vhodná k použití u dítěte s menšími ústy

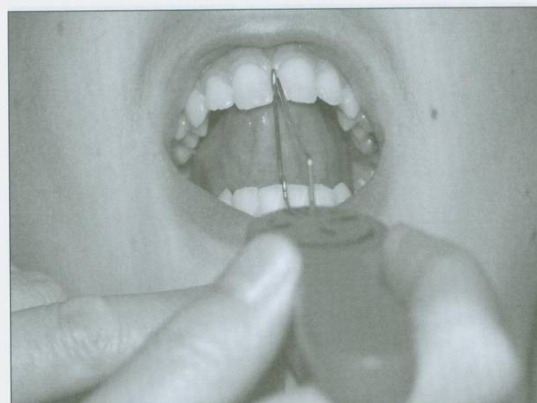

Foto 2c Fixace většího čelistního úhlu s využitím větší logopedické sondy



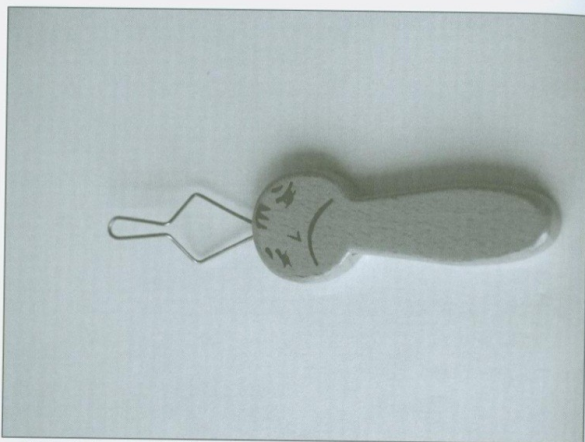


Foto 6a Logopedické sondy menšího rozměru k polohování mluvidel, ke korekci jejich pohybu a iniciaci artikulace prealveolárních sykavek „s“, „z“

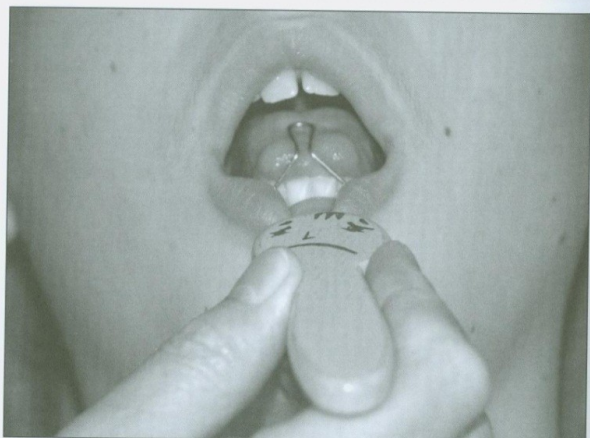


Foto 6b Vytvoření žlábků ve střední linii jazyka a přidržení hrotu jazyka za dolními řezáky s využitím menší sondy s kulatým hrotem

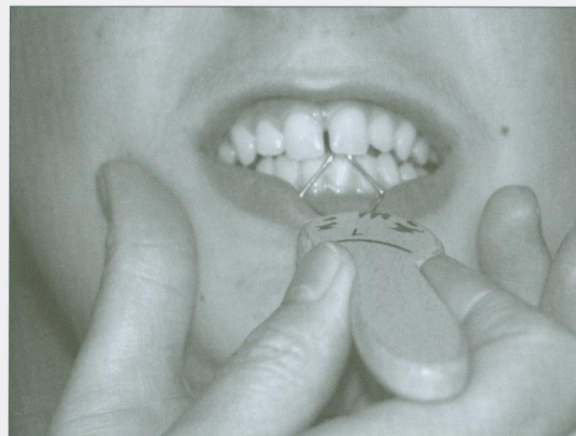

Foto 6c Iniciace artikulace při roztažených ústních koutcích a lehce skousnutých zubech




Foto 6a Logopedické sondy menšího rozměru k polohování mluvidel, ke korekci jejich pohybu a iniciaci artikulace prealveolárních sykavek „s“, „z“

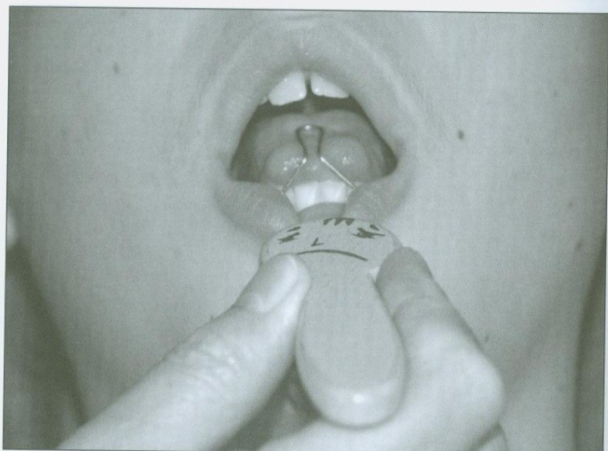


Foto 6b Vytvoření žlábků ve střední linii jazyka a přidržení hrotu jazyka za dolními řezáky s využitím menší sondy s kulatým hrotem

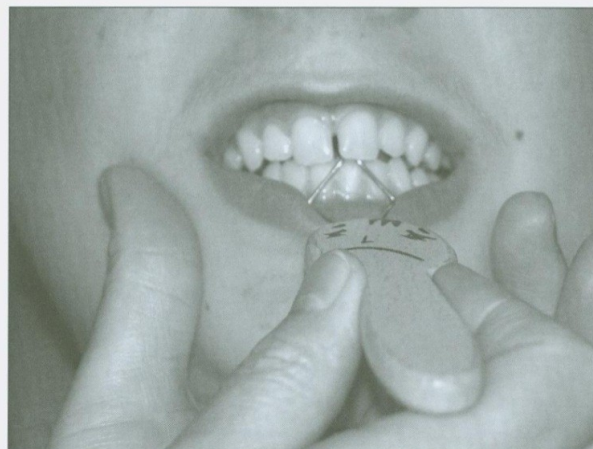

Foto 6c Inicializace artikulace při roztažených ústních koutcích a lehce skousnutých zubech




Foto 8a Logopedické sondy většího rozměru pro větší děti, adolescenty nebo dospělé osoby určené zejména k polohování mluvidel, korekci a iniciaci artikulace prealveolárních sykavek „s“, „z“

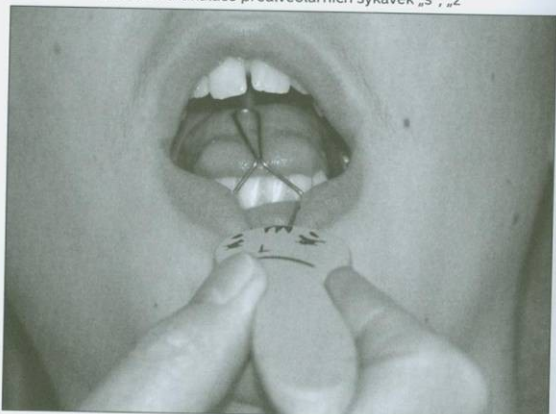


Foto 8b Základní poloha mluvidel korigovaných logopedickou sondou s kulatým hrotem

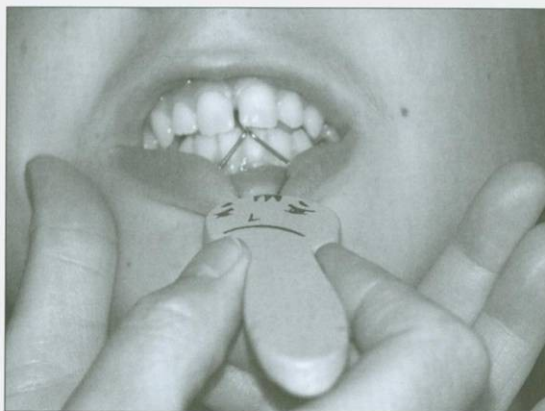


Foto 8c Základní poloha mluvidel a iniciace artikulace při mluvidelech korigovaných logopedickou sondou s kulatým zakončením.




Foto 3a Logopedická sonda k polohování mluvidel při vyvozování souhlásek – postalveolárních sykavek: „š“, „ž“, „č“

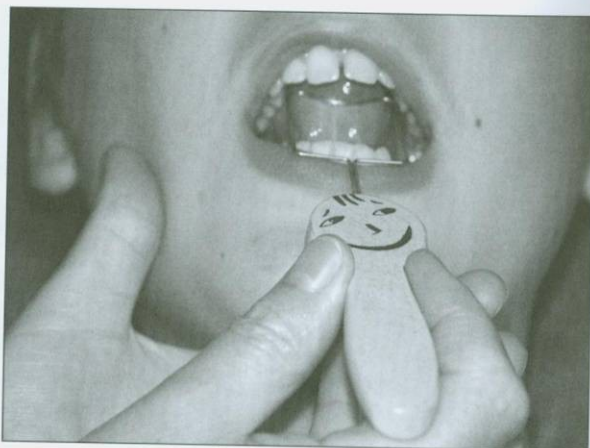


Foto 3b Nastavení mluvidel sondou v přípravné fázi, zuby jsou odděleny a hrot jazyka směřuje k horním alveolám

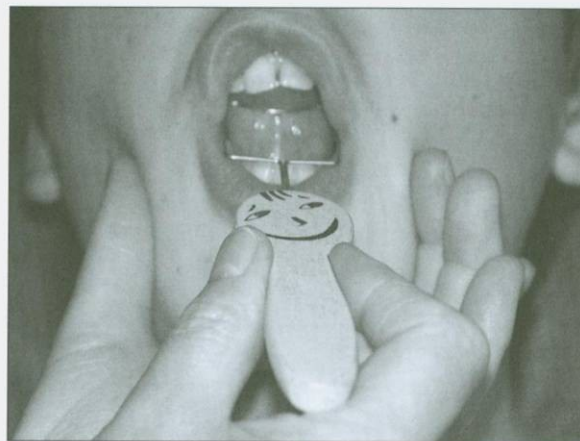


Foto 3c Polohování mluvidel při nadměrném nadzvednutí hřbetu jazyka. Hrot jazyka směřuje k alveolárnímu oblouku nahoru. Manuální sešpulení rtů napomáhá výrazné artikulaci tupých sykavek

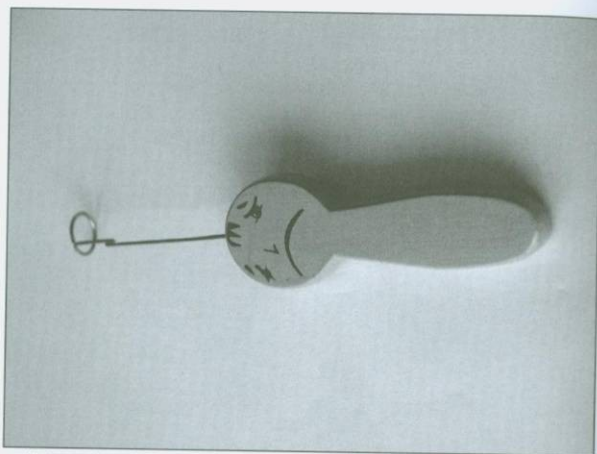


Foto 4a Kroužková lomená sonda velká. Slouží k polohování mluvidel zejména pro artikulaci postalveolárních sykavek „š“, „ž“, „č“

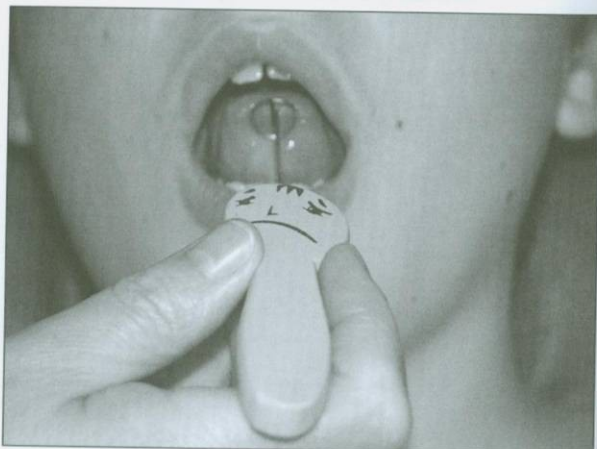


Foto 4b Základní postavení jazyka při postalveolárních sykavkách, zuby jsou od sebe mírně vzdáleny a hrot jazyka směřuje k horním alveolám

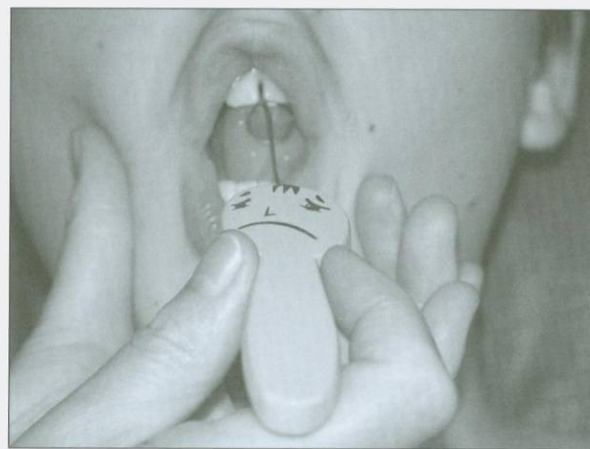


Foto 4c Fonace sykavky a současné manuální sešplení úst mírně dopředu. Probíhá identifikace hlásky cestou akustickou a kinestetickou




Foto 5a Logopedická sonda k polohování mluvidel a k navození základní mluvní motoriky při vyvozování artikulace souhlásek „r“, „r̄“, „ř“. Tato logopedická sonda může být efektivní i při korekci laterálních forem dyslalie

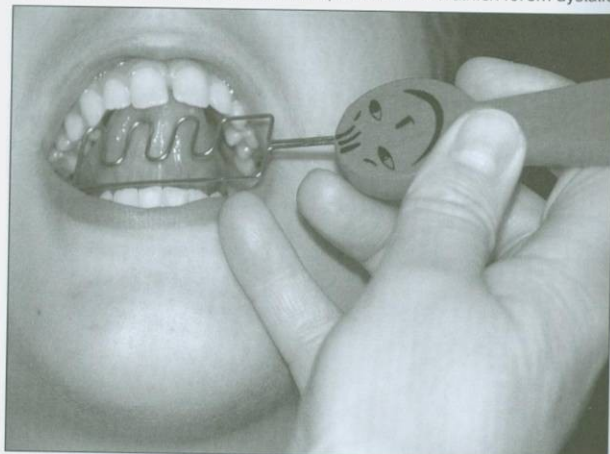


Foto 5b Jazyk lze rozkmitat laterálním pohybem u praváka

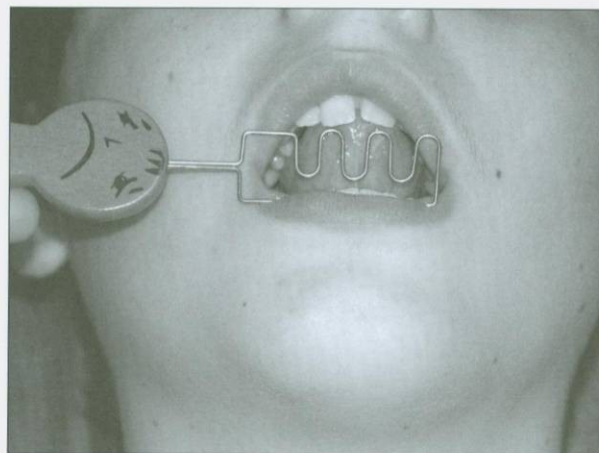


Foto 5c Laterálním pohybem lze rozkmitat jazyk u leváka






Foto 11a Univerzální logopedická sonda určená zejména k polohování jazyka, korekci a iniciaci artikulace souhlásek „t“, „d“, „n“ a sykavek preateolárních i postalveolárních

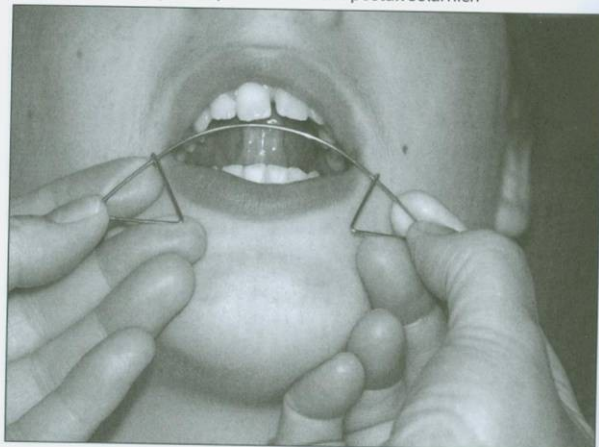


Foto 11b Polohování jazyka hrotem nahoru

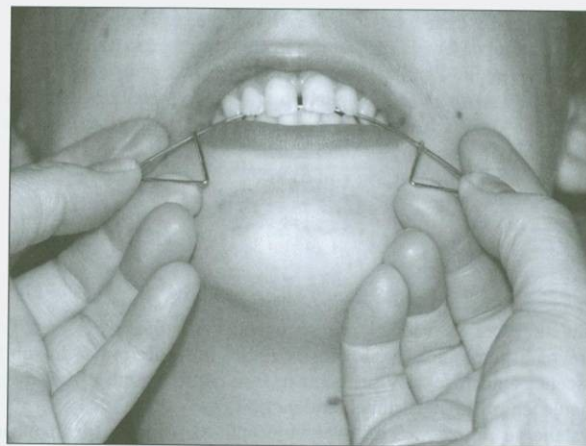


Foto 11c Příklad polohovaných mluvidel a iniciace artikulace například hlásky „s“ s lehce skousnutými zuby a roztaženými ústními koutky