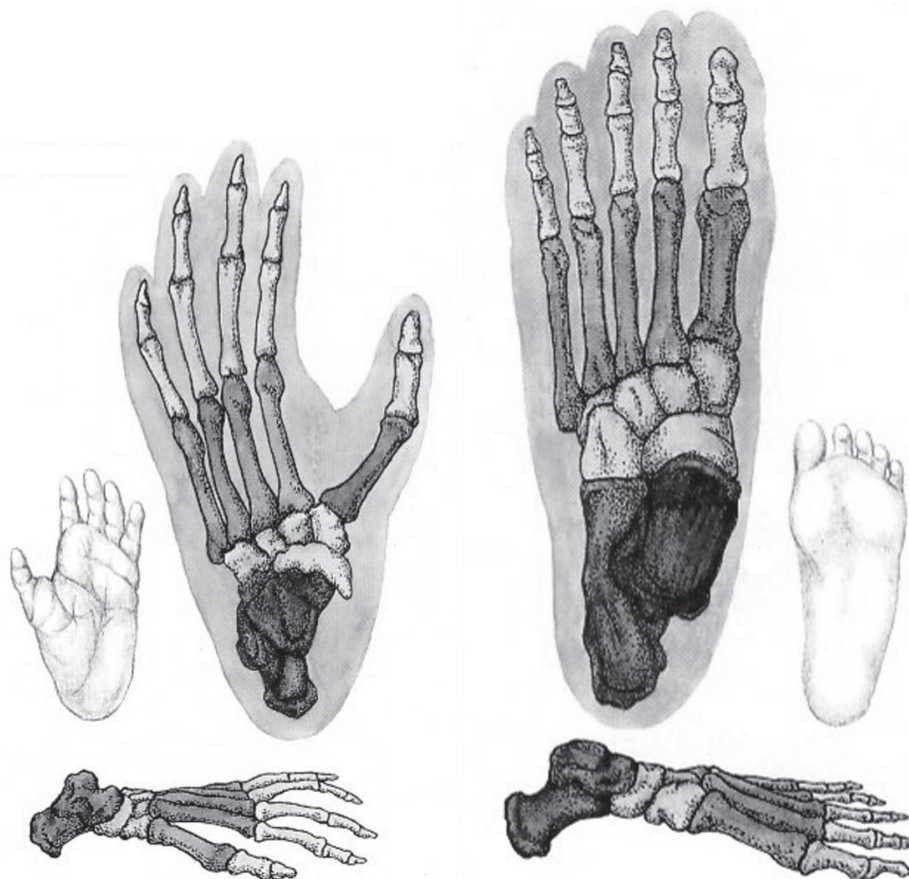


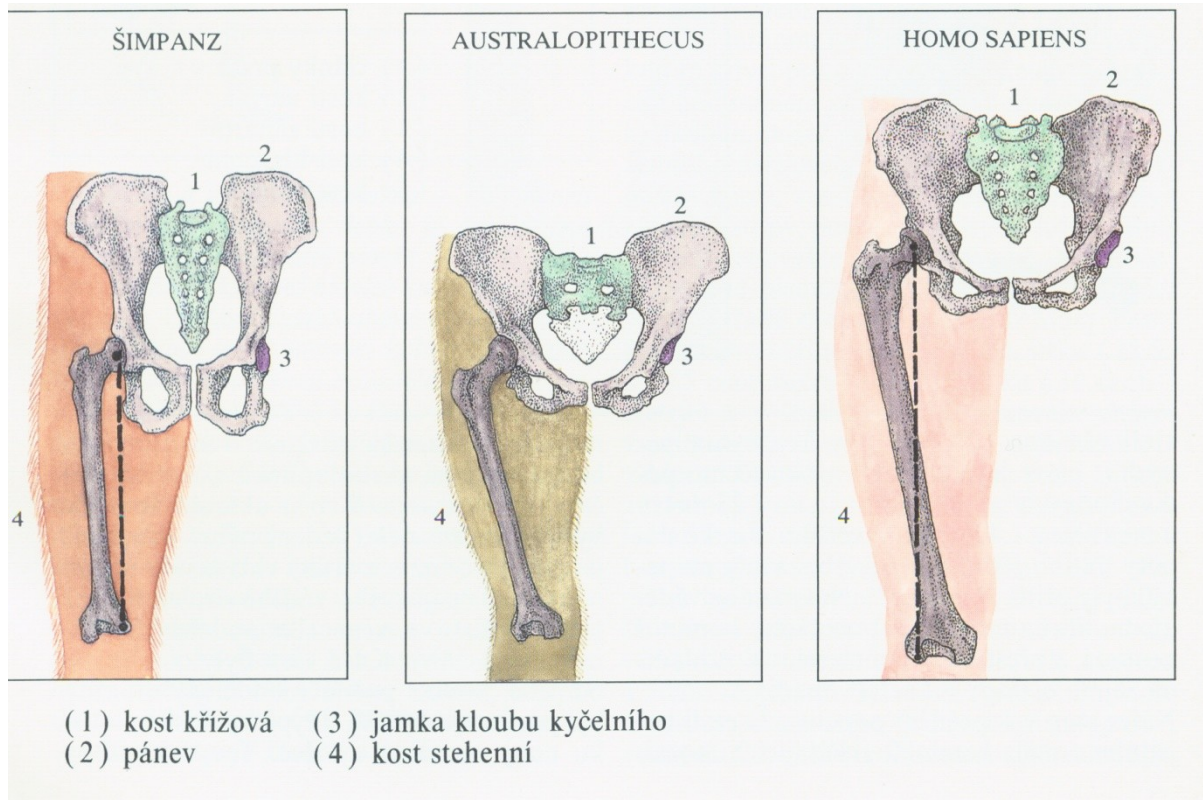
PROTOKOL: ANATOMICKÉ ZMĚNY POHYBOVÉHO APARÁTU U ČLOVĚKA V DŮSLEDKU VERTIKALIZACE I.

1) POPIŠTE ANATOMICKÉ ZMĚNY NA KOSTŘE NOHY ČLOVĚKA OPROTI LIDOOPŮM

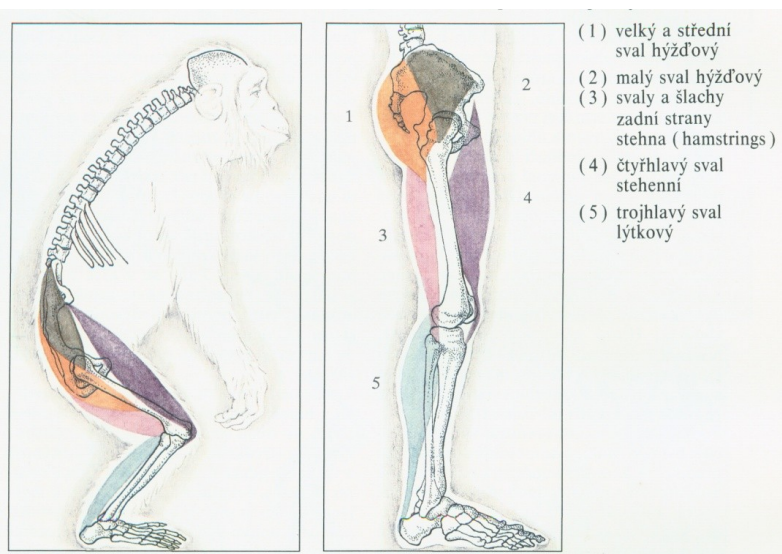


Vlevo noha šimpanze, vpravo noha člověka (Beneš 1994, s. 29)

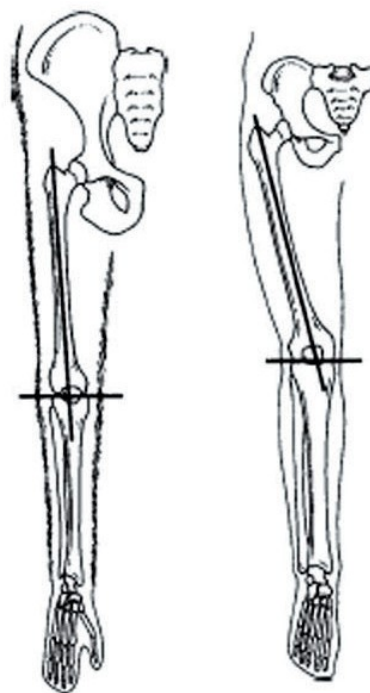
2) POPIŠTE ANATOMICKÉ ZMĚNY NA KOSTŘE DOLNÍ KONČETINY ČLOVĚKA OPROTI LIDOOPŮM



Pánev a kost stehenní (*femur*) šimpanze, australopitéka a anatomicky moderního člověka (Beneš 1994, s. 30).

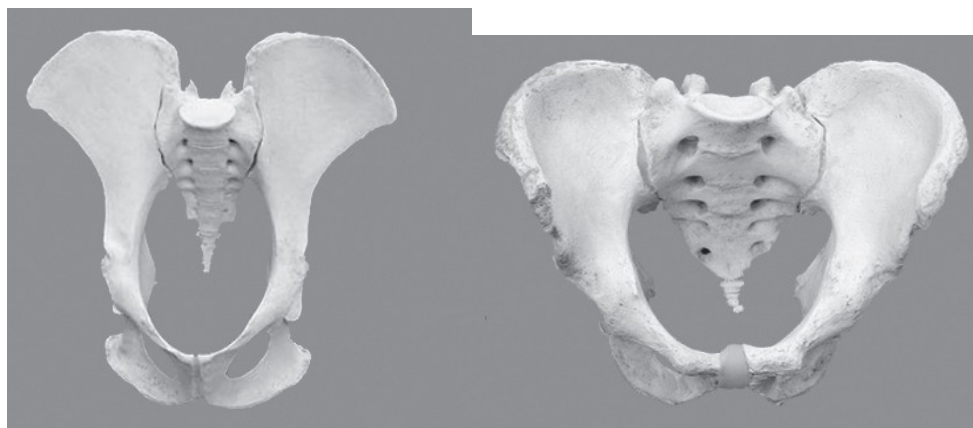

Velké svaly dolní končetiny šimpanze a člověka (Beneš 1994, s. 31).



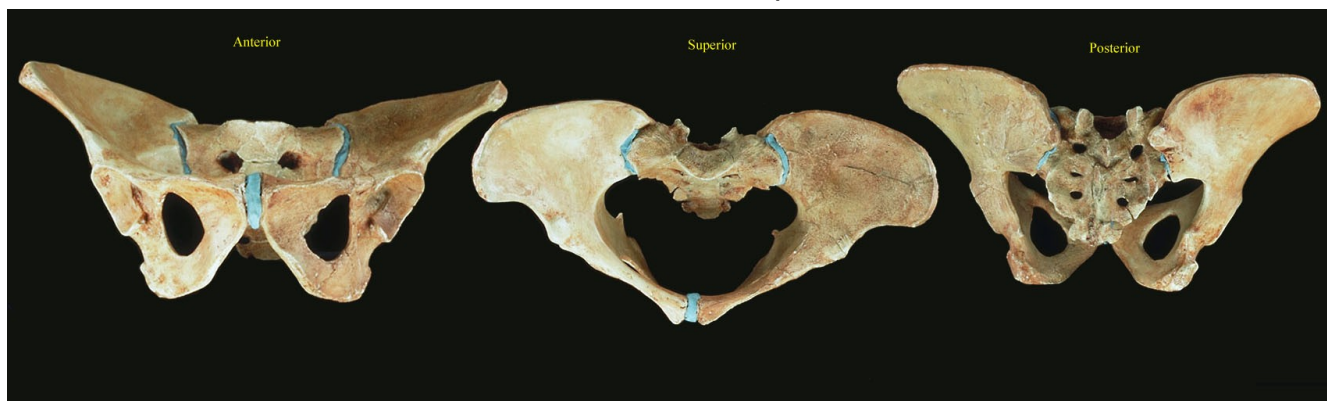
Úhly valgozity kolenního kloubu šimpanze (vlevo) a člověka (vpravo) (Lewin 2005, s. 112). Upraveno.

3) POPIŠTE ANATOMICKÉ ZMĚNY NA PÁNVI ČLOVĚKA OPROTI LIDDOOPŮM

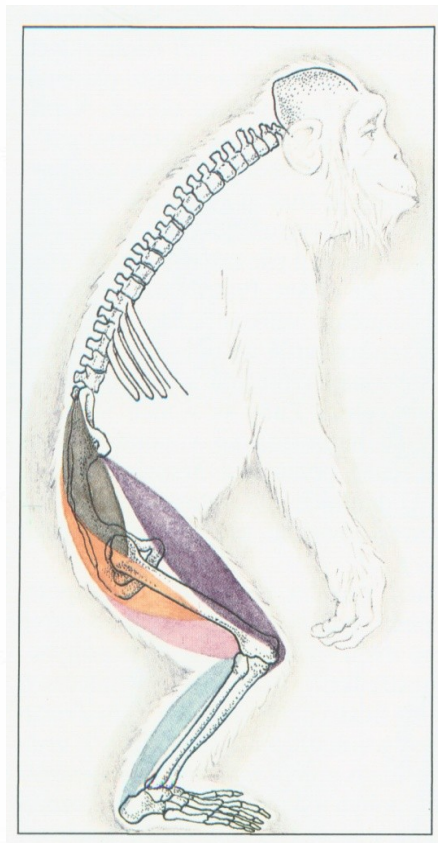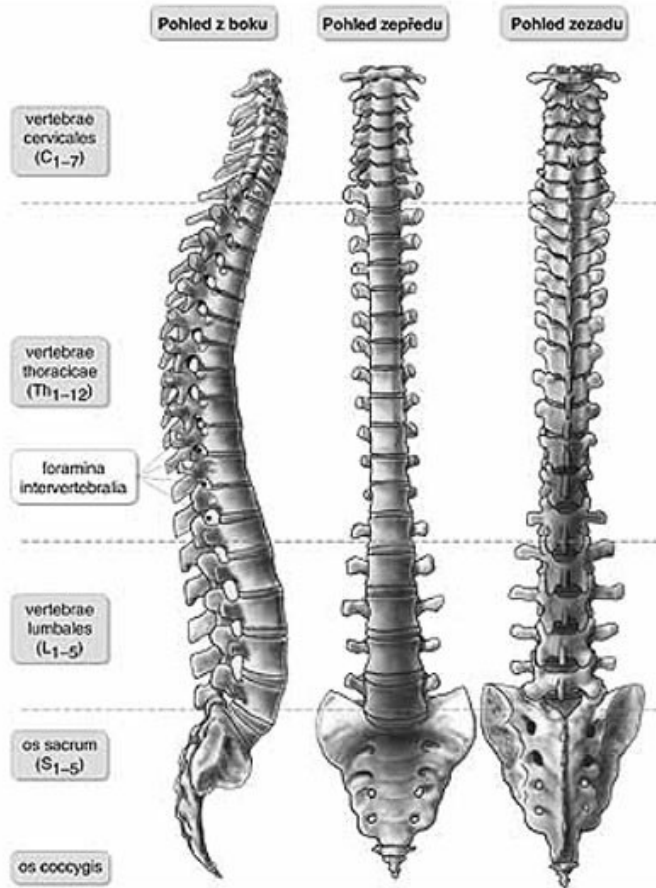


Vlevo pánev šimpanze, vpravo pánev člověka (Bipedal pelvis set 2007).

Pánev rodu *Australopithecus*



4) POPIŠTE ANATOMICKÉ ZMĚNY NA PÁTEŘI ČLOVĚKA OPROTI LIDOOOPŮM

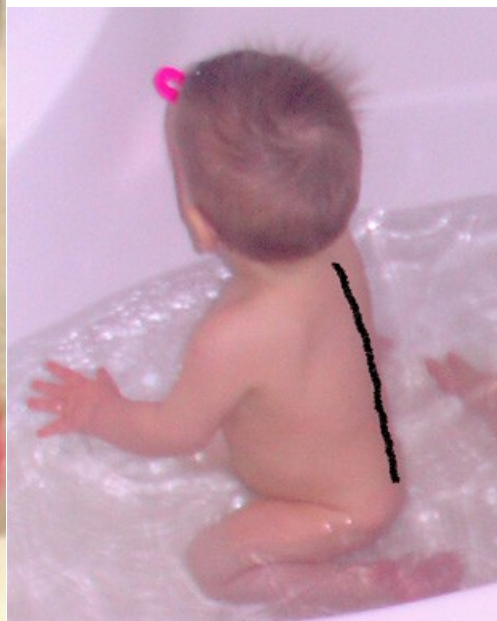


Páteř dospělého anatomicky moderního člověka

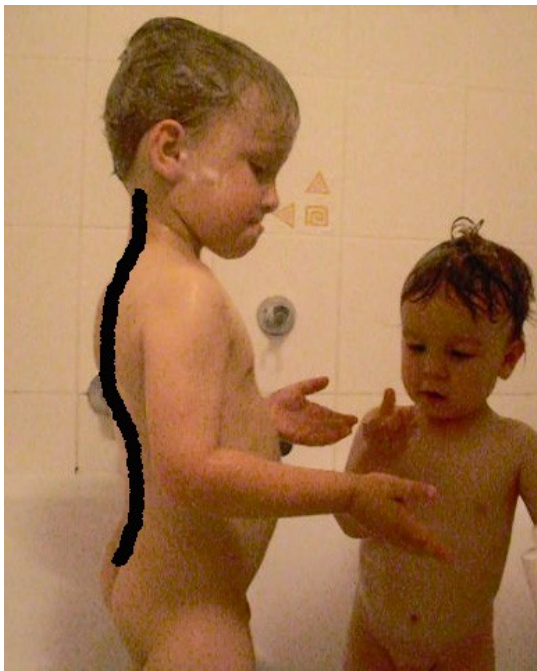Zdroj: www.skolio.cz

Páteř šimpanze

Beneš 1994, s. 31



Páteř dítěte, které ještě nechodí, stáří 3/4 roku. Foto: M. Jančová



Páteř dítěte, které už dva roky chodí (cca 3 a ¼ roku). Foto: M. Jančová

Páteř ve fylogenetickém vývoji:

Adapidae

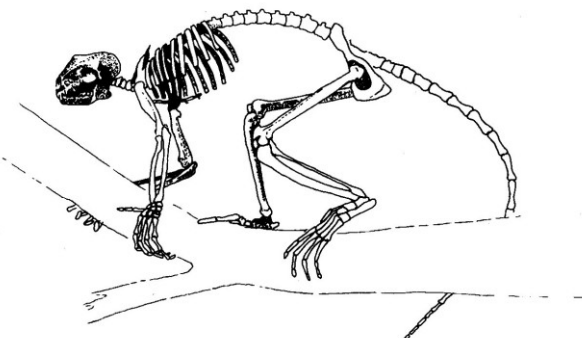
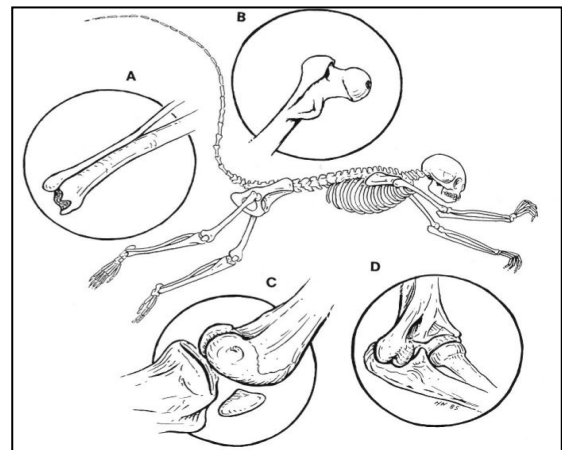
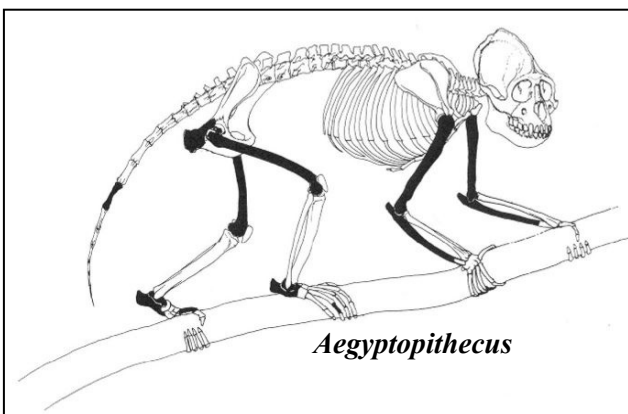


FIGURE 12.7 Reconstructed skeleton of *Smilodectes gracilis* (redrawn from Simons, 1964).

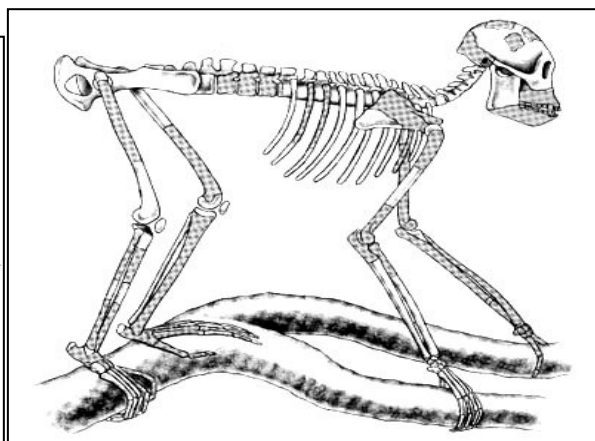
Paraphitecoidea



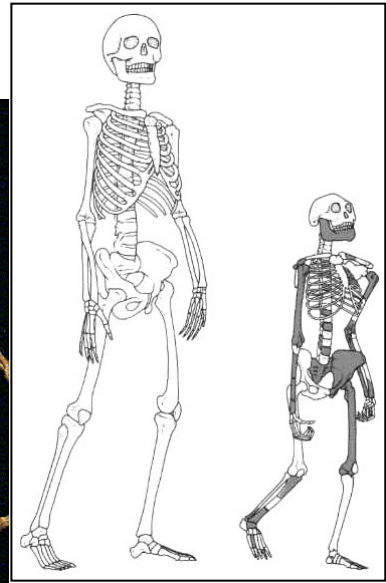
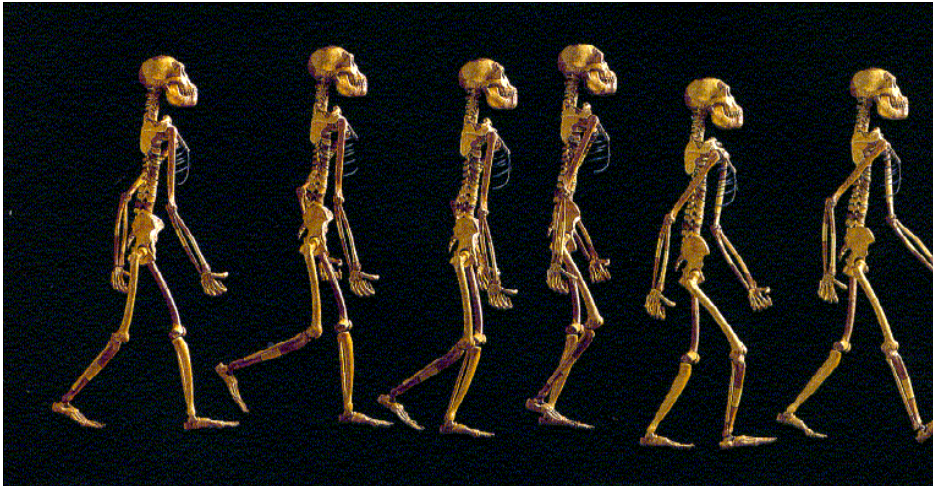
Hominoidea, čeled' Propliopithecidae

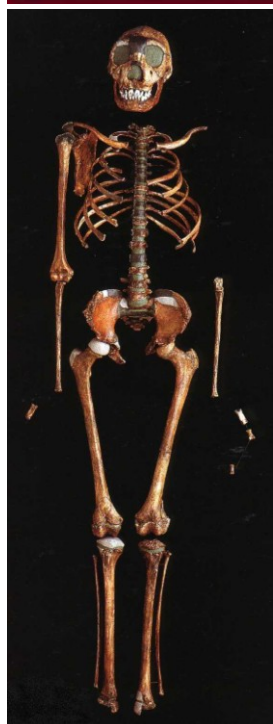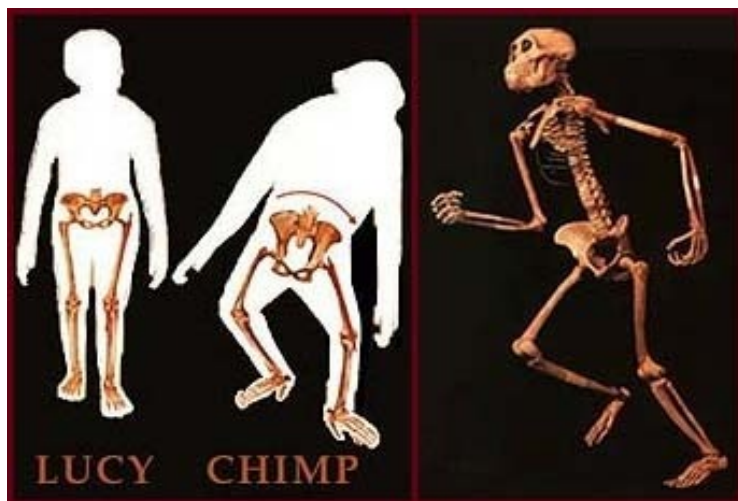


Proconsulini

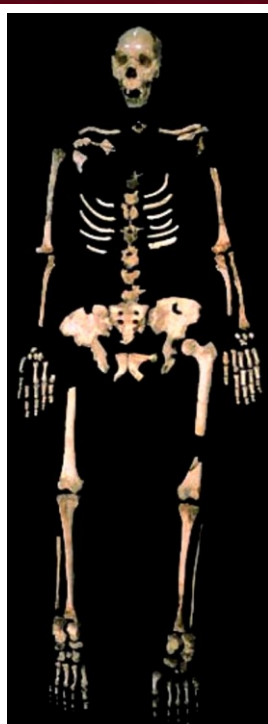

Podčeleď *Homininae*, Australopitéci

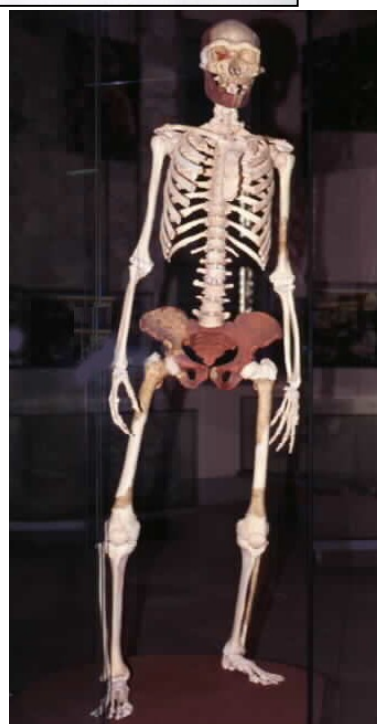



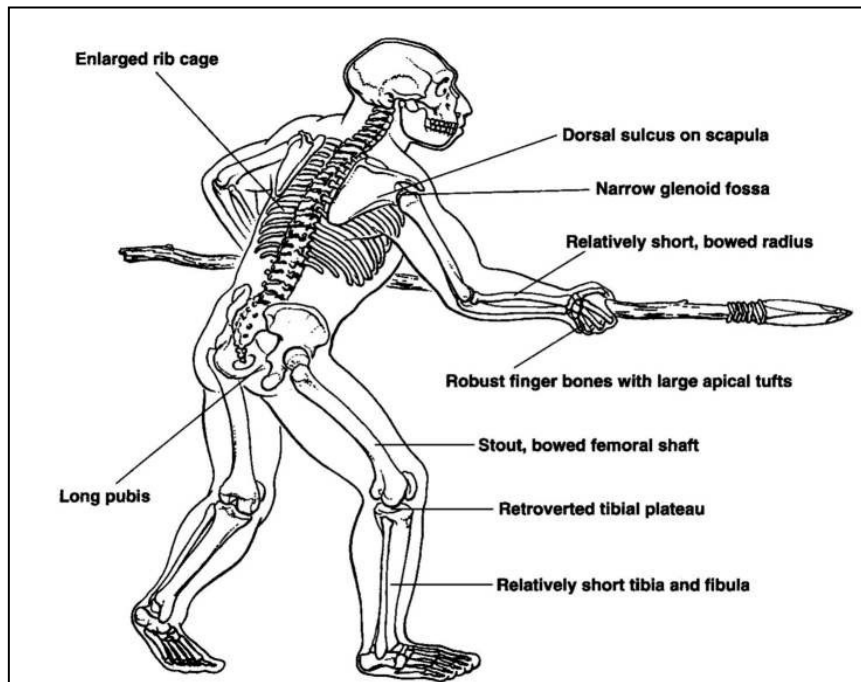
Homo ergaster



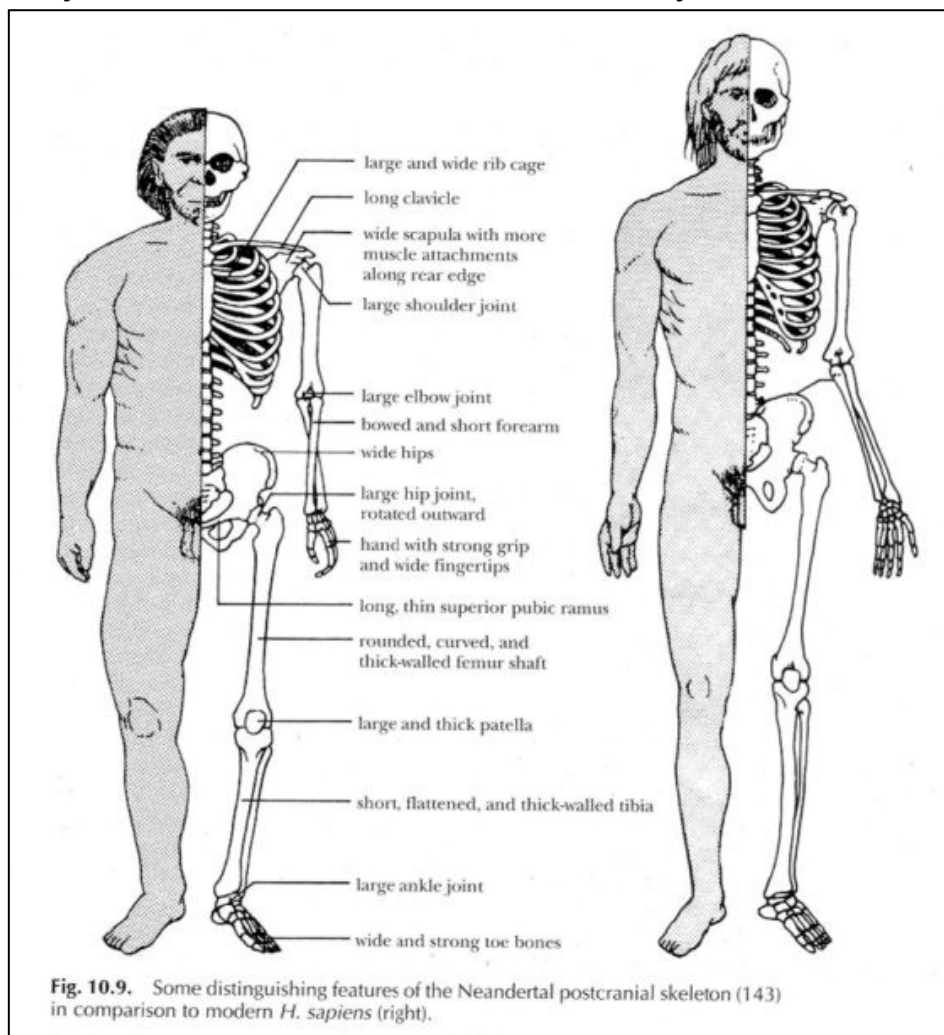
Homo heidelbergensis Archaický *Homo sapiens* (Arago, Francie)



Stavba těla neandertálce



Rozdíly ve stavbě těla neandertálce a anatomicky moderního člověka:



5) PLANTOGRAM, OTISK PLOSKY NOHY

Nejčastější poruchou vývoje nohy u mládeže je plochá noha, způsobená ochablostí bércevého svalstva, krátkých svalů a vazů nohy. Nejvíce se plochá noha vyskytuje u školních dětí v 7 letech. Během dalších let výskyt klesá, až opět na začátku puberty se procento ploché nohy zvýší. S přibývajícím věkem mládeže množství plochých nohou opět klesá.

Pomůcky: tiskařská čern, skleněná deska, bílý papír, tužka

Postup:

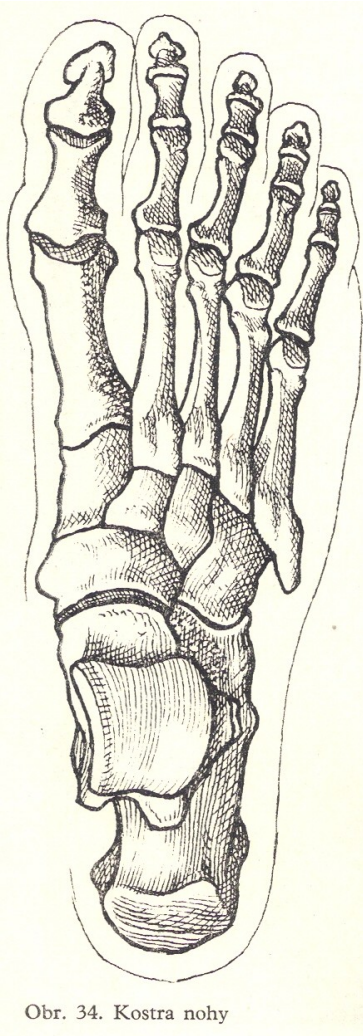
1) na střed skleněné desky nanese trochu tiskařské černi a pryžovým válečkem rozválujeme po celé desce.

2) na druhé sklo položte list bílého papíru označený jménem vyšetřovaného a písmenem L nebo P (levá nebo pravá noha).

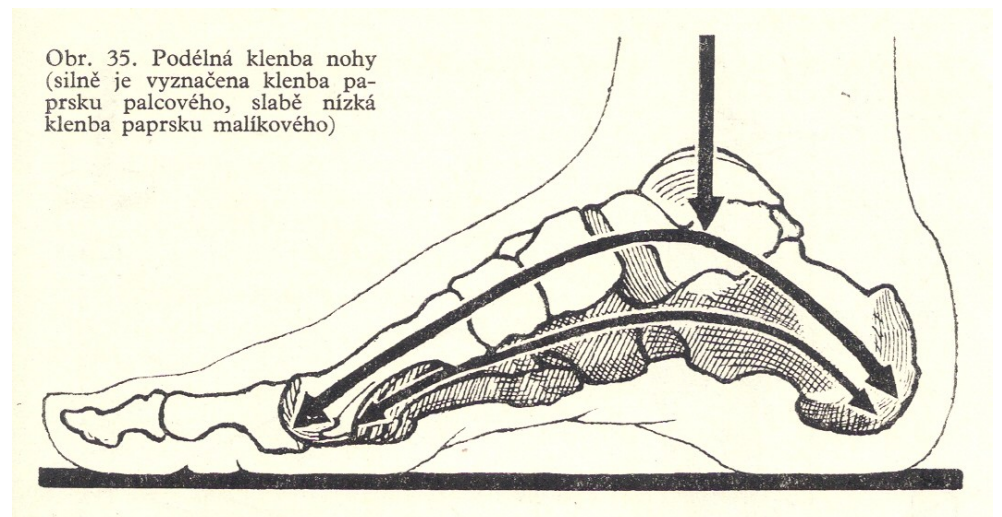
3) skleněné desky položte vedle sebe na zem.

4) vyšetřovaná osoba se bosou nohou opatrně postaví nejdříve na natřenou desku a potom ji položí na papír a přenesse na ni váhu.

5) vyšetřující osoba obkreslí kolmo postavenou tužkou vnitřní okraj nohy a vyznačí střed okraje loďkovité kosti (*os naviculare pedis*).



Obr. 34. Kostra nohy



Obr. 35. Podélná klenba nohy (silně je vyznačena klenba palcového, slabě nízká klenba prstku malíkového)

Metody hodnocení plantogramu

Podle Mayerovy metody je na nejširší části otisku paty určen střed, který je přímkou spojen s vnitřním okrajem otisku čtvrtého prstu. Takto získaná "Mayerova linie" slouží k hodnocení plochonoží. Pokud širší střední část otisku nohy tuto linii překrývá na vnitřní straně, jde o sníženou podélnou klenbu nohy.

V metodě Chippauxe a Šmiráka se zjišťuje poměr mezi nejširším a nejužším místem plantogramu (viz obrázek). Tato místa se měří na kolmicích k laterální (vnější) tečně plantogramu. Je-li vzájemný poměr do 45 %, jde o normálně klenutou nohu, nad 45 % o nohu plochou. Tuto metodu využil ve své studii Klementa a stanovil normy pro jednotlivé stupně ploché nohy. Od 45,1 % do 50 % jde o mírně plochou nohu, od 50,1 % do 60 % středně plochou nohu a od 60,1 % do 100 % silně plochou nohu. Klementa doplňuje klasifikaci o vizuální škálu, ve které figurují i jednotlivé stupně "vysoké nohy" definované v závislosti na distanci otisku přední části nohy a paty (délka přerušení otisku).

Noha normálně klenutá: 0,1 – 45,0 %

Noha plochá:

45,1 – 50,0 % mírně plochá

50,1 – 60,0 % středně plochá

60,1 – 100,0 % silně plochá

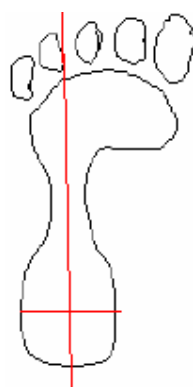
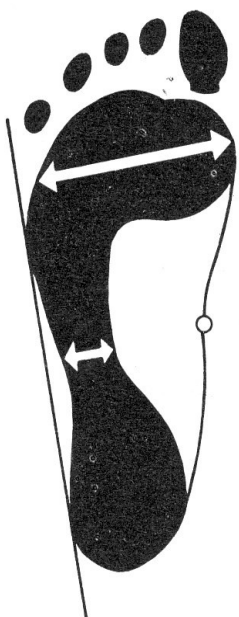
Nohy vysoká: měříme délku přerušení otisku

0,1 – 1,5 cm mírně vysoká

1,6 – 3,0 cm středně vysoká

více jak 3,0 cm velmi vysoká

Výpočet: Nejužší označíme a a nejširší b. $i = (a / b) \times 100$



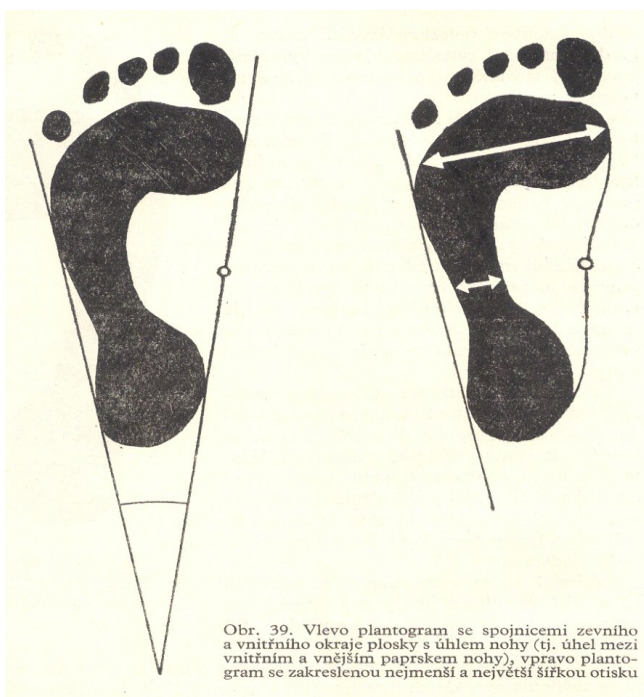
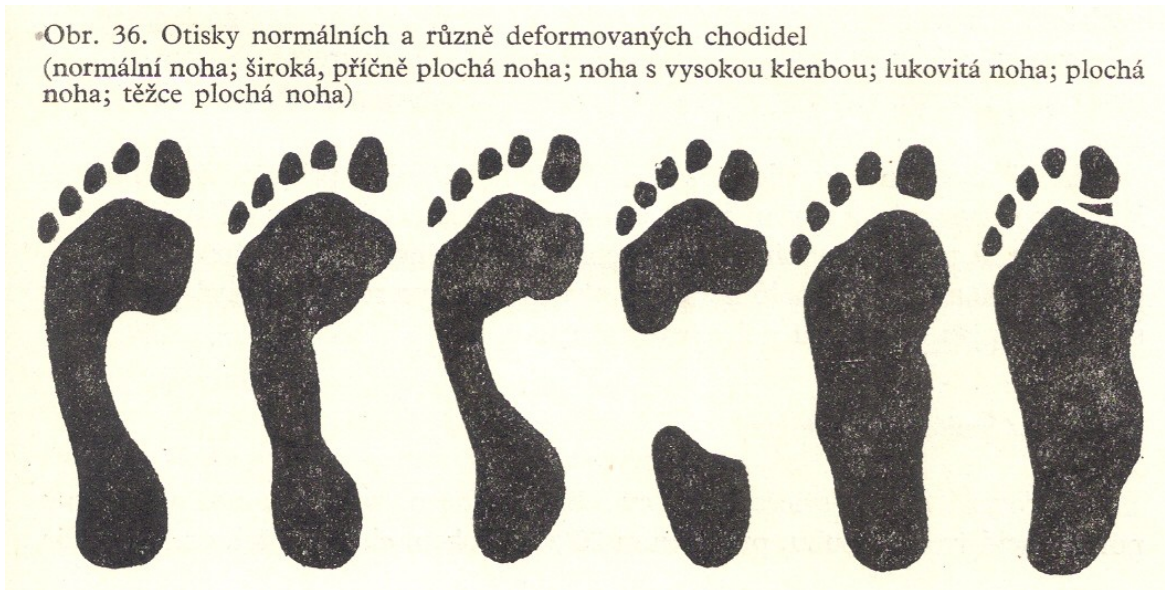
Index pravé: (/) * 100 =

Index levé: (/) * 100 =

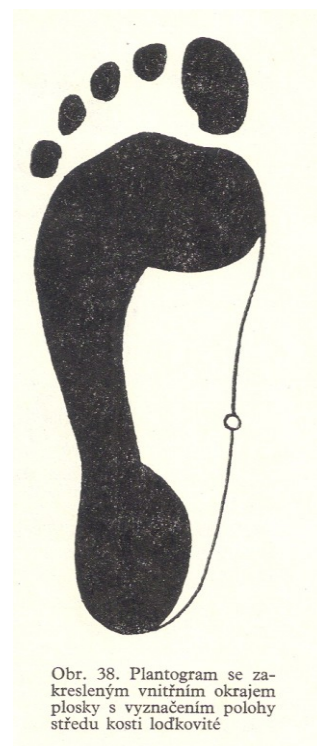
Závěr: index pravé nohy = , index levé nohy =

Napište Vaše hodnocení:.....

Obr. 36. Otisky normálních a různě deformovaných chodidel (normální noha; široká, příčně plochá noha; noha s vysokou klenbou; lukovitá noha; plochá noha; těžce plochá noha)



Obr. 39. Vlevo plantogram se spojnicemi zevního a vnitřního okraje plosky s úhlem nohy (tj. úhel mezi vnitřním a vnějším paprskem nohy), vpravo plantogram se zakreslenou nejmenší a největší šířkou otisku



Obr. 38. Plantogram se zakresleným vnitřním okrajem plosky s vyznačením polohy středu kosti ložkovité

Použitá literatura a prameny:

Hajn, V. (1996): *Antropologie II*. Olomouc.

Nováková, Z., Roman, R. a kol. (2009): Praktická cvičení z fyziologie. LF MU Brno.

Suchý, J., Machová J. (1966): Praktická cvičení ze somatologie a antropologie pro pedagogické fakulty. SPN Praha.

Jelínek J., Zicháček V. (2007): Biologie pro gymnázia. Nakl. Olomouc.