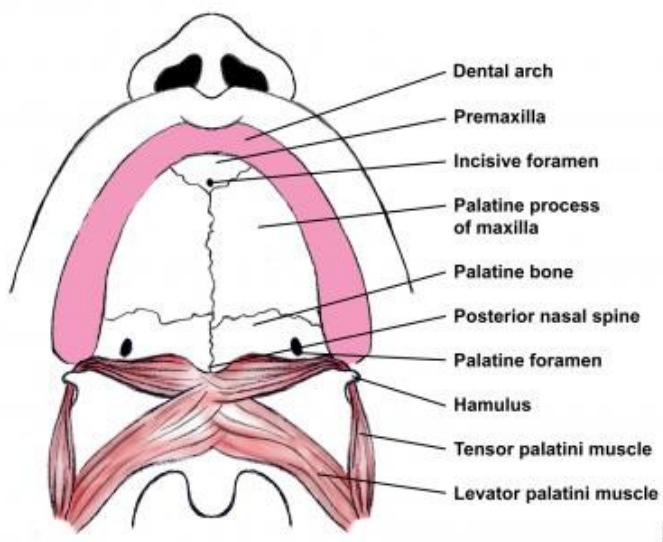
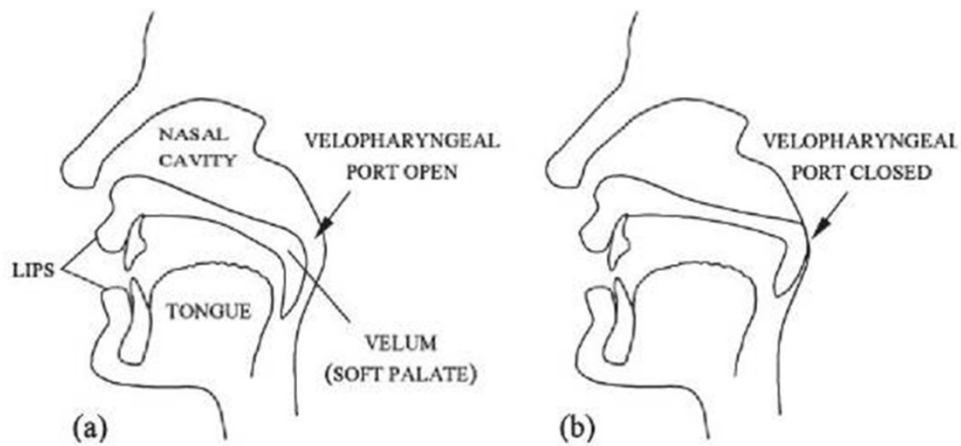
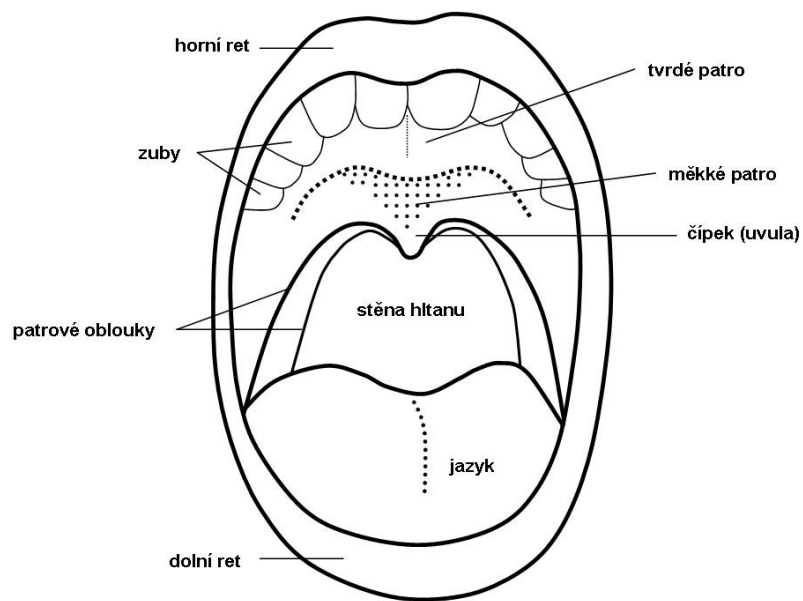
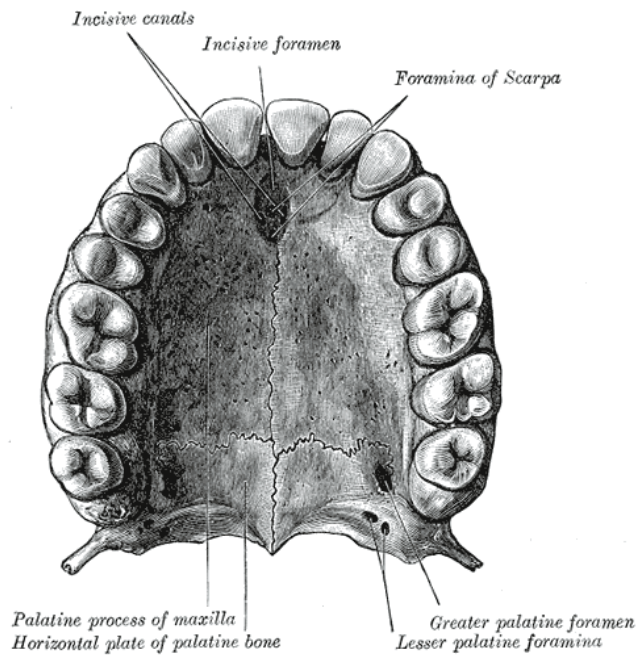


Proces polykání, VFM, zpěv a změny anatomických poměrů

- <https://www.youtube.com/watch?v=pNcV6yAfg-g>
- <https://www.youtube.com/watch?v=umnnA50IDIY>
- <https://www.youtube.com/watch?v=J3TwTb-T044>

Obrazové podklady k anatomii





HYPERNAZALITA

- patologicky zvýšená nosovost
- silné nosní zbarvení všech orálních hlásek

ETIOLOGIE - PŘÍČINY ORGANICKÉ

vrozené

- rozštěpy TP a MP
- submukózní rozštěp patra
- vrozeně zkrácené patro
- nedostatečný vývoj svalstva MP
- nepravidelný vývoj svalstva MP

ETIOLOGIE – PŘÍČINY ORGANICKÉ

- získané
- centrální obrny
- periferní obrny
- obrny měkkého patra po CMP
- dále po operacích a nádorových onemocněních

PŘÍČINY FUNKČNÍ

- snížená činnost svalstva VFZ při dlouhodobém onemocnění a oslabení
- hysterie a neurózy
- mentální postižení
- sluchové postižení
- návyk – po adenotomii a tonzilektomii
- důsledek nesprávného mluvního vzoru

HYPORINOLALIE

- patologicky snížená nosovost
- omezení nebo zmenšením prostornosti rezonančních dutin
- temný rýmový zvuk řeči
- omezené dýchání nosem s následným dýcháním ústy
- poruchy čichu
- m, n, ň – b, d, d'

ETIOLOGIE – PŘÍČINY ORGANICKÉ

vrozené

- úzké nosní průduchy
- deformace obličeje
- vybočená nosní přepážka

ETIOLOGIE – PŘÍČINY ORGANICKÉ

získané

- zduření nosní sliznice při akutní nebo chronické rýmě
- nádory
- cysty
- polypy
- hypertrofie nosní mandle

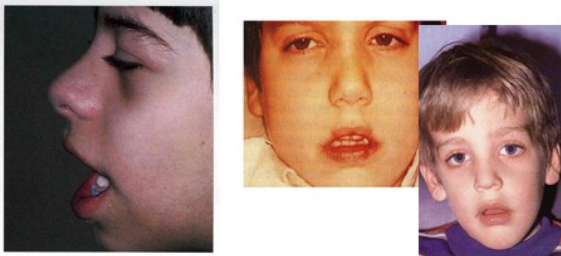PŘÍČINY FUNKČNÍ

- poruchy svalstva vela způsobující zvýšenou činnost a sílu VFZ

SMÍŠENÁ RINOLALIE

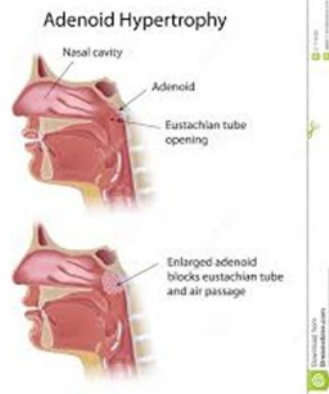
- kombinace hypernazality a hyponazality
- velofaryngeální závěr je nedostatečný
- zároveň je překážka v nosní nebo nosohltanové dutině

FACIES ADENOIDEA

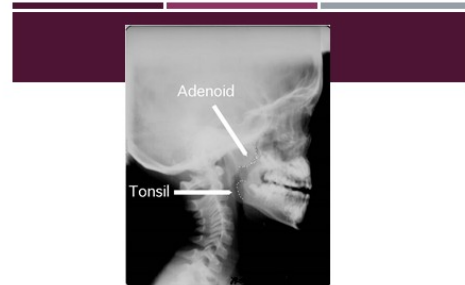
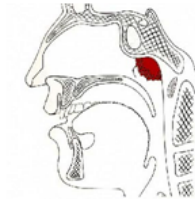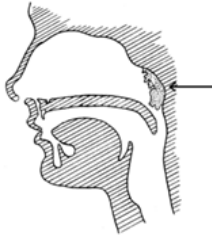


NOSNÍ MANDLE

- Adenoidní vegetace



ADENOIDNÍ VEGETACE



Intrauterinní vývoj

- https://www.youtube.com/watch?v=wFY_KPFS3LA (bbc)

Vizita – orofaciální rozštěpy

- <https://www.youtube.com/watch?v=ZVqZ2kPybGw>

www.stastny-usmev.cz

ROZDĚLENÍ PŘÍČIN ROZŠTĚPŮ

