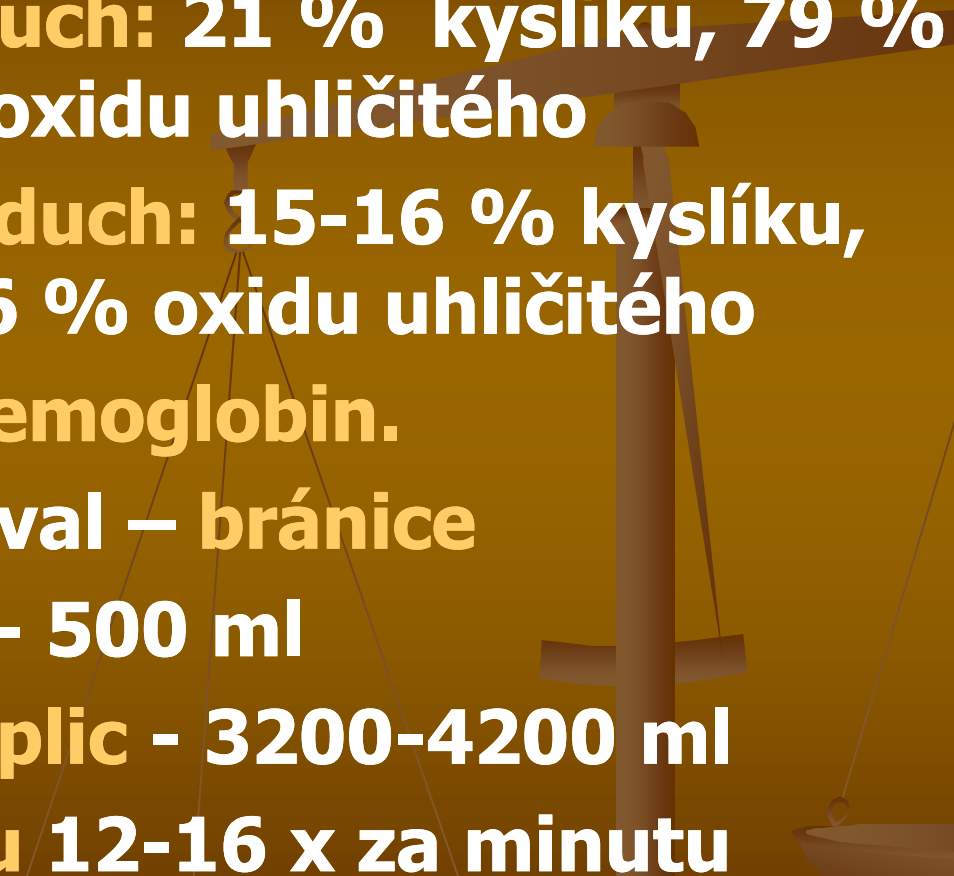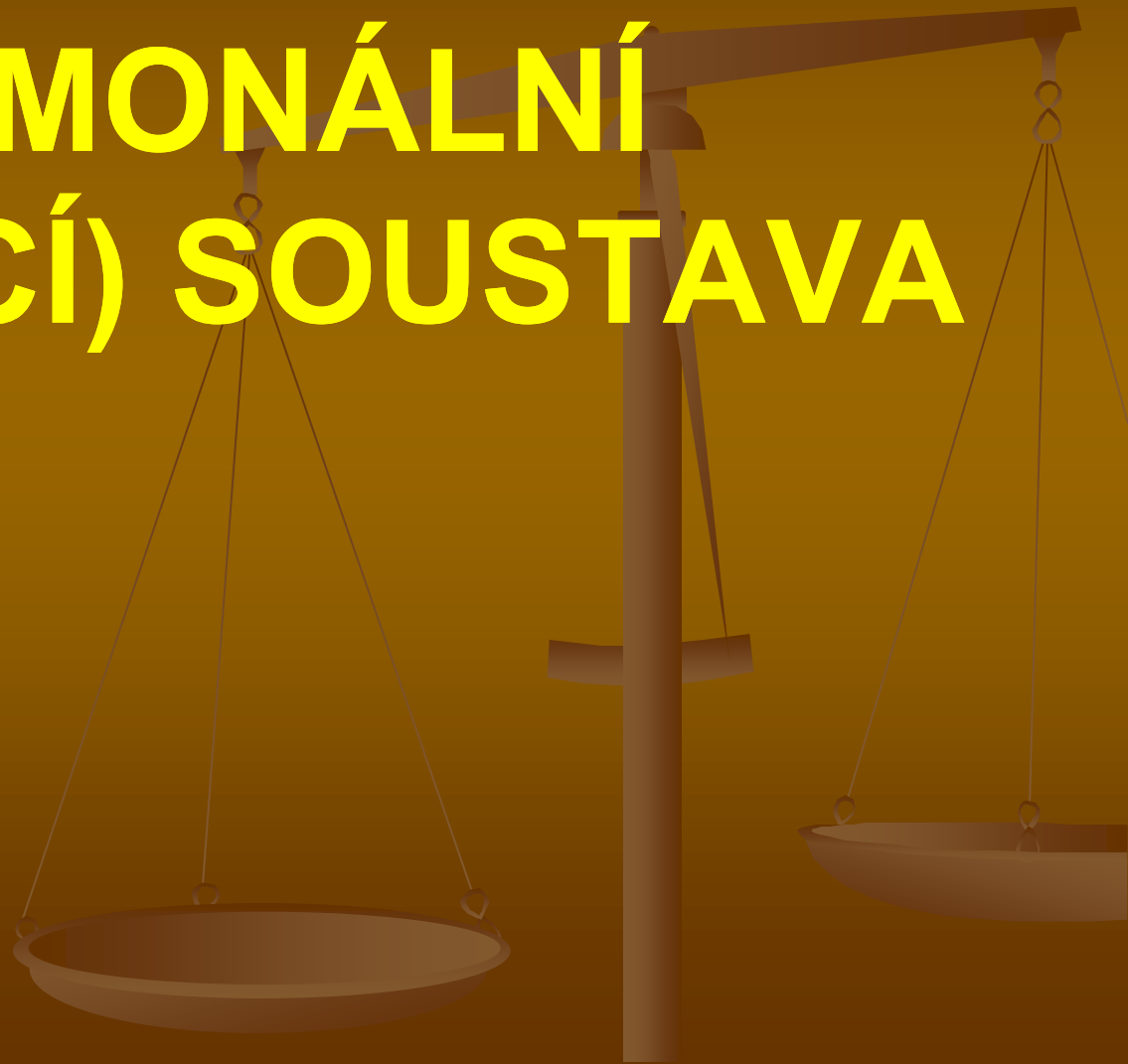


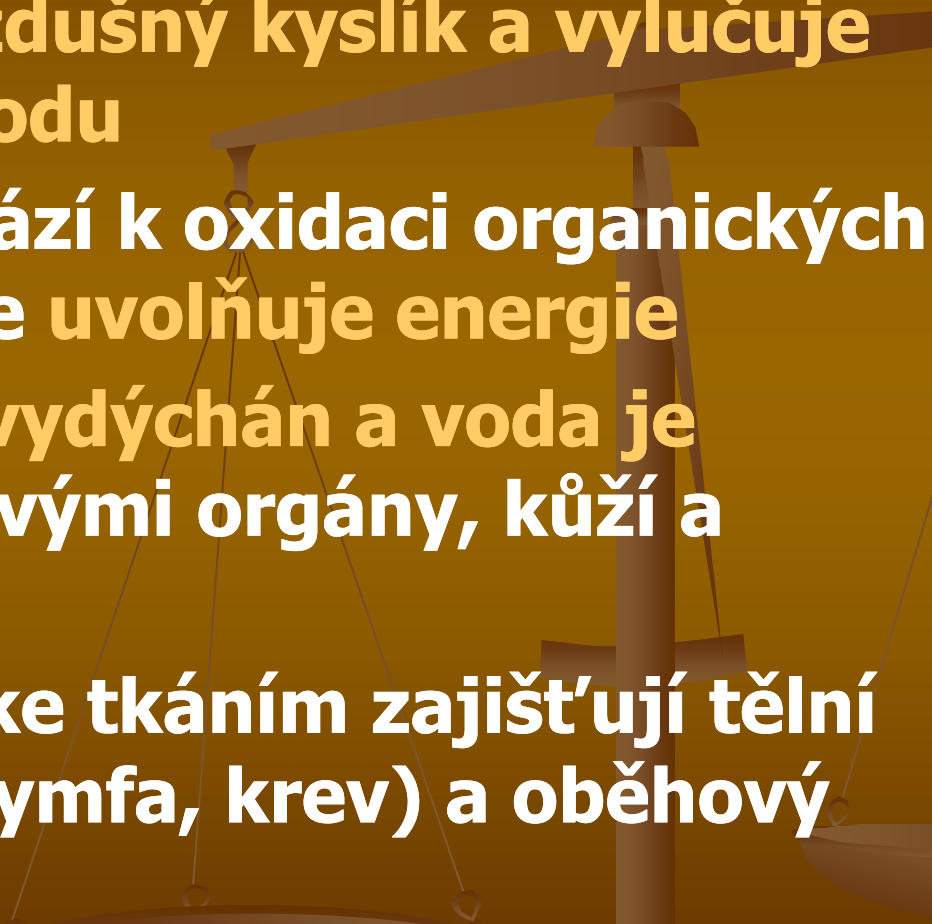
PULMONÁLNÍ (DÝCHACÍ) SOUSTAVA



Dýchání

- **Vdechovaný vzduch: 21 % kyslíku, 79 % dusíku, 0,04 % oxidu uhličitého**
 - **Vydechovaný vzduch: 15-16 % kyslíku, 79% dusíku, 5-6 % oxidu uhličitého**
 - **Kyslík přenáší hemoglobin.**
 - **Hlavní dýchací sval – bránice**
 - **Dechový objem - 500 ml**
 - **Vitální kapacita plic - 3200-4200 ml**
 - **Frekvence dechu 12-16 x za minutu**
- 

Dýchání

- **děj, při kterém organismus získává a spotřebovává vzdušný kyslík a vylučuje oxid uhličitý a vodu**
 - **Ve tkáních dochází k oxidaci organických látek, přičemž se uvolňuje energie**
 - **Oxid uhličitý je vydýchán a voda je vyloučena močovými orgány, kůží a plícemi**
 - **Rozvod kyslíku ke tkáním zajišťují tělní tekutiny (hemolymfa, krev) a oběhový systém**
- 

Dýchání zevní

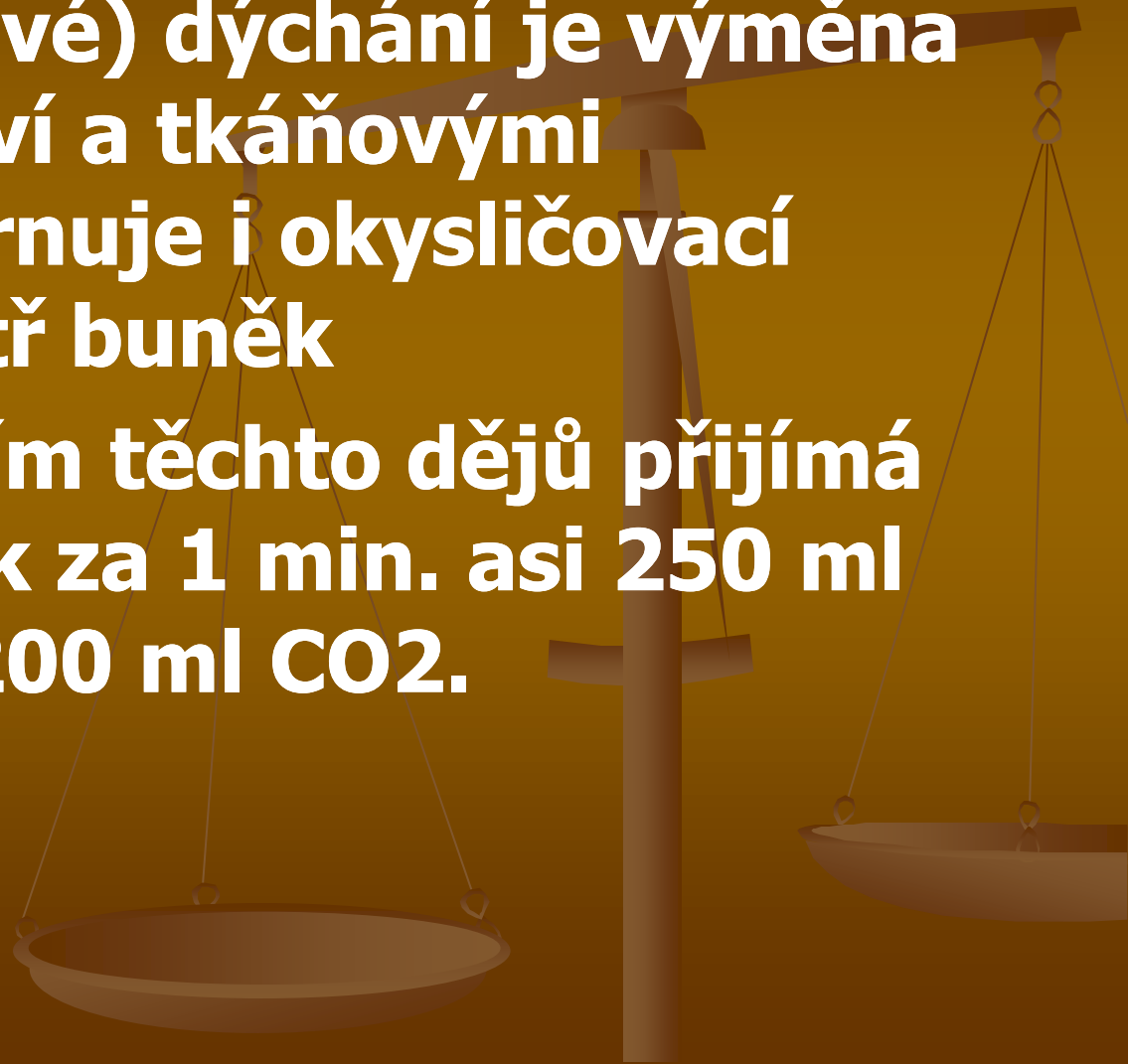
- Zevní (plicní) dýchání je výměna dýchacích plynů O_2 a CO_2 mezi plícemi a krví (je zajištěno dýchacími trubicemi z nosní a ústní dutiny do plic) a dýchacími oddíly plic (přes stěnu sklípků dochází k výměně plynů mezi vnitřním prostorem plicních sklípků a krví)

Rozvod dýchacích plynů (O_2 , CO_2 , N)

- zajištěn krví, mezi vnitřním povrchem plic a buňkami tkání

Dýchání vnitřní

- **Vnitřní (tkáňové) dýchání je výměna plynů mezi krví a tkáňovými buňkami, zahrnuje i okysličovací pochody uvnitř buněk**
- **Prostřednictvím těchto dějů přijímá dospělý člověk za 1 min. asi 250 ml O₂ a vydává 200 ml CO₂.**



Základní pojmy dýchacího systému

Expirace

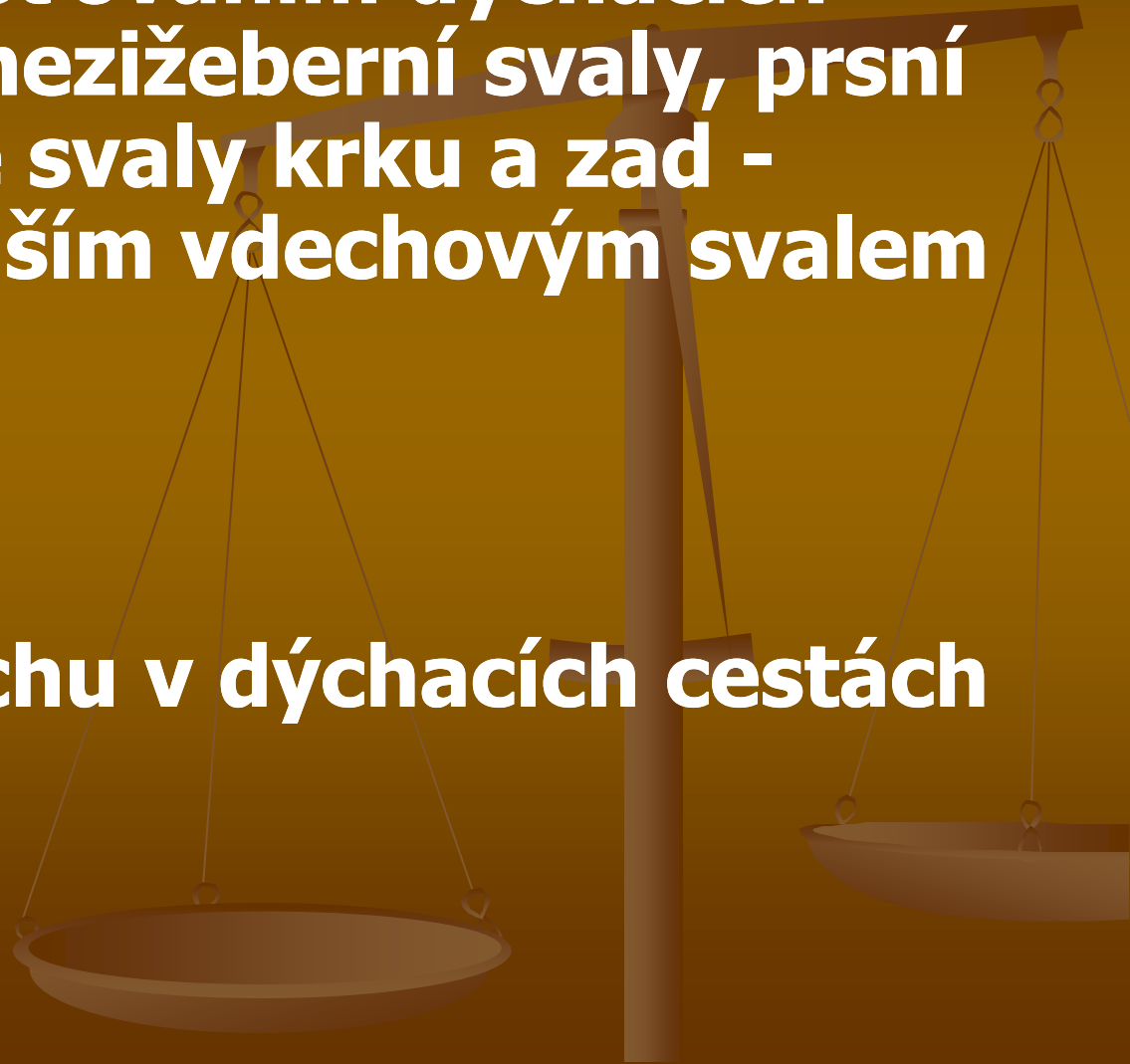
- výdech, pasivní fáze dýchacího cyklu
- výdechové svaly: břišní svaly a vnitřní mezižební svaly ⇒ uplatňují se v závěru expirace a při usilovném výdechu; dále bránice a pružnost hrudní stěny a plic; při prohloubeném dýchání se navíc zapojují: zádové, krční svaly a svaly pažního pletence ⇒ pomocné dýchací svaly

Inspirace

- vdech, aktivní fáze dýchacího cyklu vyvolaná smršťováním dýchacích svalů (zevní mezižební svaly, prsní svaly, některé svaly krku a zad - nejvýznamnějším vdechovým svalem je bránice)

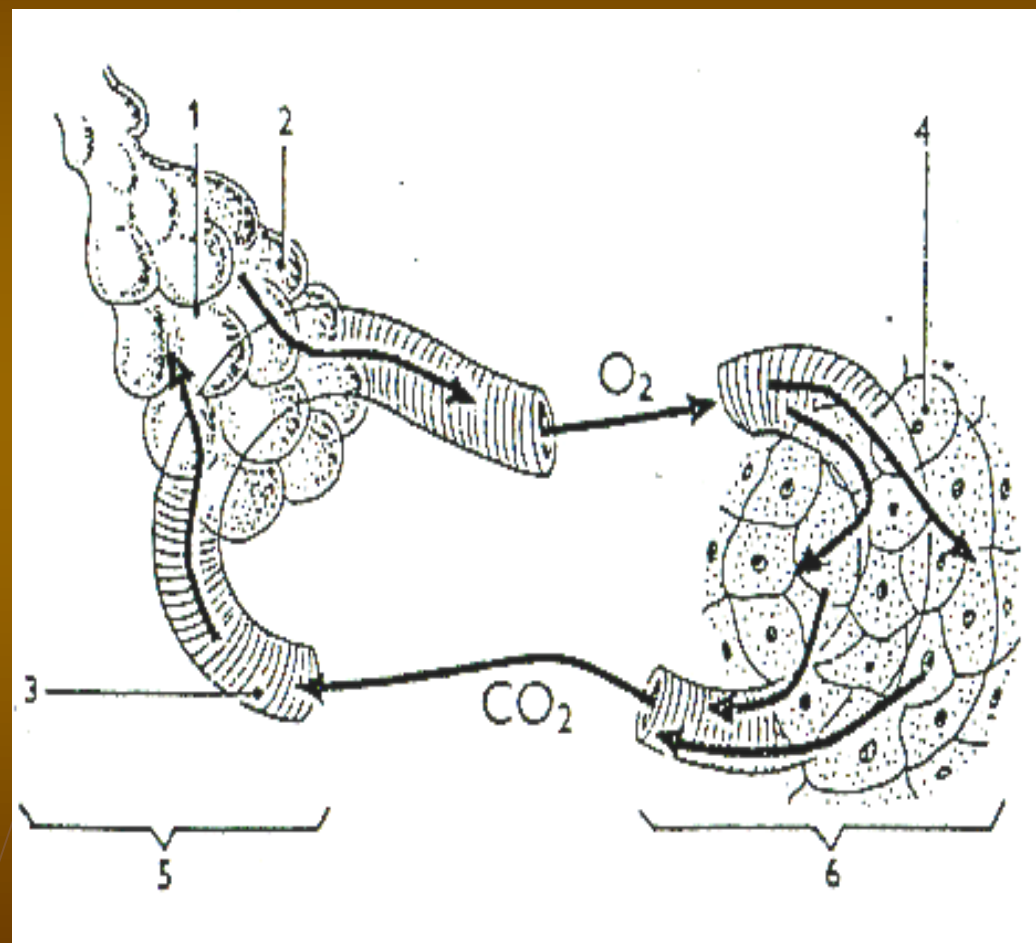
Ventilace

- výměna vzduchu v dýchacích cestách a v plicích



Výměna plynů při zevním a vnitřním dýchání

1. plicní váček
2. plicní sklípek
3. plicní vlásečnice
4. buňky těla
5. zevní dýchání
6. vnitřní dýchání



Stavba dýchacího ústrojí

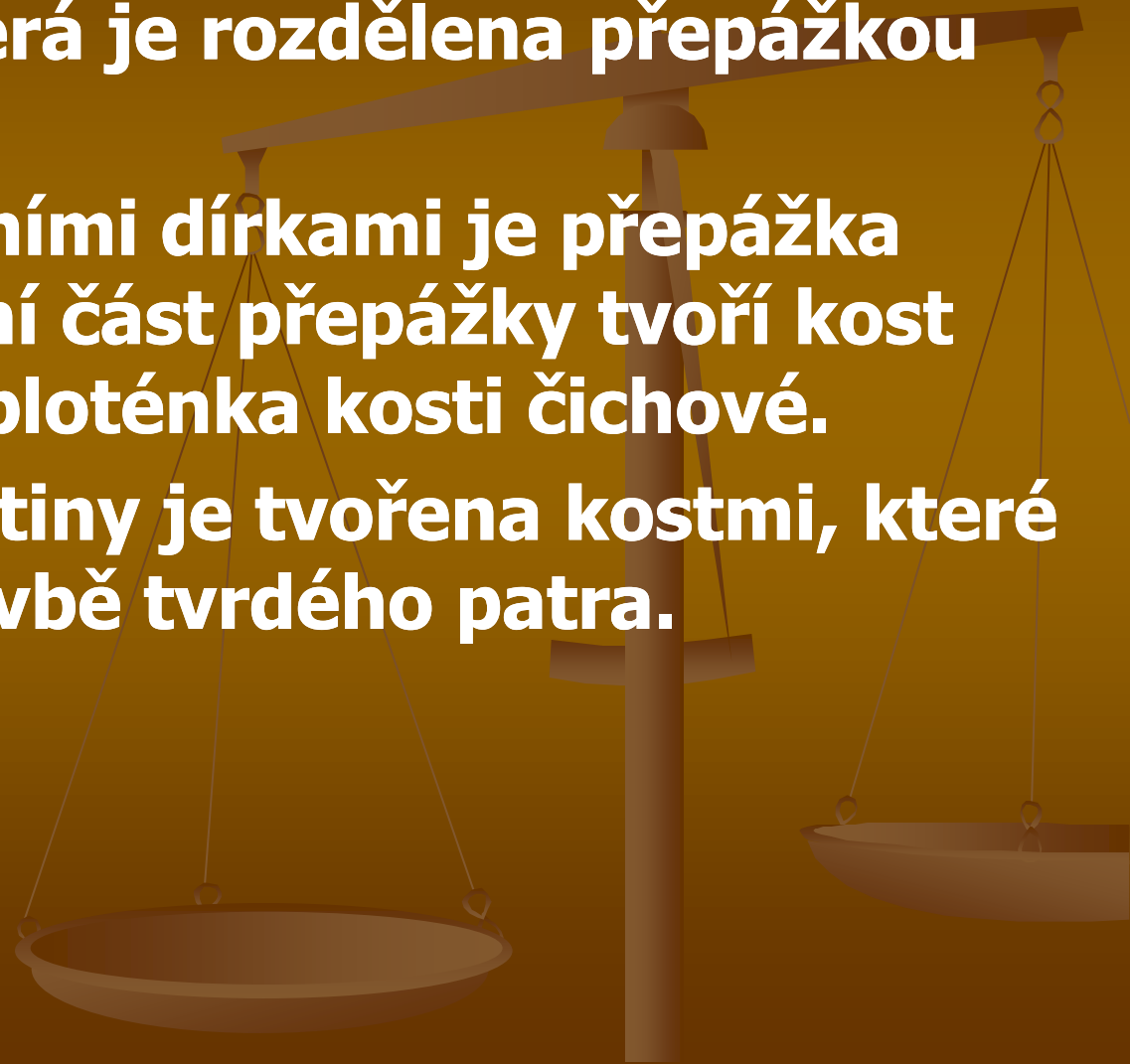
- **D. Ú. tvoří horní cesty dýchací, dolní cesty dýchací a plíce.**
- **HCD se vyvíjejí spolu s dutinou ústní ze společného základu v obličejové části zárodku.**
- **Plíce s DDC vznikají v embryonálním vývoji jako vakovité vychlípeniny trávicí trubice na rozhraní hltanu a jícnu. Při prvním křiku novorozence nastává také vdech a zapojení plic do dýchací funkce.**

Dýchací cesty

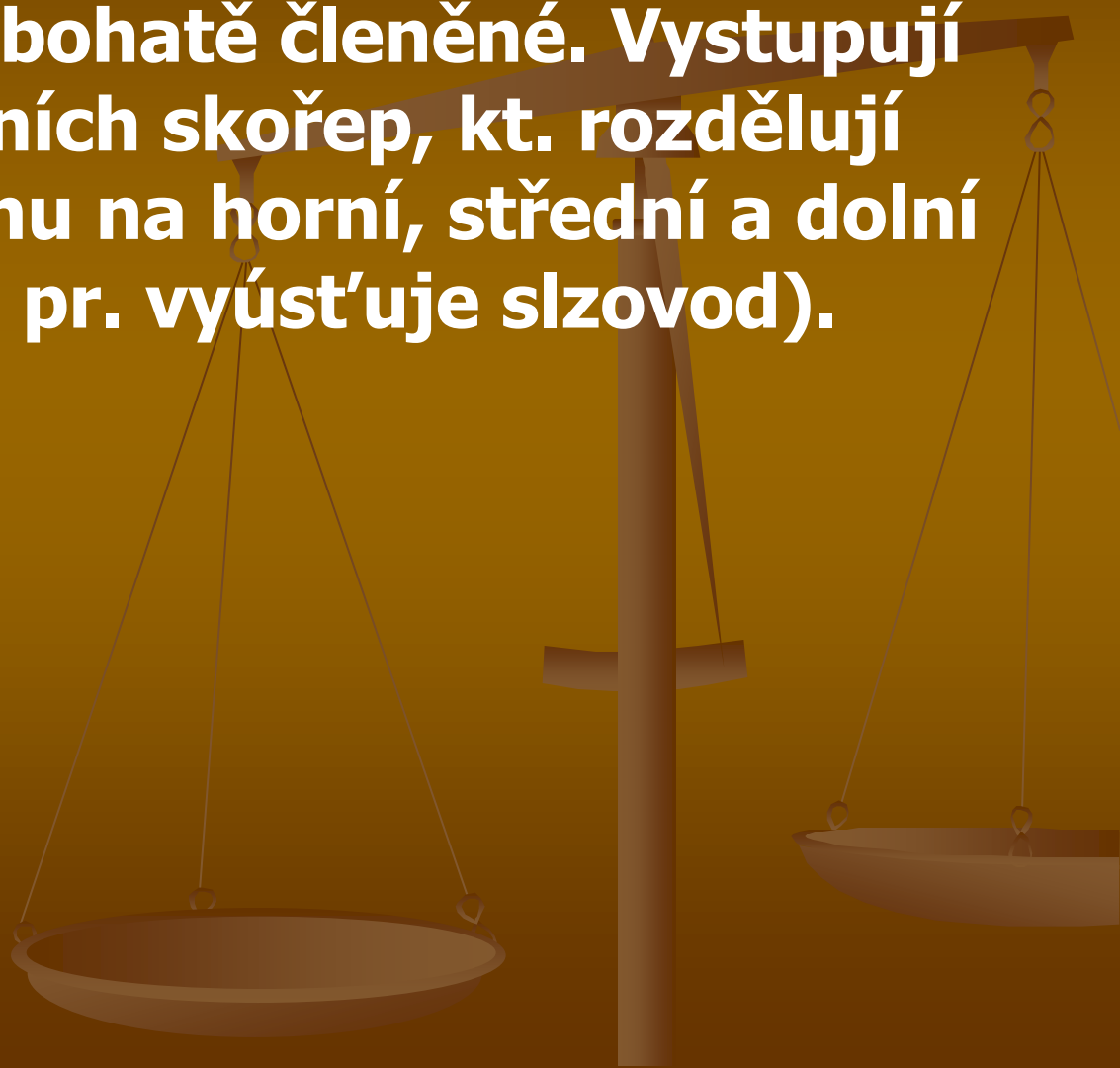
- nosní dutina spojená s dutinami v lebečních kostech (vedlejší dutiny nosní) – vystlány tenkou sliznicí → hltan (*pharynx*) – horní část – nosohltan (*nasopharynx*) – ústí zde Eustachovy trubice (spojují střední ucho s nosohltanem) → v blízkosti lymfatické uzlíky – nosohltanové mandle → hrtan (*larynx*) → průdušnice (*trachea*) – dolní část do hrudníku → dělí se na 2 hlavní průdušky (*bronchy*) – zanořují se do plic – větví se a tvoří bronchiální strom → průdušinky → plicní váčky → plicní sklípky

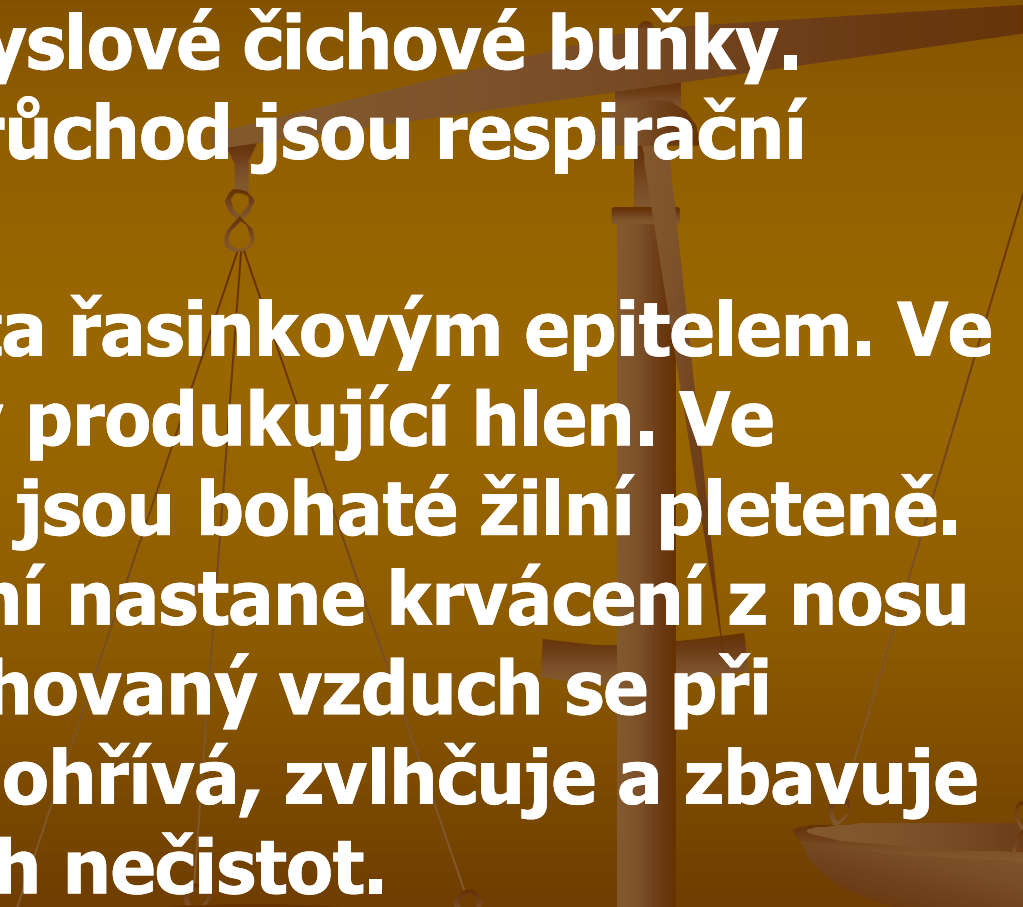
Horní cesty dýchací (dutina nosní a hltan)

- HCD začínají nosem, uvnitř je dutina nosní (cavum nasi), která je rozdělena přepážkou na dvě části.
- Vpředu mezi nosními dírkami je přepážka chrupavčitá, zadní část přepážky tvoří kost radličná a svislá ploténka kosti čichové.
- Spodina nosní dutiny je tvořena kostmi, které se podílejí na stavbě tvrdého patra.



- **Ve stropu nosní dutiny je dírkováná ploténka kosti čichové.**
- **Boční stěny jsou bohatě členěné. Vystupují z nich tři páry nosních skořep, kt. rozdělují každou nosní dutinu na horní, střední a dolní průchod (v dolním pr. vyústí uje slzovod).**



- **Celá nosní dutina je vystlána sliznicí.**
 - **V horním průchodu je čichový oddíl. Sliznice zde obsahuje smyslové čichové buňky. Střední a dolní průchod jsou respirační oddíly.**
 - **Sliznice je pokryta řasinkovým epitelem. Ve sliznici jsou žlázy produkující hlen. Ve slizničním vazivu jsou bohaté žilní pleteně. Při jejich poranění nastane krvácení z nosu (epistaxis). Vdechovaný vzduch se při průchodu nosem ohřívá, zvlhčuje a zbavuje drobných pevných nečistot.**
- 

Vedlejší dutiny nosní (sinusy)

- S dutinou nosní jsou spojeny VDN, které jsou v kostech obklopujících nosní dutinu (v čelní kosti, čichové a klínové kosti a v horních čelistech). Jsou vystlány tenkou sliznicí a vyplněny vzduchem. Při tvoření hlasu mají sinusy význam jako rezonátory.

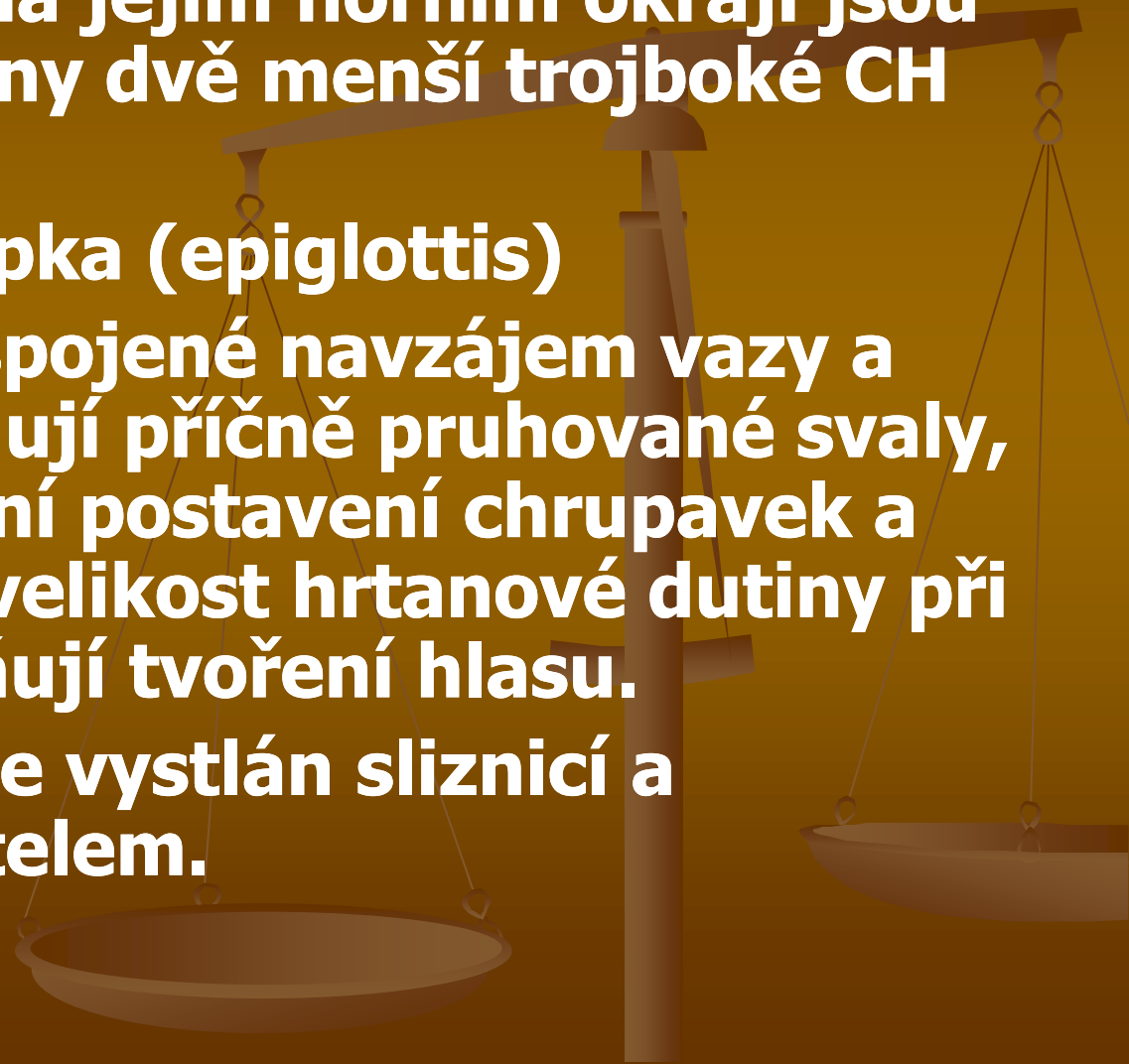
Hltan

- Dutina nosní přechází zadními nosními otvory (choany) do dutiny hltanové ⇒ hltanu (pharynx).
- Horní část hltanu je nosohltan; střední oddíl = ústní část; dolní je hrtanová část.
- Nosohltan (nasopharynx) je spojen s dutinou nosní zadními nosními otvory. Po stranách vyústí do nosohltanu sluchové (Eustachovy) trubice, kt. vycházejí ze středního ucha. V klenbě nosohltanu, kt. naléhá na lebeční spodinu, je ve sliznici nakupeno větší množství mízní tkáně tzv. hltanová mandle (třetí mandle, nosní mandle).

Dolní cesty dýchací

- **Hrtan, průdušnice, průdušky**
- **Hrtan (larynx) přední plocha je pokryta dolními svaly jazyky, podél bočních stěn jsou přiloženy laloky štítné žlázy. Dolní část hrtanu pokračuje v průdušnici.**
- **Podkladem hrtanu jsou chrupavky, největší je štítná (tvořena dvěma ploténkami, jejichž přední okraje se spojují a vytvářejí ostrou hranu, kt. u mužů vystupuje na krku jako nápadný hrbol=ohryzek)**

- K hornímu okraji ŠCH se připíná široká vazivová blána, kterou je celý hrtan zavěšen k jazylce.
- CH prstencová na jejím horním okraji jsou kloubně připojeny dvě menší trojboké CH hlasivkové.
- Hrtanová příklopka (epiglottis)
- Na chrupavky, spojené navzájem vazy a klouby se připojují příčně pruhované svaly, svými stahy mění postavení chrupavek a tím také tvar a velikost hrtanové dutiny při dýchání a ovlivňují tvoření hlasu.
- Vnitřek hrtanu je vystlán sliznicí a řasinkovým epitelem.

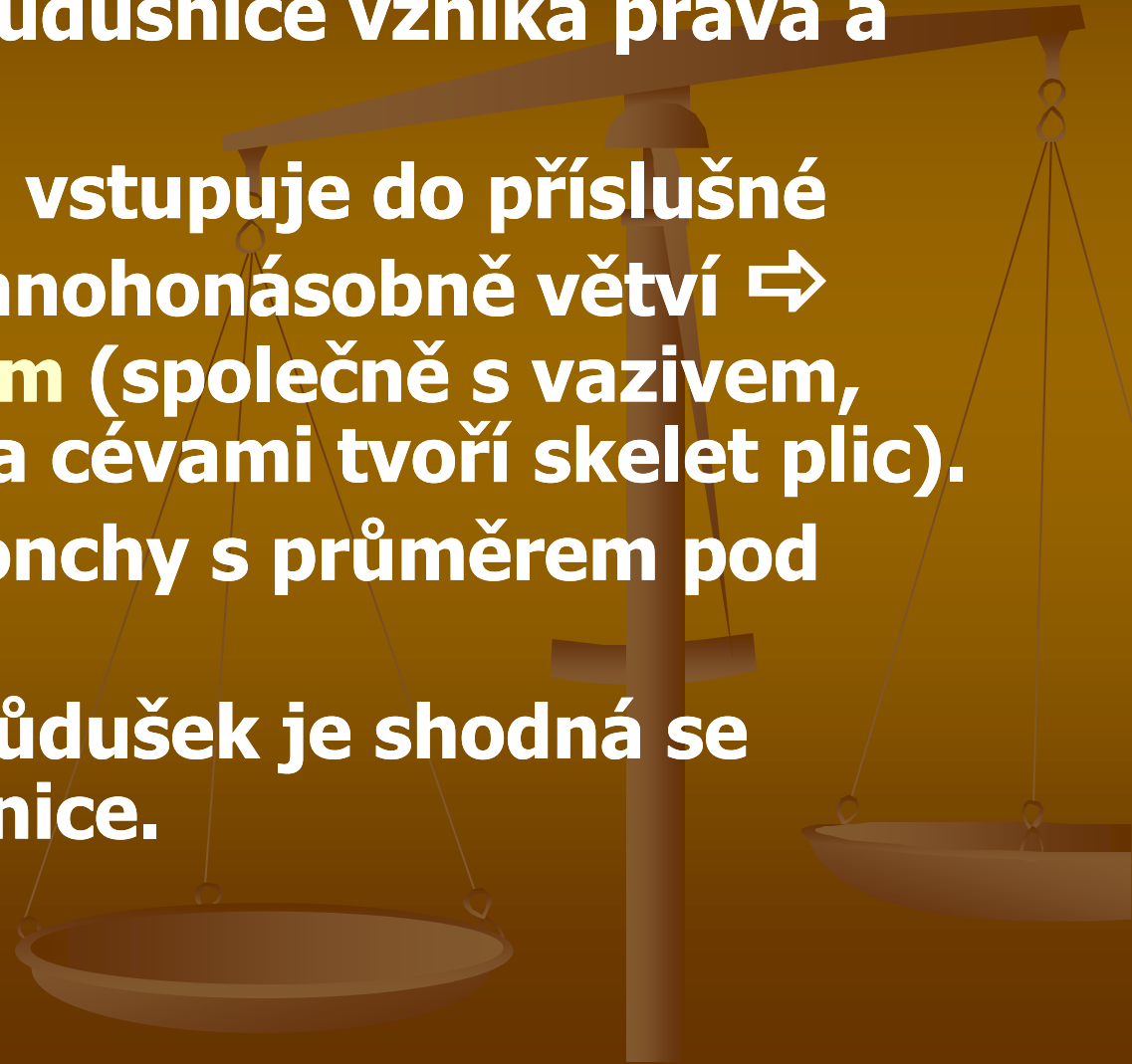


Průdušnice (trachea)

- Je pružná trubice 12 cm dlouhá, je uložena před jícnem ve výši 4. a 5. hrudního obratle se rozvětňuje na dvě průdušky.
- Stěna průdušnice je zepředu a na bocích vyztužena chrupavkami podkovovitého tvaru. CH jsou mezi sebou spojeny vazivem. Ve straně přivrácené k páteři probíhají ve vazivu příčné i podélné hladné svaly, kt. umožňují prodlužování a zkracování průdušnice.

Průdušky (bronchi)

- Rozvětvením průdušnice vzniká pravá a levá průduška.
- Každá průduška vstupuje do příslušné plíce a tam se mnohonásobně větví ⇨ bronchiální strom (společně s vazivem, hladkými svaly a cévami tvoří skelet plic).
- **Bronchioly**=bronchy s průměrem pod jeden milimetr
- Stavba stěny průdušek je shodná se stavbou průdušnice.



Plíce

- **Plíce** jsou převážně v prostoru hrudní dutiny.
- Pravá plíce je hlubokými zářezy rozdělena na tři laloky a levá na laloky dva.
- Plicní tkáň je složená z průdušek, vaziva, cév a nervů.
- Plicní segment – úsek plicní tkáně, který má vlastní průdušku a cévy a je oddělen od ostatních segmentů vazivem.
- Povrch plic je kryt poplicnicí, která přechází na stěny hrudní dutiny jako pohrudnice (zcela uzavírá dvě samostatné dutiny pohrudniční, prostor mezi nimi je vyplněn řídkým tukovým vazivem=mezihrudní prostor. Zde je uloženo srdce, procházejí tudy velké cévy, průdušky a jícn).

Vnitřní stavba plic

- Průdušky, které vstupují plicní brankou do plic, se uvnitř mnohonásobně větví na průduškový strom...
- Na průdušinky navazují konečné větévky zv. alveolární chodbičky, které ústí do plicních váčků. Stěny váčků jsou hroznovitě vyklenuty v plicní sklípky.
- PS končí rozvětvení dýchacích cest v plicích. Při postupném větvení v plicích ubývá v průduškách chrupavčité vyztužení a v průdušinkách chybí zcela. Počet plicních sklípků je velký a jejich povrch vytváří plochu asi 80 m².
- Aktivní dýchací plocha je o 25 % menší (část alveol představuje rezervu pro zvýšené nároky na kyslík).

- Sklípky mají velmi tenké stěny a tvoří je jednovrstevný epitel. Na zevní straně jsou opředeny hustou sítí krevních vlásečnic. V těchto sklípcích probíhá výměna dýchacích plynů mezi krví a plicemi (zevní dýchání).
- Dýchání probíhá jako nepodmíněná reflexní činnost, která má centrum v prodloužené míše. V dýchacím centru vznikají vzruchy, které jsou po dostředivých drahách k dýchacím svalům. DC je uloženo v retikulární formaci v prodloužené míše.
- Automatická a rytmická aktivita DC je ovlivňována koncentrací CO_2 v krvi, která jím protéká. Zvýší-li se množství CO_2 v tepenné krvi, zvětší se podráždění DC a dýchání se zrychlí a prohloubí.

CHOROBY, NEMOCI A PORUCHY DÝCHACÍ SOUSTAVY

rýma: alergická nebo infekční, zvýšená tvorba hlenu

chřipka: virus, kapénková infekce

katary dýchacích cest: virové i bakteriální

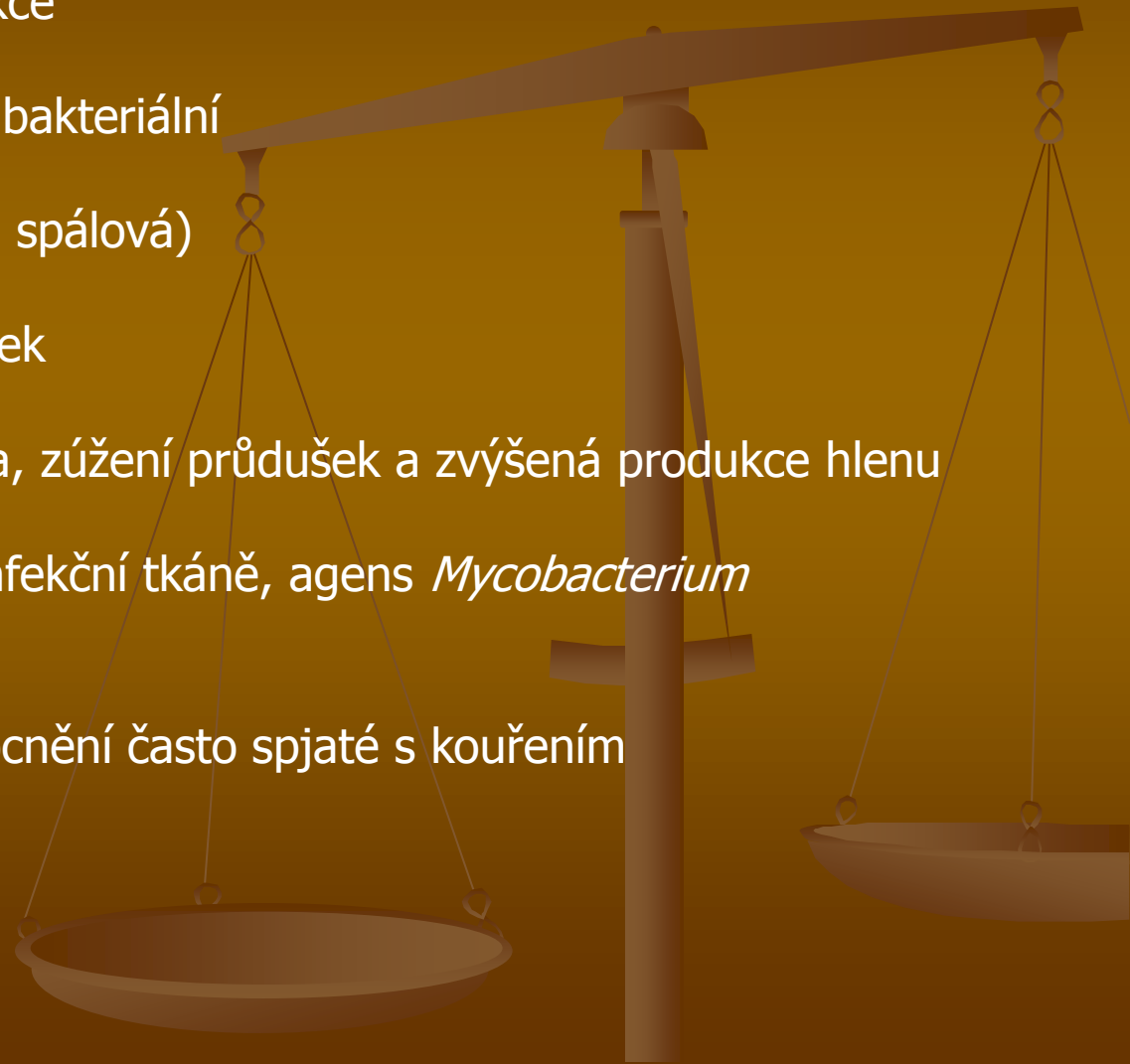
angína: zánět mandlí (hnisavá, spálová)

zápal: plic, průdušnice, průdušek

astma: křeče hladkého svalstva, zúžení průdušek a zvýšená produkce hlenu

tuberkulóza: vede k rozpadu infekční tkáně, agens *Mycobacterium tuberculosis*

rakovina plic: nádorové onemocnění často spjaté s kouřením



http://video.idnes.cz/?c=A140418_160141_zdravi_pet&idvideo=V140418_141604_tv-zpravy_mku

Neumírejme mladí - plíce

<https://www.youtube.com/watch?v=KRGUz1tulwM>

Co se děje v srdci a cévách kuřáka

<https://www.youtube.com/watch?v=pE1Npkg9Iq>

