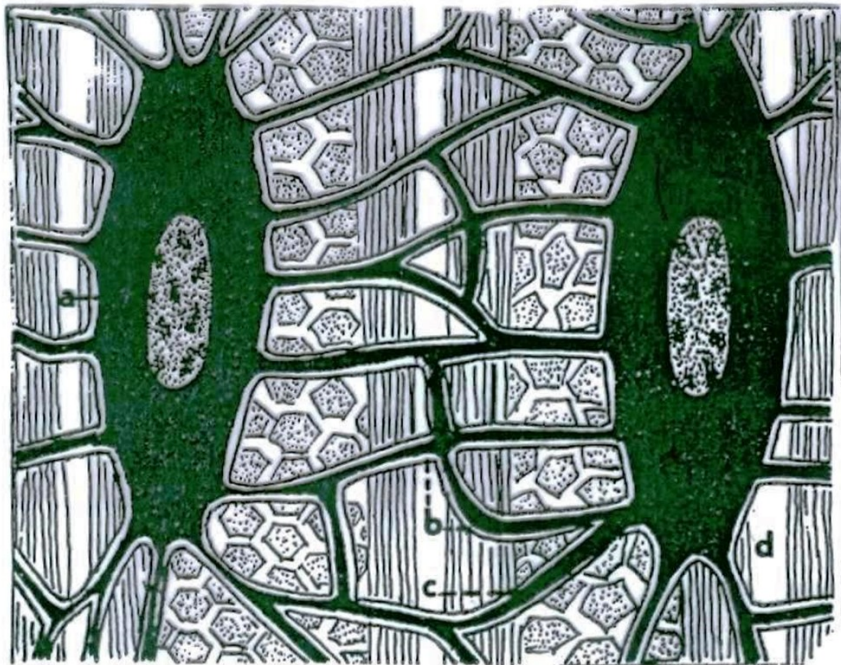

Cvičení č. 7 a 8

Úkol 1: Pozorování a zakreslení (trvalých) preparátů pojiv IV. – kostní a zubní tkáň:

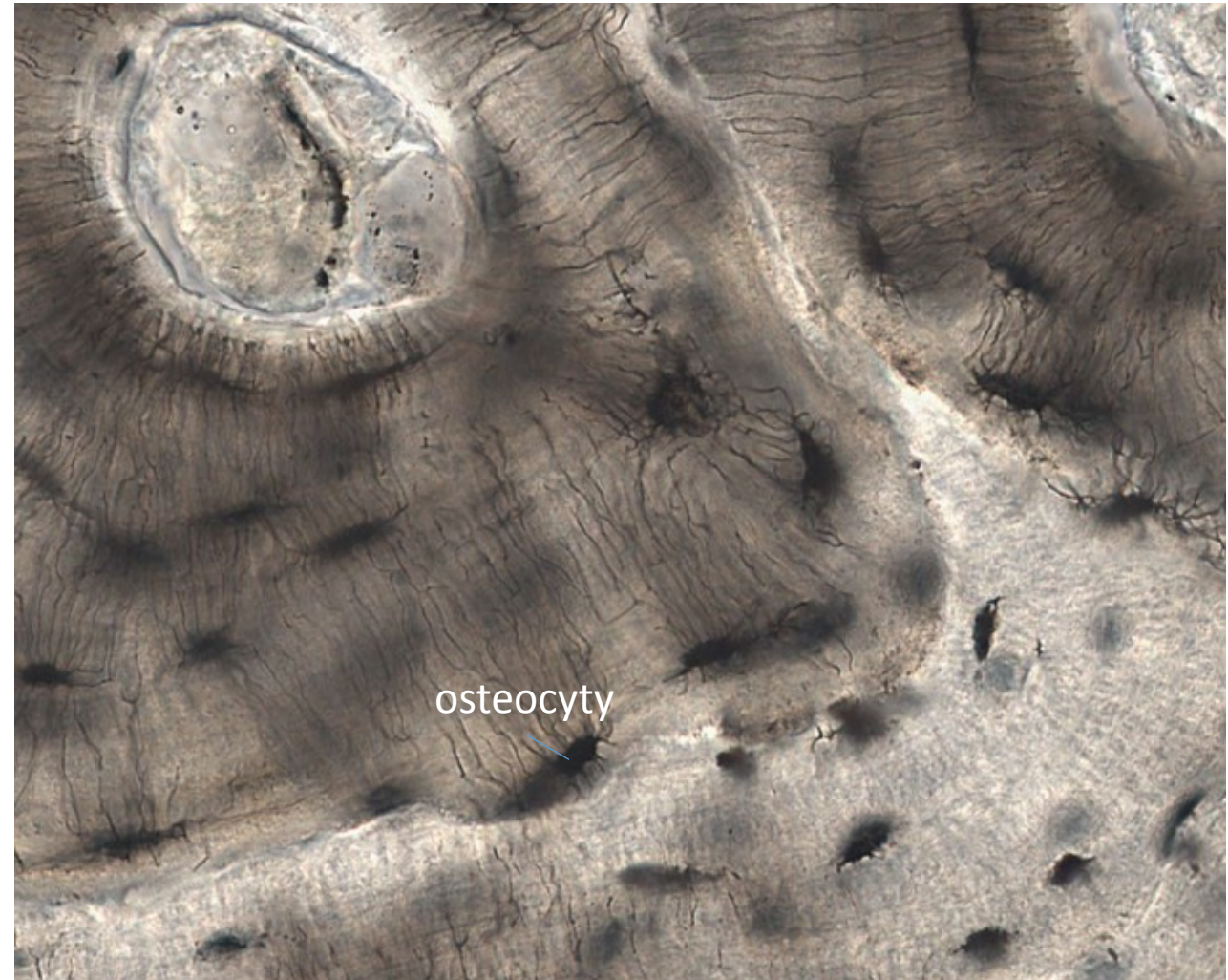1. Osteocyty
2. Primární (vláknitá) kost – osifikace 3. lamelární (= jemně vláknitá) kost:
3. Sekundární houbovitá (spongiózní) kost
4. Sekundární (kompaktní) kost
5. Stavba zubu

Osteocyt – kostní buňka



Obr. 115. Schéma uložení osteocytů v mezibuněčné hmotě kostní. a = tělo kostní buňky, b = canaliculi, c = plazmodesmy, d = mezibuněčné hmoty interfibrilární se svazčky kolagenních fibril.

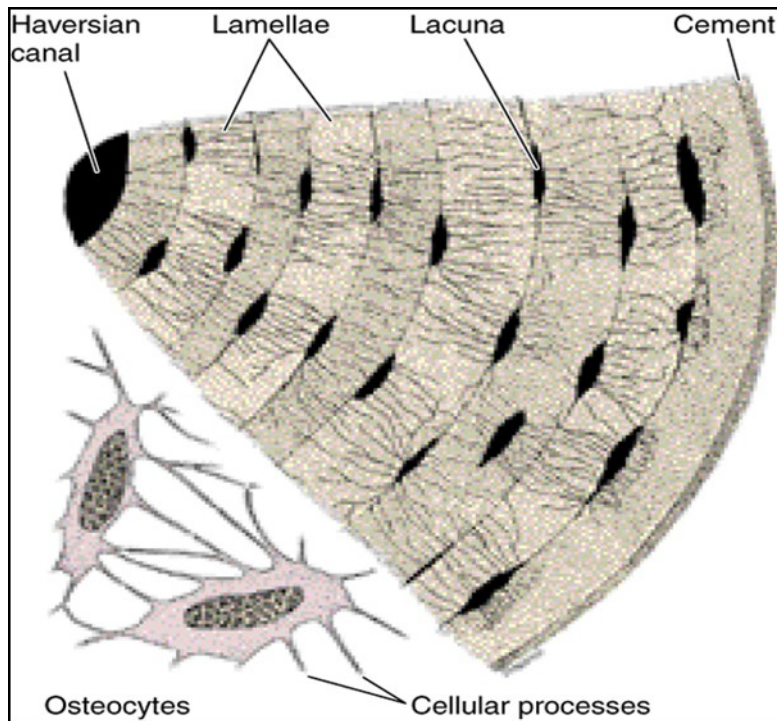
Teorie (nákres)



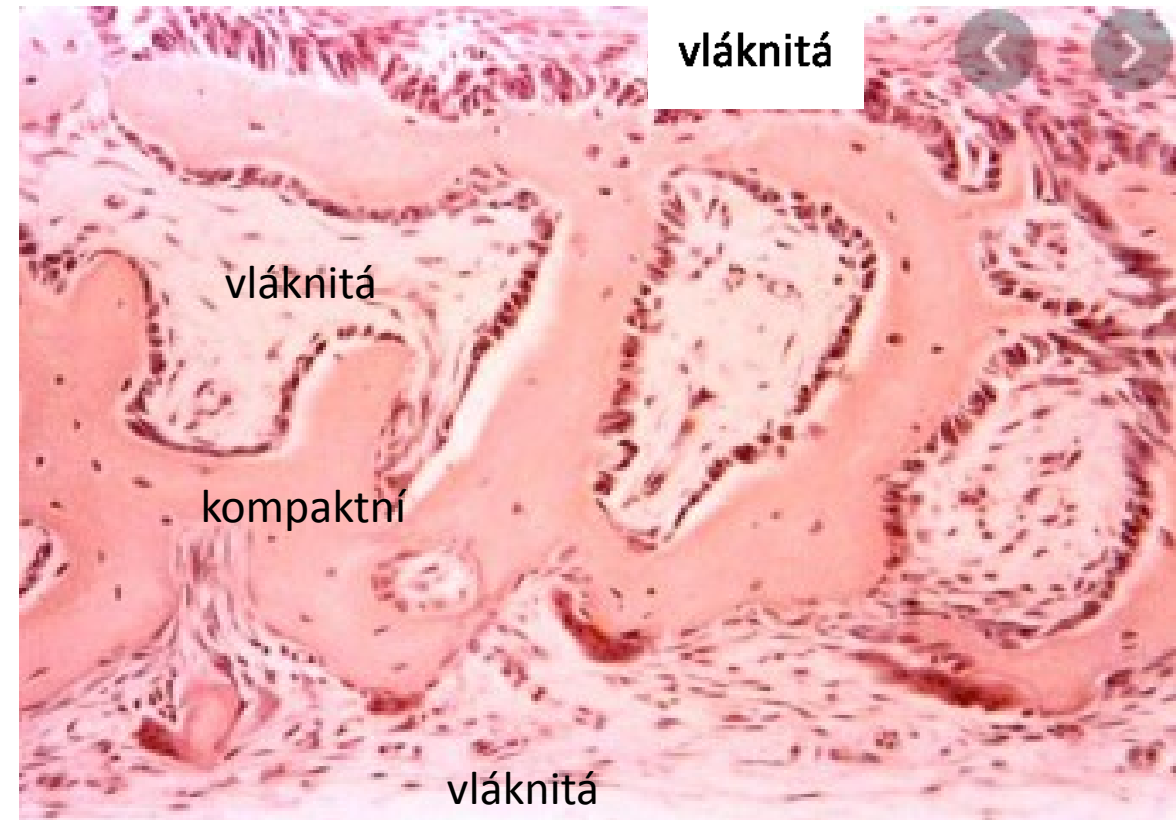
Preparát, kostní buňky spojené canaliculi navzájem (nekreslit)

Primární (vláknitá) kost – osifikace

desmogenní - z mezenchymálních buněk na osteoblasty

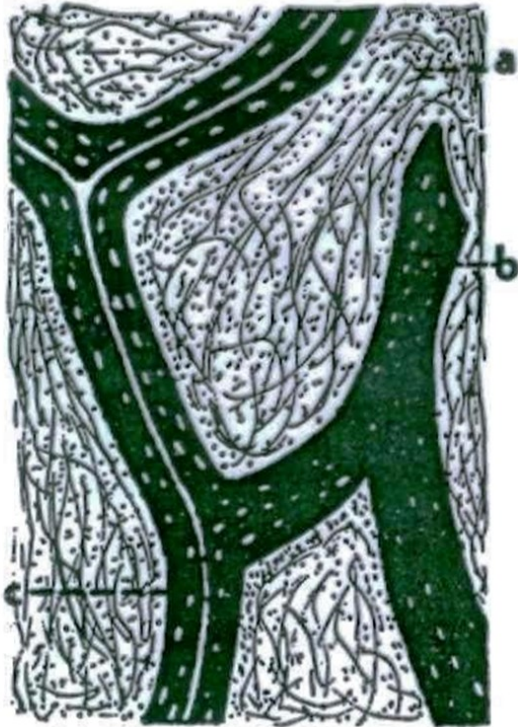


Nákres obou obrázků



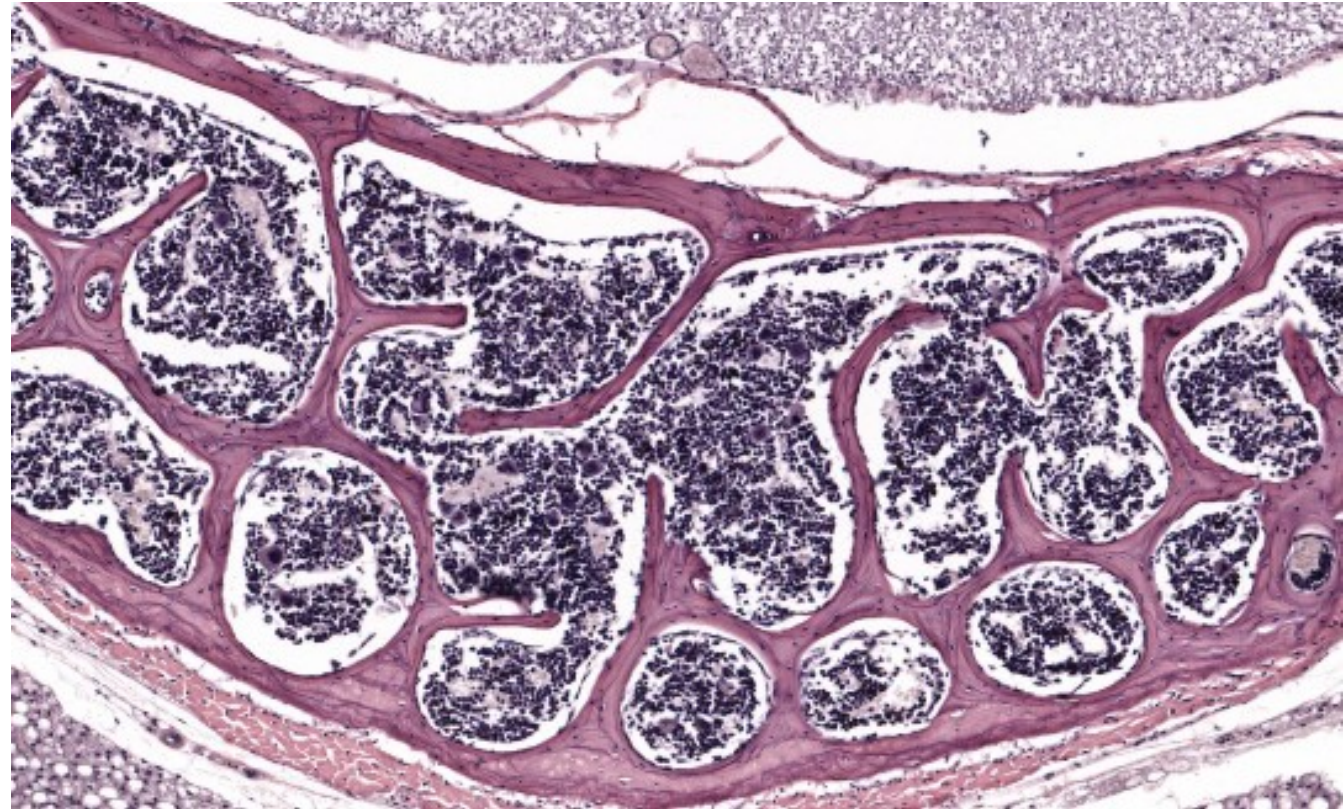
Na povrchu vláknité části osteoklasty

Sekundární houbovitá (spongiózní) kost



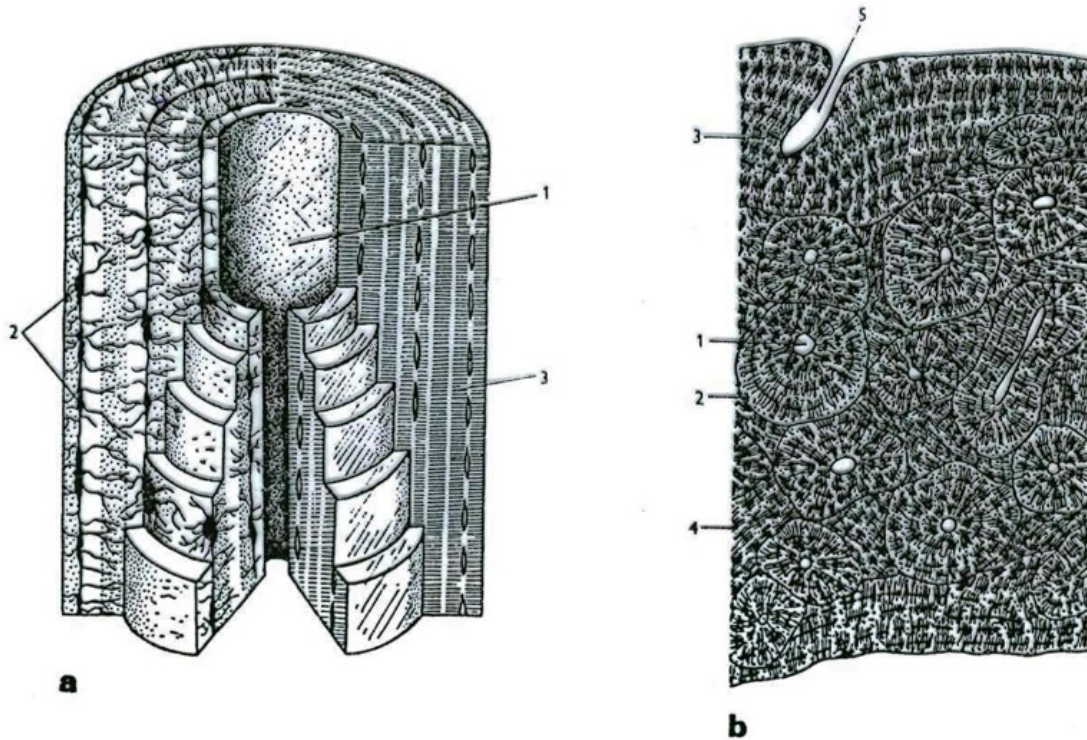
Obr. 116. Struktura houbovité kostní tkáně. a = červená kostní dřeň, b = osteon (spicula), c = trámeček (trabeculum) s Haversovým kanálkem.

Teorie
(nákres)



Preparát (nakreslit výřez)

Sekundární (kompaktní) kost



25. Stavba kosti

a osteon;

1 centrální kanálek; 2 osteocyty; 3 lamely;

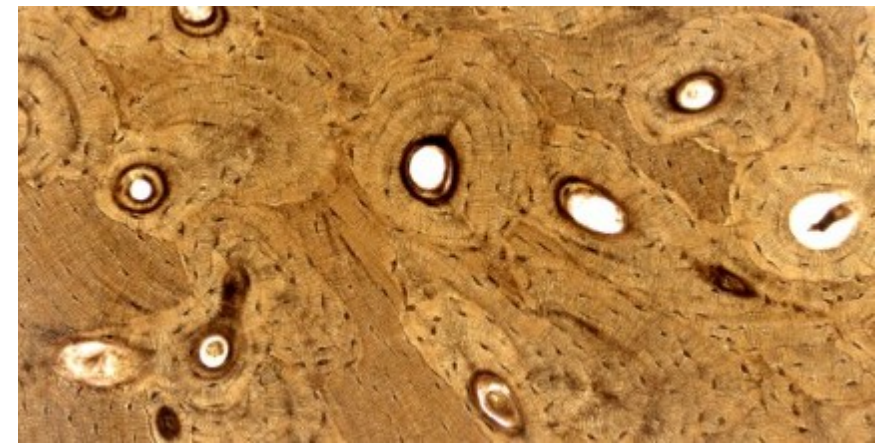
b kompaktní kost (příčný řez);

1 Haversův kanálek; 2 lamely (Haversův systém);

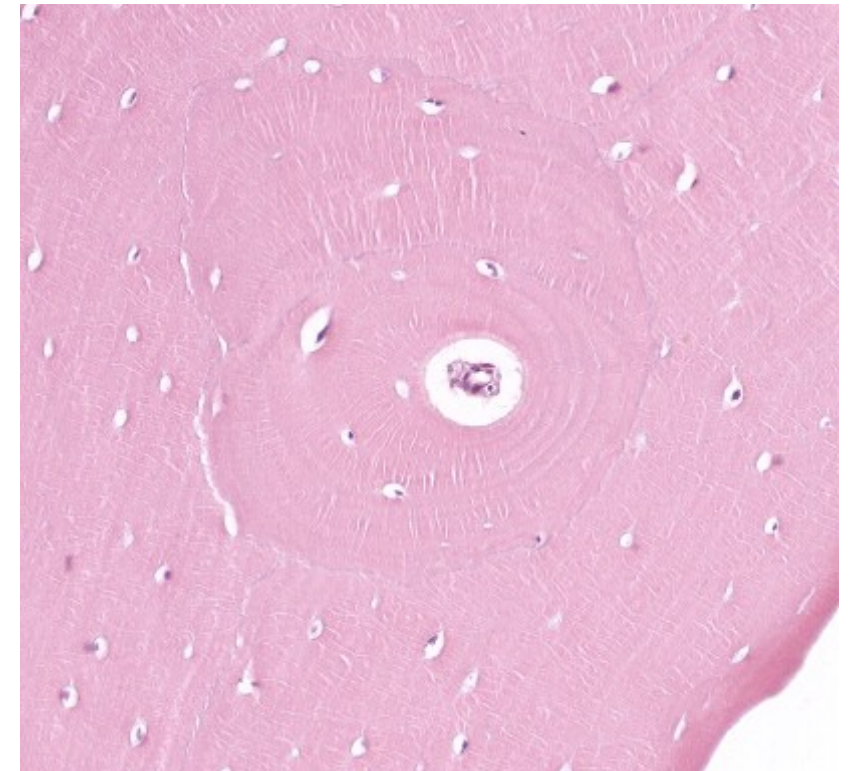
3 plášťové lamely; 4 vmezeřené lamely; 5 Volkmannův kanálek.

Podle Sládečka (*a*) a Vosse (*b*).

teorie

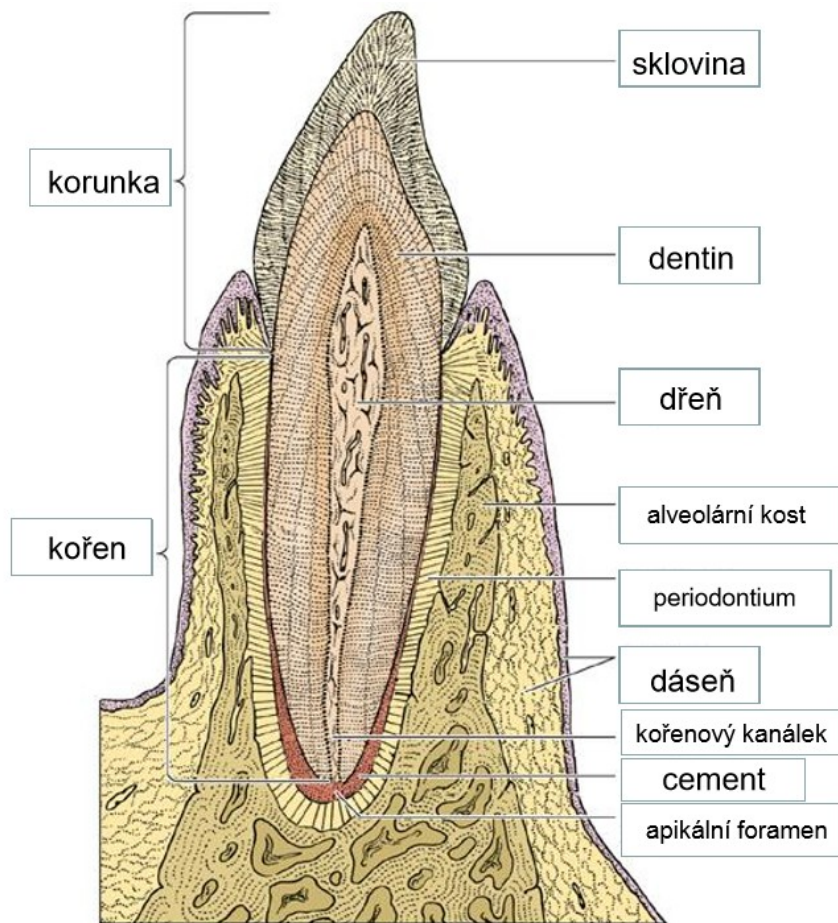


nákres

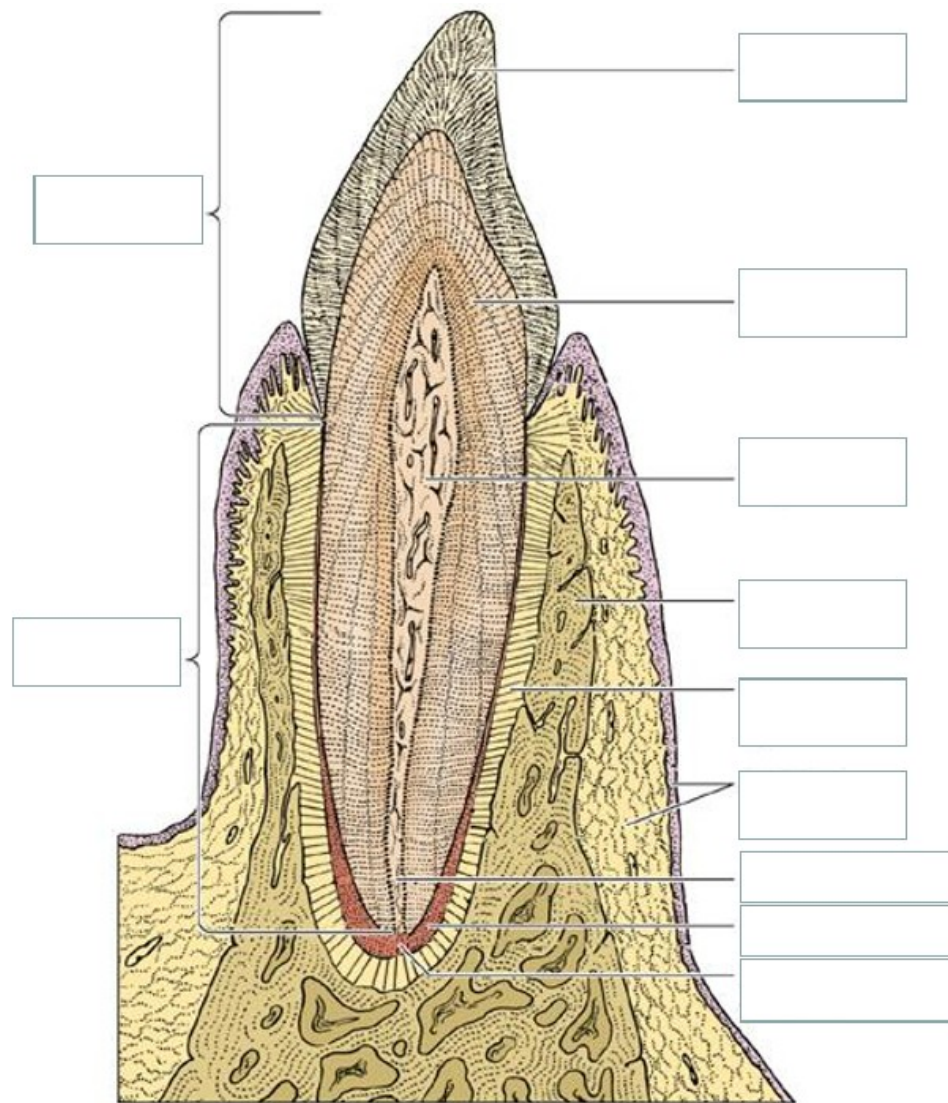


Preparát, Haverzův kanálek, osteon, lamely

Zubní tkáň



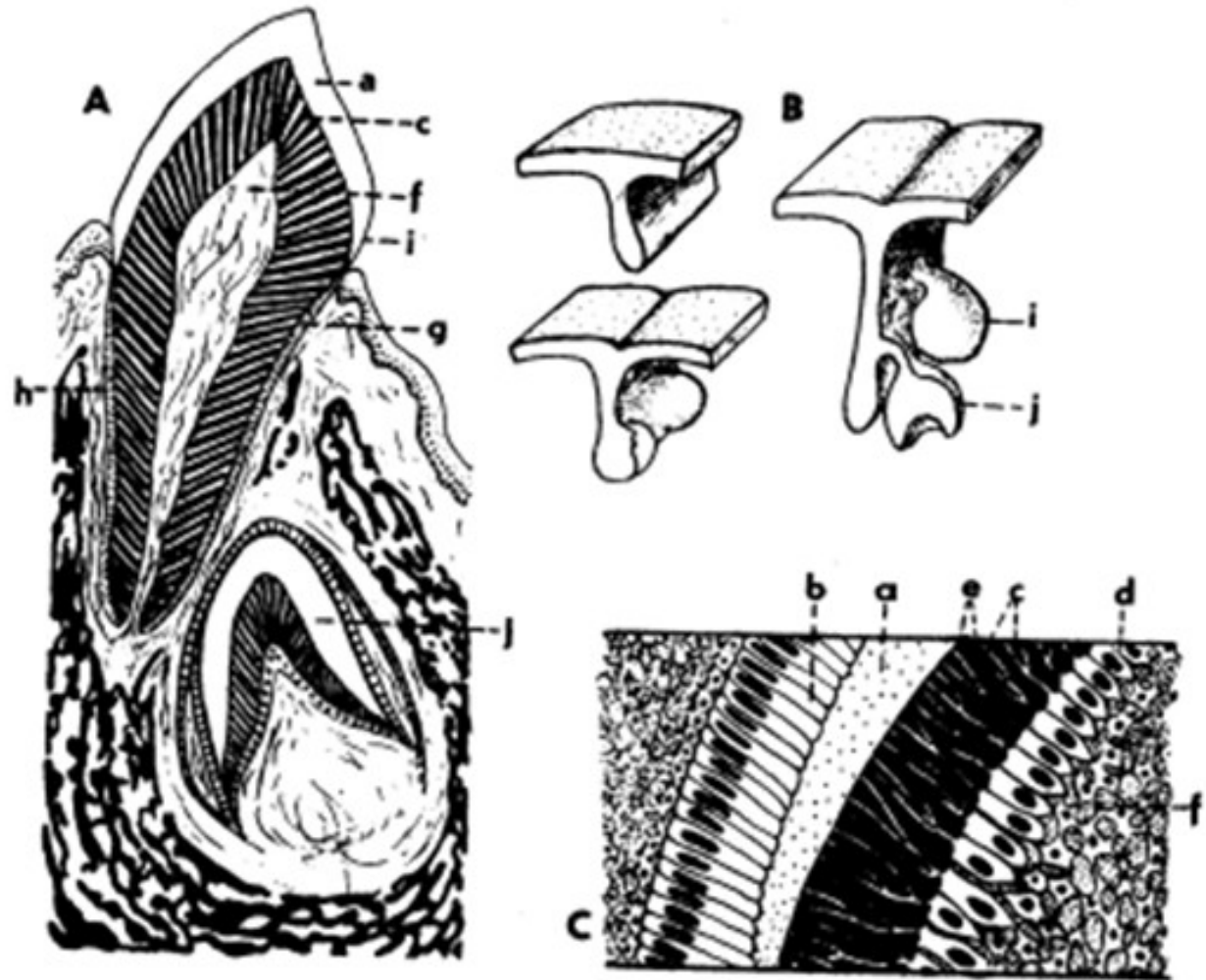
teorie



Překreslit a doplnit názvy

Zubní tkáň

Překreslit pravý menší obrázek s popisem



Obr. 118. Zubní tkáň
A - podélný řez zubem a čelistí, B - vývoj zubní lišty a základů zubů, C - detail stěny vyvíjejícího se zubu: a = sklovina, b = emailoblasty, c = zubovina, d = odontoblasty, e = Tomesova vlákna, f = zubní dřev, g = cement, h = ozubice, i = mléčný zub, j = základ stálého zubu.