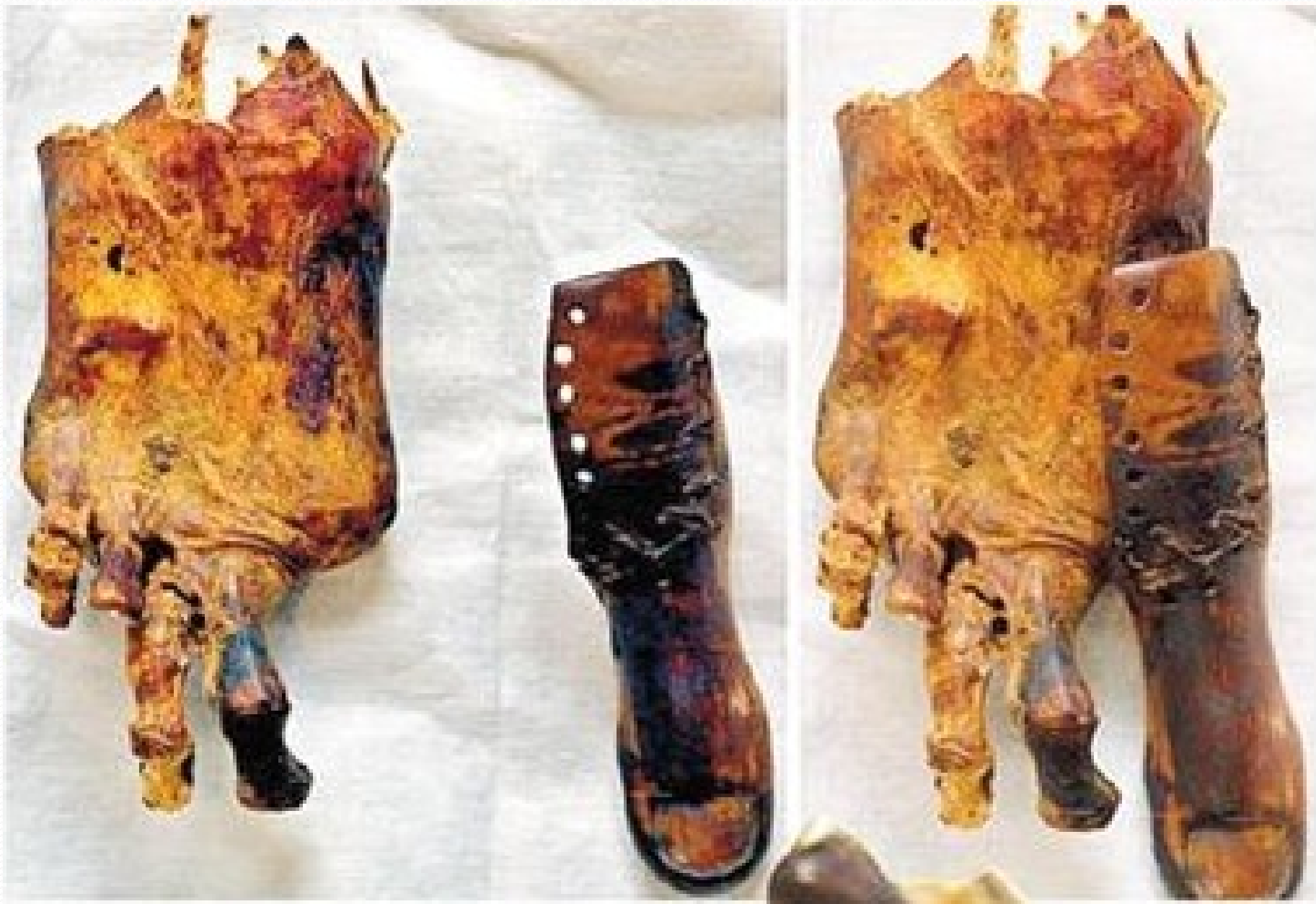

Historie protéz

STAROVĚKÝ EGYPT

- *První doložené náhrady částí dolních končetin z období asi 950 - 710 let př.n.l. z Théb.*
- *Byly vyrobeny většinou kombinací několika materiálů (dřeva, kůže, lněných textilií, pryskyřice, papyru, sádry.*
- *Připevňovaly se k pahýlu tkaničkami a využívalo se i tvaru a konstrukce sandálu, aby náhrada co nejlépe „sedla“.*
- *Plnily několik funkcí:*
 - *Estetickou funkci → zakrývaly tělesnou vadu.*
 - *Praktickou funkci → do určité míry nahrazovaly funkci chybějící části těla.*
 - *Okultní funkci → měly umožnit přechod do posmrtného života.*
- *Nálezy v hrobech zámožných lidí té doby.*



Obr. 1.: Protéza palce ze dřeva a kůže.

Obr. 2.: Protéza na končetině z bočního pohledu.



● *Kombinace různých materiálů dávala umělému palci pružnost a imitovala do určité míry pohyb kloubu.*

● *Testy s dobrovolníky prokázaly, že již tyto protézy ve své době sloužily jako kompenzační pomůcky s praktickou funkcí.*



Obr. 3.: Protéza palce ze dřeva a kůže.

Obr. 3.: Palec z období asi 600 l. př.n.l. – pohřebiště v Thébách.

● *Palec vyrobený ze směsi drceného papyru, textilie a klihu.*

● *Palec je na povrchu zpevněn sádrou a napodobuje věrně skutečný, živý prst včetně nehtového lůžka (nehet se nedochoval) a barvy kůže.*

● *U tohoto náhradního palce není jasné, zda měl sloužit jako praktická funkční protéza nebo pouze k okultním účelům.*

● *Egyptští balzamovači upravovali při mumifikaci mrtvoly tak, aby mumie měla dle tehdejšího vnímání dokonalé tělesné proporce.*



● *Za tímto účelem také „zdokonaľovali“ tělesné tvary (vycpávky tělesných dutin pilinami, umělé oči, nosy a dokonce i pohlavní orgány.*

➤ *Ztracené údy byly nahrazovány atrapami z textilií, papyru, bláta či pryskyřice.*

● *Z období asi 300 př.n.l., v Itálii nález dřevěné nohy opatřené bronzovým kováním.*

● *Z období středověku (6. stol.n.l.) v oblasti dnešního Švýcarska nález hrobu muže s **protézou chodidla**.*

➤ *Kožená protéza byla vycpaná rostlinným materiálem a na pevnosti jí dodávala dřevěná výztuha připevněná ke kůži železnými hřeby.*

● *Z období středověku (7. - 8. stol.n.l.) v oblasti dnešního Německa objeven Francký hrob muže s **dřevěnou protézou nohy sahající až po koleno**.*

➤ *Protéza byla ze dřeva a před opotřebením ji chránily bronzové destičky přibité železnými hřeby.*

HISTORIE KONČETINOVÝCH PROTÉZ

- *První doložené náhrady částí dolních končetin z období asi 950 - 710 let př.n.l. z Théb.*
- *Byly vyrobeny většinou kombinací několika materiálů (dřeva, kůže, lněných textilií, pryskyřice, papyru, sádry.*
- *Připevňovaly se k pahýlu tkaničkami a využívalo se i tvaru a konstrukce sandálu, aby náhrada co nejlépe „sedla“.*
- *Plnily několik funkcí:*
 - *Estetickou funkci → zakrývaly tělesnou vadu.*
 - *Praktickou funkci → do určité míry nahrazovaly funkci chybějící části těla.*
 - *Okultní funkci → měly umožnit přechod do posmrtného života.*
- *Nálezy v hrobech zámožných lidí té doby.*

HISTORIE OČNÍCH PROTÉZ

● *Zmínky o prvních očních protézách pochází z dob starověkých kultur z období 5. stol.př.n.l.*

● *Zhotovovali je Římští a Egyptští kněží a to z nabarveného jílu.*

➤ *Oční protézy se upevňovaly na látku a nosily se vně očního důlku.*

● *Trvalo mnoho století než se vyvinuly oční protézy, které se vkládaly do očního důlku.*

➤ *Nejprve se vyráběly ze zlata pokrytého barevnou glazurou a teprve později, v 16. století, v době pozdní renesance, je Benátští skláři začali vyrábět ze skla.*

● *První skleněné protézy však byly hrubé, nepohodlné na nošení a navíc velice křehké. I přesto dál v Benátkách jejich výroba pokračovala a pečlivě střežená výrobní tajemství se dědila z generace na generaci až do konce 18. století.*

● *V 19. stol. se centrum výroby očních protéz přesunulo na krátký čas do Francie. V polovině 19. století se mistry na výrobu očních protéz stali Němci, kteří přišli s novými technikami výroby.*

● *V Německu, ve městě Lauscha v roce 1835, začal jako první vyrábět skleněné oči Ludwig Müller. Tyto skleněné oči sloužily pro panenky.*

● *Z Německa se během 19. století výroba rozšířila i do jiných zemí Evropy a do Ameriky.*

● *V Československu se začaly skleněné oční protézy zhotovovat po 1. světové válce v Jablonci nad Nisou. Čeští výrobci převzali německé technologie. Po 2. světové válce se výroba v Jablonci udržela a dále rozvíjela.*

● *Koncem roku 1959 se se souhlasem ministerstva zdravotnictví začaly v Československu vyrábět i akrylové oční protézy.*

OČNÍ PROTÉZY V SOUČASNOSTÍ

● *V současné době je v ČR zhruba 5000 uživatelů očních protéz (dle odhadů zdravotních pojišťoven.*

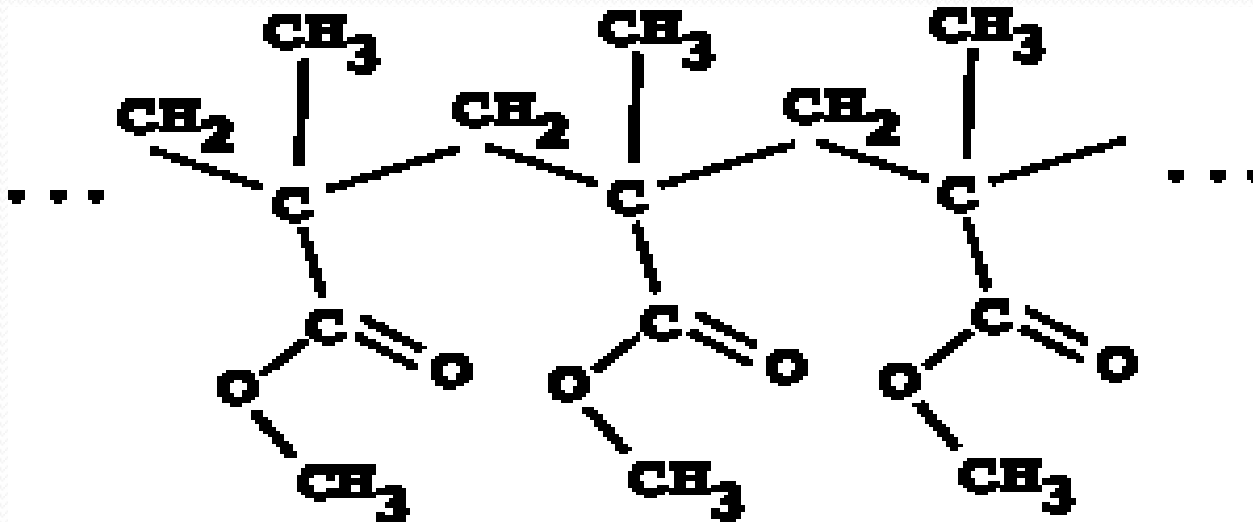
OCHRANNÉ PROTÉZY

● *Používají se na ochranu oka při ozařování rentgenem nebo na ochranu proti radioaktivnímu záření.*

➤ *Jsou to tenké, slupkovité oční protézy vyrobené z kovu, které přiléhají na přední část oční koule a zasahují až do přechodných spojivkových řas, takže zamezují jakémukoli průniku záření do oka. Nasazují se vždy až po předchozí anestézii, po skončení ozařování se ze spojivkového vaku vyjmou.*

LÉČEBNÉ PROTÉZY

- Slouží k doléčování pooperačních stavů na předním segmentu oka, k úpravě spojivkového vaku či k zamezení jeho srůstům.
- Jejich funkcí je udržet spojivkový vak otevřený a dostatečně velký pro pozdější vložení oční protézy, umožnit výplachy oka nebo aplikaci mastí nebo kapek.
- Jsou různých velikostí a tvarů. Mohou být vyrobeny jak ze skla tak z akrylátu nebo implantabilních silikonových materiálů.



● *Podobají se kosmetickým očním
protézám, mají
však místo zornice okrouhlý otvor,
tzv. formátory.*

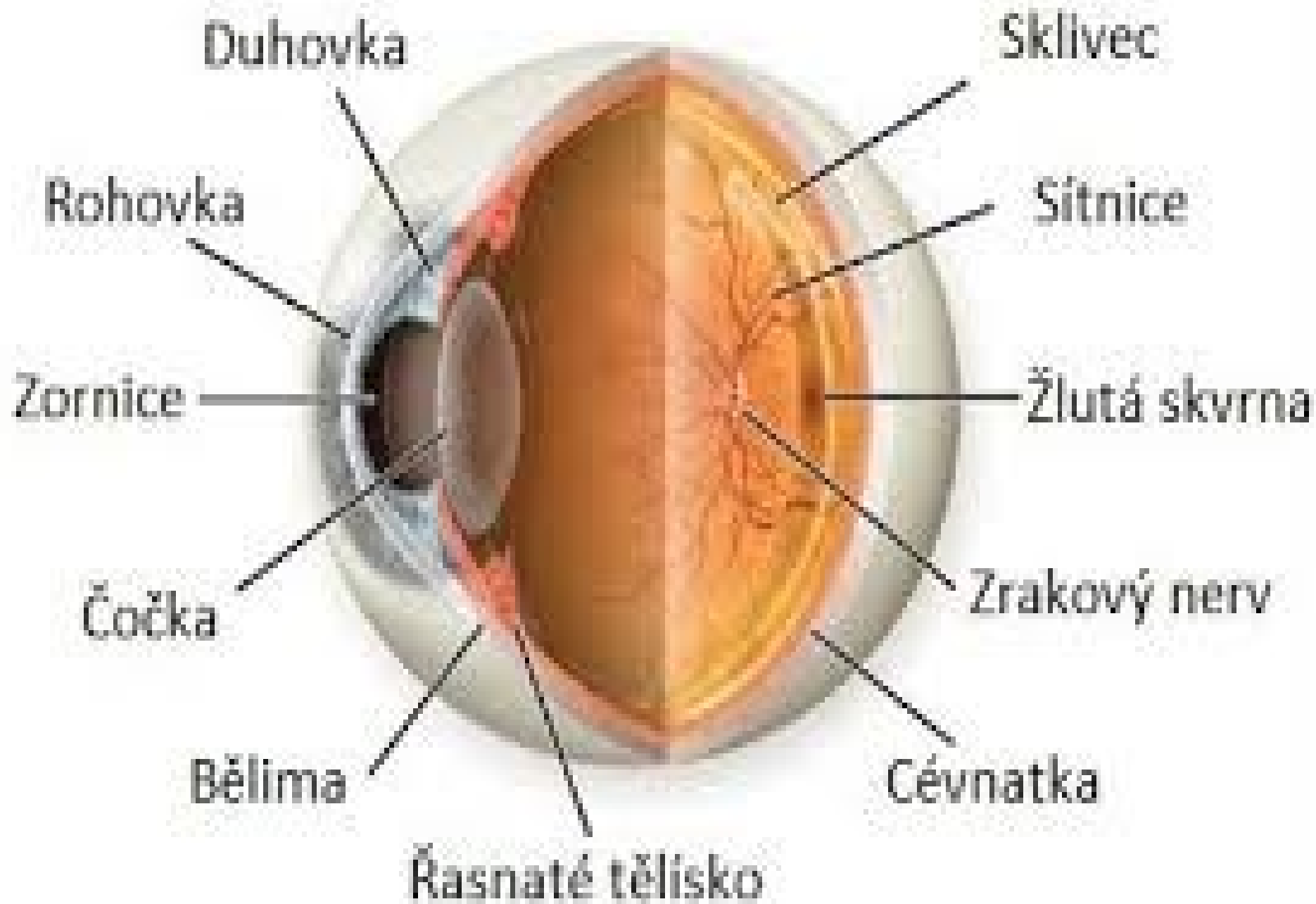
KONTAKTNÍ PROTÉZY (KONTAKTNÍ ČOČKY)

*Využívají se v případech, kdy je nutné
vzhled oka kosmeticky upravit -
např. pro překrytí jizev na rohovce.
Vyrábějí se buď z
polymethylmetakrylátu (tzv. tvrdé
čočky) nebo ze silikonového gelu (tzv.
měkké čočky).*



KOSMETICKÉ PROTÉZY

- *Jde o protézy ze skla nebo z akrylátu, které nahrazují enukleované či eviscerované oko.*
- *Vkládají se do spojivkového vaku pod víčka.*
- *Význam nošení oční protézy spočívá v tom, že:*
 - *zabraňuje stahování zbylých očních svalů*
 - *drží víčka a zajišťuje jejich funkci*
 - *pomáhá zachovávat pravidelný odtok slznými cestami*
 - *chrání spojivkovou dutinu*
 - *zabezpečuje i přijatelný vzhled tváře.*
- *Mohou mít tvar celé oční koule (kulovité) nebo jen tvar předního segmentu, kdy se jejich tloušťka pohybuje okolo 1 cm a postupně se k okrajům snižuje.*

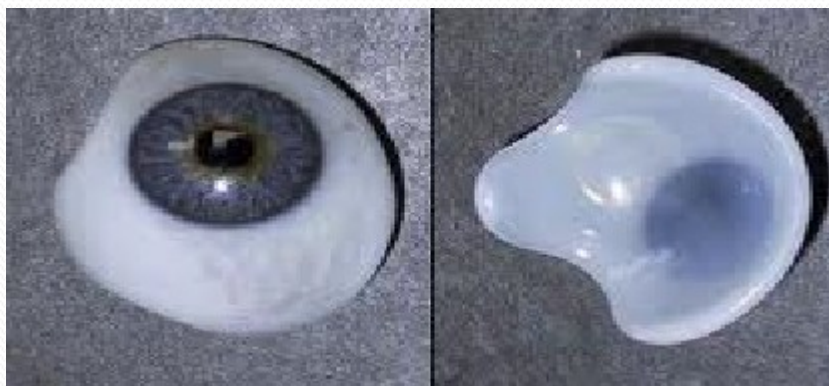

SKLENĚNÉ KOSMETICKÉ OČNÍ PROTÉZY

- *Individuální - speciální: vyrábí se zákazníkovi „na míru“.*
- *Sériové – klasické: jsou vyráběny pro potřeby očních oddělení nemocnic.*
- *Materiál se dělí do tři skupin:*
 - 1. Oční koule -speciální opálové sklo ($\text{SiO}_2 \cdot n \text{H}_2\text{O}$) prosté těžkých kovů (olova, kadmia). Zdravotně nezávadný materiál pro neustálý dotyk se spojivkou.*
 - 2. Duhovka -různě barevné tyčinky skla, které se navzájem mísí.*
 - 3. Rohovka -speciální čirý krystal, kterým se překryje duhovka. Tím se docílí přirozeného vzhledu protézy.*

VÝROBA SKLENĚNÝCH KOSMETICKÝCH OČNÍCH PROTÉZ

- *Skleněná oční protéza se vyrábí na speciálně upraveném sklofoukačském kahanu.*
- *Surovina se dováží ze zahraničí, musí být z homogenních a stejných kmenů kryolitu.*
- *Dánsko, Rusko, USA, Brazílie, Niger.*




● *Kryolit* $\text{Na}_3[\text{AlF}_6]$ - *hexafluorohlinitan sodný*



● *Fáze výroby skleněné kosmetické oční protézy:*





● *Cena hrazena pojišťovnou*

- *Pacient má nárok na dvě protézy za rok.*
- *Protéza se vyrábí na lékařský předpis.*
- *Její cena je plně hrazena jakoukoli pojišťovnou.*
- *Cena klasické: cca 600,-Kč/ 2 kusy ročně.*
- *Cena speciální: cca 950,-Kč/ 2 kusy ročně.*

● *Životnost skleněné oční protézy - nosí se zhruba půl až jeden rok.*

- *Povrch je v neustálém kontaktu se slzami, jenž její povrch naleptávají, protéza se stává více nepohodlnou a drsnou.*
- *Kryolitové, které se při výrobě používá, je náchylné na poškrábání, např. zrnkem prachu nebo nečistotou, která poškodí povrch protézy rýhami. Tyto rýhy působí na protéze rušivě, navíc mohou poškodit oční důlek a spojivku pacienta.*
- *Je velice křehká a snadno rozbitelná.*

● ***Výhody skleněných očních protéz:***

- ***Živý lesk povrchu.***
- ***Barva je stálá, nebledne.***
- ***Duhovka působí plasticky a hloubkově.***

● ***Nevýhody skleněných očních protéz:***

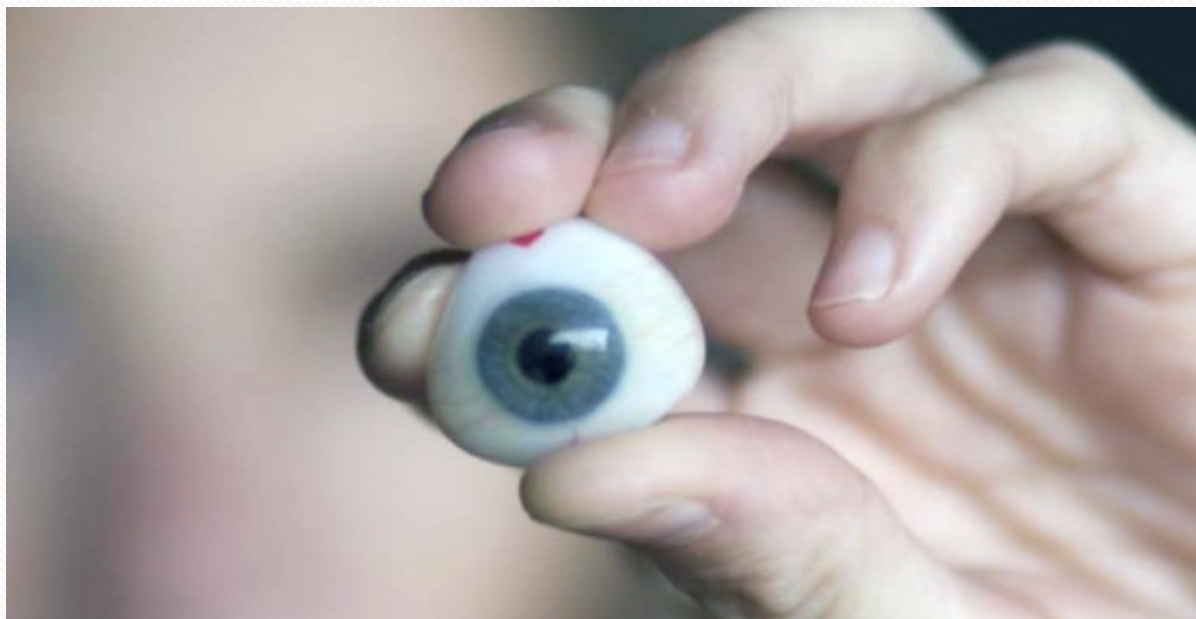
- ***Zornice se jeví jako kulička a působí rušivě a nepřírozeně, hlavně při pohledu zblízka.***
- ***Protéza v zimě studí a přimrzají jim k ní slzy.***



AKRYLÁTOVÉ KOSMETICKÉ OČNÍ PROTÉZY

- *Doporučují se hlavně u dětí.*
- *Vyrábí se na zakázku nebo sériově.*
- *Asi 6 až 8 týdnů po rekonstrukci orbity (enukleaci, evisceraci, exenteraci) je pacient objednan k očnímu protetikovi, který mu zhotoví podle druhého, zdravého oka oční protézu.*
- *Do očního důlku pacienta se vkládají modely ze zkušební sady a vybírá se optimální tvar.*
- *Barva duhovky se zjistí podle zdravého oka pomocí lišty, kde už jsou připevněny jednotlivé protézy s různými možnými barvami duhovek. Ty jsou očíslovány od 1, odpovídající čistě modré barvě, až po 23, tmavě hnědou.*
- *Barva, velikost duhovky, vzhled skléry a další údaje se zaznamenávají do formuláře, kde je napsáno jméno, rodné číslo a adresa pacienta.*

- *Obtížné je určit velikost zornice. Pro většinu pacientů se proto volí střední velikost (3 mm).*
- *Někteří pacienti však mají zornici, která velice rychle reaguje na světlo, nebo mají extrémně světlou duhovku, což zvýrazní rozdíl mezi zornicí oční protézy a zdravého oka.*
- *Těmto pacientům se proto doporučuje mít jednu protézu na večer, do společnosti, a jednu na denní nošení.*



POSTUP VÝROBY AKRYLÁTOVÉ PROTÉZY

- ***Materiál -metylmetakrylát, podobný plexisklu, akrylát a superpont.***
- ***Jsou velice podobné látky na výrobu umělých chrupů, takže jsou vysoce odolné i vůči naleptávajícímu účinku slz.***
- ***Základní materiál vždy tvoří 95% směsi. Zbývajících 5% jsou různé, neustále se měnící přísady (polymer, sádra, bavlněná vlákna na označení cévek ve sklěře a průsvitné destičky z acetátu celulózy na vytvoření duhovky.***
- ***Práce trvá většinou 7 -8 hodin, kdy pacient zůstává jen na barvení duhovky.***
- ***Dokončená, vysoce naleštěná protéza se umístí do očního důlku pacienta a posoudí se, jestli ve všech směrech vyhovuje.***
- ***Pokud tvarově nesedí, a je-li to možné, může se protéza ještě dodatečně upravit.***

- *Podléhají schválení reviznímu lékaři*
- *Plně hrazeny všemi pojišťovny.*
- *Každý pacient má nárok na 1 protézu za 3 roky.*
- *Ceny protéz a podmínky výroby se liší u jednotlivých výrobců. V Praze je cena protézy při čerpání příspěvku od zdravotní pojišťovny 1 951 Kč, v Brně 1 975 Kč a v Opavě 1 976 Kč.*

Životnost akrylátových očních protéz:

- *Postupnými fyzikálními změnami a chemickými vlivy tkání očního důlku dochází ke zhoršování kvality plastu a pigmentů, které si vyžadají za určitý čas výměnu oční protézy.*
- *Akrylátová protéza by měla být měněna tak často jak je potřeba.*
- *Průměr je přibližně tři roky, kontroly každých 6 až 12 měsíců.*

● *Výhody akrylátových očních protéz*

- *Delší životnost.*
- *Pupila vypadá přirozeněji.*
- *Možnost udělat přesný odlitek orbitální dutiny*
- *pomocí stomatologické obtiskové hmoty a vytvořit*
- *přesně padnoucí protézu, která minimalizuje*
- *kosmetické defekty*

● *Nevýhody akrylátových očních protéz*

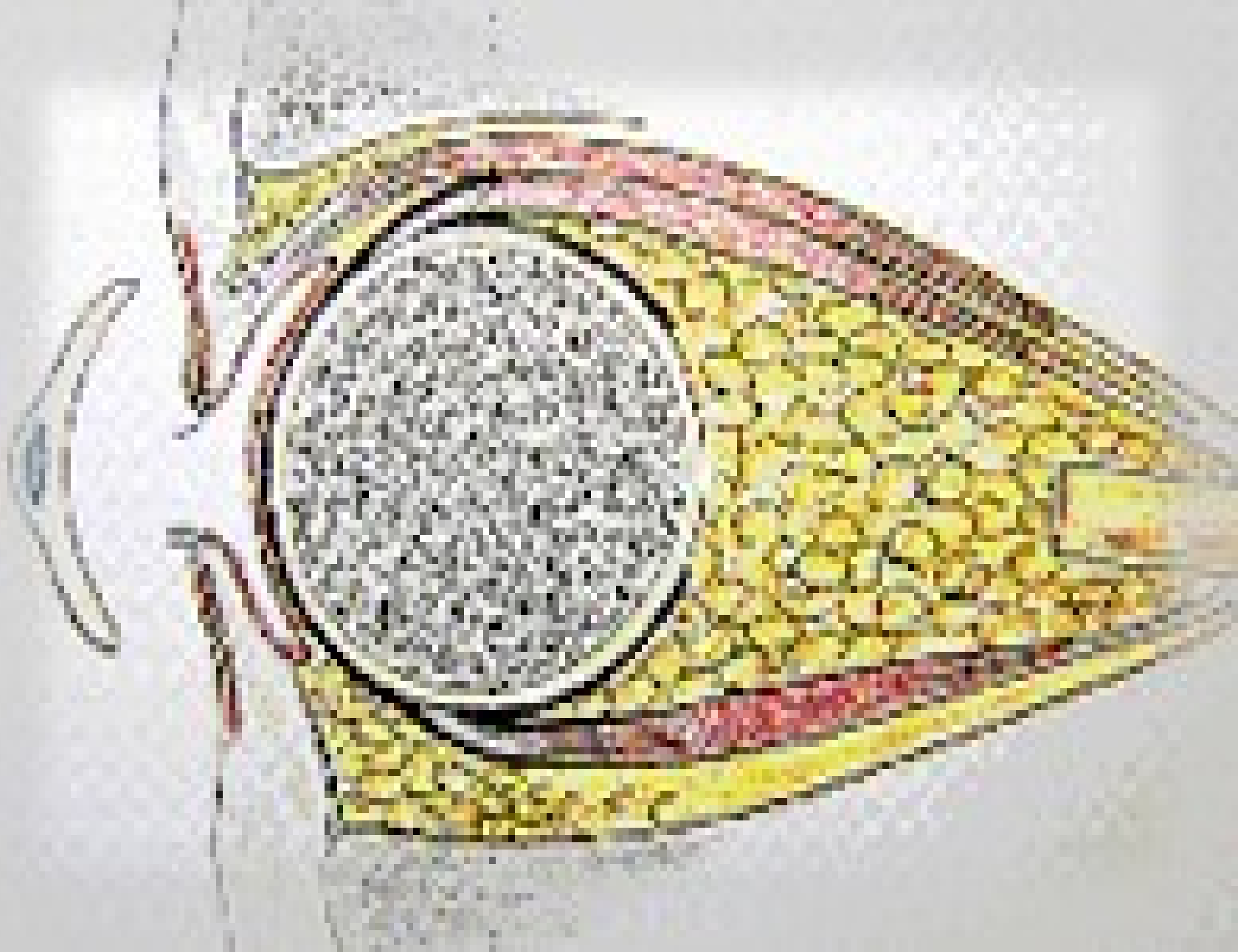
- *Alergická reakce na protézu.*
- *Menší plasticita duhovky.*



ORBITÁLNÍ IMPLANTÁTY

- *Nahrazují objemu oční koule, která byla enukleací nebo eviscerací ztracena.*
- *Zlepšují rehabilitaci anoftalmického pacienta, jak po stránce psychologické, tak kosmetické.*
- *Vsazují se chirurgickým postupem do orbity, čímž udržují její přirozený tvar a poskytují oporu pro oční protézu.*

- První generace implantátů byla podstatným zlepšením pro nositele očních protéz, ale nebyly schopny zajistit přirozený pohyb protézy:
 - Měly tendenci k migraci v orbitě → k extruzi implantátu.
 - Nebyly používané materiály tkáněmi těla dobře snášeny.



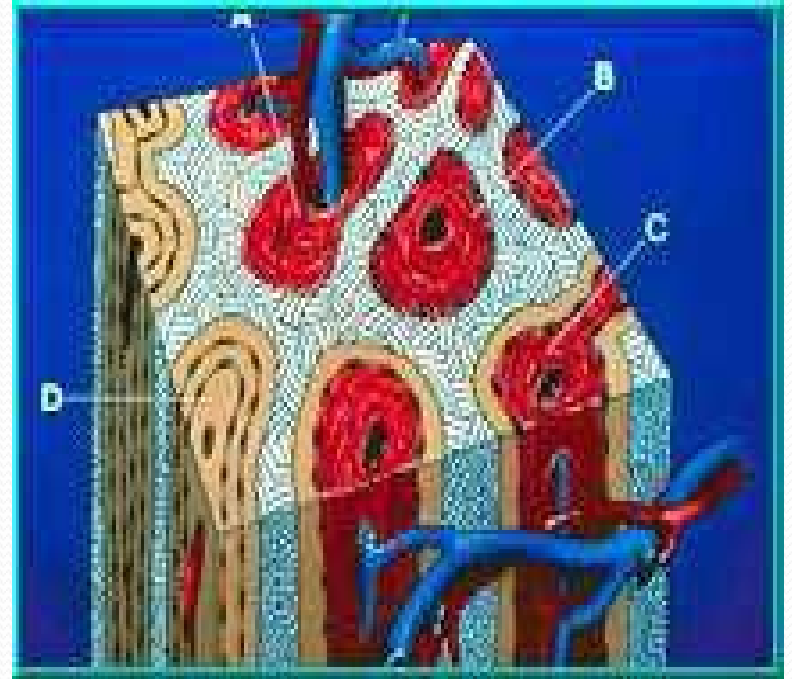
● *Hydroxyapatit -vytvořen společností US Food and Drug Administration (FDA) v roce 1989.*

● *Běžně dostupný HA implantát má velikost pórů 500 μ m (HA 500) → ke kterému se následně přišijí okohybné svaly (výborný vrost fibrovaskulární tkáně).*

● *Porézní polyetylén (PP): cena je asi o dvě třetiny méně než HA implantát bez nutnosti doplácet na obalení implantátu.*

● *Jsou dostupné v mnoha tvarech.*

Porézní struktura hydroxyapatitu.



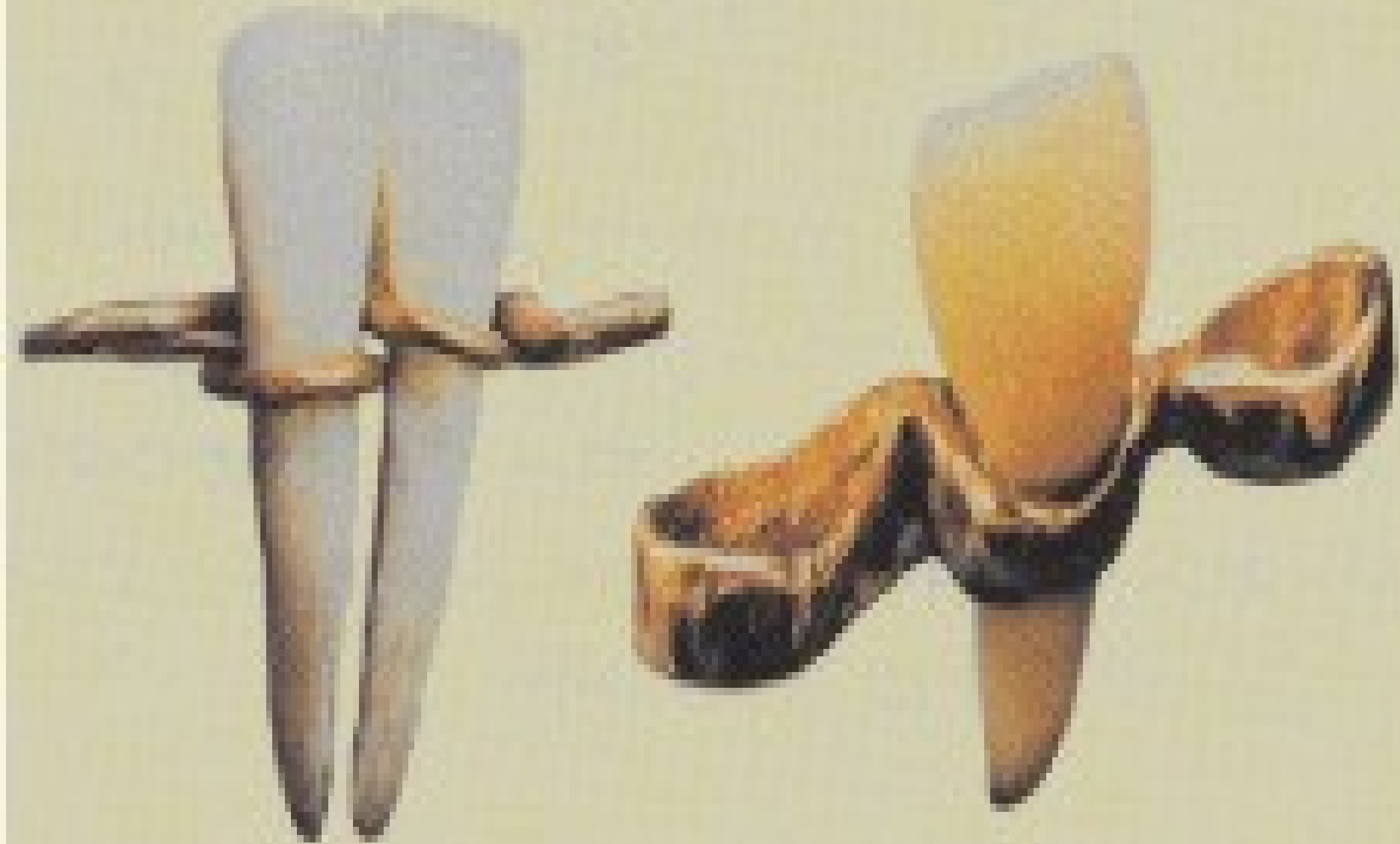Hydroxyapatit - $\text{Ca}_{10}(\text{PO}_4)_6(\text{OH})_2$



ZUBNÍ PROTETIKA

HISTORIE POUŽITÍ PŘÍMÝCH ZUBNÍCH VÝPLNÍ

- *Doktoři v dřívějších dobách ještě **neznali plomby** (obecný název pro zubní výplně), a proto využívali různých materiálů k zaplnění „děr“ po zubním kazu.*
- *Používali vše dostupné (**korek, úlomky korálů a kamenů, různé vosky, pryskyřice, cementy nebo textil**), co aspoň chvíli na zubu vydrželo. Ovšem tyto provizorní plomby byly velmi nestabilní a neudržely se v ústní dutině dlouho.*
- *Prvním zaznamenaným „zubařem“ vůbec je **Hesi-Re, egyptský písař z doby 2 600 let před Kristem**, na jehož hrobě bylo vyryto „Doktor zubů“. Sami Egyptané si oblíbili léčení bolesti zubů směsí **kmínu, kadidla a cibule**.*
- ***Etruskové 700 let před Kristem** dokonce našli způsob, jak vypadané či poškozené zuby nahradit úplně.*



„Můstek“ ze zubů spojených zlatým drátem.

● Jsou známí jako mistři ve zpracování drahých kovů a díky tomu znali perfektně vlastnosti zlata. Zpracovávali zlaté tyčinky na velmi jemné pásky o šířce 5 mm a síle 1 mm, které plnily funkci „držáků“. Do nich zapouštěli náhradní zuby, které upevňovali zlatými hřebíky.

● „Třetí zuby“ byly většinou **zuby zvířat**, jež se musely upravit broušením, aby dobře seděly v ústech. Zlaté pásky mimo jiné upevňovaly i přirozené zuby. Používaly se převážně na přední zuby a sloužily spíše jako estetická úprava než jako nutnost.

● Teprve rok 1484 se začíná datovat jako rok zrodu zubních výplní. Italský profesor **Giovanni Of Arcoli (Johanues Arculanus)** byl vůbec první, kdo navrhl vyplnění zubu tenkou vrstvou (Zlaté výplně) a v šestnáctém století francouzský lékař **Ambroise Paré** zkoušel používat olovo a korek.

● *Za otce moderního zubního lékařství je považován Francouz **Pierre Fauchard** (1678–1761). Jako první prezentoval poznatek, že **příčinou zubního kazu je hlavně cukr**, a doporučuje zredukovat jeho podíl ve stravě.*

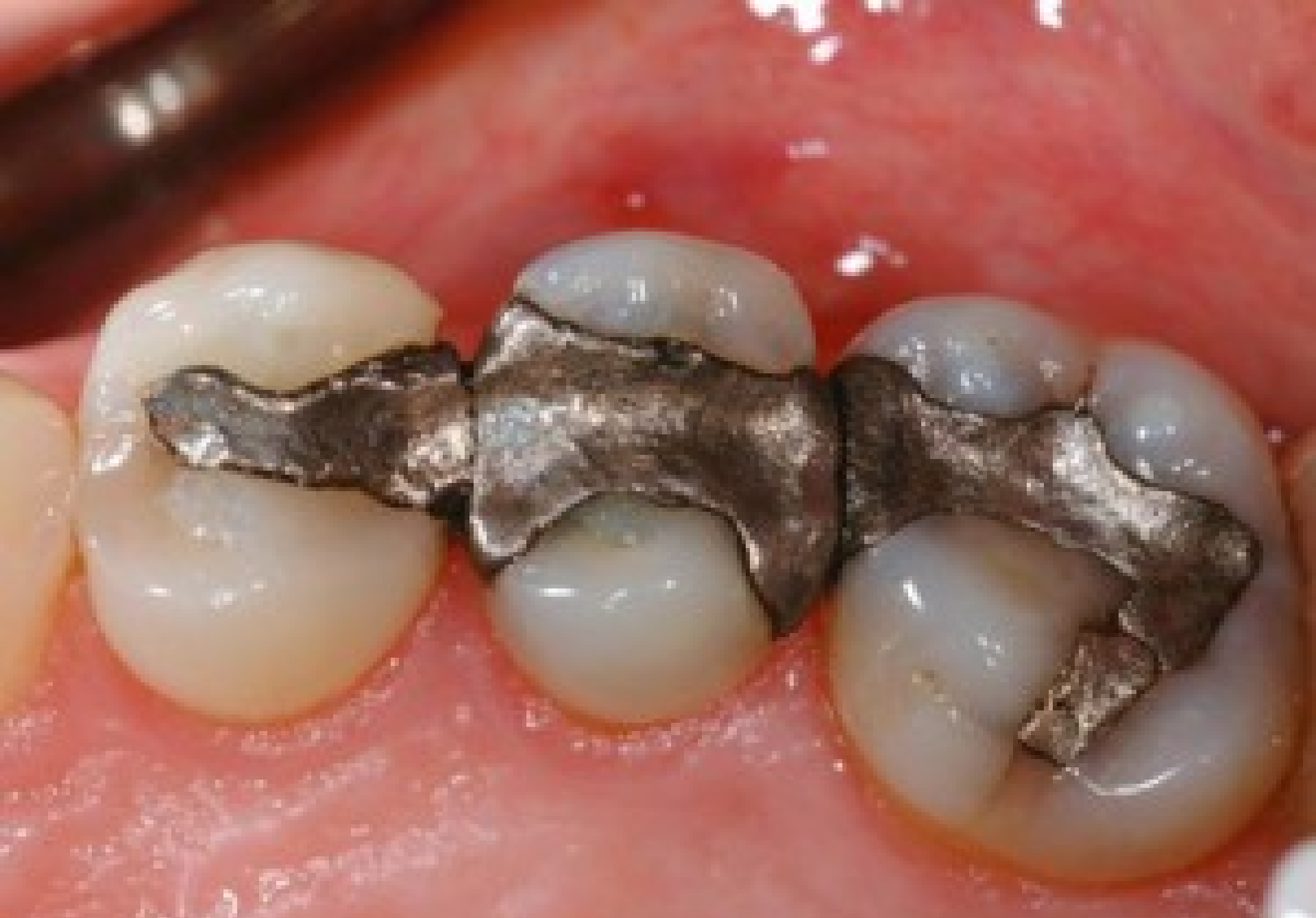● *Tento francouzský zubař používal pro výplň zubů **staniol nebo olovo**. Olovo upřednostňoval nad jinými kovy kvůli **měkkosti, kujnosti a snadné stlačitelnosti**.*

● *Na počátku 19. století se začíná používat na výrobu umělých zubů a zubních výplní ve větším měřítku **zlato jako důsledek tzv. „amalgamové války“** a postupně vytlačuje ostatní materiály.*

● *Zlaté výplně se vyznačují **vysokou stálostí a odolností** (např. při žvýkání). Je to velmi oblíbený materiál hlavně díky své **tažnosti, tvárnosti a dobře leštitelnému povrchu**. Barva zlata je také některým lidem příjemnější než barva např. stříbrného amalgamu. Další výhodou je základní vlastnost zlata – **nekoroduje** (v ústní dutině se nemění).*

Historie amalgamových výplní

- V roce **1603** Němec **Tobias Dorn Kreilius** vyráběl amalgamové výplně tak, že rozpustil **sulfid mědi v silné kyselině, přidal rtuť**, přivedl k varu a pak tuto směs nalil pacientovi přímo do zubu. Za samotného „otce amalgamu“ je považován **Louis Regnart**, který přidal do směsi **měď**.
- Jedním z nejvýznamnějších zubařů používajících amalgam už od roku 1826 byl Francouz **Auguste Tavenu** (objevil ho ale již v roce 1816). Vyrobil jej ze **slitiny stříbra a rtuti**.
- **Rtuť se musela zahřát, aby se v ní stříbro mohlo rozpustit. Tato forma plnění byla mnohem levnější než v té době více upřednostňované zlaté fólie, a tím se stala dostupnější pro širší veřejnost.**



Amalgamová zubní výplň.

● *Ovšem tento amalgam měl jednu nevýhodu. Po umístění do „díry“ po kazu **začal nabývat na objemu**. Nastaly tedy dvě možné varianty – buď se zub vlivem vnitřního pnutí roztrhl, anebo bránil dobrému skusu. **Proto jej lidé v Evropě neměli moc v oblibě.***

● *Protože se první amalgám v Evropě příliš neuchytil, napadlo dva **ne - zubaře - bratry Crawcouryovy** - odjet s ním do země neomezených možností a otevřeli si ordinaci **v New Yorku**.*

● *Brzy sklidili slávu, ovšem také zaseli semínka závisti u ostatních zubařů. Ti je posléze obvinili z nemorálnosti a oznámili, že amalgam je pro lidské zdraví velmi škodlivý a rtuť je známa jako jeden z **nejnebezpečnějších kovů vůbec**. Začal vůbec první spor (**tzv. amalgamová válka, 1840–1850**) o tom, zdali je amalgám v této formě skutečně bezpečný pro lidský organismus, a někde trvá i dodnes. Lidé se začali bát a většina zubařů nakonec tuto směs přestala používat.*

● *V roce 1843 se ke kauze vyjádřila i **Americká stomatologická společnost** a prohlásila, že kdokoliv, kdo použije amalgam, bude obviněn z poskytnutí špatné péče.*

● *Zásadní obrat nastal až v sedmdesátých letech 19. století, kdy se zubař **Joseph Foster Flag** zastal užívání amalgamu a potvrdil jeho bezpečnost svou mnoholetou praxí.*

● *Dokázal mnoha pokusy, že právě tyto plomby **vydrží ze všech nejdéle** a jejich vlastnosti jsou s jinými nesrovnatelné (např. se zlatem). Od této doby se amalgamové plomby drží **na prvním místě na světě ze všech dostupných výplní**. Každý, kdo chtěl po roce 1855 levnou, rychlou a celkem bezbolestnou výplň, měl možnost získat snadno dostupný amalgam.*

● *Greene Vardiman Black (1836–1915), americký zubní lékař, považovaný za zakladatele moderního zubního lékařství v Americe, se také zabýval amalgamem a jeho velkým přínosem byl **správný poměr látek ve směsi**.*

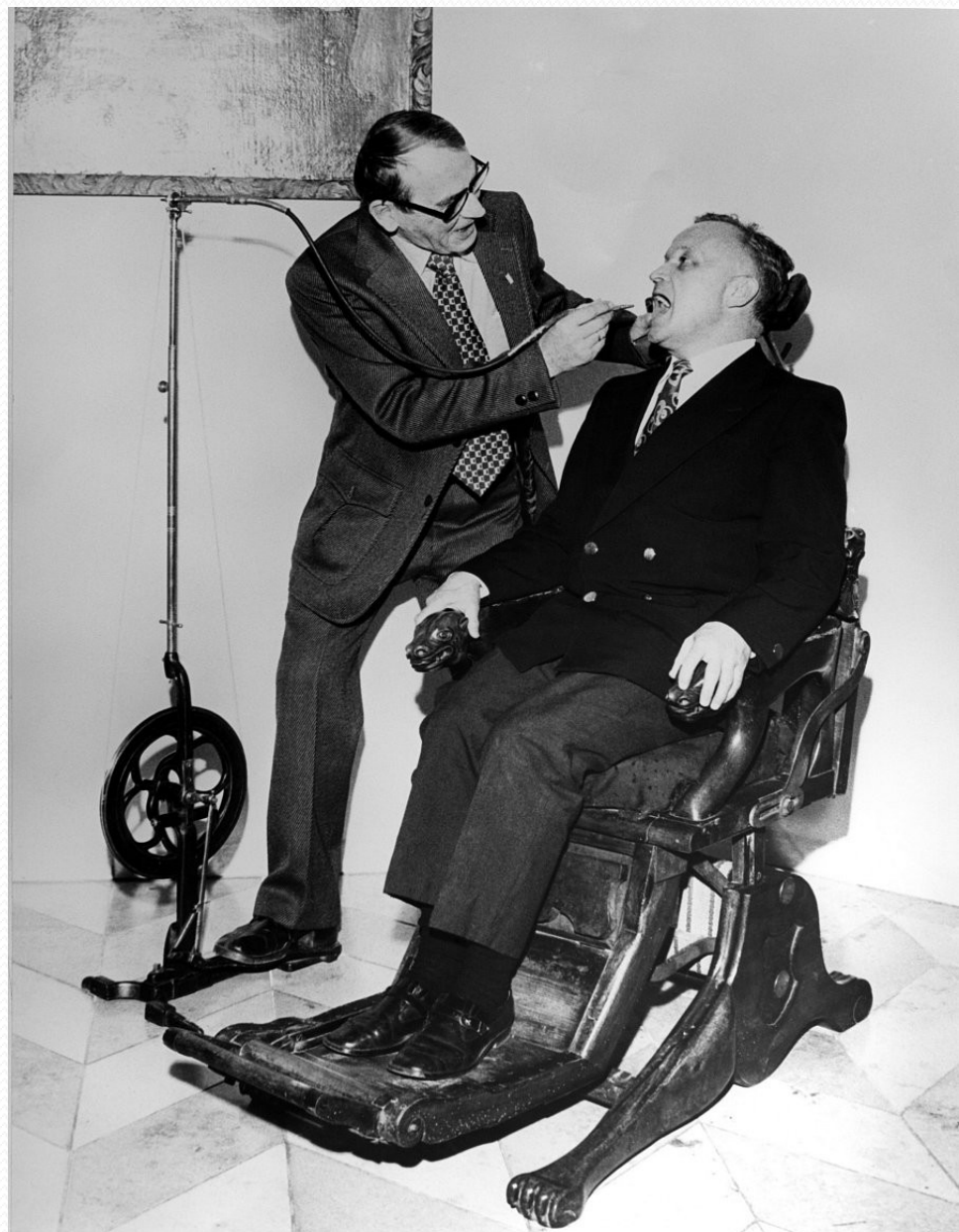● *Prohlásil, že zubaři míchají směs pouze podle oka a neuvědomují si, jaký dopad může nepoměr látek vyvolat (**zvětšení objemu a následné prasknutí zubu**).*

● *Black vytvořil správnou formuli na **správný poměr látek** a vytvořil takovou směs, která svými vlastnostmi vyhovovala podmínkám správného a zdravého vyplnění děr po zubním kazu.*

● *Black byl také prvním člověkem, který vynalezl **vrtačku na zuby poháněnou nohou**. Ke zmírnění bolesti pacientů používal **oxid dusný, neboli rajský plyn**.*

• *V roce 1959 doktor Wilmer Eames navrhl změnu poměru rtuti a ostatních amalgamových částí z 8 : 5 na 1 : 1.*

• *Další změna proběhla roku 1963, kdy byl představen kvalitnější amalgam s vyšším obsahem mědi, který méně podléhal korozi (non-gama-2 fáze). Tento amalgam se dodnes používá a má mnohem lepší vlastnosti než gamma-2 fáze amalgam, jež má obsah mědi zredukován na pouhých 6 %.*



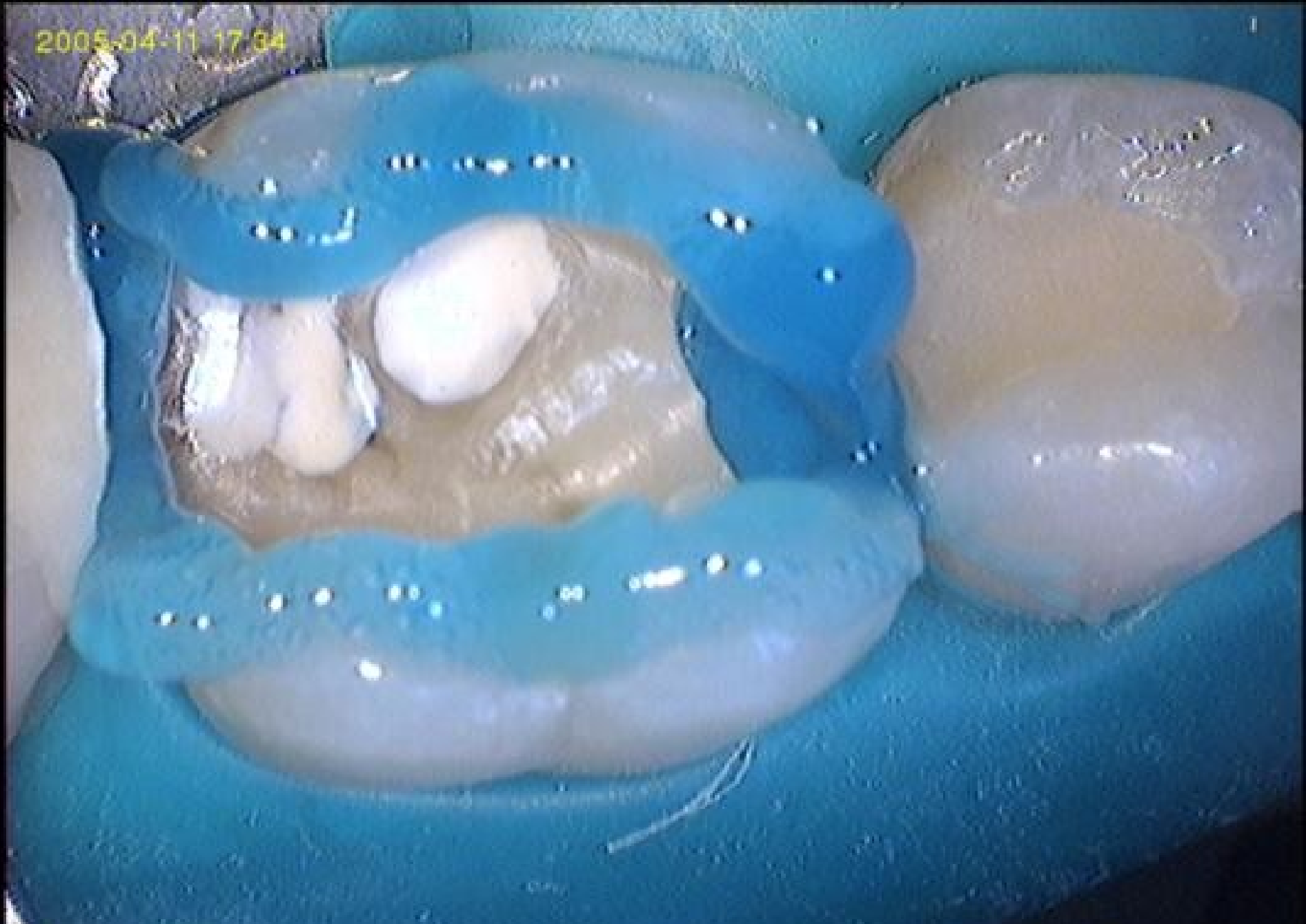Historie moderních výplní

● Američan **Bowen Loop** v roce **1962** vyvinul **kompozitní výplň** při hledání materiálu, který by byl z **estetického hlediska podobný zubu a zároveň byl odolný proti dějům v ústní dutině**. Tento materiál se skládal z **adiční epoxidové pryskyřice, kyseliny methylakrylové a křemičitého prášku**.

● V roce 1972 byly poprvé představeny **skloionomerní cementy**, vynalezené **Alanem D. Wilsonem a Johnem W. McLeanem**. Jednalo se o **směs tekutiny (polyalkenoátové kyseliny – kyselina polyakrylová, itakonová, maleinová, vinná) a prášku (jemně mleté křemičité sklo s vysokým obsahem hliníku, vápníku a fluoru) tuhnoucí na základě acidobazické reakce**.

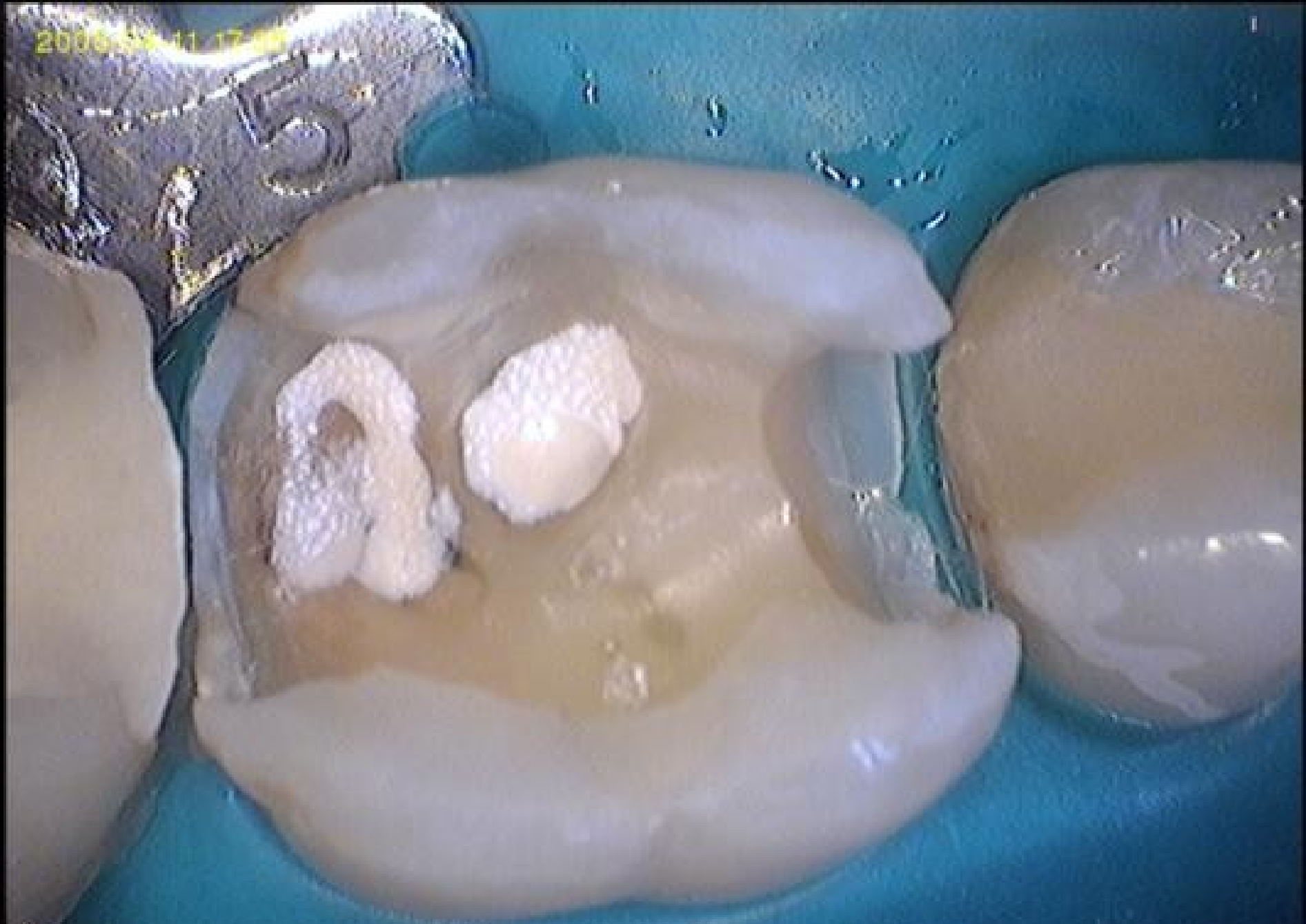● Oba dva materiály prošly v posledních dvaceti letech mnohými změnami a jejich dnešní složení závisí pouze na výrobcích. Existuje mnoho různých modifikací.

2005-04-11 17:34



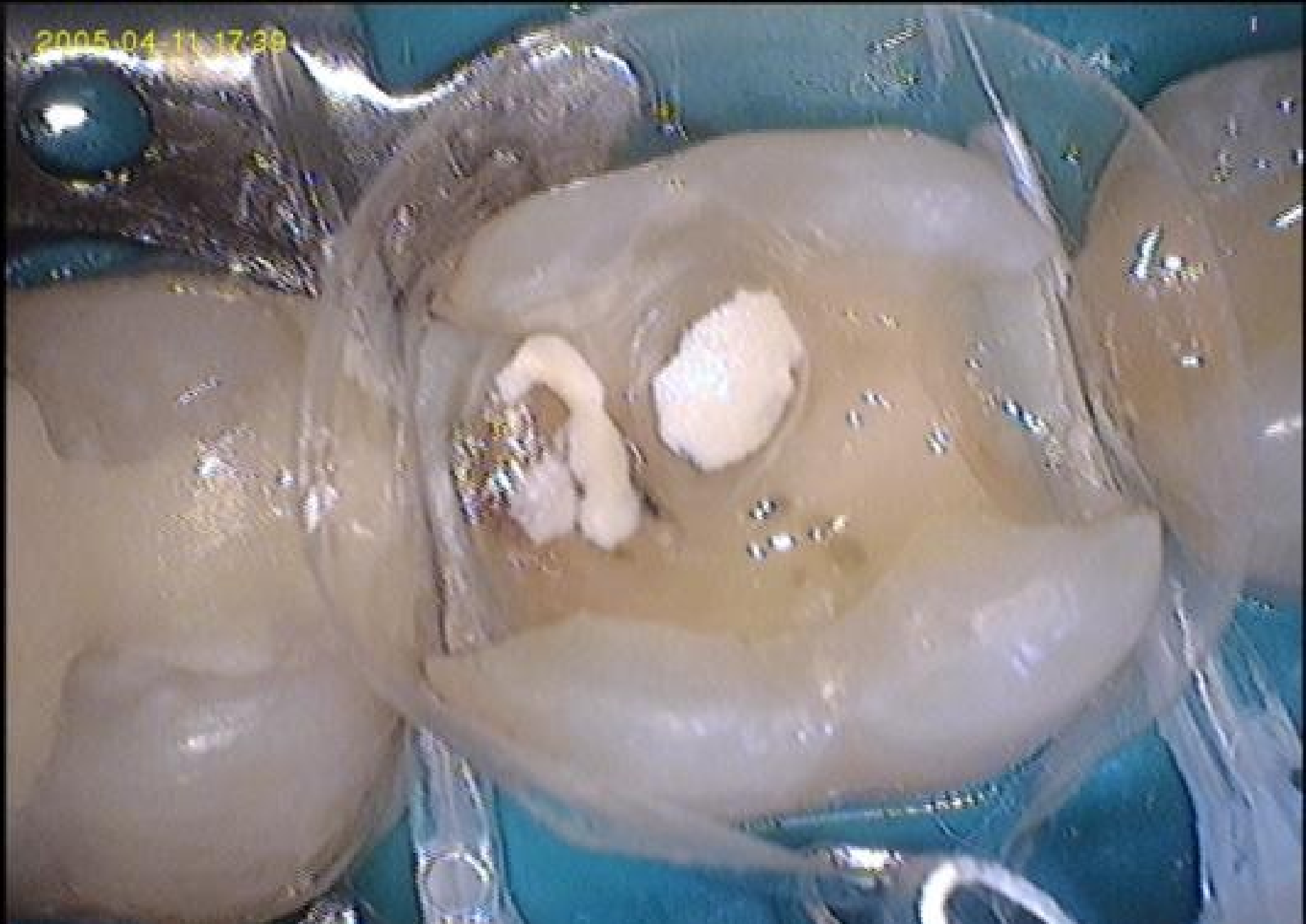Leptání zubní skloviny.

2006-11-17



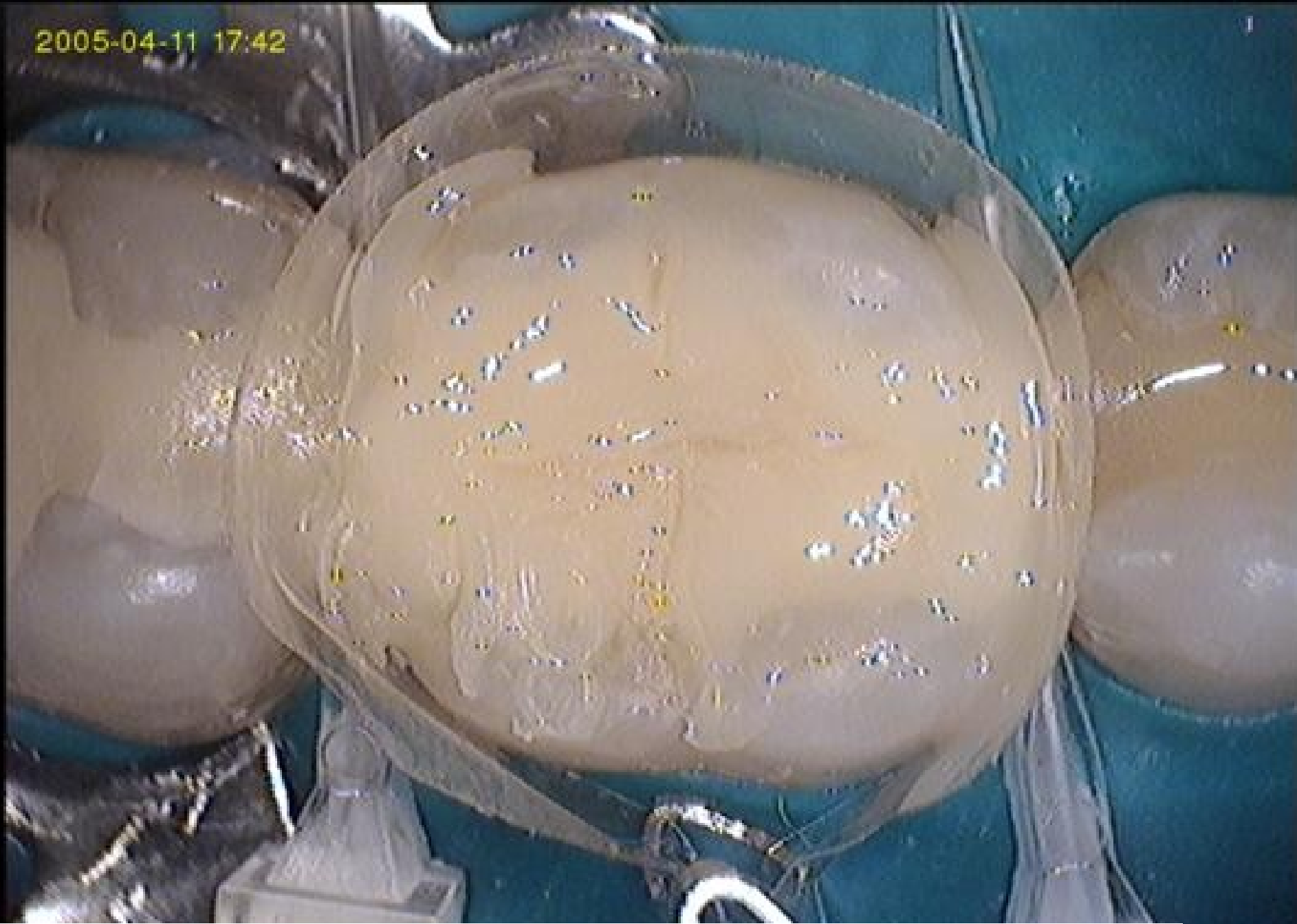Zub po naleptání.

2005.04.11.17:39



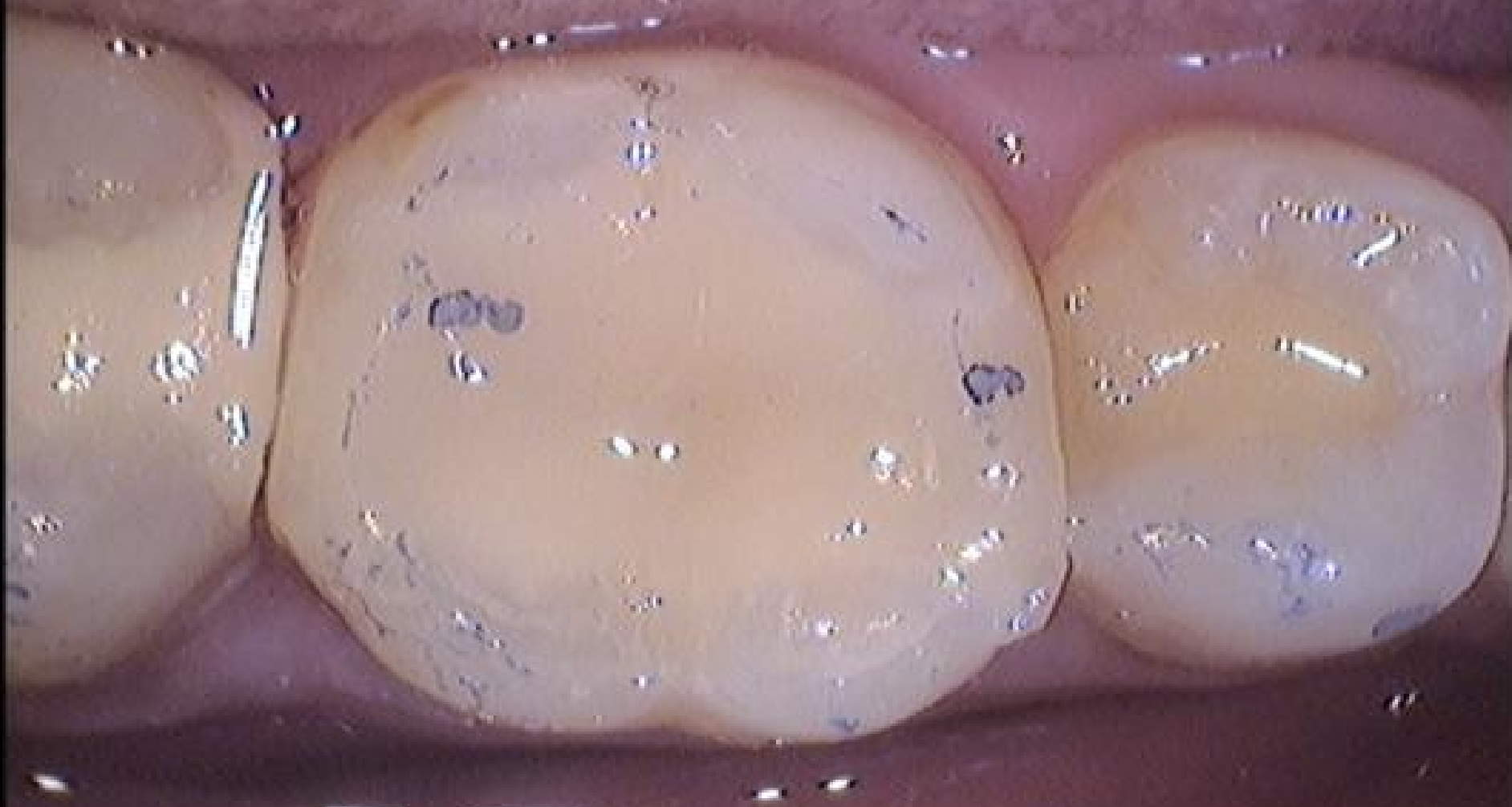Forma a postupné vrstvení kompozitního materiálu.

2005-04-11 17:42



Svrchní vrstvy kompozitní výplně zubu + postupná polymerace.

2005-04-11 18:09



Hotová kompozitní zubní výplň.

Kompozitní výplně

● *Kompozit* obecně znamená **složený materiál vzniklý umělým spojením jednodušších materiálů**. Kompozitní materiál získává spojením **vlastnosti, které jeho jednotlivé komponenty nemají**. Ve stomatologii se kompozitem myslí výplňový materiál složený ze **skla a pryskyřičného pojiva**.

Složení kompozitu:

Plnivo – sklo, SiO_2 , aktivátory tuhnutí.

Pojivo – pryskyřice: **BisGMA** (2,2-bis[4-(2hydroxy-3-metakryloyloxypropoxy)fenyl]propan),

UDMA (uretandimetakrylát - (2,2,4-trimetylhexametyl-bis-(2-carbamoyl-oxyetyl)dimetakrylát).

Pomocné prvky – silan (SiH_4).

Výhody kompozitních materiálů:

- vynikající estetika;
- dokonalá leštitelnost a barevná stálost;
- vynikající adheze ke sklovině;
- odolnost vůči kyselinám;
- odolnost vůči žvýkacím tlakům;
- vysoká houževnatost.

Nevýhody kompozitních materiálů:

- kontrakce vedoucí k frakturám ve sklovině nebo spárám mezi výplní a sklovinou;
- špatná adheze k dentinu;
- chybějící antikariogenní vlastnosti;
- citlivost na zpracování a technologické postupy;
- špatná odstranitelnost;
- případné alergizující účinky.

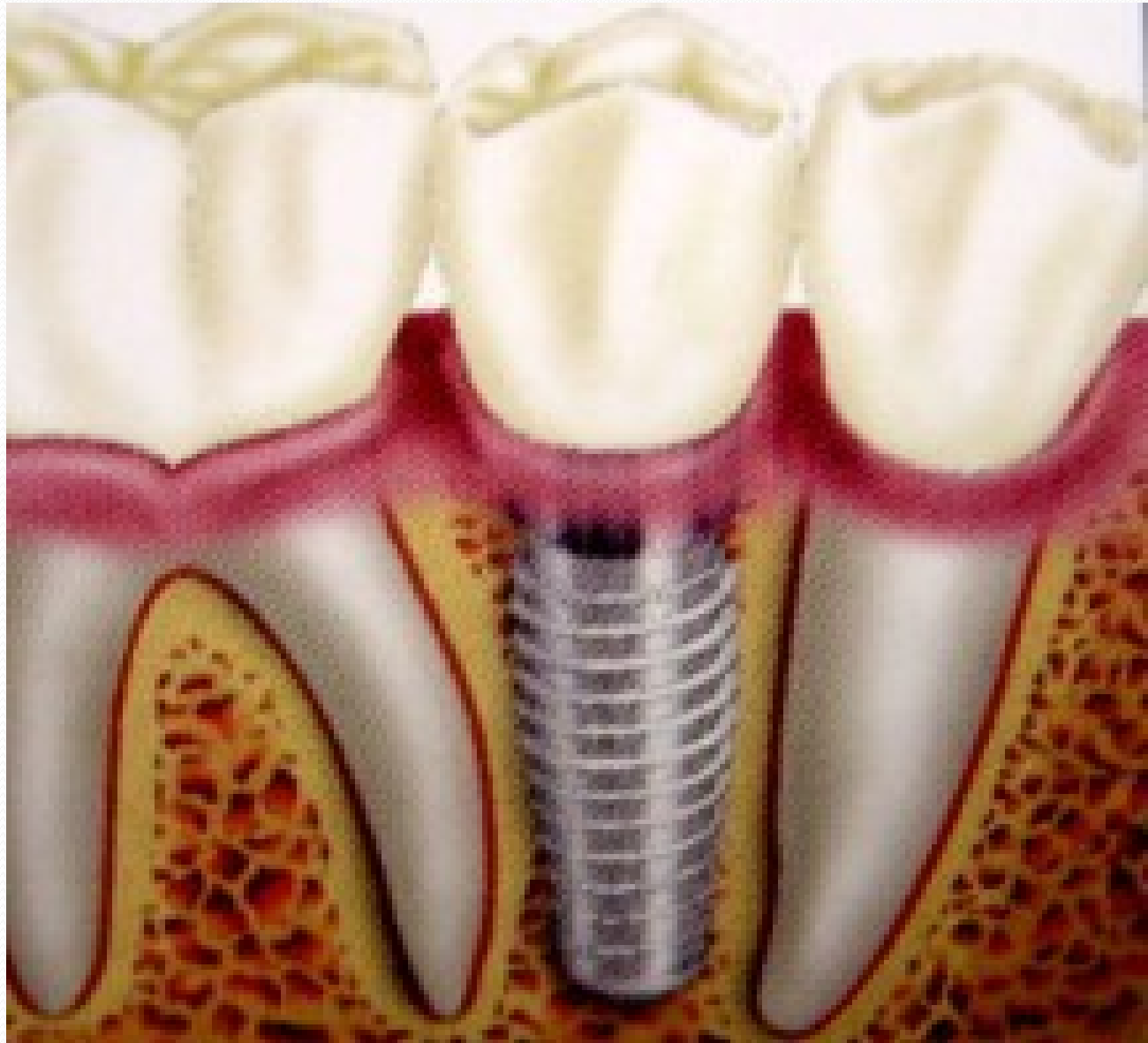ZUBNÍ IMPLANTÁTY

Co je to zubní implantát:

- *V zubním lékařství se pod pojmem implantát rozumí umělá **náhražka ztraceného vlastního zubu** - „umělý kořen“ zavedený chirurgicky do čelistní kosti v místě kde došlo ke ztrátě vlastního zubu či zubů.*
- *Zubní implantáty se tedy používají k náhradě **ztracených jednotlivých zubů**, při ztrátě více nebo všech zubů **jako pilíře pod fixní nebo snímací zubní náhradu** nebo pro ortodontické účely.*
- *Dříve se používalo více typů implantátů, např. i tzv. čepelkové implantáty z ušlechtilé oceli, v poslední době se ale dává přednost tzv. **válcovým titanovým implantátům se závitem**, jejichž nitrokostní část (tzv. fixtura) má tvar válečku zavedeného do čelistní kosti podobně jako dříve kořen vlastního zubu.*

Zubní implantát:

● *Na nitrokostní část implantátu se po různě dlouhé době od implantace upevňuje nástavba – tzv. sekundární díl (odborně abutment), který slouží jako opora pro fixaci korunky, pevného můstku či systému sloužícímu pro lepší držení snímatelné náhrady.*



Historie zubních implantátů:

- *Snaha nahradit ztracený zub pomocí implantátu je velmi stará. V roce 1931 byl na území dnešního Hondurasu učiněn nález dolní čelisti přibližně 20leté mayské ženy, která žila přibližně **600 let př.n.l.** V její čelisti byly jako kůly zasazeny **části mušlí, jež pravděpodobně měly plnit funkci ztracených zubů.***
- *Původně se myslelo, že tam byly zasazeny až posmrtně, ale v roce 1971 podrobnější průzkum prokázal růst kosti okolo implantovaných mušlí, což dokazuje, že tam byly vsazeny **ještě během života této ženy.***
- *V Egyptě byly nalezeny mumie u kterých byly do čelistí implantovány **zlaté dráty.***
- *Na Blízkém východě archeologové objevili kostry s **implantáty ze slonoviny.***



● *V nedávné době antropologové objevili **železný implantát** v čelisti římského vojáka.*

● *Počátek rozvoje dnešní moderní implantologie byl zahájen až **v polovině šedesátých let 20.století**. Tehdy švédský ortoped **Per-Ingvar Brånemark**, učinil objev, že kostní tkáň vytváří **s povrchem titanu velmi silnou vazbu**.*

● ***Komerční využití** zubních implantátů začalo teprve po roce 1978. K největšímu rozvoji dentální implantologie došlo **v posledním desetiletí**. Zdokonalování se týkalo jak materiálů, tak tvarů a v neposlední řadě způsobu upevnění implantátu do čelisti.*

Typy zubních implantátů:

Podle vztahu k prostředí ústní dutiny lze implantáty rozdělit na:

1. ***Uzavřené implantáty***, které se dříve užívaly v podobě ***pod sliznici implantovaných magnetických tělísek***, jejichž cílem bylo ***zlepšit držení celkové zubní náhrady***. Dnes se již nepoužívají.

2. ***Polouzavřené implantáty transdentální zavedené přes kořenový kanálek vlastního zubu do kosti*** se používaly již od roku 1943. Později bylo jejich použití prakticky opuštěno.

3. ***Otevřené implantáty*** tvoří všechny ostatní implantáty, které ***procházejí přes sliznici úst a komunikují tak s prostředím ústní dutiny***. Jsou buď umístěné na povrch čelistní kosti, pod její „obal“ – odborně tzv. ***subperiostální implantáty*** (dnes již též neužívané) nebo ***do čelistní kosti*** (odborně ***enoseální neboli nitrokostní***).

VÁLCOVITÉ ZUBNÍ IMPLANTÁTY

- Jsou implantáty tvaru válce o průměru 3-6mm a dlouhý 6-20mm jsou většinou *opatřeny vnějším závitem* (= šroubové implantáty).
- Zavádí se do *předem přesně předvrtaného otvoru v čelistní kosti*.
- V současnosti jsou to *nejčastěji používané implantáty*. Mají *nejlepší dlouhodobé výsledky* a používají se u všech typů defektů.



MATERIÁLY ZUBNÍCH IMPLANTÁTŮ

- *Při výrobě implantátů se dnes používají tzv. **bioinertní materiály - titan a jeho slitiny** a nově se zkouší různé druhy **keramických materiálů** (aluminiumoxidová keramika, zirkoniumoxidová keramika).*
- ***Titan**, případně slitiny titanu je i ve všeobecném lékařství využíván jako mimořádně spolehlivý, ověřený a stabilní materiál, ze kterého jsou vyráběny i umělé kloubní náhrady.*
- *Titan je **vysoce pevný** i při **nízké specifické hmotnosti**, **odolný proti korozi** a **vysoce biokompatibilní** (biokompatibilita = snášenlivost látek zejm. materiálů v biologickém prostředí) nejen k celému organismu, ale též lokálně.*
- *Zdrsněný povrch vytváří s kostí velmi pevné spojení – tzv. **oseointegrace**. **Není toxický ani kancerogenní**. **Nemá účinky alergizující.***

● Má také **antibakteriální účinky** vyvolané komplexem vrstvy oxidů titanu na povrchu implantátu, což je velmi důležité. Bakterie jsou totiž nejčastější příčinou neúspěchu a dokonalá ústní hygiena je základní podmínkou pro úspěšnost dentální implantologie.

● **Keramické materiály** jsou ještě více biokompatibilnější, vytvářejí s kostí velmi silné spojení (oseointegrace), které vzniká rychleji než u titanu.

● Nevýhodou je ale **obtížná opracovatelnost, příliš vysoká tvrdost, malá pružnost a křehkost těchto materiálů.**

● Tyto vlastnosti využití současných keramických materiálů pro výrobu **nitrokostní části implantátů** omezují a keramika se dnes používá hlavně **pro výrobu sekundárních dílů a korunek.**

<https://www.youtube.com/watch?v=ddkMfulBpOk>

UMĚLÁ KŮŽE

KOŽNÍ KRYTY A UMĚLÁ KŮŽE

● Látku jménem *Integra* vyvinuli američtí vědci z Kalifornské univerzity pod vedením profesora *Ali Javeyho*.

● Jeho tým našel způsob, jak vytvořit ultramalé „nanodráty“ ze směsi *silikonu teflonu a germania* a z nich pak přilnavou blánu, která vytváří mikroskopickou síť, (kterou mohou prorůstat cévy a nová *kožní tkáň*). Ty poté pokryli vrstvičkou gumy citlivé na tlak. Zkoušky prokázaly, že je kůže schopna rozlišit intenzitu dotyků – od stisku předmětu po dosednutí motýla.

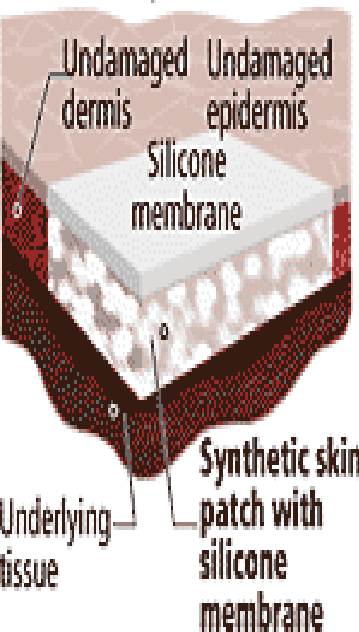
http://www.csarim.cz/Public/csarim/doc/prednasky_XVII_CSARIM/Travnicek_Taktika-resuscitacni-pece.pdf

<http://www.ceskatelevize.cz/ct24/svet/veda-a-technika/22004-lecba-popalenin-kozni-kryty-a-umela-kuze/>

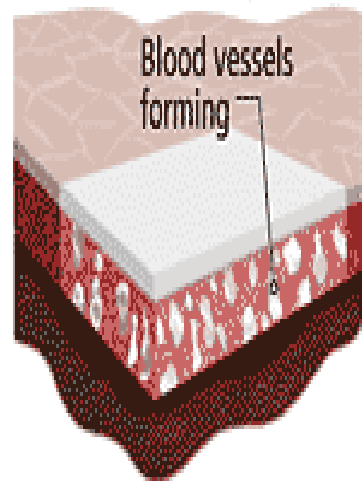
MECHANISMUS FUNKCE UMĚLÉ KŮŽE

The healing process of synthetic skin

A patch of synthetic skin is placed on top of damaged tissue.

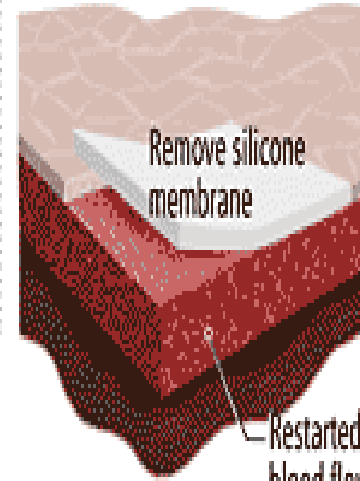

The patch contains chemicals that trigger growth of new blood vessels and proteins for skin regeneration.



7 days after application

The blood vessels restart blood flow to the area and the silicone membrane is removed.



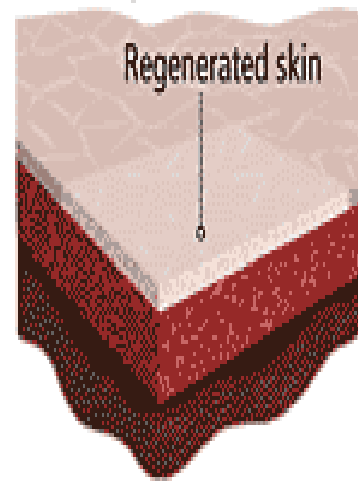
14+ days after application

A small graft of the patient's own skin replaces the silicone membrane.

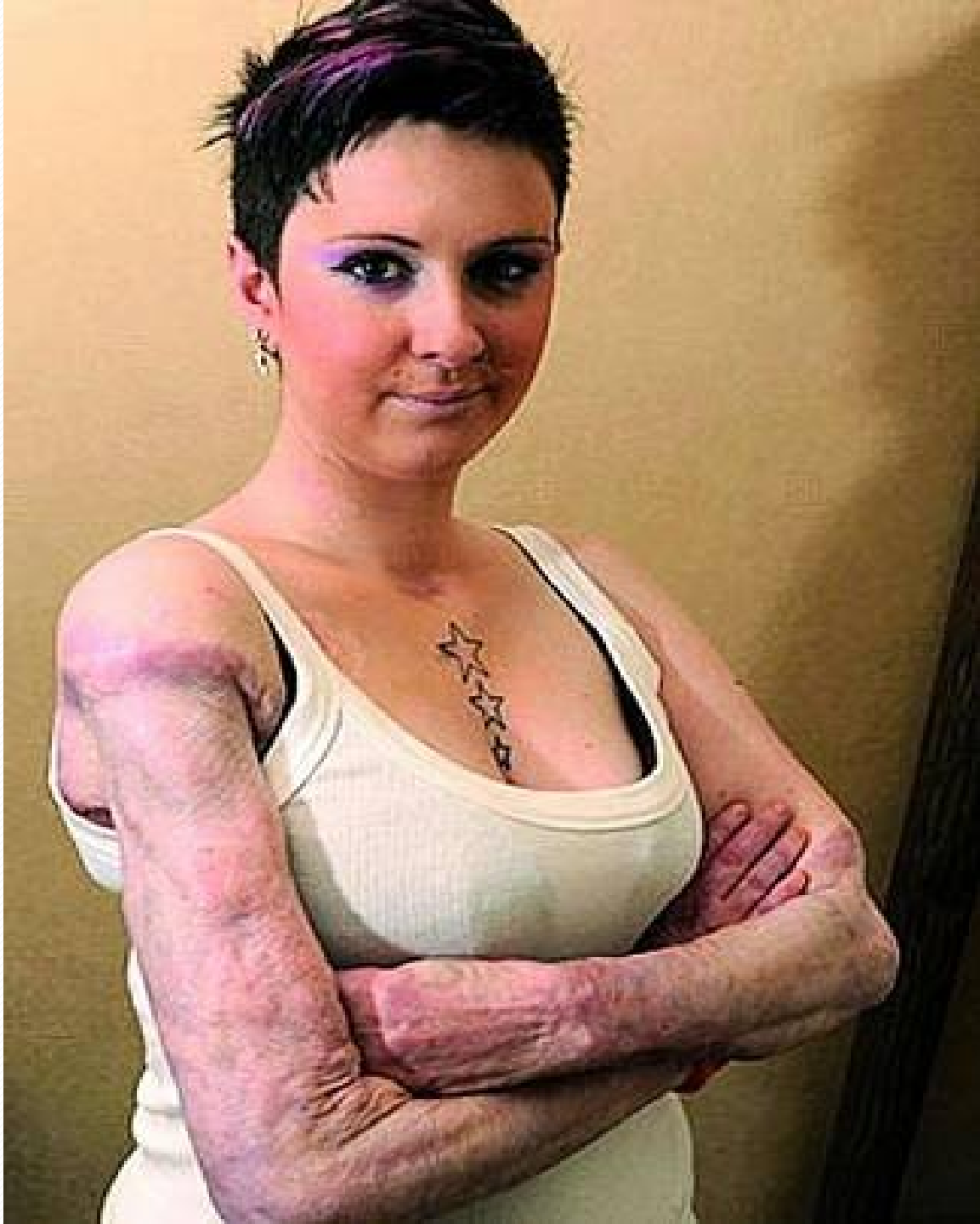

14+ days after application

The skin graft eventually creates a smooth surface of regenerated skin.



35+ days after application



KOCHLEÁRNÍ IMPLANTÁTY



Kochleární neuroprotéza (implantát)

- S drážděním sluchového nervu u neslyšících se experimentuje od 50. let. V průběhu 80. let se kochleární implantát stal běžnou metodou léčby a rehabilitace hluchoty.
- Elektronické zařízení dráždící zakončení sluchového nervu v hlemýždi. Je schopna z části vrátit sluch lidem, kteří o něj přišli nebo se s ním nenarodili. Skládá se ze dvou částí:

Část vnitřní

- Elektronické obvody biokompatibilně opouzdřené;
- z toho vychází elektroda, která se skládá ze svazku vodičů;
- ukládá se během operace do vyfrézovaného lůžka ve spánkové kosti za uchem;

Část zevní

- Obsahuje mikrofon, řečový procesor a vysílací cívku;
- převádí akustickou energii na elektrickou;
- řečový procesor se nosí v kapse, na opasku nebo modernější za boltcem;
- vysílací cívka se dá zevně na kůži za uchem – transkutánně, bezdrátově komunikuje s vnitřní částí.

● Výběr kandidátů

- Probíhá složitě, je nutná řada vyšetření.
- Kontraindikací jsou chronické změny ve středouší.
- Kochleární implantát se nedává pacientům ve špatném celkovém stavu.
- Indikací u dospělého – oboustranná úplná postlingvální hluchota (percepční vada se ztrátou nad 120 dB tónového audiogramu)

Implantace kochleárního implantátu

- Zákrok lze přirovnat k rozsáhlejšímu výkonu v oblasti ucha, ale jedná se o mikrochirurgický zákrok, kdy operátor pracuje se s jemnými nástroji pod mikroskopem.
- Zjednodušeně jej lze popsat tak, že nejdříve dojde za uchem k odstranění kosti v tzv. soscovitém výběžku
- Následně je vytvořena cesta mezi lícním nervem a bubínkem do dutiny bubínkové a poté vyvrtán drobný otvor do vnitřního ucha.
- Tento postup umožní zavedení jemného vlákna o průměru 0,6 mm ve kterém je příslušný počet navzájem izolovaných vodičů vedoucích k jednotlivým dráždícím elektrodám zavedeným do hlemýždě.

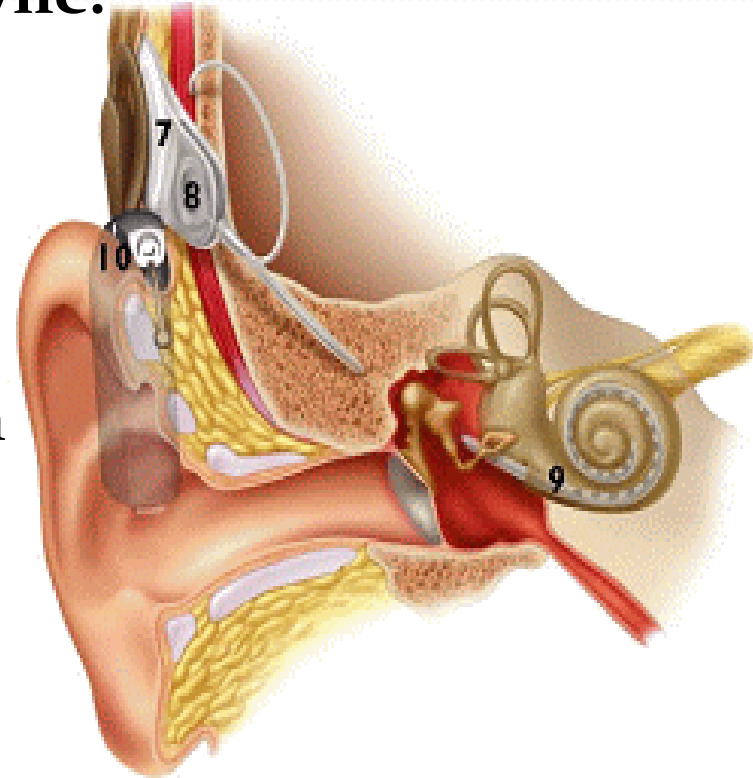
• Vlastní implantát je umístěn pod kůží za uchem, řečový procesor s vysílací cívkou se nosí zevně.

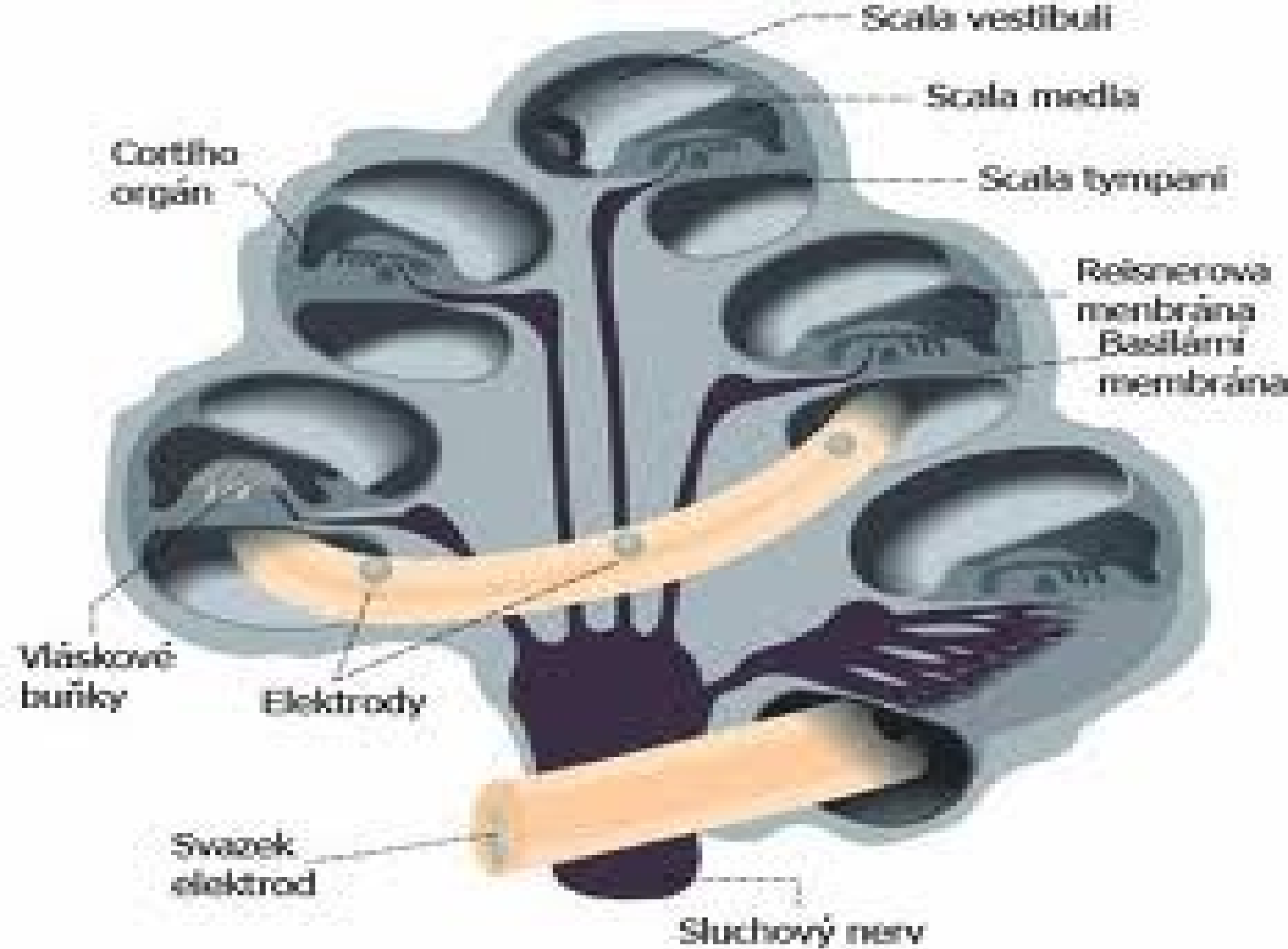
• Zvuk je zachycován mikrofonem a signál je veden do řečového procesoru 10.

• Zde je zakódován tak, aby informace o časových a spektrálních charakteristikách přenášeného zvuku mohla být co nejvěrněji předána prostřednictvím elektrických stimulů sluchovému nervu.

• Zpracovaný signál z řečového procesoru je veden do vysílací cívky a odtud je vysílán pomocí elektromagnetických vln do vnitřní části implantátu 7-8.

• Tam je informace dekodována a odeslána do stimulačních elektrod umístěných uvnitř hlemýždě 9.





● Vlákna sluchového nervu podrážděná elektrickými impulsy vedou informaci do vyšších sluchových drah a dále do mozku, který ji rozeznává jako zvuk.

● Kochleární implantát je určen pro jedince s oboustranným velmi závažným postižením sluchu, kterým ani při dostatečně dlouhé intenzivní rehabilitaci nezprostředkují výkonná sluchadla percepci řeči.

● Použití kochleárního implantátu není vhodné v případě hluchoty způsobené poruchou sluchového nervu nebo vyšších sluchových drah a tam, kde předoperační zobrazovací vyšetření ukáže anatomické abnormality hlemýždě.

Implantát u dětí

- **Implantační program u dětí se poněkud liší od programu u dospělých,**
- **Musí být kvalitní logopedické a psychologické vyšetření,**
- **Musí projít dlouhým obdobím intenzivní sluchové rehabilitace**

Efekt implantátu

- **Pacient s implantátem není normálně slyšící člověk,**
- **Vjemy vznikající z implantátu jsou zcela odlišné od pacientových předchozích zkušeností,**
- **Musí si úplně přestavět asociační spoje ohledně zvuků za pomoci integrace s jinými smysly – zejména se zrakem,**
- **Pacient se musí novému slyšení učit (proto to není moc vhodné pro staré lidi),**
- **Mnozí pacienti jsou schopní i telefonovat, někteří bez odezírání neslyší.**

BIONICKÉ OKO

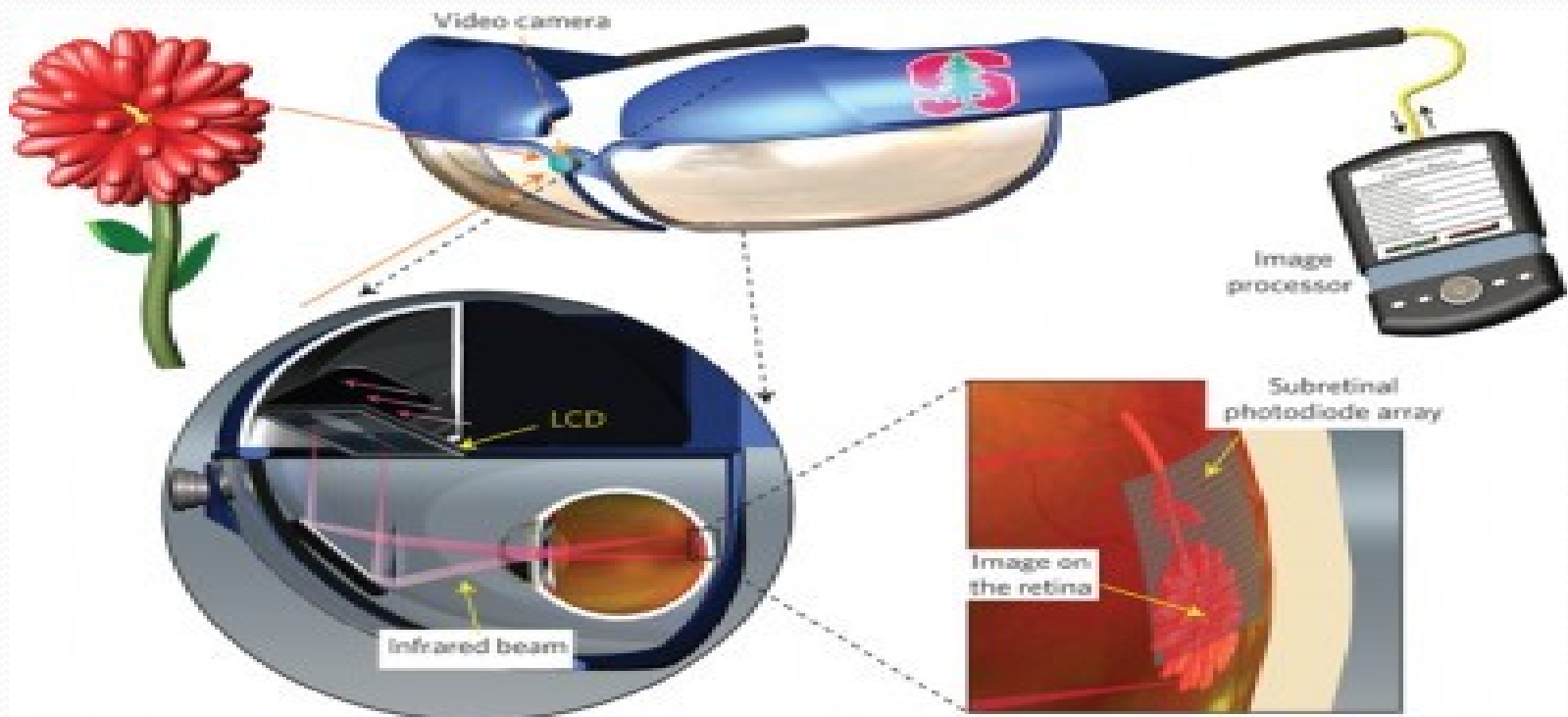
• Bionické oko jednoduše převádí světelné signály na elektrické. Je napojeno na optické nervy a posílá informace, které mozek dokáže vyhodnocovat a postupně se je naučit rozpoznávat.

• Jako u každého jiného „snímače“ v lidském těle, ani v tomto případě není problém kvalitu čipů a senzorů posouvat stále dál, až dorovnají schopnosti běžného oka. Nebo je dokonce i překonají.

• Snímací čipy lepší než oko existují již dávno, na začátku je ale jejich napojení na lidské tělo.

• Světelný signál dorazí na senzory v implantátu, který dokáže vysílat správné impulsy do očních nervů. Uživateli v reálném čase zprostředkuje určitou formu obrazu.

• Zařízení funguje tak, že si pacient nasadí speciální brýle, na kterých je přidělaná kamera. Ta zachycuje vizuální vstup, který přemění na elektrické signály. Ty jsou přeneseny přímo na zbývající neurony v sítnici. Implantát by měl umožnit pacientům zachytit body světla před sebou, ze kterých bude mozek schopný rekonstruovat obraz.



The second prototype could improve patients' functional central vision

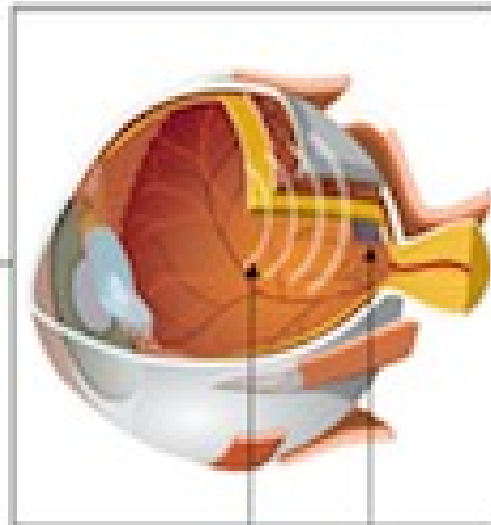
The second prototype will rely heavily on the first advanced prototype for design features, patient training and device configuration. It is expected to increase a patient's quality of life by providing functional central vision, face recognition and the ability to read large text.

WHAT WILL I LOOK LIKE?

TRANSMITTER COIL
CAMERA



WHAT IS IMPLANTED?



WIRELESS TRANSMISSION
100 ELECTRODE ARRAY &
SIMULATOR
VISION PROCESSOR

WHAT MIGHT I SEE?



30 x 35 ARRAY

Second
Prototype
vision

KARDIOSTIMULÁTOR

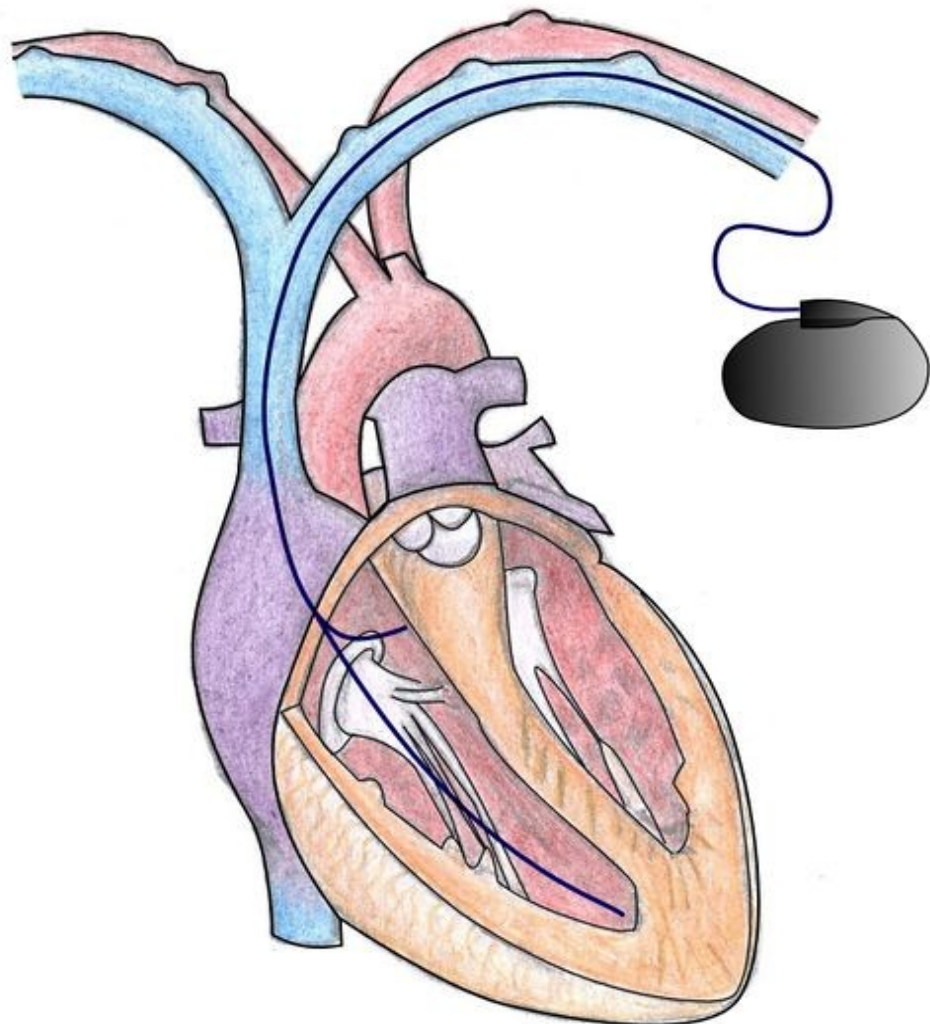
● ***Kardiostimulátor*** -(pacemaker) je přístroj, který se používá k léčbě poruch srdečního rytmu majících charakter bradykardií (srdeční akce je příliš pomalá).

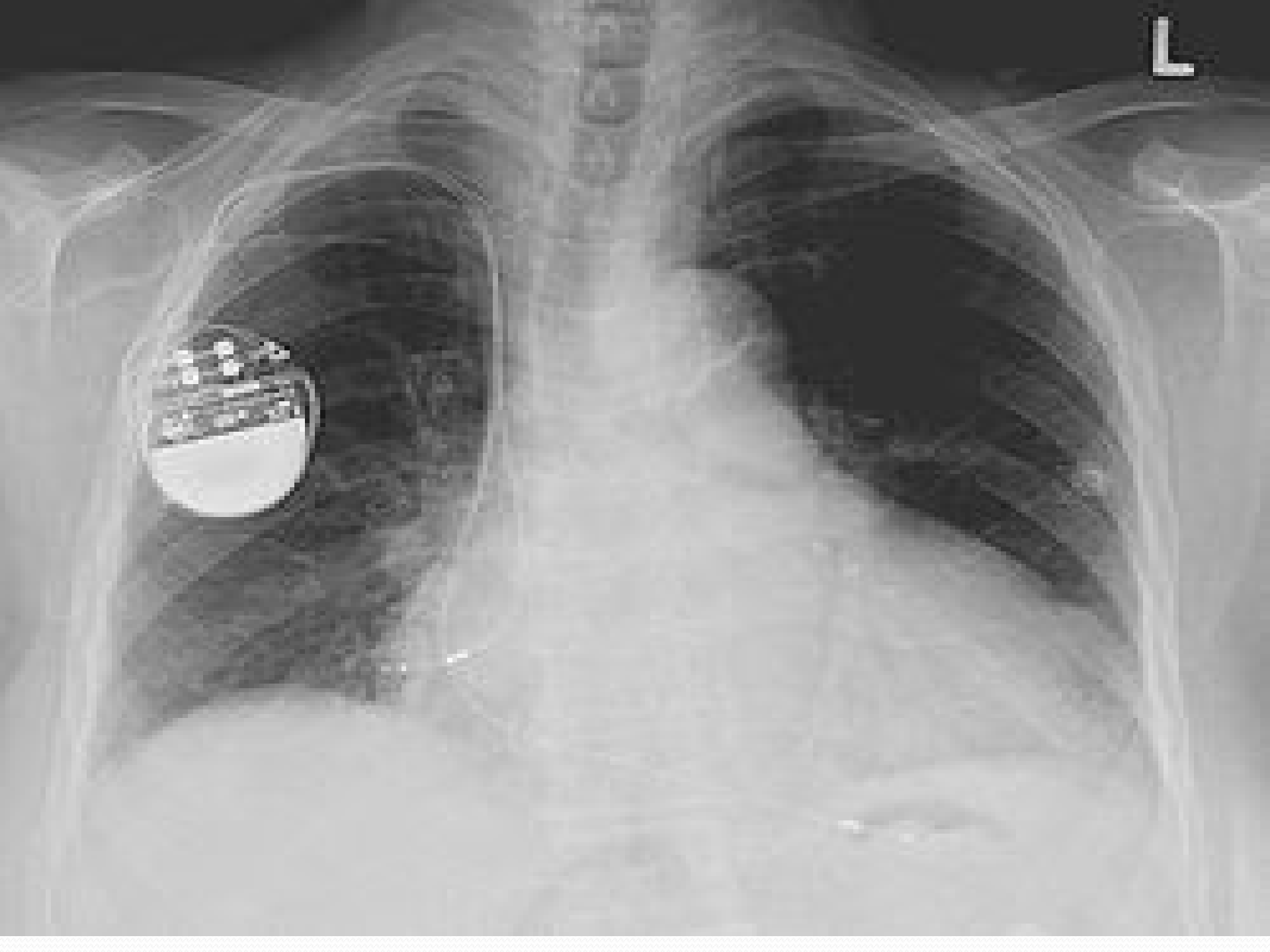
● ***Princip funkce*** - Kardiostimulátor je malá kovová krabička, z níž vycházejí jedna až tři elektrody. Stimulátor vytváří elektrické výboje, které jsou následně prostřednictvím elektrod přenášeny na srdeční svalovinu, kde iniciují srdeční kontrakci. Frekvenci takovýchto signálů lze upravit podle potřeby pacienta.

Implantace kardiostimulátoru

Z krátkého řezu pod klíční kostí cestou v. subclavia zavádíme elektrody do srdce. O správném umístění se dále přesvědčujeme elektrickou stimulací ze zevního zdroje.

- Po zavedení elektrod se implantuje kardiostimulátor do podkoží do infraklavikulární oblasti (do místa původního řezu). Vzniklá rána se zašije vstřebatelným materiálem.
- Vzhledem k tomu, že krabička stimulátoru není zavedena hluboko, je vidět jako vyklenutí kůže a pacient si ji může lehce nahmatat.

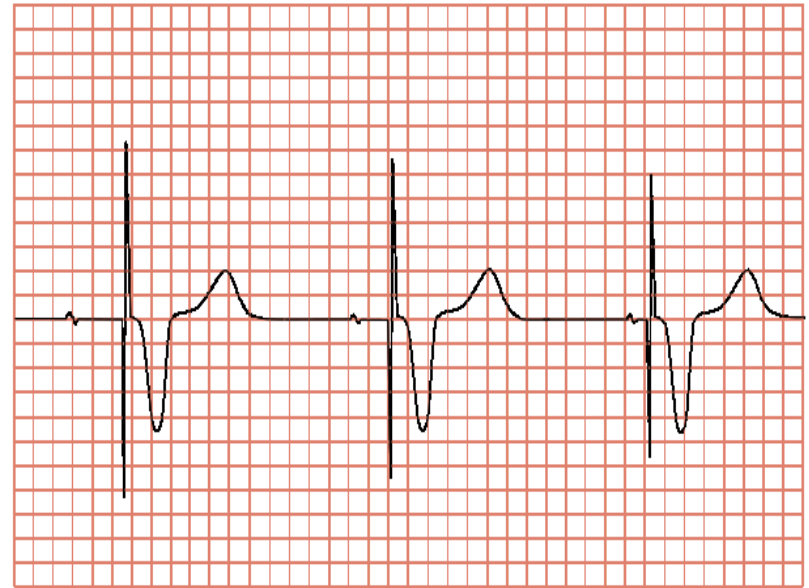
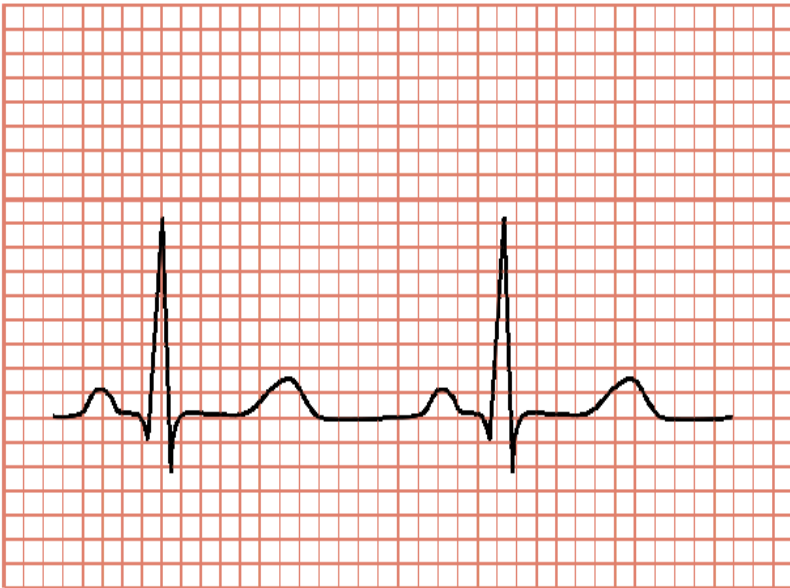






Revize kardiostimulátoru

- Pacienti se zavedeným kardiostimulátorem dochází na pravidelné kontroly do arytmologické ambulance, kde dochází ke kontrole funkce kardiostimulátoru a po určité době je doporučena výměna baterie.
- Pacienti s kardiostimulátorem mají typické EKG („svislé čárky“) deklarující výboje stimulátoru.



Údržba kardiostimulátoru a pravidla použití

● Jednou za několik let je třeba vyměnit baterii kardiostimulátoru. Jedná se o podobný postup |jakým je implantace kardiostimulátoru. Starou krabičku odstraníme a nahradíme novou. Výkon se provádí v lokální anestézii.

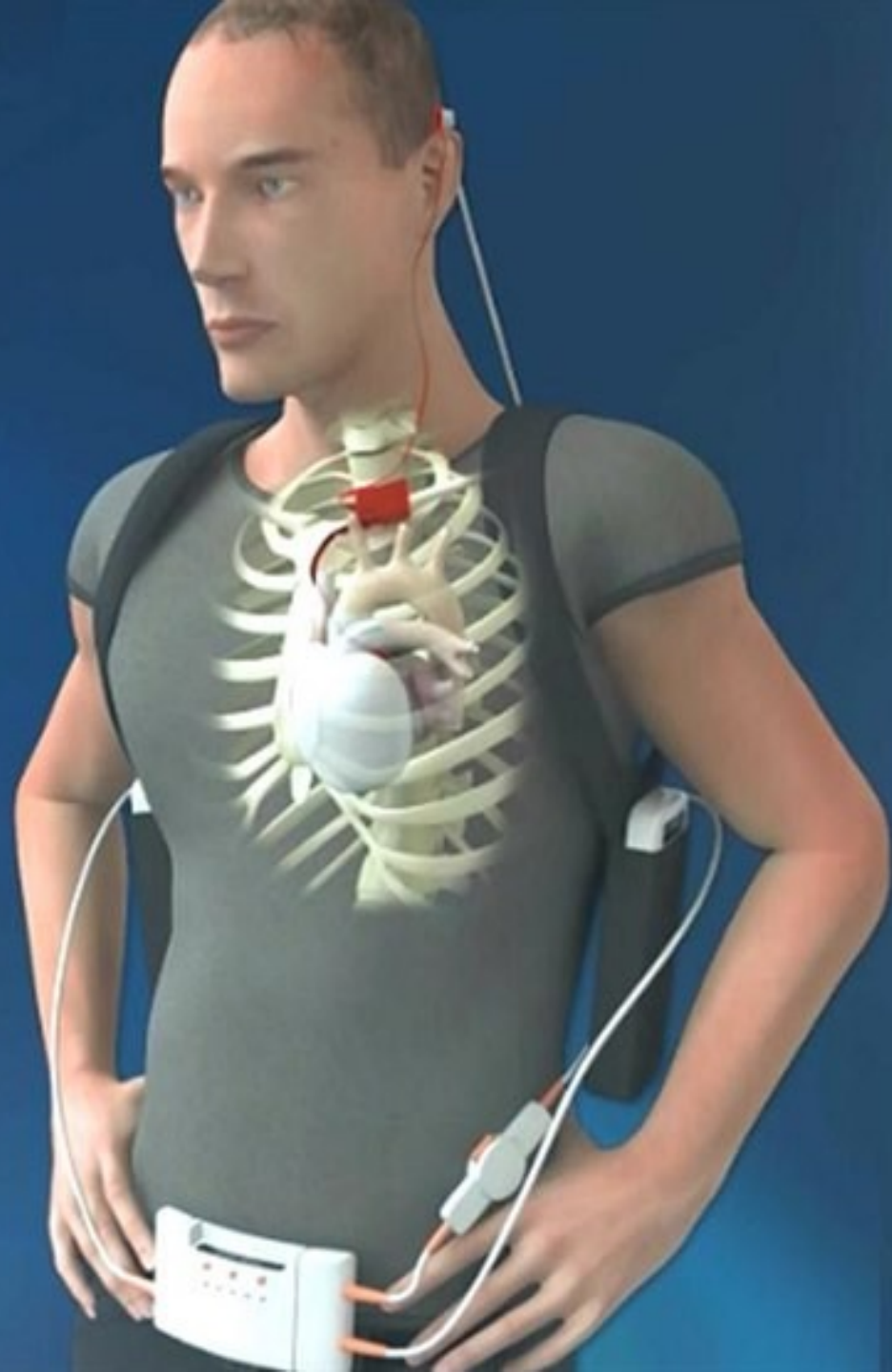● Přibližně 5–6 týdnů po implantaci kardiostimulátoru by se měl pacient vyhnout vyšší fyzické aktivitě, po této době může vykonávat v podstatě stejné aktivity na jaké byl zvyklý.

● Kardiostimulátory příliš dobře netolerují magnetické či elektromagnetické pole. Z toho důvodu je elektroléčba či magnetická rezonance u pacienta s kardiostimulátorem kontraindikována.

- **Dnes již není vyšetření magnetickou rezonancí kontraindikováno pro všechny pacienty s kardiostimulátorem.**
- **Pacienti s kardiostimulátory SureScan™ od společnosti Medtronic mohou toto vyšetření pod dohledem kardiologa podstoupit.**
- **Dále by pacient s kardiostimulátorem neměl nosit mobilní telefon v náprsní kapse na straně kardiostimulátoru a při telefonování by si měl telefon přikládat k uchu na protější straně.**
- **Mikrovlnná trouba funkci kardiostimulátoru neovlivňuje.**
- **Vzdálenost kardiostimulátoru od indukčního vařiče by měla být nejméně 75 cm.**

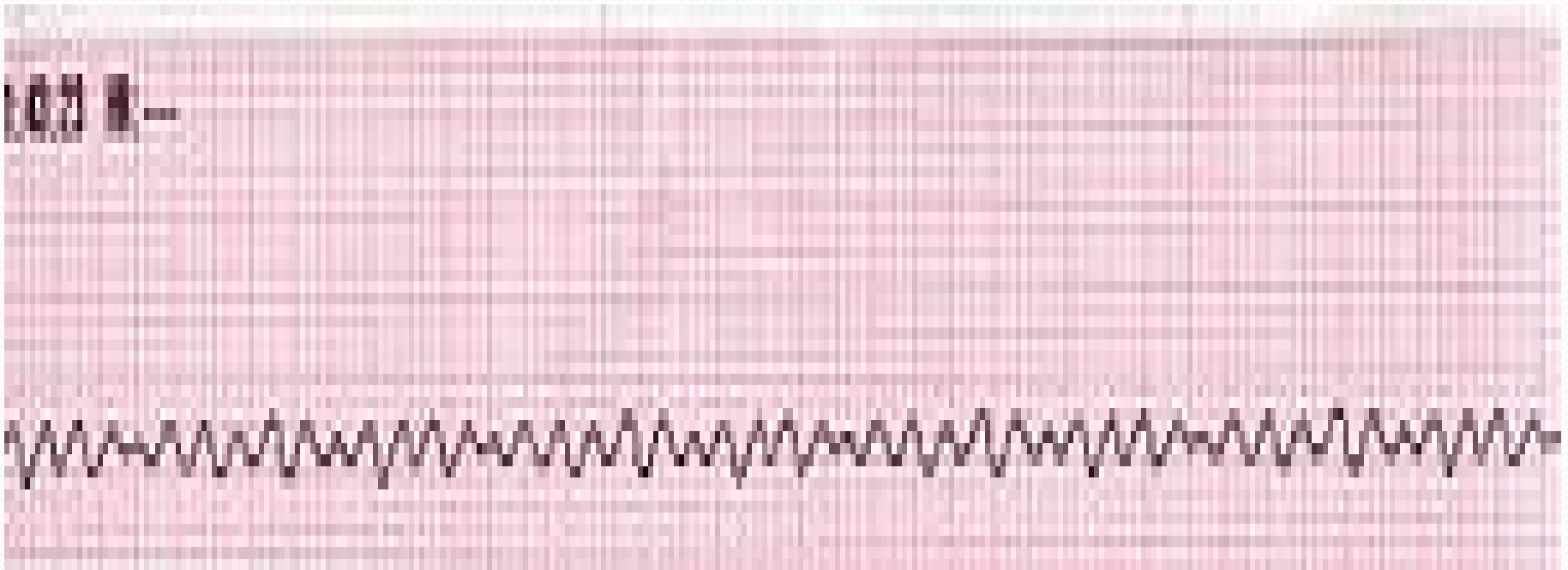Umělé srdce

- První umělé srdce má hmotnost 900 gramů, je tedy asi třikrát těžší než průměrné srdce zdravého člověka.
- Je závislé na externí baterii s řídicí jednotkou, které musí mít pacient stále při sobě.
- Prototyp zhotovený po desetiletém výzkumu skupinou vědců z různých zemí plní v plné míře funkce skutečného srdce, díky sensorům reguluje srdeční tep a příliv krve.
- Jde vlastně o krevní čerpadlo vyrobené převážně z umělých polymerů.
- Funkčnost umělého orgánu jeho výrobci loni odhadli na dobu až pěti let a prodejní cenu na 160 tisíc eur (4,4 milionu Kč), což je o něco méně než náklady na tradiční transplantaci lidského srdce ve Francii.



Defibrilace srdce

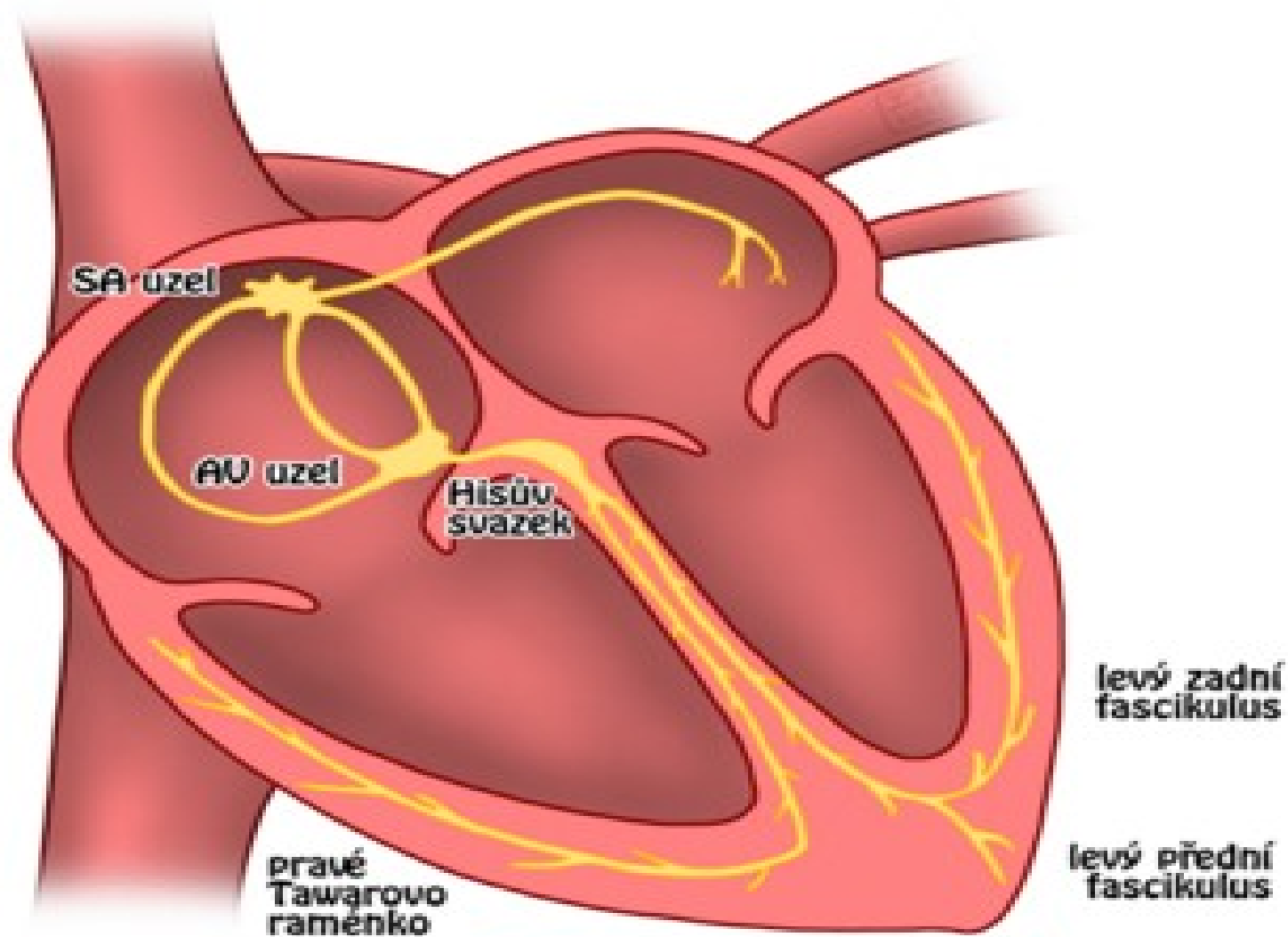
- Defibrilace je elektrická terapeutická metoda, která slouží ke zvrácení maligních srdečních arytmí, jež by bez zásahu nevyhnutelně vedly ke smrti.
- Princip spočívá v průchodu elektrického výboje pacientovým myokardem, který způsobí depolarizaci všech jeho vláken, po níž by se měl obnovit sinusový rytmus.



Fibrilace komor

- **Fibrilace komor (FK) a rychlá komorová tachykardie (KT) patří mezi tzv. maligní arytmie. Jedná se o poruchy srdečního rytmu, které pacienta urgentně ohrožují na životě (je třeba je neodkladně řešit) a které jsou nejčastější příčinou náhlé srdeční smrti (NSS).**
- **Relativně často vzniká komorová fibrilace v rámci akutního infarktu myokardu.**
- **V případě komorové fibrilace se jednotlivé kardiomyocyty srdečních komor kontrahují zcela nesynchronizovaně. Tyto chaotické a rychlé kontrakce vedou k naprostému selhání funkce srdce jakožto pumpy.**

PŘEVODNÍ SYSTÉM SRDEČNÍ



• Jelikož srdce nepřecherpává žádnou krev (minutový výdej srdeční je téměř nulový), dochází k vážné poruše perfúze vitálních orgánů včetně mozku (→ ztráta vědomí nastává do 10 s) a bez okamžité kardiopulmonální resuscitace a defibrilace vede komorová fibrilace ke smrti (za 3–5 minut se rozvíjí irreverzibilní poškození mozku).

• Fyziologicky vzniká depolarizační vlna v SA uzlu.

• U komorové fibrilace dochází ke vzniku abnormálních elektrických impulzů přímo v srdečních komorách.


Projevy komorové fibrilace

- **Klinicky se fibrilace komor projevuje:**
 - ztrátou vědomí;
 - neslyšitelnými srdečními ozvami;
 - nehmatným pulzem;
 - neměřitelným tlakem.

Léčba komorové fibrilace

- **Léčba spočívá v okamžitém zahájení kardiopulmonální resuscitace (názory na prekordiální úder se liší) a v co nejrychlejší zevní nebo vnitřní defibrilaci.**

Defibrilátor



- Pokud je na místě použijeme automatický defibrilátor.
- Jeho včasné použití ve fázi fibrilace komor může zvýšit pravděpodobnost přežití pacienta.

Medtronic
Ablation
Catheter

APEX
STERNUM



CONCEPT FOR P2-MEDIAN

MedFit
2008-2010

ABL. FOKER

200

DEFIBRILLATOR

1
2

MONITOR

STOP

START

PAUSE

RECALL

EDIT

DELETE

HELP

POWER

LOCK

UNLOCK

Medtronic



Historie defibrilačních postupů

- **Studium fibrilace a defibrilace se začalo rozvíjet již v 19. století.**
- **Tehdy se zjistilo, že fibrilaci je možné indukovat působením střídavého proudu na srdce.**
- **V roce 1899 fyziologové Prevost a Batelli objevili, že silnější stejnosměrný elektrický výboj zastaví fibrilaci, a pak se objeví sinusový rytmus. Bohužel se tomuto objevu nedostalo dostatečné pozornosti, nicméně později byl potvrzen a zkoumán v mnoha zemích.**
- **První defibrilace, která zachránila lidský život, byla provedena hrudním chirurgem Claudem S. Beckem v roce 1947.**
- **Díky tomuto úspěchu byla tato metoda přijata a byly položeny základy klinického výzkumu defibrilace.**

Druhy defibrilátorů

- **manuální přímé defibrilátory**, které se používají při operacích na otevřeném srdci,
- **manuální externí defibrilátory**, které mají své místo ve zdravotnických zařízeních a vozech zdravotnické záchranné služby,
- **automatizované externí defibrilátory (AED)**, které jsou určeny školeným laikům,
- **implantabilní kardiovertery-defibrilátory**, které se subkutánně implantují rizikovým pacientům.
- Některé přístroje kombinují vlastnosti manuálních i automatizovaných defibrilátorů, umožňují externí kardiostimulaci, monitoraci EKG apod.

Automatizované externí defibrilátory (AED)

- Přibližně 40 % všech srdečních zástav je provázeno ventrikulární fibrilací či tachykardií.
- Přivolaný lékař často může zaznamenat pouze asystolii, proto vznikla myšlenka automatizovaných defibrilátorů, kdy pacient dostane šok v době, kdy ještě fibrilace nepřešla v asystolii.
- Tyto defibrilátory jsou navrženy tak, aby s nimi po krátkém zaškolení mohl pracovat každý laik.

<https://www.youtube.com/watch?v=6O-NDBc5vrE>

<https://www.youtube.com/watch?v=kEF5npRZunQ>



TEAR HERE TO OPEN
TEAR ALONG DOTTED LINE



1600270
F.C.B.-2000
10/1/2009

POWERHEART AED 350
automated external defibrillator



TESTED
DATE: 11/11/11
BY: [illegible]



4022351

• **Zachránce přístroj otevře a ten ho instrukcemi na displeji či hlasem provází celou akcí. Má naprogramovaný algoritmus, podle kterého zachránce radí, co má dělat.**

• **Zachránce nalepí na pacientův hrudník elektrody, přístroj zanalyzuje jeho rytmus a doporučí, popřípadě nedoporučí podání výboje.**

• **Přístroje mají velmi vysokou senzitivitu a specificitu.**

• **AED se nasazují v místech s vysokou hustotou lidí (nákupní centra, letiště) a tam, kde není okamžitě dosažitelná lékařská pomoc (letadla).**

• **Dále jsou umístěny v domácnostech rizikových pacientů. V některých zemích jsou defibrilátory dostupné i na ulici.**

UMĚLÉ CÉVY

Transplantáty z jiné než z cévní tkáně

- Vytvoření cévní náhrady z jiné než z cévní tkáně se stalo předmětem výzkumu mnoha pracovišť v druhé polovině minulého století.
- Účelem bylo nalézt adekvátní náhradu pro cévy s malým průsvitem a nízkým průtokem.
- Pokusy byly prováděny především na psech a prasatech se snahou o využití perikardu, svalové tkáně, peritonea, ureteru, bránice nebo tenkého střeva.
- Většina operací skončila rupturou nebo trombózou během několika týdnů.
- Také se využití těchto xenotransplantátů ukázalo jako problematické z důvodu časové a technické náročnosti při vytváření náhrady odpovídající velikosti.

Umělé cévní náhrady

- **Umělé cévní náhrady jsou běžně využívány jako bypass při operacích periferních stenóz či k přístupu do cévního řečiště pro účely hemodialýzy.**
- **Jejich délka je limitována u náhrad s průřezem menším než 10 mm, proto se nepoužívají pro revaskularizaci myokardu. Základním předpokladem jejich použitelnosti je biologická snášenlivost příjemce vůči jejich materiálu.**
- **Tím bývají bioinertní polymery – teflon (polytetrafluoroethylen) a dacron (polyethylentereftalát), vzácně polyurethan (Lycra)**
- **Ve stadiu klinické studie je užití polyéteruretanmočoviny pro náhrady o malé světlosti.**

● Umělé cévní náhrady bývají někdy vrapované (příčně zaškrcované), což napomáhá snazšímu ohýbání náhrady a snižuje riziko zaškrcení, ale zvyšuje průtočný odpor a riziko tvorby trombů.

● V současné době je na trhu několik typů cévních náhrad různých společností, založených jak na teflonu, tak na dacronu s navázaným uhlíkem či heparinem snižujícím riziko trombogeneze. Ve stadiu testování jsou pokusy využít obdobně hirudin, či jiné látky.

● Ve stádiu výzkumu je i možnost kultivovat na umělé náhradě pacientovy endotelové buňky.

