

## 5. - 6. cvičení ze Základů obecné zoologie (ZOZL): Tkáně (histologie) II. – POJIVA 1

### Úkol 1: Pozorování a zakreslení trvalých preparátů pojiv I. – primitivní pojiva a vaziva:

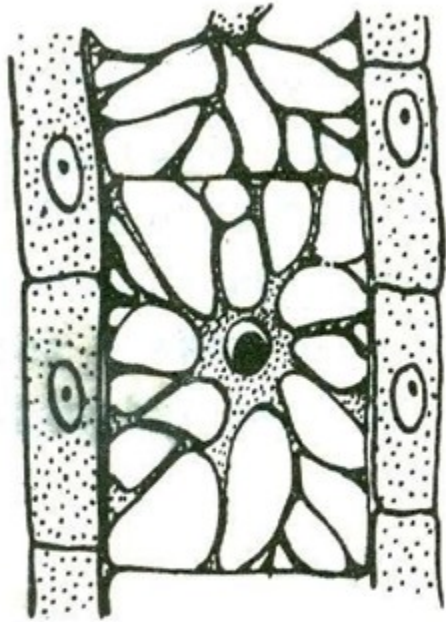
1. vesikulární pojivo, chondroidní tkáň: bezobratlí, struna hřbetní (= chorda dorsalis) - chorda dorsalis
2. retikulární (= síťovité) pojivo – např. červená kostní dřev (řez kostí ptáka)
3. zárodečný mezenchym
4. rosolovité vazivo: podkoží u larev obojživelníků, pupečník, pulpa zubu - zubní dřev, pulpa – vývoj zubů (tele), Zub kamzíka, houbovitá kost čelisti
5. řídké vláknité vazivo: nejrozšířenější, např. podslizniční a podkožní vazivo, peritendineum (obal šlachy), kůže
6. tukové vazivo: podkoží, břišní dutina aj. (kůže z hlavy) - kůže z hlavy – homo
7. husté vazivo neuspořádané = tuhé kolagenní vazivo: např. hlubší vrstvy škály, kůže epitely 2
8. ochrustavice (hyalinní chrupavky), ozubice, hyalinní chrupavka – homo.
9. husté vazivo uspořádané: šlachy, aponeurózy, vazy - šlacha psa, podélný řez

### Úkol 2: Pozorování a zakreslení trvalých preparátů pojiv II. – chrupavky:

1. parenchymová chrupavka: ušní boltec hlodavců (a mladých králíků?) boltec ucha,
  3. hyalinní chrupavka: nejrozšířenější, např.: zárod. kostra a k. žraloků, hrtan, nos, klouby Hyalinní chrupavka – homo
  4. elastická chrupavka: ušní boltec, příklopka hrtanová (= epiglottis) - příklopka hrtanová (elastická chrupavka)
  5. vláknitá („vazivová“) = fibrilární (fibrózní) chrupavka: meziobratlové ploténky, stydká spona, některé klouby
- Chrupavka ze sterna skokana, Řez chrupavkou – kuňka 2x

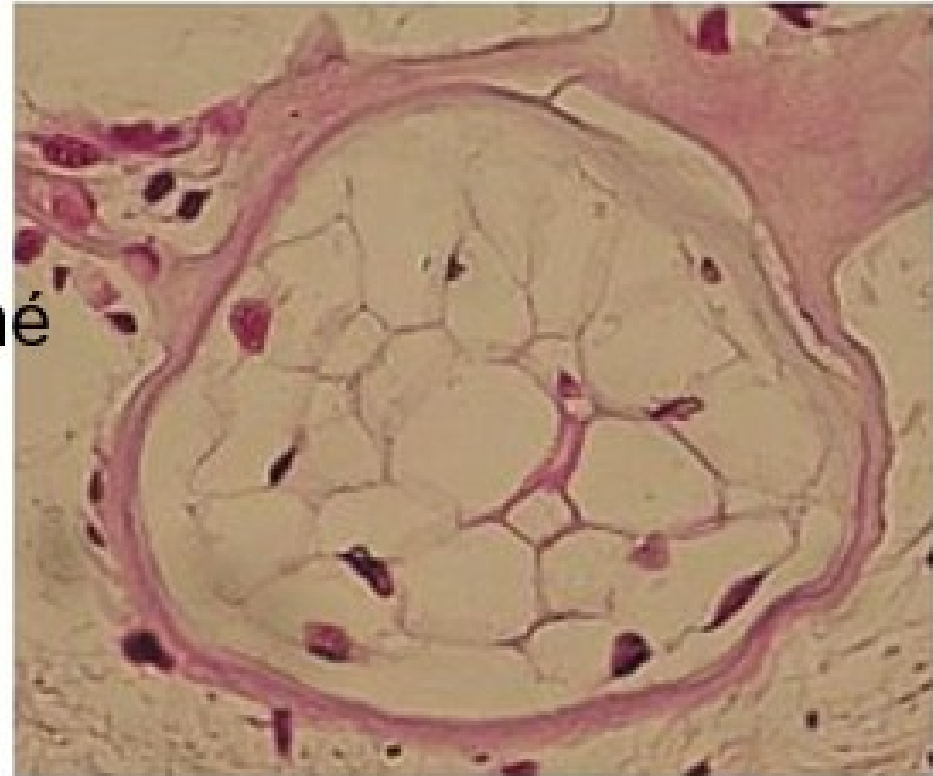
# Buněčné – vezikulární pojivo neboli také

chondroidní tkáň (= praecartilago): např. larvy obojživelníků (kuňka)



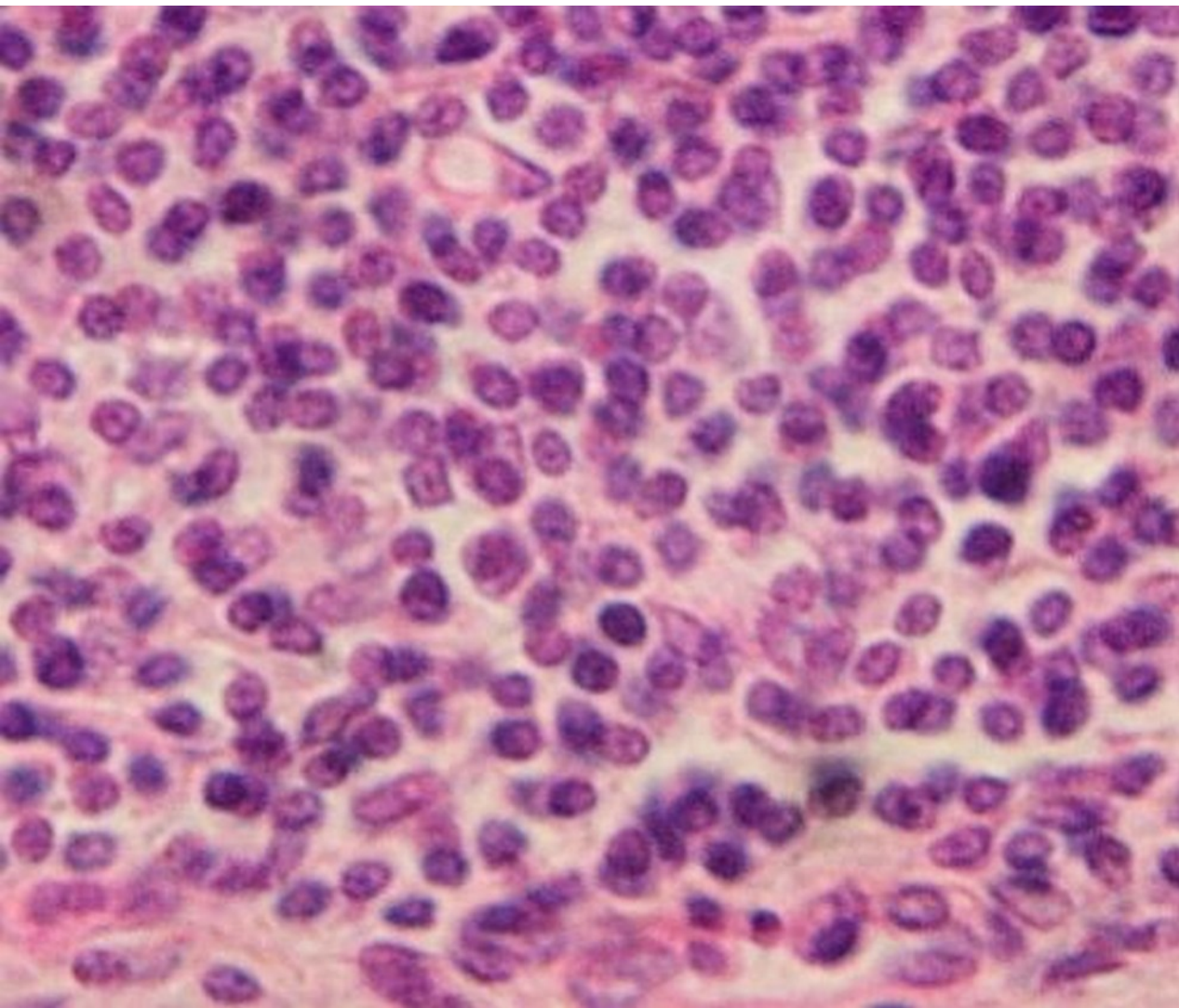
Obr. 109. Buněčné pojivo z chapadla láčkovce.

teorie

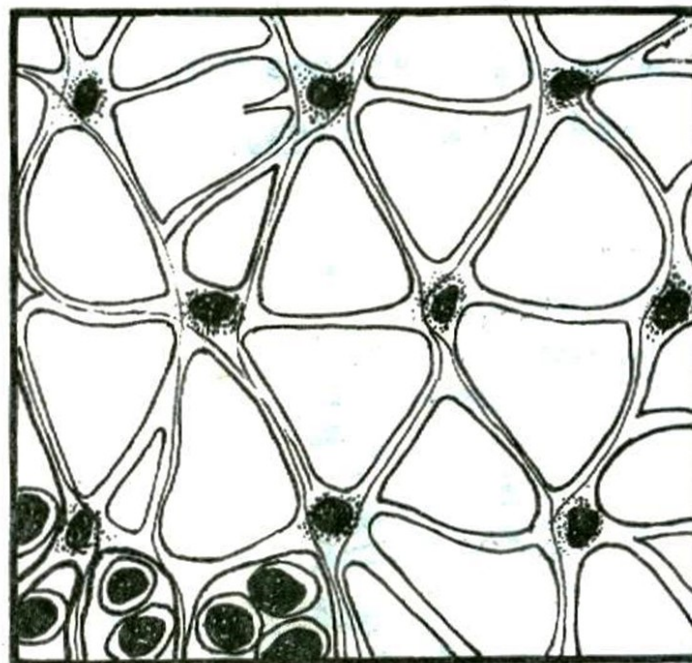


buněčné

praxe



12.2.1.4. Síťovité (retikulární) pojivo

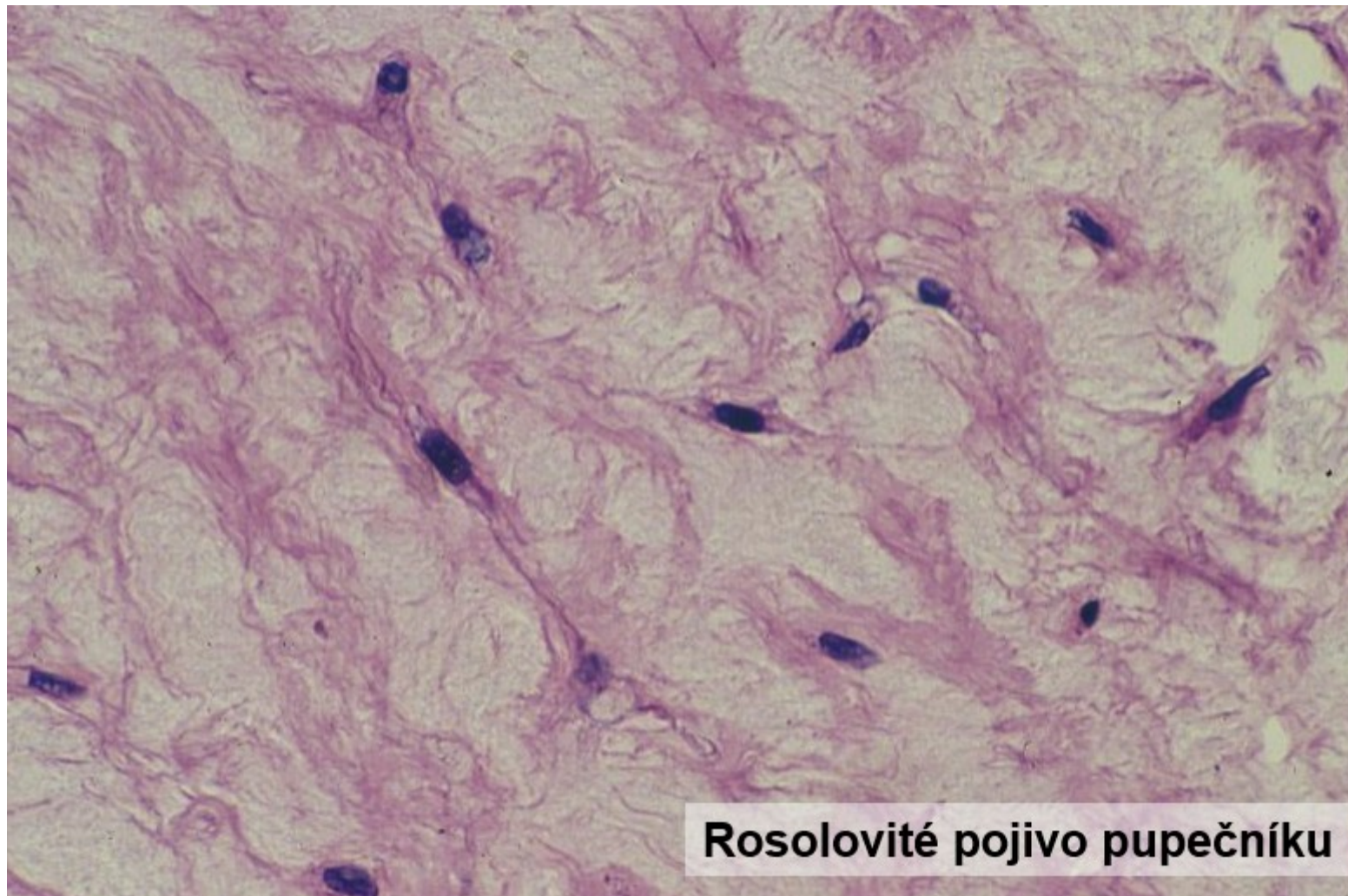


Obr. 103. Síťovité pojivo

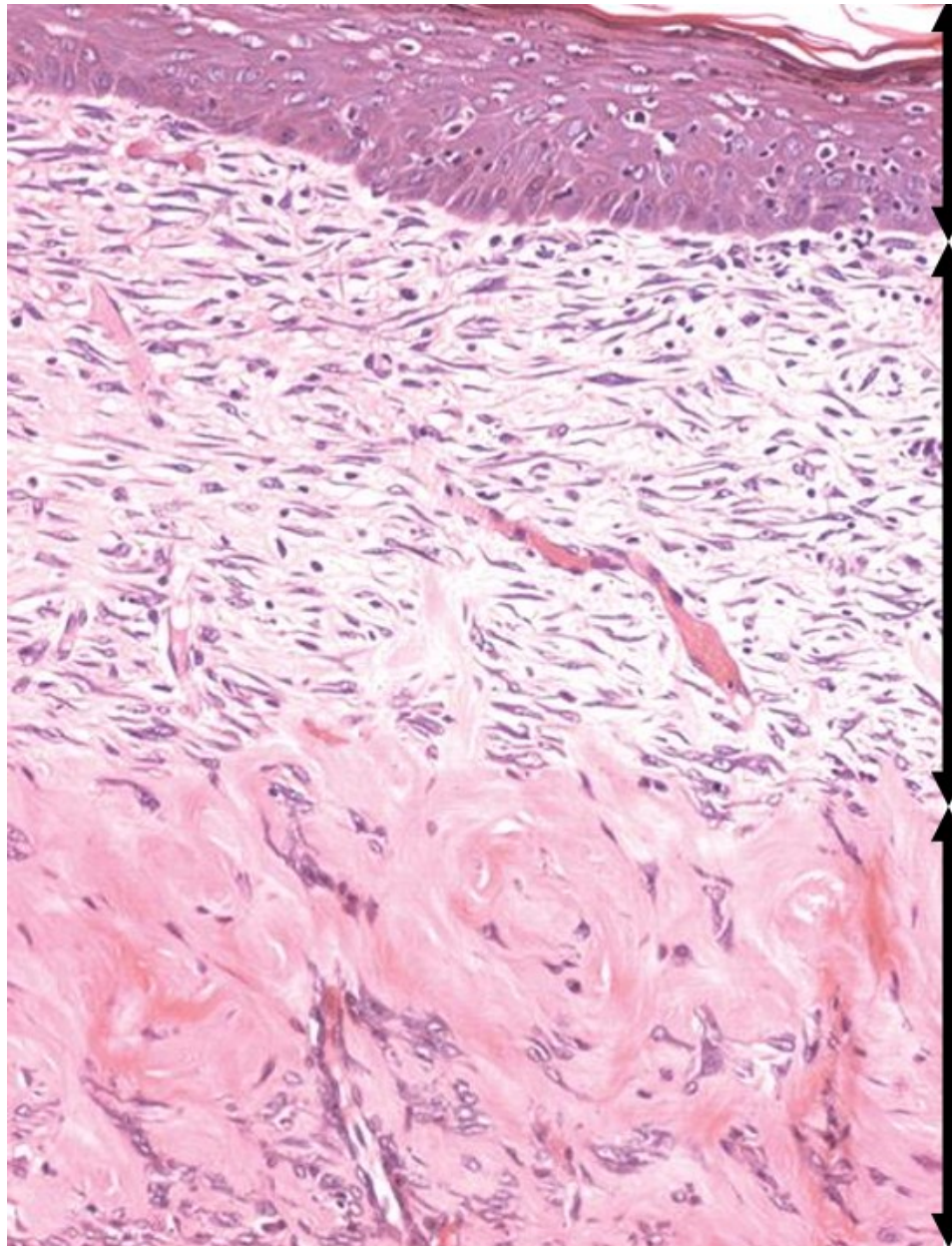
praxe

teorie

rosolovité vazivo: podkoží u larev obojživelníků, pupečník, pulpa zubu



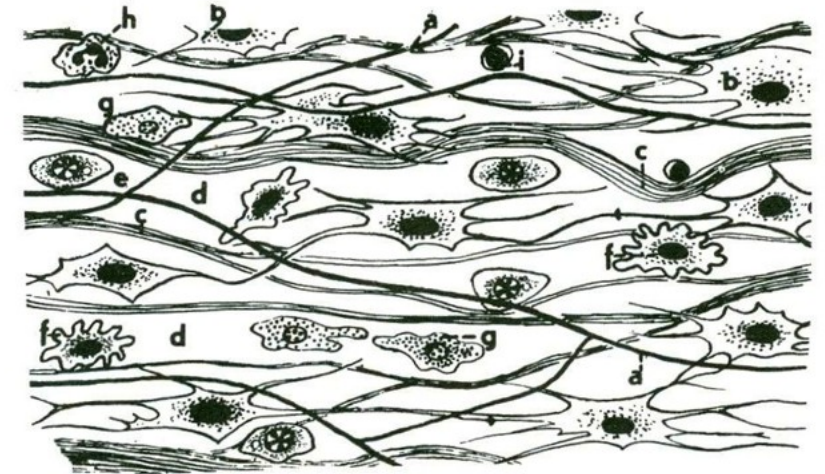
řidké vláknité vazivo: nejrozšířenější, např. podslizniční a podkožní vazivo atd



Mnohovrstevný  
epitel dlaždicový  
rohovatějící

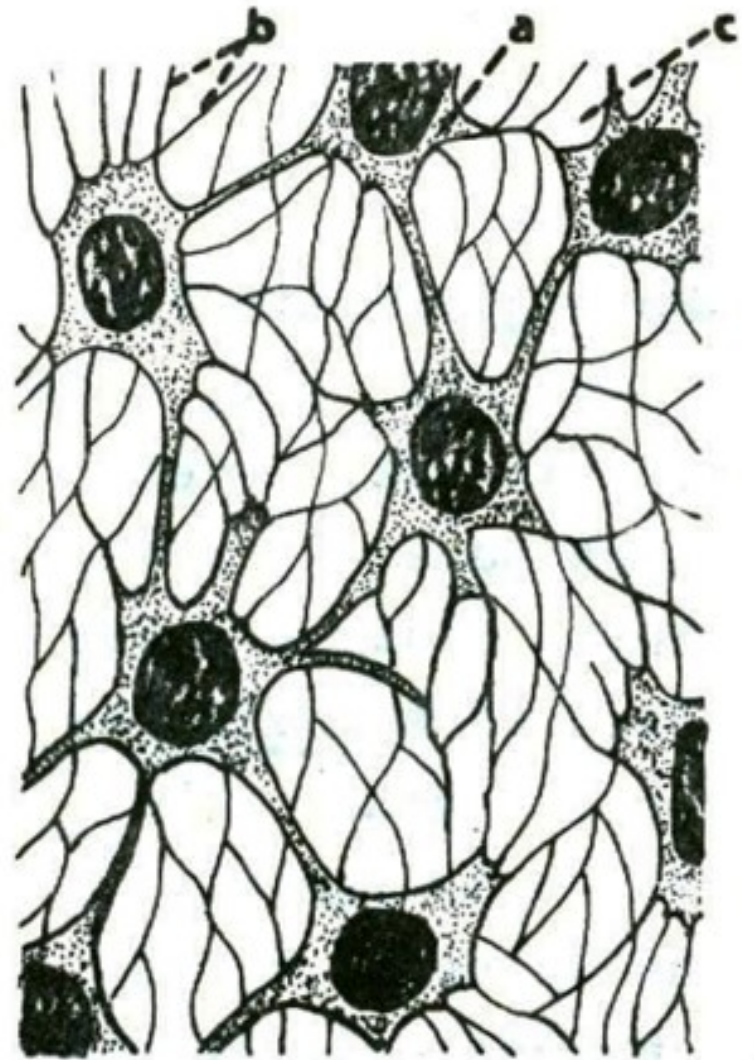
Řidké vláknité  
pojivo

Husté vláknité  
vazivo  
neuspořádané



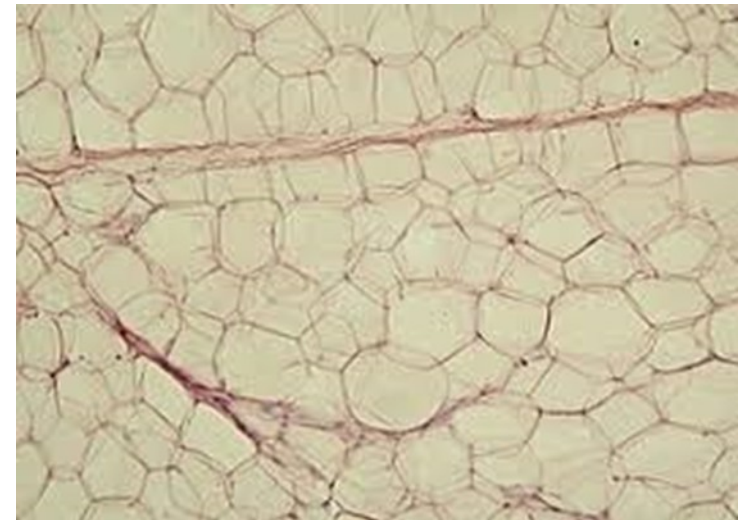
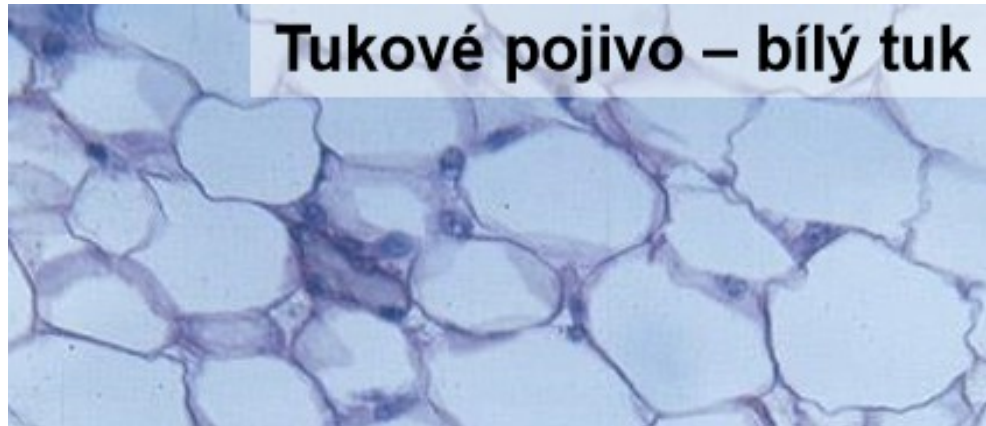
Obr. 104. Řidké pojivo vláknité  
a = elastické fibrily, b = fibrocyty, c = svazky  
kolagenních tonofibril, d = tkánový mok, e = plaz-  
matická buňka, f = klasmocyt (= histiocyt),  
g = žírná buňka, h = eosinofilní granulocyt,  
i = lymfocyt.

zárodečný mezenchym



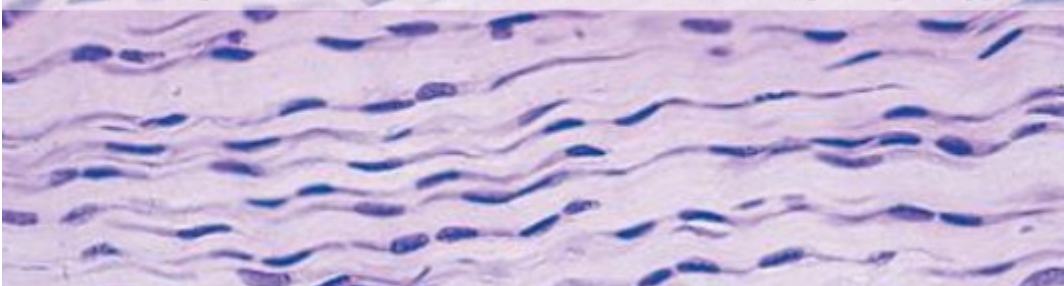
Obr. 101. Zárodečný mezenchym. a = fixní buňky. b = plazmodesmy, c = tkánový mok.

tukové vazivo: podkoží, břišní dutina aj



husté vazivo uspořádané: šlachy, aponeurózy, vazy

Husté uspořádané vazivo – šlacha, podélný řez

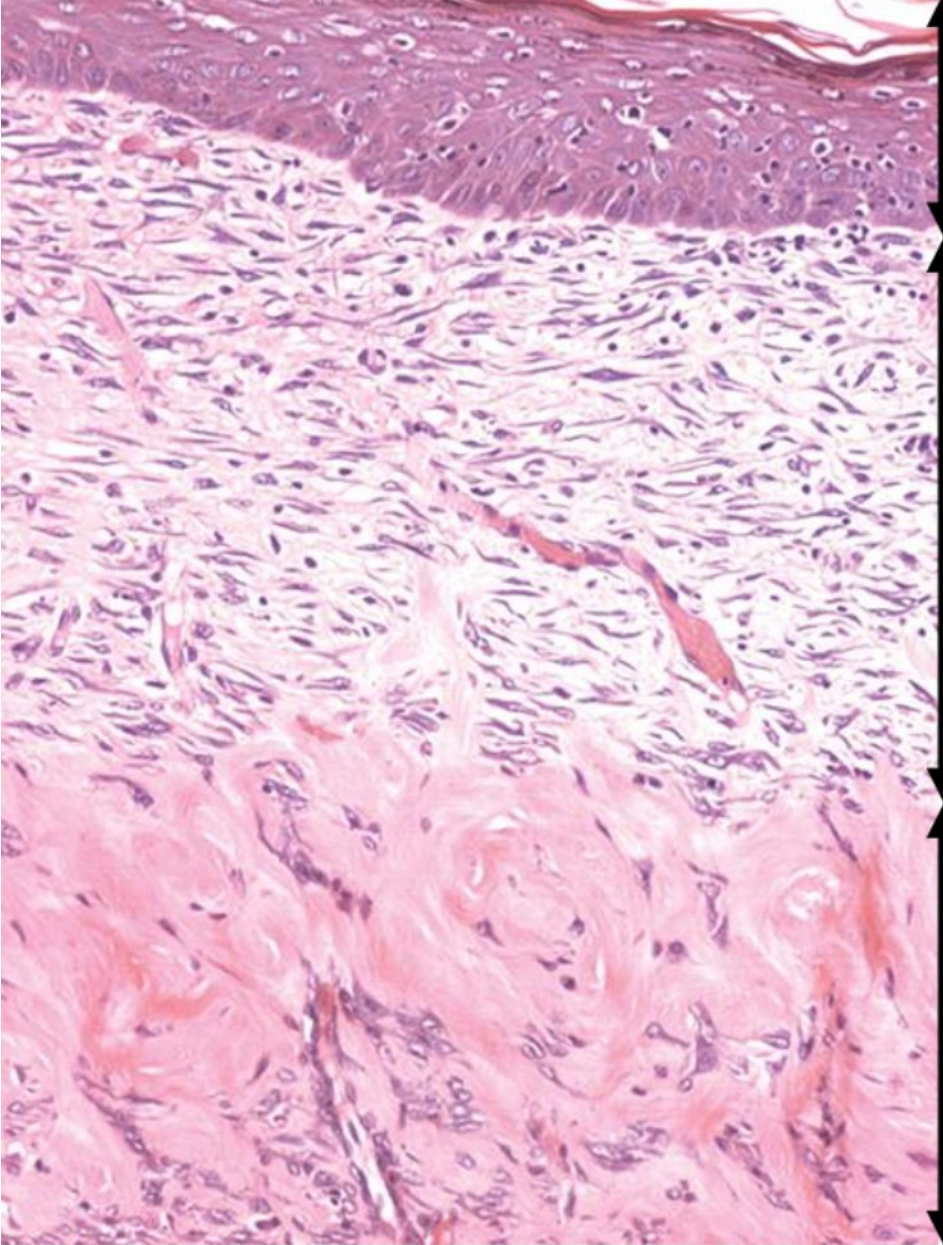


### 23. Šlacha

1 fibroblasty;  
2 kolagenní vlákna.  
Podle Sládečka.



husté vazivo neuspořádané = tuhé kolagenní vazivo



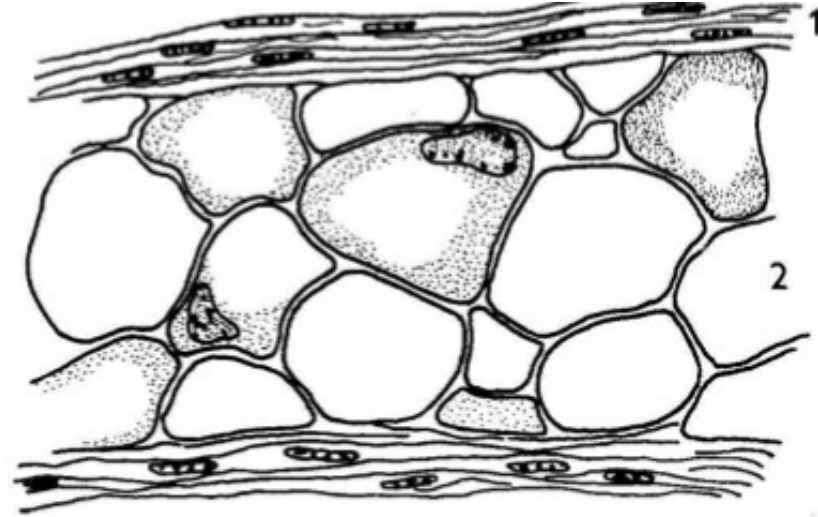
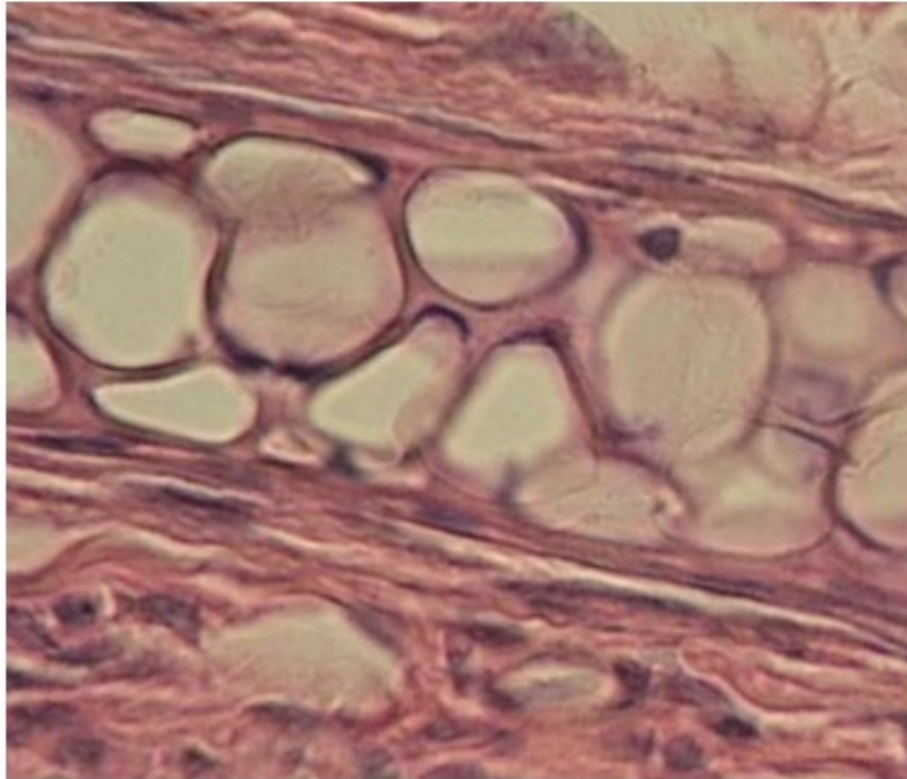
Mnohvrstevný  
epitel dlaždicový  
rohovatějící

Řídké vláknité  
pojivo

Husté vláknité  
vazivo  
neuspořádané

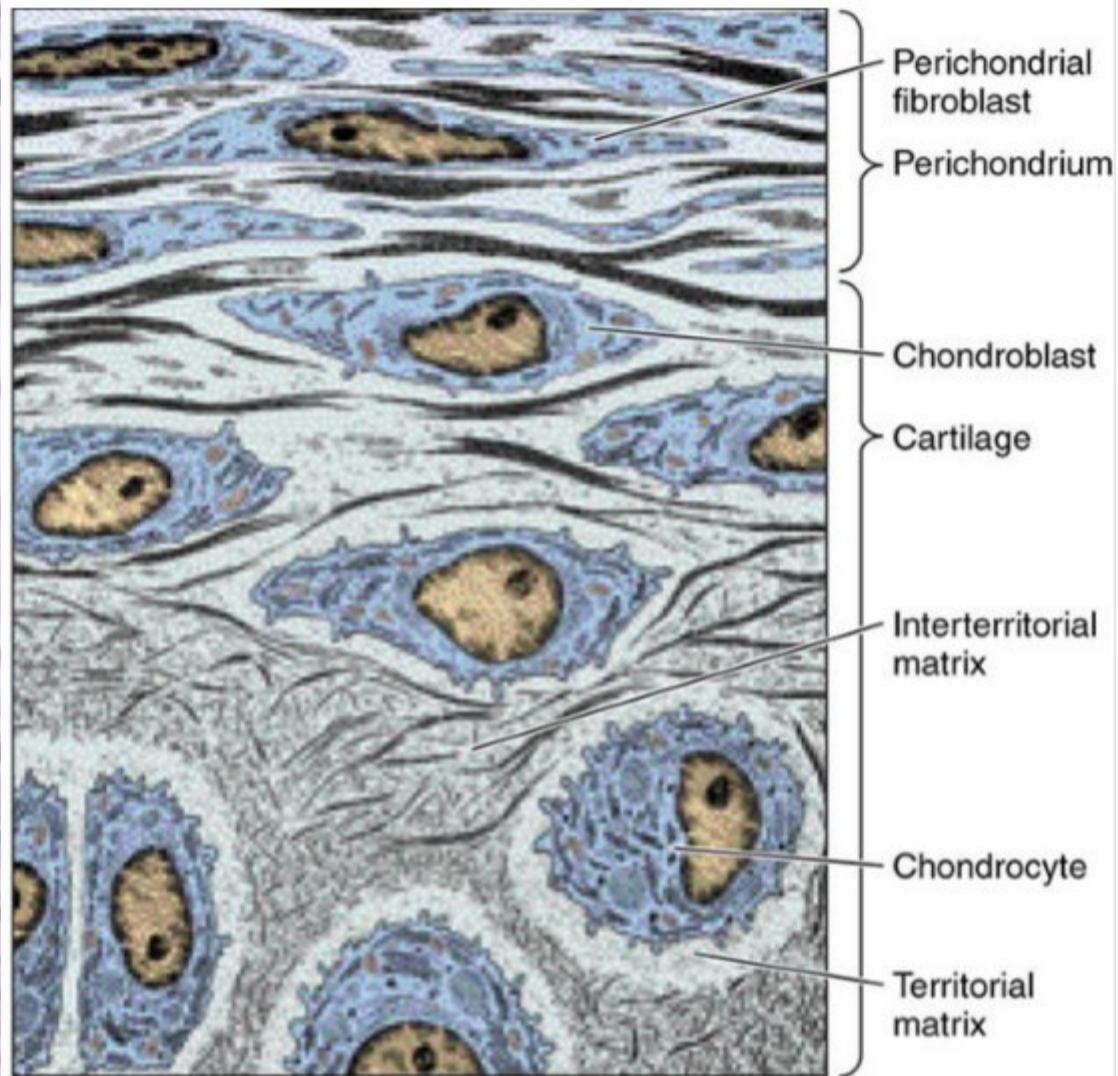
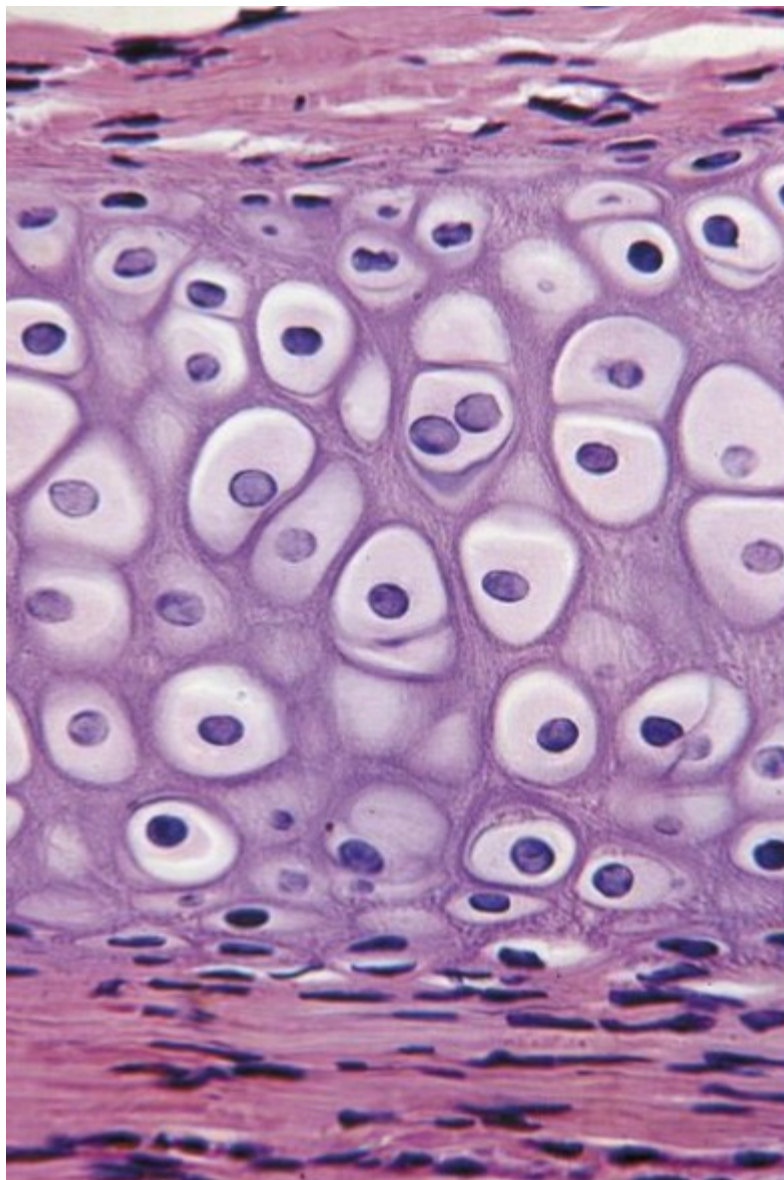


parenchymová chrupavka: ušní boltce hlodavců



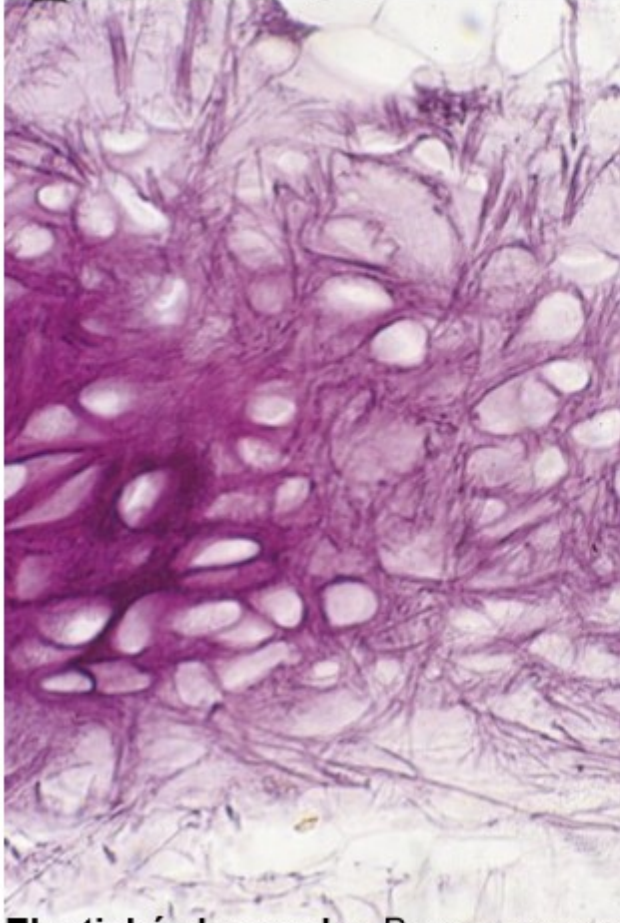
**Parenchymová chrupavka** z ušního boltce hlodavce. 1 – perichondrium; 2 – chrupavkové buňky. Mezibuněčné hmoty je nepatrné množství.

hyalinní chrupavka: nejrozšířenější, např.: zárod. kostra a k. žraloků, hrtan, nos, klouby

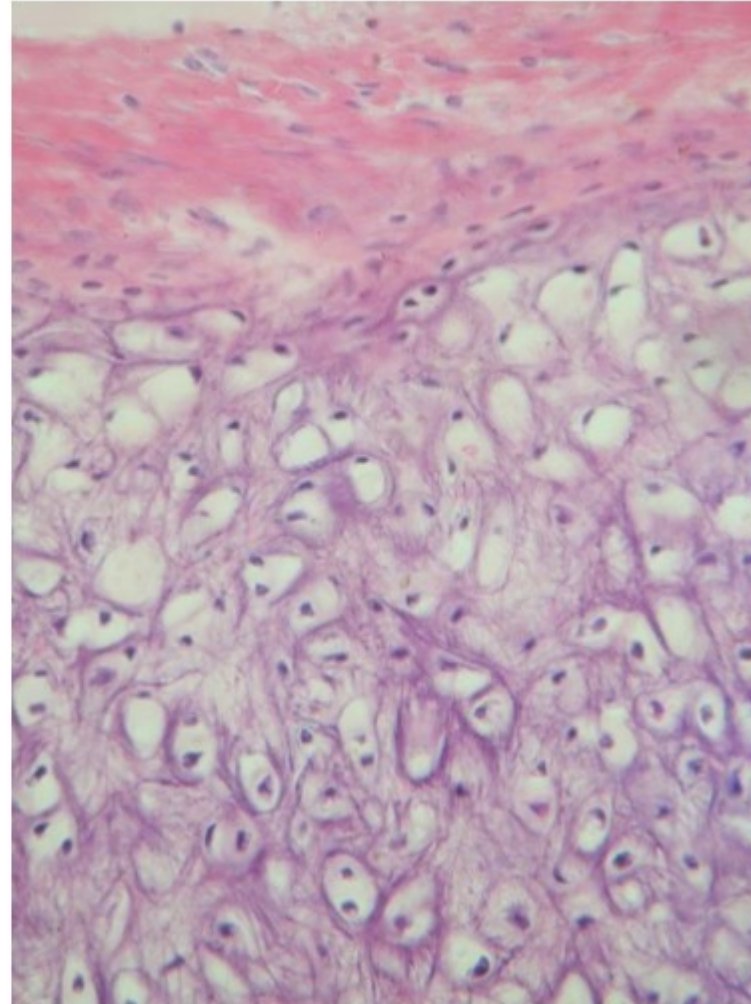


elastická chrupavka: ušní boltec, příklopka hrtanová (= epiglottis)

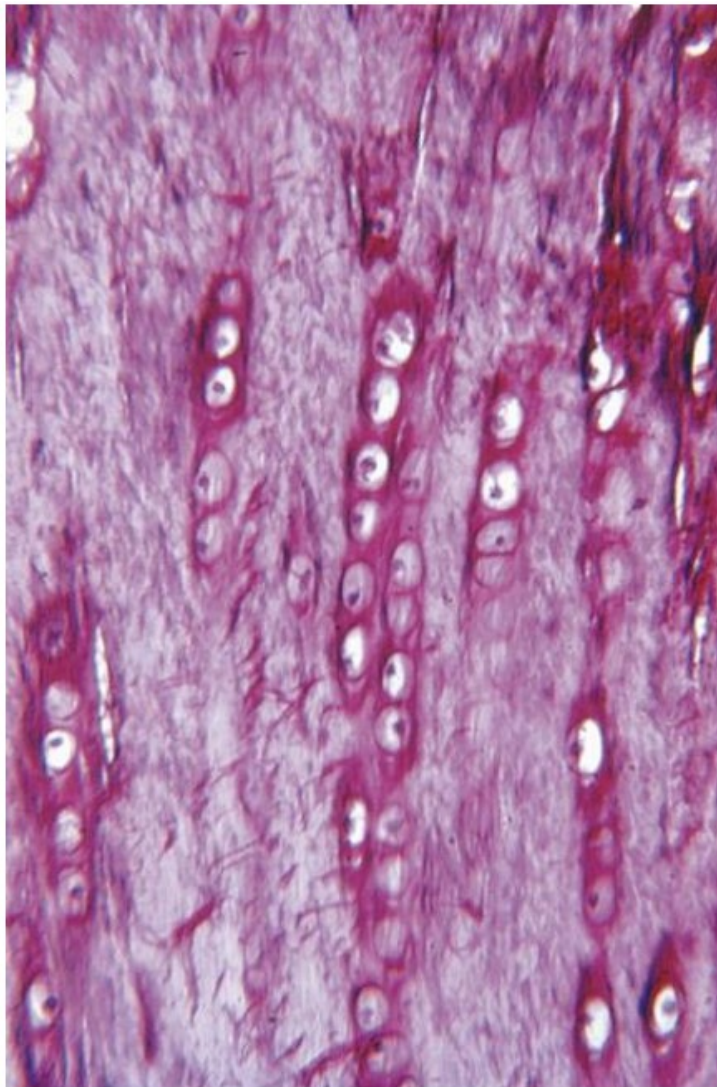
- Izogenetické skupiny menší, 2-3 chondrocyty
- **Výskyt:** epiglottis, ušní boltec



**Elastická chrupavka.** Barveno resorcinem.



vláknitá („vazivová“) =fibrilární (fibrózní) chrupavka: meziobratlové ploténky, stydká spona



Řady chondrocytů oddělené vlákny