

Roviny, osy, směry:

Anatomické roviny u člověka.

- **rovina mediánní (1)** - Svislá rovina, která prochází středem těla; dělí stojící tělo ve dvě zrcadlové poloviny (pravou a levou). Mediánní rovina je vlastně jednou z rovin sagitálních

(**medialis** = vnitřní, směrem do středu, blíže mediánní rovině; **lateralis** = vnější, směrem od středu, dále od mediánní roviny)
- **roviny sagitální (x)** – sagitální (šípová) rovina je každá rovina rovnoběžná s rovinou mediánní
- **roviny frontální (x)** - svislá, rovnoběžná s obličejem (os frontale – čelní kost); kolmo na roviny sagitální.
- **roviny transverzální (x)** - orientovány horizontálně; kolmo na roviny sagitální i frontální

Směry:

- **cranialis** = nahoru směrem k hlavě
- **caudalis** = dolů směrem od hlavy (lat. cauda = ocas)

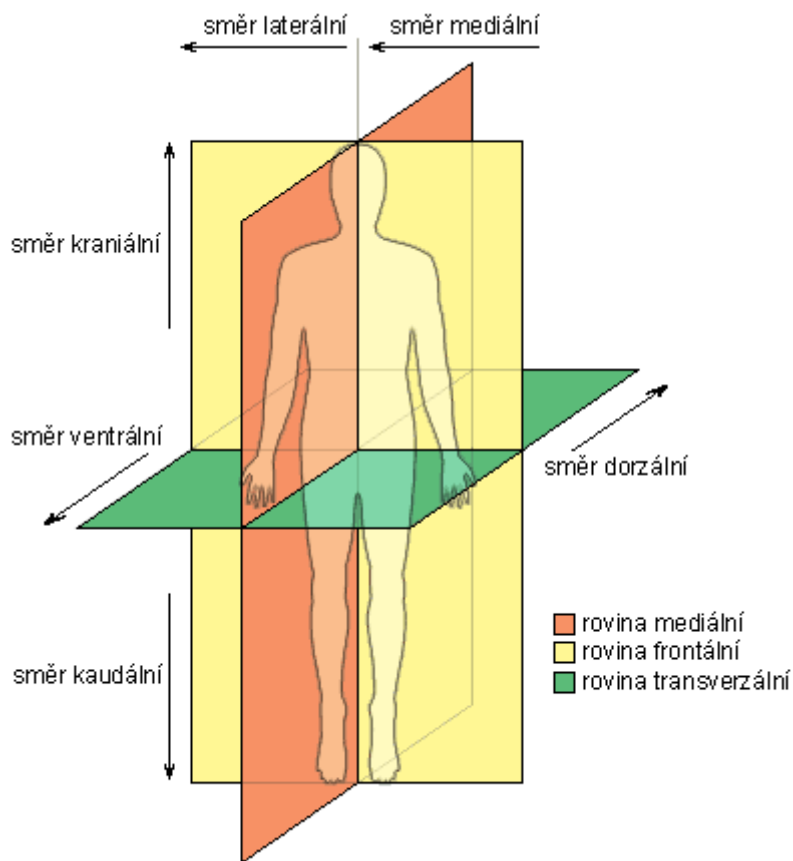
- **superior** = nahoře (proti směru gravitace)
- **inferior** = dole (ve směru gravitace)
- **anterior** = přední, vpředu
- **posterior** = zadní, vzadu
- **ventralis** = přední, směrem k břišní straně
- **dorsalis** = zadní, směrem k hřbetu (k zádům)

- **dexter** = pravý
- **sinister** = levý

- **proximalis** = směrem k trupu
- **distalis** = směrem od trupu
- **ulnaris** = malíková strana (ulna – loketní kost)
- **radialis** = palcová strana horní končetiny (radius – vřetenní kost)
- **tibialis** = vnitřní, na palcové straně dolní končetiny (tibia – holenní kost)
- **fibularis** = vnější, na malíkové straně dolní končetiny (fibula – lýtková kost)
- **palmaris** = dlaňová strana
- **plantaris** = chodidlová strana

- **internus** = vnitřní
- **externus** = vnější, zevní
- **superficialis** = povrchový, na povrchu
- **profundus** = hluboký, v hloubce

http://www.yarousch.cz/studium/body.php?menu=menu_somatologie&body=somatologie/somatologie_002_10



http://cs.wikipedia.org/wiki/Orientace_na_lidsk%C3%A9m_t%C4%9Ble

