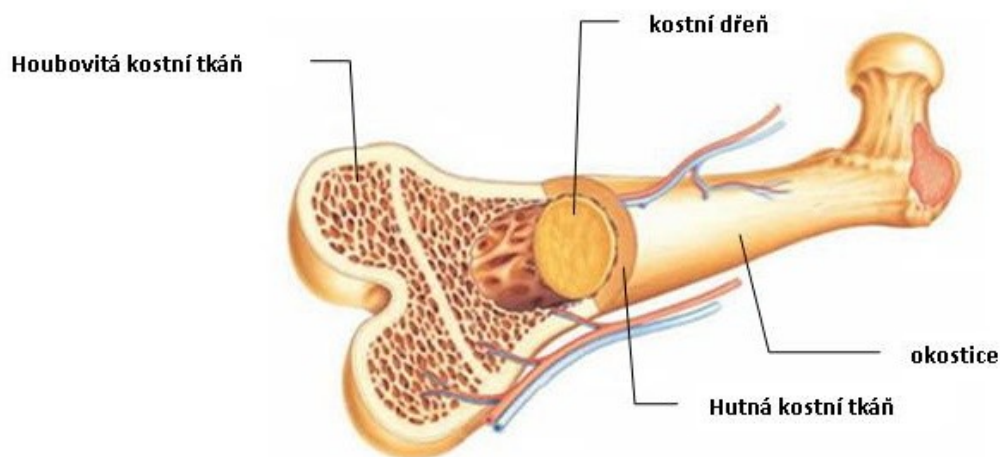


Kostra jako celek

Typy kostí:

a) dlouhé

- mají dlouhé tělo - **diafýzu**, tvořené kompaktu, uvnitř je dřevná dutina - obsahuje kostní dřev
- koncové části - **epifýzy** mají na povrchu tenkou kompaktu, uvnitř spongiózu usprádanou do systému kostních trámčů
- epifýzy jsou kloubní konce kostí, kryté kloubní chrupavkou
- epifýza je od diafýzy během růstu oddělena růstovou chrupavkou
- i články prstů



http://vyuka.zsjarose.cz/index.php?action=lesson_detail&id=261

b) krátké

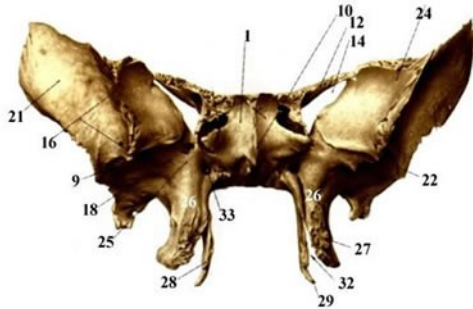
- na povrchu je kompakta, uvnitř spongióza a kostní dřev
- obratle, kosti zápěstní a zánártí

c) ploché

- ze 2 destiček kompaktní kosti, uvnitř je spongióza, zde zvaná **diploe**
- kosti klenby lebeční, sternum, pelvis

d) nepravidelné

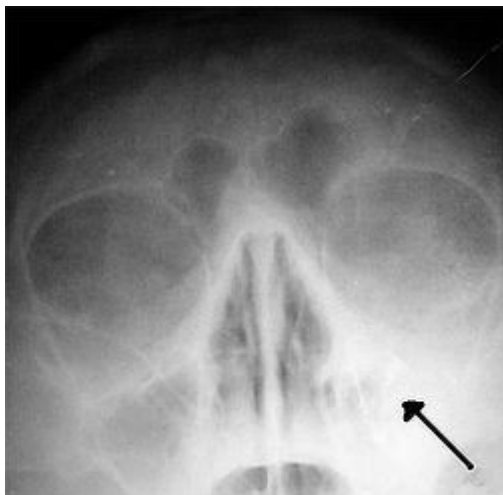
- kompakta kryje spongiózu a kostní dřeň
- horní čelist, klínová kost



http://old.lf3.cuni.cz/ustavy/anatomie/atlas/osteologie/os_sphenoidale.html

e) pneumatizované

- vznikají v postnatálním období postupným vchlipováním sliznice z nosní dutiny do kostí lebky, příp. ze středoušní dutiny
- spongióza je resorbovaná a nahrazena sliznicí
- paranasální dutiny, proc.mastoideus
- čelní k., lícní k., horní čelist, klínová k., čichová k.



<http://cs.wikipedia.org/wiki/Sinusitida>

f) sezamkové

- vznikají ve svalových úponech a šlachách
- čéška, kůstky na ruce, noze

Periost

→ tuhá vrstva vaziva

→ zevní vrstva - tvořena svazky kolagenních vláken a fibroblasty, v místě připojení šlach se proplétají s kolag.vl.šlach, **Sharpeyova vl.**- fixují periost ke kosti

→ vnitřní vrstva (zárodečná) - obsahuje vazivové a **osteogenní bb** →

osteoblasty (→ tvorba nových lamel - při růstu a reparaci kosti), **cévy, nervy**

→ zlomenina kosti → reparace kosti = kostní úlomky jsou spojeny vazivem (produkt periostu a endostu) → vazivo se přemění v chrupavku, která následně osifikuje

Endost

→ tenká vazivová vrstva

→ kryje vnitřní povrch kostních dutin

Kostní dřev

→ v dutinách trámčů spongiózy a dutinách dlouhých kostí

→ **červená kostní dřev** - orgán krvetvorby

- retikulární vazivo + kmenové bb krvetvorné tk.

→ červená kost. dřev je nahrazena **žlutou (tukovou) kostní dřeví** →

krvetvorba v dlouhých kostech ustává (kolem 18 let zcela zastavena)

→ **krvetvorba v dospělosti** : kosti lebky, obratle, žebra, hrudní kost, pánev, spongióza krátkých kostí končetin a proximální konce k. pažní a stehenní

→ pozdní věk - žlutá kostní dřev nahrazena **šedou kostní dřeví**