

2 FYZIOLOGIE A PATOLOGIE SLUCHU

Anatomie sluchového analyzátoru, význam sluchu a důsledky SP, etiologie SP, klasifikace sluchových vad, metody diagnostiky sluchového postižení

Anatomie sluchového ústrojí

- dělí se na 4 základní části: 1) vnější ucho 2) střední ucho 3) vnitřní ucho 4) sluchové dráhy a sluchová kůra

ad 1) VNĚJŠÍ UCHO (ZEVNÍ UCHO)

- **boltec**
 - tvořen chrupavkou (kromě lalůčku)
 - pro vlastní slyšení žádný význam
- **vnější (zevní) zvukovod**
 - vede a současně koncentruje akustickou kmitavou energii k dalším částem ucha
 - zakončen bubínkem

ad 2) STŘEDNÍ UCHO

- uzavřená dutinka ve skalní kosti; vyplněna vzduchem
- **bubínek**
 - vazivová blanka 0,1 mm silná
 - šedé barvy, lesklého povrchu
 - rozděluje zevní a střední ucho
- **sluchové kůstky**
 - kladívko, kovádlínka, třmínek → na kůstky přirostlé 2 svaly (ochranná fce)
- **Eustachova trubice**
 - spojuje středoušní dutinu s nosohltanem
 - vyrovnává tlak mezi dutinou bubínku a zevní částí bubínku

ad 3) VNITŘNÍ UCHO

- ve skalní kosti
- **hlemýžď (kochlea)**

- trubice kostěného hlemýždě vyplněna blanitým hlemýžděm → obsahuje vlastní sluch. ústrojí Cortiho orgán → sluchové (vláskové) buňky, k nimž se větví sluch. nerv
- ztráta sluch. buněk nenahraditelná

- o **labyrint (předsíň)**

- uloženo rovnovážné ústrojí

ad 4) SLUCHOVÉ DRÁHY A SLUCHOVÁ KŮRA

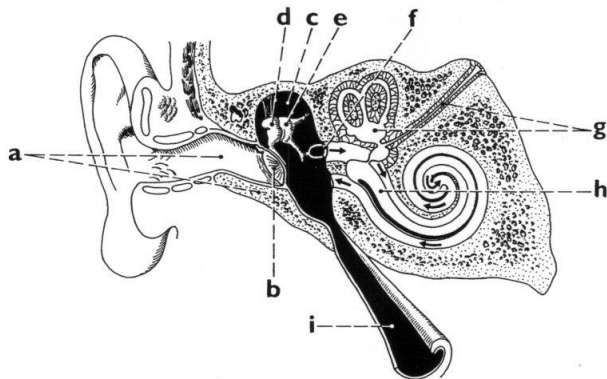
- o **sluchový nerv**

- o **mozkový kmen**

- křížení nervů z P a L strany

- o **Heschlovy závitě**

- vlastní centrum sluchu



Fyziologie sluchového analyzátoru

akustická energie z okolí rozkmitá bubínek → mechanická energie putuje středoušními kůstkami na oválné okénko → hlemýždě → Cortiho orgán (bioelektrické signály) → vestibulokochleární nerv → mozkový kmen → podkorové oblasti → korové oblasti (oblast Heschlových závitů → Wernickeho oblast)

Význam sluchu

-

Důsledky SP

- 1) obl. poznávání (kognitivní)
-
- 2) obl. vztahu k okolí (sociální)
-
- 3) obl. osobnostní (psychologická)
-

Etiologie SP

- ❖ enndogenní (vnitřní) příčiny
 - a) nesyndromové izolované sluchové vady
 - b) syndromové sluchové vady
- ❖ exogenní (vnější)příčiny
 - a) prenatální -
 - b) perinatální -
 - c) postnatální -

Klasifikace sluchových vad

-
-
-
-
-

Typy sluchových vad

1. Periferní: a) percepční (perceptiva)
b) převodní (conductiva)
c) smíšená (mixta)

2. Centrální

Metody diagnostiky SP

- A) SUBJEKTIVNÍ ZKOUŠKY SLUCHU
- klasická zkouška sluchová

- audiometrie
 - a) prahová tónová audiometrie
 - b) slovní audiometrie
- VRA (Visual Reinforcement Audiometry)
 - vizuálně posílená audiometrie, při vyšetření malých dětí

B) OBEJKTIVNÍ ZKOUŠKY SLUCHU

- tympanometrie
- OAE = otoakustické emise
- BERA
- CERA
- SSEP

Literatura

HORÁKOVÁ, R. *Sluchové postižení: úvod do surdopedie*. 1.vyd. Praha: Portál, 2012. 159 s. ISBN 978-80-2620-084-0.

LEJSKA, M. *Poruchy verbální komunikace a foniatrie*. Brno: Paido, 2003.

ŠLAPÁK, I., JANEČEK, D., LAVIČKA, L. *Základy otorinolaryngologie a foniatrie pro studenty speciální pedagogiky*.

Literatura:

HORÁKOVÁ, R. *Sluchové postižení: Úvod do surdopedie*. 1.vyd. Praha: Portál, 2012. 159 s. ISBN: 978-80-262-0084-0.

LEJSKA, M. *Poruchy verbální komunikace a foniatrie*. 1. vyd. Brno: Paido, 2003. 156 s. ISBN: 80-7315038-7

POTMĚŠIL, M. *Čtení k surdopedii*. Olomouc: UP, 2003.