

# Tkáně lidského těla

**Tkáně jsou soubory buněk stejného tvaru, funkce a původu.**

Vznikají diferenciací buněk, které se na začátku prenatálního vývoje plodu začínají specializovat.

**Hierarchie složitosti živé hmoty:**

Buňky → **tkáně** → orgány → orgánové soustavy → organismus  
(srdce, plíce) (dýchací, trávicí)

**Rozdělení tkání:**

- **Výstelky(epitely)**
- **Pojiva**
  - chrupavka
  - kost
  - vazivo
- **Svalová**
- **Nervová**

# Výstelky (epitely)

**Výstelková tkáň je tvořena buňkami seřazenými vedle sebe - minimum mezibuněčné hmoty.**



Epitel kryje vnější nebo vnitřní povrchy organismu, má žláзовou funkci (většina žláz v těle, včetně [jater](#), [slinivky](#), [štítné žlázy](#) a [adenohypofýzy](#) je tvořena epitelovou tkání), specializované epitely mají smyslovou funkci (neuroepitel) nebo podpůrnou (epitelové [retikulum brzlíku](#)).

**Epitely dělíme:**

- Podle počtu vrstev- jednovrstevné
  - vícevrstevné
- Podle tvaru buněk
  - plochý (dlaždicový), cylindrický (válcový), kubický (krychlový)
- Podle funkce- krycí
  - výstelkový
  - žláзовý (produkce určitých látek)
  - resorpční (vstřebávání určitých látek)
  - dýchací
  - smyslový (obsahuje nervové buňky)

# Výstelky (epitely)- příklady

**plicní sklípky,  
pohrudnice-pobřížnice,  
endotel**



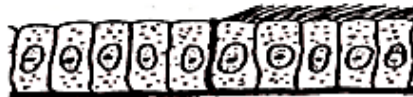**Jednovrstevný  
dlaždicový epitel**

**žlázové vývody**



**Jednovrstevný kubický  
epitel**

**bez řasinek - žlučník,  
Intestinální trakt;  
S řasinkami -  
malé průdušky**



**Jednovrstevný  
cylindrický epitel,  
vpravo s řasinkami**

**s řasinkami - sliznice  
nosu, hrtanu,  
průdušnice, velkých  
průdušek**



**vícevrstevný  
cylindrický epitel,  
vpravo s řasinkami**

**močový měchýř,  
močovod, ledvinová  
pánvička**



**přechodný epitel**

**žlázy (vzácně)**




**vícevrstevný cylindrický  
epitel**

**dutina ústní, jícen,  
hlasové vazy, pochva a  
děložní branka**



**vícevrstevný nerohovatějící  
dlaždicový epitel**

**zevní kůže**



**vícevrstevný rohovatějící  
dlaždicový epitel**

- \* plochý epitel vystýlá např. hrudní a břišní dutinu
- \* krychlový epitel tvoří hlubší vrstvy pokožky
- \* válcový epitel opatřený řasinkami je typický pro dýchací cesty
- \* epitel měnící svůj tvar, tzv. přechodný epitel je typický pro vývodné močové cesty.
- \* Podle **počtu vrstev** rozlišujeme jednovrstevné a vícevrstevné epitel.
  - \* **Jednovrstevný** (dlaždicový) epitel vystýlá např. vnitřní povrch cév nebo vnitřní povrchy nejmenších žlázových vývodů.
  - \* **Vícevrstevný** epitel (dlaždicový) je typický pro stavbu povrchní vrstvy kůže.

Tzv. přechodný vícevrstevný epitel je složen z několika vrstev různě velkých buněk, schopných měnit tvar v závislosti na změně objemu orgánu, které vystýlají.

Podle **funkce**, kterou epitel vykonává, rozeznáváme:

- **Krycí a výstelkový epitel** chrání vnější a vnitřní povrch těla a orgánů. Krycí epitel (vícevrstevný dlaždicový) je velmi odolný proti mechanickým, tepelným a chemickým vlivům. Tvoří např. pokožku.
- Výstelkový válcový epitel pokrývá vnitřní povrch trávicí trubice.
- **Žlázový epitel** je sestaven z buněk schopných přijímat látky, zpracovávat je a vytvořený produkt vylučovat. Žlázový epitel, obvykle vložený do vazivového pouzdra, tvoří funkční základ žláz.
- **Exkreční žlázy** vylučují odpadové látky (moč, pot apod.) a **sekreční žlázy** odevzdávají své produkty (obvykle bílkovinné povahy) do orgánových dutin (např. žaludeční šťávu).
- **Resorpční epitel** tvoří buňky, které dovedou přijímat svým volným povrchem látky, zpracovávat je a transportovat do cév. Tento druh epitelu vystýlá vnitřní povrch dutých orgánů.
- **Smyslový epitel** obsahuje buňky citlivé na fyzikální nebo chemické podněty, schopné transformovat a předávat podráždění dále. Smyslový epitel tvoří buňky oční sítnice, sluchové buňky vnitřního ucha atd.

# Tkáně pojivové

- \* Dělíme podle extracelulární matrix na:
  - Trofické (krev, lymfa)
  - Vaziva (řídká retikulární -> hustá)
  - Chrupavky (hyalinní, vazivová, elastická)
  - Kosti (fibrilární a lamelární)

# Chrupavka

- \* Chrupavka je složená z chrupavčitých buněk (chondrocytů), mezibuněčné hmoty hlavně v podobě vláken (kolagenních a elastických). Povrch pokryt vazivem (perichondrium).
- \* **Hyalinní (kloubní, sklovitou) chrupavku:** kromě buněk a mezibuněčné hmoty jsou velmi tenká kolagenní vlákna (nebuněčná složka převládá). Kryje kloubní povrchy kostí a tvoří chrupavky stěny dýchacích trubic. Nejrozšířenější typ chrupavky.
- \* **V elastické chrupavce** převládají hojná a dobře viditelná elastická vlákna. Je pružná a ohebná. Tvoří podklad ušního boltce a hrtanové příklopky.
- \* **Vazivová chrupavka** menší množství chrupavčitých buněk hlavně velmi silná kolagenní vlákna. Mezibuněčné hmoty je poměrně málo. Odolná na tlak a tah. Vyskytuje se v nitrokloubních a v meziobratlových destičkách.

# Vazivo

- \* Vazivo (vazivová tkáň) tvoří vazivové buňky (např. fibrocyty, tukové buňky aj.), kolagenní, elastická a retikulární vlákna a mezibuněčná beztvářá hmota.
- \* Beztvará hmota je v podstatě koloidní roztok, který vyplňuje prostory mezi buňkami a vlákny. Podle poměrného zastoupení jednotlivých složek vaziva, rozlišujeme:
  - \* **Tuhé vazivo**, které obsahuje převážně kolagenní vlákna. Buněk i mezibuněčné hmoty je málo. Kolagenní vlákna jsou v nehotové podobě produkována vazivovými buňkami (fibroblasty). Kolagenní vlákna ve větších vrstvách nebo svazcích, podmiňují bělavou barvu vazů, šlach a kloubních pouzder, na jejichž stavbě se podílejí. Mechanicky je tuhé vazivo velmi pevné a odolné vazivo.
  - \* **Řídké vazivo** má málo vláken - převažují buňky a beztvářá mezibuněčná hmota. Tento typ vaziva vyplňuje štěrbiny mezi orgány a proto se někdy označuje názvem vmezeřené.



- **Elastické vazivo** se vyznačuje převahou elastických vláken. Vazivových buněk je málo. Elastická vlákna jsou produkována také vazivovými buňkami, ale na rozdíl od kolagenních vláken jsou slabší. Jsou velmi pružná. Elastická vlákna převládají v některých vazech páteře, jinak jsou obvykle přimíšena ke kolagenním vláknům.
- **Tukové vazivo** se skládá ze zvláštních vazivových buněk - tukových buněk, které jsou vyplněny buď jednou nebo více drobnými kapkami tuku. Buňky jsou spojeny jemnými retikulárními vlákny do hrozníčkovitých útvarů, tukových lalůčků. Tukové vazivo formuje v podkoží a kolem některých orgánů tukové polštáře, které mají význam při řízení tělesné teploty a ukládání rezervních látek.
- **Lymfoidní vazivo** tvoří síť jemných retikulárních vláken a zvláštní rozvětvené vazivové buňky. Oka sítě lymfoidního vaziva jsou vyplněna lymfocyty (druh bílých krvinek). Lymfoidní vazivo je základem mízních uzlin.

## Kostní tkáň

- *je specializovaným typem opěrného pojiva s mineralizovanou mezibuněčnou hmotou.*
- **Stavba kostní tkáně:** Jako všechna pojiva, skládá se i kostní tkáň z buněk : osteoblastů (-cytů), osteoklastů, amorfnní a vláknité mezibuněčné hmoty.
- **Osteoblasty** jsou buňky přibližně kubického tvaru s četnými, poměrně dlouhými výběžky, kterými jsou v kontaktu s dalšími osteoblasty.
- Osteoblasty jsou bohatě vybaveny organelami, což svědčí o jejich vysoké schopnosti tvořit bílkoviny. Svoji organelovou výbavu ale postupně redukují, částečně zatahují své výběžky a mění se na protáhlé, vřetenité **osteocyty**.
- V kosti jsou tedy současně přítomny osteocyty i osteoblasty.
- Osteoblasty jsou v kosti přítomny především tam, kde dochází k novotvorbě, případně k přestavbě kostí, tzn.,že v dospělém věku nejsou osteoblasty v kosti rozloženy rovnoměrně, a mezi 20. - 45. rokem "obsazují" pouze 2 - 8% kostní tkáně.
- **Osteoklasty** jsou obrovské buňky s množstvím jader. Jsou přítomny tam, kde dochází k přestavbě kosti, která je vždy provázena rezorpcí kostní hmoty.

## Mezibuněčná hmota

- Mezibuněčná kostní hmota je - jako u všech pojivových tkání - tvořena svazky kolagenních vláken, tmelených základní amorfni hmotou. Tato hmota je v kostní tkáni **mineralizována**.
- Minerální složku kosti, která může dosáhnout až 65 % váhy kosti, tvoří submikroskopické **krystality fosforečnanu vápenatého**.
- Amorfni mezibuněčné hmoty je v kostní tkáni poměrně málo - z 90% ji tvoří kolagen.
- **Biochemie kostní tkáně: 60 % minerálů; 24 % organických látek; 12 % H<sub>2</sub>O; 4 % tuků.**

Kostní tkáň je základní složkou dvou typů kostí:

- **fibrilární (vláknitá kost) kost**, a
  - **lamelární (vrstevnatá kost) kost**.
- 
- **Fibrilární kost** je typem vývojově původní kosti. U člověka je v dospělosti vláknitá kost omezena na některé hrbolky, kostní výběžky a drsnatiny v místech svalových úponů.
  - **Lamelární kost** tvoří převážnou část skeletu, zvláště dlouhé a ploché kosti končetin.

# Svalová tkáň

Jediná tkáň se **schopností kontrakce** (stahu až o 35% délky).

Ta je umožněna **součinností svalových myofibril** (actin, myosin), které se při podráždění zasunují do sebe.

**V těle jsou 3 typy svalové tkáně:**

- **Hladká (orgánová) svalovina**- v cévní stěně, trávicí trubice, dýchací trubice.. Nelze ovládat vůlí. →
- **Příčně-pruhované (kosterní) svalovina**- upíná se na kostru, pomocí ní vykonáváme volní (chtěné) pohyby. →
- **Srdeční svalovina**- příčně pruhované svalstvo neovladatelné vůlí, má vlastní převodní systém, který spouští kontrakce ↘

# Nervová tkáň

**Nervová tkáň je charakterizována schopností přijímat, vést, zpracovávat a vytvářet vzruchy ve formě slabých elektrických nábojů.**

**Základní funkční jednotkou je nervová buňka (neuron), která komunikuje pomocí dlouhých výběžků (axon- odstředivý výběžek) a krátkých výběžků (dendrit- dostředivý výběžek) se sousedními neurony, periferními nervy a CNS.**

Neurony jsou spojeny pomocí spojení (synapsí).

# Regenerační schopnosti tkání

**Regenerace tkání je zajištěna pomocí dělení buněk a jejich diferenciací.**  
Regenerační schopnost závisí na cévním zásobení tkáně a schopnosti buněk se dělit.

**Epitely**- hojí se velmi dobře, výjimkou je smyslový epitel, který nikdy plně neobnoví původní funkci

## **Pojiva:**

- vazivo se hojí dobře- pomocí vazivové jizvy

- chrupavka- nemá cévní zásobení, u kloubní chrupavky jsou regenerační látky dodávány pouze z hyalinní tekutiny (kloubní maz)- velice špatná regenerace

- kost- se hojí poměrně dobře- úplné zhojení je podmíněno dostatečnou remineralizací→ u masivnějších kostí je zdlouhavé

**Sval**- natržený, přetržený sval se hojí pomocí vazivové jizvy, sval v postiženém místě je nefunkční

**Nervová tkáň**- neurony nemají možnost dělit se → poškozený neuron se rozpadá a je nefunkční, nervové výběžky mají omezenou regenerační schopnost → mohou dorůstat, je-li nepoškozena myelinová pochva

# SOUSTAVA KOŽNÍ

- kůže (lat. *cutis*, řec. *derma*) pokrývá povrch těla
- celková plocha u dospělého člověka 1,6 až 2 m<sup>2</sup>
- kůže novorozence je velmi tenká
- později 1 až 4 mm
- nejtenčí kůže je na očních víčkách, nejtlustší na chodidlech a na dlaních




## Stavba kůže

- pokožka, škára, podkožní vazivo
- Pokožka (*epidermis*) je povrchová vrstva kůže.
- Je tvořena **mnohovrstevným dlaždicovým epitelem**.
- Spodní vrstvy epitelu jsou živé buňky, které se stále dělí a vytlačují starší vrstvy k povrchu.
- Ve spodních vrstvách pokožky je uloženo barvivo **melanin** (chrání před proniknutím ultrafialových paprsků k orgánům, které leží pod kůží).
- Pokožka malých dětí obsahuje jen málo melaninu – citlivost na ozáření ultrafialovými paprsky.
- Postupně melaninu v kůži přibývá, není rozložen rovnoměrně.
- Téměř chybí v kůži dlaní a chodidel.

## Kůže má řadu funkcí:

1. tvoří ochranný kryt těla před mechanickými, chemickými a fyzikálními vlivy,
2. chrání před proniknutím infekce ze zevního prostředí do těla,
3. je sídlem velkého množství kožních čidel,
4. napomáhá odstraňování exkretů z těla,
5. je rezervoárem krve,
6. účastní se na regulaci tělesné teploty,
7. má vstřebávací schopnosti,
8. je místem, kde se z provitamínu D tvoří vlivem ultrafialových paprsků vitamín D,
9. spodní vrstva obsahuje zásobní tuk, který je energetickou rezervou organismu,

- 
- povrchové buňky pokožky rohovatějí, odumírají a odlupují se
  - rohovina (*kreatin*) je odolná vůči tlaku a jiným mech. I chem. vlivům
  - pokožka malých dětí má nižší vrstvu zrohovatělých buněk = kůže zranitelnější
  - z pokožky vznikají vlasy, vousy, chlupy, nehty a kožní žlázy (deriváty pokožky), jejichž začátky jsou umístěny ve škáře.

## Škára

- Škára (*corium*) je tvořena **elastickým vazivem**, kterým prostupuje velké množství krevních a lymfatických cév a nervových vláken.
- Krevní cévy vytvářejí bohaté **cévní pleteně**, které představují velkou zásobárnu krve. Tuto krev pak může organismus použít k většímu prokrvení v činných oblastech těla. Cévní řečiště má též význam při vydávání tepla z organismu. Při vyšší teplotě zevního prostředí nebo při namáhavé fyzické práci se krevní vlasečnice rozšiřují (*vazodilatace*), kůže zčervená a teplo vyzařuje do prostředí. Za chladu se kožní vlasečnice smršťují (*vazokonstrikce*), průtok krve se snižuje a teplo se z těla méně vydává.
- V termoneutrálním prostředí je prokrvení kůže asi 150 až 500 ml/min., při rozšíření cév až 3 l a více.
- Ve škáře jsou umístěny receptory = reakce na mechanické, tepelné a bolestivé podněty.

- Ve spodní vrstvě škály začínají **potní žlázy**, na povrchu ústí pórem
- ve větším množství jsou na čele, obličeji, dlaních, chodidlech a v podpaží
- **pot** obsahuje asi 99 % vody, dále NaCl, zbytek tvoří organické látky (močovina, kyselina močová, kyselina mléčná, mastné kyseliny atd. )
- **mazové žlázy** jsou na celém těle s výjimkou těch míst, kde nejsou ani vlasy, ani chlupy (dlaně, chodidla)
- maz – fce zvláčňovat kůži, promastit ji, chránit před promáčením a vysycháním
- v době pohlavního dospívání se činnost mazových a potních žláz zvyšuje
- ze škály vyrůstají vlasy, chlupy a nehty
- škára přechází v podkožní vazivo - tvoří síť vazivových pruhů, které spojují kůži s orgány
- v prostorech mezi pruhy je tukové vazivo = zásobárna energie a izolační vrstva