

Pohybové ústrojí

Soustava kosterní

PaedDr. Hana Janošková, Ph.D.
PedF MU, podzimní semestr 2018

Pohybové ústrojí tvoří soustava kosterní a svalová

- Z hlediska funkce lze pohybové ústrojí rozdělit na
- pasivní složku -soustava kosterní
- aktivní složka- soustava svalová, jejíž aktivitu řídí soustava nervová
- Orgány kosterní soustavy jsou kosti a soubor orgánů se nazývá kostra (skelet)

Kosterní soustava

- Funkce
- Růst kosti
- Spojení kosti
- Kostra hlavy, trupu, končetiny
- Nemoci

Kosterní soustava

- Zajišťuje pohyblivou oporu těla
- Chrání některé vnitřní orgány
- Tvoří ji kosti a jejich spoje(klouby, chrupavky, vazy)
- Kosti dlouhé - př. stehenní, pažní
- Kosti krátké- př. články prstů
- Kosti ploché - př. lopatka
- Nepravidelné – př. dolní čelist

Stavba kosti

*okostice- tuhý vazivový obal-zajišťuje výživu-hustě protkaný cévami a nervy

*kostní tkáň –houbovitá(spongiózní)-pružná
- hutná(kompaktní)- pevná, silná

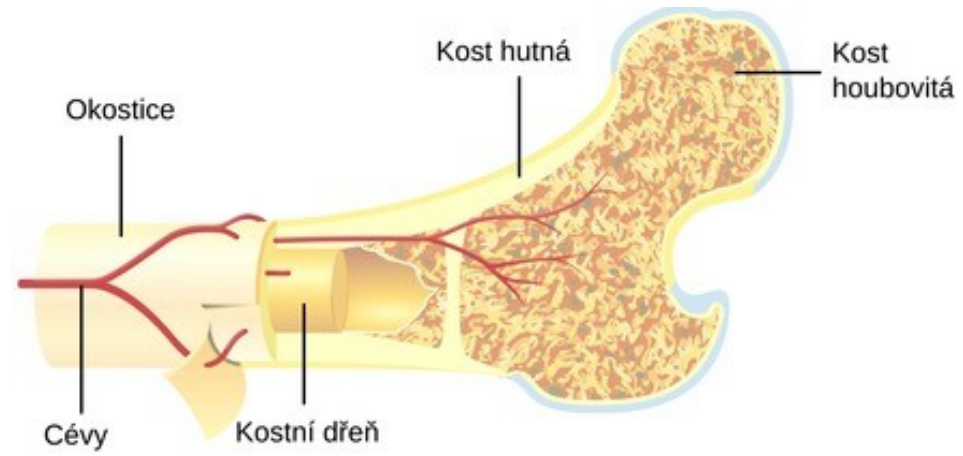
*kostní dřeň – vyplňuje vnitřek dlouhých kostí
červená- vznik červených a bílých krvinek
žlutá obsahuje tuk(morek), později šedá

V dospělosti krvetvorba- do plochých kostí- (k. hrudní a kyčelní) a krátkých

Stavba kostí

- Vnitřní vrstva obsahuje kostitvorné buňky-jejich činností roste **kost do šířky**-takto tvorba nové kosti při zlomeninách
- Vnitřní stavba kostí- kostní tkáň-tvoří **kostní buňky (osteocyty)**, odděleny **mezibuněčnou hmotou**- vytváří lamely
- složka m.h. je organická (ossein) a anorganická (fosforečnan a uhličitan vápenatý)
- Na konci přechází v systém trámečků - houbovitá kost – architektonika kosti

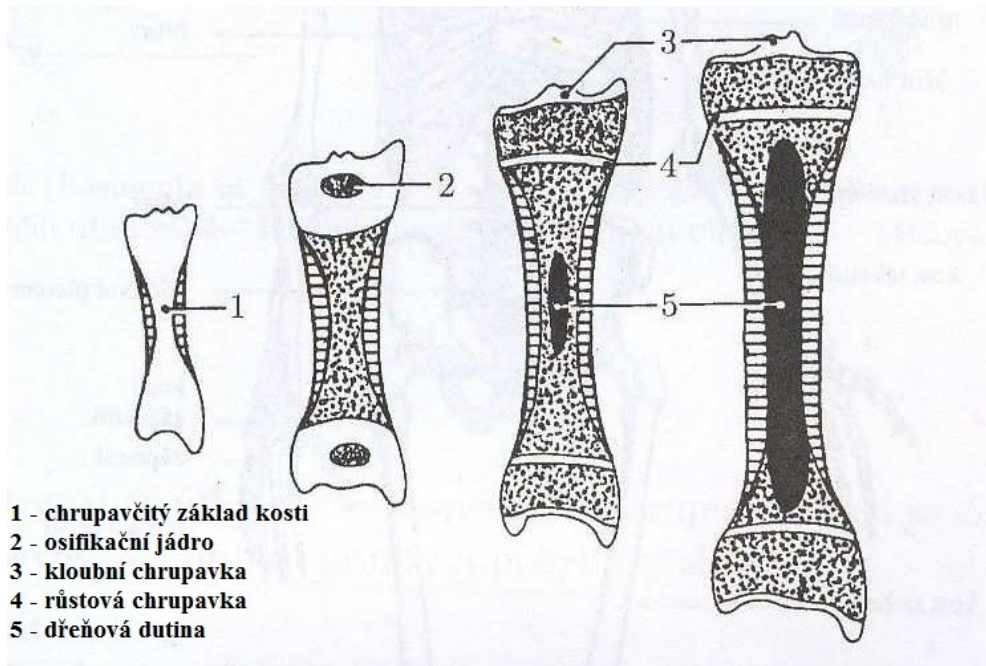
Stavba kosti



Vývoj a růst kosti

- Vznik kosti – kostnatění (osifikace)
 - a) kostnatěním vaziva- př. obličejové kosti
 - b) kostnatěním chrupavky- př. obratle
- Růst do šířky- okostice
- Růst do délky- růstové chrupavky
- Růstová chrupavka osifikuje u žen kolem 16. roku a u mužů kolem 20. roku

Růst kosti do délky



Spojení kostí

- 1. Pevné – vazivem (př. švy lebeční kosti)
 - chrupavkou (př. žebra s hrudní kostí)
 - kostní tkání (př. kost pánevní –vzniká srůstem kosti sedací, stydké a kyčelní)
- 2. Pohyblivé – pomocí kloubu- kloubní hlavice, kloubní jamky, kloubní plochy, kloubního pouzdra, synoviální tekutina

Kostra člověka

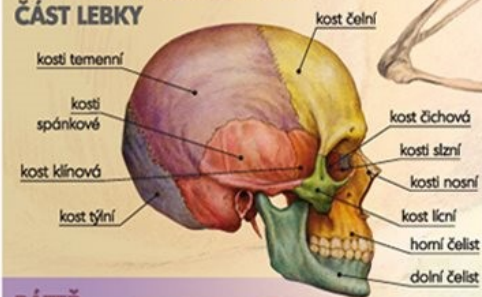
- **Kostra hlavy** – lebka – obličejová část a mozková část, jazyk
- **Kostra trupu**- páteř + žebra + hrudní koš
- tvoří osu těla
- je 2x esovitě prohnutá
- vyklenutí dopředu – lordóza - krční a bederní oblast
- vyklenutí dozadu – kyfóza – hrudní a křížová oblast
- tvořena z 33-34 obratlů
- páteřní kanál - uložení míchy
- **Kostra končetin**- pletenec + volná končetina

KOSTRA

Kostru dělíme na tři části:

- **KOSTRA HLAVY** – lebka
- **KOSTRA TRUPU** – páteř, žebra, kost hrudní
- **KOSTRA KONČETIN**

MOZKOVÁ A OBLIČEJOVÁ ČÁST LEBKY



PÁTEŘ

ODDÍL KRČNÍ

nosič (atlas)
čepovec

7
12
5

ODDÍL HRUDNÍ

ODDÍL BEDERNÍ

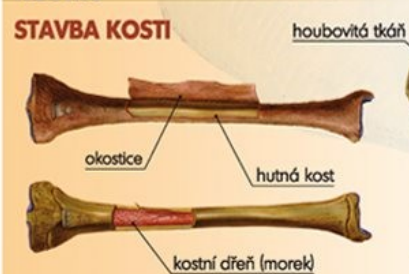KOST KŘIŽOVÁ

5 spojených obratlů

KOSTRČ

4 – 5 srostlých obratlů

STAVBA KOSTI



lebka

SPOJENÍ KOSTÍ

PEVNÉ

- vazivem (švy na klenbě lebni)
- chrupavkou (žebra na hrudní kost)
- kostí (srůst, kost křížová)

POHYBLIVÉ

- kloubem (kloub kolenní)

kost hrudní

žebra pravá

žebra nepravá

chrupavky

páteř

žebra volná

krční obratel

hrudní obratel

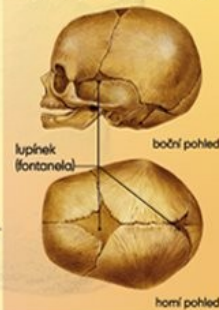
bederní obratel

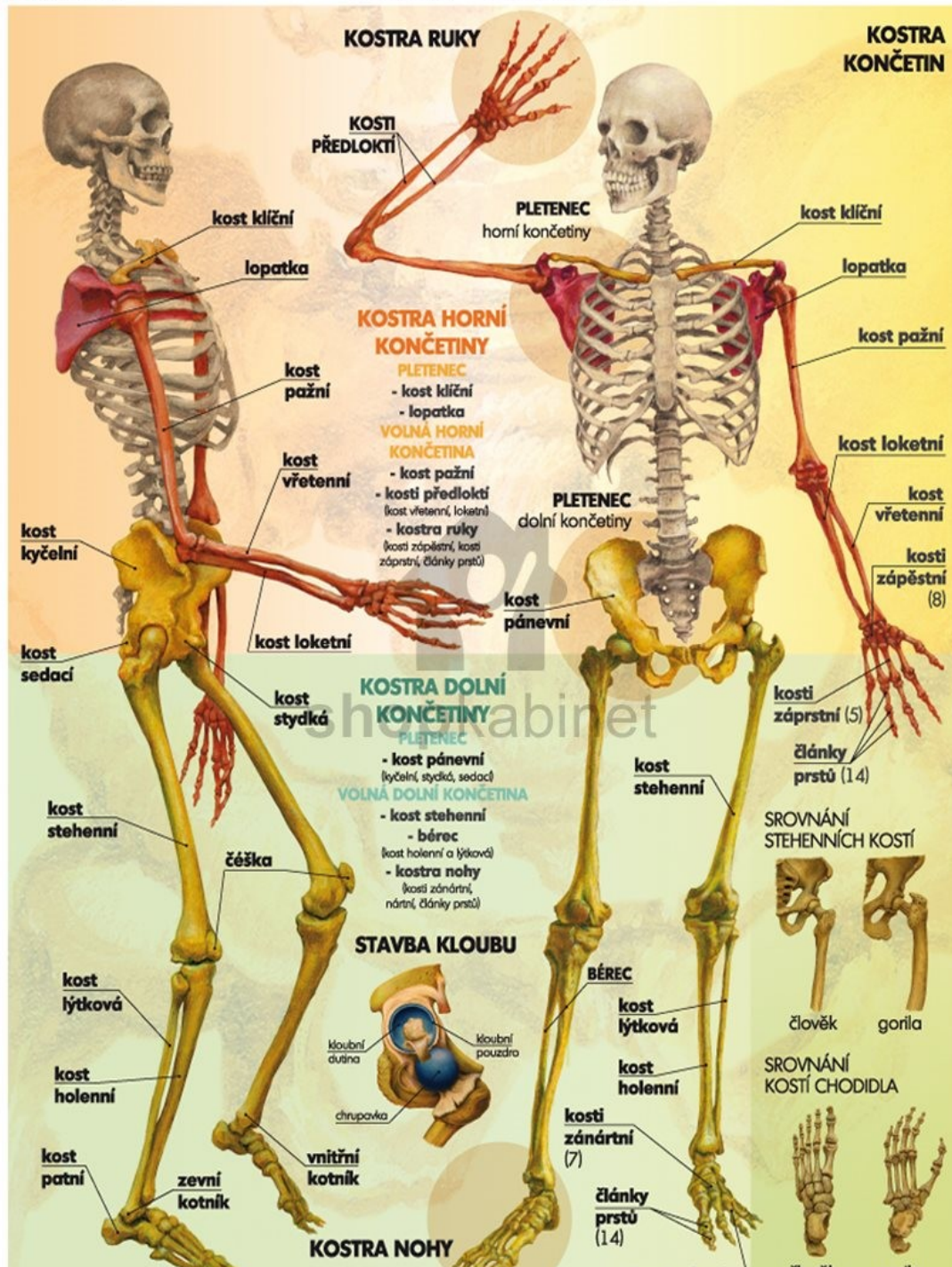
TVARY KOSTÍ LIDSKÉHO TĚLA

- dlouhé (kost stehenní)
- krátké (zápěstní kůstky)
- ploché (hrudní kost)

LEBKA NOVOROZENCE

V raném dětství se lebeční kosti vůči sobě do jisté míry vzájemně pohybují, dokud se z pojivové tkáně úplně nevyvinou švy, které je definitivně spojí.





KOSTRA RUKY

KOSTRA KONČETIN

KOSTI PŘEDLOKTÍ

PLETENEK horní končetiny

KOSTRA HORNÍ KONČETINY

PLETENEK

- kost klíční

- lopatka

VOLNÁ HORNÍ KONČETINA

- kost pažní

- kosti předloktí (kost vřetenní, loketní)

- kostra ruky (kosti zápěstí, kosti zápěstí, články prstů)

PLETENEK dolní končetiny

kost klíční

lopatka

kost pažní

kost loketní

kost vřetenní

kosti zápěstní (8)

kost klíční

lopatka

kost pažní

kost vřetenní

kost kyčelní

kost sedací

kost loketní

kost stydká

KOSTRA DOLNÍ KONČETINY

PLETENEK

- kost pánevní (kyčelní, stydká, sedací)

VOLNÁ DOLNÍ KONČETINA

- kost stehenní

- bérec (kost holenní a lýtková)

- kostra nohy (kosti zánártní, nártní, články prstů)

kost pánevní

kost stehenní

kosti zápěstní (5)

články prstů (14)

kost stehenní

česka

kost lýtková

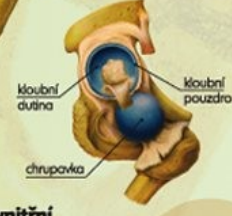kost holenní

kost patní

zvní kotník

vnitřní kotník

STAVBA KLOUBU



BÉREC

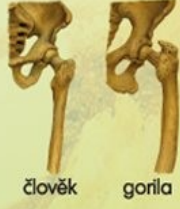
kost lýtková

kost holenní

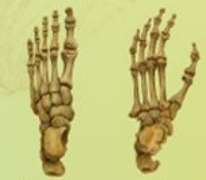kosti zánártní (7)

články prstů (14)

SROVNÁNÍ STEHENNÍCH KOSTÍ

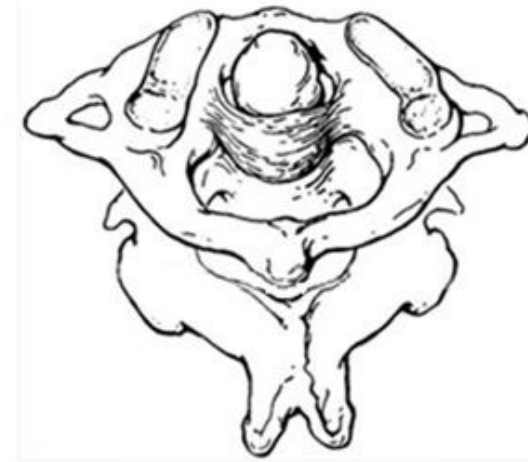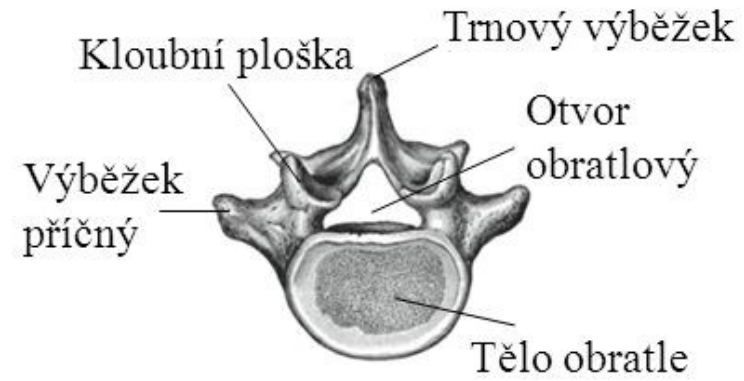
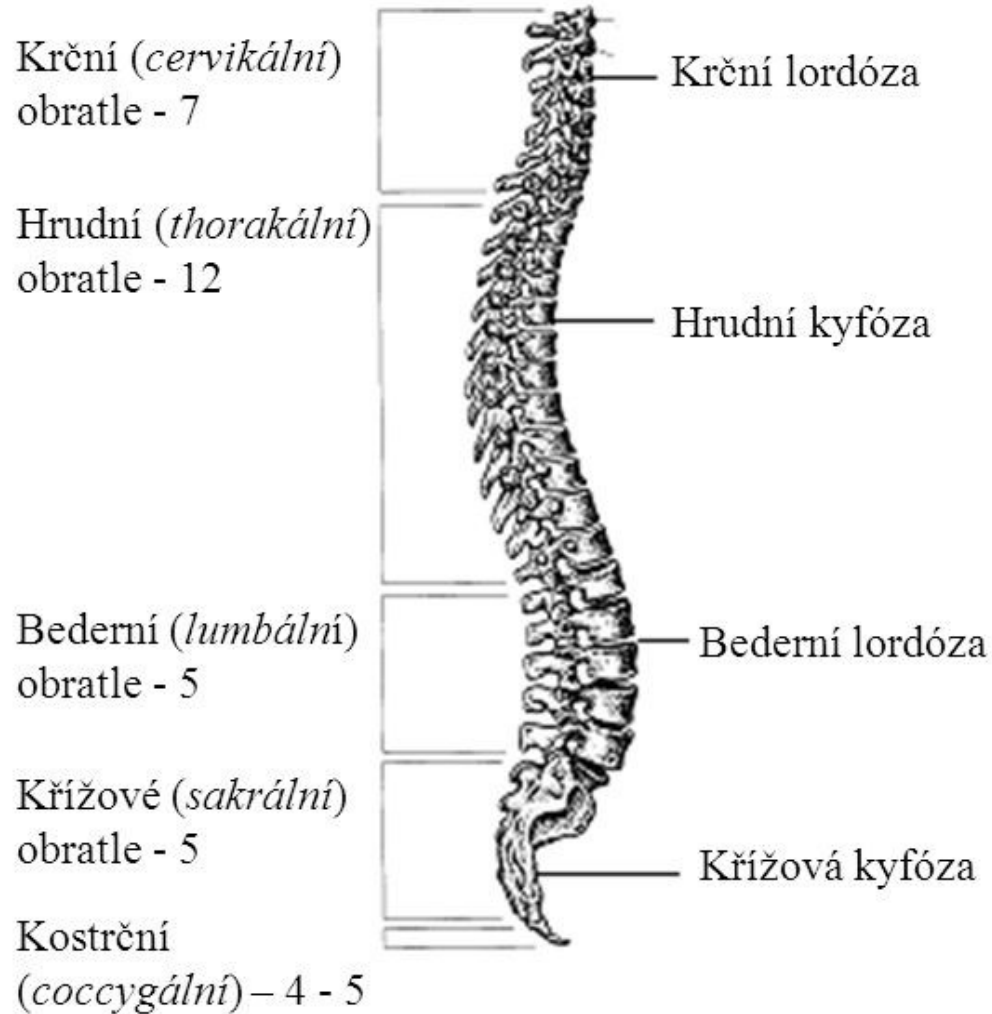


SROVNÁNÍ KOSTÍ CHODIDLA

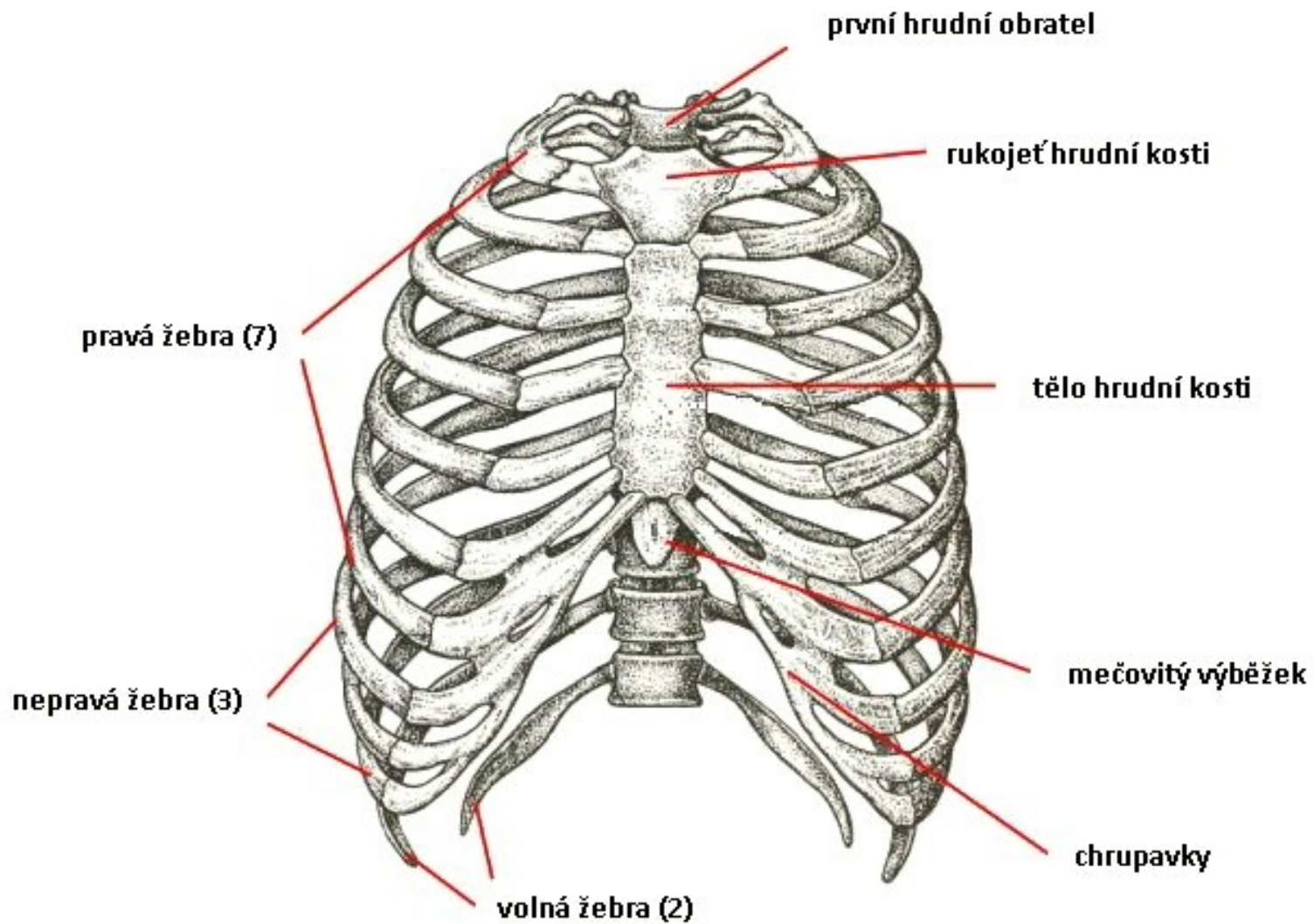


KOSTRA NOHY

Páteř (columna vertebralis)

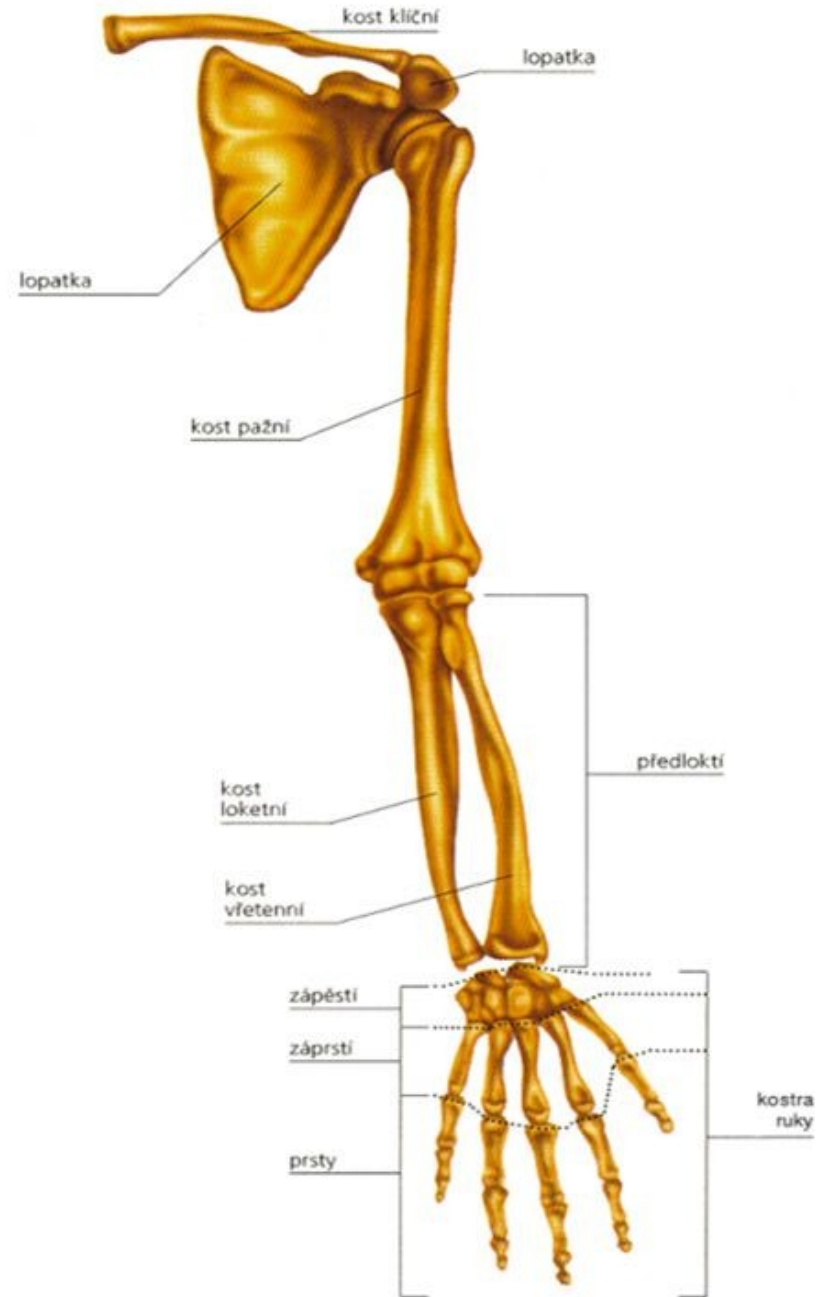


Hrudní koš

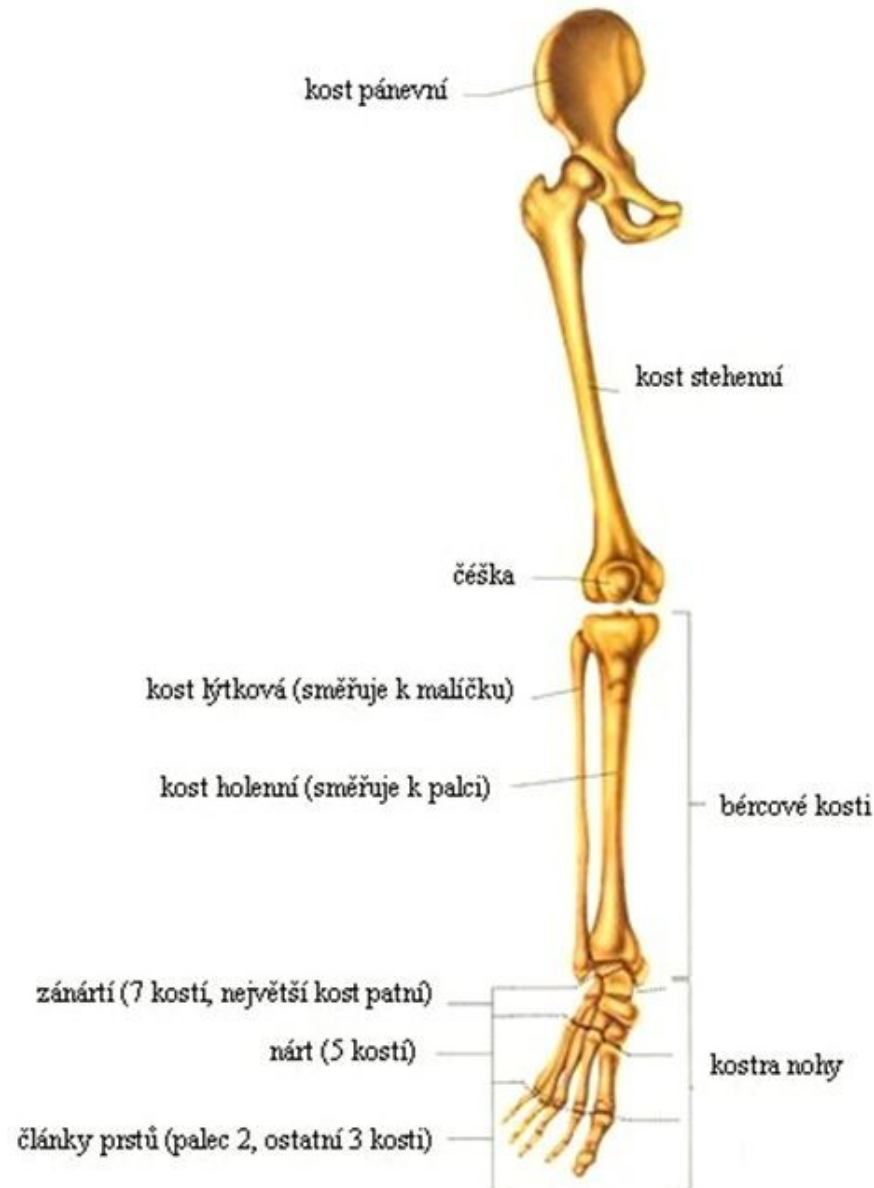


horní končetina

- lopatkový pletenec
 - lopatka + klíční kost
- volná končetina
 - pažní kost
 - loketní kost
 - loketní výběžek
 - k malíku
 - vřetenní kost
 - k palci



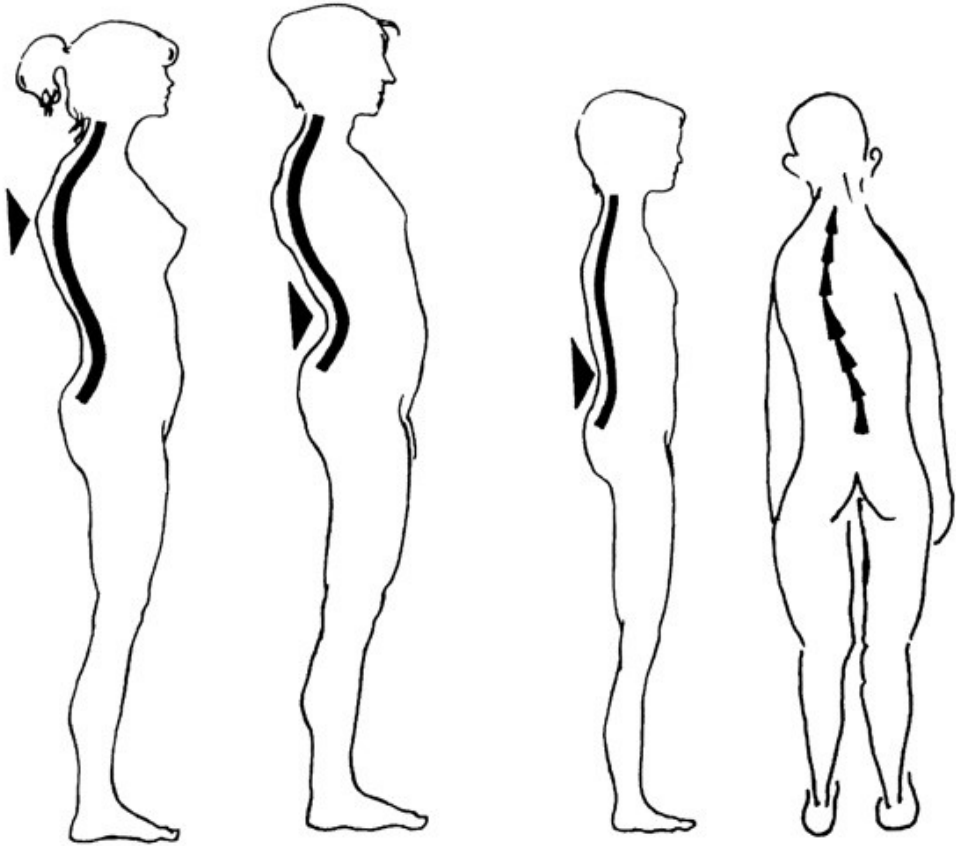
Kostra dolní končetiny



Kost pánevní –
srostlá z kosti
kyčelní, sedací,
stydké

Obr. 2

Poruchy páteře



kulatá záda

prohnutá záda

plochá záda

skoliotická záda

PLOCHÁ ZÁDA

- nejčastěji mezi 11. – 15. rokem
- nedostatečně zakřivená páteř
- současné oploštění bederní, hrudní i krční páteře
- páteř málo funkční, nepruží, více se opotřebovává

NADMĚRNÉ PROHNUTÍ PÁTEŘE

- při ochabování břišního svalstva
- přetížená bederní páteř
- zhoršuje se při nošení vysokých podpadků

KULATÁ ZÁDA

- zvětšené vyklenutí hrudní páteře
- při ochabnutí mezilopatkových svalů

Nemoci kosterní soustavy

- Skolióza – vybočení páteře
- Artróza- degenerativní onemocnění kloubů- změny kloubní chrupavky, její opotřebování
- Artritida – zánětlivé onemocnění (např. v důsledku infekce)
- Osteoporóza –řídnutí kostí, úbytek kostní hmoty, křehkost kostí (např. ve starším věku)

Použité zdroje:

Machová, J. *Biologie člověka pro učitele*. Praha: Karolinum, 2002