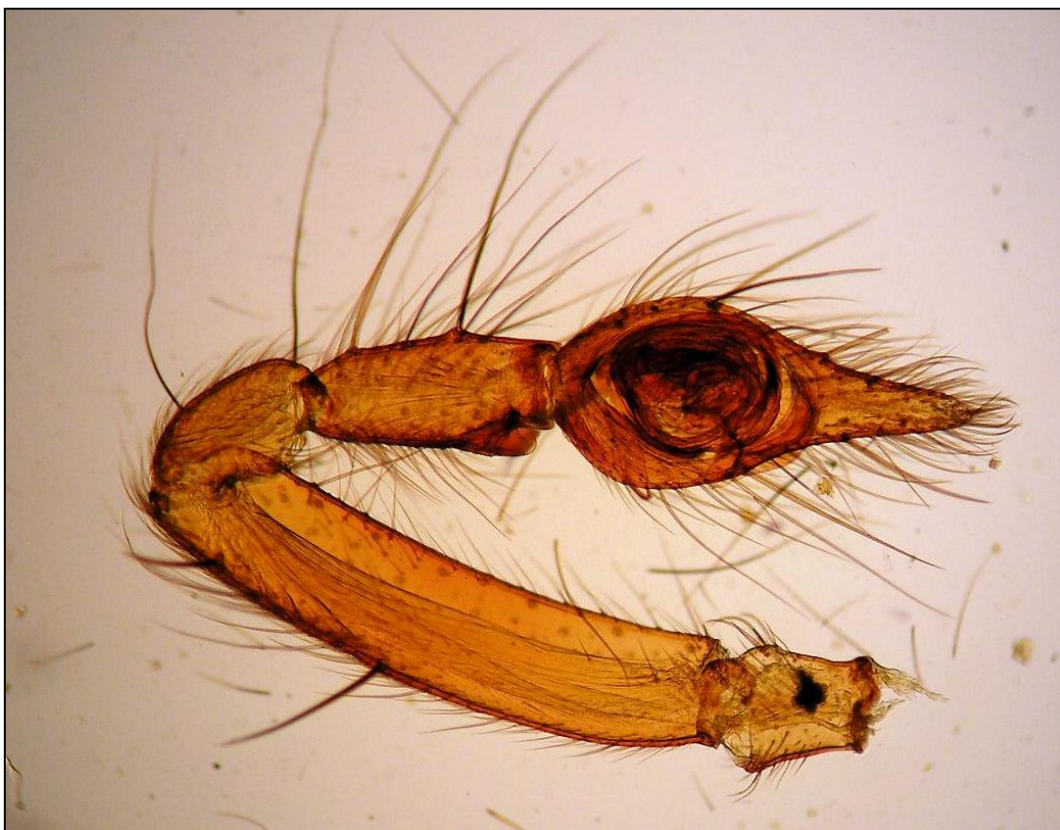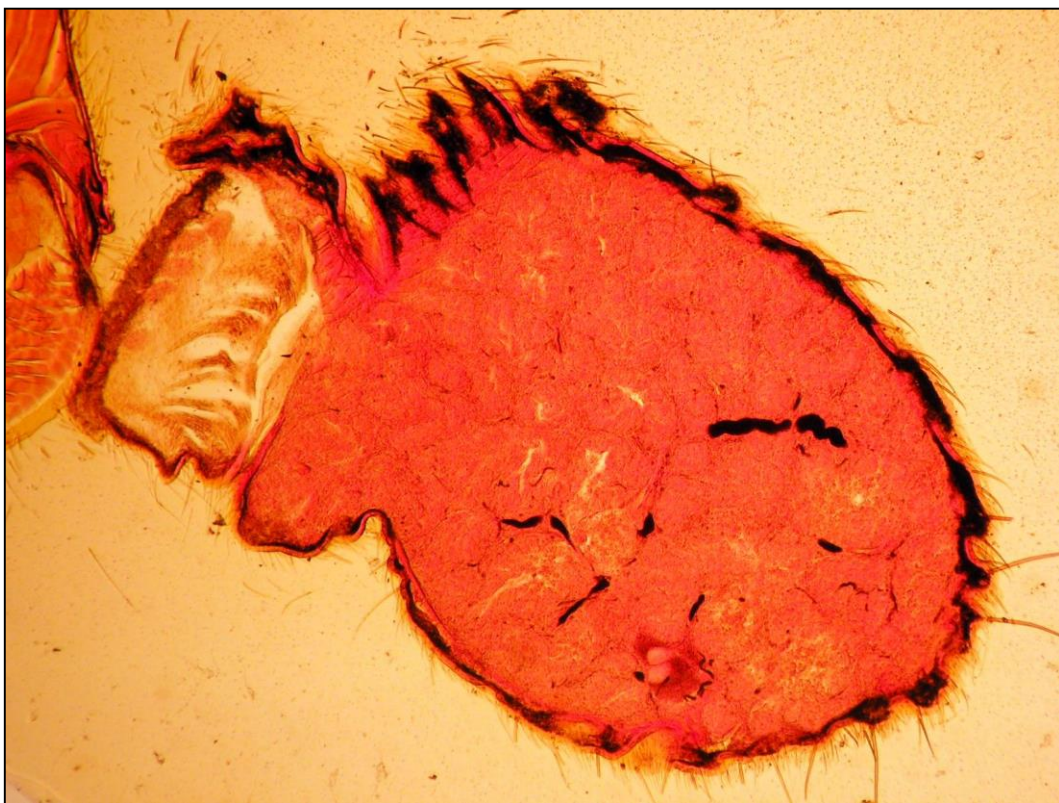


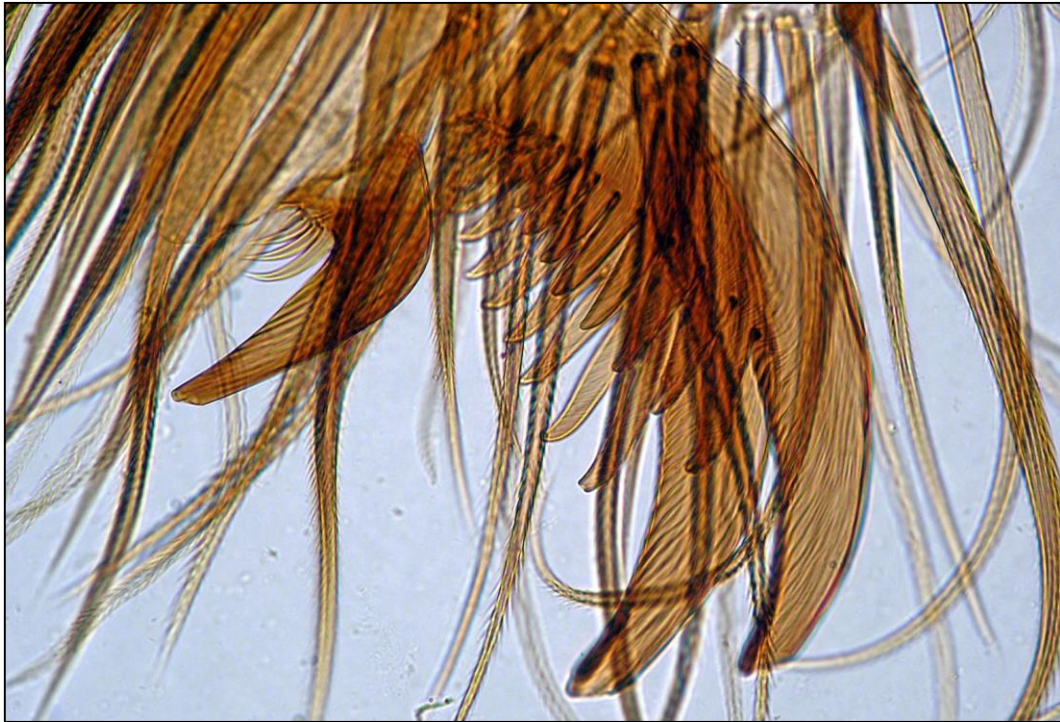4.2.8 Pavoukovci



Obr. 65: TP, pedipalpus samce pavouka (40x)



Obr. 66: TP, řez zadečkem pavouka – vlevo plicní vak (40x)



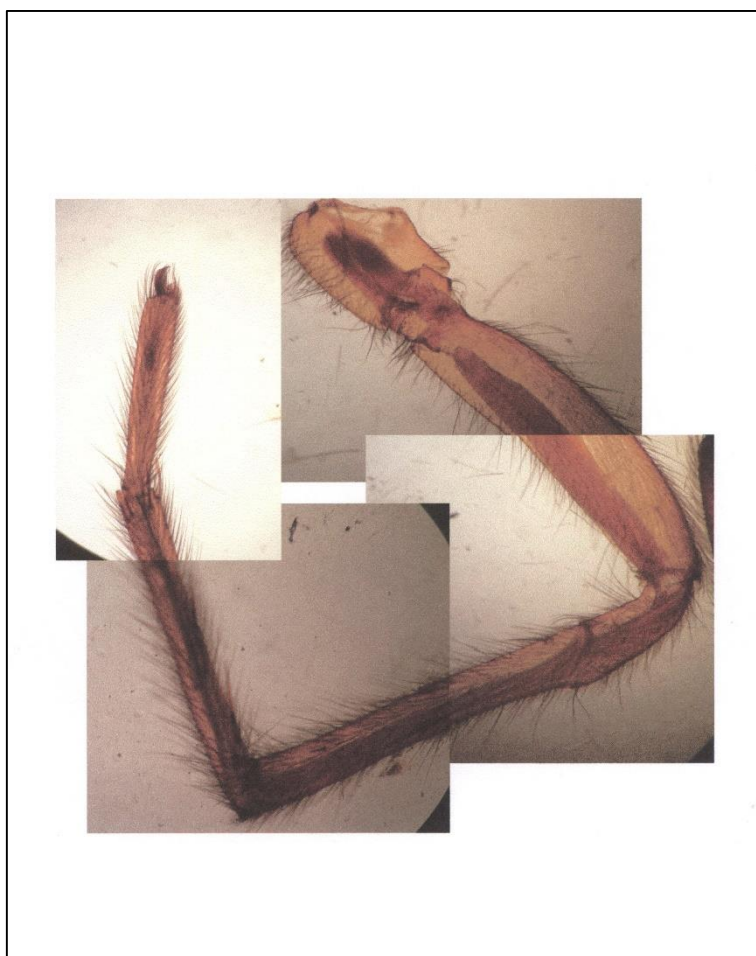Obr. 67: TP, hřebínky na noze pavouka (400x)



Obr. 68: TP, chelicery pavouka (40x)



Obr. 69: TTP, nymfa klíštěte (100x)



Obr. 70: TTP, končetina pavouka