

# System a evoluce obratlovců

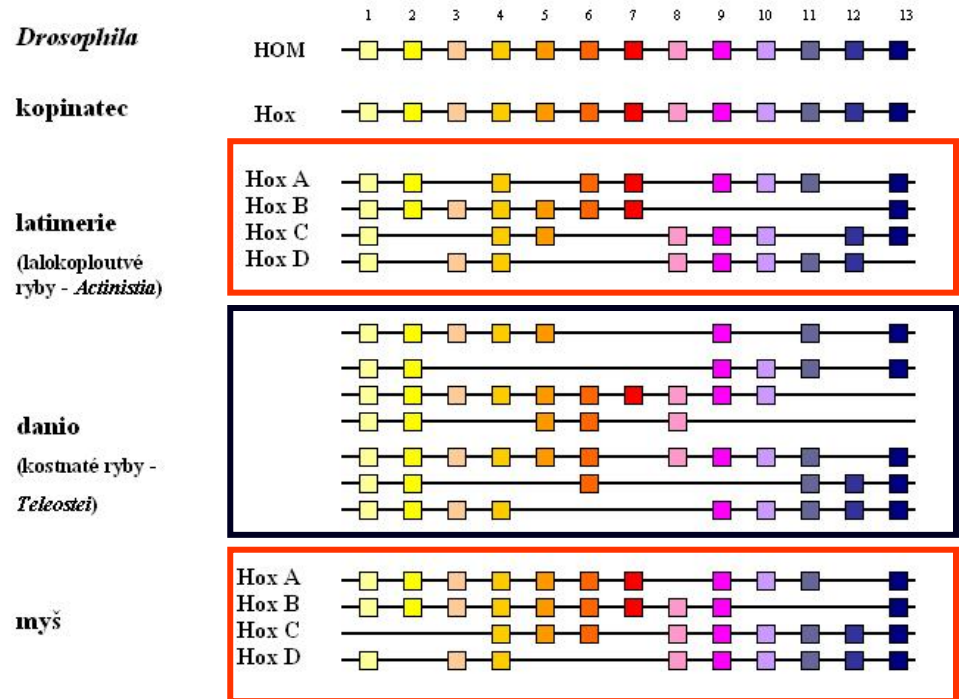
## V. Srovnávací morfologie obratlovců

- charakteristika
- vznik orgánů
- pokryv těla (integument)
- kostra (skelet)
- svalstvo
- nervová soustava
- smyslové orgány
- trávicí soustava
- dýchací soustava
- cévní soustava
- urogenitální soustava

# V. Morfologie obratlovců

## Charakteristika - apomorfie

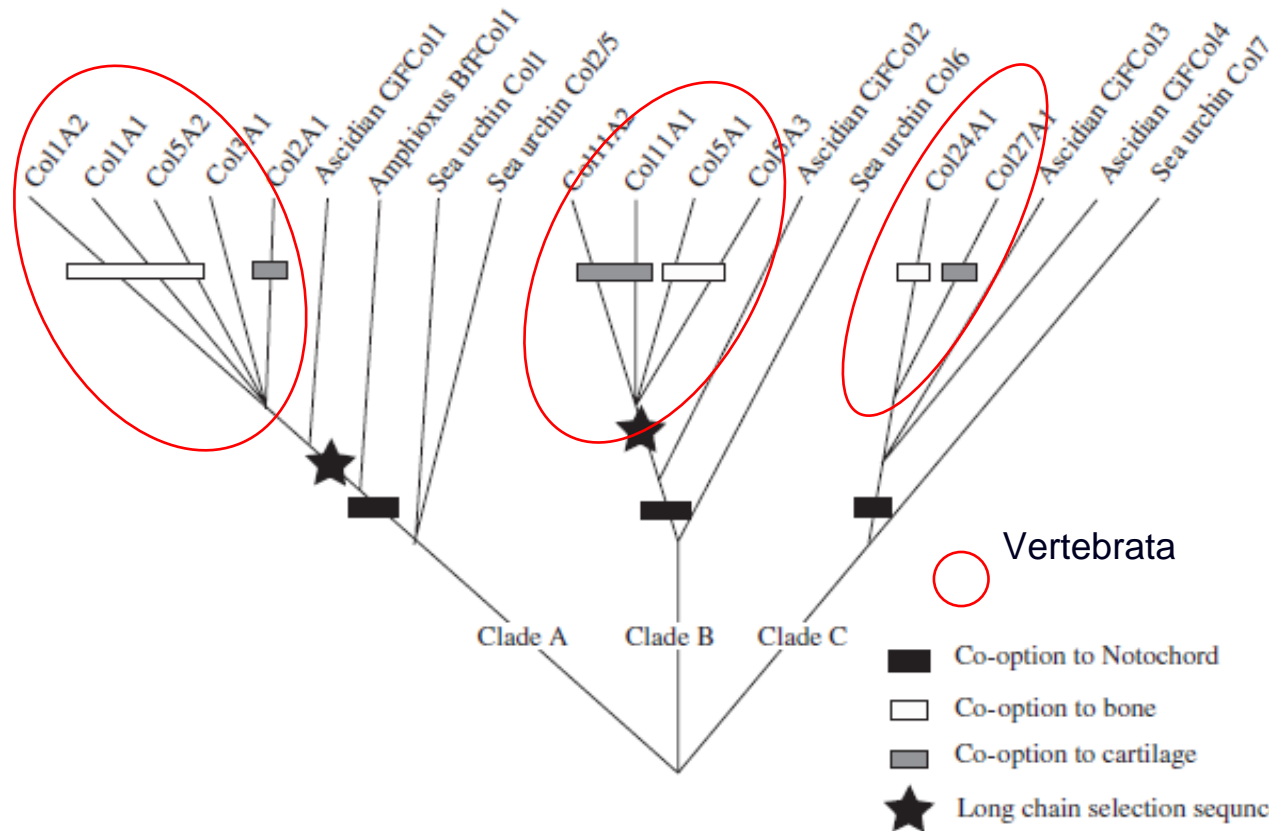
- obratlovci včetně sliznatek - lebečnatí (Craniata) ■ včetně sliznatek
- obratlovci bez sliznatek - Vertebrata ■ bez sliznatek
- aktivní pohyb, intenzivní metabolismus
- podélná polarizace (hlava, trup, ocas), vnitřní metamerie (Hox - geny)
- **multiplikace shluků Hox genů** (13 paralogních genů) nejčastěji **2x duplikace - tetraploidizace - 2R hyp.**, 3x duplikace - 6-7 shluků (Teleostei)



- **vícevrstevná pokožka** (rohovatění - deriváty)
- **vnitřní kostra z chrupavek a kostí** (evoluce kolagenu)

# V. Morfologie obratlovců

- evoluce genů kolagenů u strunatců - 3 nezávislé klady
- nezávislý vznik chordy, chrupavky a kosti



Wada H. et al., 2006:

*Molecular evolution of fibrillar collagen in chordates, with implications for the evolution of vertebrate skeletons and chordate phylogeny. Evolution & Development, 8 (4): 370-377*

## V. Morfologie obratlovců

- postupná redukce chordy, nahrazení páteří z obratlů (alespoň arcualia)
- lebka, končetiny s vnitřní kostrou (ichthyo-, chiropterygia)
- myotomy ve tvaru W
- uzavřená cévní soustava s autonomně tepajícím vícedílným srdcem, v krvi erytrocyty s hemoglobinem
- párové ledviny mezodermálního původu
- osmotický tlak tělních tekutin asi o třetinu nižší než mořská voda - hyperosmoregulace (u sliznatek osmokonformita)
- nervová lišta (4. zárodečný list) - vytvoření hlavy
- diferencovaný mozek, kraniální nervy
- na dorzálních kořenech míšních nervů spinální ganglia
- epidermální smyslové plakody, z nich párové smyslové orgány na hlavě:
  - čichový ústroj, inverzní komorové oko,
  - vnitřní ucho (1,2-3 polokružné chodby)
  - proudový orgán postranní čáry s neuromasty

## V. Morfologie obratlovců

- neurohumorální regulace, endokrinní žlázy, hypofýza, štítná žláza
- adenohypofýza vzniká z ektodermu ústní dutiny (stomodea)
- imunitní systém

(postupný vznik apomorfních znaků, synapomorfie definované u recentních korunových skupin nemusely být přítomny u vymřelých kmenových skupin)

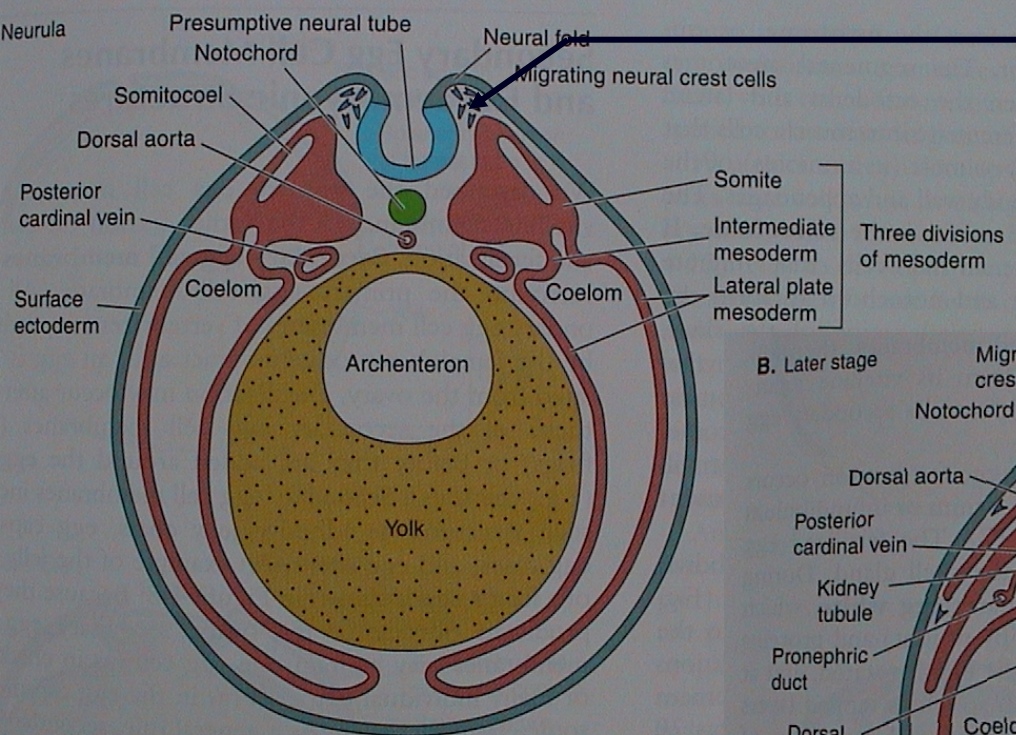
# V. Morfologie obratlovců

## Vznik orgánů

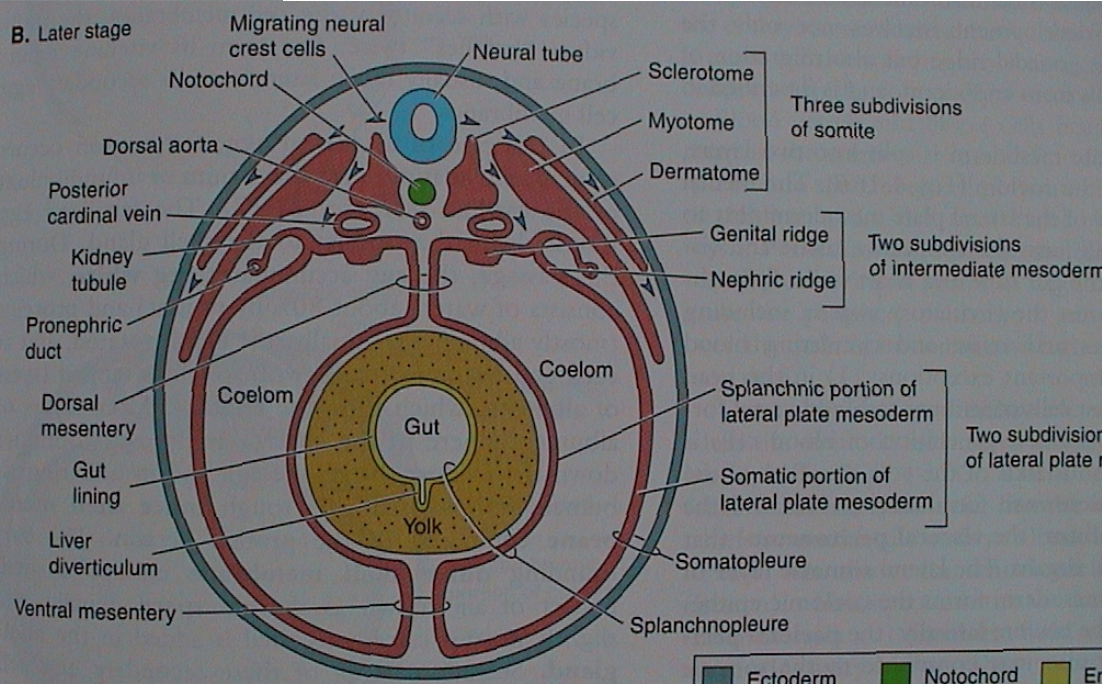
ektoblast  
 neuroektoblast  
 nervová lišta  
 mezoblast  
 entoblast




A. Neurula



B. Later stage



neurula obratlovců



## V. Morfologie obratlovců

### ektoblast

neuroektoblast

epidermální smyslové plakody

nervové lišta (ektomezenchym)

■ pokožka

■ nervová trubice

ganglia sensorických hlavových nervů, oční čočky, čichové a sluchové váčky, proudový orgán

buňky nervové lišty (BNL) - 40 tkání a orgánů, mezi pokožkou a nervovou trubicí, migrace

• prekuzory pojivových tkání (fibroblasty, chondroblasty, osteoblasty, odontoblasty, chromatoblasty);

• indukce mnohvrstevného epitelu - pokožka a deriváty, pigmentace trupu a ocasu;

• dorzální kořeny míšních nervů a jejich sensorické neurony, sympatická a parasympatická ganglia, Schwannovy buňky, endokrinní žlázy, dřeň nadledvinek

• sensorická ganglia hlavových nervů (V, VII, IX, X), měkká mozková plena

• viscerální endoskelet lebky (žaberní oblouky), základy zubů; trabeculae cranii, přední část lebky včetně exoskeletu; rybí šupiny; hladká svalovina cév; rozdílný vývojový potenciál **hlavové** a **trupové** nervové lišty

**mezoblast** (dermatom, myotom, ■ škára, svalovina, somatický endoskelet, sklerotom, nefrotom a gonotom) ■ močopohlavní, cévní s.

### entoblast

■ trávicí trubice a žlázy, žábra a plíce

## V. Morfologie obratlovců

„Agnatha“ = bezčelistní: vymřelé skupiny („Ostracodermi“ = štítnatci)  
+ Cyclostomata = kruhoústí (mihule a sliznatky)

Gnathostomata = čelistnatci

Primárně vodní:

Placodermi = pancířnatci

Chondrichthyes = paryby

Osteognathostomata

Actinopterygii = paprskoploutví

(bichiři, chrupavčití, kostlíni, kaprouni, kostnatí)

Sarcopterygii = svaloploutví

latimérie, dvojdyšní, „Rhipidistia“ - starobylé ryby

Primárně suchozemští: Tetrapoda = čtvernožci

Raní tetrapodi a Lissamphibia = obojživelníci

Gymnophiona (Apoda) - červoři (beznozí)

Caudata = ocasatí

Anura = žáby

Amniota = blanatí

„Reptilia“ = plazi („Sauria“=ještěři, Ophidia=hadi)

Aves = ptáci

Mammalia = savci



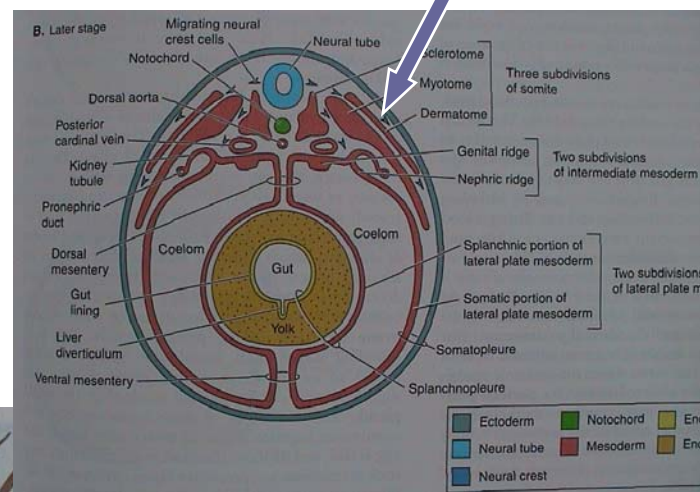
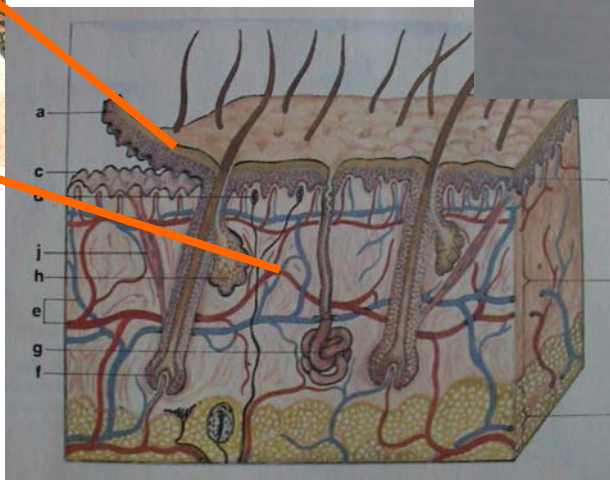
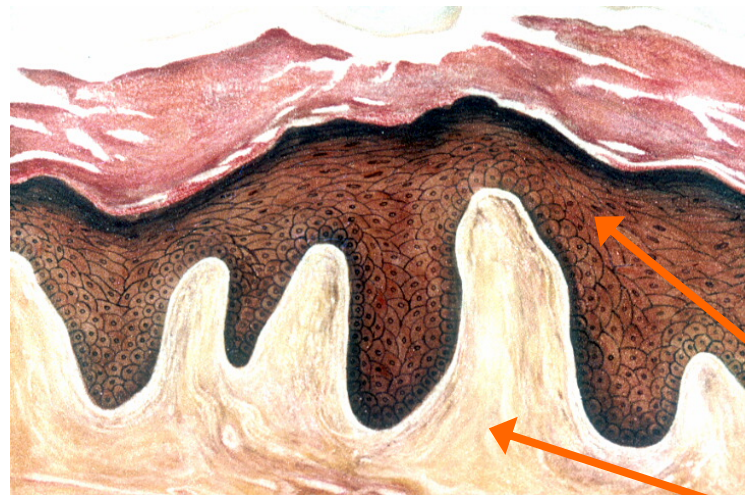
# V. Morfologie obratlovců

## 1. Pokryv těla (integument)

kůže

vícevrstevná pokožka (epidermis) z ektoblastu

škára (corium, dermis) z mezoblastu (dermatom)  
a z buněk neurální lišty



## V. Morfologie obratlovců

### Primárně vodní obratlovci

„AGNATHA“: kostěné štítky („Ostracodermi“) - druhotně nahá (mihule)

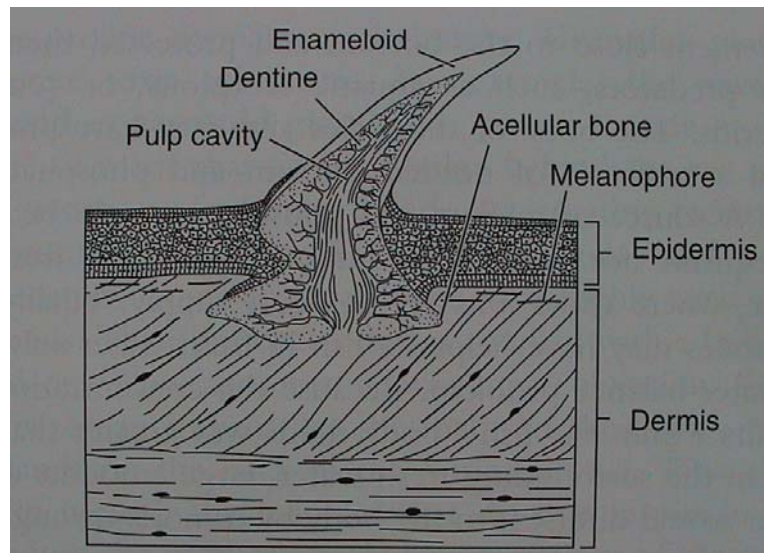
nahá → Acelulární kost (aspidin) - lamelární + vaskulární

GNATHOSTOMATA: kostěné desky (Placodermi) - kostěné šupiny

Odontody = dentin + „sklovina“

### Šupiny:

a) plakoidní (dentin + enameloid) (Chondrichthyes) - zuby

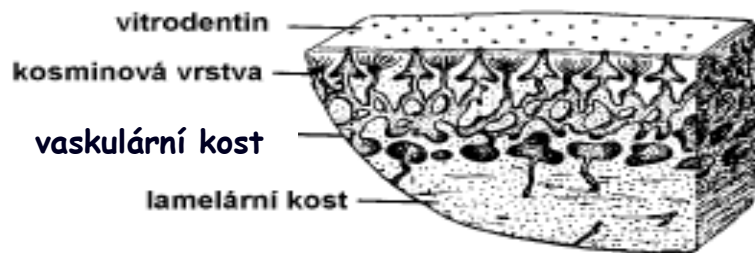


## V. Morfologie obratlovců

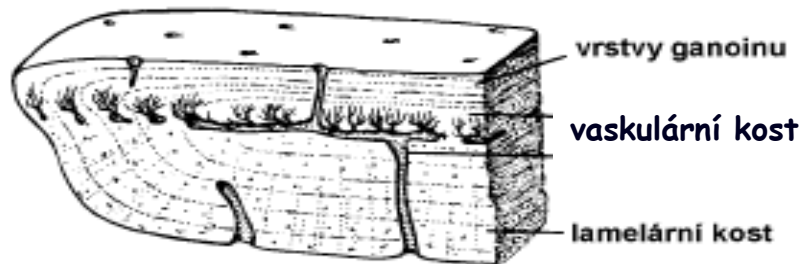
b) **kosmoidní** (lamelární kost = izopedin, vaskulární kost, dentin=kosmin, enameloid=vitrodentin **z mezoblastu**; Sarcopterygii)

BNL - osteoblasty (kost) a odontoblasty (zubovina)

c) **ganoidní** (lamelární a vaskulární kost, redukce kosminu; email = ganoin **z ektoblastu**, Chondrostei, bichiři, kaprouni a kostlíni)



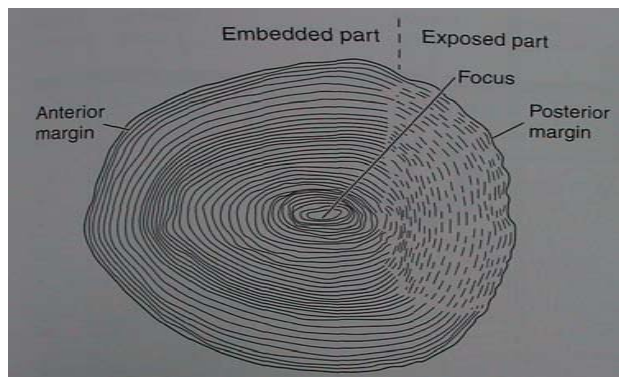
kosmoidní



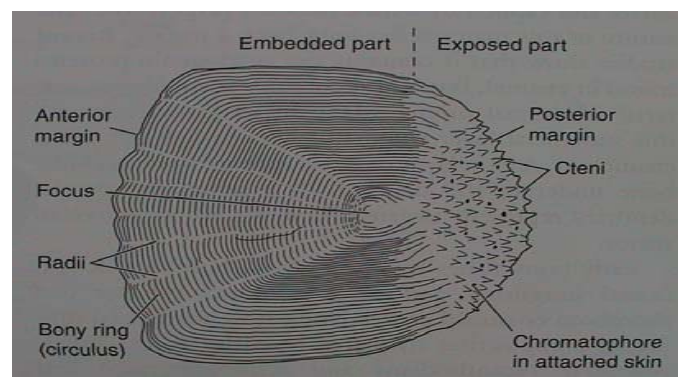
ganoidní

d) **leptoidní** (elasmoidní) (lamelární acelulární kost, Teleostei)

a) **cykloidní**



b) **ktenoidní**



trend - ztenčování

v kůži jen slizové buňky (mihule, ryby)

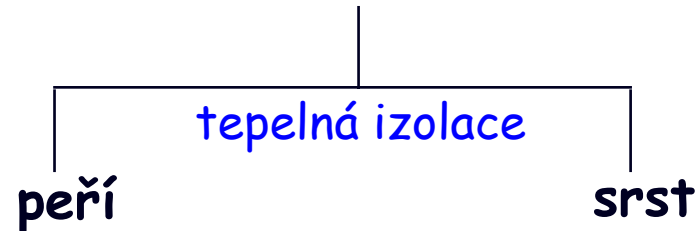
# V. Morfologie obratlovců

## Primárně suchozemští obratlovci

dermatoskelet (krycí kosti) („krytolepci“) - nahá (rec. Lissamphibia)

rohovatění pokožky

rohovinné deriváty (krunýře, štítky, šupiny) - ochrana před ztrátou vody  
AMNIOTA:  
 („Reptilia“)



mnohobuněčné kožní žlázy (z ektoblastu):

Lissamphibia (max.)

Amniota - „plazi“

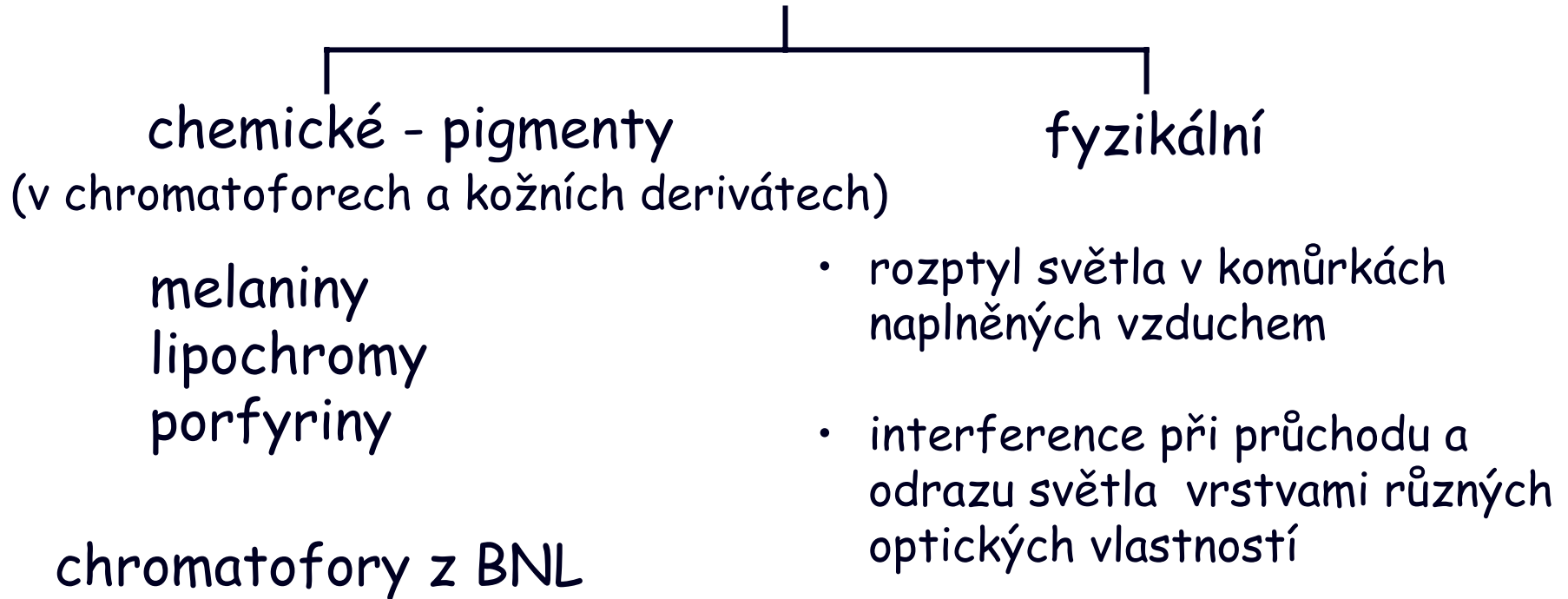
redukce

„plazi“, Aves

diferenciace

Mammalia

### zbarvení těla (ekologická adaptace)



# V. Morfologie obratlovců

## 2. Kostra (skelet)

A) notochord (entoblast)

B) chrupavka a kost (mezoblast, BNL)

Notochord zachován primárně u: „Agnatha“, Placodermi, Acanthodii, Sarcopterygi  
sekundárně (pedomorfóza?) u: Acipenseriformes

Notochord zaškrcován rozvojem těl obratlů: redukce až úplné vymizení:  
Chondrichthyes, Actinopterygii, Lissamphibia, Amniota („Reptilia“, Mammalia, Aves)

### OSIFIKACE:

- endesmální (desmogenní, dermální)  
přeměna vaziva v kost  
(dermatoskelet z krycích kostí) } EXOSKELET
- endochondrální nebo  
perichondrální (chondrogenní)  
náhrada chrupavky za kost  
(endoskelet z náhradních kostí) } ENDOSKELET

Acelulární kost (aspidin) - celulární kost

# V. Morfologie obratlovců

## EXOSKELET (kostěný):

pancíře, krunýře, rybí šupiny, krycí kosti lebky, část pásma přední končetiny (cleithrum, clavícula)

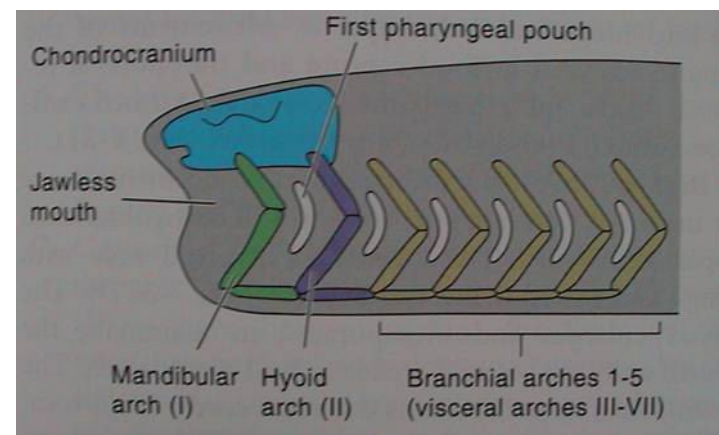
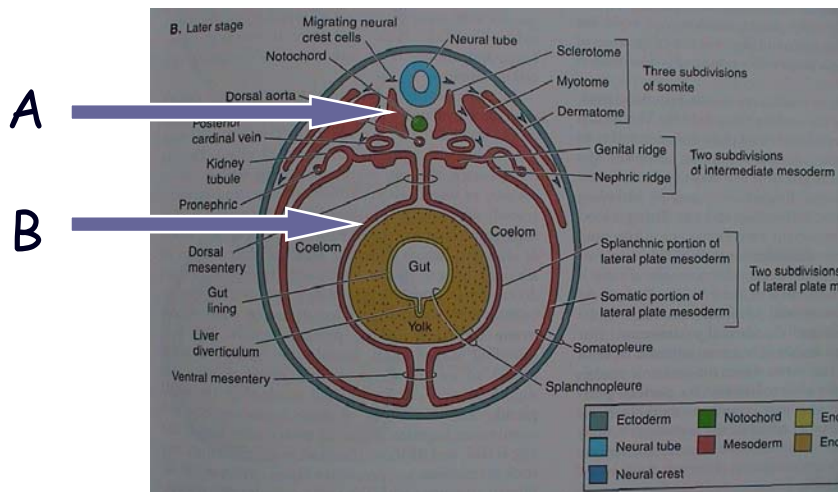
## ENDOSKELET (chrupavčitý nebo kostěný):

### A) somatický (ze sklerotomu somitů)

obratle, chrupavčité neurocranium, část kostěného neurocrania, costae, sternum, část pásma přední končetiny (scapula, procoracoid atd.), celé pásmo zadní končetiny, celá kostra volných končetin

### B) viscerální (ze splanchnopleury a BNL)

žaberní oblouky, viscerocranium, sluchové kůstky

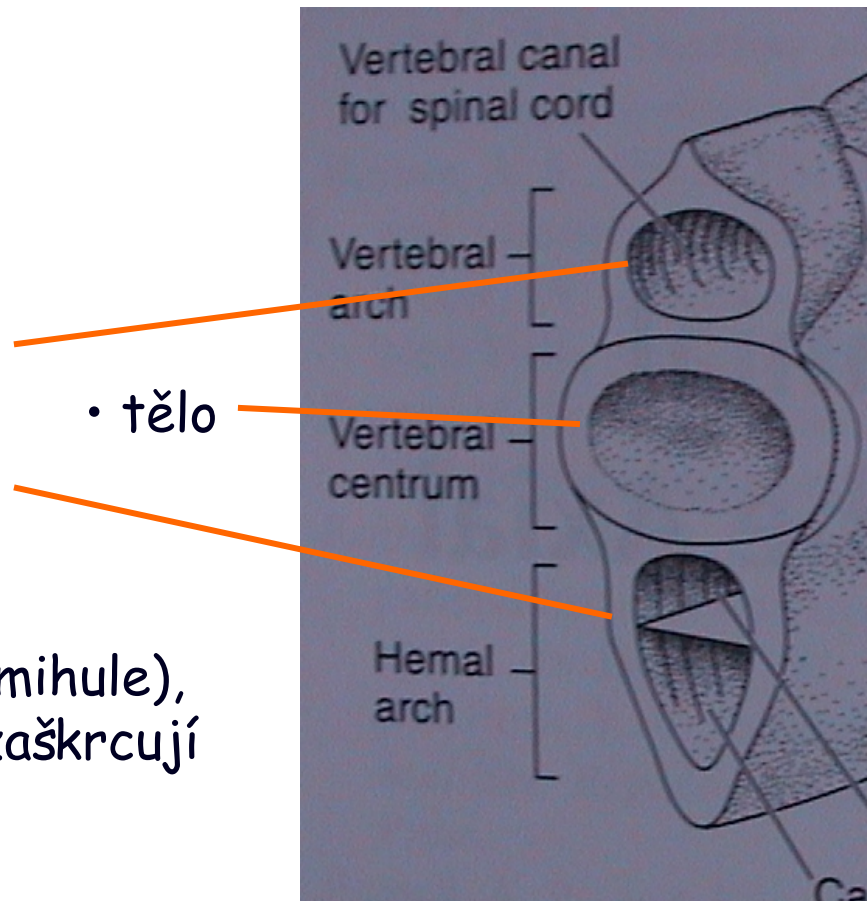


### Osní skelet - vertebrae, costae, sternum

Obratle: vznik kolem chordy ze sklerotomu, vývoj nejednotný

- oblouky (arcualia)
  - ◁ dorzální (neurální, neurapofýzy)
  - ◁ ventrální (hemální)

nejstarší částí neurální oblouky (mihule), vznikající těla obratlů postupně zaškrcojí chordu (paryby a ryby)

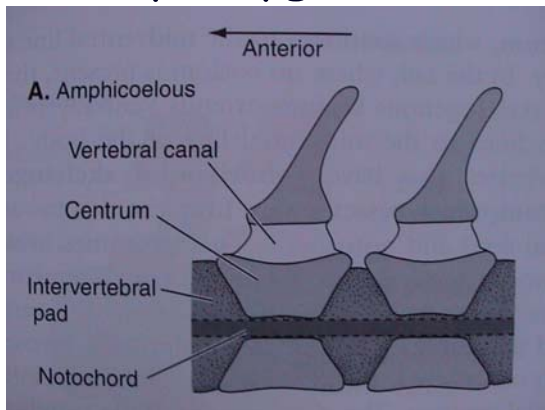




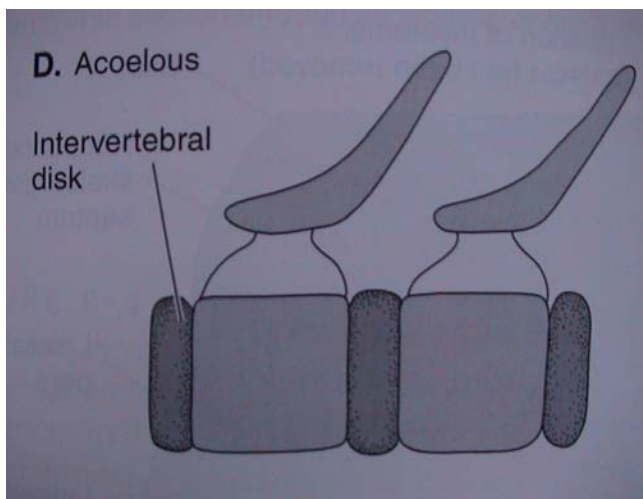
# V. Morfologie obratlovců

## Typy obratlů podle tvaru těl:

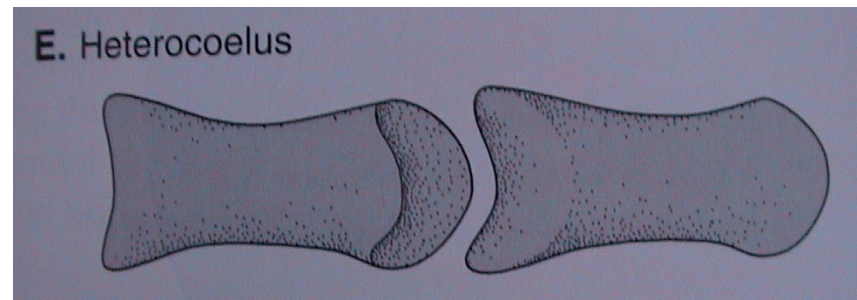
- amficélní (Chondrichthyes, Actinopterygii)



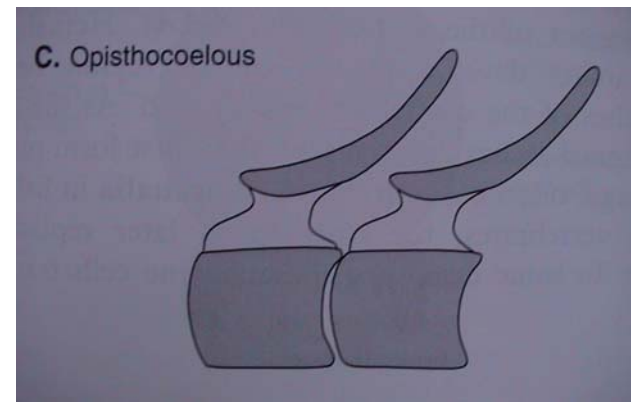
- platycélní (acélní, amfiplatní) (Mammalia)



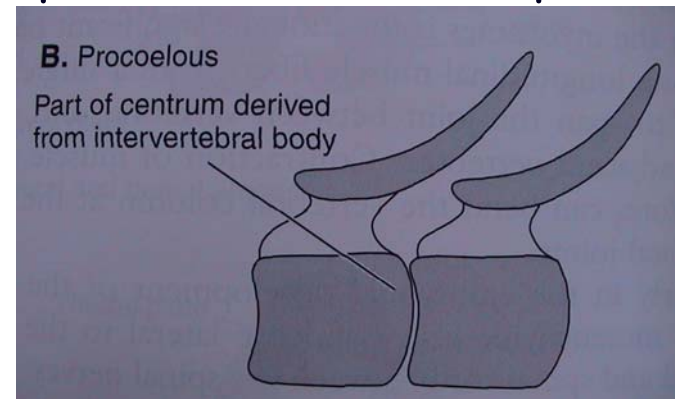
- heterocélní (Aves)



- opistocélní (Caudata)



- procélní (Anura, „Reptilia“)

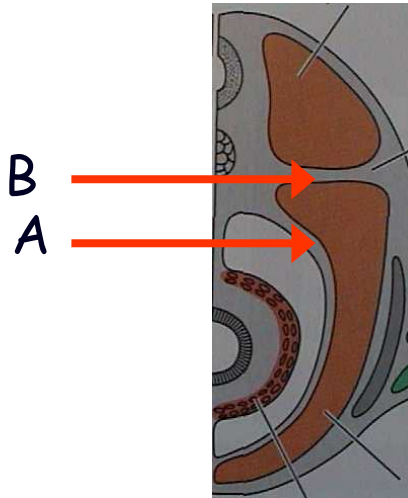


## V. Morfologie obratlovců

**Žebra:** dorzálně připojena na těla a processi transversi obratlů

A) dolní - v blízkosti myosept na somatopleuře, výztuha stěny coelomu, u vodních čelistnatců

B) horní - v septum horizontale, suchozemští obratlovci a některé ryby



metamerie  
(vodní čelistnatci)

redukce (jen hrudní)  
(„Sauria“, Aves, Mammalia)

sekundární metamerie  
(Ophidia)

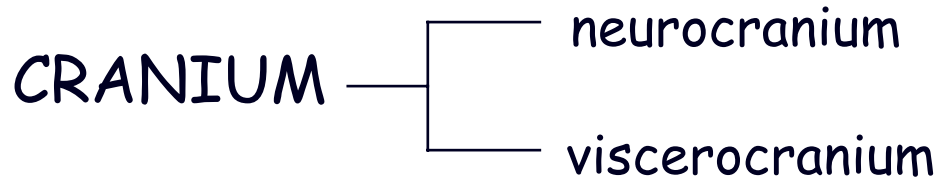
vymizení  
(Anura, Apoda)

**Sternum:** u suchozemských obratlovců

Anura - „Sauria“ - Aves (+crista sterni) - Mammalia (manubrium, corpus, processus xiphoideus)

chybí: Caudata, Ophidia

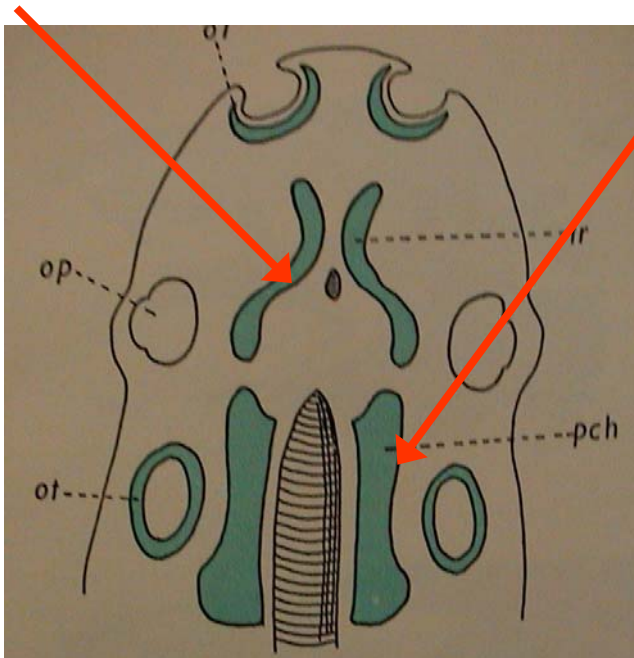
## Lebka



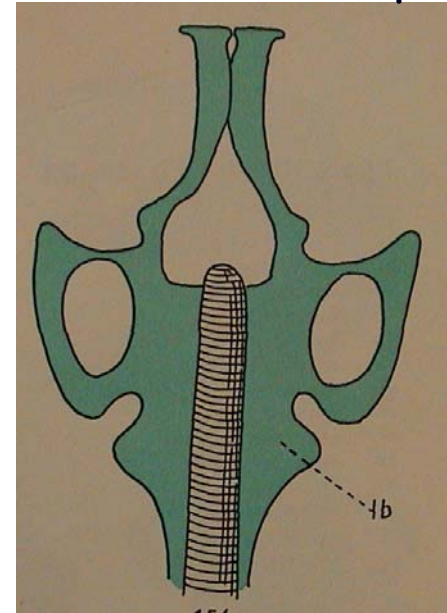
### 1. neurocranium

#### A. ENDOSKELET (somatický)

- chrupavčité neurocranium : párové chrupavky praechordalia (trabeculae cranii), parachordalia



srůst - bazální ploténka

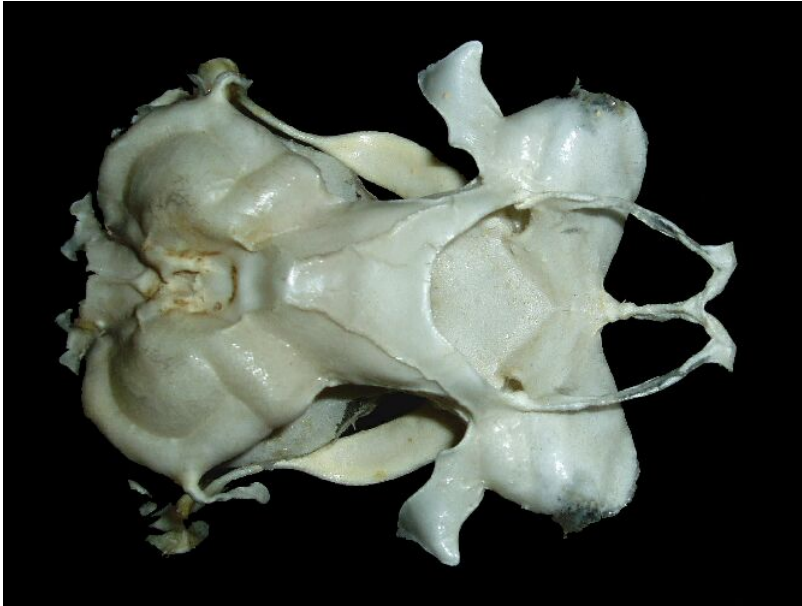

## V. Morfologie obratlovců

pololebka (mihule)

kompaktní lebka (paryby): regio - occipitalis  
(chondrocranium)

otica  
orbitalis  
ethmoidalis



- kostěné neurocranium : v komplexu **sphenoidale** (lebeční báze)  
spodina lebeční: ethmosphenoidale, praesphenoid, basisphenoid + basioccipitale  
vertikální stěny: turbinalia, orbitosphenoid, alisphenoid, exoccipitale

### EXOSKELET

- lebeční klenba: nasale, frontale, parietale, jugale, lacrimale, intertemporale, supratemporale, squamosum
- patrový komplex: pterygoidy, parasphenoid, vomer, ossa palatina

# V. Morfologie obratlovců

## 2. viscerocranium

ENDOSKELET (viscerální) - z ektomezenchymu nervové lišty, chrupavčitý, kostěný

žaberní oblouky (9):

0. (2) - praemandibulární ?

1. (1) - čelistní (*Otx* gen a *Dlx* geny) ■

horní (?): palatoquadratum - quadratum - incus  
dolní: mandibulare - articulare - malleus

2. (1) - jazykový (*Hox a2* gen) ■

horní: hyomandibulare - columella - stapes  
dolní: hyoideum-rohy jazyky-jiné části jazyky

3. opora žaber (vodní) - části jazyky (Tetrapoda)

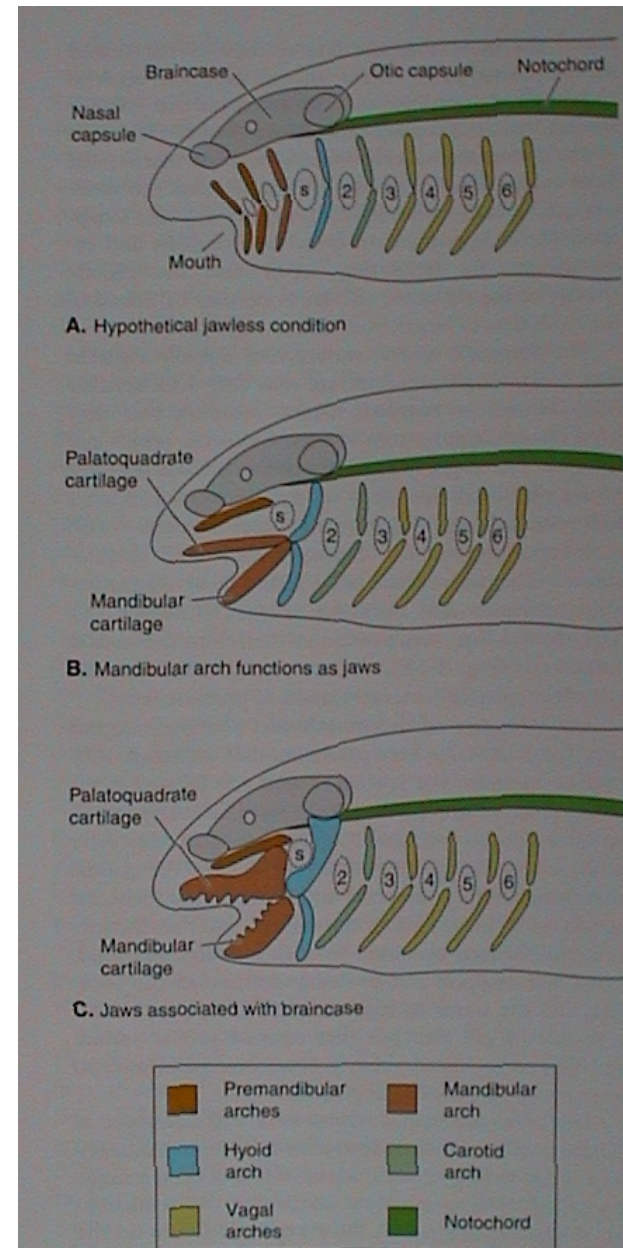
4.-6. opora žaber (vodní) - chrupavky hrtanu (Tetrapoda)

7. opora žaber (Chondrichthyes) až vymizení (Tetrapoda)

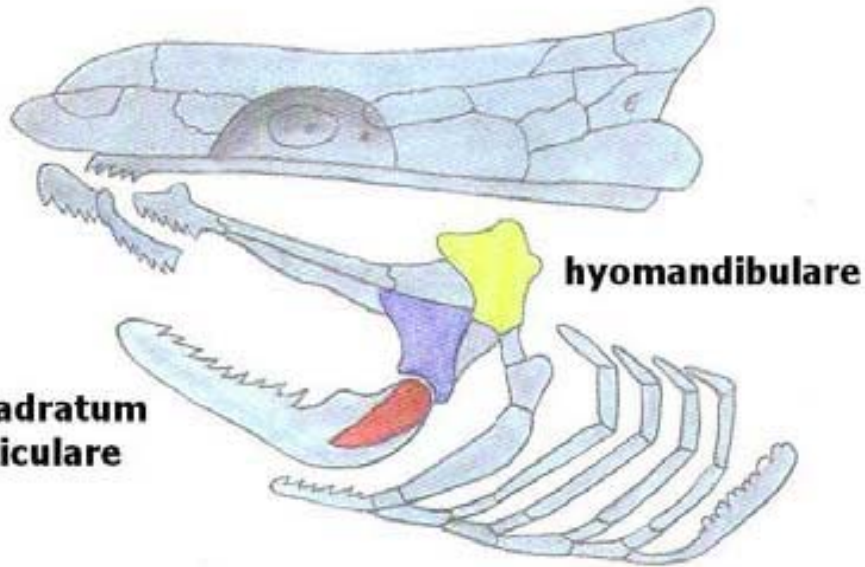
EXOSKELET (dermální) - jen kostěný

horní čelist: praemaxillare, maxillare

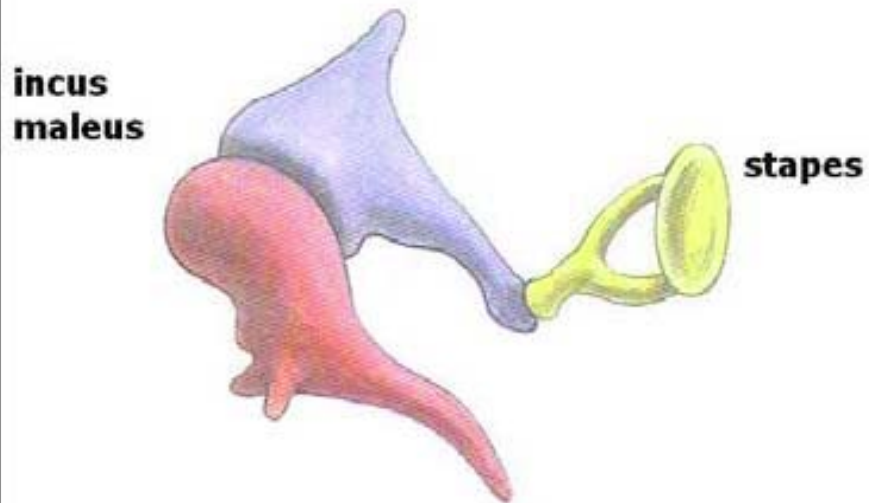
dolní čelist: dentale (mandibula), angulare



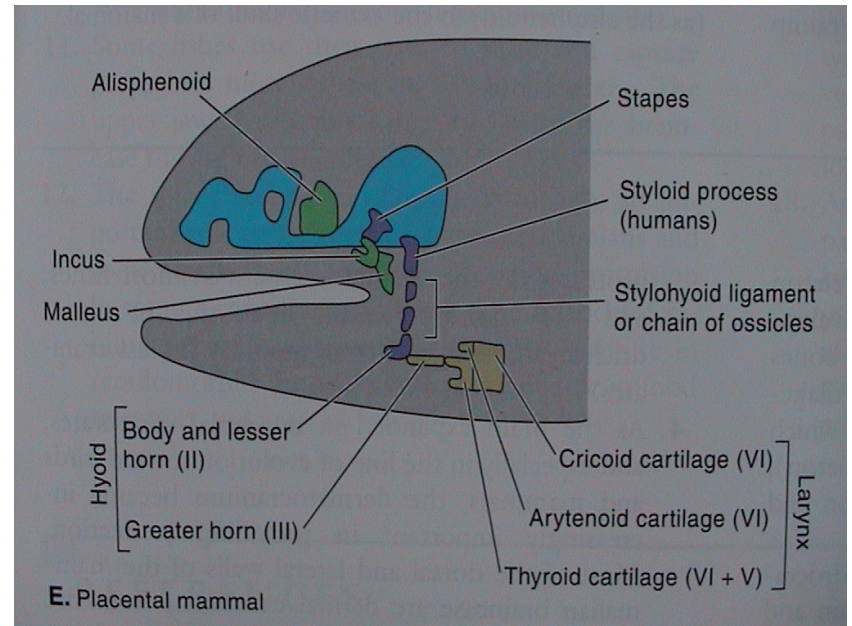
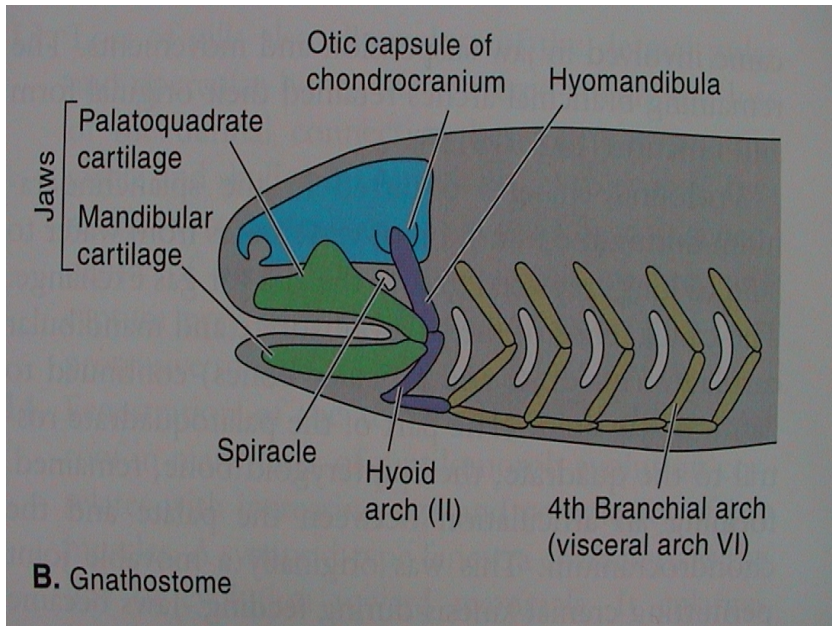
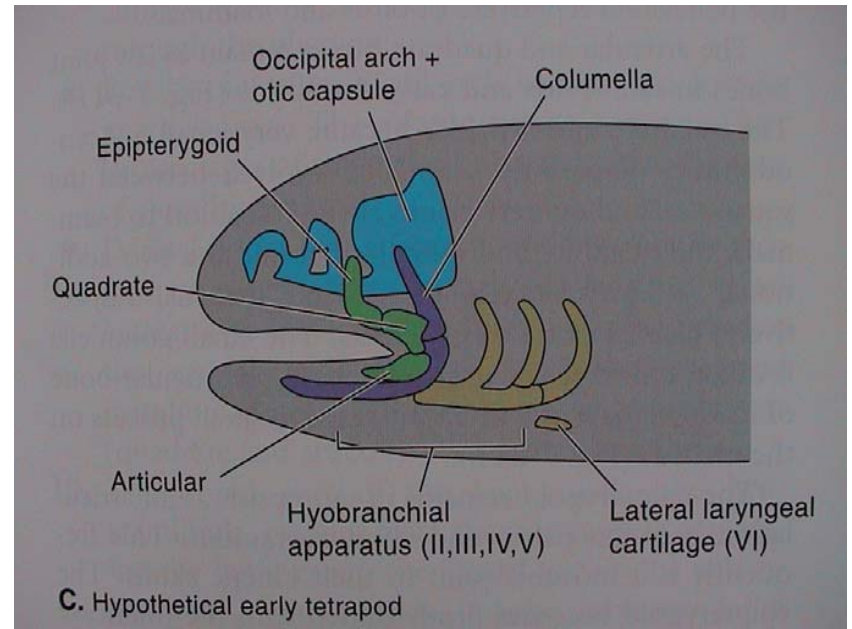
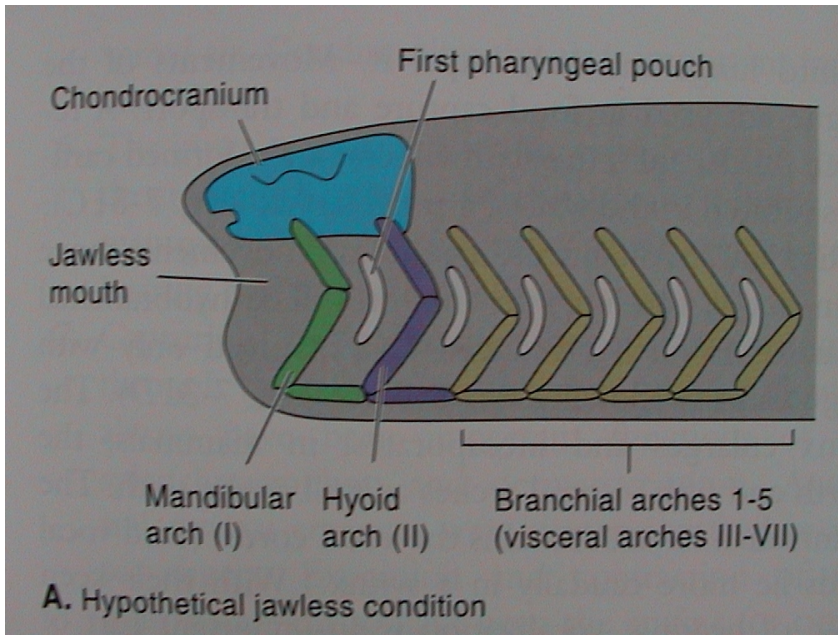
## V. Morfologie obratlovců



původ sluchových kůstek savců  
(Gaupp - Reichertova teorie)

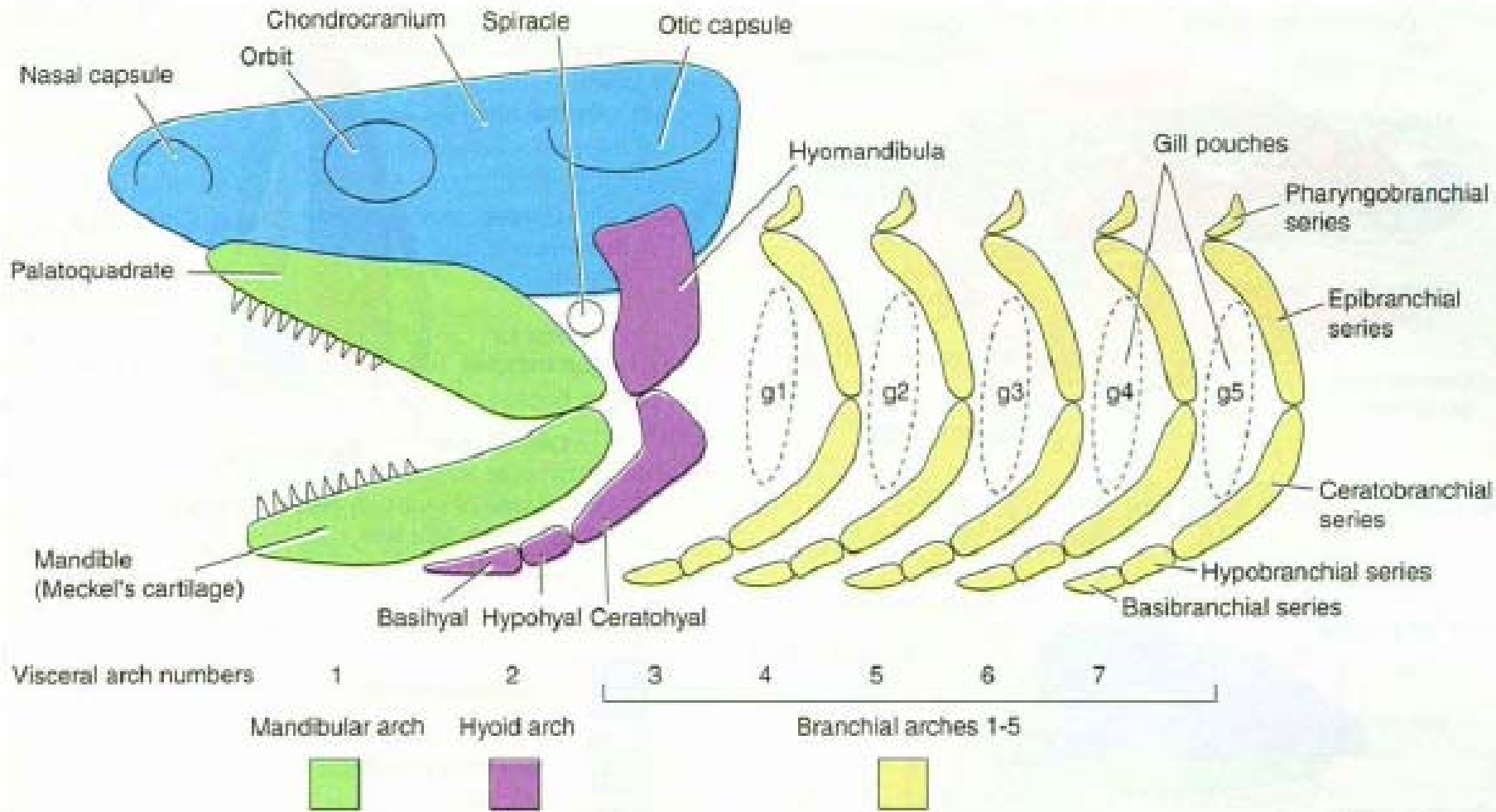


# V. Morfologie obratlovců





# V. Morfologie obratlovců



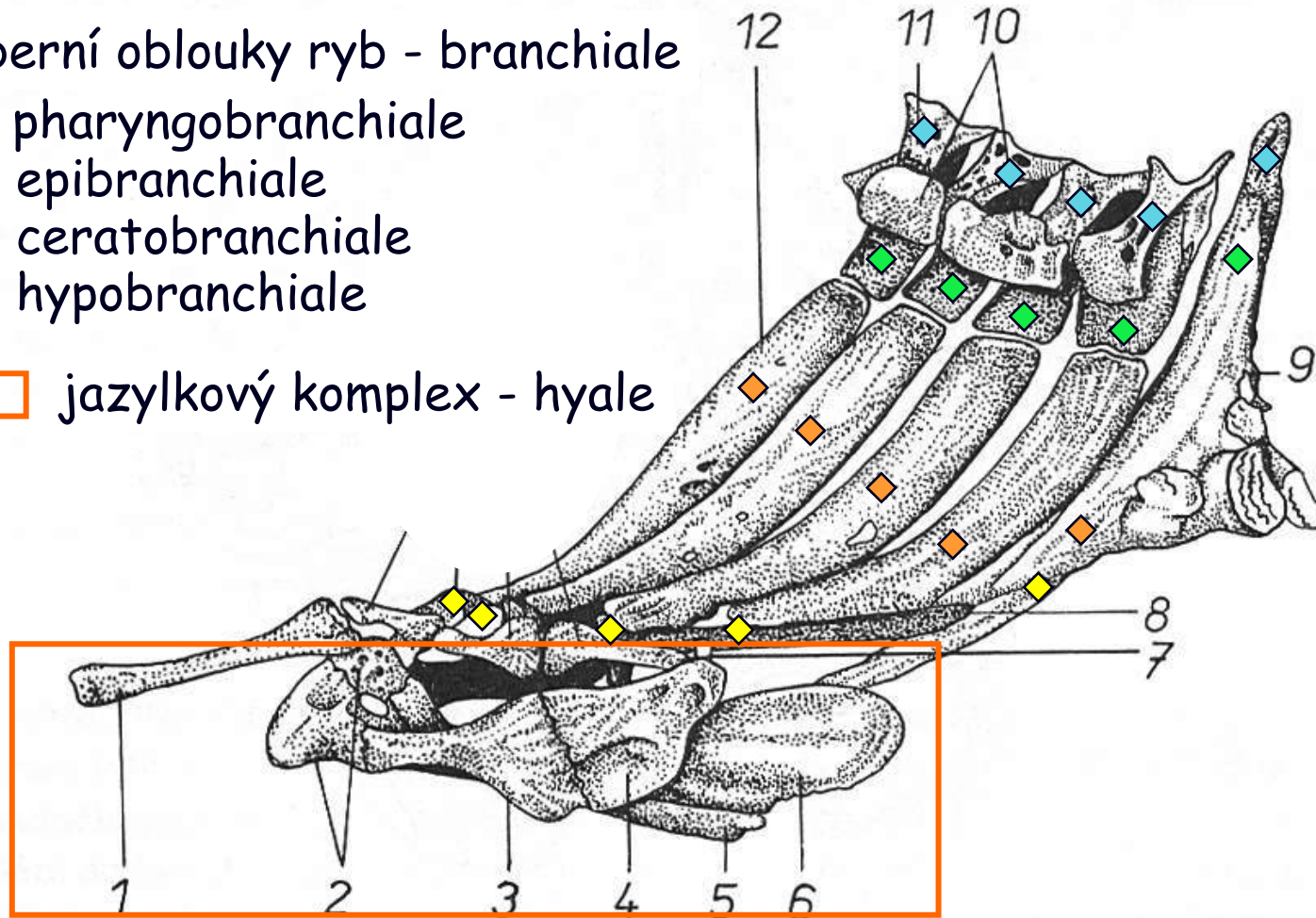
žralok

## V. Morfologie obratlovců

Žaberní oblouky ryb - branchiale

- ◆ pharyngobranchiale
- ◆ epibranchiale
- ◆ ceratobranchiale
- ◆ hypobranchiale

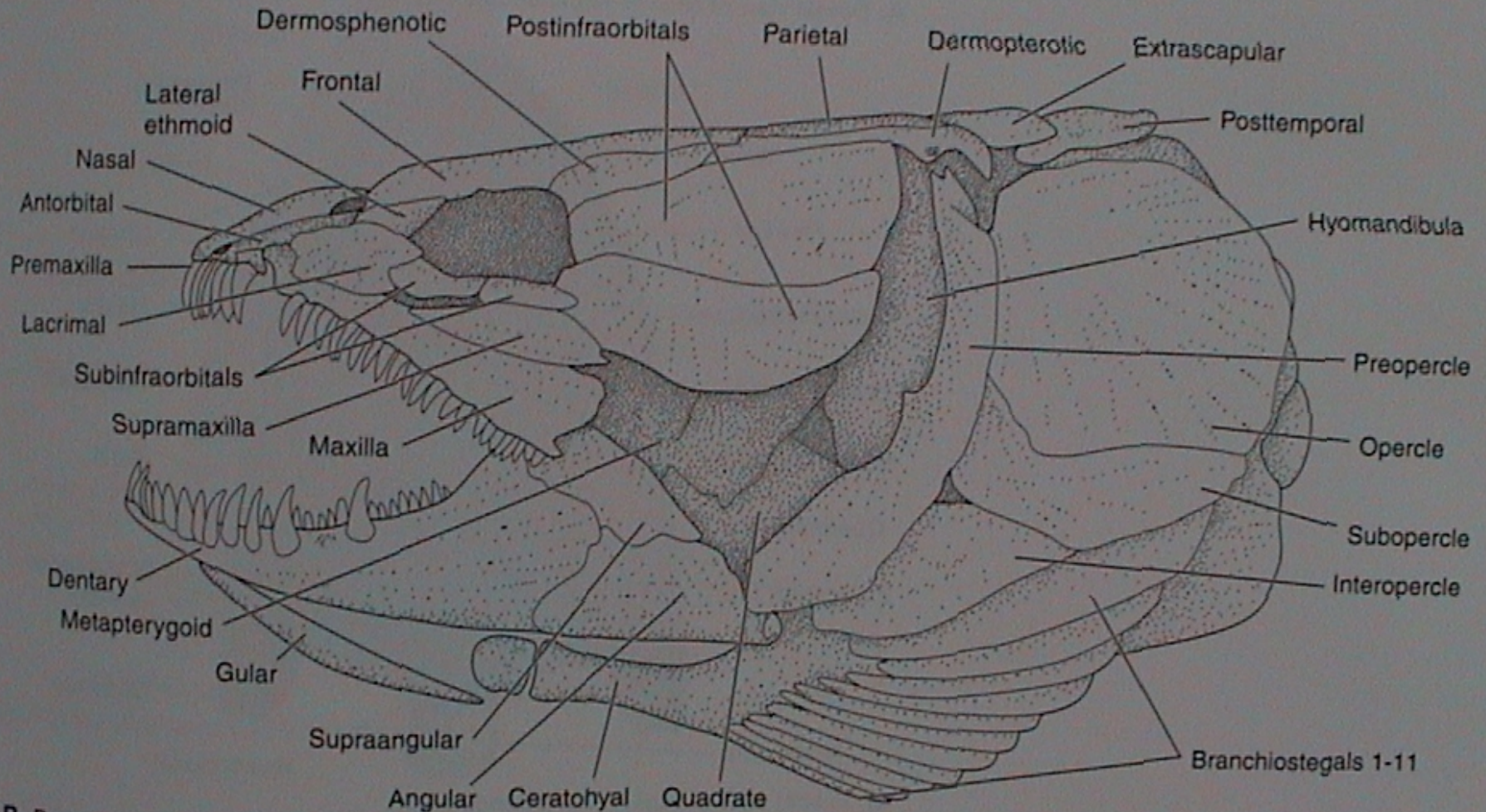
□ jazykový komplex - hyale



Obr. 29. Kapr obecný (*Cyprinus carpio*) – kostra žaberního ústrojí z boční strany. 1 – *basihyale*; 2 – *hypohyale*; 3 – *ceratohyale*; 4 – *epihyale*; 5 – *urohyale*; 6 – hřeben *urohyale*; 7 – *interhyale*; 8 – chrupavčitá podpurná tyčinka; 9 – *os pharyngeum*, kost požeráková; 10 – *pharyngobranchiale*; 11 – *epibranchiale*; 12 – *ceratobranchiale*; 13 – *copulae*; 14 – *hypobranchiale*. Podle Urbanowiczové

## V. Morfologie obratlovců

Rozvoj dermálního viscerocrania - max. ryby  
(Halecomorphi - kaprouni; „Holostei“: Amiiformes)

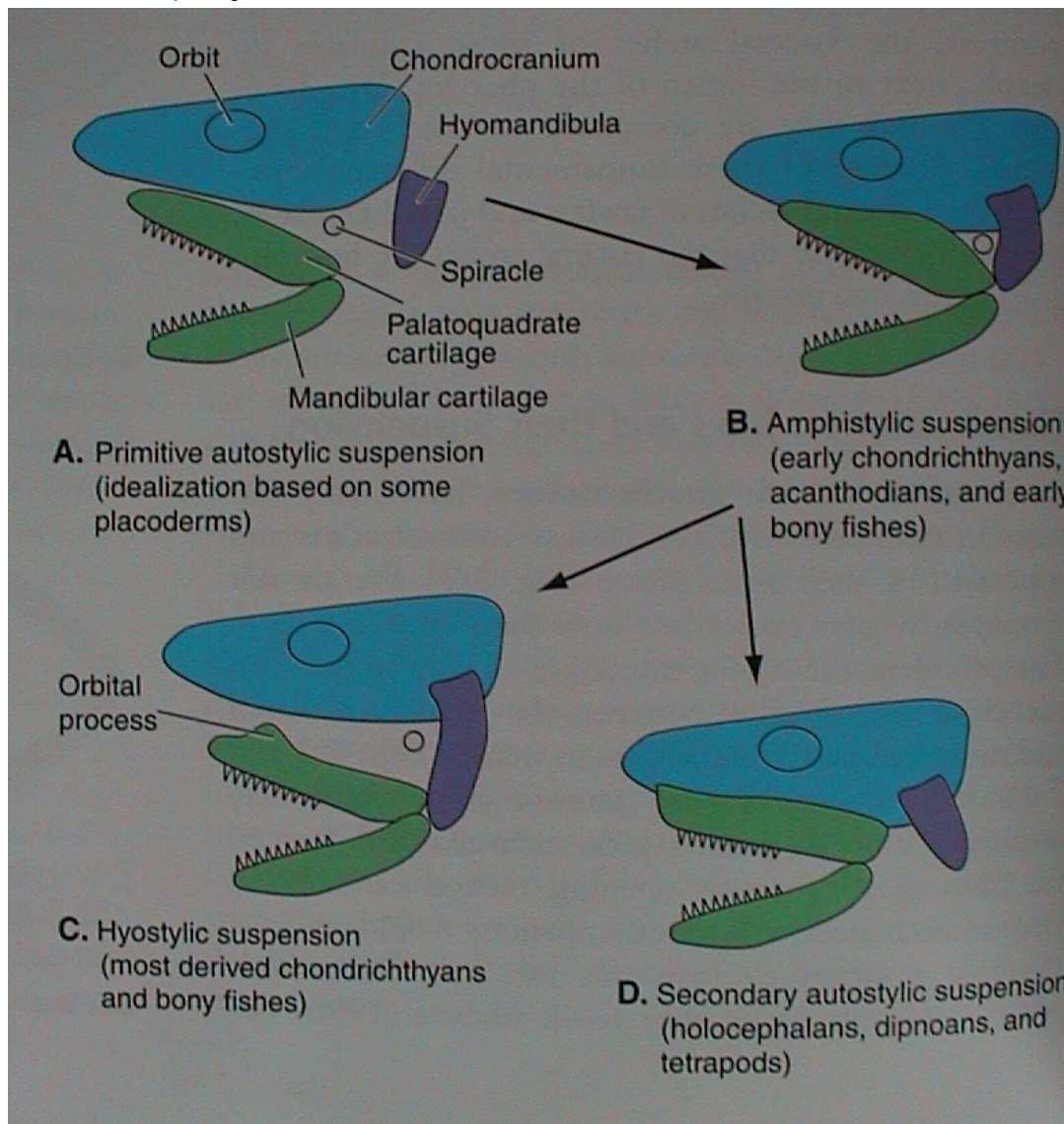


B. Bones of the cranial skeleton of *Amia*

# V. Morfologie obratlovců

## Připojení viscerocrania k neurocraniu

primární autostylie (euautostylie)



amphistylie

hyostylie

sekundární autostylie (metautostylie)

## V. Morfologie obratlovců

### Kostra končetin

#### „Agnatha“

nepárový ploutevní lem - chrupavčité paprsky

#### **Gnathostomata**

vodní obratlovci - ichthyopterygia (ploutve)

#### **A) nepárové**

pinna

caudalis (C)  
dorsalis (D)  
analis (A)

fixace v trupu: pterygiophory (D, A), páteř (C)

volná končetina: paprsky

ceratotrichia - lepidotrichia - camptotrichia  
(Chondrichthyes) (Actinopterygii) (Dipnoi)

#### **B) párové**

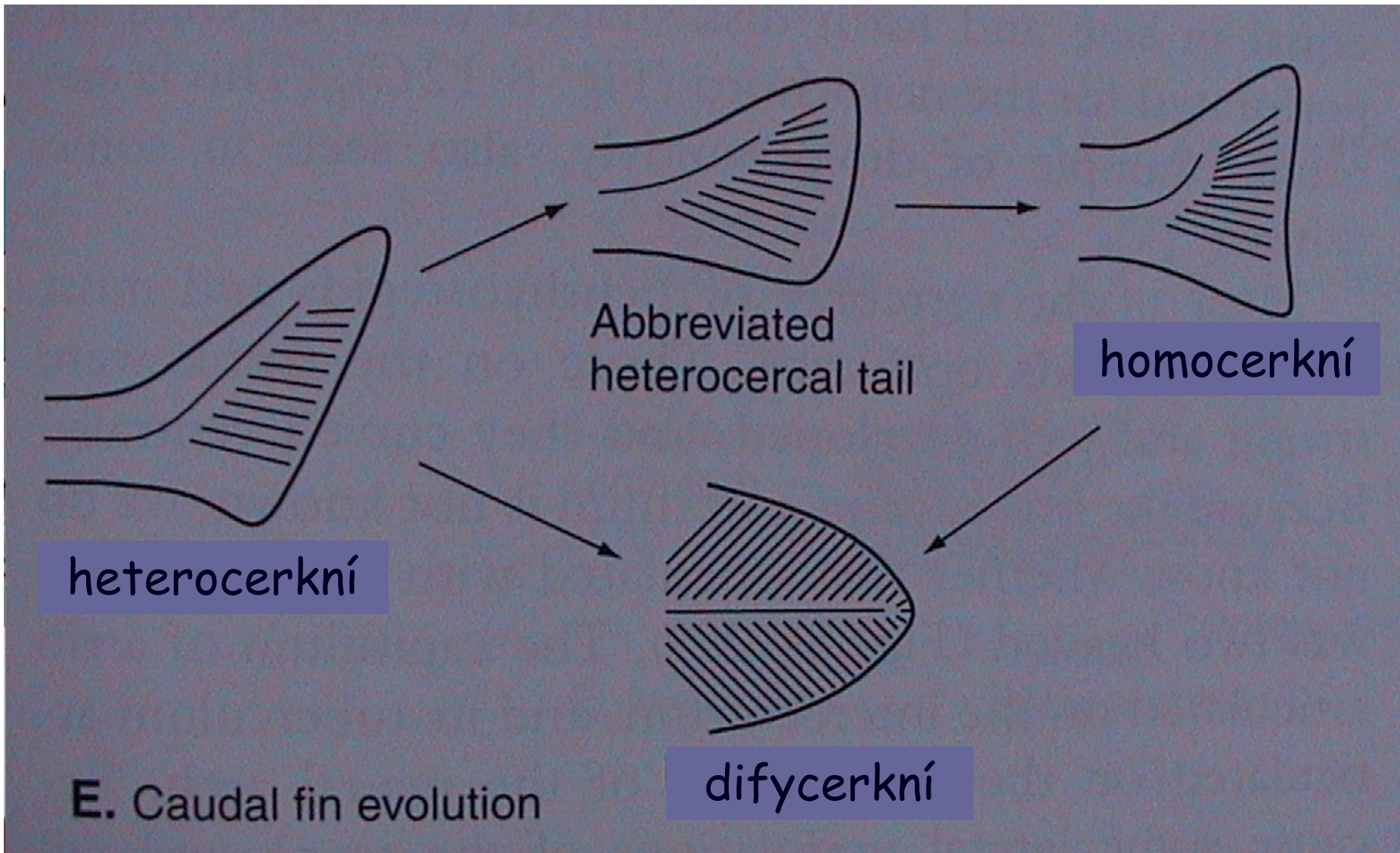
pinnae

pectorales (P)  
ventrales (V)

fixace v trupu: pásma (přední - lopatkové, zadní - pánevní)

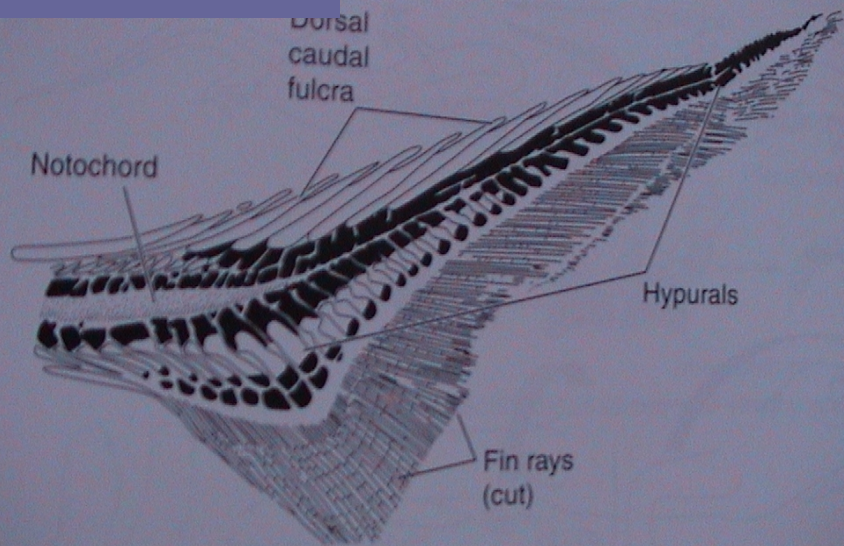
volná končetina: basalia - radialia - paprsky

pinna caudalis



# V. Morfologie obratlovců

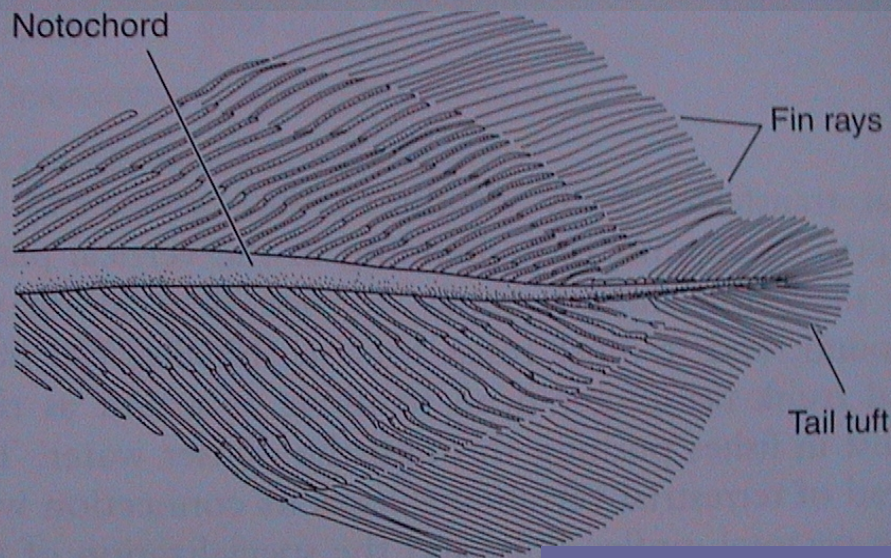
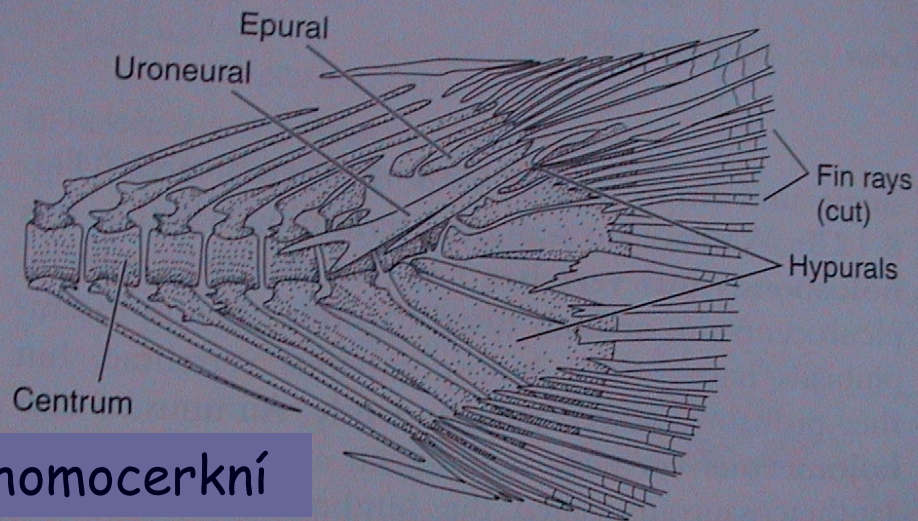
## heterocerkní



A. Caudal skeleton of *Polyodon* (heterocercal)

urostyl  
hypuralia

## homocerkní



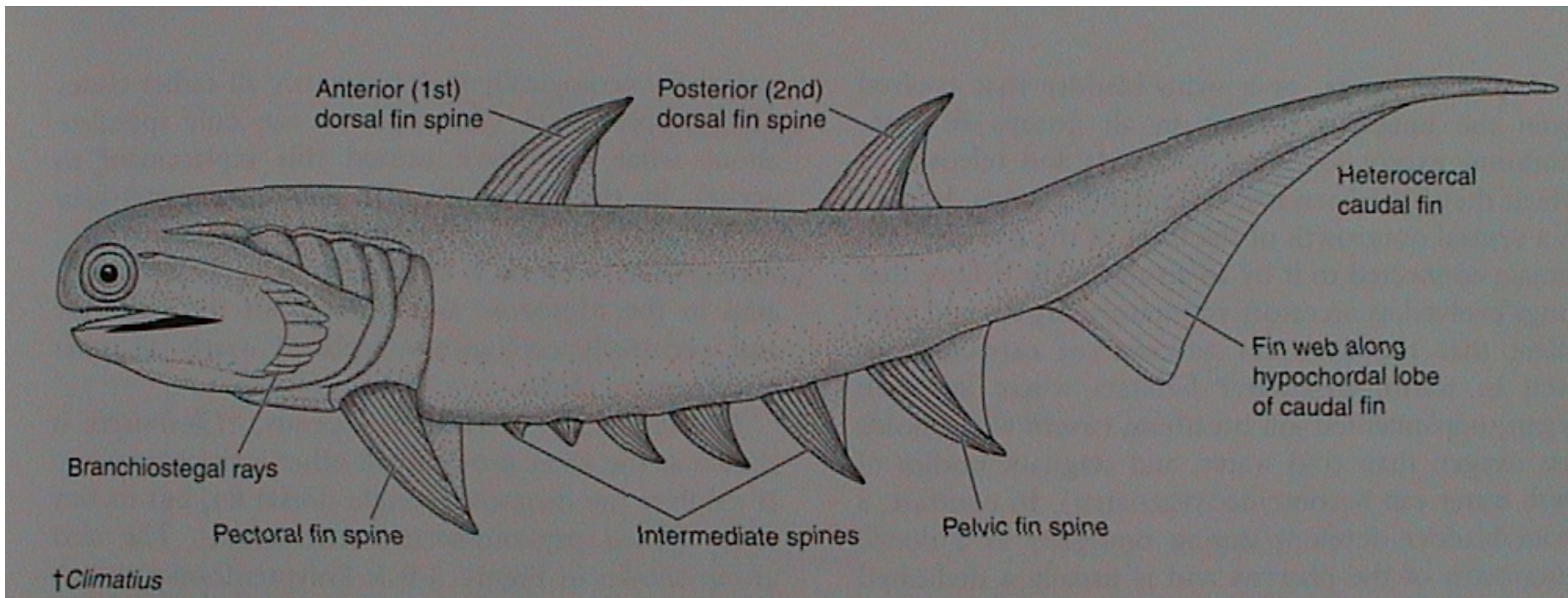
D. Caudal skeleton of *Latimeria* (diphycercal)

difycerkní

## Vznik párových ploutví

metapleurová teorie:

rozpad párového ploutevního lemu (metapleur)





# V. Morfologie obratlovců

## Chondrichthyes

### pinnae pectorales

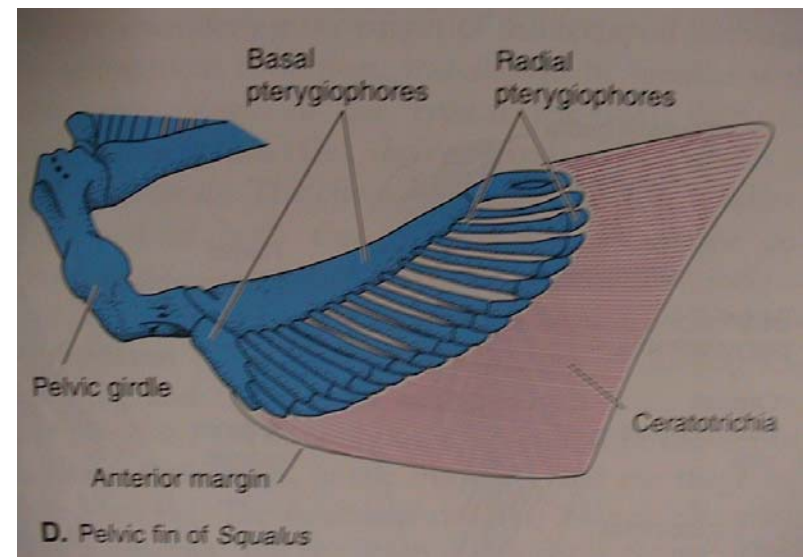
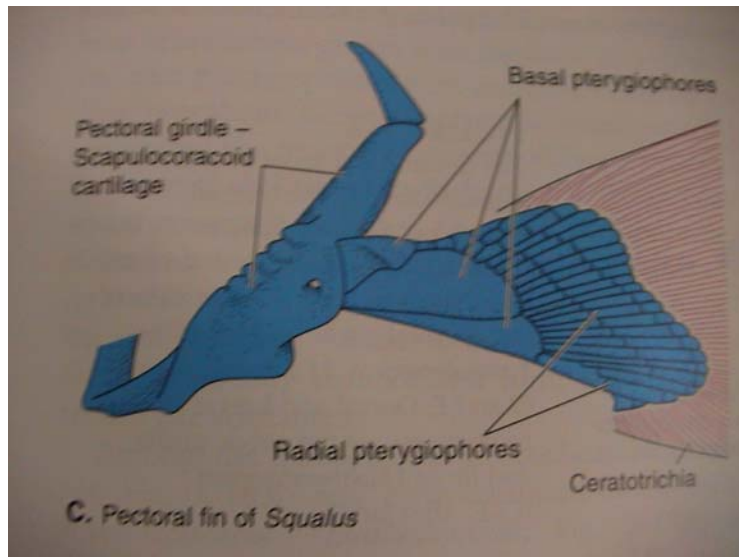
**pásmo:** coracoscapulare = scapulocoracoid  
(k lebeční bázi)

**volná končetina:**

basalia, radialia  
ceratotrichia

### pinnae ventrales

ischiopubicum (k páteři)  
= puboischiadicum



# V. Morfologie obratlovců

## Sarcopterygii (archipterygium)

### pinnae pectorales

**pásmo:** scapulocoracoid („Rhipidistia“)  
scapula + coracoid (Dipnoi)  
clavicula, (interclavicula)  
komplex cleithrum

### pinnae ventrales

pelvis (ilium, pubis)

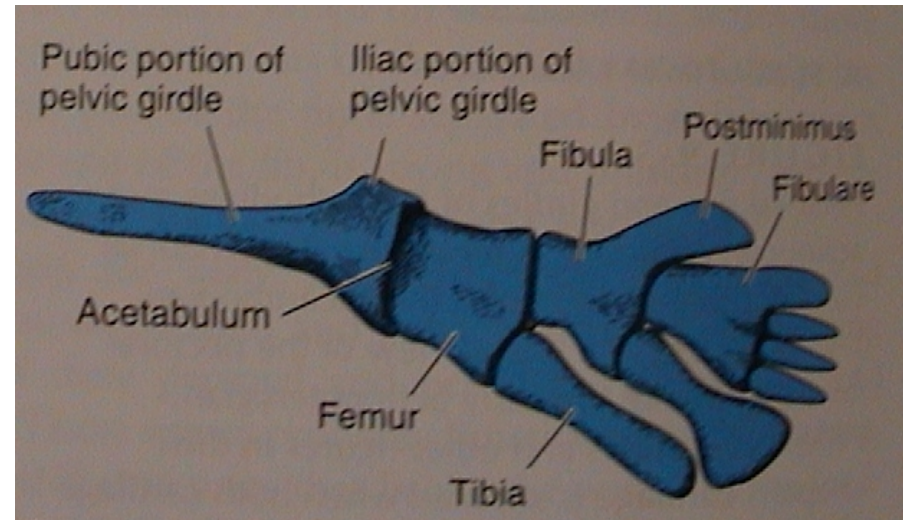
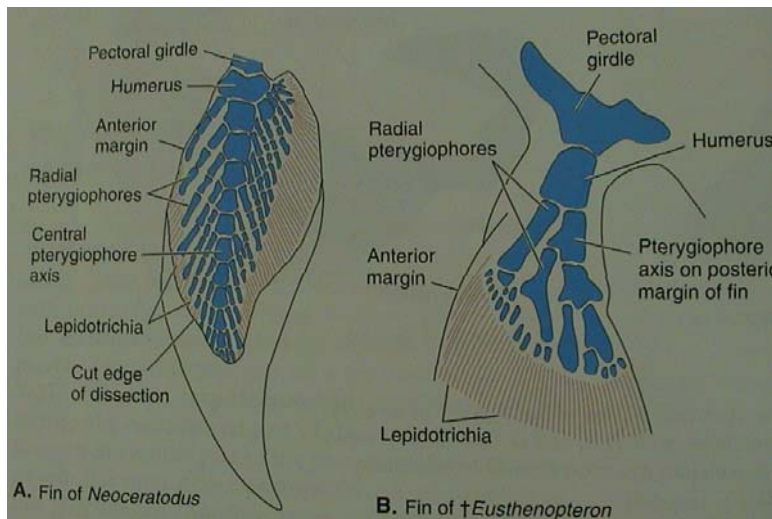
### **volná končetina:**

basalia, radialia  
lepidotrichia (camptotrichia)

### biseriální

### uniseriální

### uniseriální



## Actinopterygii

pinnae pectorales

pásmo: scapulocoracoid

clavicula (jen u starobylých)  
komplex cleithrum

volná končetina:

jen zkrácená radialia  
prodloužená lepidotrichia

pinnae ventrales

basipterygium

jen prodloužená lepidotrichia

## Tetrapoda

### Suchozemští obratlovci - chiropterygia

#### přední

**pásmo:** scapula + procoracoid  
+ (meta)coracoid (jen u ptakořitných)

---

clavicula, (interclavicula, cleithrum)

#### zadní

pelvis (ilium, ischium, pubis)

#### **volná končetina:**

**stylopodium:** humerus

femur

**zeugopodium:** ulna + radius

tibia + fibula

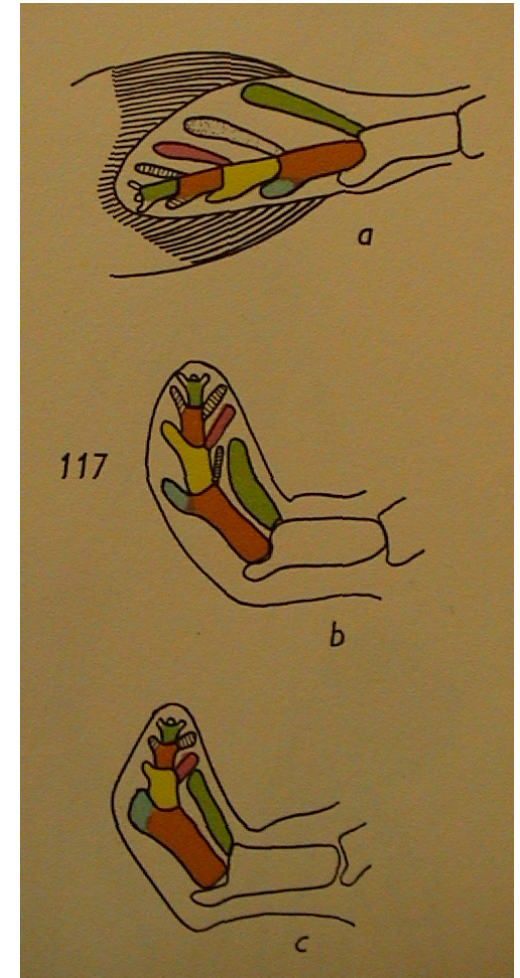
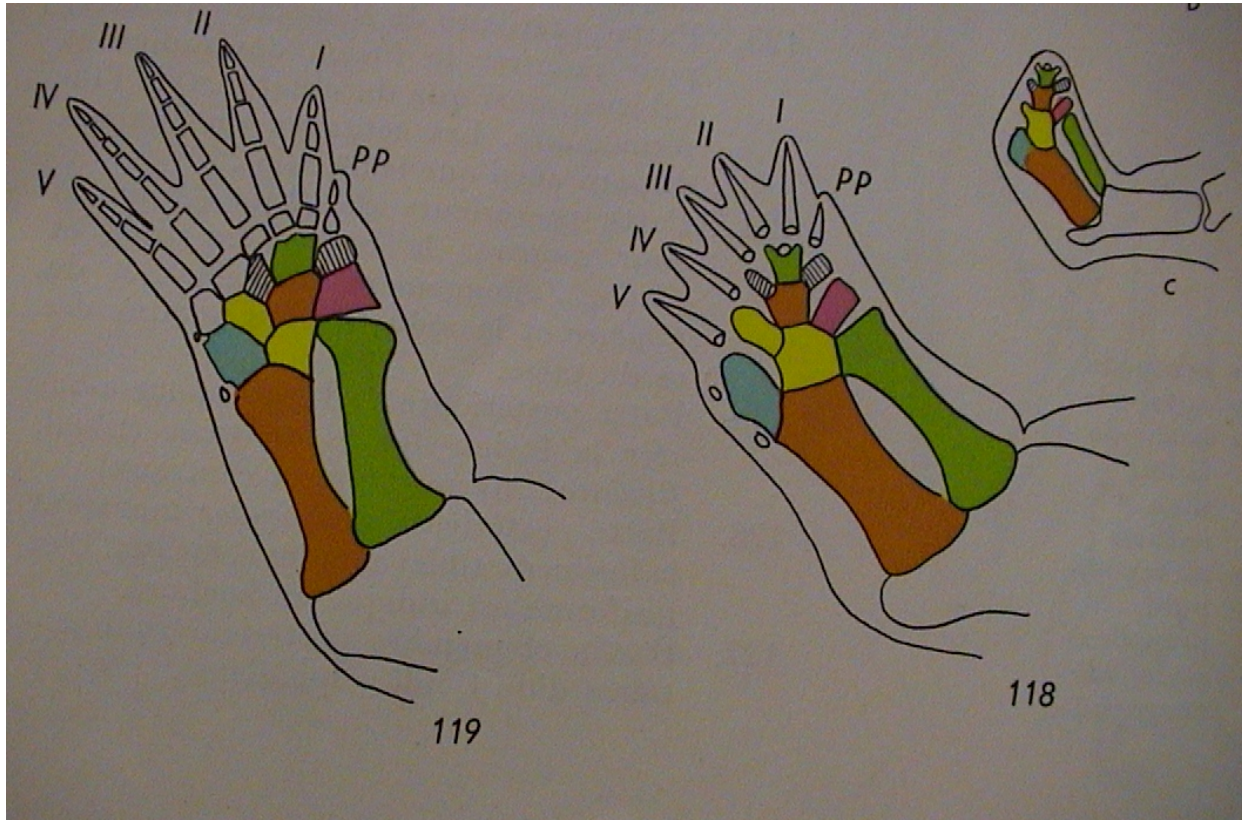
**autopodium:** carpalia (12)  
metacarpalia (5)

tarsalia (12)  
metatarsalia (5)

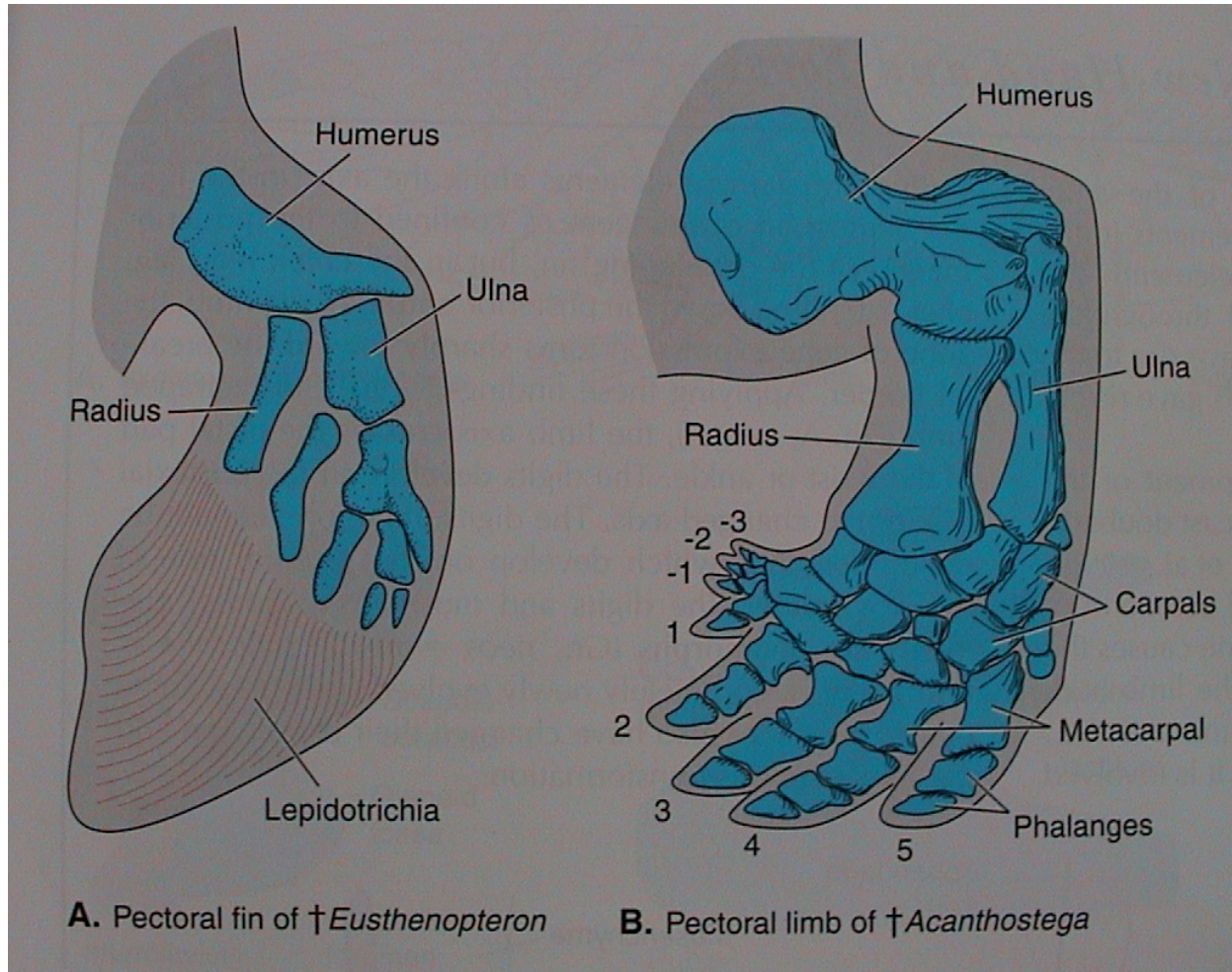
digiti (5?)  
2-3-4-5-3

digiti (5?)  
2-3-4-5-4

# Vznik chiropterygií čtvernožců (Tetrapoda) přeměnou uniseriálního archipterygia ryb „Rhipidistia“



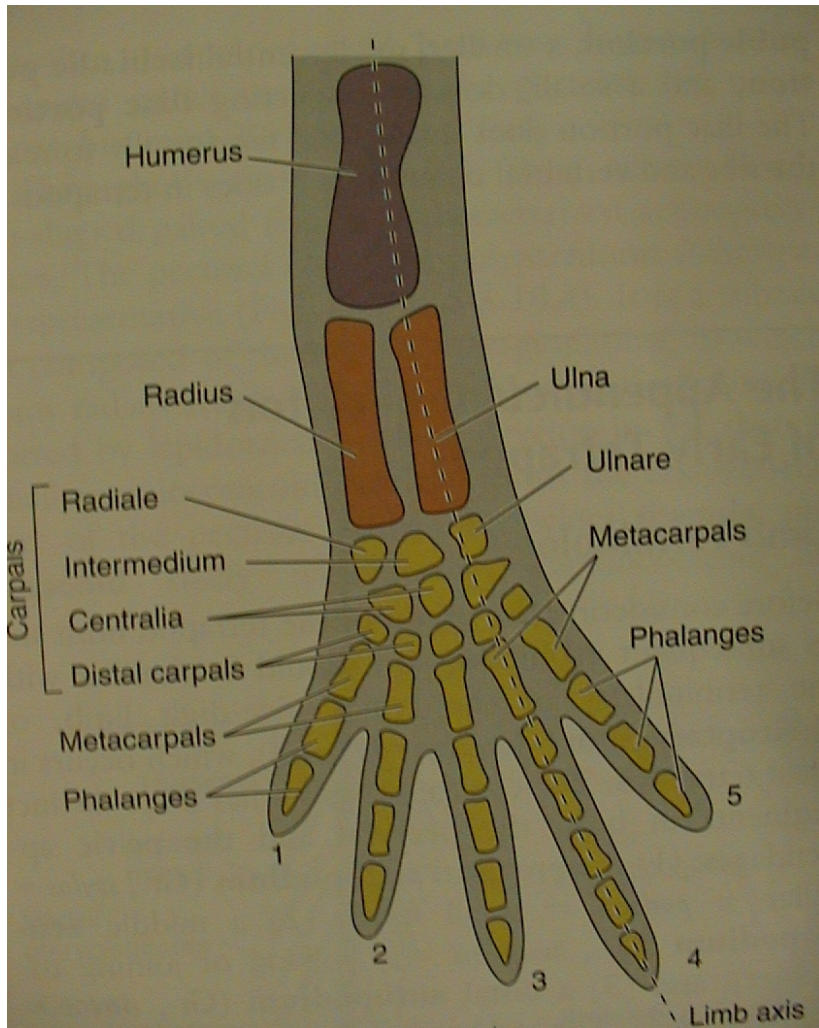
# V. Morfologie obratlovců



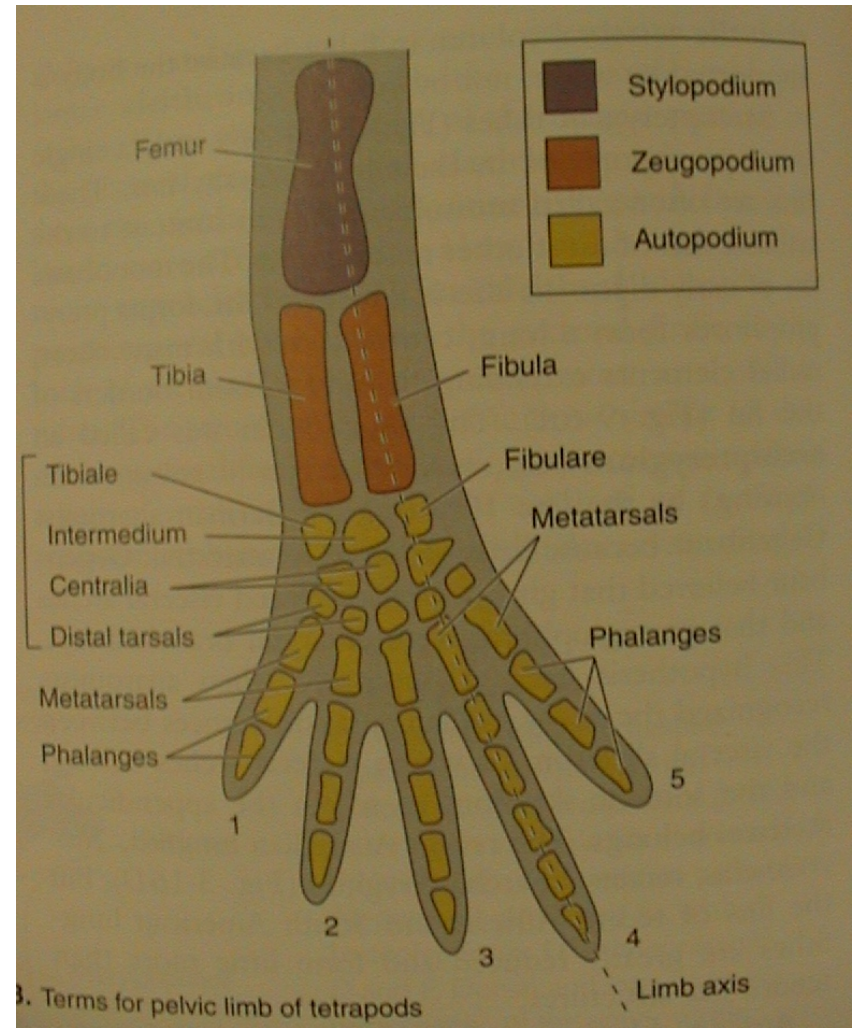
# V. Morfologie obratlovců

## Tetrapoda

přední (anterior)



zadní (posterior)



# V. Morfologie obratlovců

## 3. Svalstvo

somatická svalovina - příčně pruhovaná, z myotomu somitů

viscerální svalovina - ze splanchnopleury, hladká útrobní, srdeční sval

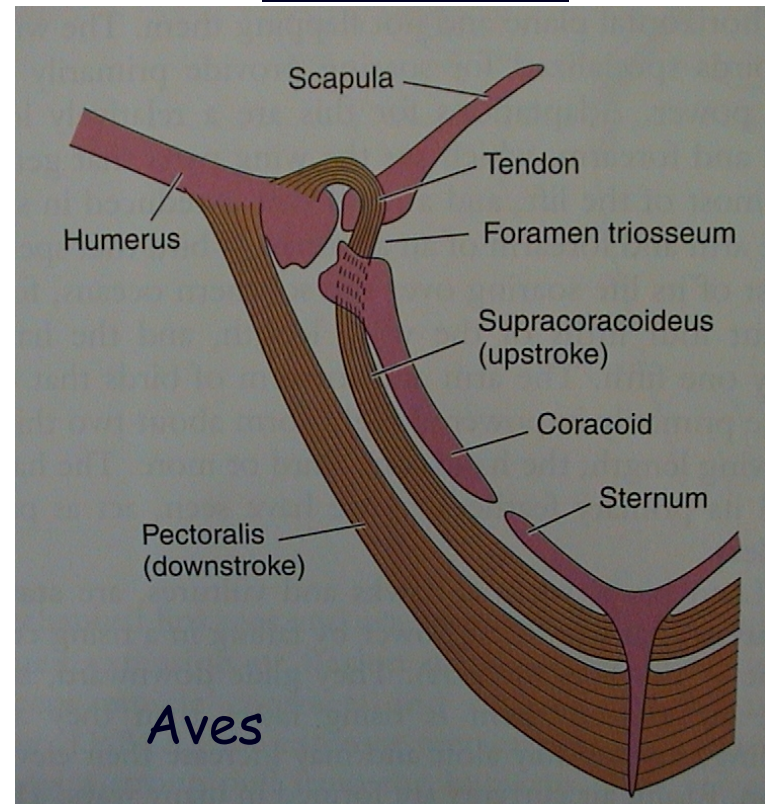
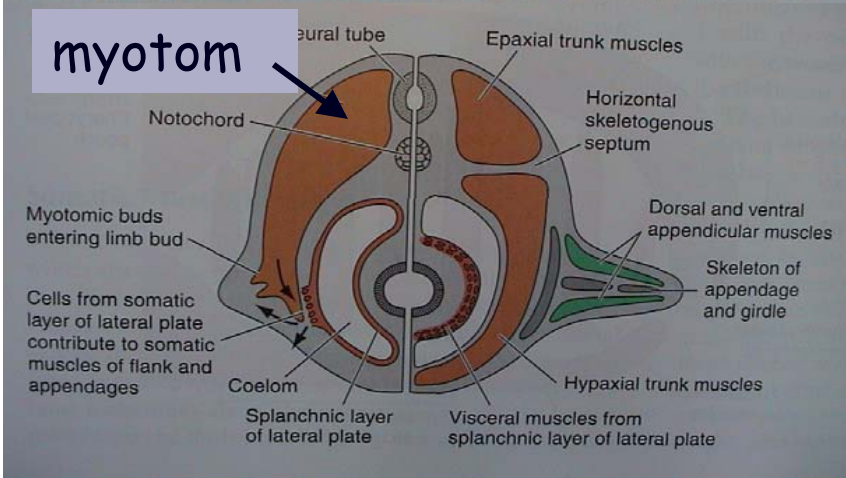
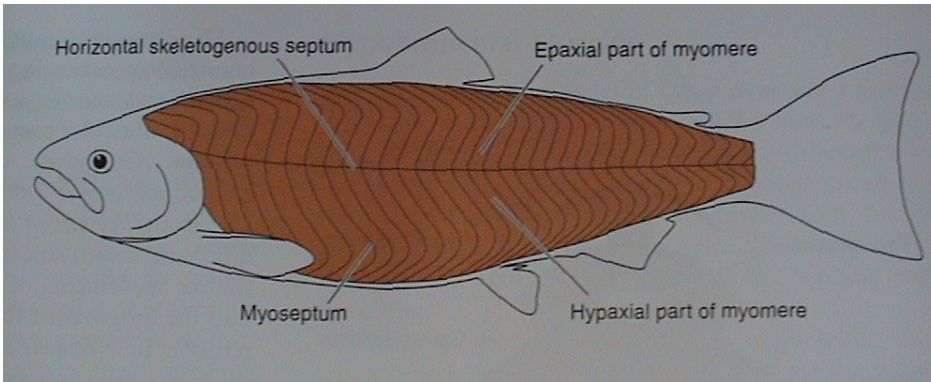
branchiální svalovina - z BNL, příčně pruhovaná žaberní (pohyb čelistí, žvýkací a mimické svaly savců)

kožní svalovina - z dermatomu (čepýření peří, ježení srsti)

### Metamerie (vodní)

- boční sval
- myomery a myosepta
- epaxiální a hypaxiální část, septum horizontale

### Rozpad bočního svalu (suchozemští)





# V. Morfologie obratlovců

## 4. Nervová soustava

NS = CNS + periferní nervstvo

mozek  $\swarrow$  mícha

míšňi

hlavové (10, 12)

vegetativní systém:

sympaticus a parasympaticus

### Mozek - encephalon

A) 2 váčky

1. Prosencephalon
2. Rhombencephalon  
(7 rhombomer - NL, hlava, *Hox* geny)

B) 3 váčky

1. Prosencephalon
2. Rhombencephalon
3. Mesencephalon

C+D) 5 částí

4. Telencephalon

5. Diencephalon

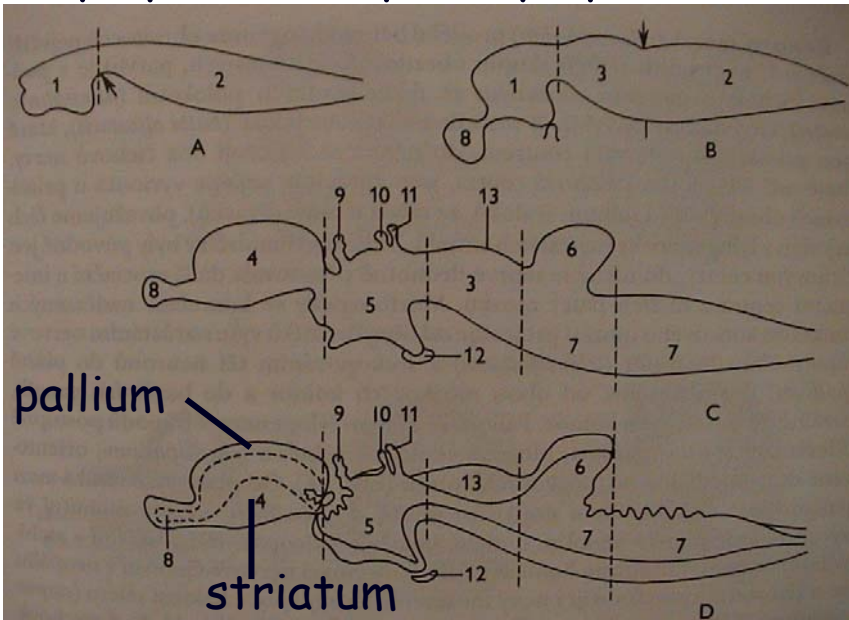
3. Mesencephalon

6. Metencephalon  
(cerebellum)  
pons Varoli

7. Myelencephalon

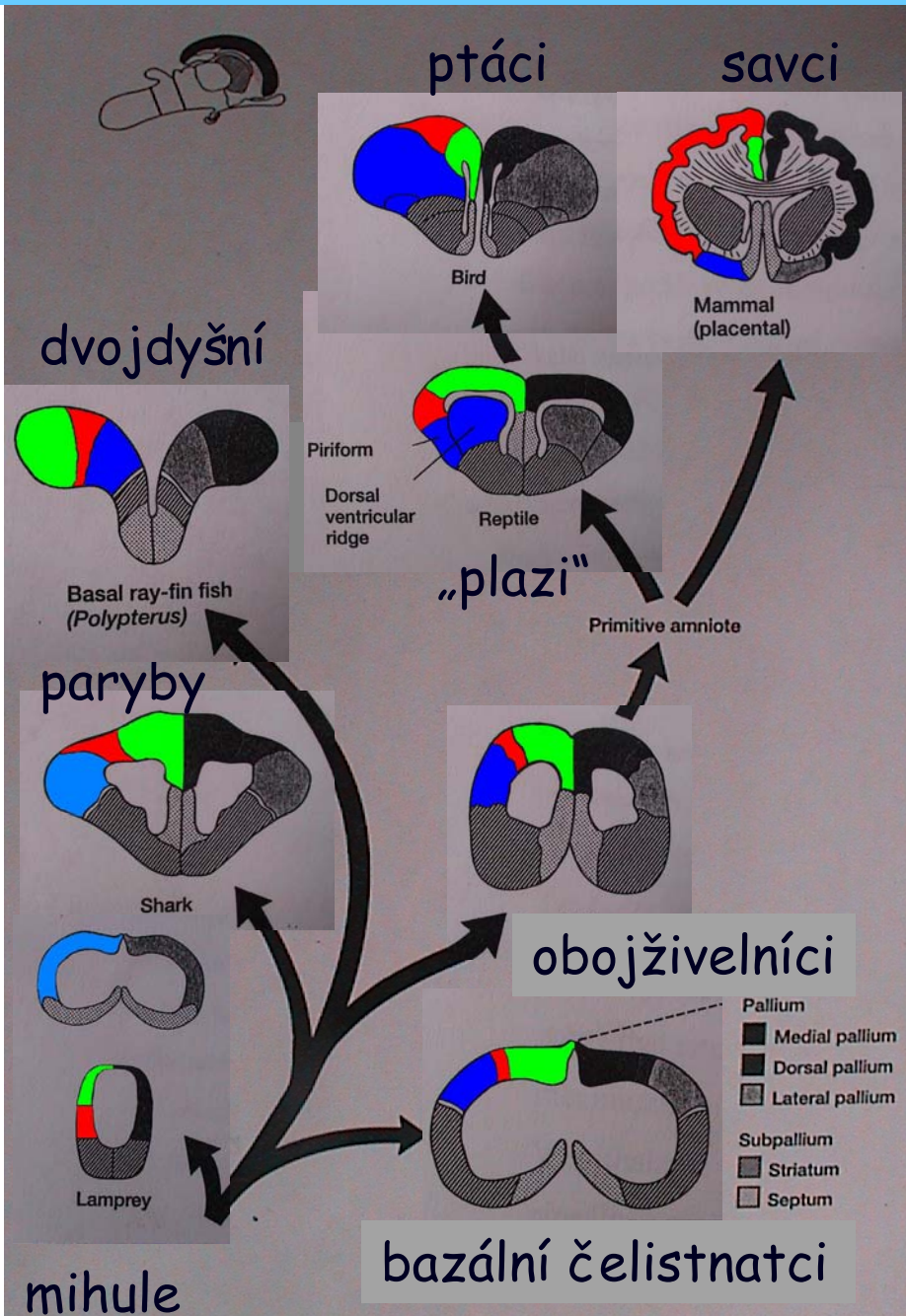
*Otx*  
*Emx*

*Pax*  
*Hox*



Šedá hmota: bazální ganglia - subpallium (striatum, septum)  
kůra (cortex) - pallium

# V. Morfologie obratlovců



## Fylogeneze šedé hmoty konc. mozku

### Pallium:

- mediální
- dorzální
- laterální



### Subpallium:

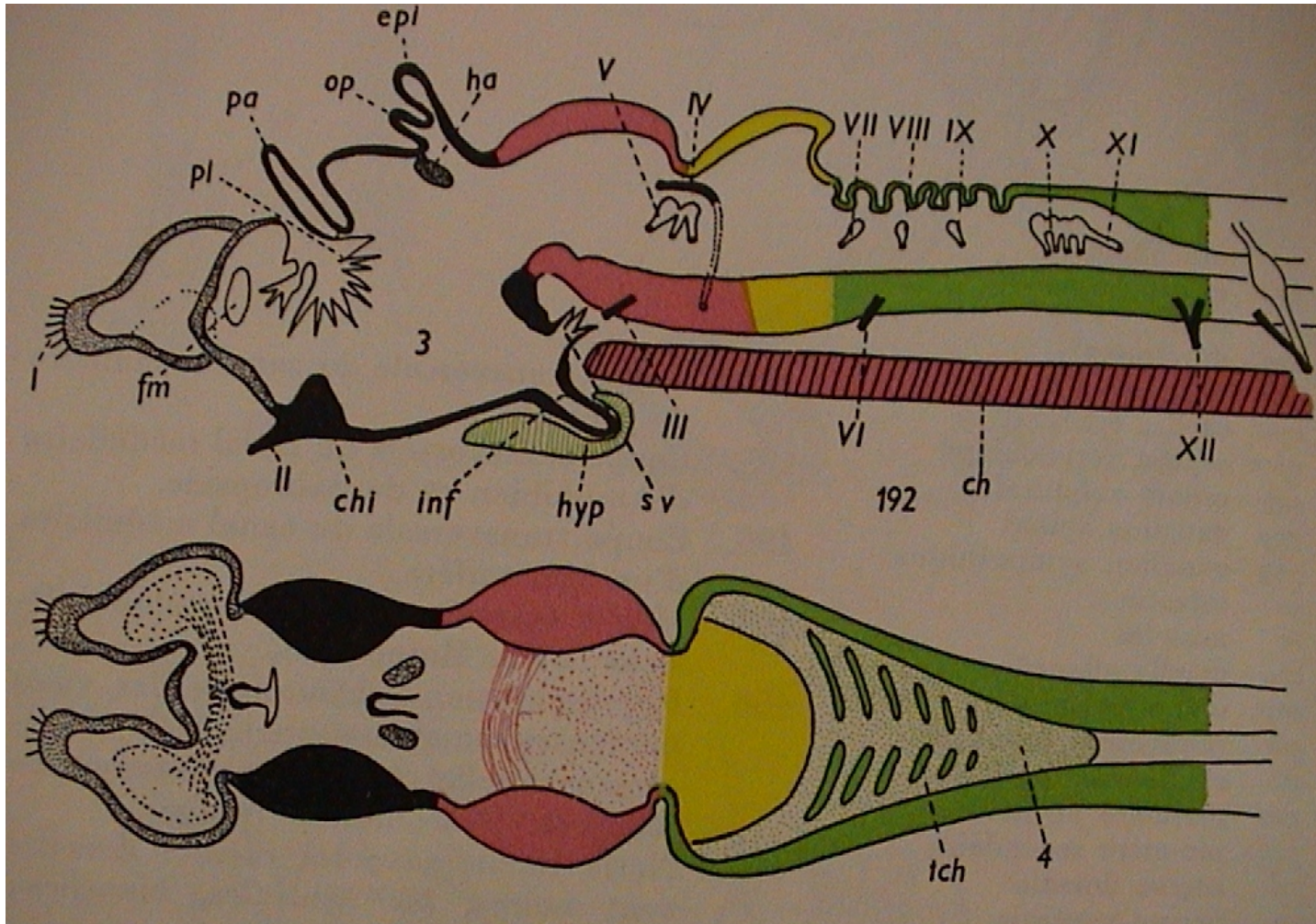
- striatum
- septum



dorzální komorový hřeben (plazi a ptáci)  
 - stereoskopické vidění  
 hippocampus savců - sensorické funkce, explorační chování, krátkodobá paměť  
 piriform - laterální pallium savců, olfaktorické informace  
 septum - limbický systém  
 striatum - koordinace pohybu

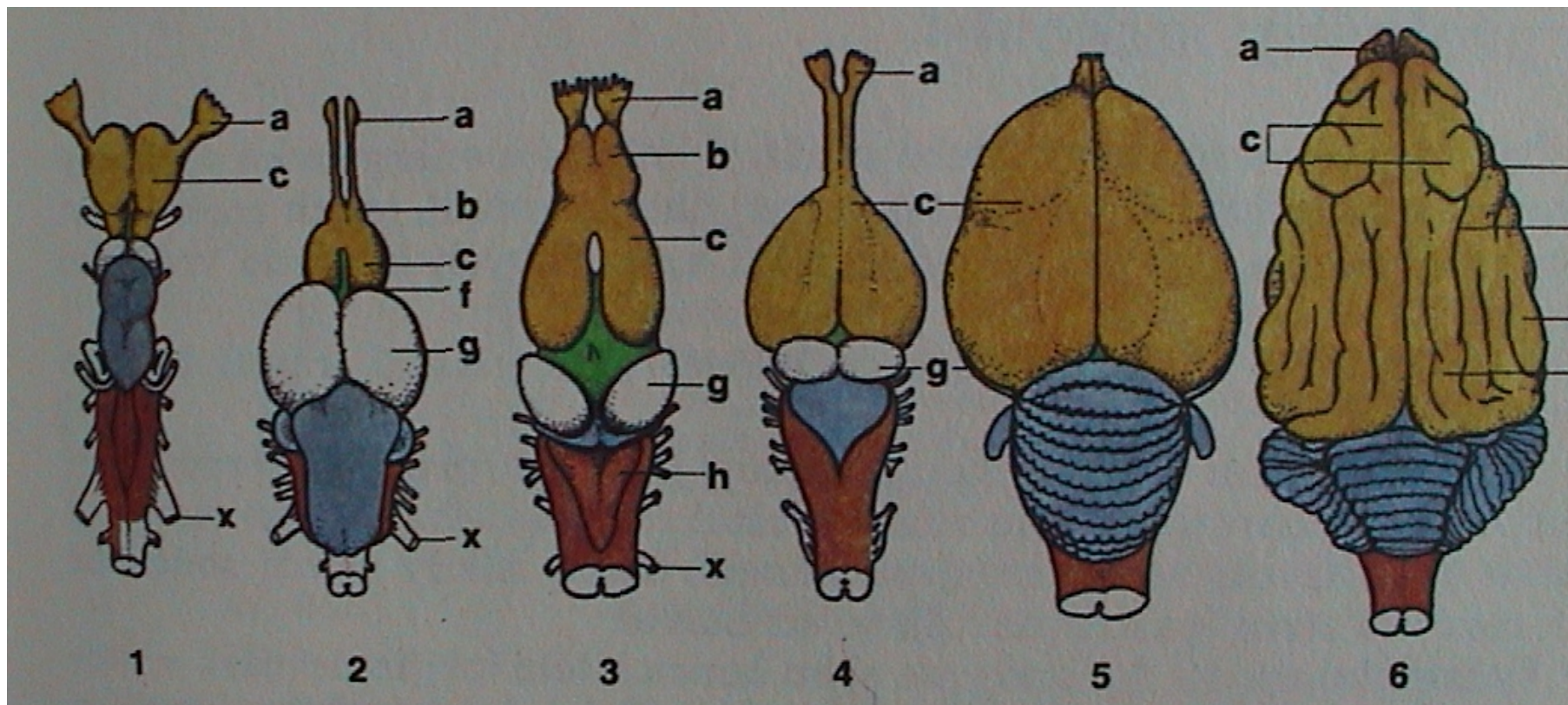
# V. Morfologie obratlovců

## Mozek - encephalon



pa - paraphysa, op - pineální org., epi - parietální org. (epiphysa)

# V. Morfologie obratlovců



Chondrichthyes

Teleostei

Amphibia

Reptilia

Aves

Mammalia

„Agnatha“ - diencephalon

Teleostei - mesencephalon

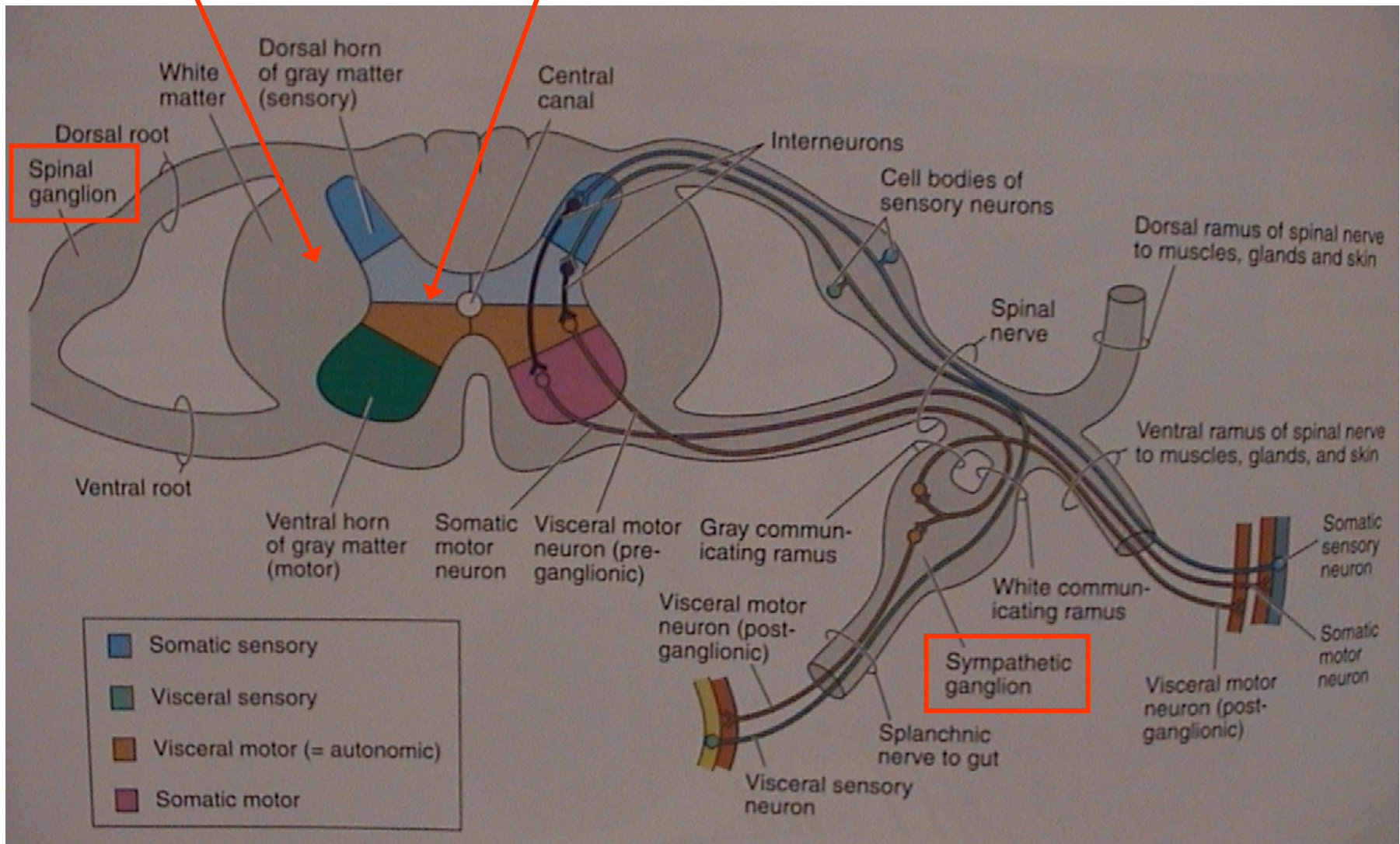
ostatní - telencephalon

# V. Morfologie obratlovců

Mícha - medulla spinalis

bílá hmota míšň

šedá hmota míšň



# V. Morfologie obratlovců

## Vegetativní nervstvo

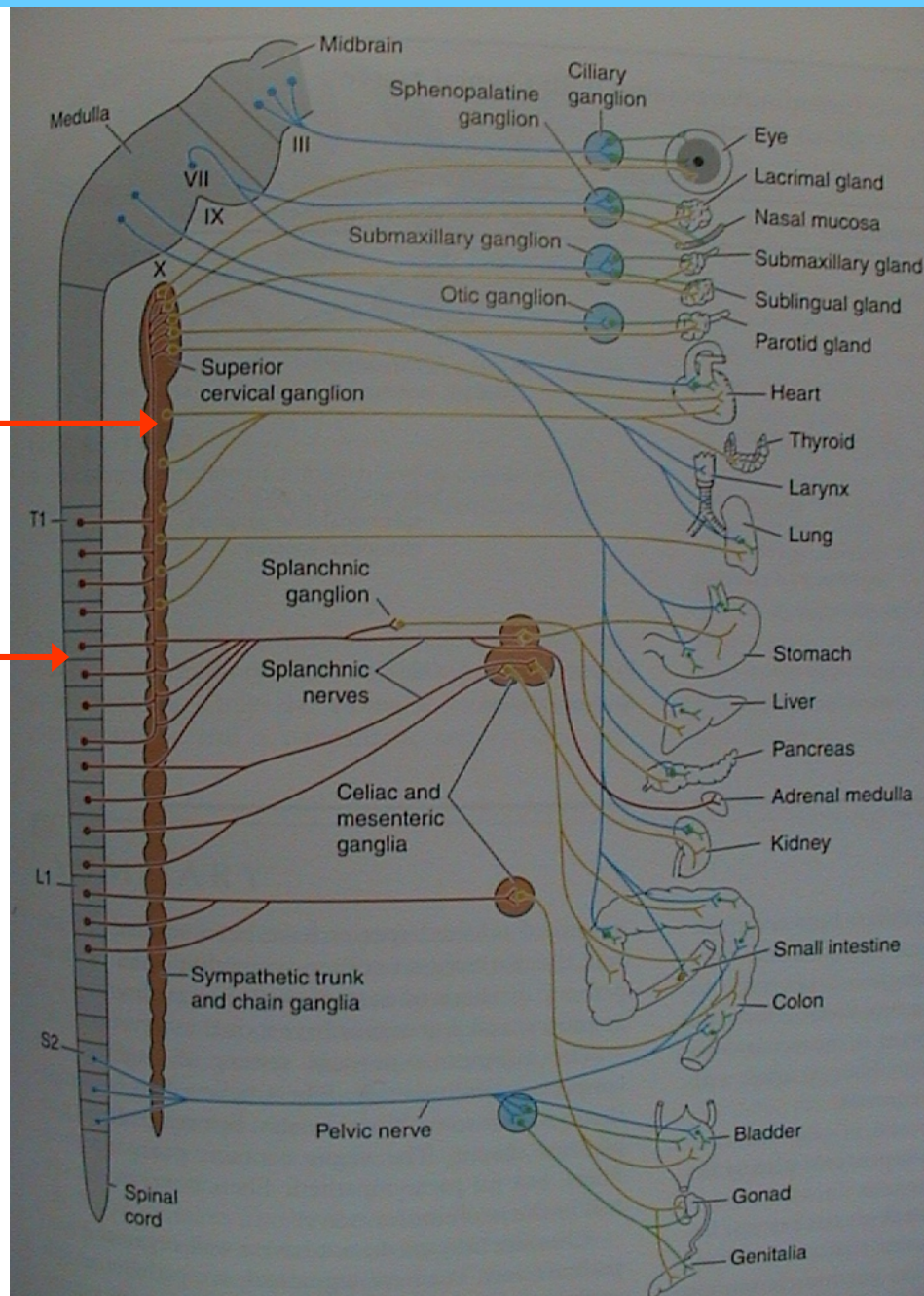
truncus sympaticus  
(sympatický kmen)

mícha (medulla spinalis)

sympaticus



parasympaticus



# V. Morfologie obratlovců

## 5. Smysly

Smyslové buňky: primární a sekundární

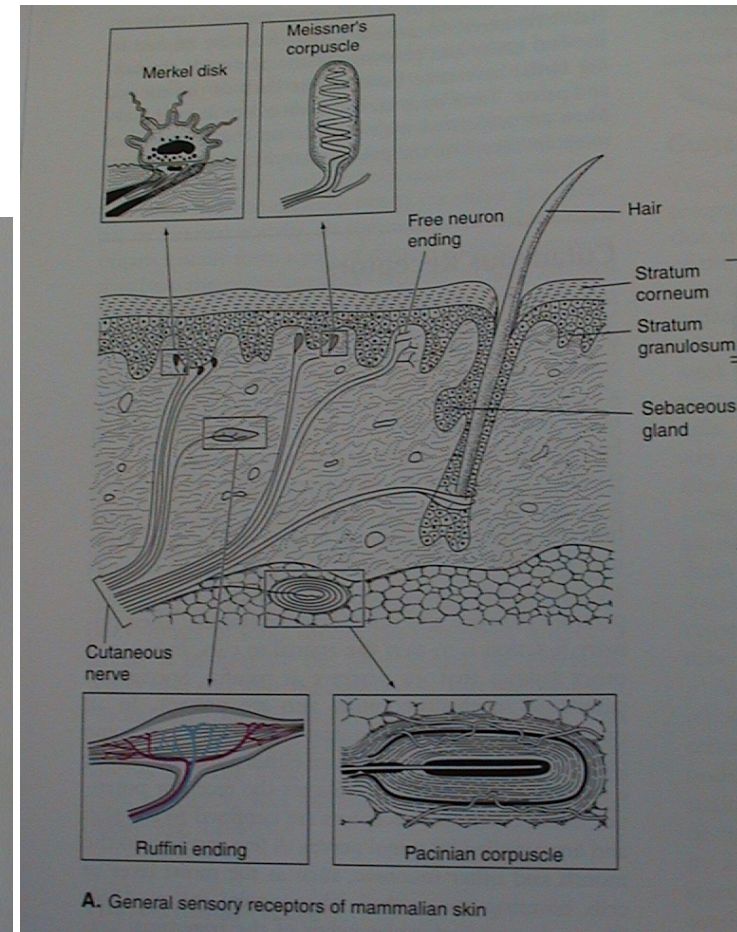
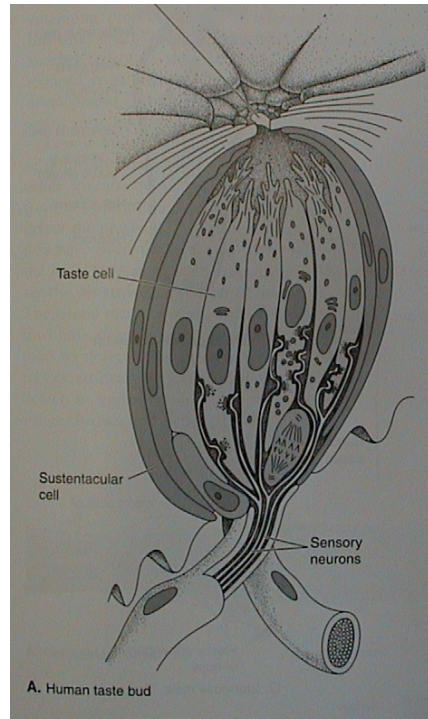
Receptory: a) extero-, propio-, entero-;  
b) chemo-, mechano-, radio- (foto-, termo-)

### • kožní receptory (exteroreceptory)

Volná nervová zakončení - bolest; Merkelovy terčky (sek.) - dotek

Tělíska - Meissner, Pacini, Herbst - hmat;  
Krause, Rufini - chlad, teplo

### • chuťové pupeny a pohárky



# V. Morfologie obratlovců

## • zrak - inverzní komorové oko

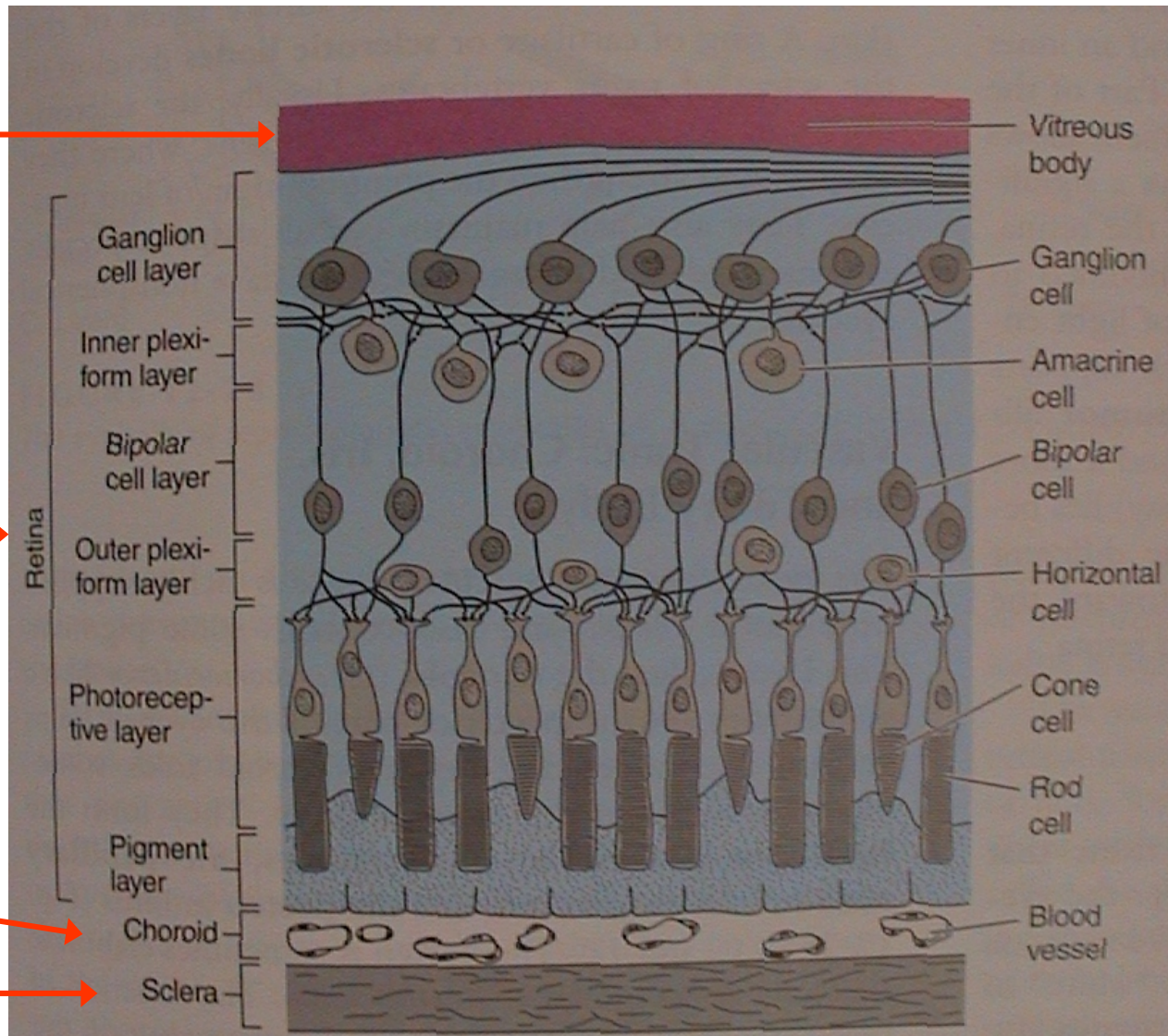
1. bělima (+ rohovka), 2. cévnatka (+ duhovka, pupilla), 3. sítnice; přední a zadní komora, čočka (lens), řasnatý val (corpus ciliare)

sklivec  
(corpus vitreum)

sítnice (11 vrstev)  
(retina)

cévnatka  
(chorioidea)

bělima  
(sclera)





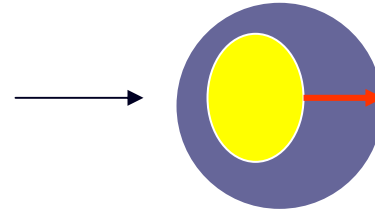
# V. Morfologie obratlovců

## • zrak - akomodace

klid

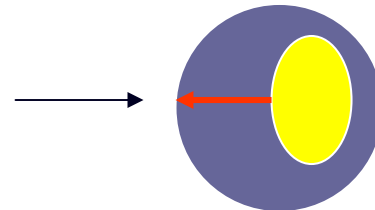
na blízko

mihule a kostnaté ryby



na dálku

paryby, starobylé ryby,  
obojživelníci



na dálku

Amniota - plazi, ptáci, savci

na blízko



zaostřování - akomodace

na dálku

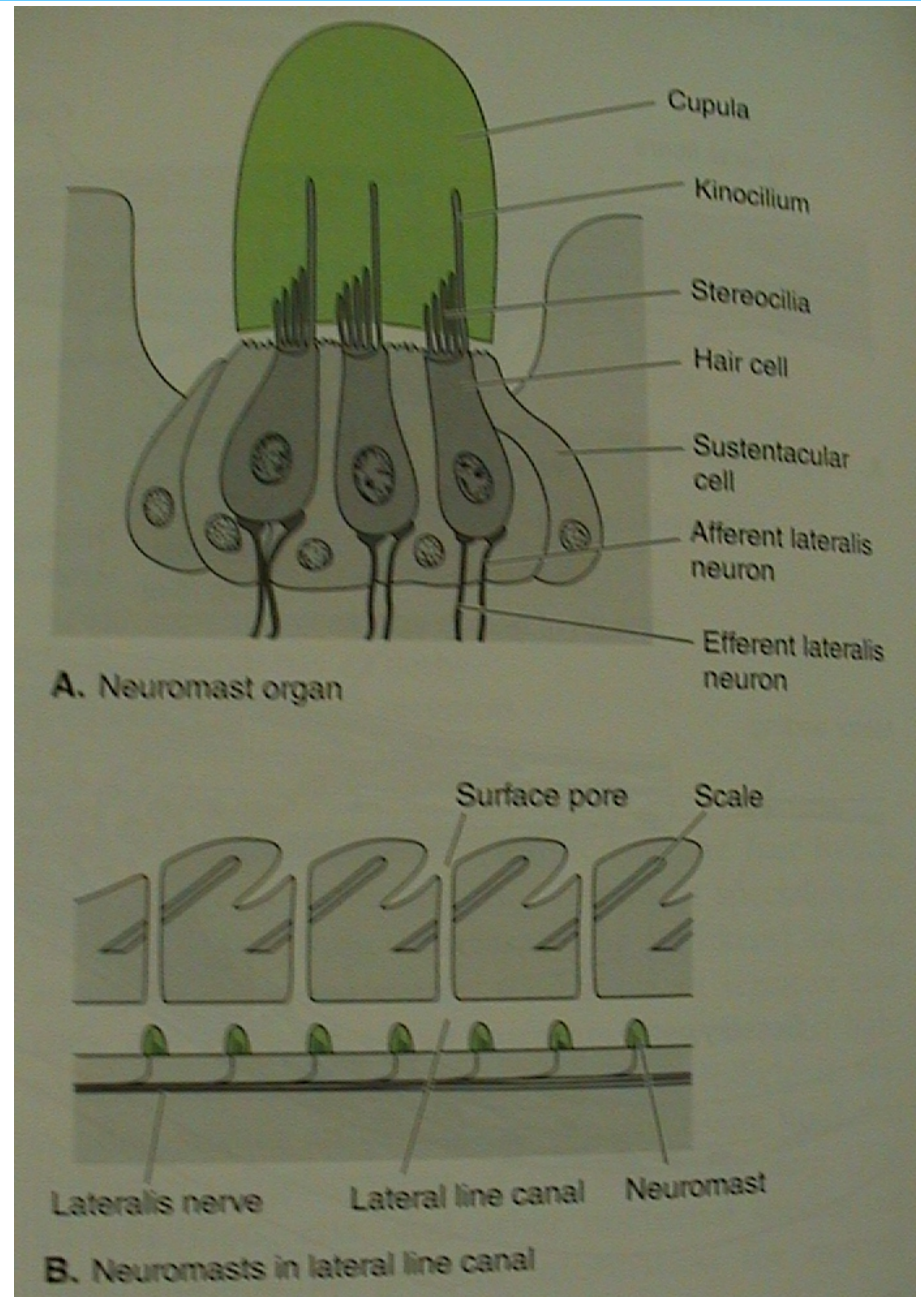
m. retractor lentis

na blízko

m. protractor lentis

## V. Morfologie obratlovců

- proudový orgán - neuromasty



u ryb na bocích - postranní čára

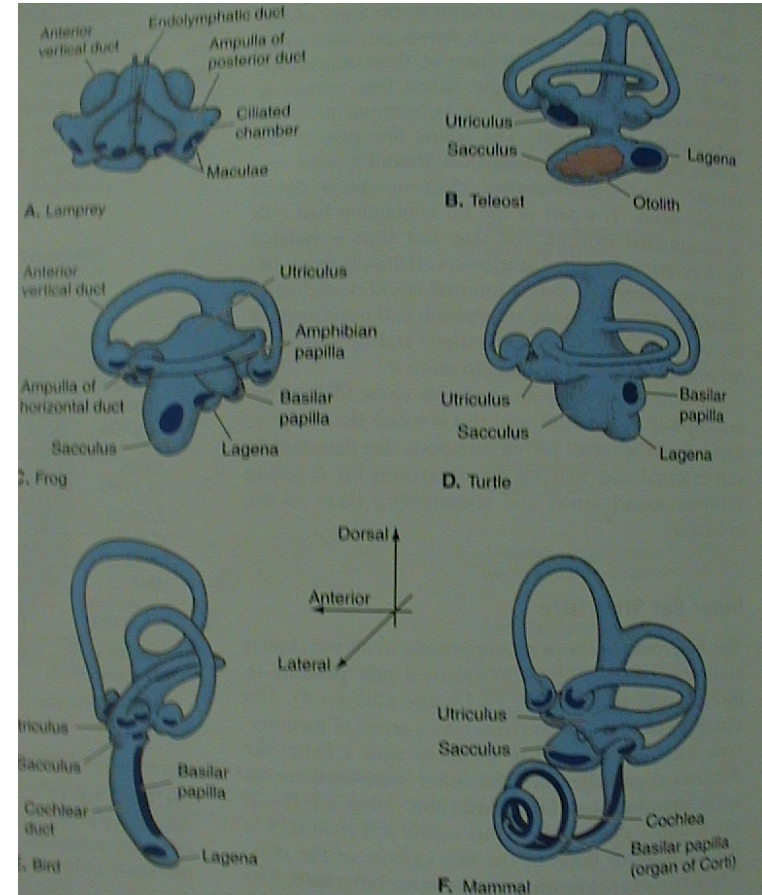
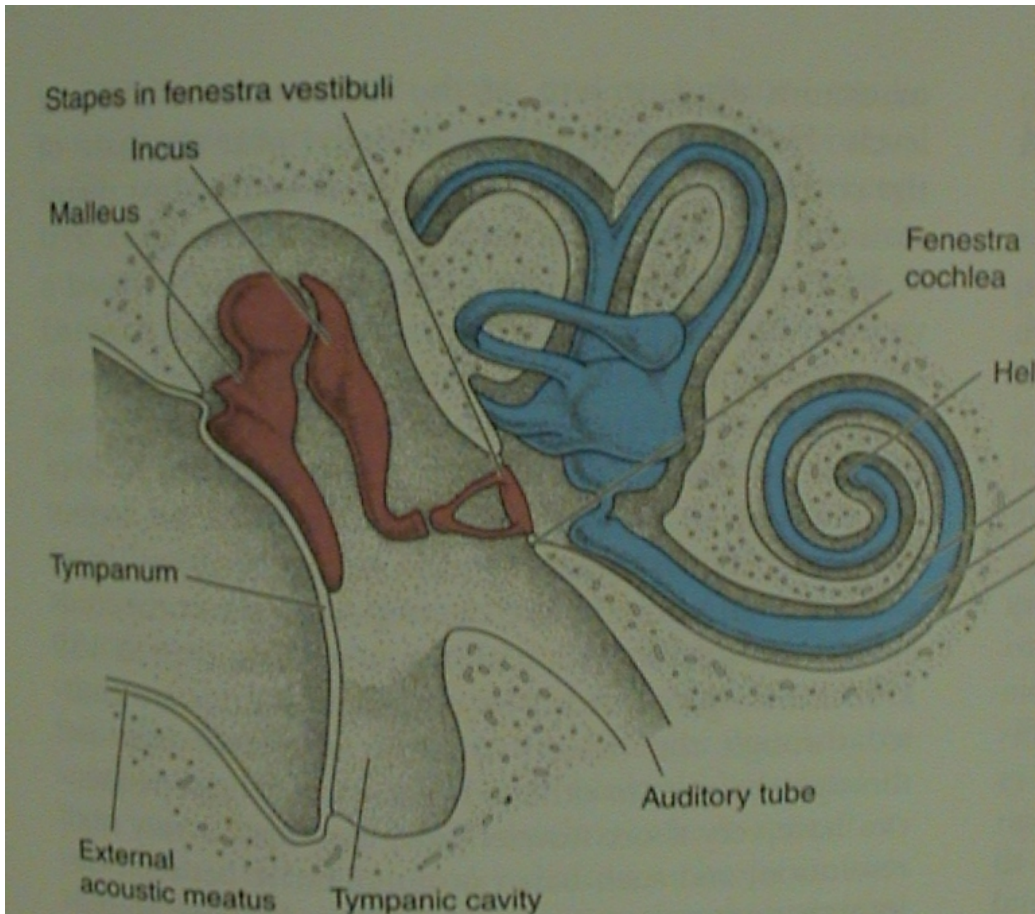
# V. Morfologie obratlovců

- sluchově rovnovážný orgán - ucho

A. vnitřní ucho - kostěný (perilymfa) a blanitý labyrint (endolymfa); vestibulární aparát (U, S, DS)+ sluch (lagena - cochlea)

B. střední ucho - středoušní dutina, tympanum, sluchové kůstky (1-columella, 3 - malleus, incus, stapes), oválné a kruhové okénko, Eustachova trubice

C. vnější ucho - zevní zvukovod, boltec



## V. Morfologie obratlovců

- sluchově rovnovážný orgán - ucho

### A. vnitřní ucho

utricleus (U)

sacculus (S)

lagena (L) - cochlea

ducti semicirculares (2, 3),  
ampullae

Statické receptory:

maculae U, S, L

statokonie - drobné,  
statolity (3 otolity) - velké

Kinetické receptory:

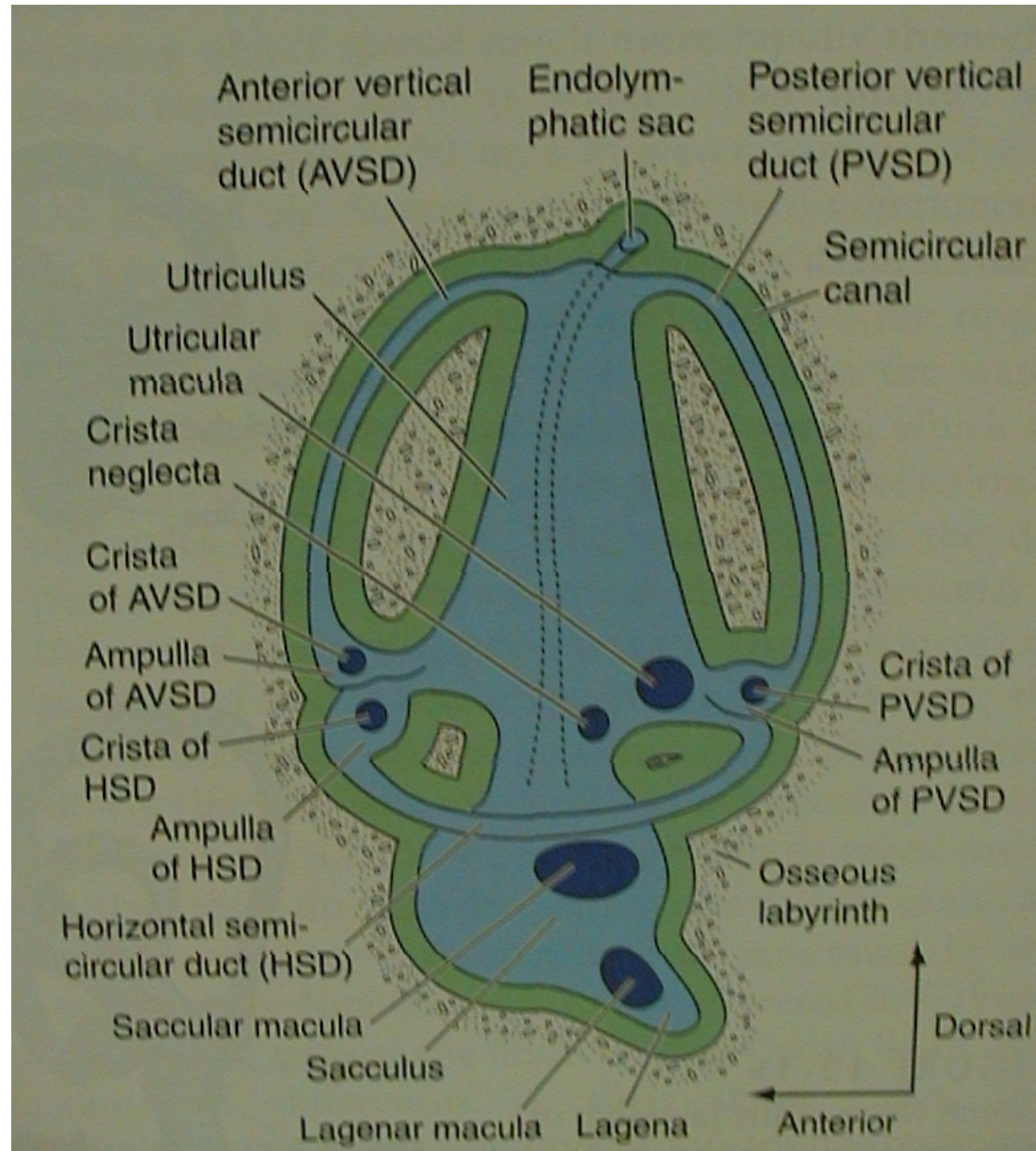
cristae d. semicircularii

Akustické receptory:

maculae L - papilla basilaris

(+ macula amphibiorum) -

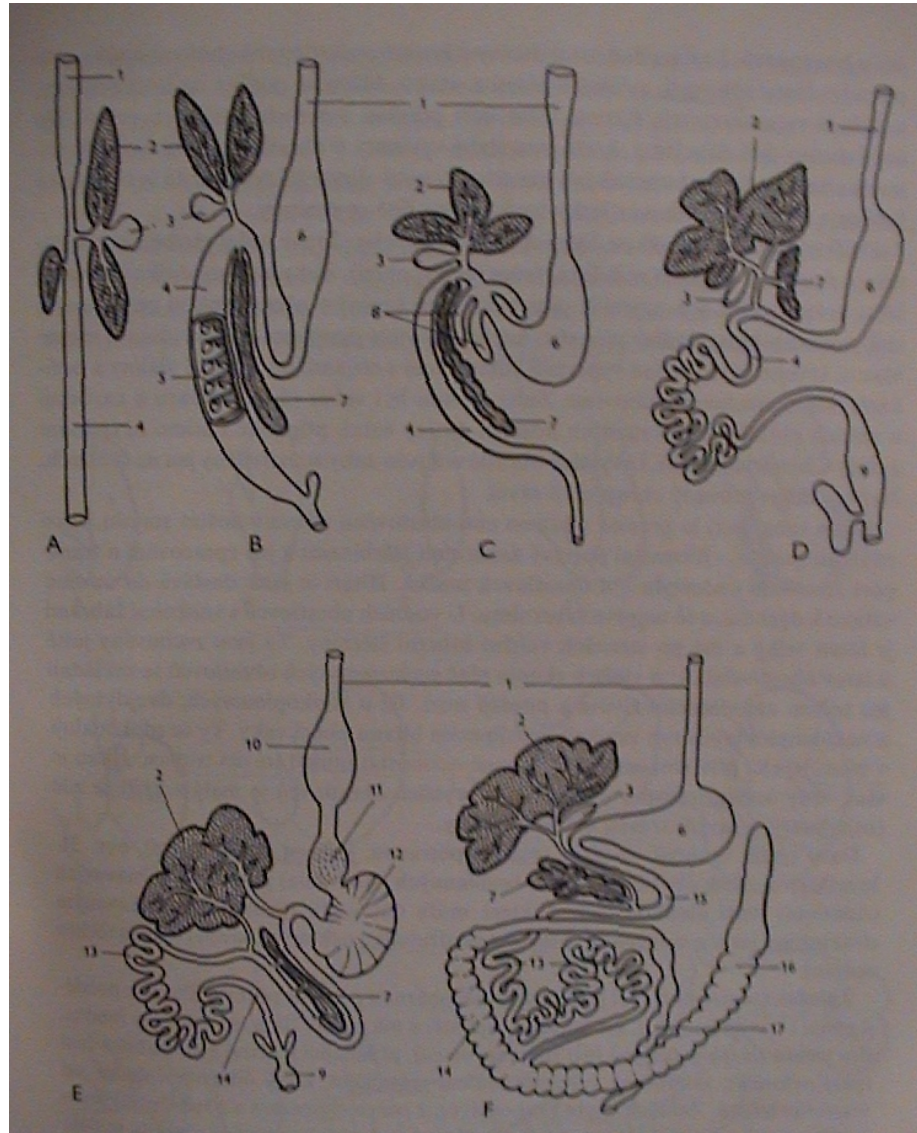
Cortiho orgán



# V. Morfologie obratlovců

## 6. Trávicí soustava

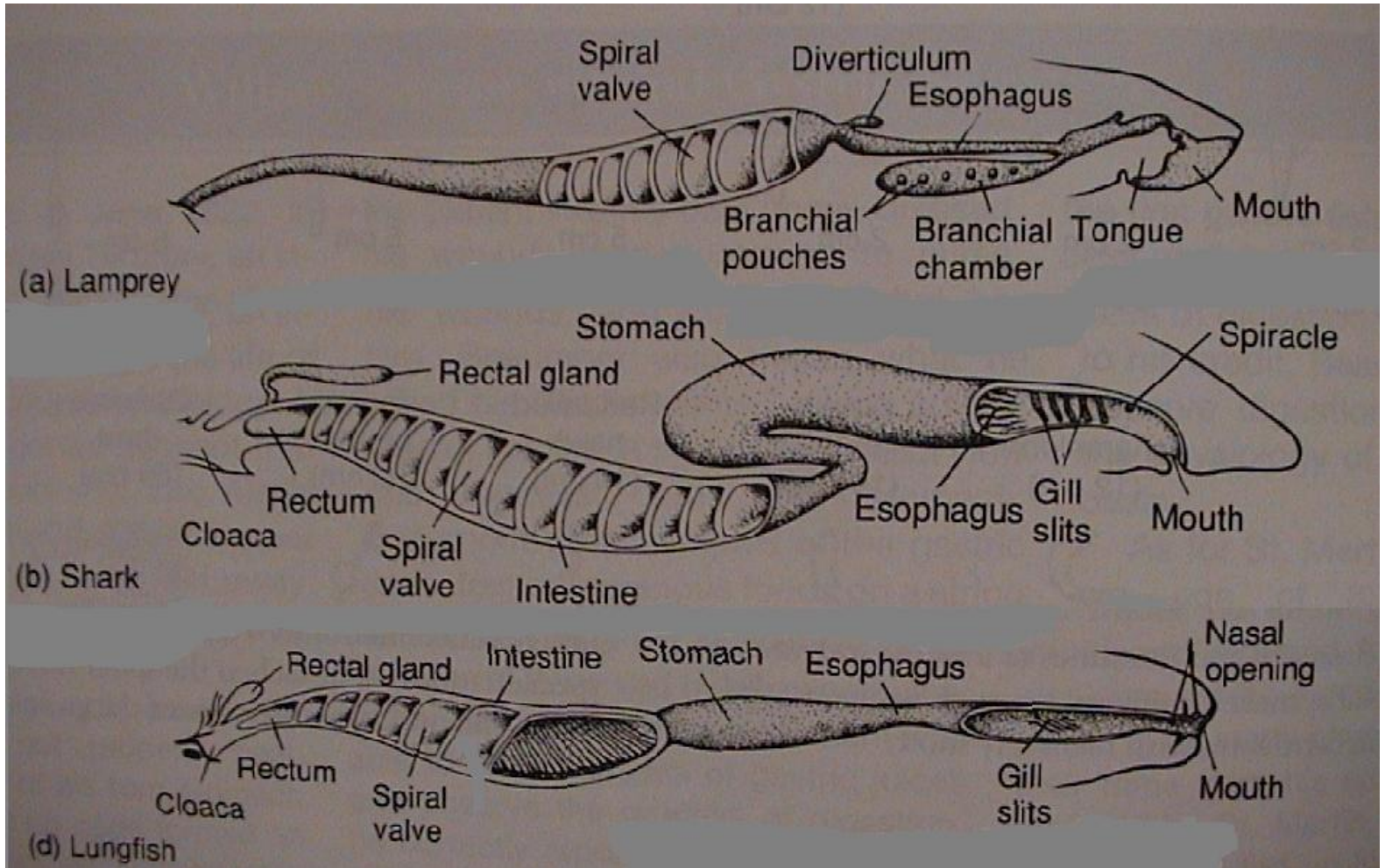
- A) mihule
- B) žralok
- C) okoun
- D) skokan
- E) holub
- F) králík



ústní dutina  
hltan  
jícen  
žaludek  
střevo

# V. Morfologie obratlovců

mihule

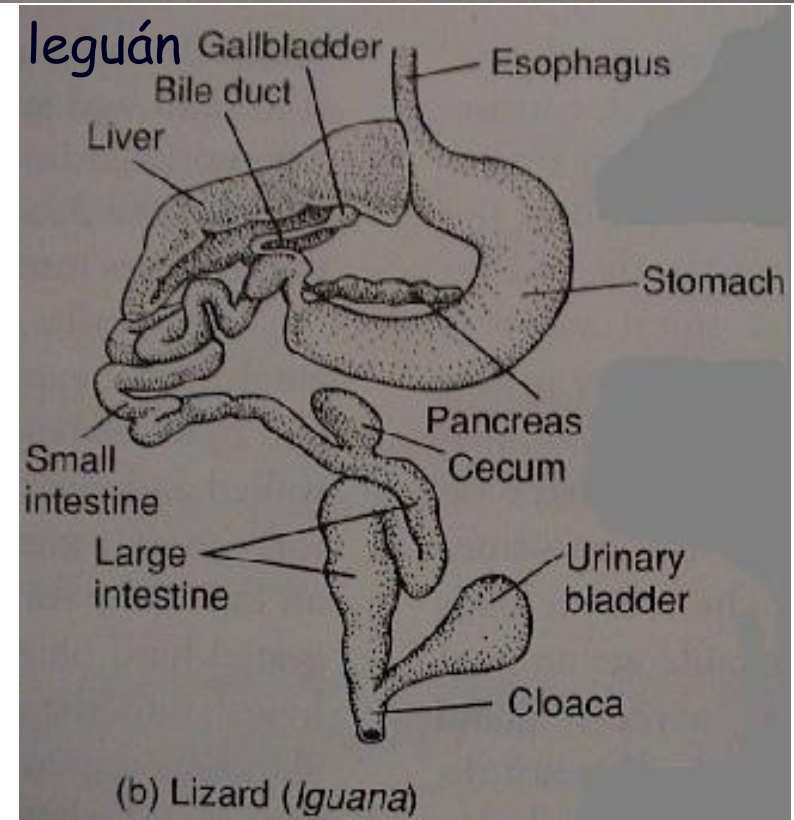
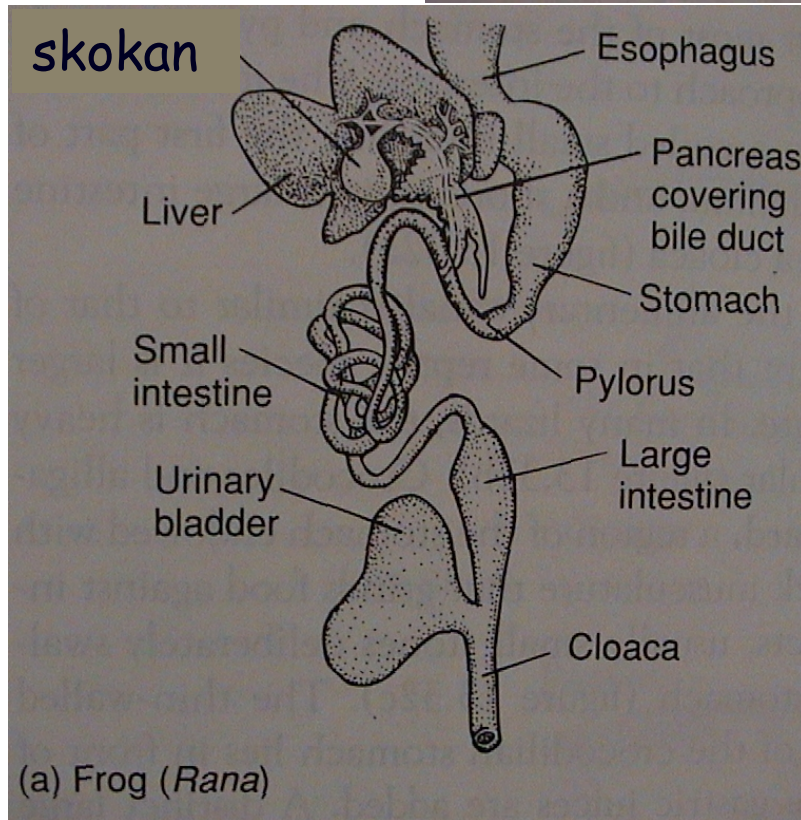
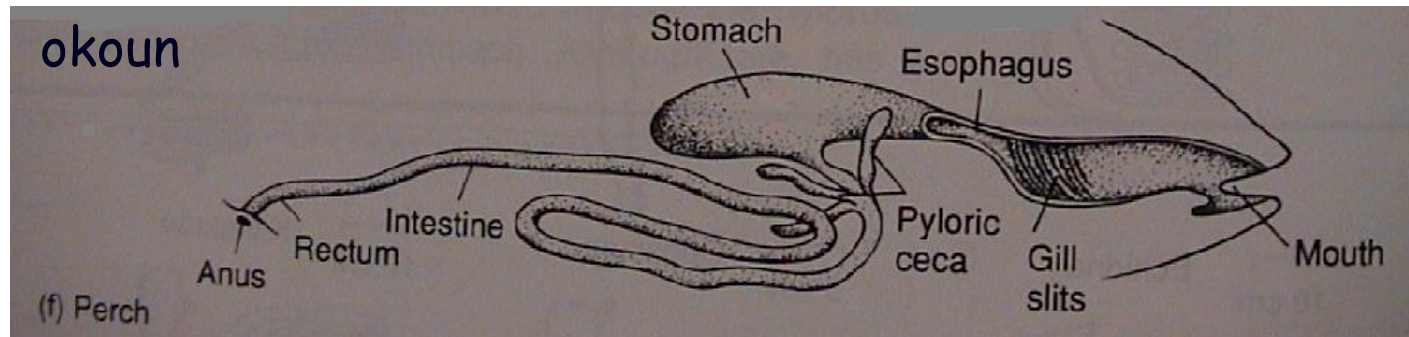


žralok

bahník

spirální řasa

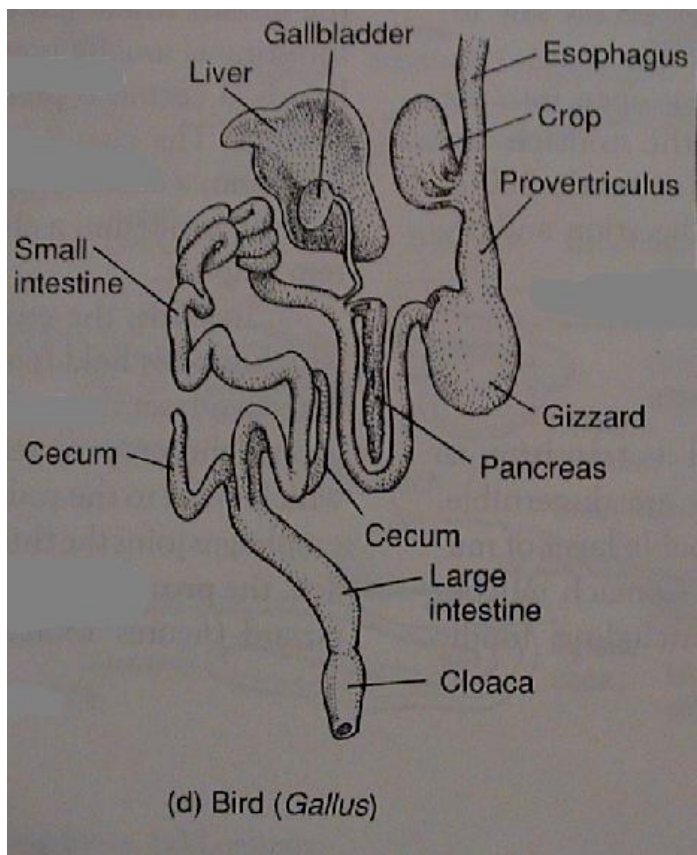
# V. Morfologie obratlovců



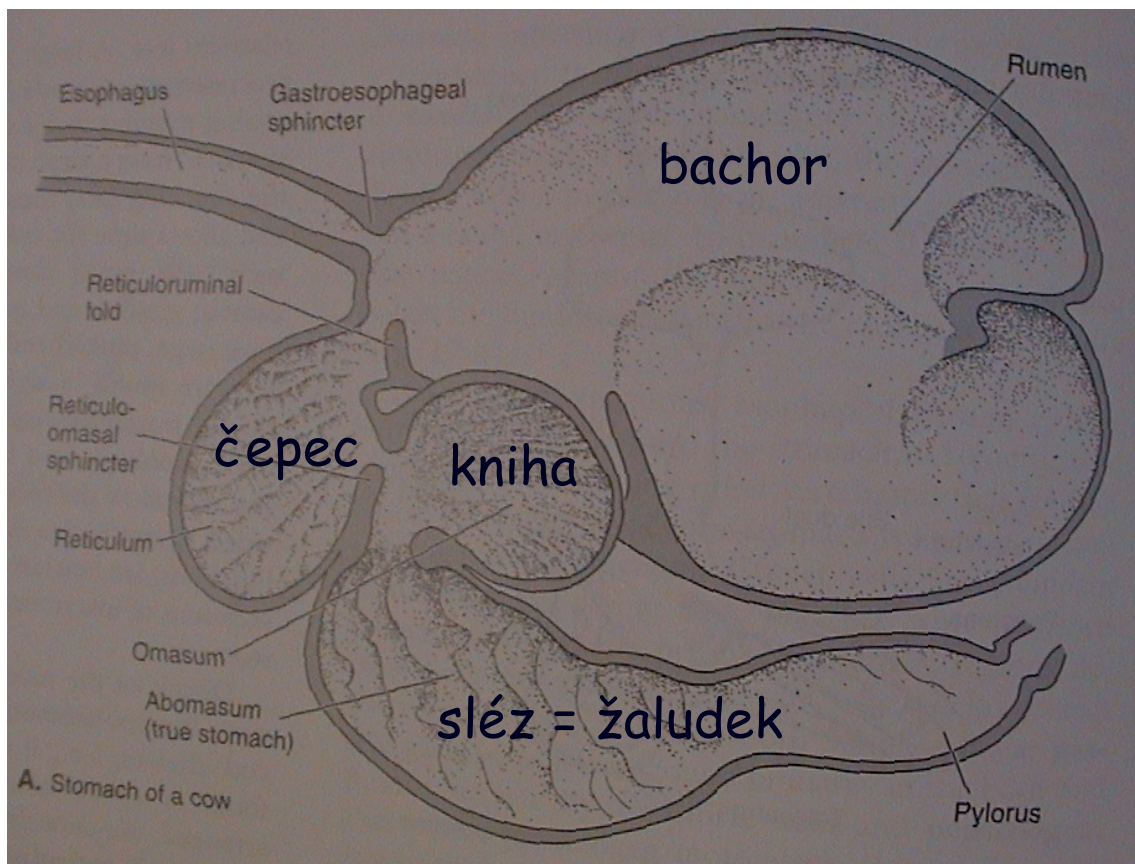
pylorické výběžky - prodlužování střeva (střevní kličky) - diferenciacie (tenké a tlusté střevo)

# V. Morfologie obratlovců

kur



složený žaludek přežvýkavců



vole (ingluvies), žlaznatý (proventriculus) - svalnatý žaludek (ventriculus) - postventriculus



# V. Morfologie obratlovců

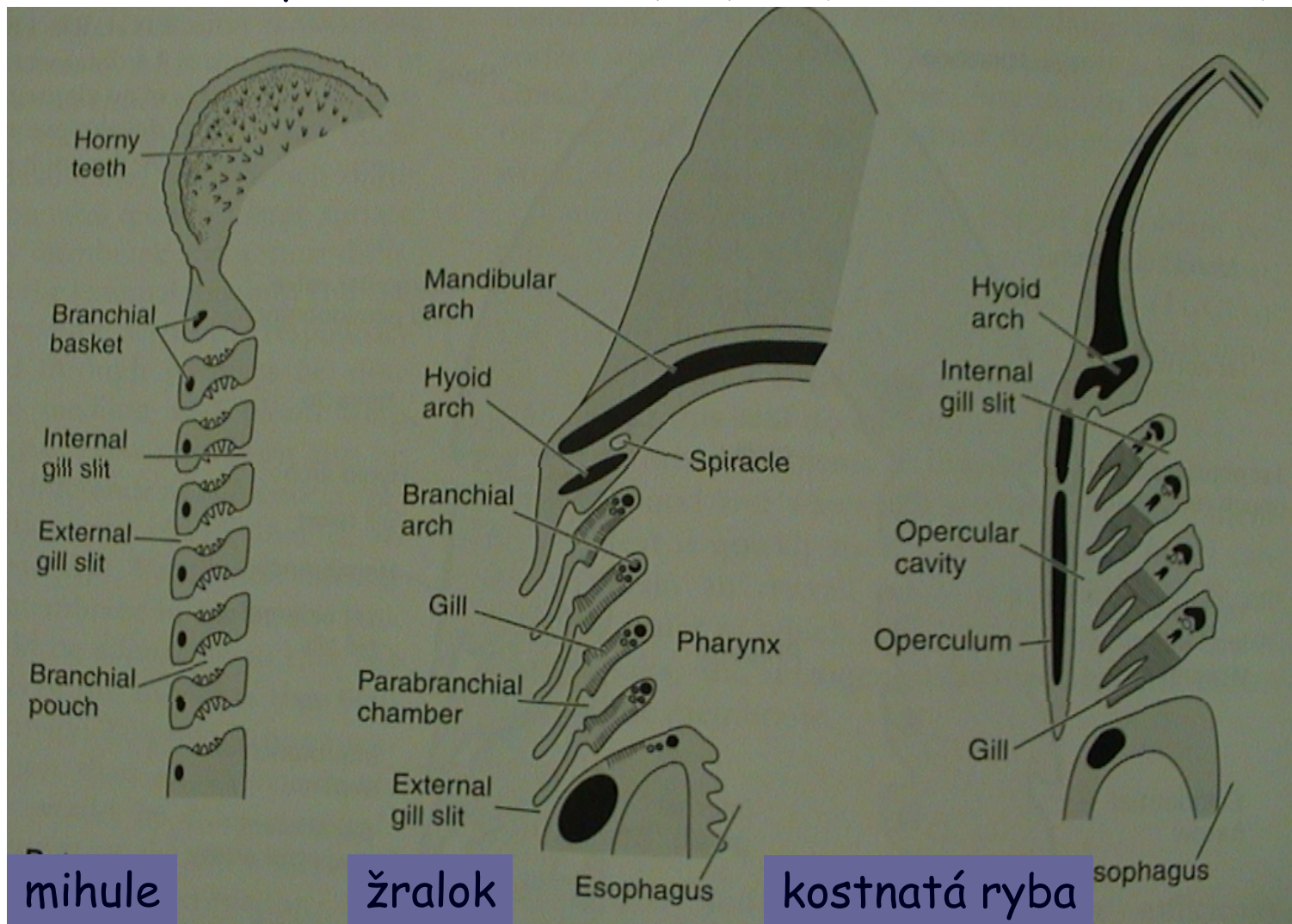
## 7. Dýchací soustava

- žábry

žaberní vácčky

žaberní přepážky

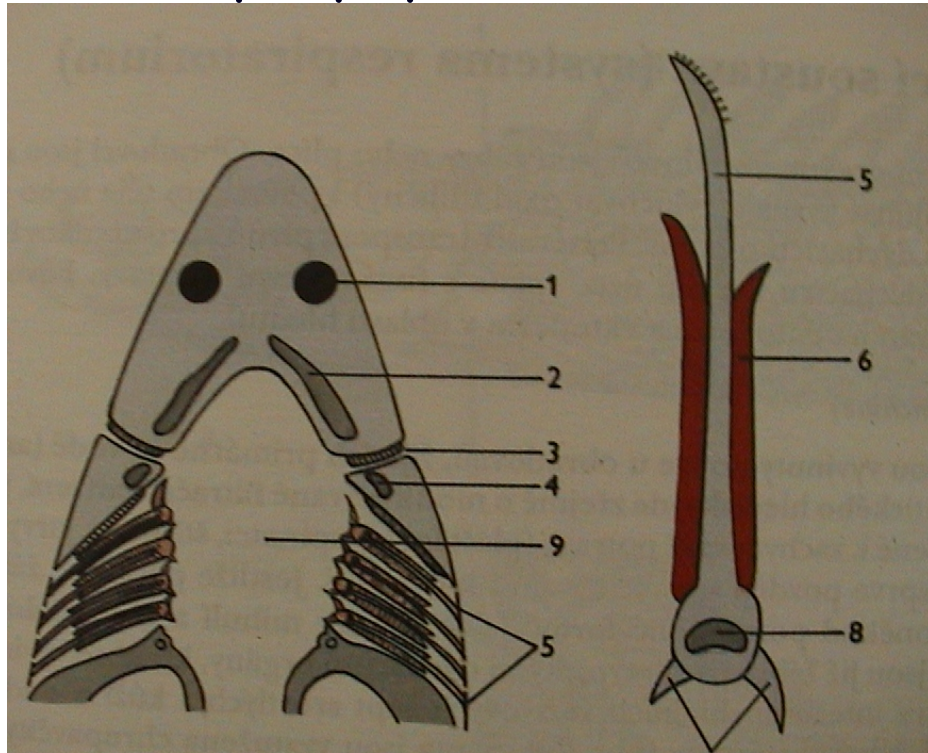
žaberní oblouky, skřele



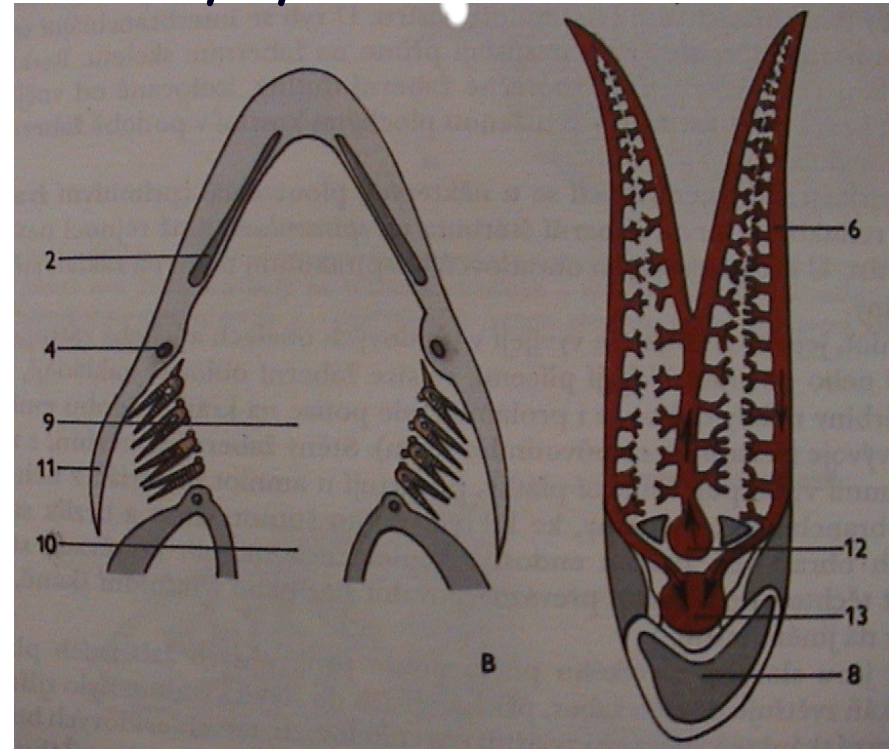
# V. Morfologie obratlovců

## • žábry

paryby



ryby



# V. Morfologie obratlovců

- plynový měchýř

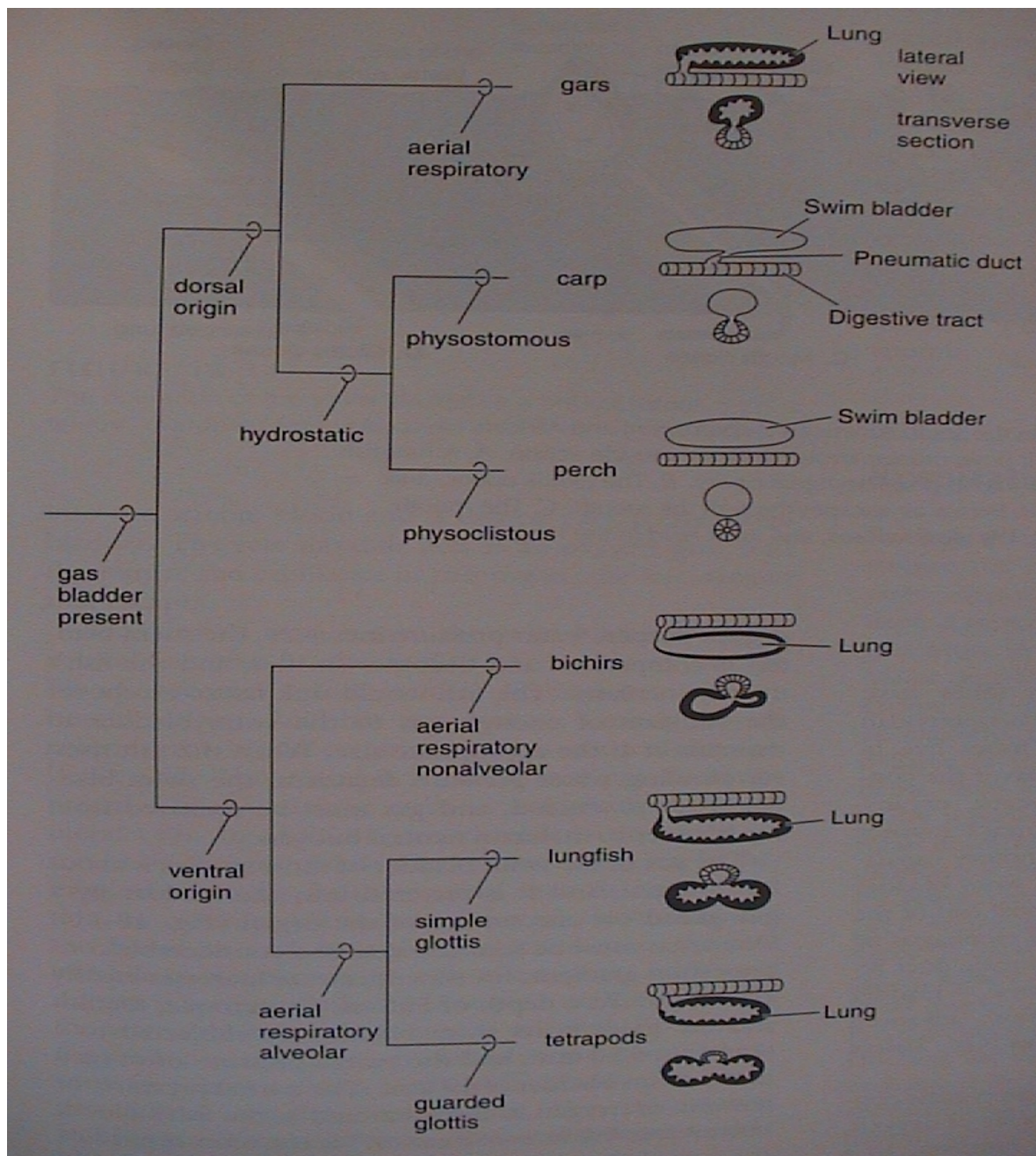
ductus pneumaticus

Physostomi

ovál a červené těleso

Physoclisti

- plícní vaky,  
plíce

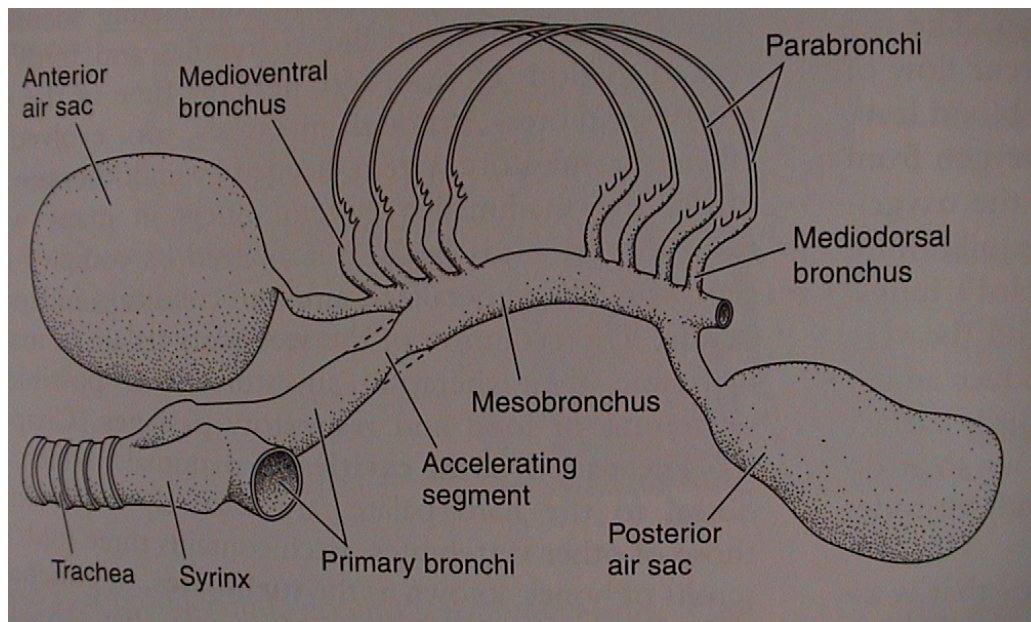
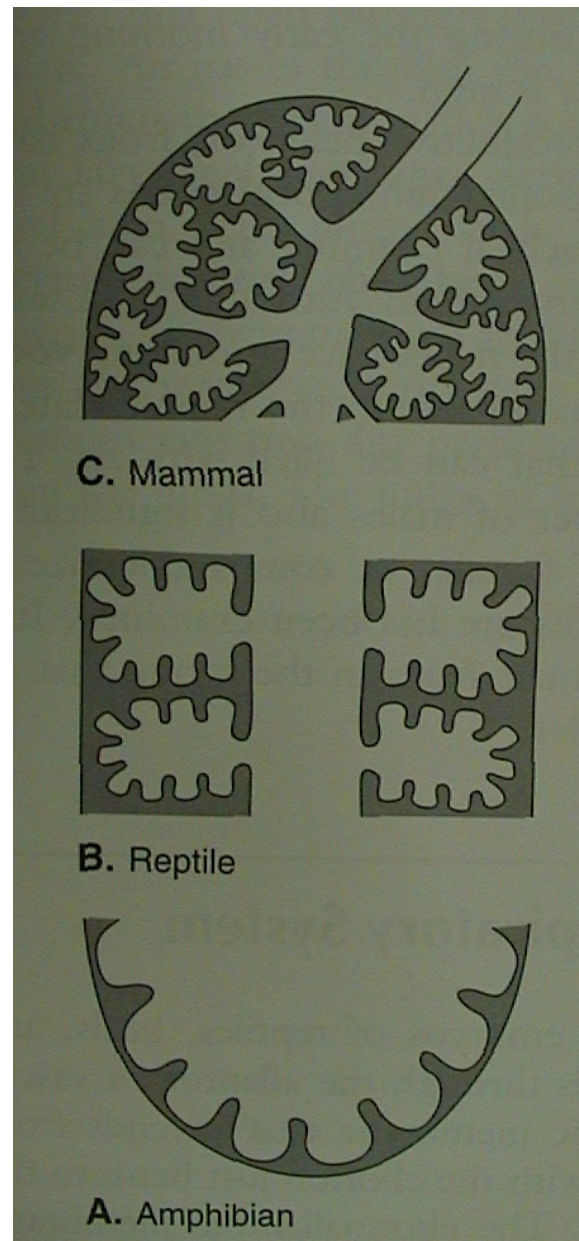
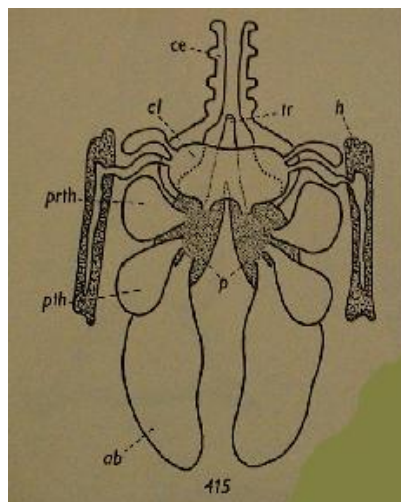


# V. Morfologie obratlovců

• plíce

pták

mesobronchus  
dorsibronchi  
ventrobronchi  
parabronchi  
vzdušné vaky

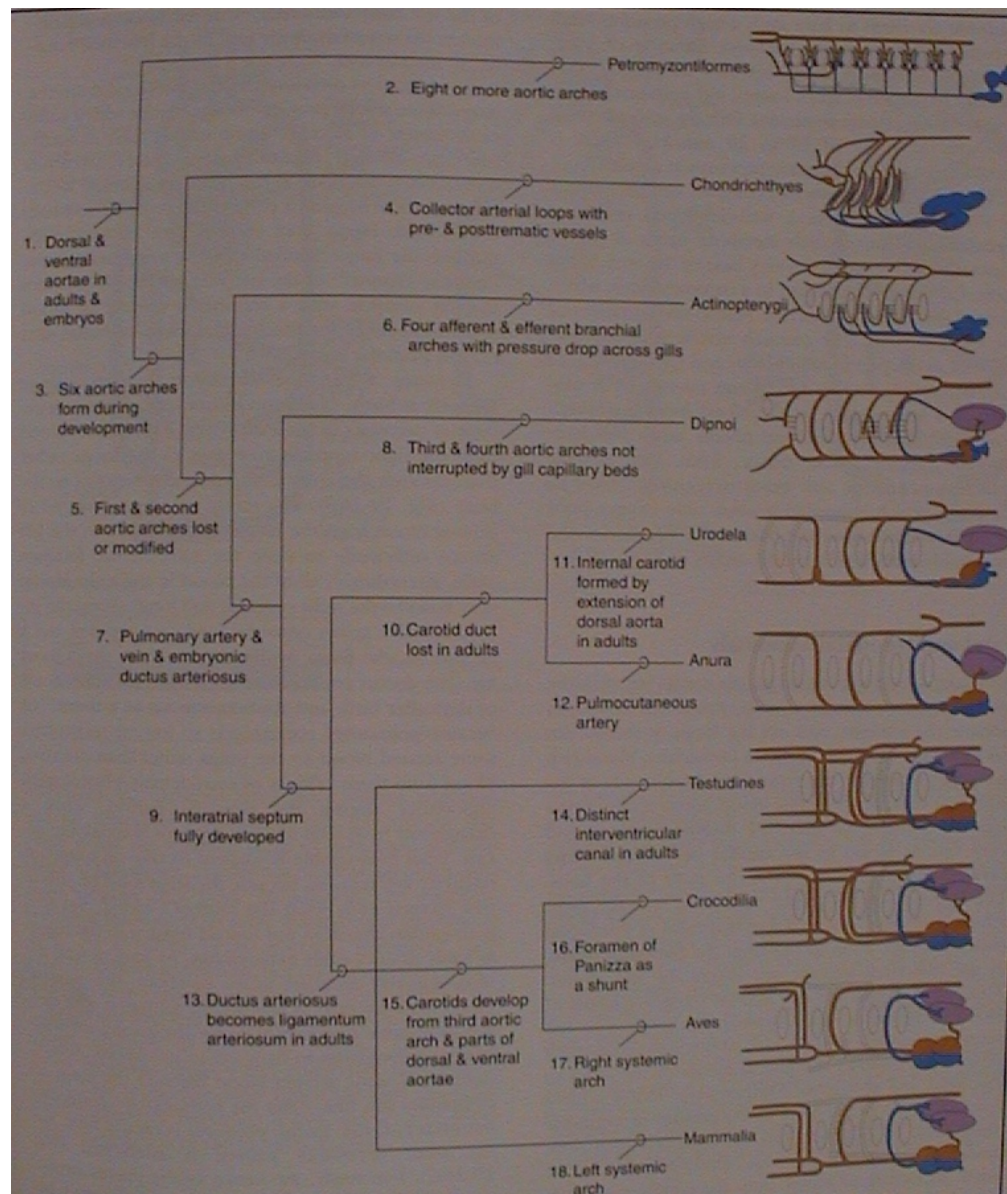


# V. Morfologie obratlovců

## 8. Cévní soustava

### Srdce

- sinus venosus
- předsíň (1, 2)
- komora (1, 2)
- (ne)úplná mezikomorová přepážka
- conus arteriosus nebo bulbus arteriosus (jen mihule, kaprouni a kostnaté ryby)



mihule

paryby

kostnaté  
ryby

dvojdyšní

ocasatí

žáby

želvy

krokodýli

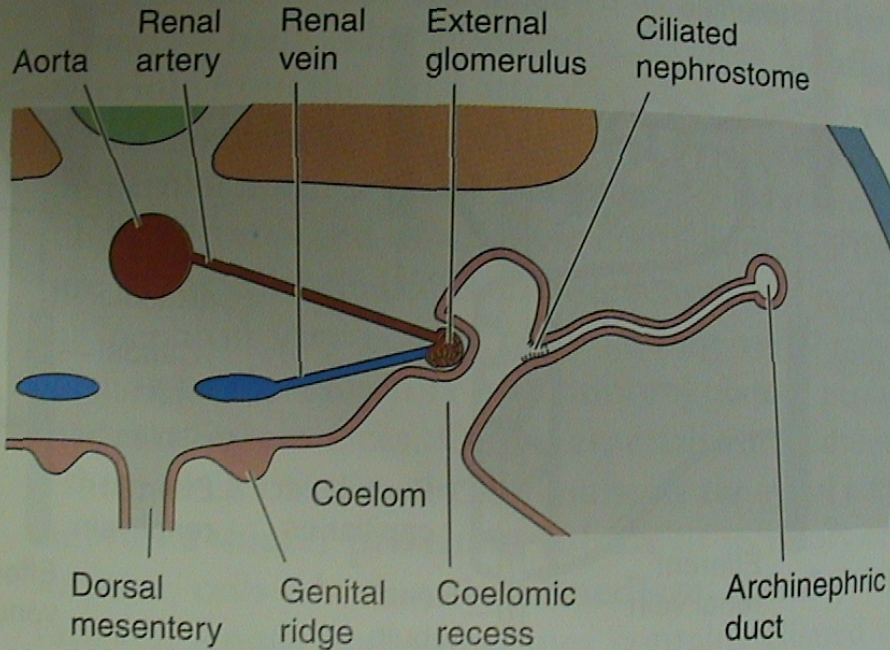
ptáci

savci

# V. Morfologie obratlovců

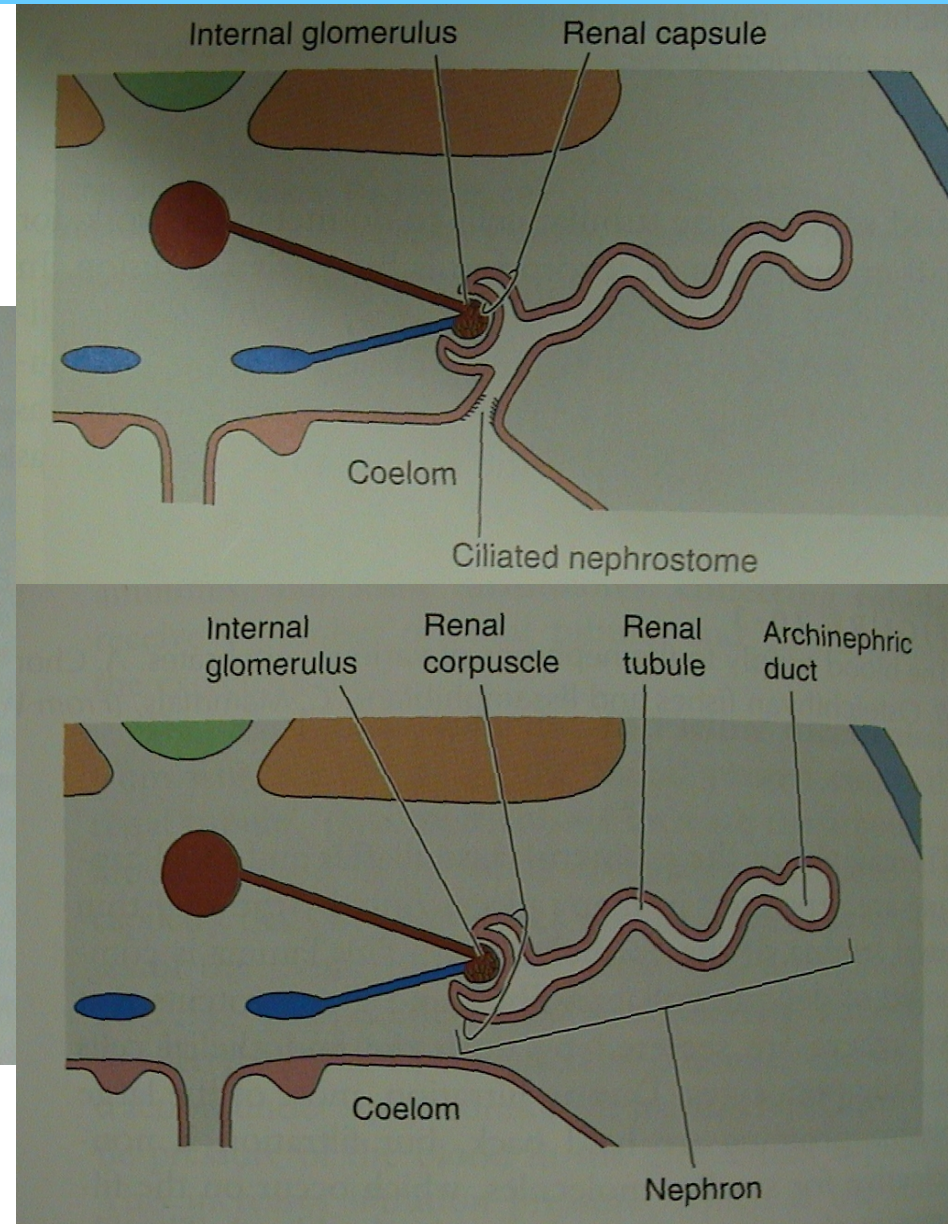
## 9. Urogenitální soustava

- nefron



B. Ammocoetes and larval lissamphibians

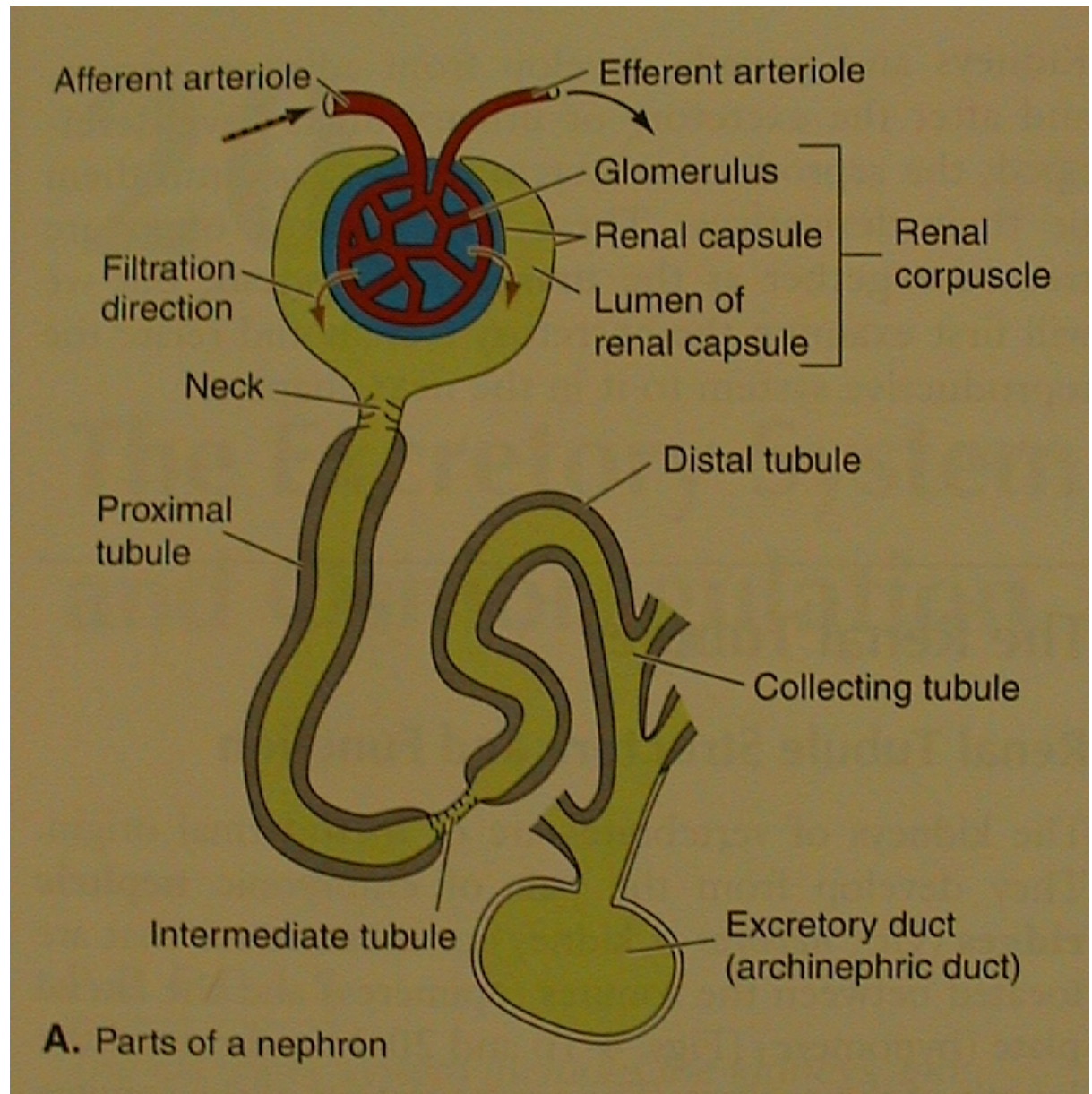
vnější glomerulus  
(holonefros, pronefros)



vnitřní glomerulus  
(opisthonefros, mesonefros, metanefros)

## V. Morfologie obratlovců

• nefron



Malpighiho tělísko =  
glomerulus + Bowmannův váček

# V. Morfologie obratlovců

## • moč

Amotelní (amoniak)

- kostnaté ryby

Ureotelní (močovina)

- paryby, latimérie,  
bahníci, žáby, savci  
(Henleova klička)

Urikotelní - (kyselina  
močová) - plazi, ptáci

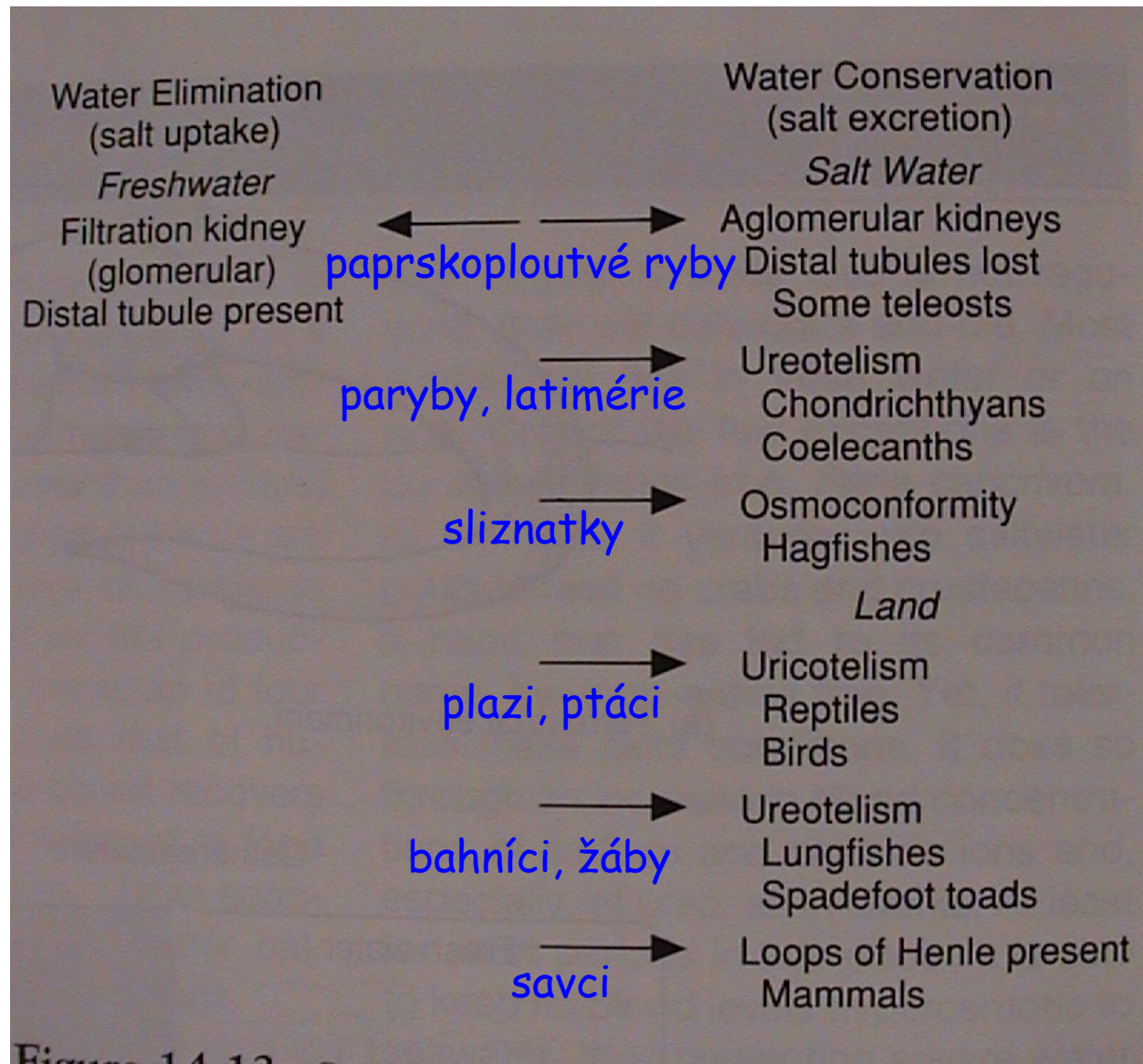


Figure 14.12

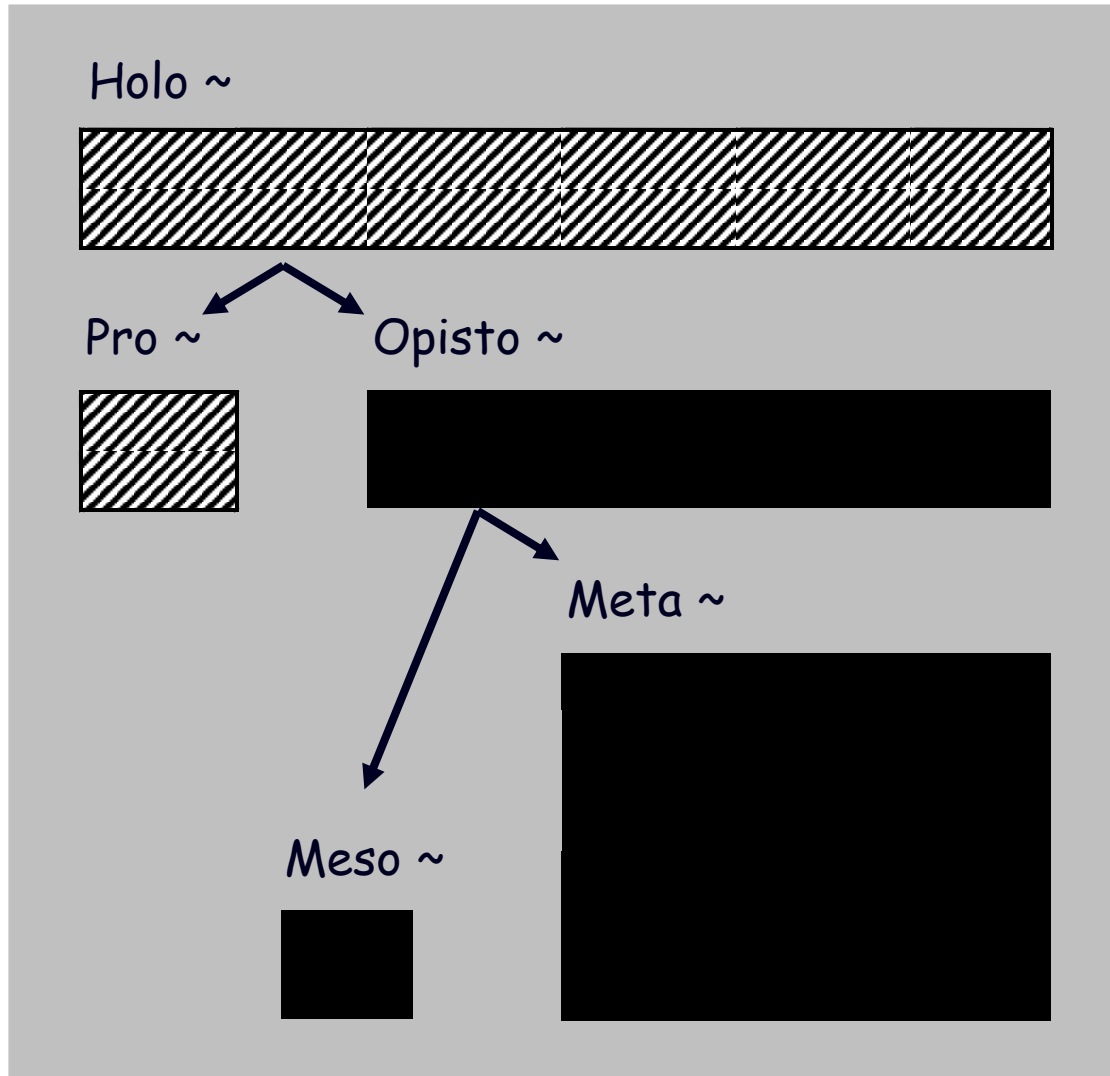


## V. Morfologie obratlovců

### • ledviny - nefros



metamerie, vnější glomerulus  
koncentrace, vnitřní glomerulus



Holonefros - minohy  
a larvy červořů

Pronefros - přední  
ledvina mihulí,  
kostnatých ryb  
a pulců

Opistonefros -  
ledvina dospělých  
„Anamnií“

Mesonefros - ledvina  
embryí Amniot

Metanefros - ledvina  
dospělých Amniot

## V. Morfologie obratlovců

Skupina	Typ ledviny (~ nefros)					Močové cesty		Pohlavní cesty	
	holo~	pro~	opisto~	meso~	meta~	prim.	sekund.	prim.	sekund.
minohy	■								
mihule		■	■	■		■			
paryby			■				■	■	
ryby prim.			■			■		■	
ryby kostnaté		■	■	■		■			■
larvy červořů	■								
larvy ostatních		■							
ocasatí o.			■				■	■	
žáby			■			■		■	
embrya amniot				■					
amniota					■		■	■	

prim. = primární močovod, resp. chámovod (Wolfova chodba),  
 příp. chámomočovod (žáby), chámovod (paryby, ocasatí)

# V. Morfologie obratlovců

„ANAMNIA“

- opisthonefros
- varle

Amphibia

Chondrichthyes

Sarcopterygii

Actinopterygii

