

# Měření kožních řas

# Metodika měření

- Různé druhy kaliperů
- U nás nejčastěji:
  - Harpenden
  - Best
  - Caliper Fat Meter
- Převod hodnot Best - Harpender



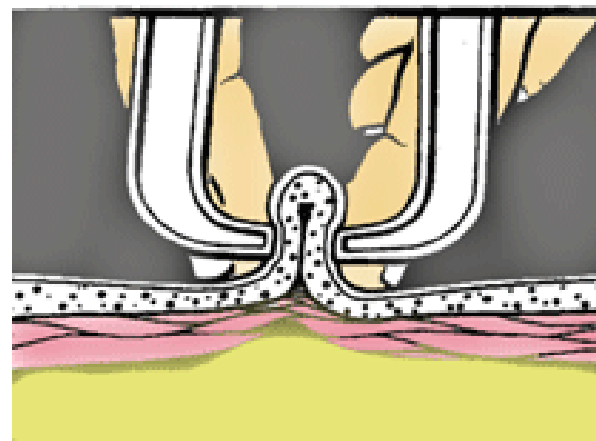
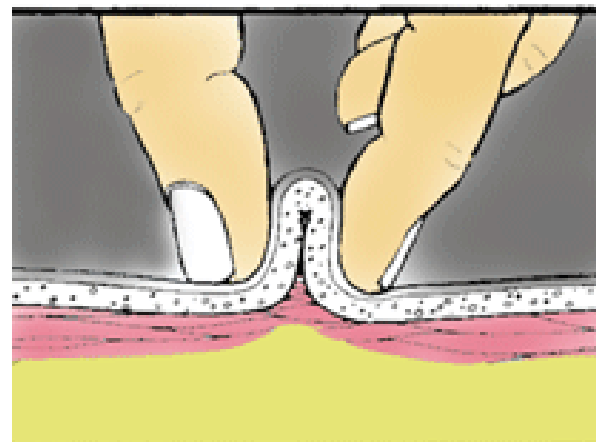
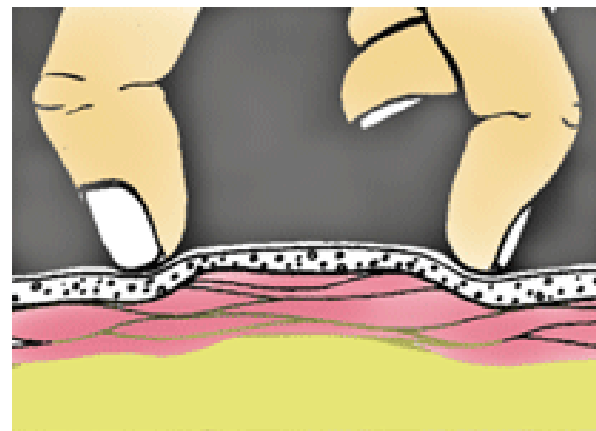
# Vlastní měření:

- Na přesně definovaných místech na těle
- Tloušťka se měří v mm.
- Základní podmínkou správného měření je správný způsob **vytažení kožní řasy**.
- Dle návodu výrobce

# Nejčastější chyby:

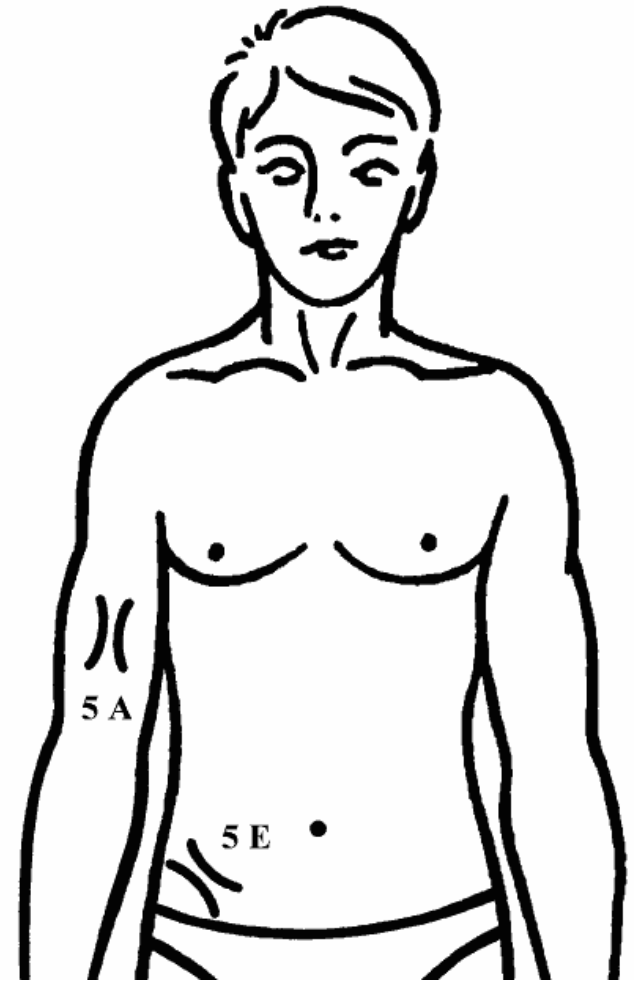
- Nesprávná lokalizace měřeného bodu
- Tuhost resp. pevnost podkožní tkáně
- Individuální způsob zvedání kožní řasy

- Měříme na **pravé** straně těla!!!
- Kožní řasu uchopíme palcem a ukazovákem levé ruky
- Ve vzdálenosti asi **1cm od místa** měření tloušťky
- Tahem **oddělíme** od svalové vrstvy ležící pod ní
- Řasu **držíme** po celou dobu měření
- **Přisuneme ramena měřidel k sobě**, (povolíme pružinu),
- **Odečítáme** (nejdéle 1 až 2sec).

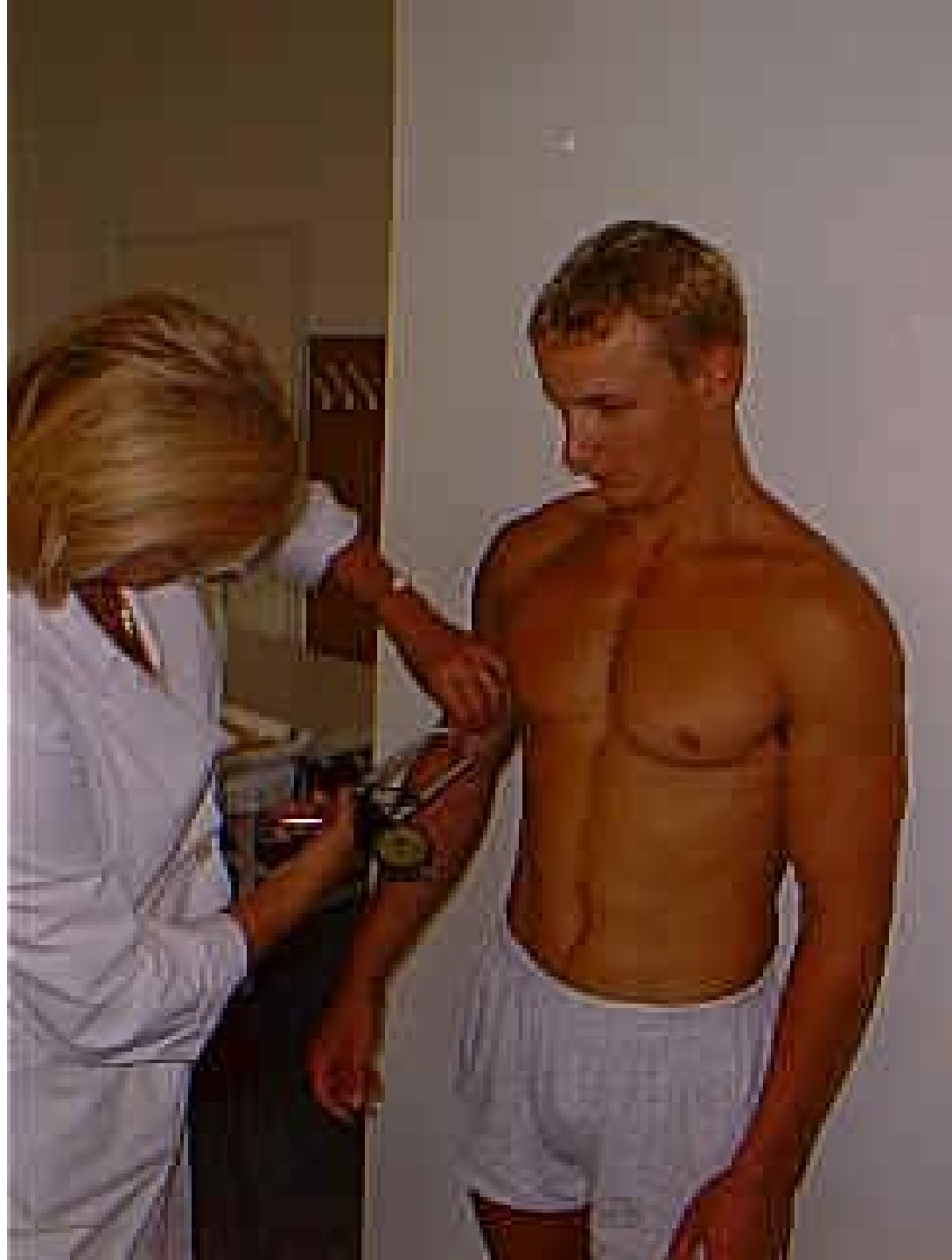

# Kožní řasy nad bicepsem

- Pření strana pravé paže
- Vyšetřovaná osoba je otočena **čelem** k měřiteli
- Paže **volně visí** podél těla
- Dlaně orientované dopředu
- Měříme v poloviční vzdálenosti mezi nadpažkem a hrotem lokte
- Řasu vytahujeme svisle asi 1cm nad úrovní měření

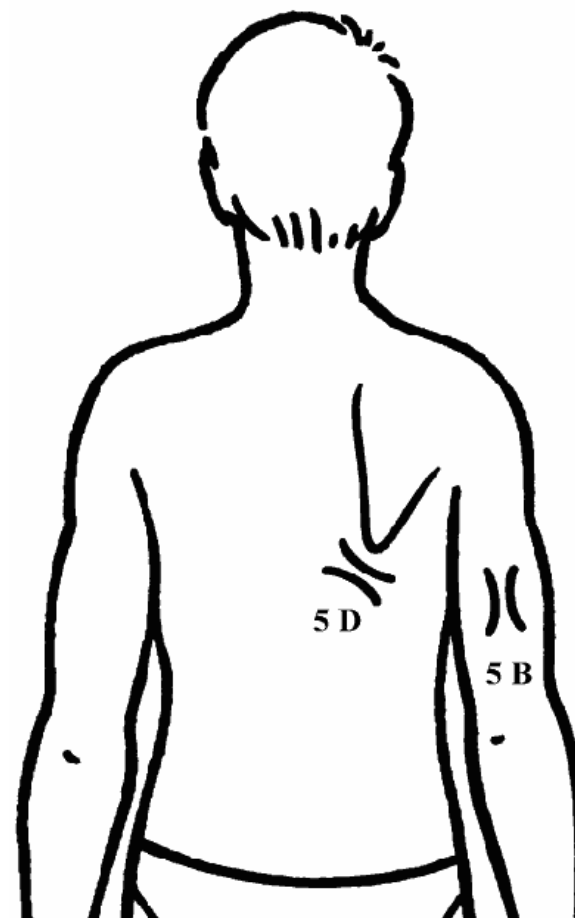


- **Kožní řasa nad bicipsem**



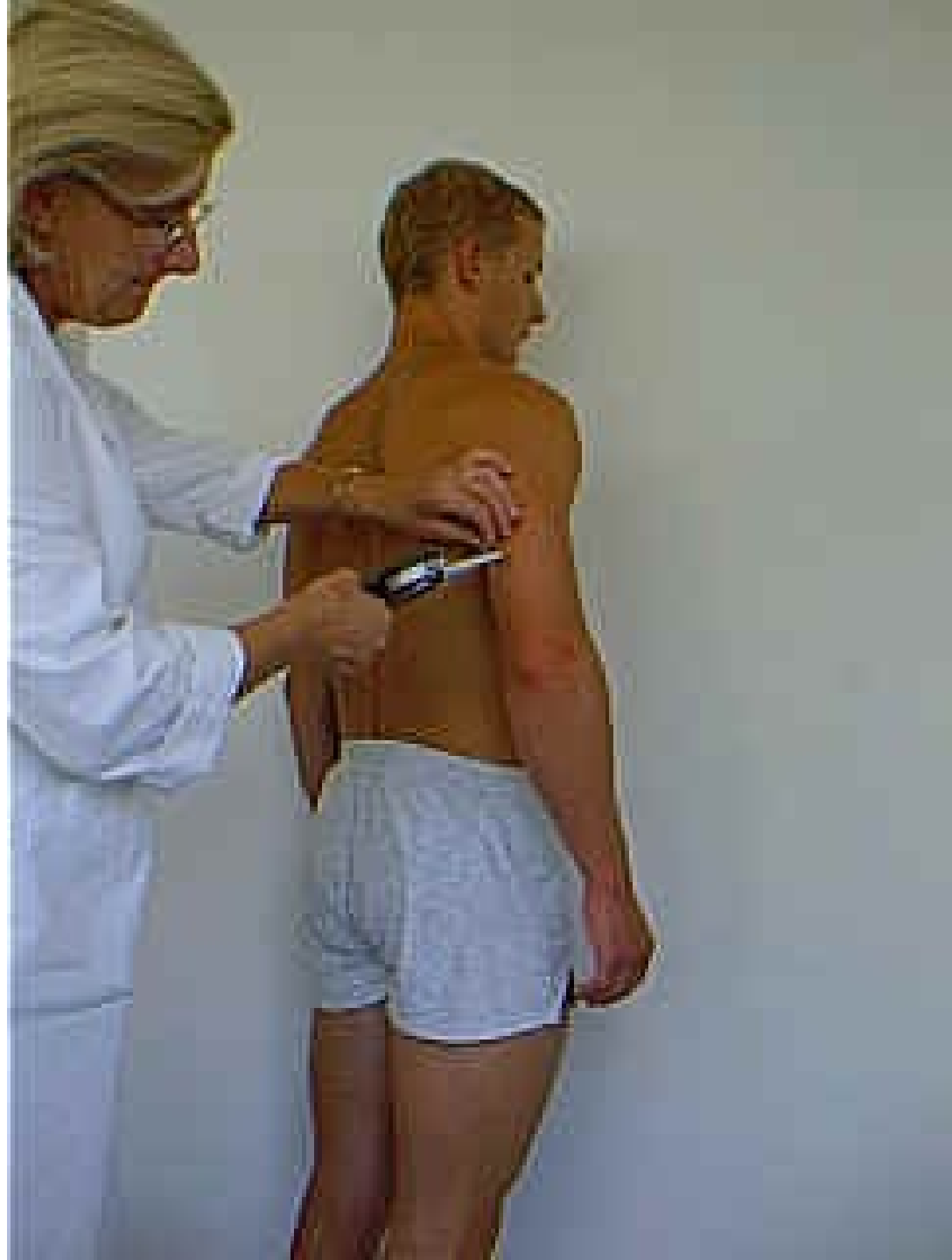# Kožní řasa nad tricepsem

- Zadní strana paže
- Volně spuštěná končetina
- Poloviční vzdálenost mezi nadpažkem a hrotem lokte
- Vytahujeme svisle asi 1cm nad místem měření
- Vyšetřovaná osoba je zády k měřiteli

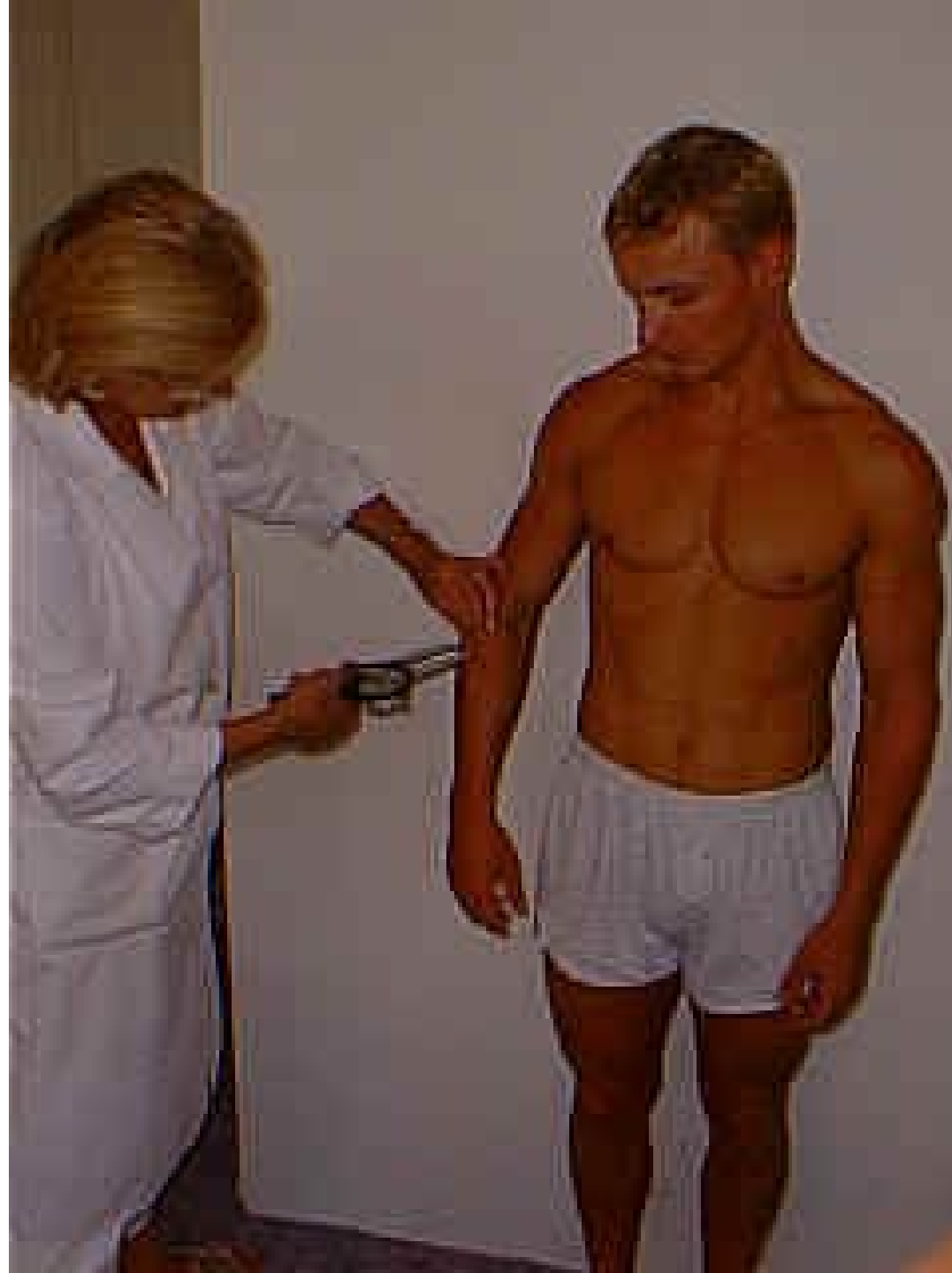



- **Kožní řasa nad tricepsem**
- **(pro měření dle Pařízkové)**

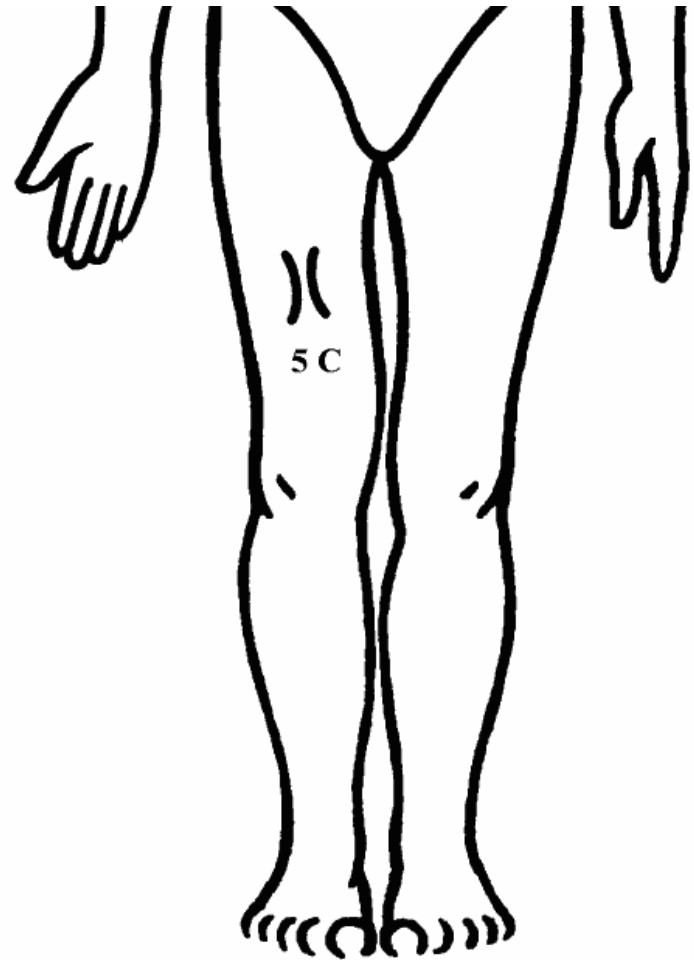


- **Kožní řasa na předloktí**
- **V místě největšího obvodu**
- **(pro měření dle Pařízkové)**

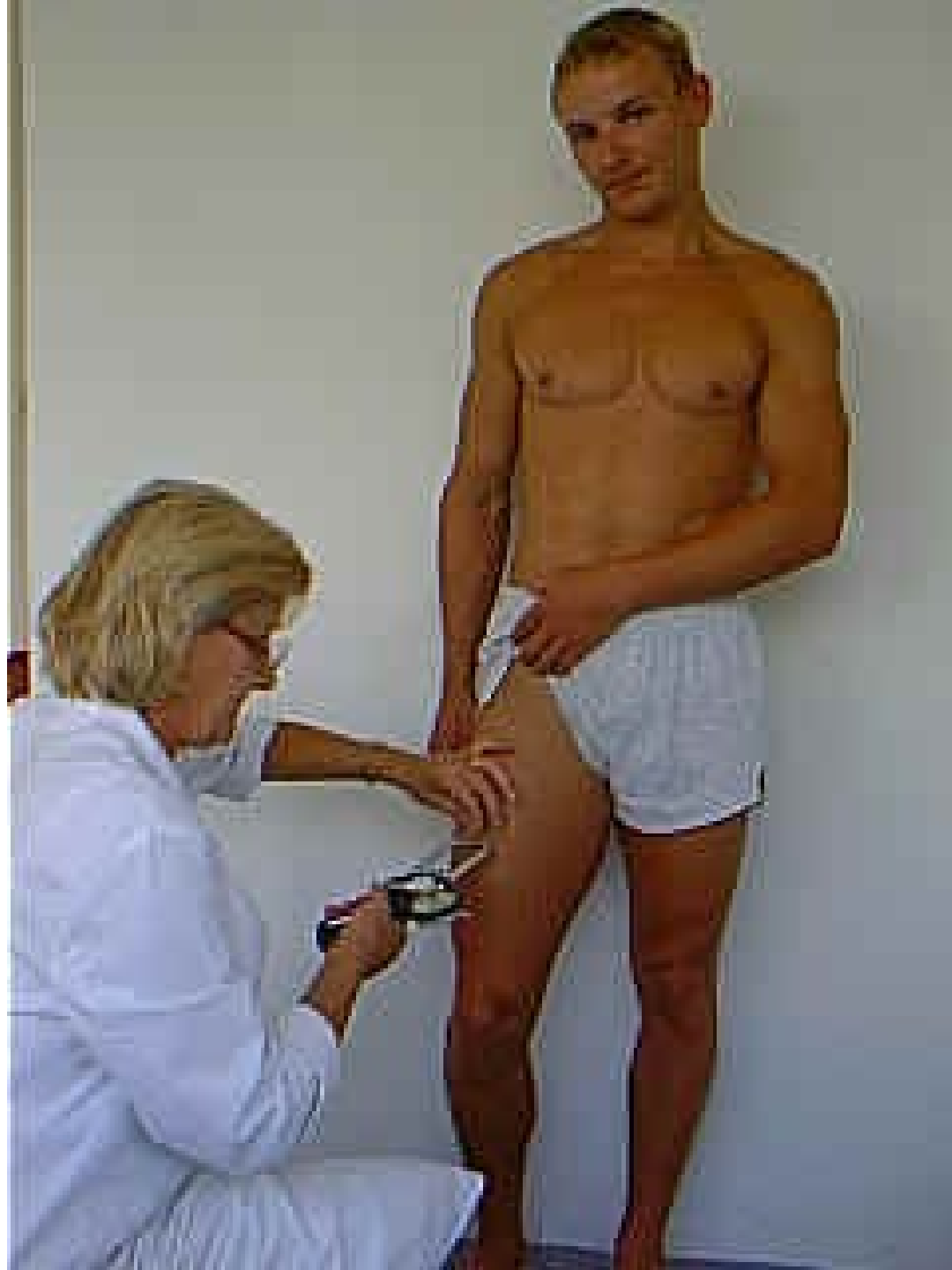

# Kožní řasa nad stehnem

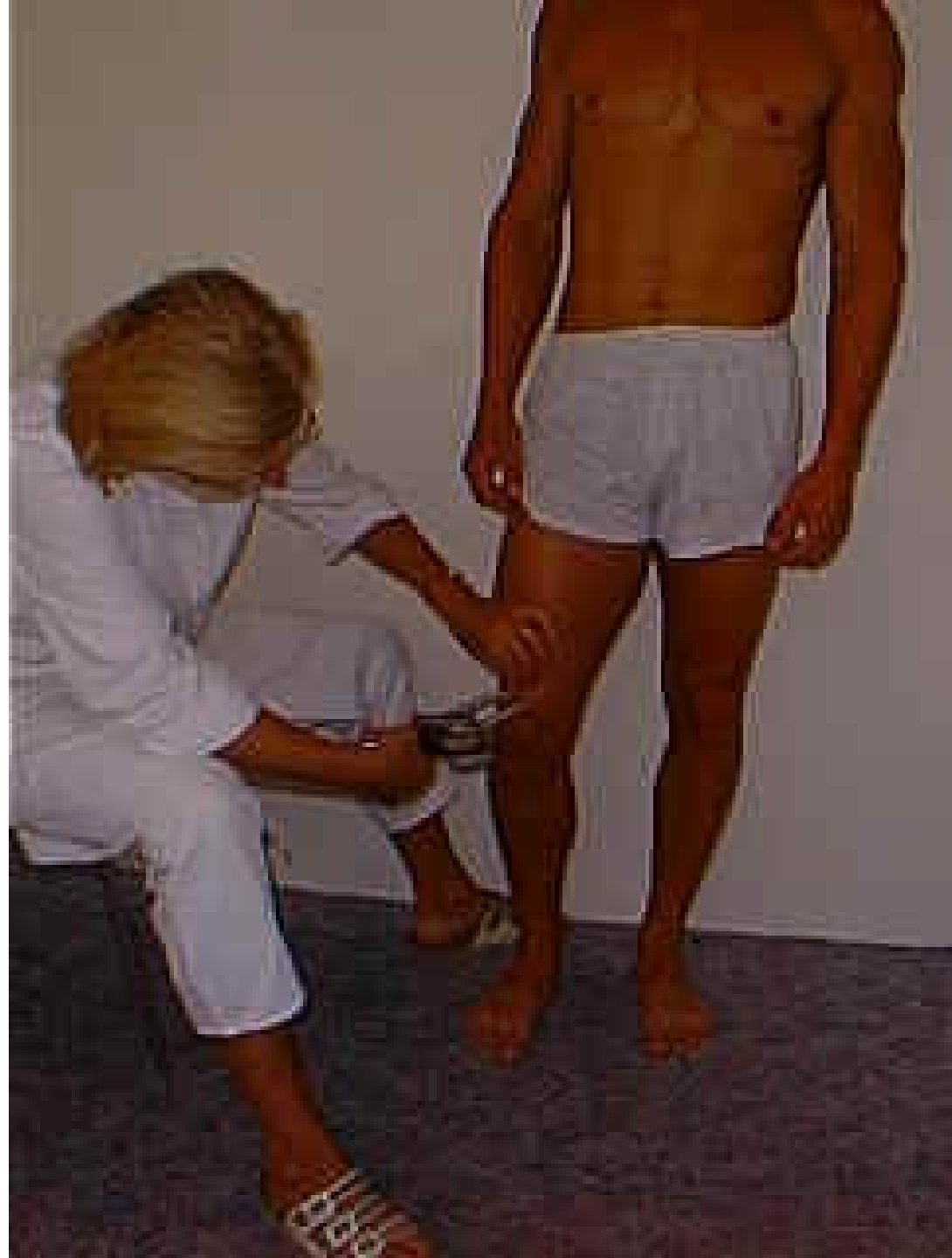- Řasa probíhá svisle
- Měříme nad čtyřhlavým svalem stehenním
- V polovině vzdálenosti mezi rozkrokem a kolenem
- Na uvolněné pravé dolní končetině
- (místo měření obvodu stehna)



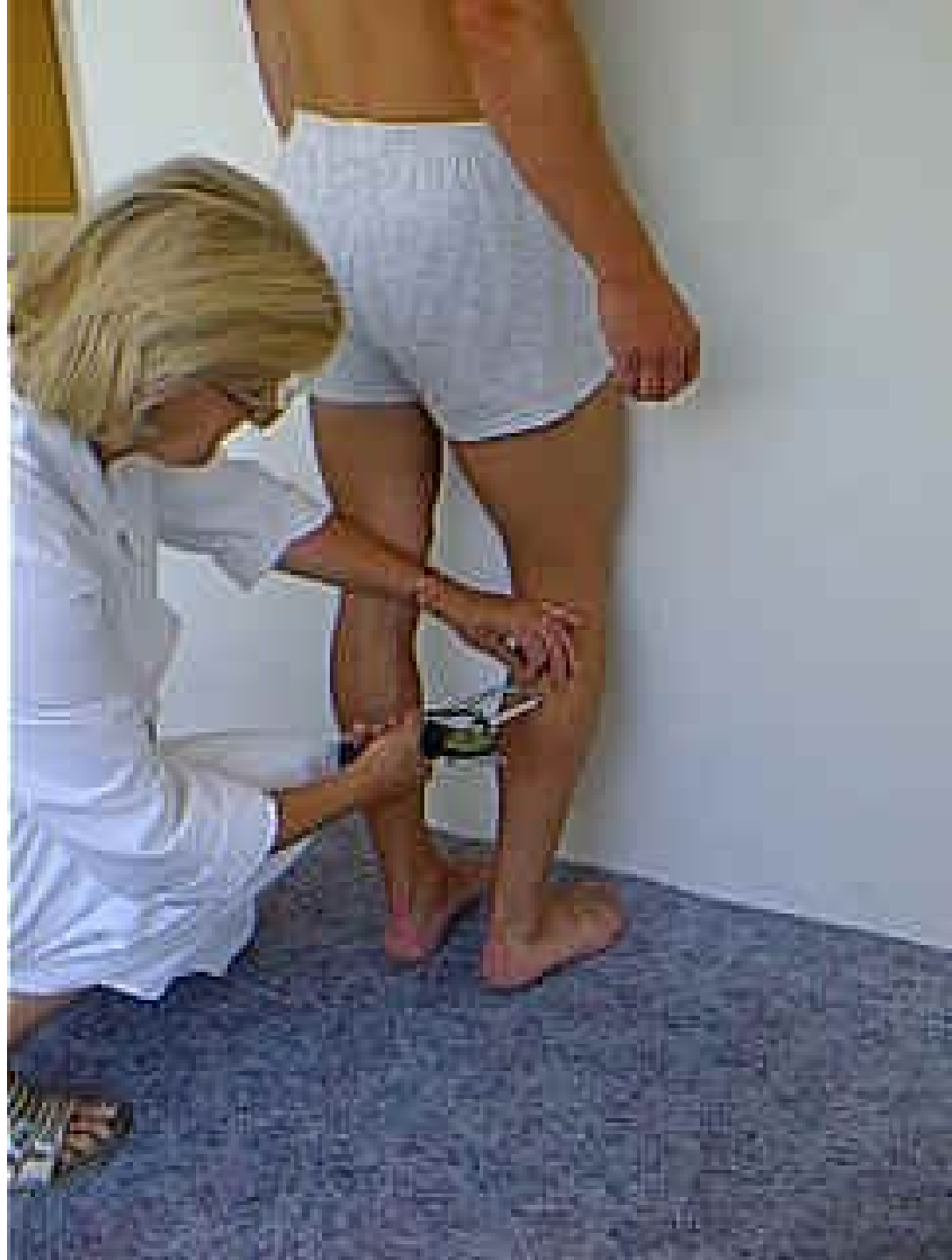- **Kožní řasa nad quadricípsem**



- **Kožní řasa nad patelou**
- **(pro měření dle Pařízkové)**

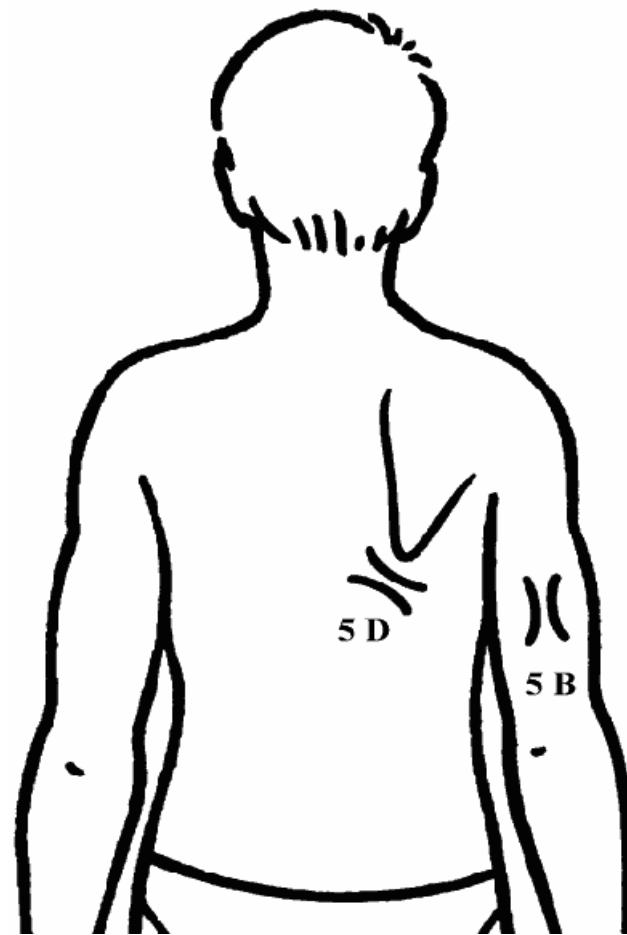


- **Kožní řasa na lýtku**
- **(pro měření dle Pařízkové)**



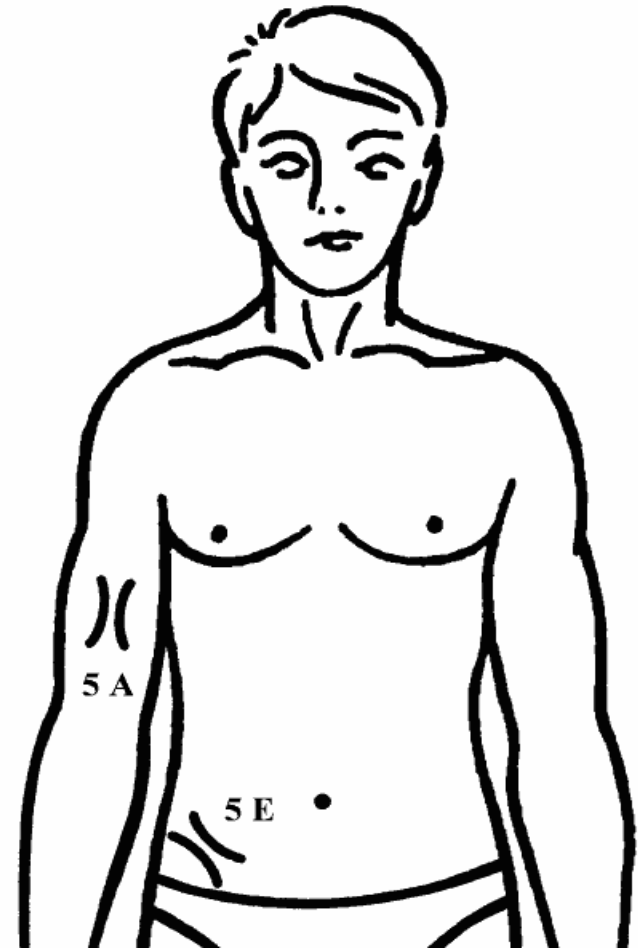
# Kožní řasa subscapulare

- Vyšetřovaná osoba stojí zády k měřiteli
- Ramena uvolněná
- Paže visí volně podél těla
- Kožní řasa leží těsně pod dolním úhlem pravé lopatky
- Probíhá mírně šikmo dolů podle průběhu žebra (asi 45°)
- Měříme těsně pod prsty



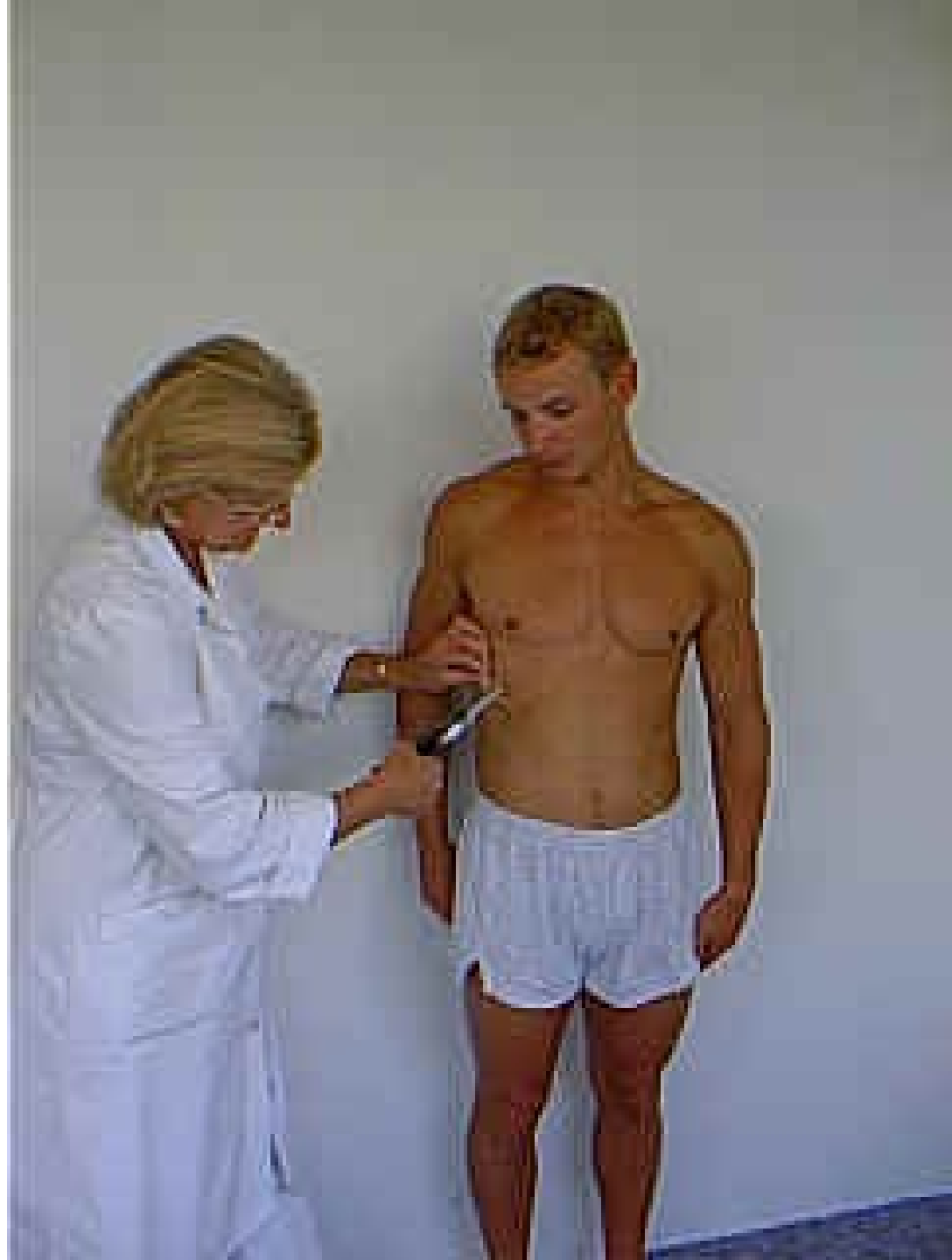# Kožní řasa suprailiacale

- Asi 3 cm nad hřebenem pravé kosti kyčelní v průsečíku hřebene a čáry spuštěné z přední axiální čáry
- Měříme zepředu
- Řasu vytahujeme šikmo

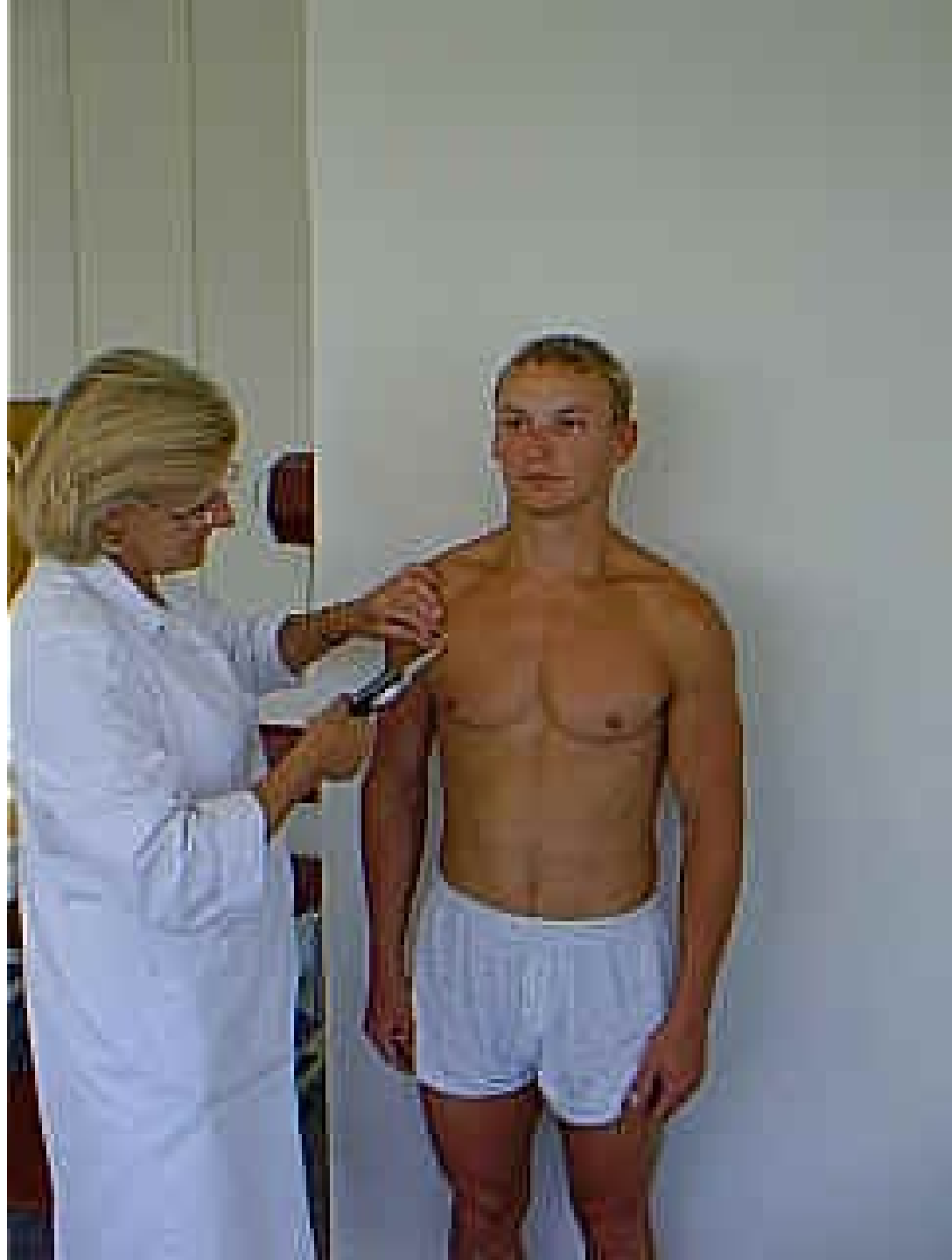



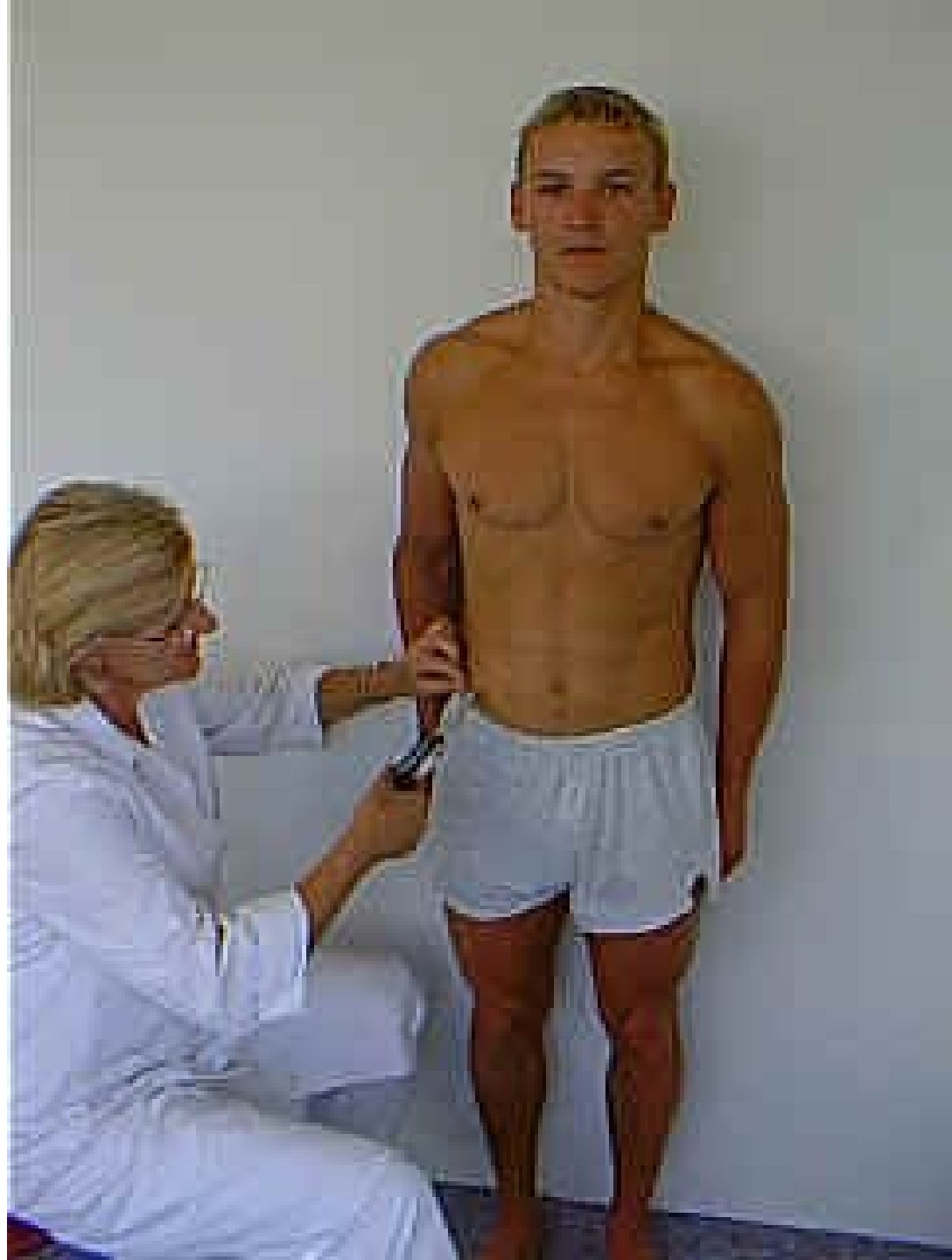- **Kožní řasa na hrudníku ve výši 10. žebra**
- **(pro měření dle Pařízkové)**



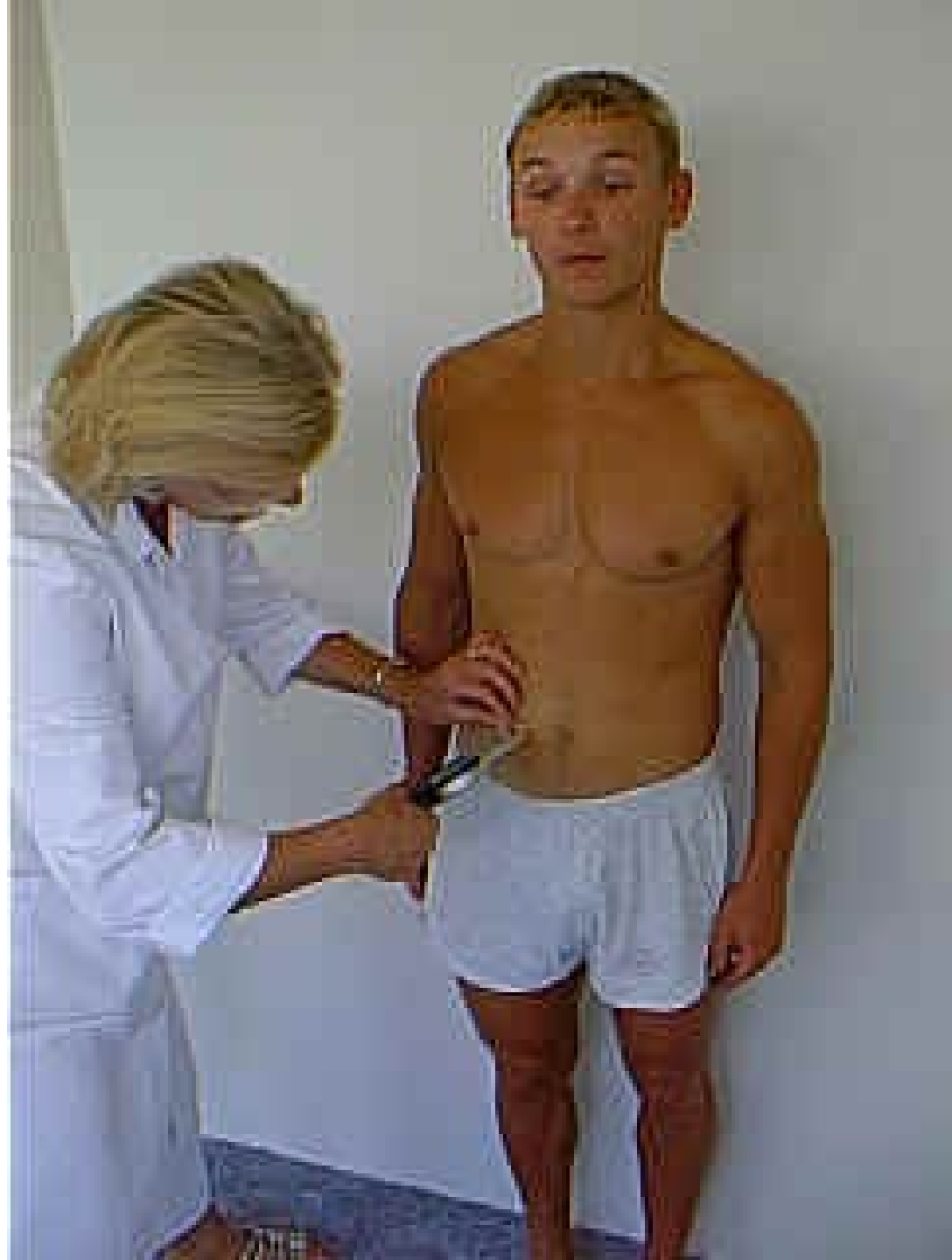- **Kožní řasa na předním ohraničení axillární jámy nad okrajem m. pectoralis major**



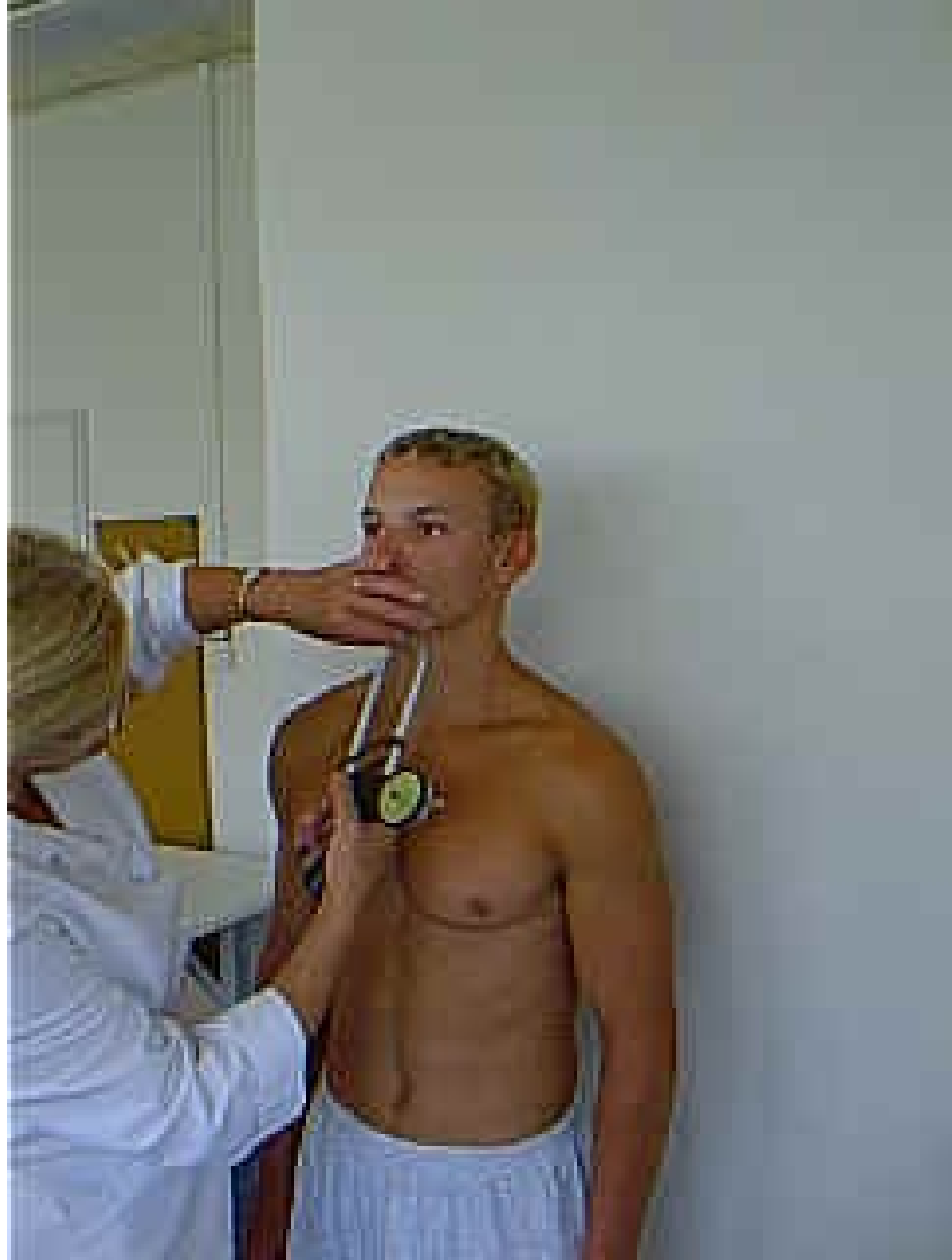- **Kožní řasa  
suprailiacale**



- **Kožní řasa na bříše - v 1/4 vzdálenosti mezi omphalion a iliospinale anterior blíže k omphalion anterior**



- **Kožní řasa na  
bradě nad  
jazyčkou**



- **Kožní řasa na tváři**
- **pod spánkem na spojnici tragionalare**

