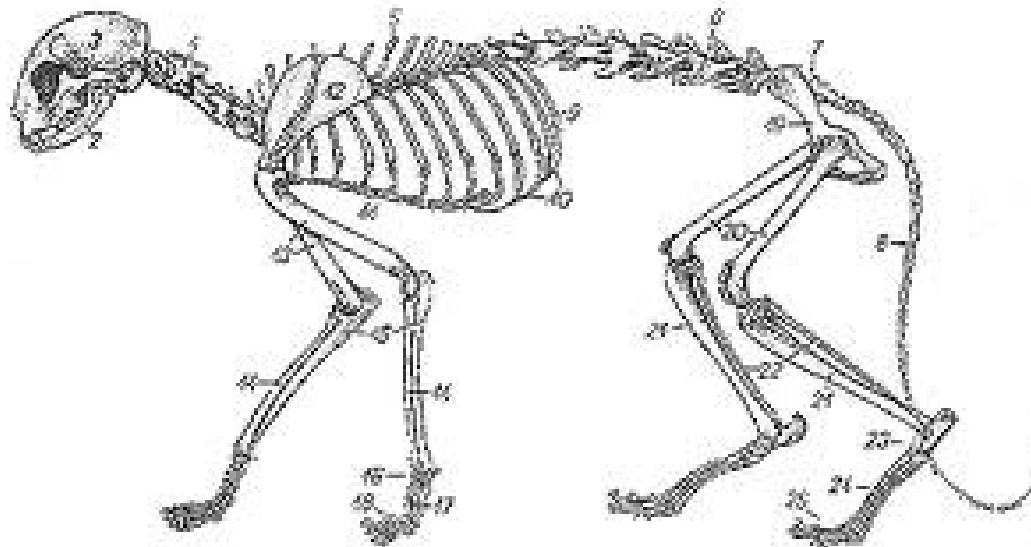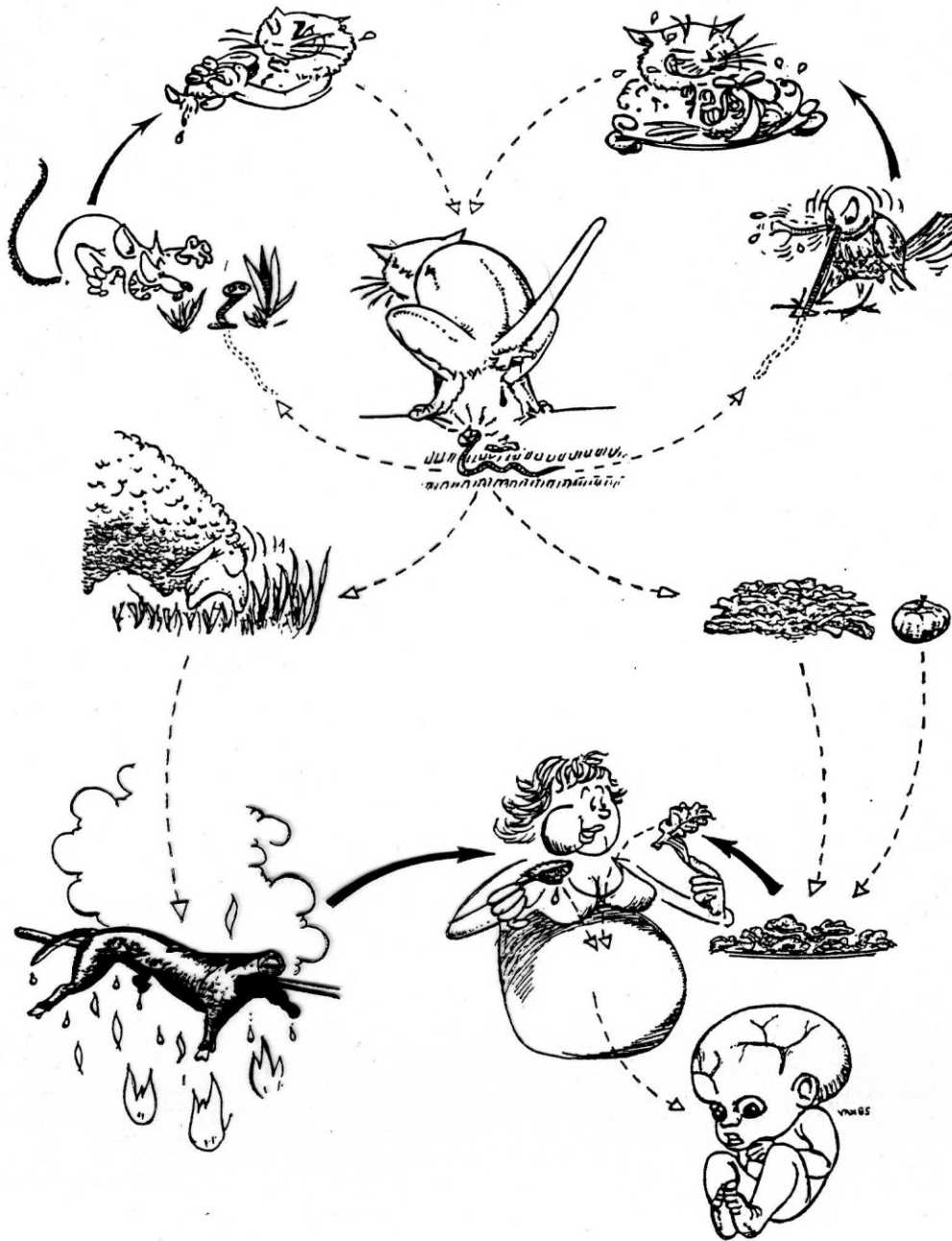
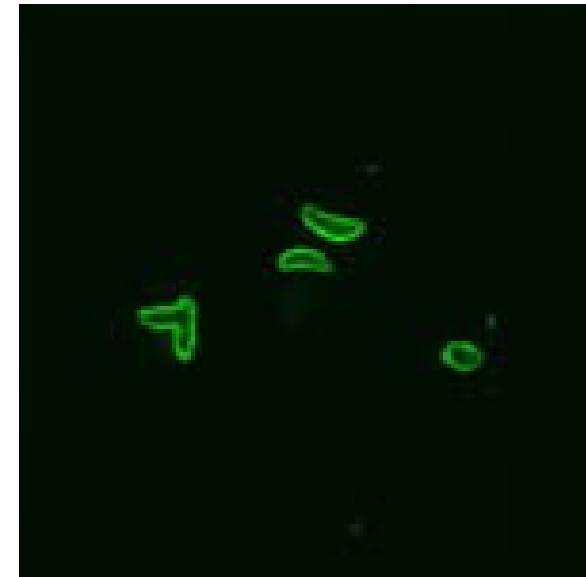
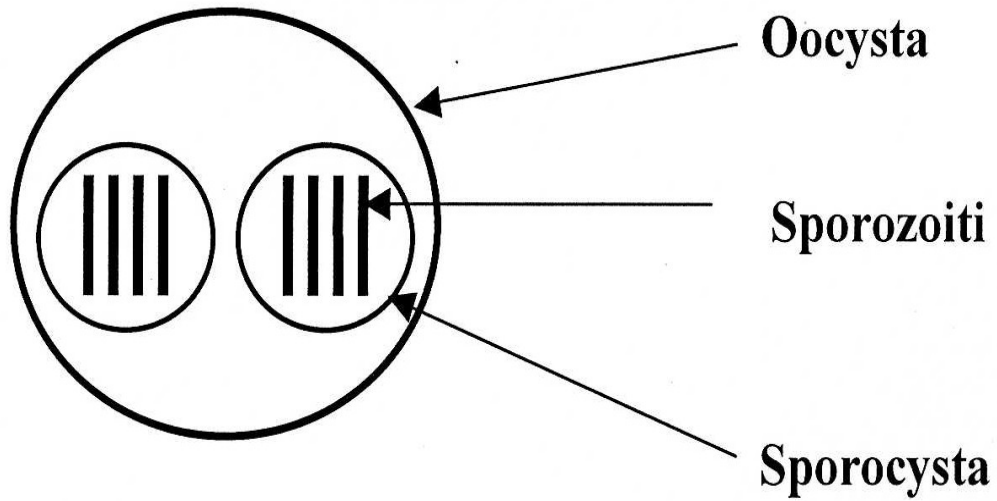




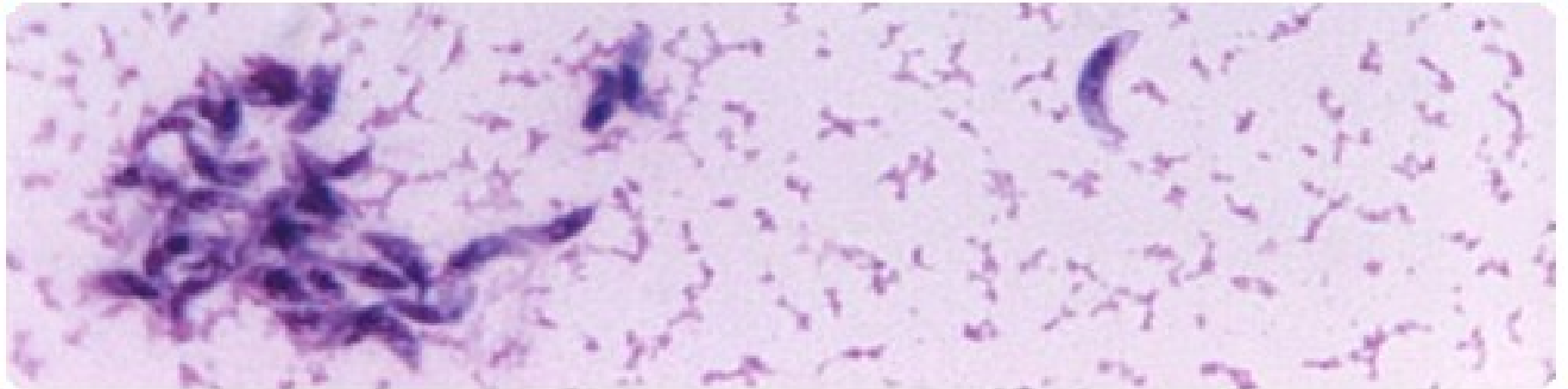
Toxoplasmosis



Toxoplasma gondii - toxoplasmosa



Imunofluoresce, IFA



V USA je toxoplasmosa v současnosti považována za hlavní příčinu úmrtí na nemoci typu foodborn diseases. Více než 60 milionů lidí, mužů, žen a dětí, je zde napadeno Toxoplasmou gondii, ale pouze malá část z nich má/měla nějaké příznaky tohoto onemocnění. Imunitní systém zdravého člověka je totiž schopen udržet onemocnění na úrovni, kdy nemoc nepůsobí žádné problémy.

Avšak ženy nově infikované Toxoplasmou před započítím těhotenství a pacienti s oslabeným imunitním systémem by se měli mít na pozoru, neboť nemoc u nich může vyvolat řadu vážných následků.

Hostitelé

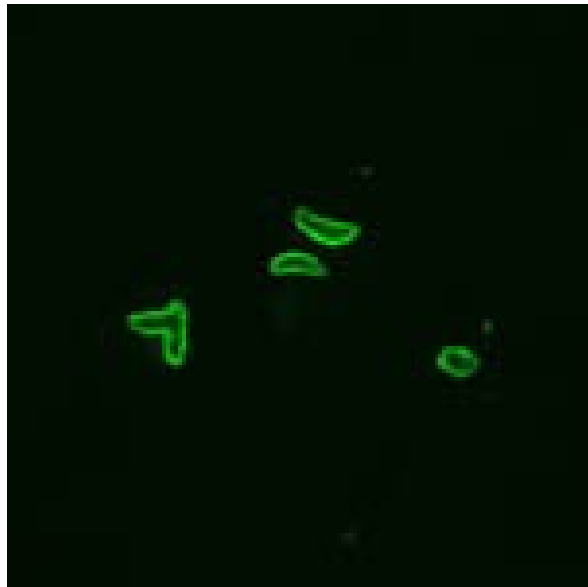
Asi 200 druhů savců a ptáků je napadáno meronty - extraintestinálním tkáňovým stádiem *Toxoplasma gondii*. Tito hostitelé představují fakultativní (mezi)hostitele cizopasníka.

Definitivní hostitel: kočka domácí a kočka divoká

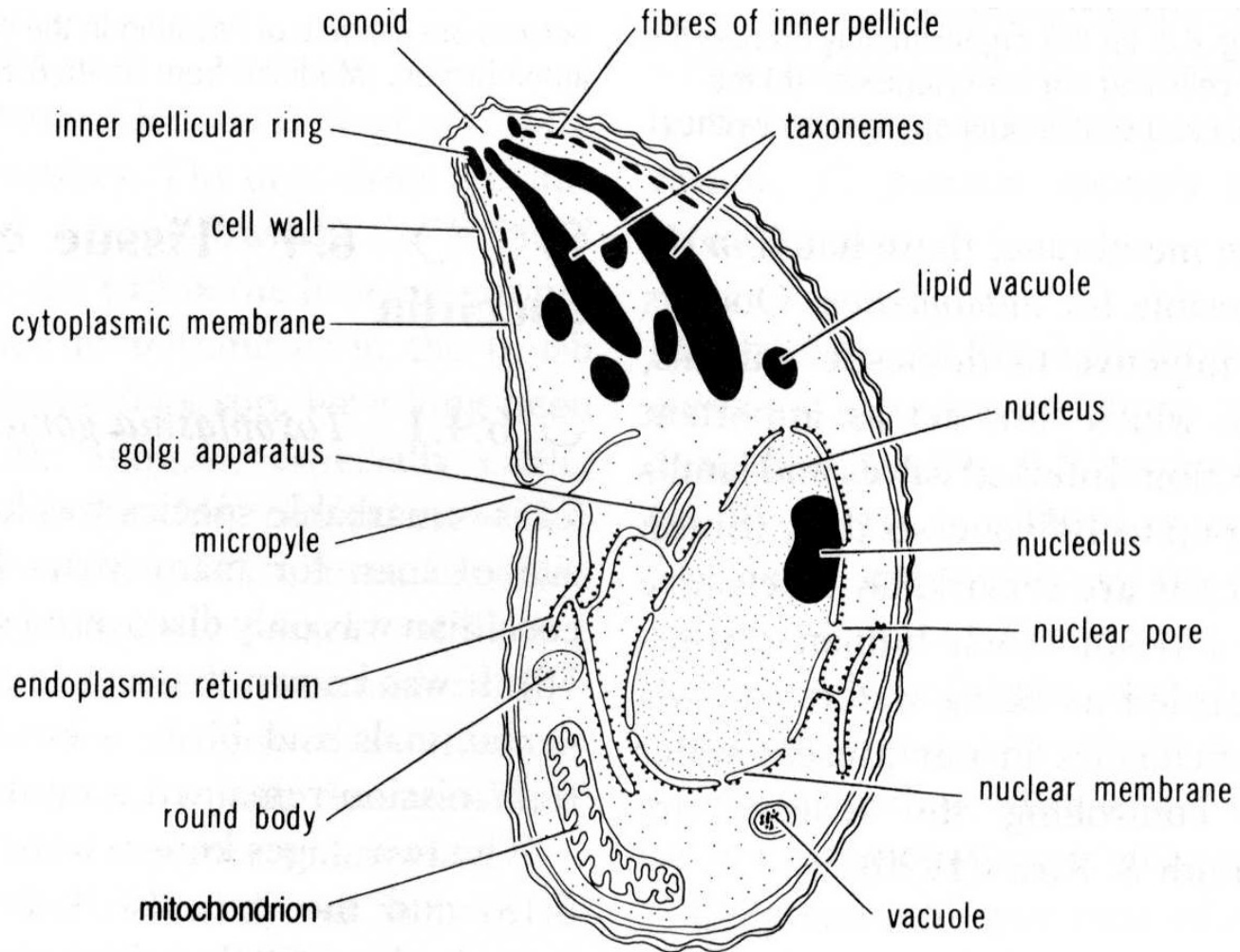


Felis catus, Felis concolor, F. pardalis, F. wiedii, F. jagouroundi, Lynx rufus, Felis bengalis
(puma, kaguár, ocelot, margay, jaguár, rys, tygr bengálský)

Trofozoit



Imunofluorescence, IFA



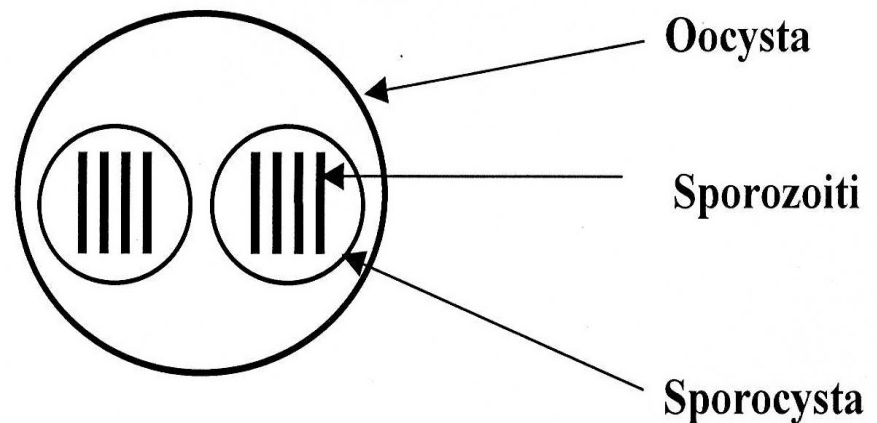
Morfologie

Tenkostěnná vysporulovaná oocysta = 2 sporocysty každá se 4 sporozoity

Oocysta: průměrná velikost 13 x 12 μm , rozsah 12 - 15 x 10 - 13 μm

Spocysta: průměrná velikost 9 x 6.5 μm , rozsah 6 - 10 x 6 - 8 μm

Sporozoiti: průměrná velikost 8 x 2 μm



Geografické rozšíření a výskyt

Kosmopolitní - ve všech typech lidských společnostech s výjimkou velmi izolovaných míst

Prevalence dosahuje až 90% (serologie)

Vyšší prevalence - teplé a vlhké oblasti

Nižší prevalence - chladné a suché oblasti

Evropa a Severní Amerika až 30 až 50% populace

Afrika 47%

Prevalence infekce roste s věkem - hlavně po 35 letech věku a u starších lidí

Pouze 1% lidí majících protilátky má klinické symptomy onemocnění

Klinická toxoplasmóza - vliv na zdraví člověka:

- aborty
- kongenitální defekty u dětí
- poškození zraku, oslepnutí
- akutní a chronické onemocnění

USA - roční náklady na léčení dětí - 8.8 miliardy dolarů (1994)

Některé otázky kolem toxoplasmosy ?

- Co to je toxoplasmosa ?
- Co ji působí ?
- Jaké jsou způsoby přenosu na člověka ?
- Jaké zdravotní problémy nemoc působí ?
- Jak se mohu před toxoplasmou chránit ?
- Jaké jsou preventivní opatření ?
- Musím se zbavit své kočky, když chci být těhotná ?

Co to je toxoplasmosa ?

- **Jednobuněčný parazit nazvaný Toxoplasma gondii je původcem onemocnění zvaného toxoplasmosa.**
- **Parazit se vyskytuje celosvětově a napadá obvykle značnou část populace člověka (např. v USA 60mil. lidí)**
- **Lidé napadení tímto cizopasníkem obvykle nemají žádné příznaky onemocnění, protože jejich imunitní systém udržuje parazita ve stavu, kdy není schopen vyvolat onemocnění.**
- **Jedině u těhotných žen a u osob s oslabeným imunitním systémem je nebezpečí vzniku onemocnění vedoucím ke značným zdravotním problémům.**

Kdo je toxoplasmosou nejvíce ohrožen ?

Existují dvě skupiny lidí, kteří jsou toxoplasmosou nejvíce ohroženi:

- Děti narozené matkám, které byly nově infikovány parazitem *Toxoplasma gondii* během těhotenství nebo těsně před jeho začátkem.**
- Osoby, které mají významně oslabený imunitní a to buď v důsledku HIV/AIDS positivity a nebo v případě aplikace některých typů chemoterapie nebo po transplantaci orgánů.**

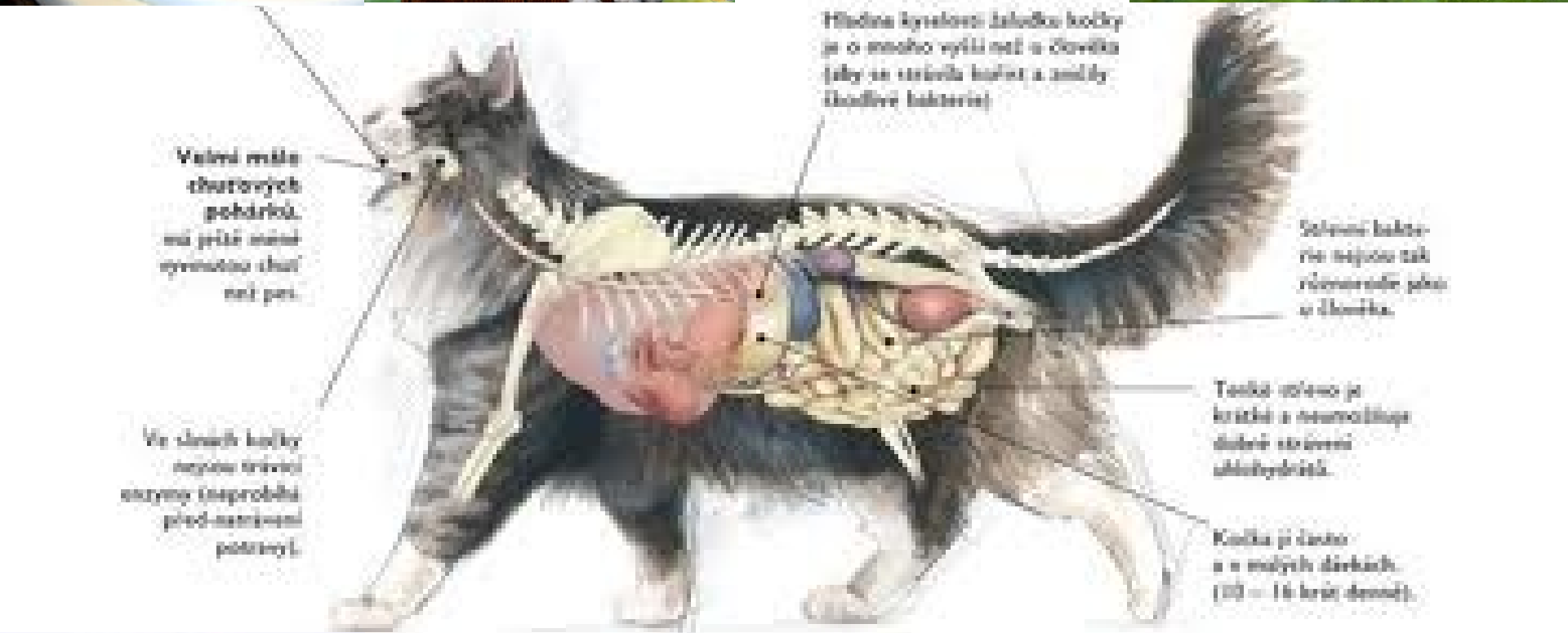Jak se člověk může nakazit ?

- **Pozřením nedovařeného, kontaminovaného masa (především vepřového, jehněčího a zvěřiny).**
- **Náhodným polknutím nedovařeného, kontaminovaného masa při práci s ním a z neumytých rukou po práci. (toxoplasma nemůže proniknout do těla přes neporušenou pokožku).**
- **Pozřením potravy, která přišla do kontaktu s kontaminovanými noži, kuchyňským náčiním, krájecími prkénky a další potravou, která byla v kontaktu se syrovým kontaminovaným masem.**
- **Vypitím vody kontaminované Toxoplasma gondii.**
- **Náhodným polknutím oocysty cizopasníka při kontaktu s kočičími výkaly, které Toxoplasmu obsahují.**
- **To se může stát zejména v těchto případech:**

Jak se člověk může nakazit ?

- **Může se stát při:**
 - Při čištění kočičího záchodu, ve kterém jsou výkaly s Toxoplasmou.
 - Dotykem a polknutím čehokoliv co bylo v kontaktu s kočičími výkaly obsahujícími Toxoplasmu.
 - Náhodným polknutím kontaminované hlíny (např. při neumytí rukou po práci na zahradě nebo pozřením neumytého ovoce a zeleniny ze zahrady).
- Z matky na dítě – kongenitální přenos
- Získáním infikovaného orgánu při transplantaci nebo infikované krve při transfuzi – obojí vzácné





Valeň mála
čuchových
pohárků,
ná přité mála
rychnotou chut
ně přit.

Ve sluchě kočky
nejou trávou
stopy (naprobli
před-návěsti
potravě).

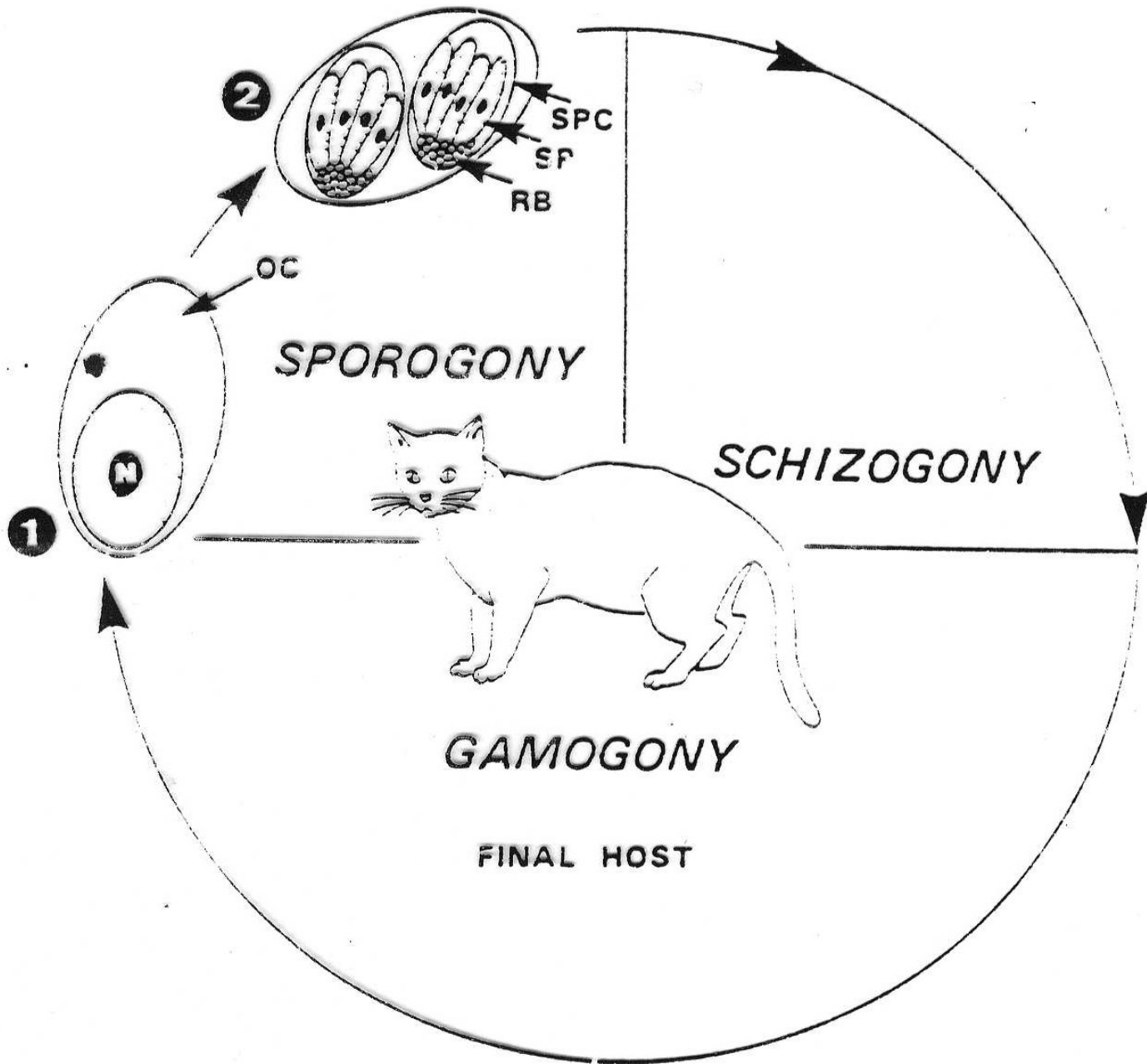
Hledná kyseleci žaludku kočky
je o mnoho větší než u člověka
(aby se strávila kyselá a smělá
škodlivé bakterie)

Solenní bakterie
nejou tak
různorodé jako
u člověka.

Tačka ušima je
krátká a neumožňuje
dálší strážení
okolitřídě.

Kočka je často
a v malých dírkách.
(10 - 16 krát denně).





Životní cyklus

DH: kočka - homoxenní ŽC

MzH: mnoho druhů obratlovců - heteroxenní ŽC

Průběh ŽC: merogonie - gamogonie - sporogonie

1. Nevysporulovaná **oocysta** je vylučována s výkaly
2. Sporulace probíhá ve vnějším prostředí, tj. mimo hostitele (podle teploty trvá **sporulace** 1 - 5 dnů). Oocysty mohou být šířeny tzv. transportním hostitelem - mouchy, švábi
3. Pozření oocysty **mezihostitelem typu I** (herbivor nebo omnivor) - uvolnění sporozoitů ve střevě MzH a **penetrace extraintestinálních buněk** (např. RES = lymfatické uzliny, mozek, oči, svaly, bránice, pohlavní orgány).
4. Intracelulární reprodukce (**endodygonie**) vedoucí k tvorbě **pseudocysty** vyplněné merozoity = tachyzoity (tachy= rychle). V každé napadené buňce se formuje 16 merozoitů). Pozření této pseudocysty kočkou (DH)
5. Volní merozoiti (**tachyzoiti**) v krvi nebo lymfě mohou proniknout placentou gravidní ženy do vyvíjejícího se embrya a způsobit zde jeho vážné poškození (kongenitální toxoplasmóza)

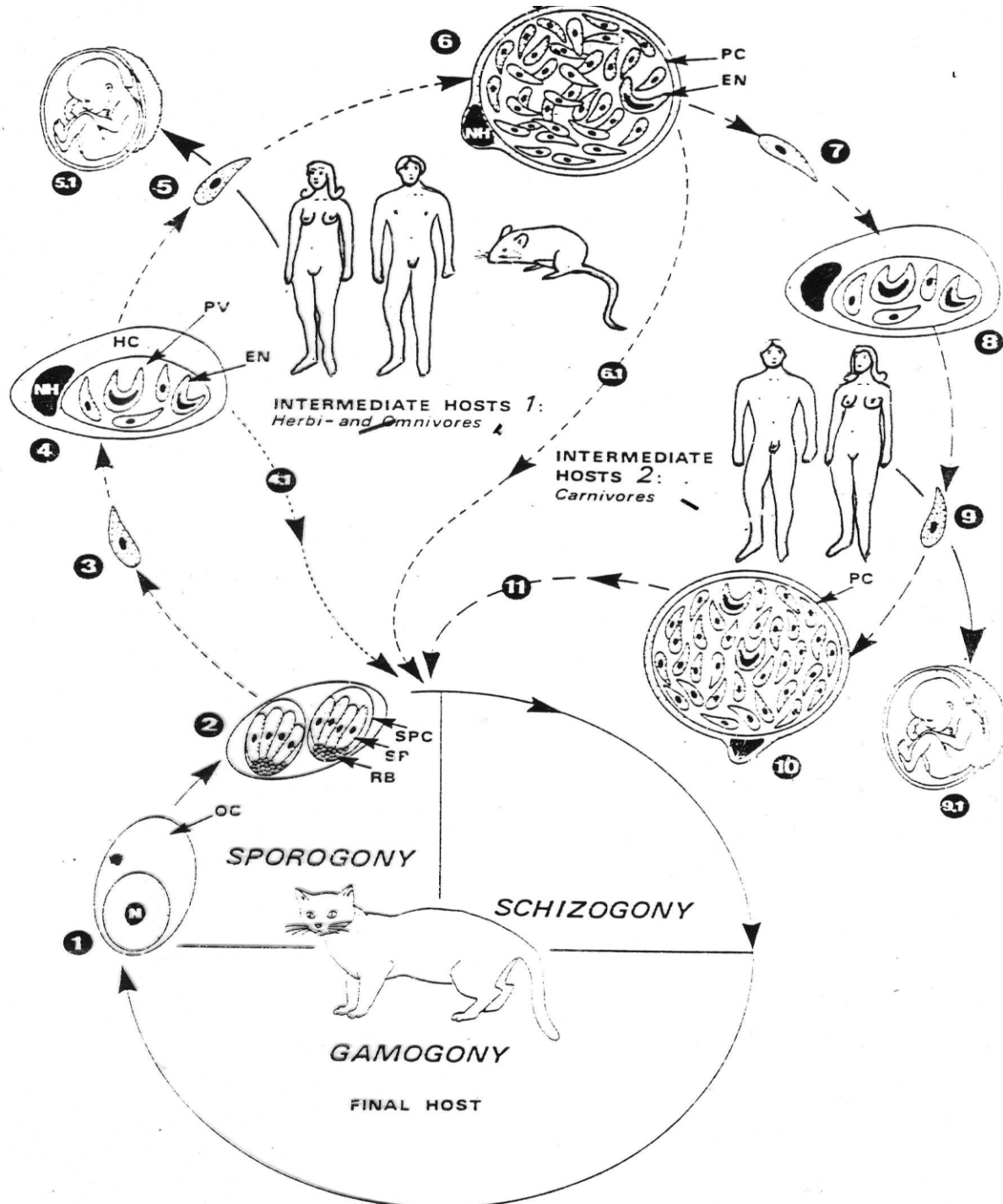


Životní cyklus

DH: kočka - homoxenní ŽC

MzH: mnoho druhů obratlovců - heteroxenní ŽC

6. Tvorba tzv. tkáňových cyst v mozku a kosterní svalovině; po několika endodyogoniích tato cysta obsahuje mnoho merozoitů = **bradyzoitů** (brady = pomalu) infekčních pro kočku
7. Pozření této cysty carnivorem nebo člověkem (**MzH typu II**) vede k opakované tvorbě tkáňových cyst; opakuje se opětovné namnožení cizopasníka cestou pseudocyst vedoucí ke tvorbě cyst tkáňových; totéž jako u MzH typu I)
8. Kočka se může nakazit také tkáňovými cystami z MzH II
9. Kočka (DH) pozře pseudocystu (tachyzoiti) nebo tkáňovou cystu (bradyzoiti), v epitelu střeva (enterocyty střední části tenkého střeva) probíhá pohlavní část cyklu parazita - **gamogonie** vedoucí ke tvorbě oocysty
 - tkáňová cysta v MzH typu II = oocysty za 3 - 5 dnů
 - pseudocysta v MzH typu I = oocysta za 9 - 11 dnů
 - pozření oocysty = oocysta za 21 - 24 dnů



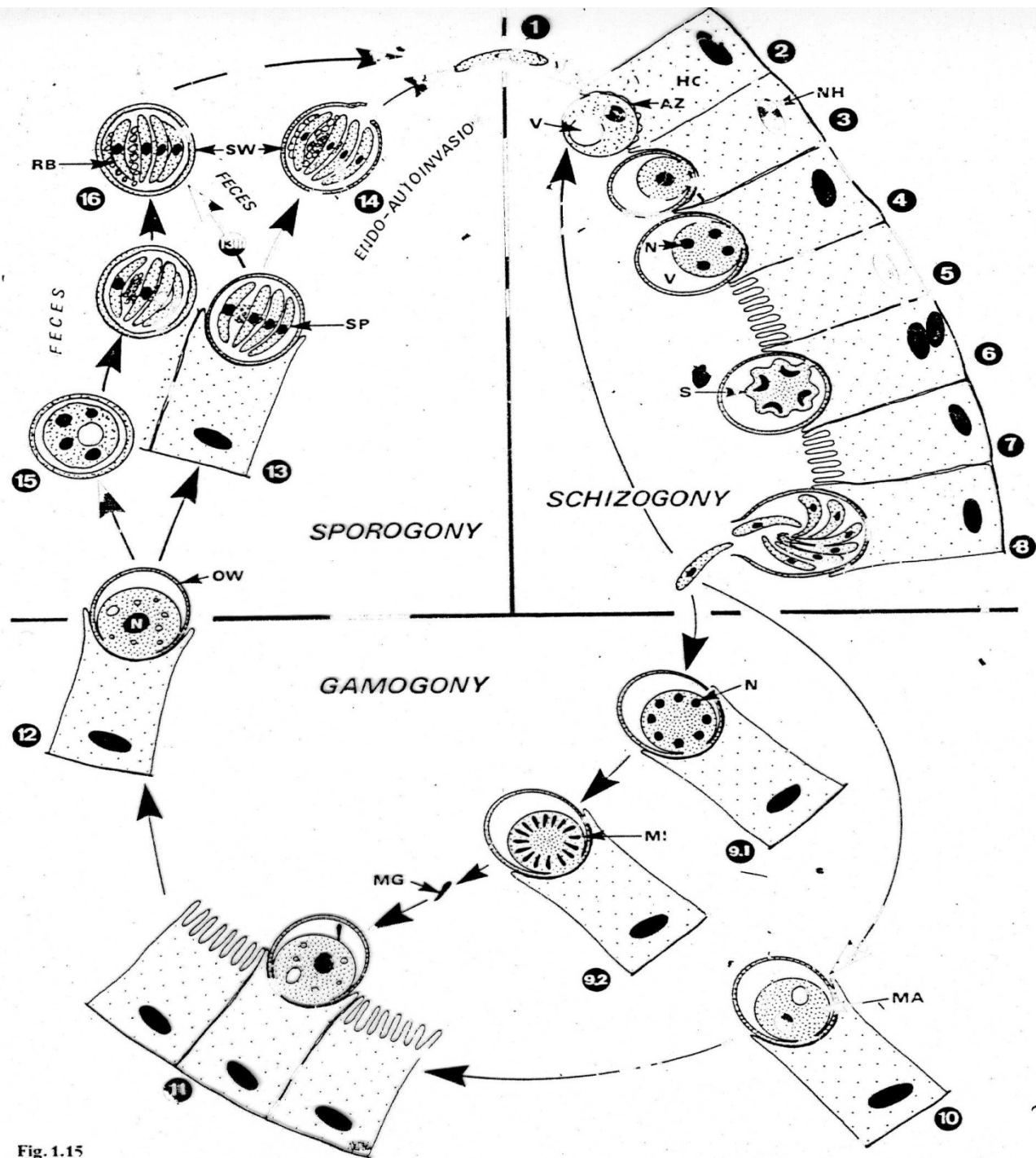
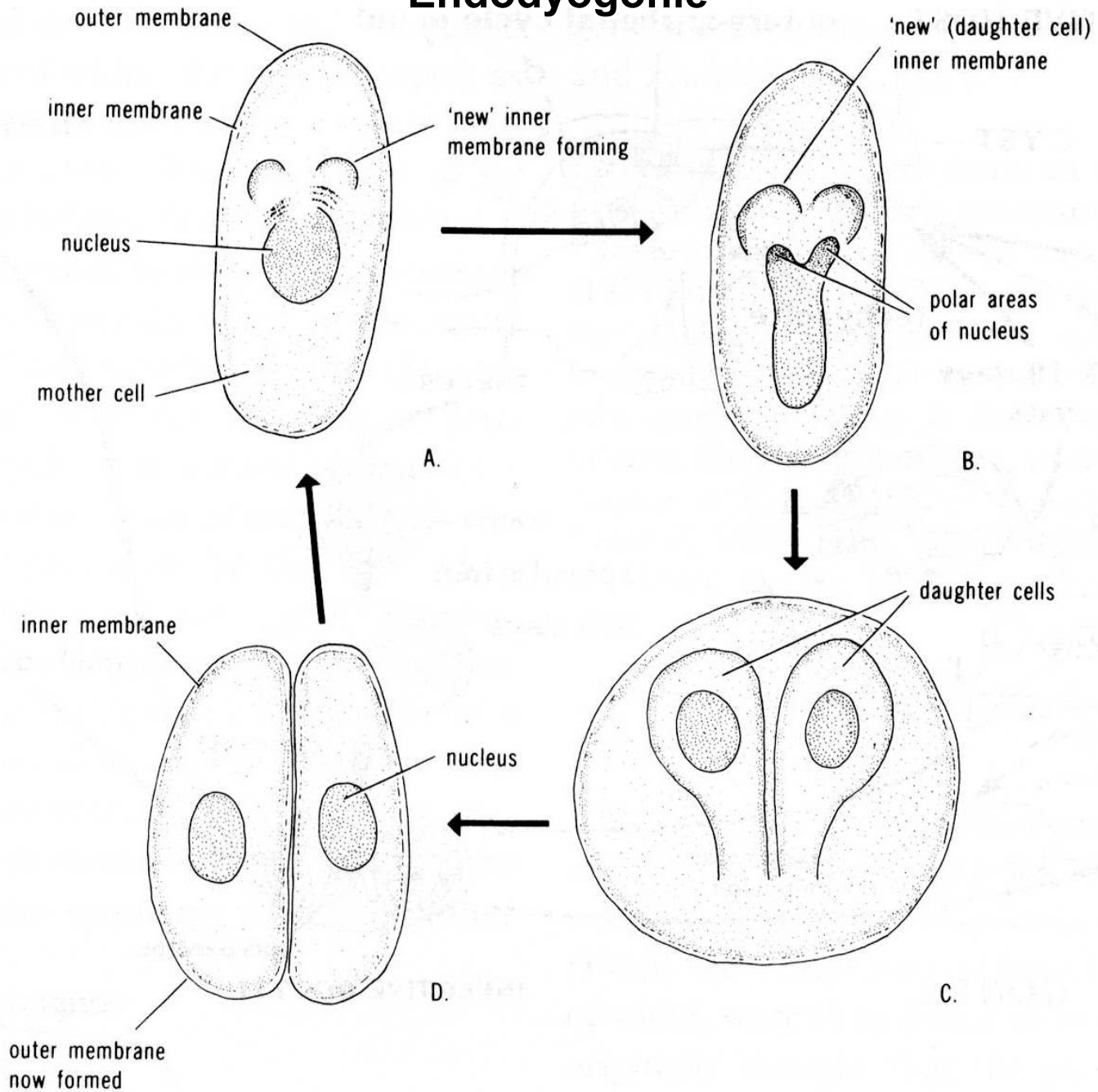


Fig. 1.15

Endodyogonie



Způsoby přenosu toxoplasmy

Způsoby přenosu toxoplasmosy

1. Ingesce a inhalace oocysty - zdroj infekce je vždy kočka

- Kočka se nakazí při lovu v přírodě a pak kontaminuje okolní prostředí oocystami.
- V bytě - kočičí záchod (pískoviště) - vysoká koncentrace oocyst - ingesce a inhalace
- V některých částech světa až 100% promoření kočkovitých šelem - rezervoár nákazy

2. Kongenitální toxoplasmosa vzácná = katastrofální následky pro dítě

- Pro gravidní ženu je každá kočka potenciální riziko.
- Nekrmit kočky syrovým masem !
- Vakcinace koček je možná !

3. Pozření syrového nebo nedostatečně tepelně zpracovaného masa (alespoň 60-70°C)



Toxoplasmosa v mase zvířat

Nálezy Toxoplasmy v mase zvířat

Druh masa	napadení	poznámka
Skopové	4 - 67%	převážně 30%
Kozí	30 - 40%	málo údajů
Hovězí	0 - 24%	většinou negativní
Vepřové	0 - 43%	většinou 10-20%
Konina	výskyt	málo údajů

Přenos mateřským mlékem potvrzen pouze experimentálně !

Přenos možný i poraněním, spojivkou, genitálie.

Přenos potravou (Foodborn transmission)

Svalovina napadených zvířat je kontaminována mikroskopickými cystami parazita obsahujícími bradyzoity, které mohou být přeneseny do těla člověka s potravou.

Člověk pak může být infikován:

- Pozřením nedovařeného a kontaminovaného masa především vepřového, jehněčího a zvěřiny.
- Náhodným polknutím nedovařeného a kontaminovaného masa , které ulpí po práci s ním na neumytých rukou.
Toxoplasma nemůže proniknout do těla přes neporaněnou pokožku.
- Potrava člověka může být kontaminována také nečistými noži, kuchyňským náčiním a krájecími prkénky po práci se syrovým masem obsahujícím cystická stádia cizopasníka.



Přenos ze zvířat na člověka (zoonotic transmission)

- **Kočky hrají významnou roli při přenosu a šíření toxoplasmózy. Kočka se nakazí pozřením infikovaných hlodavců, ptáků a jiných malých zvířat. Paraziti jsou pak kočkami vylučováni s výkaly ve formě oocyst, které jsou mikroskopických rozměrů.**
- **Koťata a kočky mohou vylučovat miliony oocyst ve svých výkalech již za 3 týdny po infekci. Kočky, která ve svých výkalech vylučuje oocysty toxoplasmy jimi kontaminuje svůj záchod. Pokud se kočka pohybuje i vně bytu kontaminuje svými výkaly půdu a vodu ve vnějším prostředí (např. zahrada, pole, pískoviště, hřiště).**

Přenos ze zvířat na člověka - 2

(zoonotic transmission)

Člověk může polknout oocystu parazita a být následně infikován těmito způsoby:

- Náhodné polknutí oocysty při čištění kočičího záchodu kontaminovaného výkaly.**
- Náhodné polknutí oocysty po doteku nebo polknutí něčeho co bylo v kontaktu s kočičími výkaly.**
- Náhodné polknutí oocysty v kontaminované půdě (např. z neumytých rukou po práci na zahradě nebo po pozření neumytého ovoce nebo zeleniny).**
- Vypití vody kontaminované oocystami toxoplasmy.**

Přenos z matky na dítě (congenital transmission)

- Žena, která je čerstvě napadena toxoplasmou může během svého těhotenství předat infekci svému nenarozenému dítěti – kongenitální přenos.
- Žena přitom nemusí mít žádné symptomy onemocnění, ale její dítě může mít velice vážné následky jako například poškození nervové soustavy a nebo očí.

Vzácné způsoby přenosu

- Příjemci transplantovaných orgánů mohou být infikováni přijetím orgánu donora pozitivního na toxoplasmu.
- Vzácněji se člověk rovněž může nakazit při transfuzi infikované krve.
- Laboratorní pracovníci se také mohou nakazit při manipulaci s infikovanou krví při náhodné inokulaci.

Epidemiologie

350 druhů živočichů
antropourgická ohniska toxoplasmózy

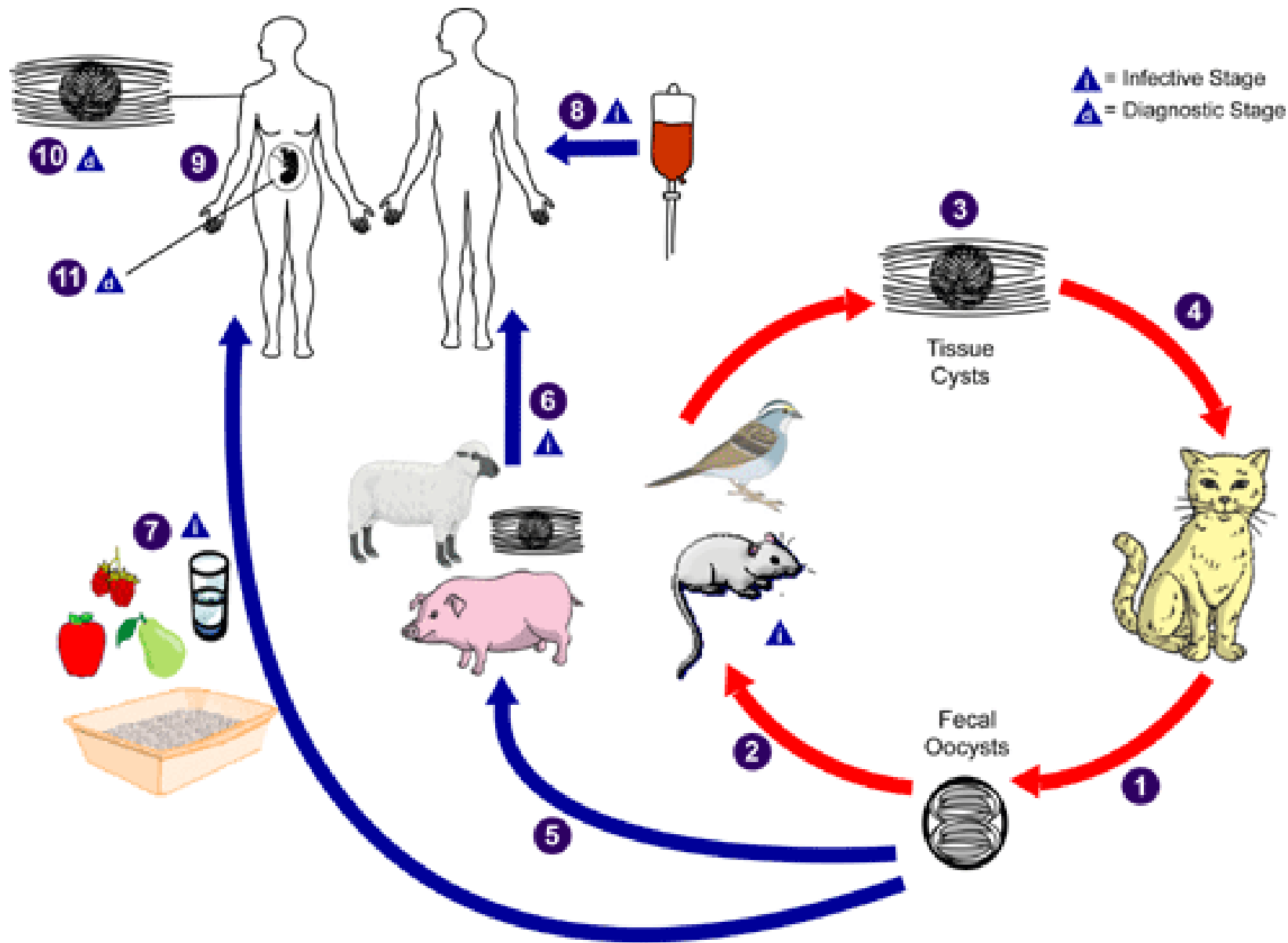
cyklus

Interanimální
Interhumánní



Přenos toxoplasmózy:

1. Ingesce a inhalace oocysty
2. Kongenitální přenos
3. Karnivorie



„Zdraví lidé“ (nonpregnant)

- U tzv. „zdravých lidí“ infikovaných toxoplasmou nejsou často žádné symptomy onemocnění, protože jejich imunitní systém stačí udržet cizopasníka v úrovni, kdy nejsou žádné známky onemocnění patrné.
- U lidí, kteří mají příznaky onemocnění jsou tyto často zaměňovány za tzv. chřipkové příznaky – např. zduření mízních uzlin, bolesti ve svalech, které přetrvávají až několik týdnů a pak odezní.
- Cizopasníci však zůstávají v těle v inaktivovaném stavu a reaktivují se v případě, kdy je člověk vystaven např. imunosupresivní terapii.

Přenos z matky na dítě - kongenitální přenos

Všeobecně platí, že pokud byla žena toxoplasmosou napadena ještě před těhotenstvím, bude vyvíjející se dítě chráněno jejími protilátkami.

Pokud je ale žena těhotná a získá infekci *Toxoplasma gondii* během nebo těsně před těhotenstvím, může předat tuto infekci přes placentu nenarozenému dítěti – **kongenitální přenos**.

Poškození nenarozeného dítěte je často tím vážnější čím dříve bylo v matce parazitem napadeno.

Výsledkem infekce může být:

- Potrat
- narození mrtvého dítěte
- Narozené dítě má příznaky toxoplasmosy – např. hydrocephalus
- Narozené dítě je infikováno až po porodu a často nemá party žádné příznaky. Tyto se však vyvíjejí později během života dítěte a vedou až k pozdější ztrátě zraku, poškození mentálního vývoje a ke vzniku záchvatů.

Osoby s postižením očí

Postižení očí (nejčastěji retinochoroiditis) působené *Toxoplasma gondii* je většinou důsledkem kongenitální infekce nebo může pocházet z jakéhokoliv jiného způsobu přenosu.

Oční léze pocházející od kongenitálního přenosu nejsou obvykle patrné při porodu ale objevují se u 20 až 80% napadených v dospělosti.

V USA však méně než 2% napadených osob má díky infekci získané po porodu tyto oční léze. Tyto léze vedou k akutnímu zánětu rohovky.

Symptomy tohoto onemocnění jsou následující:

- bolestivost oka
- citlivost na světlo (fotofobie)
- slzení očí
- zakalené vidění
- Onemocnění oka může být reaktivováno za několik měsíců i let a vždy vede k většímu poškození rohovky. Pokud se poškození rohovky vyskytuje v její střední části vede onemocnění k postupné ztrátě zraku a celkové slepotě.

Osoby s oslabeným imunitním systémem

- Osoby s oslabeným imunitním systémem infikované *Toxoplasma gondii* mají obvykle příznaky těžkého onemocnění vyvolaného tímto cizopasníkem.
- Například člověk, který je infikován virem HIV a u kterého došlo k reaktivaci *Toxoplasmy* může mít symptomy jako např: hořečku, bolesti hlavy, záchvaty, nevolnost a špatnou koordinaci.
- Člověk, který získal HIV infekci a nebyl infikován předtím toxoplasmosou, prodělá pravděpodobně těžkou formu onemocnění.
- Osoby, které byly dříve infikovány *Toxoplasma gondii* a prodělávají např imunosupresivní léčbu jsou vystaveny riziku reaktivace toxoplasmosy.
- Infekce toxoplasmou u těhotné ženy, která je vystavena imunosupresivní léčbě může být rovněž reaktivována a může vést až ke kongenitálnímu přenosu cizopasníka.

Diagnostika

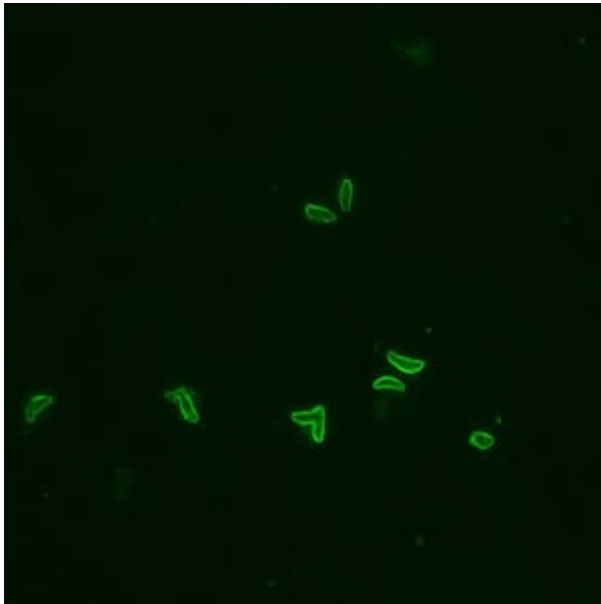
1. nález oocyst ve výkalech
 2. nález zoitů ve tkáních
 3. zjištění klinických příznaků onemocnění
 4. průkaz protilátek v krvi
- **flotační metody** (kočka vylučuje oocysty pouze 1 týden - malá pravděpodobnost záchytu)
 - **přímé metody** průkazu zoitů ve tkáních - mikroskopie, histologické metody
 - **nepřímé metody** průkazu zoitů ve tkáních - nákaza laboratorních myší
 - **klinika** - hydrocefalus, poškození zraku, neurologické příznaky
 - **asymptotický** průběh onemocnění
 - **serologické metody** - různé testy:
 - Sabin- Feldmanovo barvení (DT)
 - nepřímá hemaglutinace (IHA)
 - komplement fixační reakce (CF)
 - modifikovaná aglutinace (MAT)
 - latexový aglutinační test (LA)
 - nepřímá fluorescence (IFA)
 - ELISA
 - IgM-ISAGA - imunoglobulin M imunoabsorbčně aglutinační test

Diagnostika

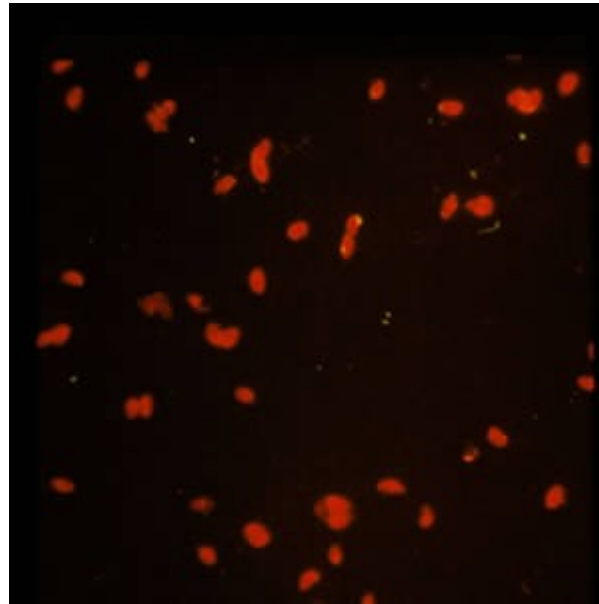
- **Diagnostika toxoplasmózy je v současné době prováděna sérologickými testy. Je-li cílem průkaz toxoplasmózy, používá se stanovení imunoglobulinu G (IgG). Je-li potřeba určit alespoň dobu/čas infekce (velmi důležité u těhotných žen) je využíváno stanovení imunoglobulinu M (IgM), případně některých dalších metod.**
- **Diagnostika rovněž využívá metod přímého stanovení pomocí histologických řezů a barvených preparátů tkání, cerebrospinálního moku (CSL) nebo dalšího materiálu pocházejícího z biopsie. Tyto techniky nejsou ale dnes používány často, neboť jsou obtížné a časově náročné.**

Diagnostika

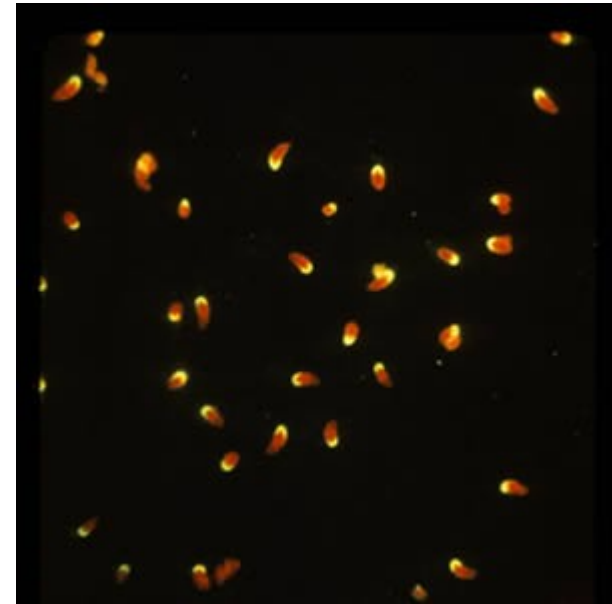
- **A:** Formalin-fixed *Toxoplasma gondii* tachyzoites, stained by immunofluorescence (IFA). This is a positive reaction (tachyzoites + human antibodies to *Toxoplasma* + FITC-labelled antihuman IgG = fluorescence.)
- **B:** Negative IFA for antibodies to *T. gondii*.
- **C:** Negative IFA for antibodies to *T. gondii*, polar stain reaction



A



B



C

Diagnostika

- **Paraziti mohou být rovněž izolováni z krve nebo dalších tělních tekutin (např. CSF), tyto techniky jsou ale velmi pracné a časově náročné.**
- **Molekulární techniky založené na detekci DNA cizopasníka se využívají mimo jiné ke stanovení kongenitální toxoplasmosy (odběr je prováděn punkcí z amniotické tekutiny).**
- **Oční formy onemocnění jsou diagnostikovány na základě zjišťování přítomnosti lézí na oku, na základě průběhu nemoci a často také serologickými testy.**

Parazito-hostitelské interakce

Průběhové formy toxoplasmosy: **akutní *versus* chronická**

Pouze 1% napadených lidí má příznaky onemocnění !

Poškození buněk hostitele růstem merontů a hypersensitivity

- Nekrotizace napadených tkání
- Poškození vyvíjecího se plodu v matce

Dvě formy onemocnění:

1. **prenatální toxoplasmosa**
2. **postnatální toxoplasmosa**

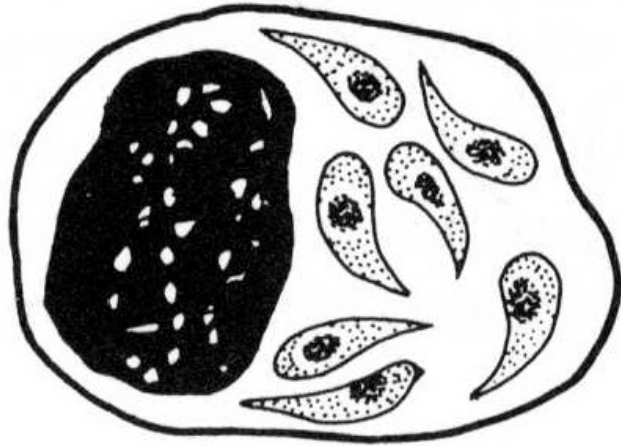
Toxoplasmosa a imunita

Toxoplasmosa je kontrolována imunitním systémem hostitele.

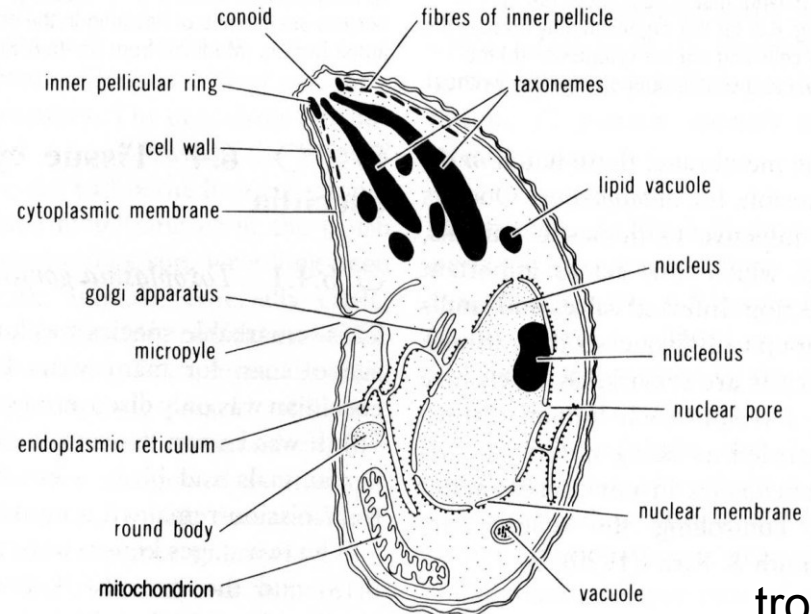
Manipulace s imunitním systémem mají vliv na propuknutí toxoplasmosy:

- AIDS
- Chemoterapie rakoviny
- Aplikace kortikosteroidů

U 30% pacientů HIV pozitivních se vyvíjí toxoplasmová encefalitida se špatnou prognózou



trofozoit v makrofágu



trofozoit

Léčení doposud velmi obtížné

Běžně se používají: 1. **Sulfonamidy** s pyrimetaminem
2. **Spiramycin**

Chemoterapie obvykle vede k potlačení klinických příznaků onemocnění, ale mamá za následek eliminaci infekce.

Akutní potřeba účinnějších terapeutických prostředků.

Terapie – dospělí

Pyrimethamin 25mg/d + sulfadiazin 100mg/kg/d x 4w
Clindamycin, Azithromycin, Dapson
Spiramycin – 4g/d x 4w – těhotné ženy

Terapie – děti

Pyrimethamin – 2mg/kg/d x 3w + sulfadiazin 100mg/kg/d x 4w
Clindamycin, Azithromycin, Dapson



„Zdraví lidé“ (nonpregnant)

- Většina tzv „zdravých lidí“ se zotaví sama bez nutnosti aplikace nějakých medikamentů.
- Osoby, které pociťují onemocnění mohou být léčeny různou kombinací léčiv jako např pyrimethamin a sulfadiazin.

Těhotné ženy, novorozenci a děti

Těhotné ženy, novorozenci a děti mohou být léčeni avšak parazita nelze zcela eliminovat, protože zůstává v buňkách napadených tkání a je obtížné jej použitou medikací zasáhnout.

Pacienti s oční formou toxoplasmosy

Osoby s oční formou toxoplasmosy musí být vždy léčeny specialistou – oftalmologem.

Ať už se podrobují jakékoliv léčbě, dávky léčiva budou vždy záviset na velikosti očních lézí, jejich umístění a charakteru - akutní versus chronická forma.

Osoby s oslabeným imunitním systémem

- Osoby s oslabeným imunitním systémem potřebují být léčeny do doby, pokud se jejich zdravotní stav nezlepší.
- Pacienti s AIDS musí být odpovídajícím způsobem léčeni po celý zbytek jejich života.

Preventivní doporučení pro cestovatele

Cestovatelé by se měli řídit následujícími radami:

- Maso tepelně zpracovávat až přes hodnotu bezpečné teploty($\geq 160^{\circ}\text{F}$ [74°C])
- Loupat nebo umývat ovoce a zeleninu před jídlem.
- Umývat potřeby na vaření a přípravu jídla, tj. nádobí, pracovní plochu, kuchyňské náčiní a ruce horkou vodou a mýdlem a to po každém kontaktu se syrovým masem nebo nemytým ovocem a zeleninou.
- Maso zmrazit na několik dní před jeho kuchyňskou úpravou.
- Používat ochranné gumové rukavice při práci na zahradě a při kontaktu s půdou nebo pískem, který může být kontaminován kočičími výkaly. Po práci na zahradě si vždy umýt ruce horkou vodou a mýdlem.
- Vyhnout se pití neupravené vody. *T. gondii* není usmrcena chlorem používaným k dezinfenci vody, proto musí být voda v rozvojových zemích buď filtrována nebo převařována. Pokud je to možné, můžeme používat originálně balenou pitnou vodu.
- Denně vynášet odpadkový koš. Oocysty *T. gondii* jsou infekční po 1 až 5 dnech po vyloučení s kočičími výkaly.

Musím se zbavit své kočky pokud jsem nebo mám v plánu být těhotná ?

- Ne v žádném případě ! Je ale potřeba se řídit následujícími radami a eliminovat tak riziko nákazy Toxoplasmou.
- Vyhněte se čištění kočičího záchodu. Pokud to není možné, používejte gumové rukavice a umývejte si ruce mýdlem a horkou vodou po každé manipulaci s ním.
- Zajistěte, aby písek v kočičím záchodě byl denně vyměňován. Oocysty toxoplasmy jsou totiž infekční až po 1 až 5 dnech po východu z kočky.
- Krmte kočku suchým komerčním krmivem nebo potravou z konzerv. Nikdy kočku nekrmte syrovým nebo tepelně nezpracovaným masem.
- Nepouštějte svou kočku ven.
- Vyhněte se cizím toulavým kočkám a koťatům. Nepořizujte si novou kočku během těhotenství.
- Zakryjte venkovní pískoviště.
- Při práci na zahradě a při kontaktu s hlínou noste gumové rukavice. Půda na zahradě může být kontaminována kočičími výkaly s oocystami. Po každém kontaktu s hlínou si mýdlem a horkou vodou umyjte ruce.

Toxoplasmosa a domácí zvířata

Ovce jsou poměrně běžně napadeny toxoplasmosou. Ekonomický význam mají především potraty.

Zjištěna u ovcí ve 34 zemích - onemocnění doloženo z Austrálie, Nového Zélandu, Velké Británie, Evropy, Asie a Severní Ameriky.

Málo údajů o ekonomických ztrátách, např. na Novém Zélandu až 72% potratů ovcí působí T. gondii.

Ve Velké Británii ročně uhynie přes 100 000 jehňat.

Ovce se nakazí pozřením oocyst pocházejících z kočičích výkalů. Ovce jsou k nákaze vnímavé v každém věku, nejvíce jsou napadené 4 letá zvířata. K potratu dochází 7 až 14 dnů po pozření oocysty.

Nejčastěji jsou napadány ovce žijící v blízkosti lidských sídel, kde se volně pohybují kočky. Výskyt onemocnění nejčastěji na podzim a v zimě, což je důsledek lepšího přežívání oocyst v chladu než za tepla. V uvedené době jsou ovce gravidní, synchronizace ŽC parazita s hostitelem.

Známé rovněž onemocnění ovcí krmených umělým krmivem kontaminovaným kočičími výkaly.

Toxoplasmosa a domácí zvířata

Kozy - o jejich napadení existuje méně údajů, situace je však podobná jako u ovcí.

Dobytěk - výskyt toxoplasmosy u hovězího dobytka je mnohem nižší. Sporadický výskyt onemocnění.

Vepři - v současné době se stává vážným ekonomickým problémem (Japonsko).

Zdrojem nákazy je obvykle oocystami kontaminovaná půda a požití uhynulých zvířat prasaty (promoření až 80%)

Průjmy selat, uhyny

Doporučují se 2 **způsoby prevence:**

- 1 Omezování výskytu koček a jejich výkalů v blízkosti prasat
- 2 Eliminace zdechlin z ohrad s chovanými zvířaty

Veškerá potrava pro prasata musí být uložena v kontejnerech zamezujících vniknutí koček a kontaminace krmiva jejich výkaly.

Králici, kočky, psi : 80 - 90 %

Zající : 9,1 %

Toxoplasma a příbuzné druhy kokcií

Druh	mezihostitel	DH	velikost oocyst	patogenita
<i>Toxoplasma gondii</i>	člověk a mnoho živočichů	kočka	11-14 x 9-11	+
<i>T. heydormi</i>	dobytek, ovce, kozy, jeleni, lamy, morčata	pes, liška kojot	10-14 x 9-13	-
<i>T. hamondi</i>	myš a další hlodavci	kočka	11-13 x 10-12	-
<i>Besnoitia wallacei</i>	hlodavci	kočka	16-19 x 10-13	-
<i>B. darlingi</i>	oposum, ještěrky	kočka	11-13 x 10-13	-
<i>B. besnoiti</i>	dobytek	kočka	14-16 x 11-14	+
<i>B. jellisoni</i>	myš, hlodavci	?	?	+
<i>Frenkelia microti</i>	<i>Microtus</i> , <i>Mus</i> , <i>Rattus</i>	<i>Buteo buteo</i>	sporocysty 12 x 10	-
<i>F. glareoli</i>	<i>Clethrionomys</i> <i>glareolus</i>	<i>Buteo buteo</i>	12.5 x 8.8	+

A woman with a lion's mane costume is smiling. The background is dark and blurry, suggesting a stage or event setting. The text "Děkuji za pozornost" is overlaid at the bottom.

Děkuji za pozornost



Děkuji za pozornost