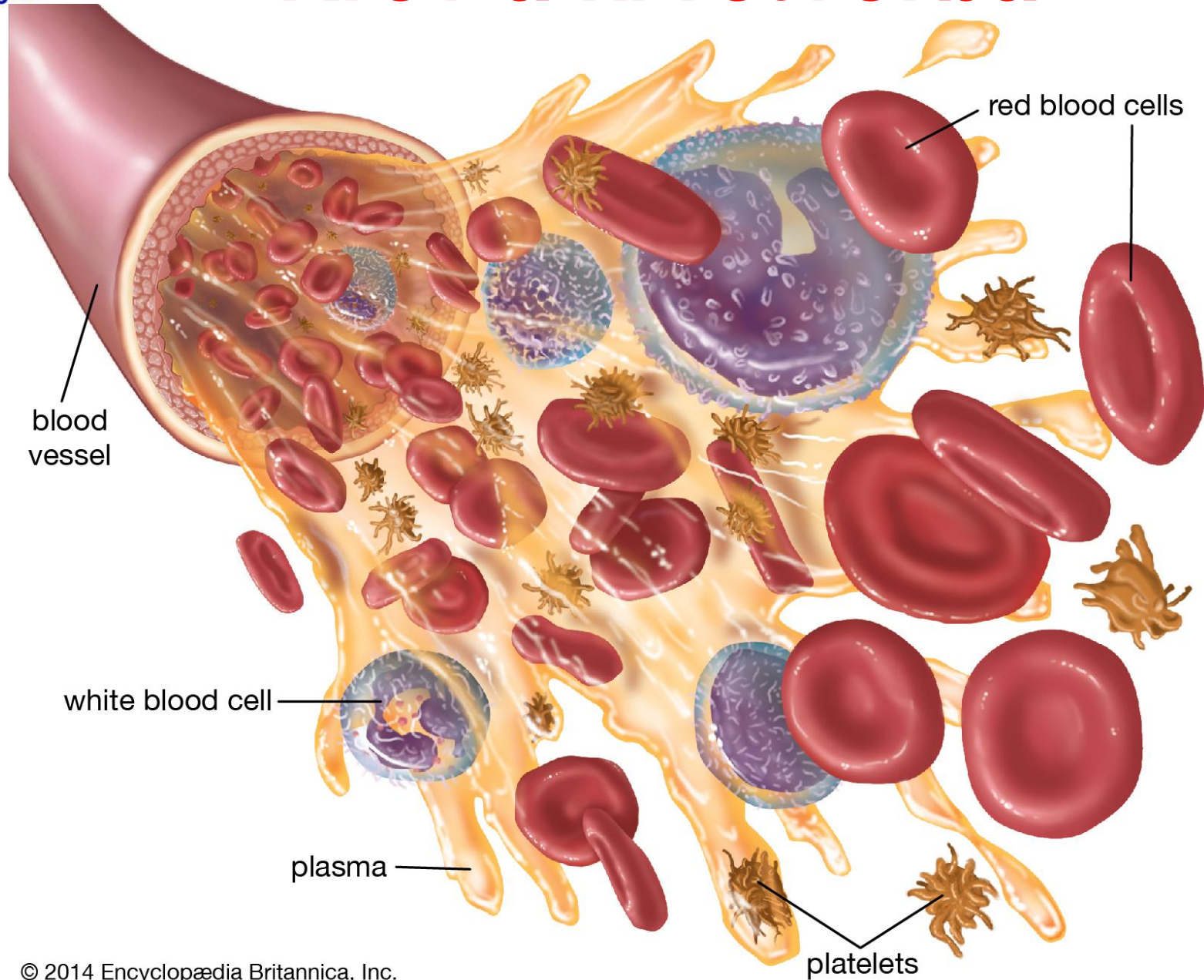


Krev a krvetvorba



Složení krve

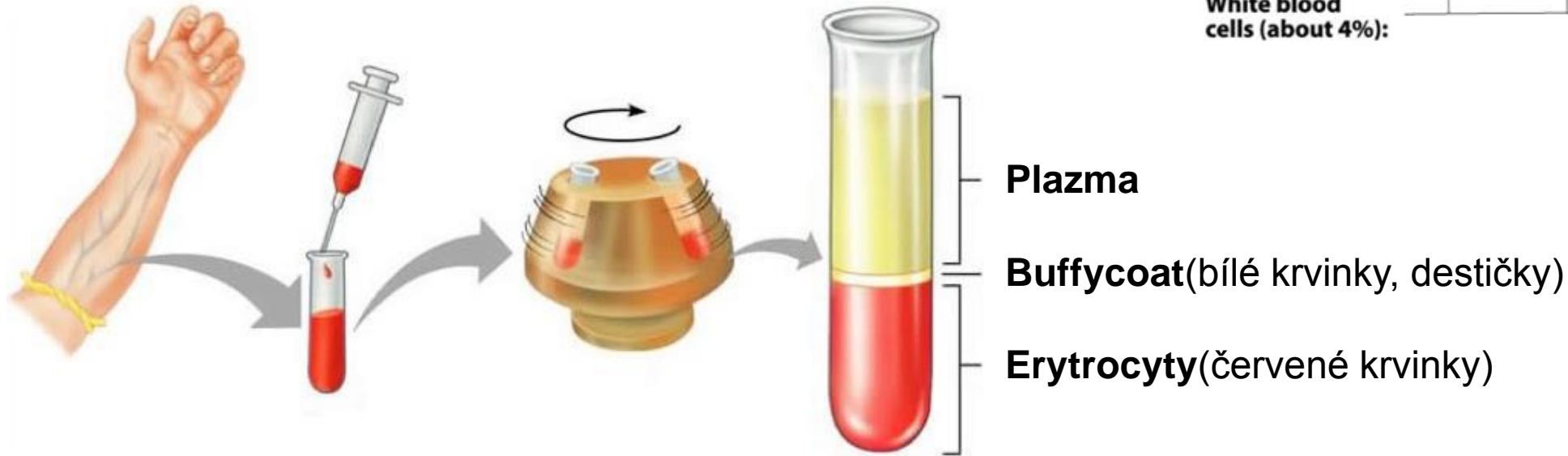
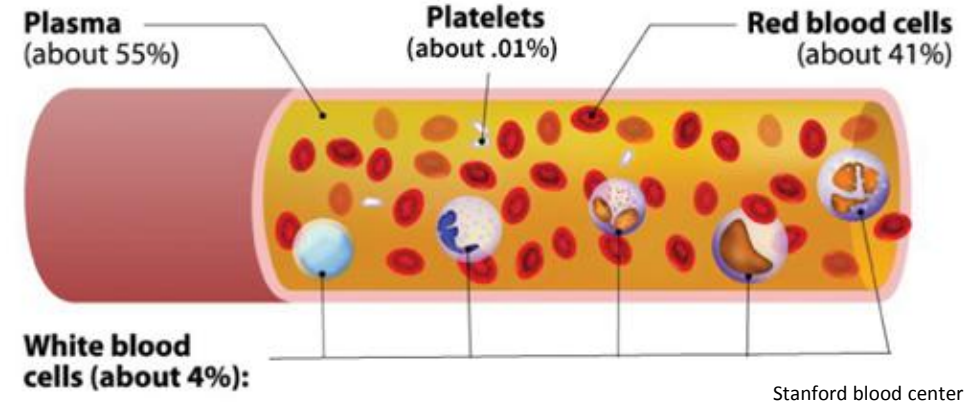
55 % plazma

90 % H₂O

7 % plazmatické proteiny

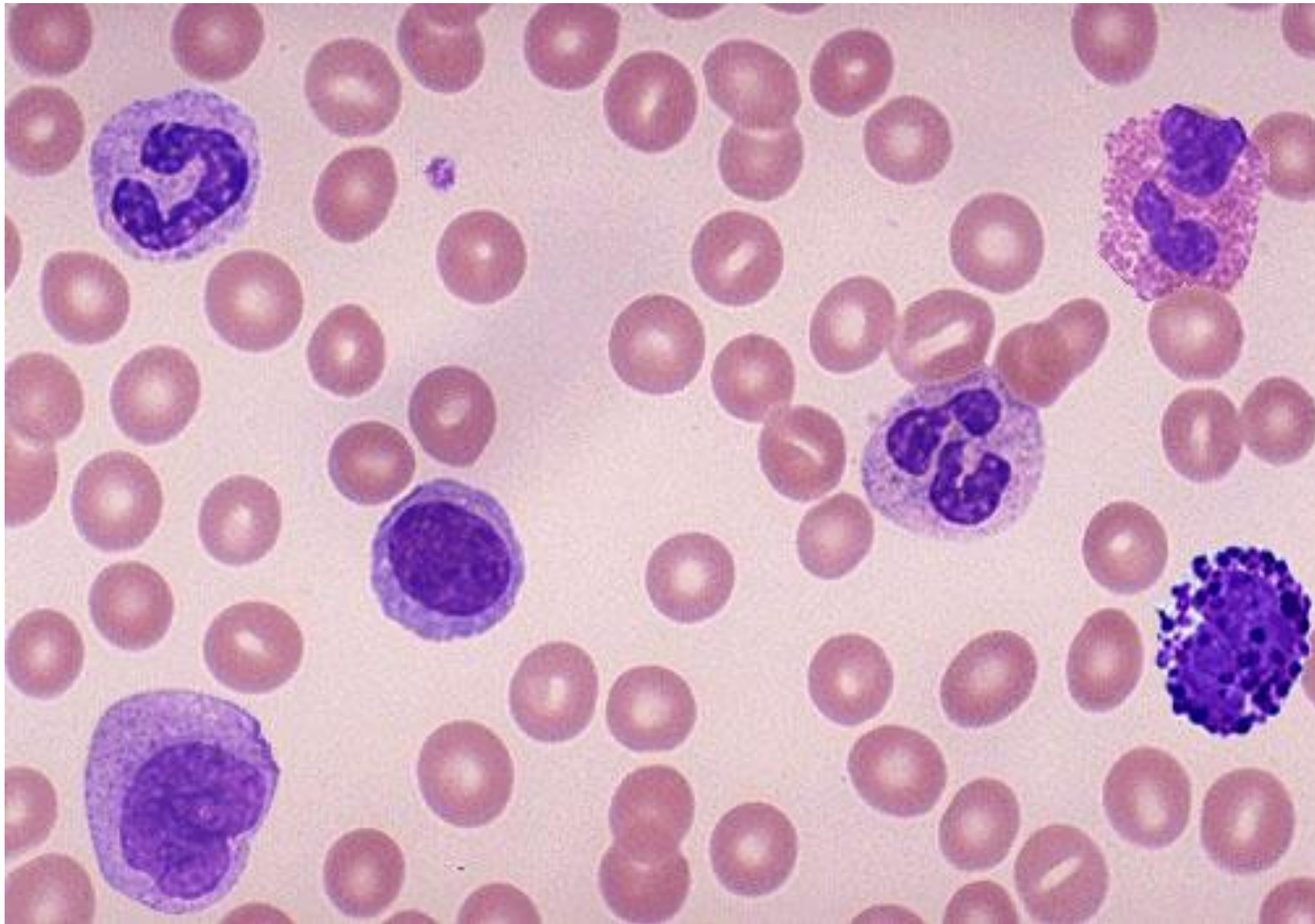
3 % aminokyseliny, sacharidy, lipidy, hormony, elektrolyty

45 % formované elementy (krvinky)

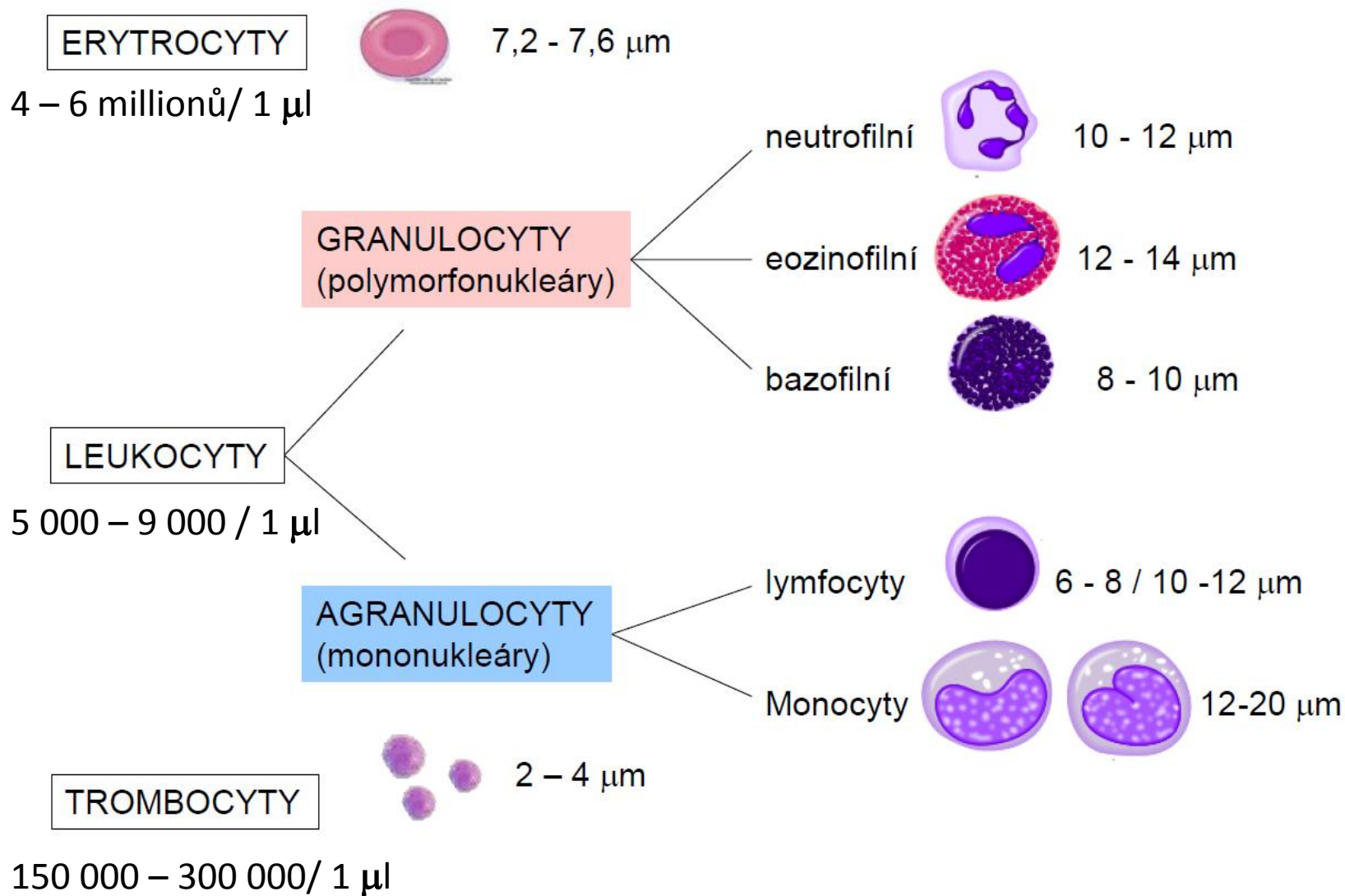


Hematokrit ♂ 42 – 52 %
♀ 37 – 47 %

Krevní buňky - formované elementy

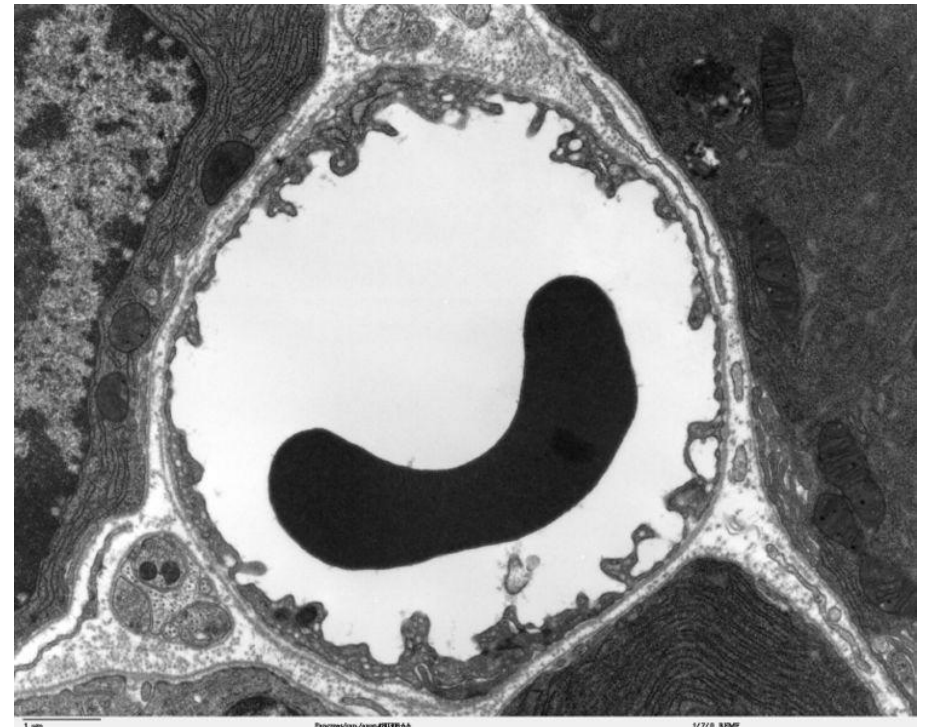
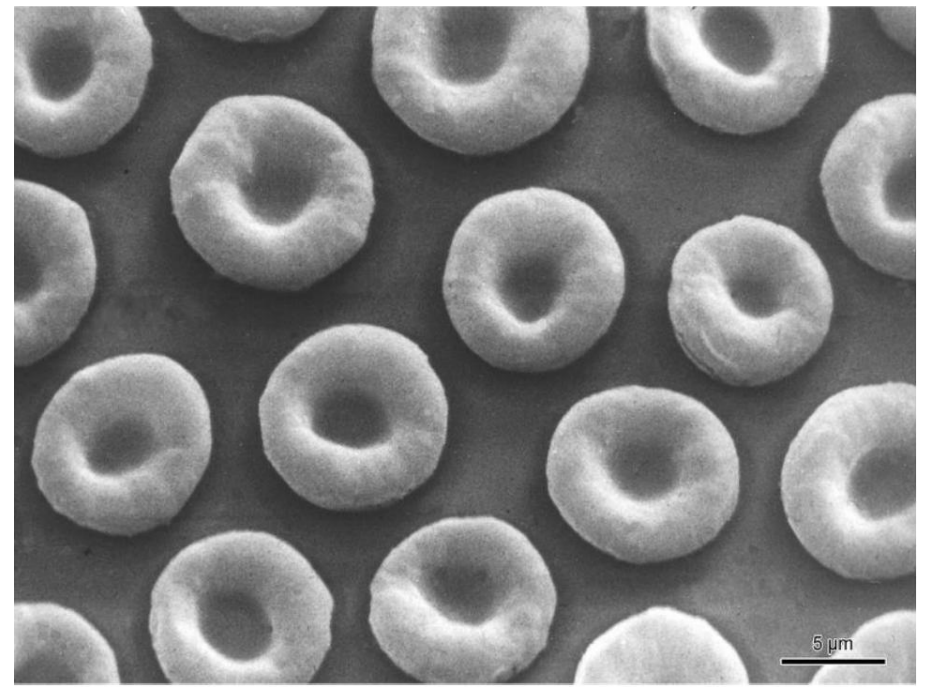
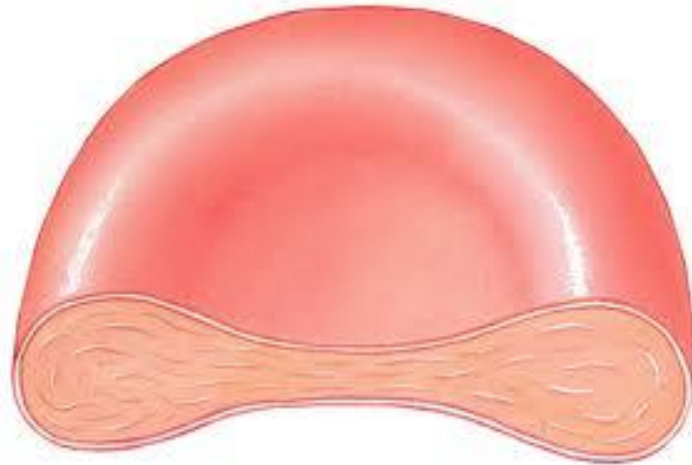


Krevní buňky (formované elementy)

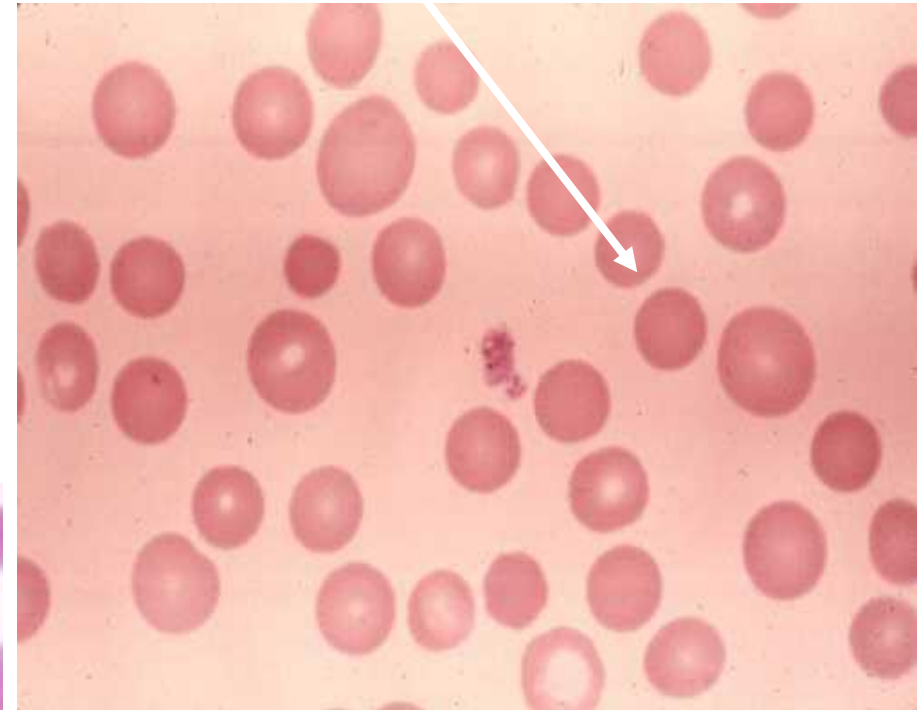
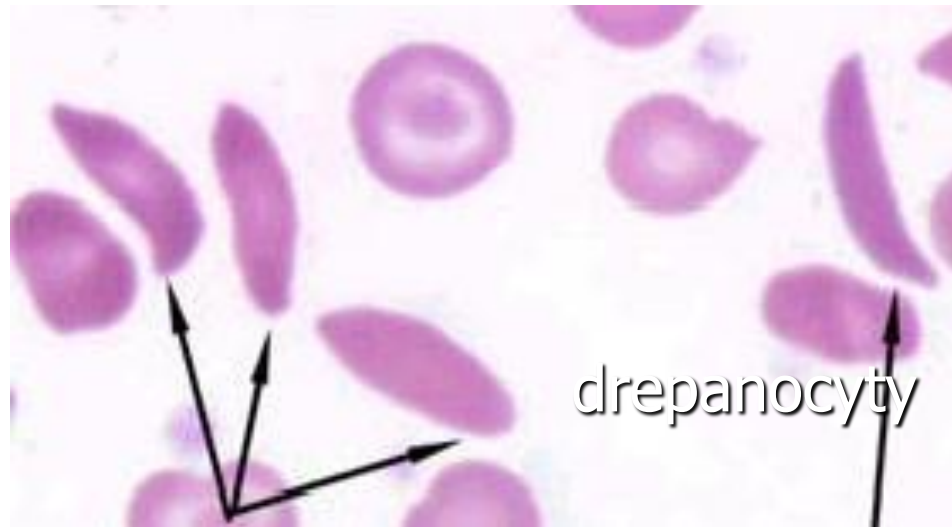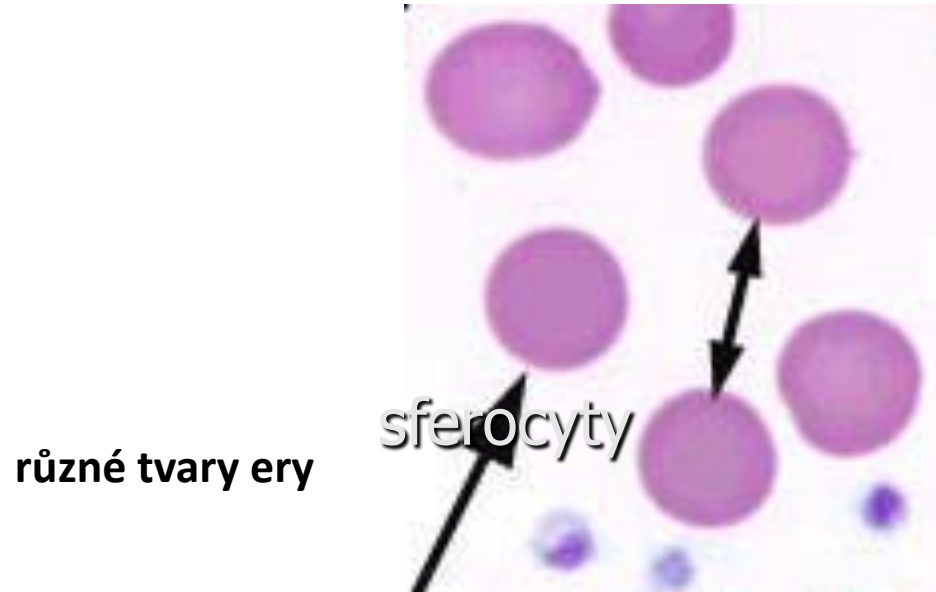


Erytrocyty

- 4 – 6 milionů/ μl
- tvar: bikonkávní terčík
- velikost: 7.4 μm (normocyt)
- struktura:
 - plazmalema
 - cytoplazma + hemoglobin 33 %
 - chybí jádro a buněčné organely
- životnost: 120 dní
- funkce: transport O^2 a CO^2



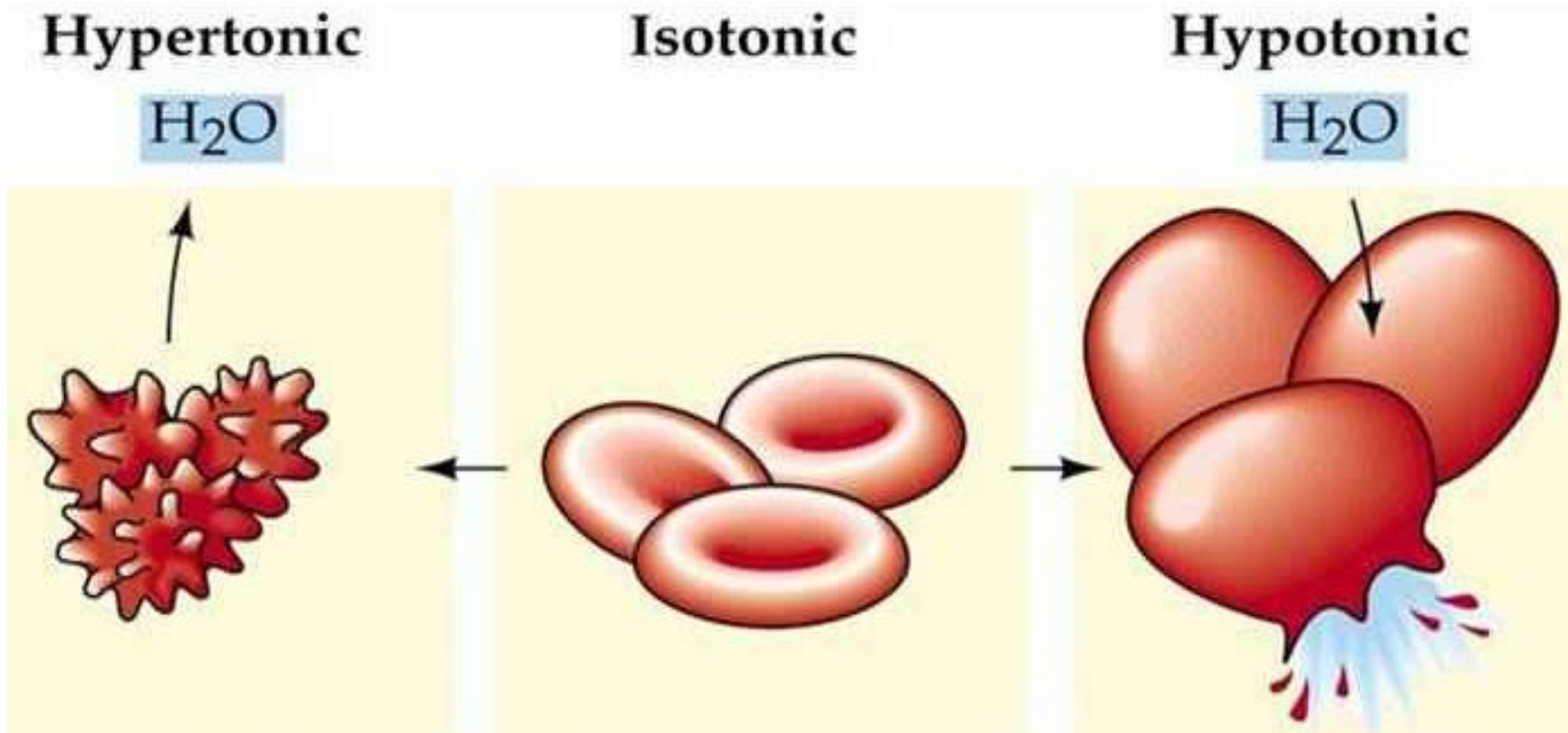
Poikilocytóza a anisocytóza



různá velikost ery

- **polyglobulie, polycytémie, erythrocytóza** – zvýšený počet ery
- **anemie** – snížený počet ery


- **osmotická rezistence**
 - v hypertonickém roztoku – ery se smršťují → echinocyty
 - v hypotonickém roztoku – ery bobtnají, plazmalema praská - **hemolýza**



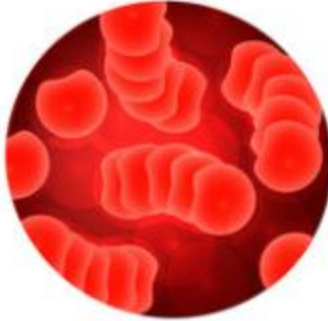Pathology erythrocytes



Erythrocyte rouleaux




Hemolysis erythrocytes



Aggregation of erythrocytes



Protein compounds erythrocytes




Echinocytes



Anisocytosis



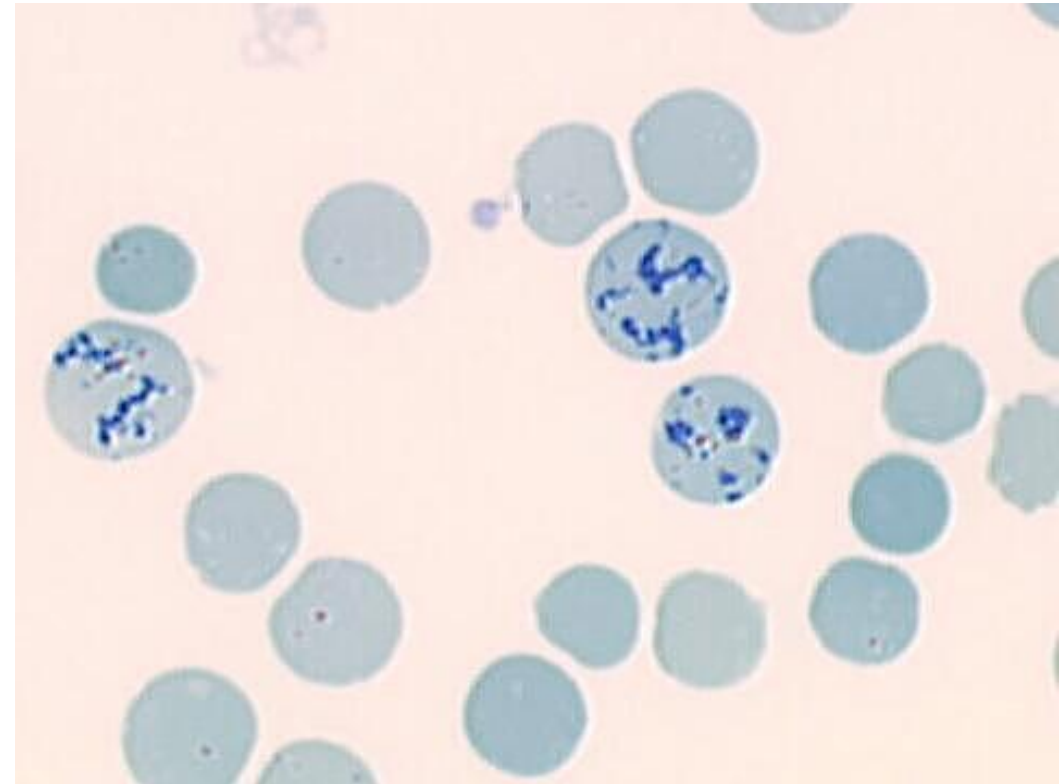
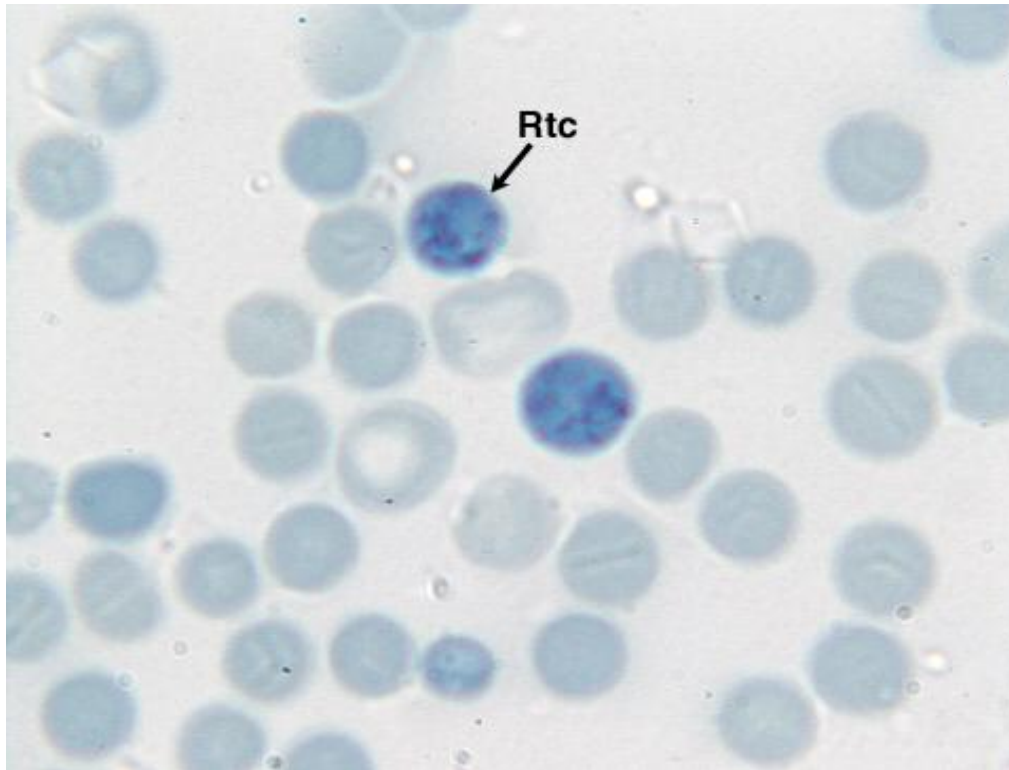
Macrocytosis



Poikilocytosis

Retikulocyty

- Nezralé ery – vývojové stádium, v periferní krvi 0,5 – 1,5 %
- Obsahují zbytky organel /polyribosomy, mitochondrie – [substantia reticulofilamentosa](#)/
- V ery dozrávají během 24 – 48 hod
- Znázornění - brilantkresylová modř



Leukocyty

- Granulocyty:

- neutrofily
- eozinofily
- bazofily

polymorfonukleáry

acidofilní cytoplazma

specifická + azurofilní granula

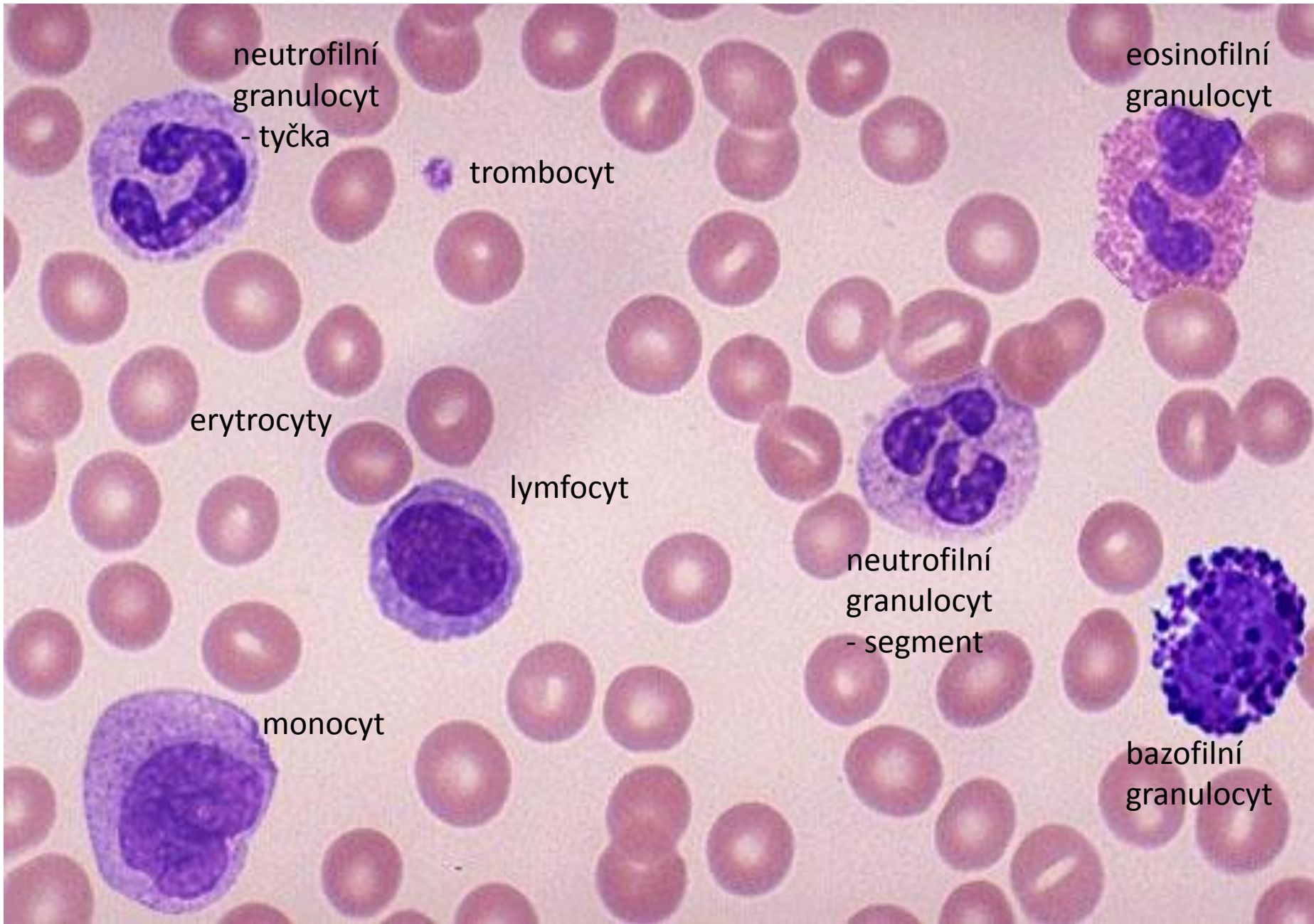
- Agranulocyty

- lymfocyty
- monocyty

mononukleáry

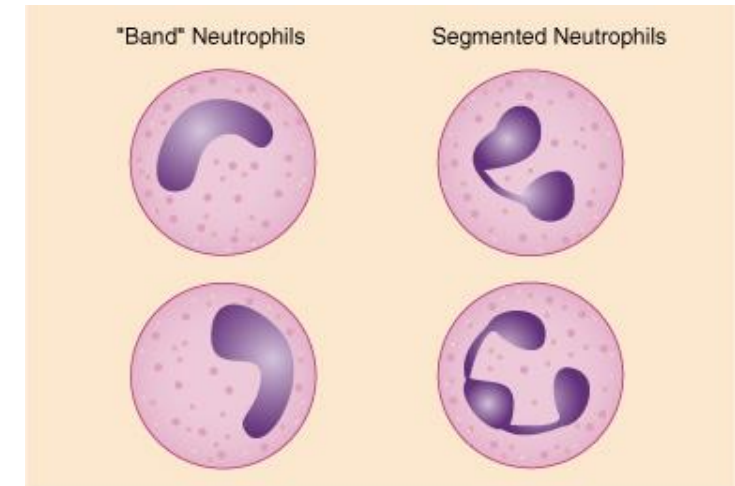
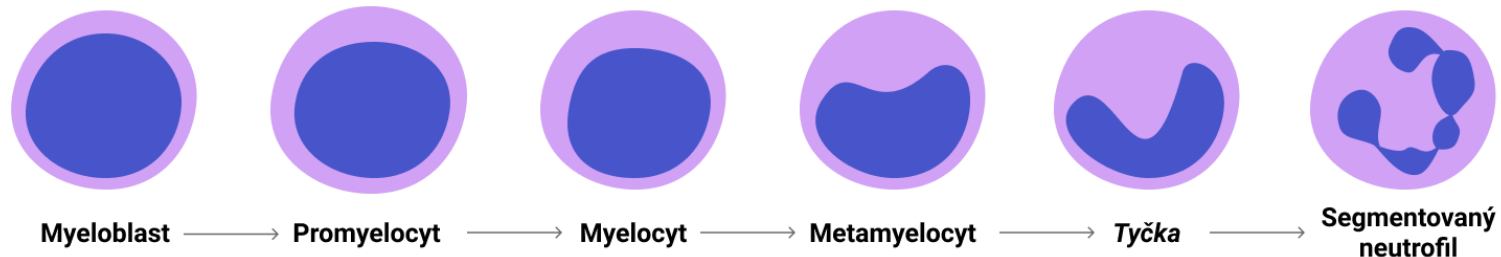
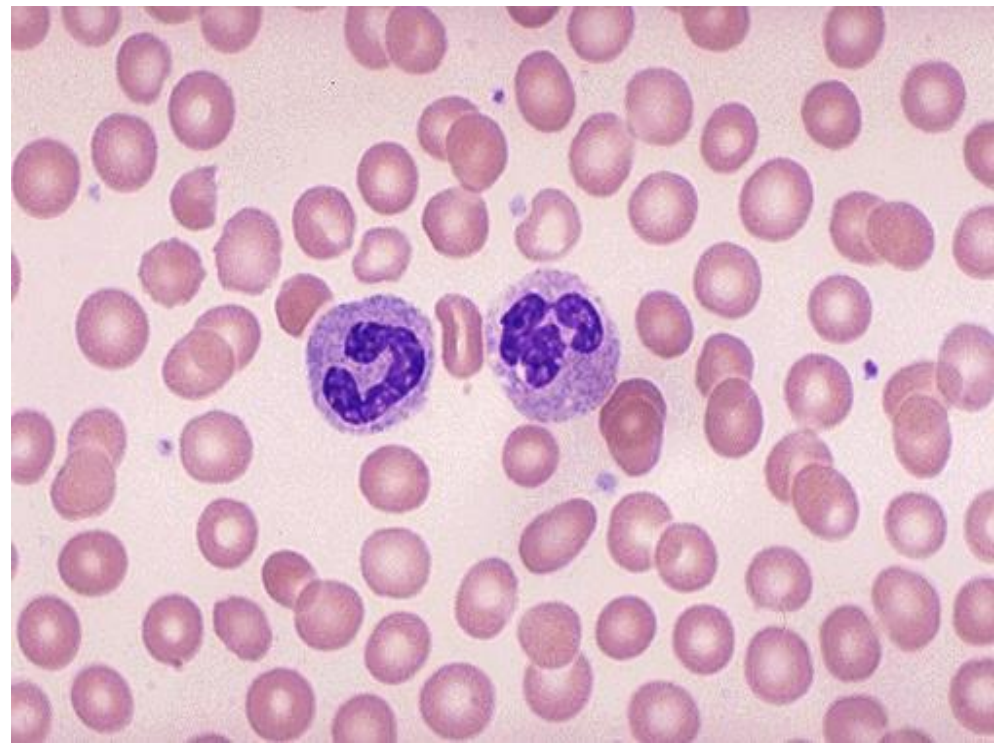basofilní cytoplazma

jenom azurofilní granula



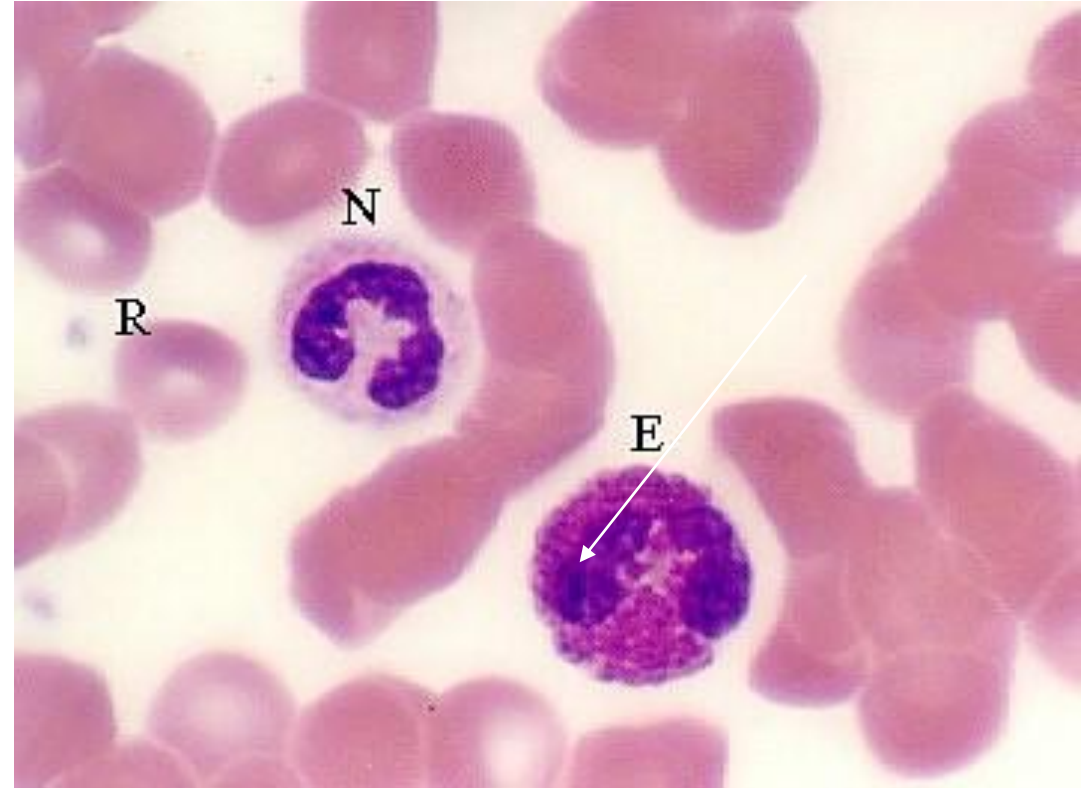
Neutrofilní granulocyty

- 71 % z DBOK
- \varnothing 10 – 12 μm
- cytoplazma: acidofilní
- specifická granula: neutrofilní
- jádro:
tyčka (4 %) nebo segmenty (67 %)
- životnost: několik hodin nebo dní
- funkce: **mikrofág**



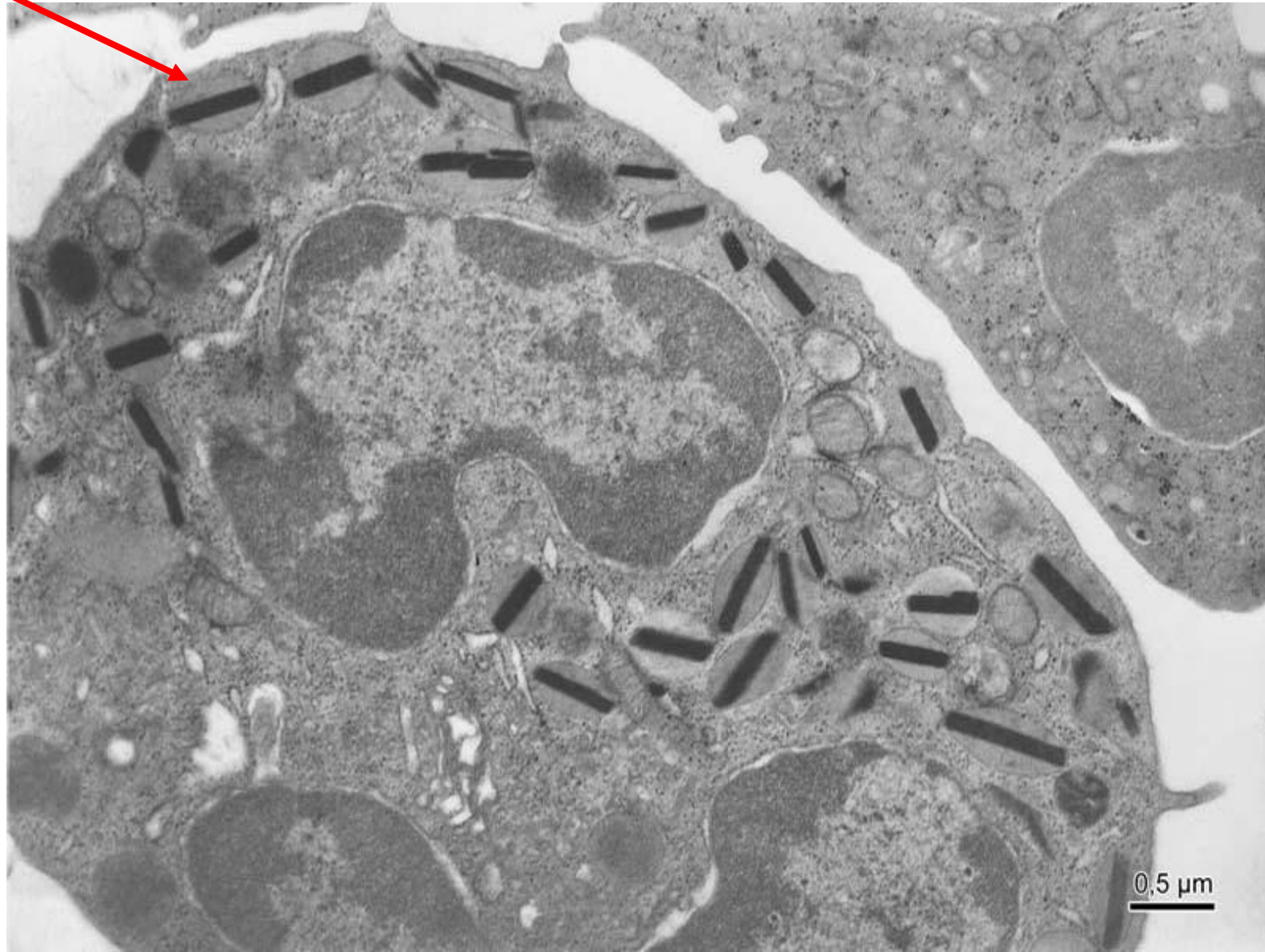Eozinofilní granulocyty

- 1– 4 % z DBOK
- Ø 12 – 14 µm
- cytoplazma: acidofilní
- specifická granula: eozinofilní
- jádro: 2 laloky + chromatinov můstek, (činka nebo brýle)
- funkce: fagocytóza antigen-protilátka komplexů



↑ - eozinofilní granulocytóza – alergie, parazitární onemocnění

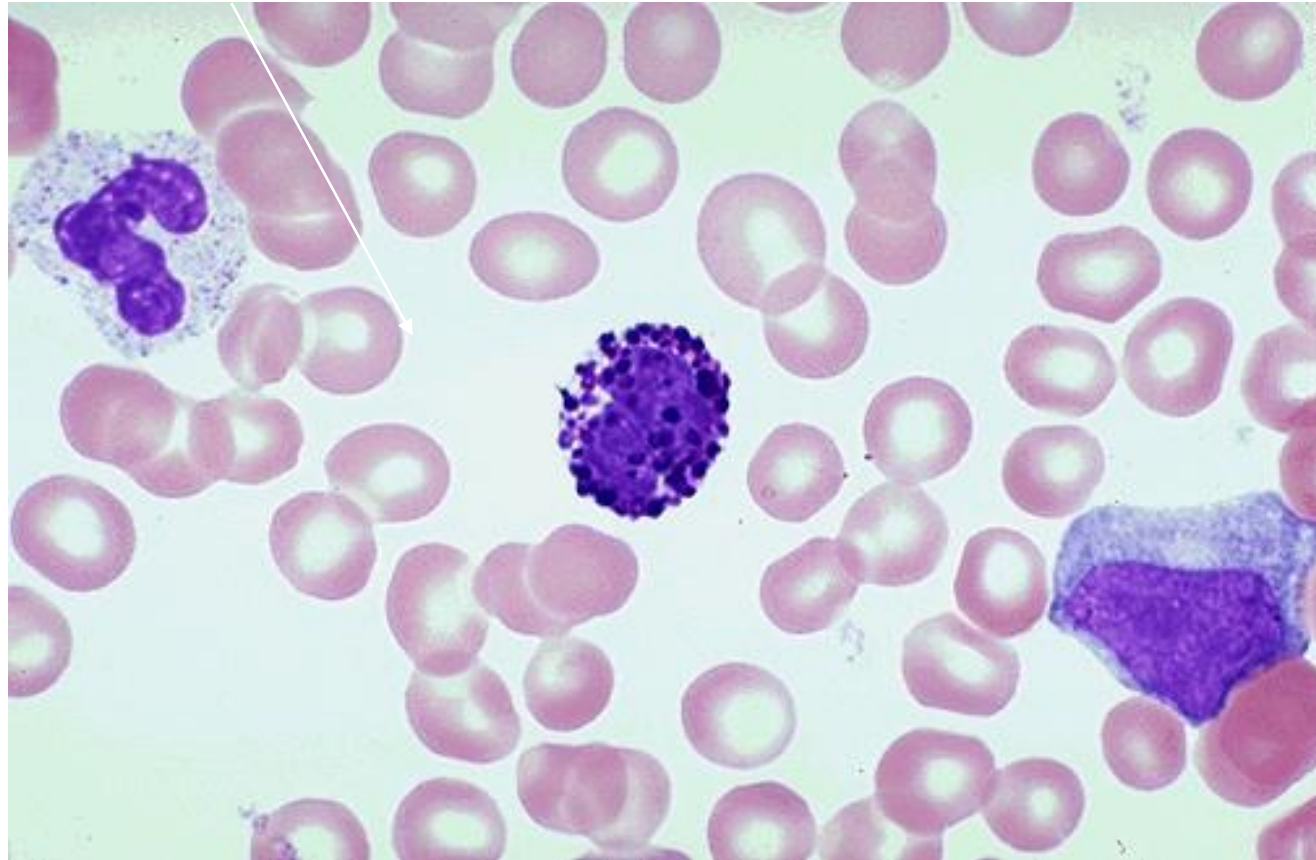
Eozinofilní granulocyt (ELM)



Bazofilní granulocyty

- do 1 % z DBOK
- \varnothing do 10 μm
- cytoplazma: lehce bazofilní
- specifická granula:
 - bazofilní - heparin, histamin, ..
- jádro: nepravidelně laločnaté, („tlusté S“)
- funkce: hypersenzitivita

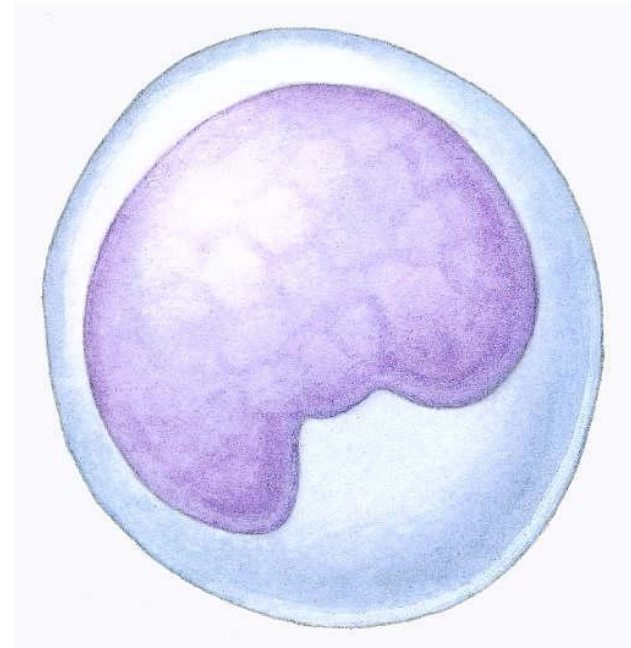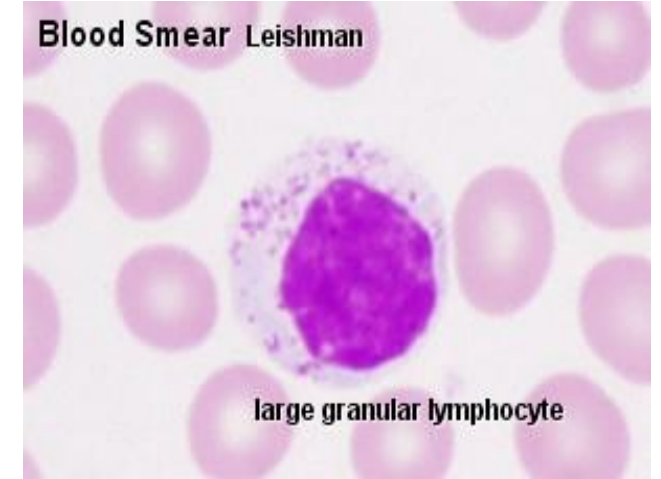
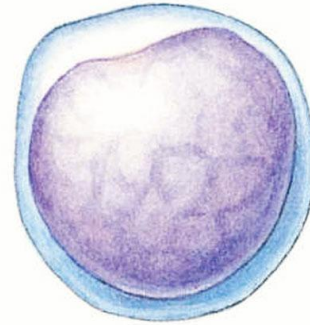
- Histamin, serotonin
- heparin



Agranulocyty

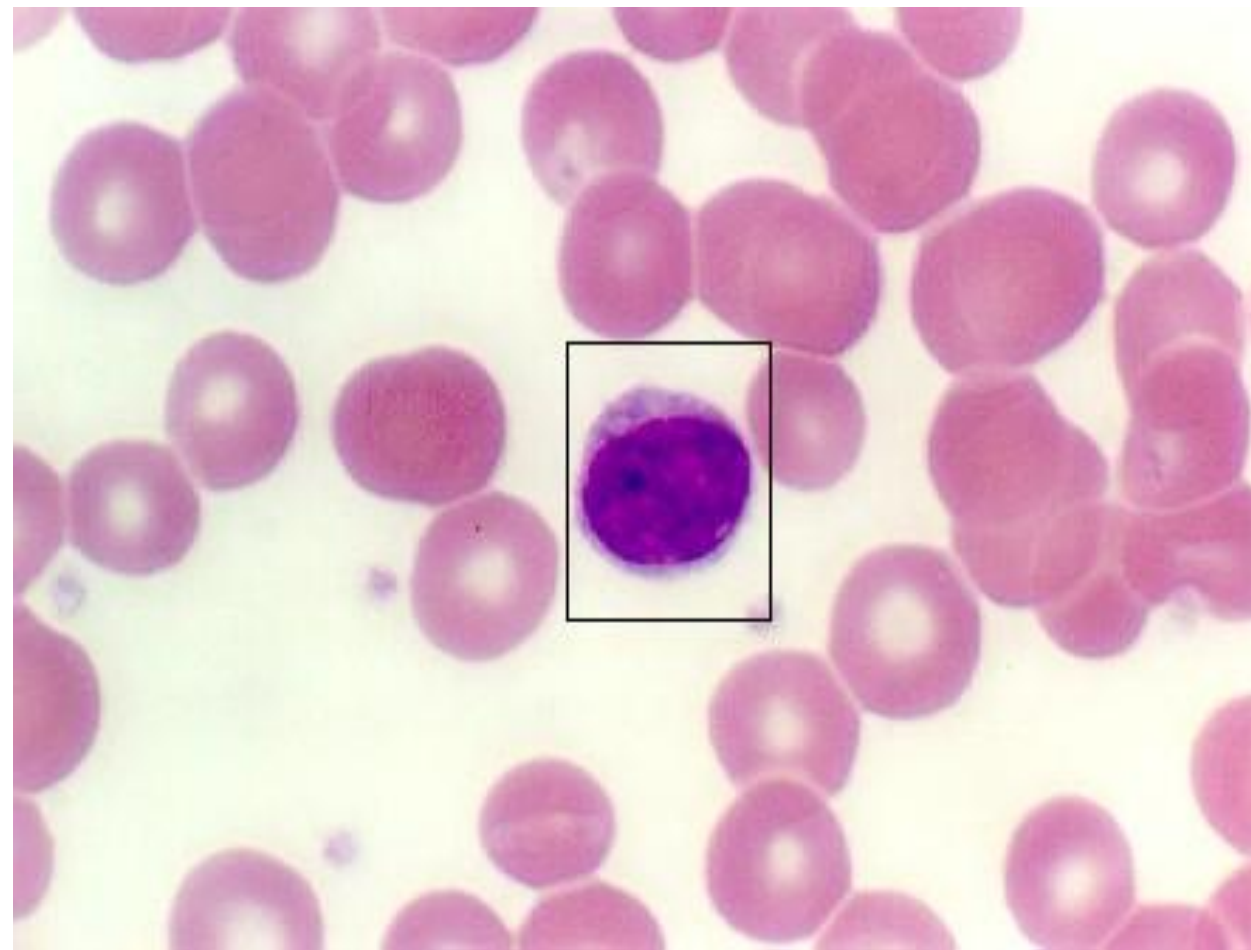- **obecná charakteristika:**

- mononukleáry – jádro je sférické, oválné nebo ledvinovité
- **bazofilní** cytoplazma
- **chybí specifická** granula
- **azurofilní granula** s lyzomálními enzymy



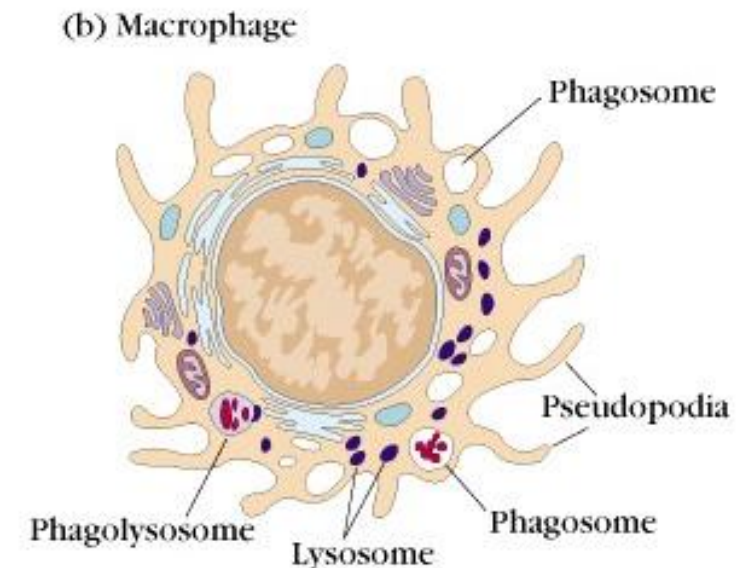
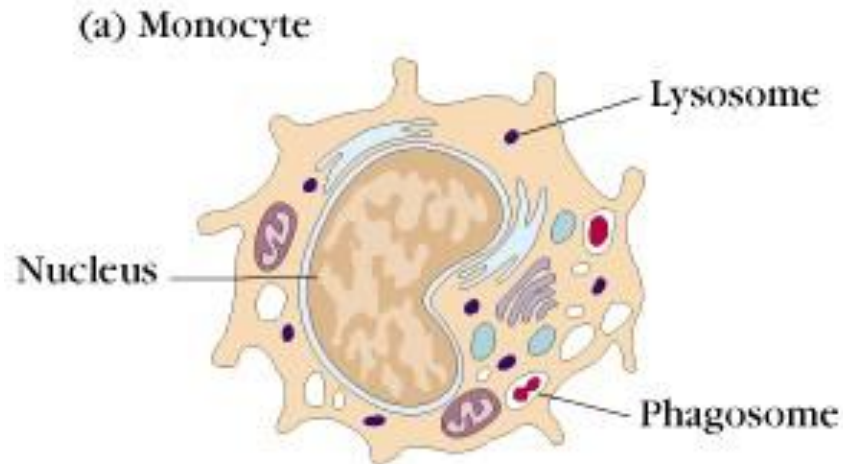
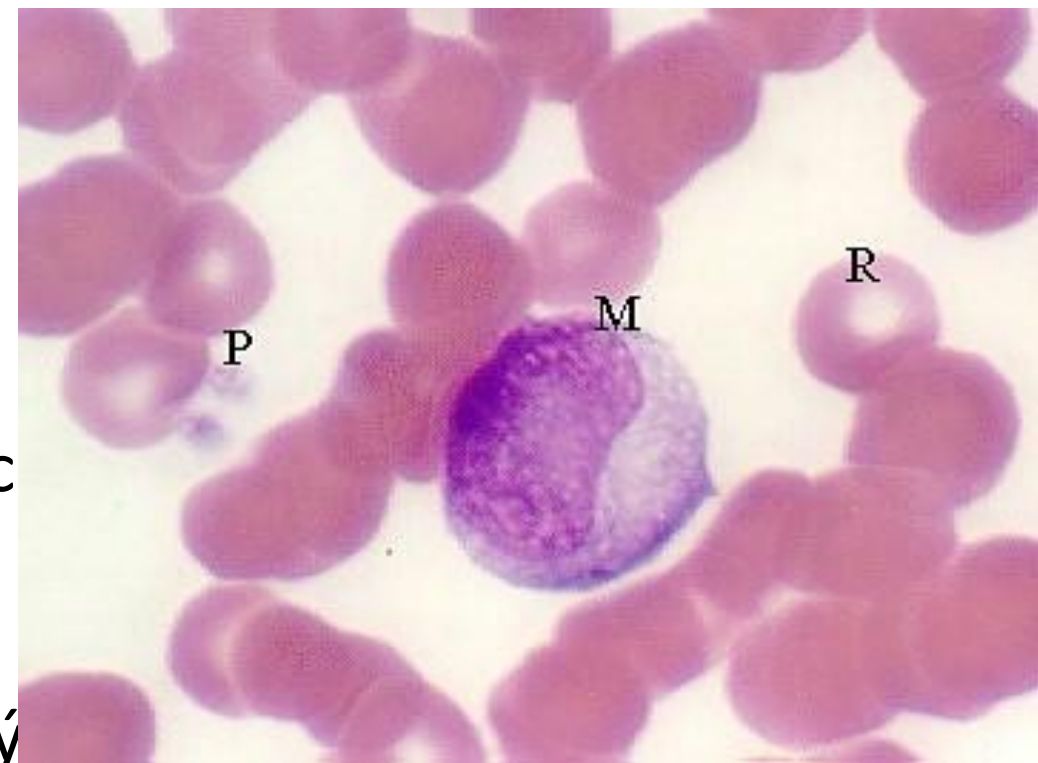
Lymfocyty

- **20 -25 %** z DBOK
- cytoplazma – modrá s azurofilními granuly, četné ribosomy
- jádro – kulaté, hyperchromatické
- třídění:
 - T- a B-lymfocyty
 - malé (\varnothing 8 μm),
 - střední (\varnothing 10-12 μm),
 - velké (\varnothing 16-18 μm)



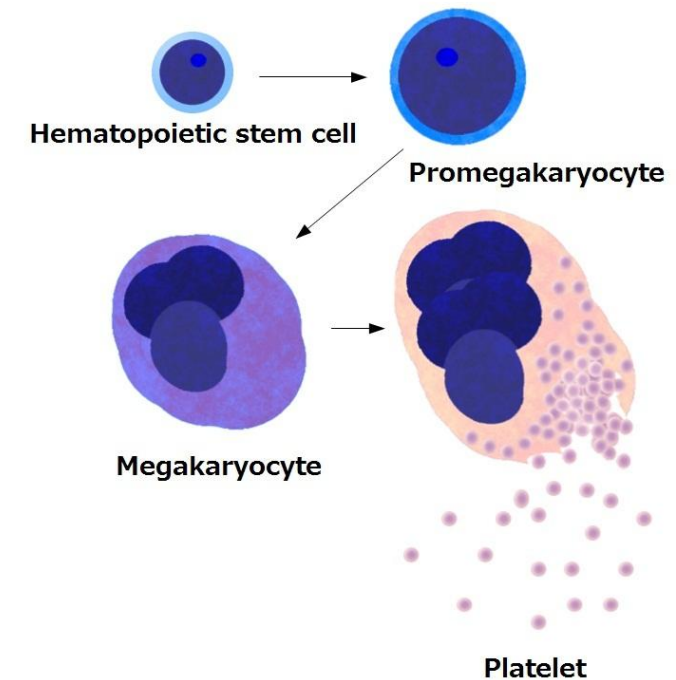
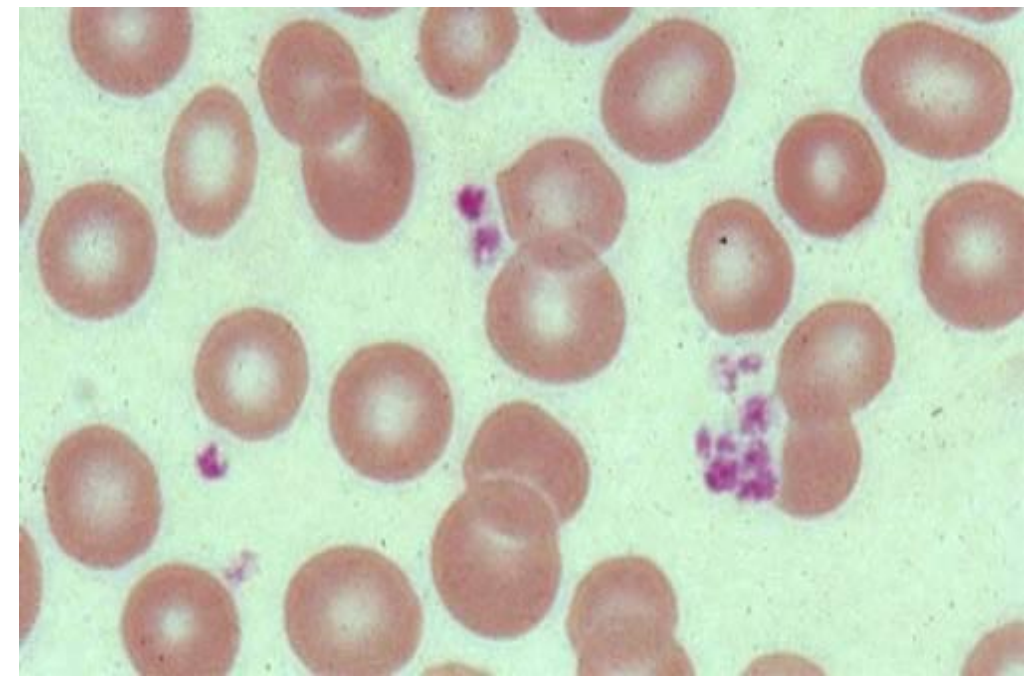
Monocyty

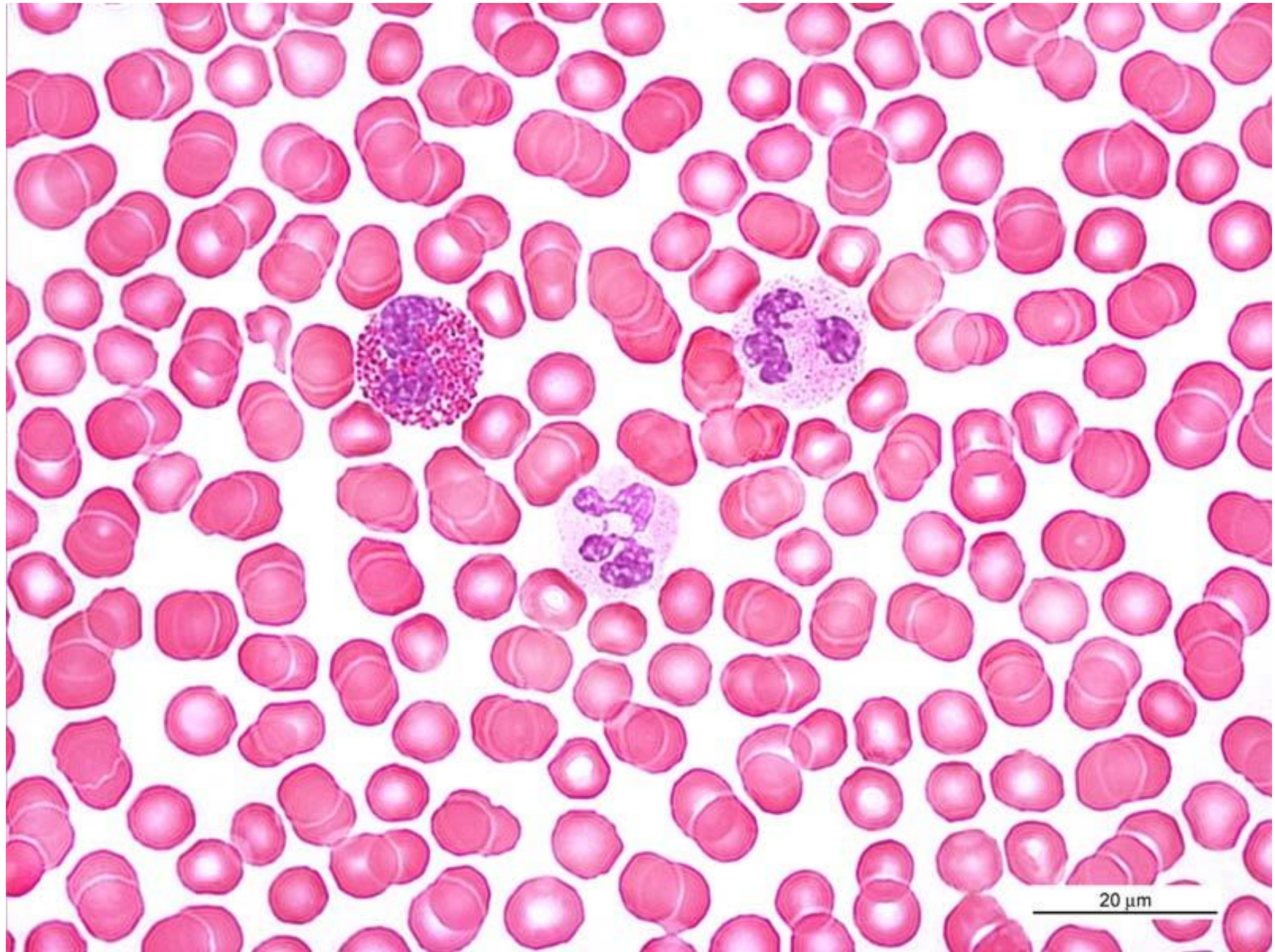
- 5 % z DBOK
- velikost: \varnothing 15 – 20 μm
- cytoplazma – objemná, šedomodrá, nespecific granula a četné ribosomy,
- jádro – ledvinovité až laločnaté, většinou v excentrické pozici, chromatin je jemně vláknitý
- funkce : *makrofág*



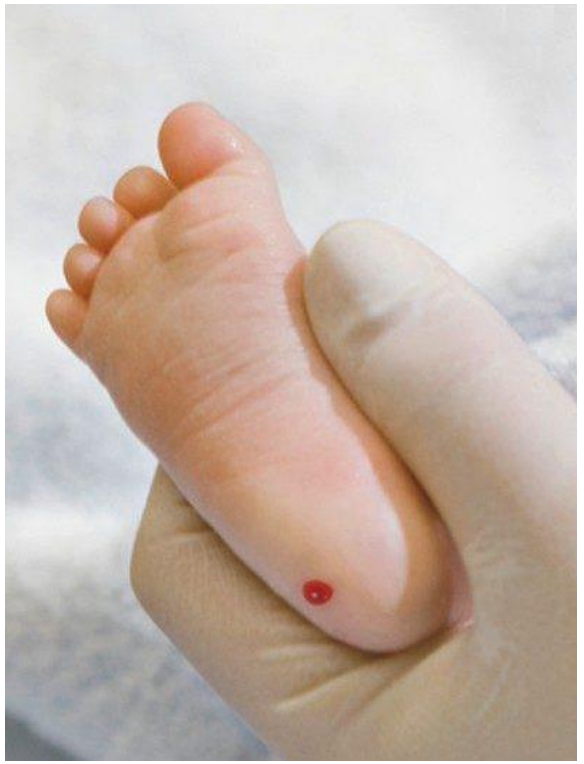
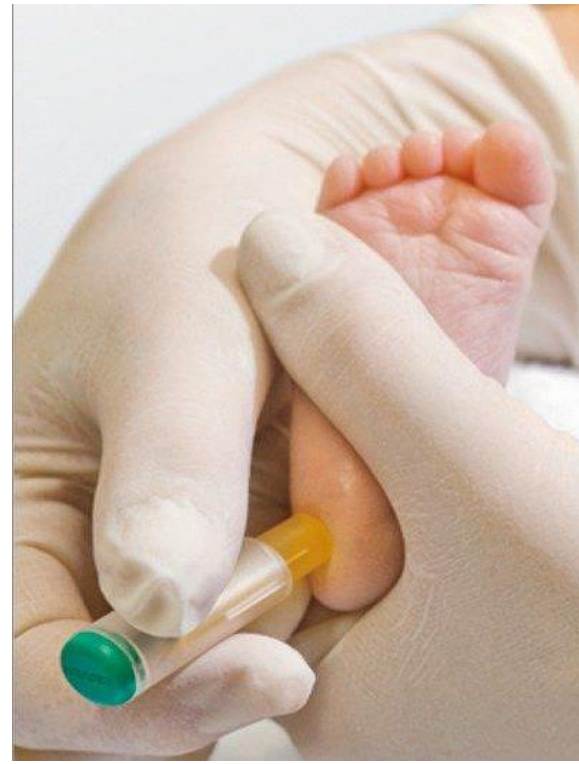
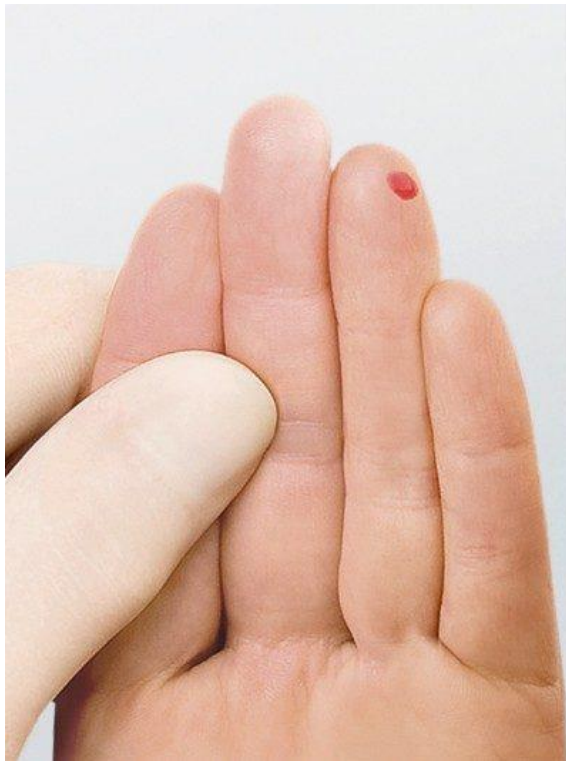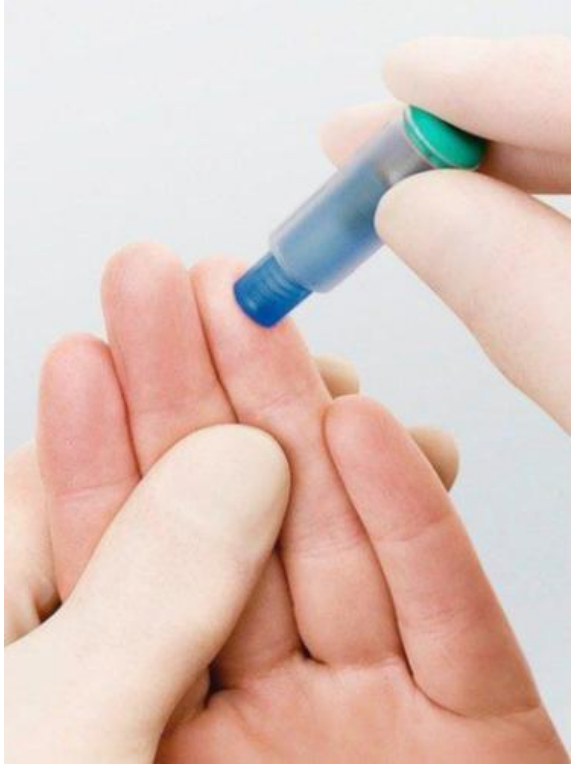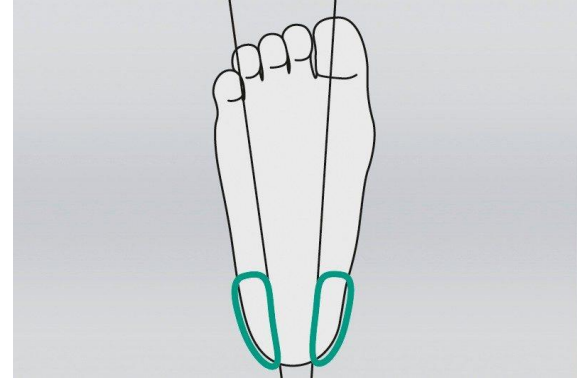

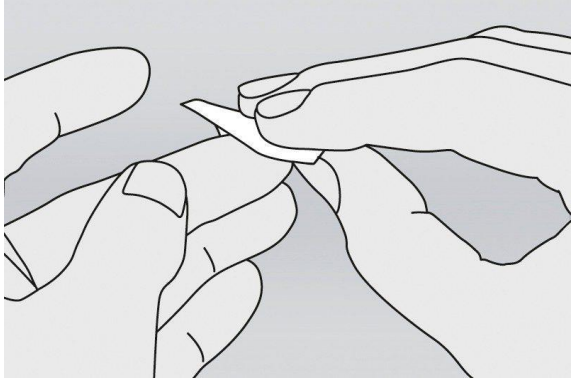
Trombocyty

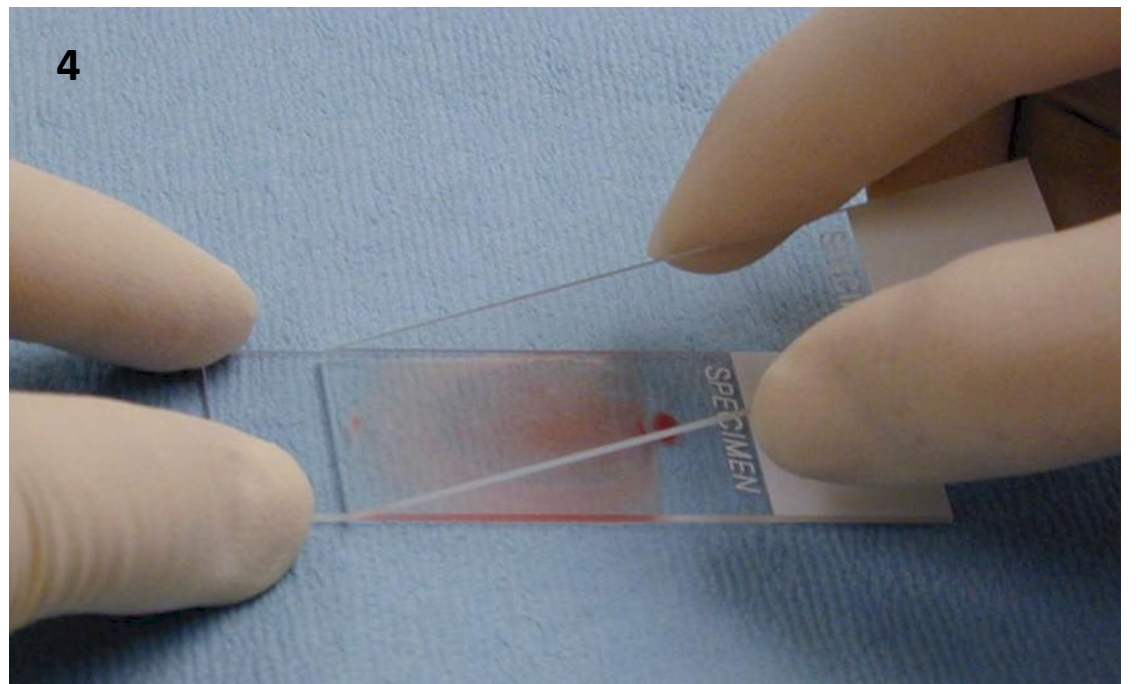
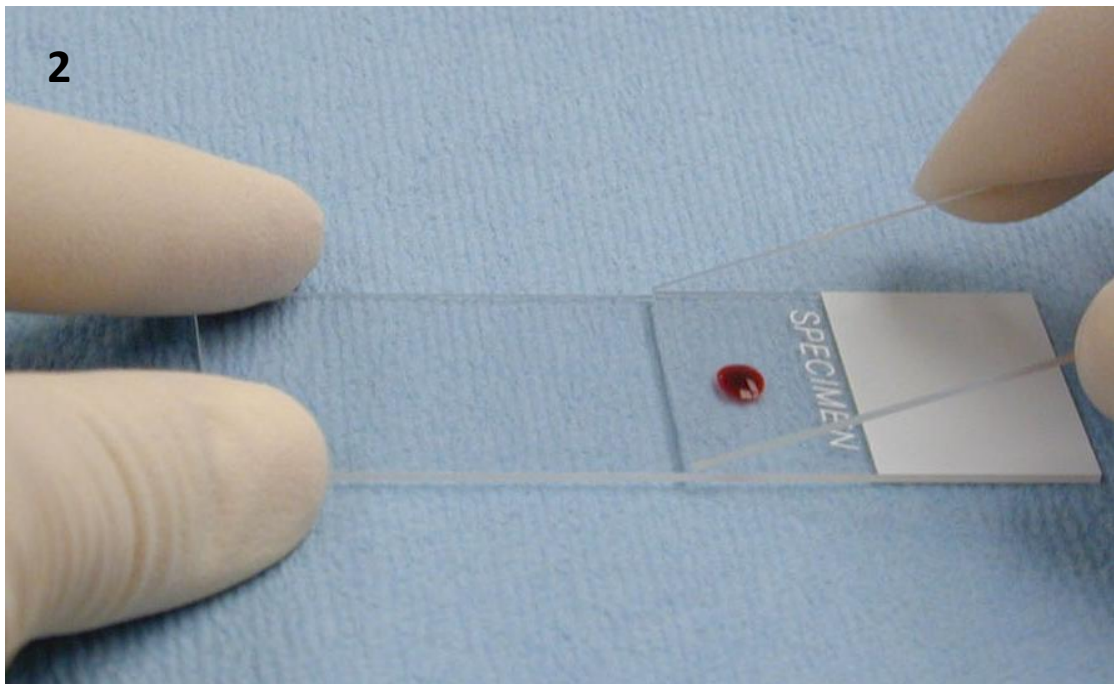
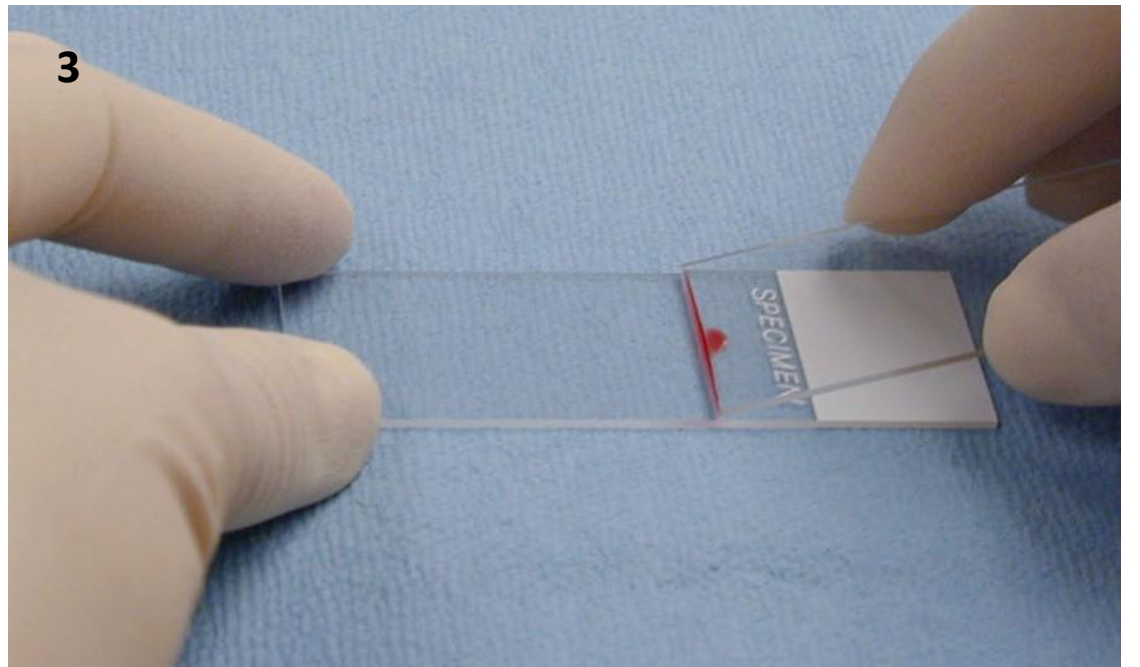
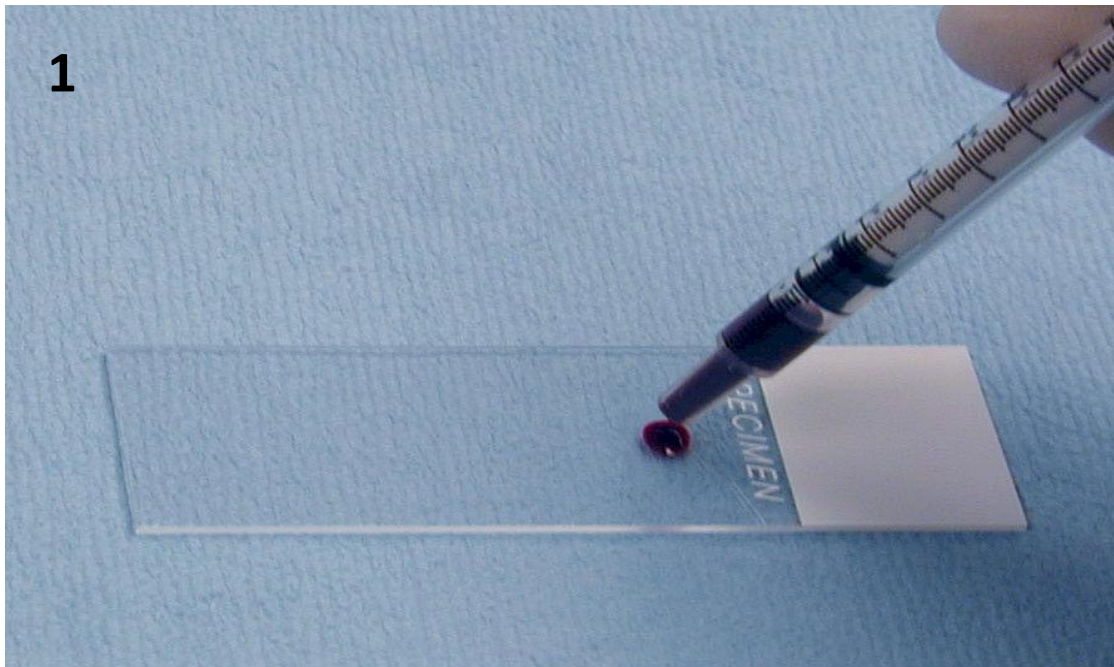
- nejsou buňky, ale fragmenty cytoplazmy megakaryocytů
- tvar: primárně vřetenovitý, po aktivaci \Rightarrow pseudopodie
- velikost: 2 – 4 μm
- **hyalomera** světle modrá periferie
- **granulomera** červeně zbarvená zrníčka v centru destičky
- životnost: 10-12 dnů
- funkce : hemostáza /zástava krvácení/



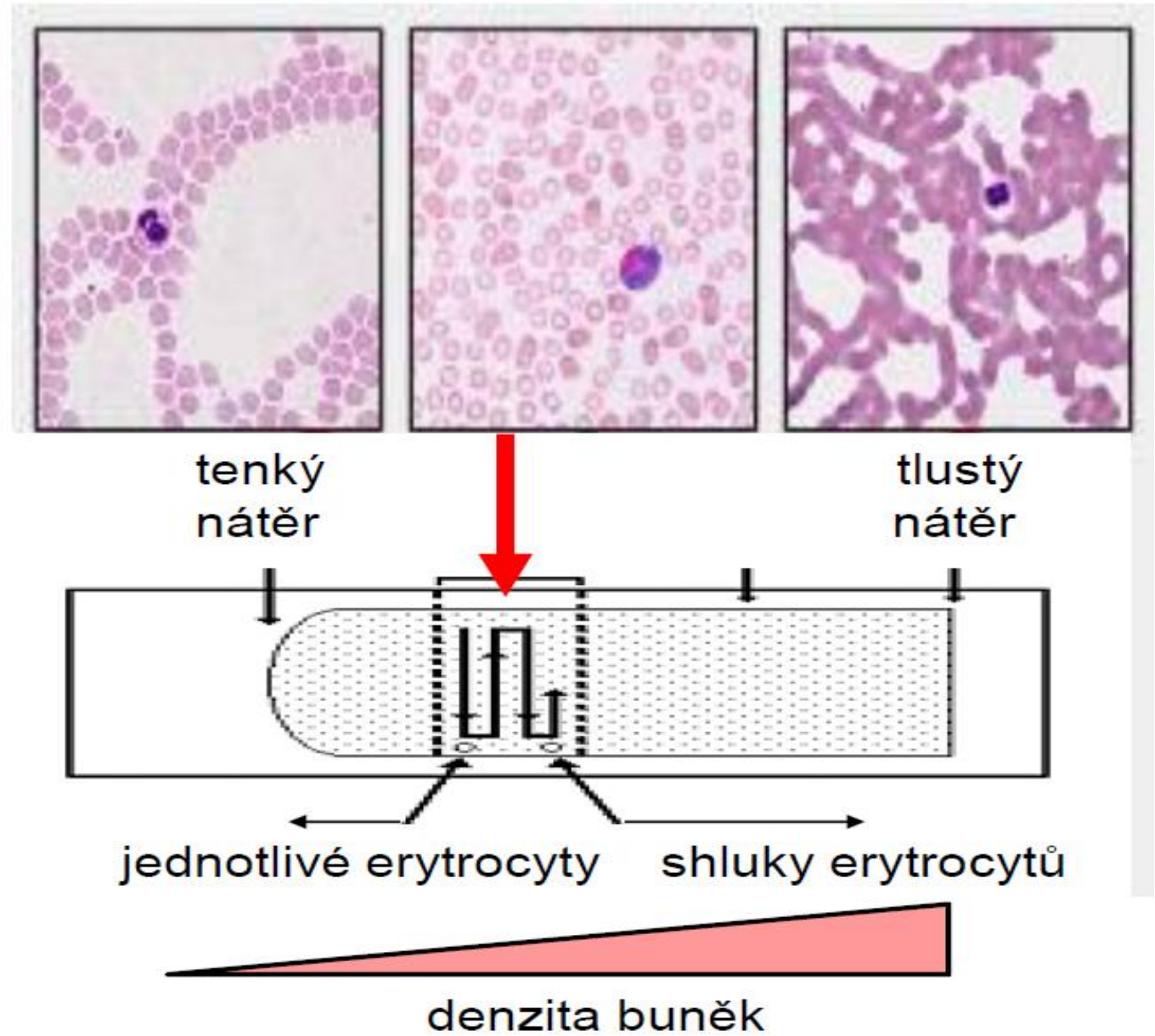


Krevní nátěr - příprava





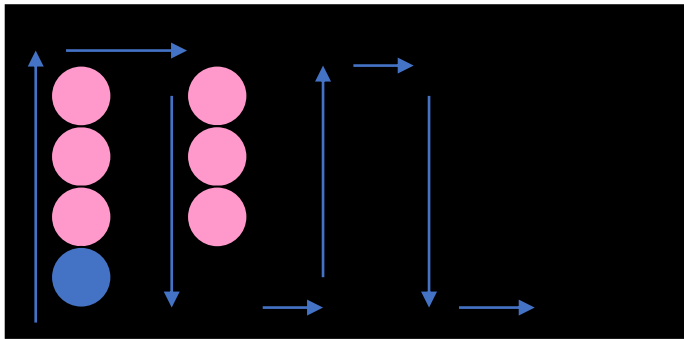
- krevní nátěr fixován methylalkoholem, 3-5 minut
- Barvení - speciální panoptické barvení dle Pappenheima



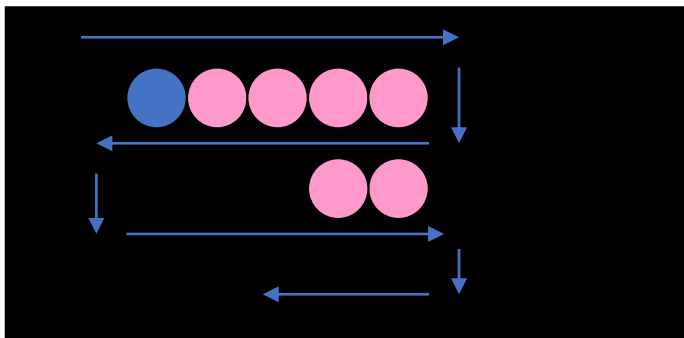
Stanovení diferenciálního bílého obrazu krevního -DBOK

- krevní nátěr nutno prohlížet systematicky – meandrovitě

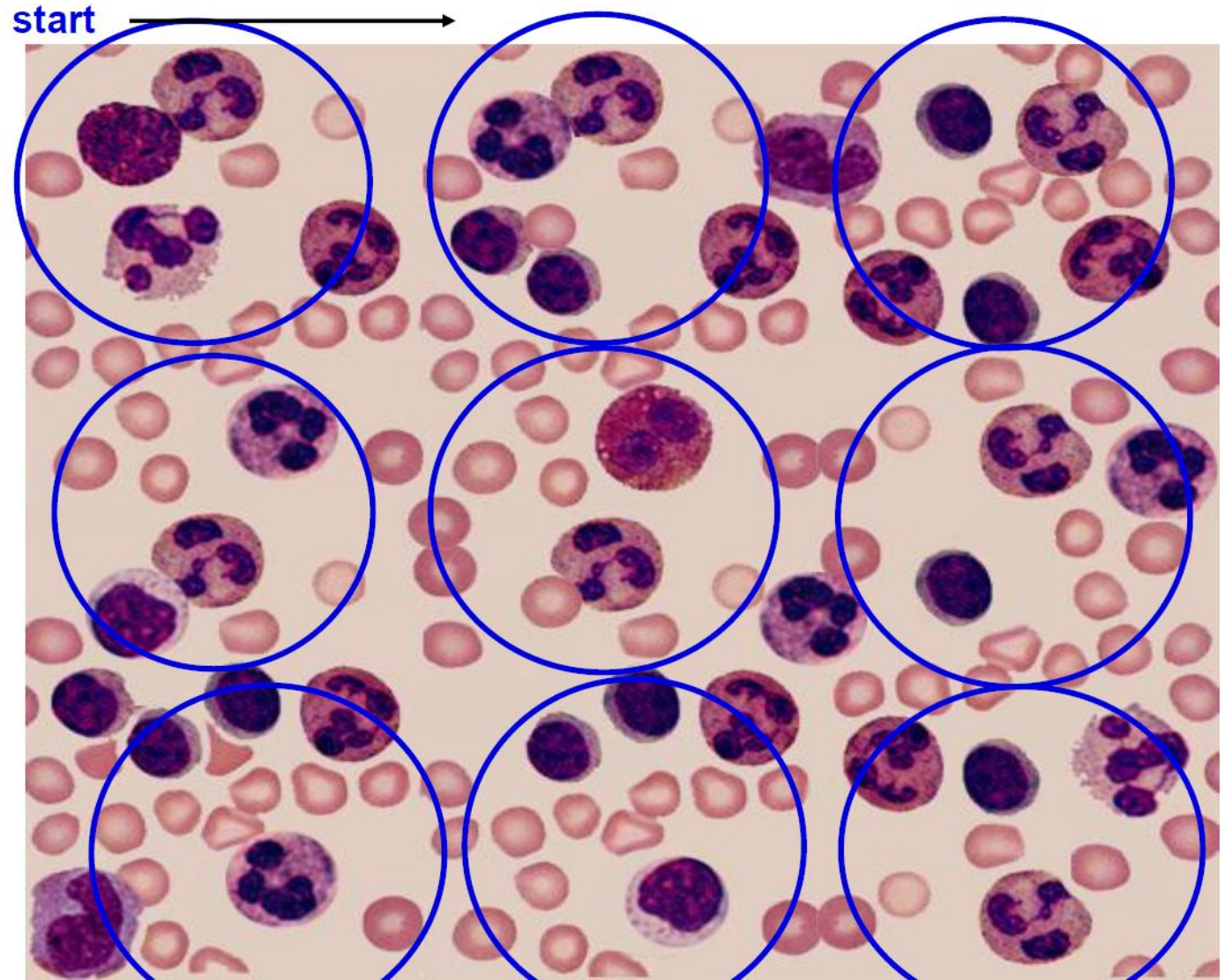
vertikálně



nebo



horizontálně



Tabulka

	1	2
Neu tyčky	/	
Neu segmenty	### //	///
Eos		/
Baso		
Ly	//	////
Mono		//
	10	10



9	10	výsledky	norma
//			4 %
### /	///		67 %
/	//		3 %
	/		1 %
/	###		20 %
			5 %
10	10	100	100 %

Neutrofilly

- tyčky : segmenty - 4 % : 68 % → 1 : 17

- posun doleva

- posun doprava

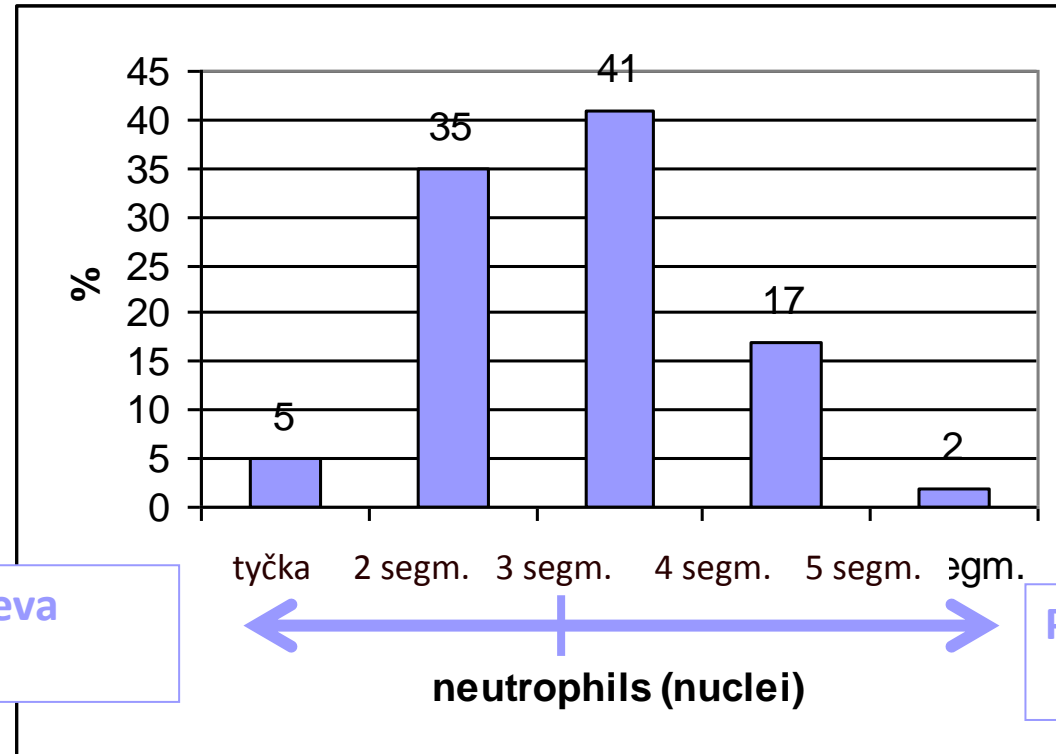
- Hynkovo číslo – 2,7

- sečíst segmenty jader ve 100 neutrofilech

= 270 (obvykle)

- podělit 100

$270 : 100 = 2,7$



Posun doleva
> 2,7

Posun doprava
> 2,7

Diferenciální bílý obraz krevní - průměrné hodnoty

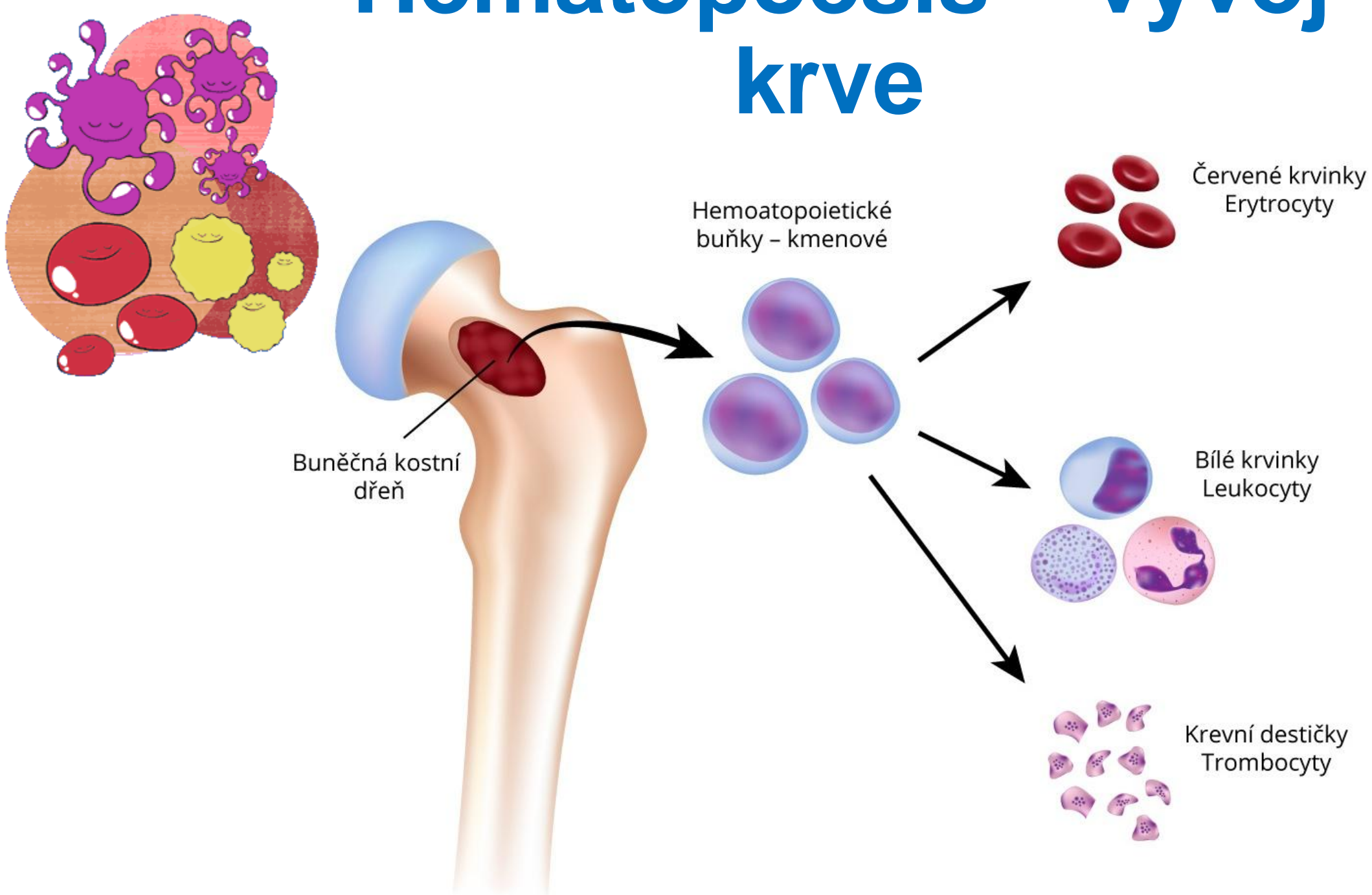
Neutrofily - tyčky	4 %
- segmenty	68 %
Eozinofily	3 %
Bazofily	1 %
Lymfocyty	20 %
Monocyty	4 %
	$\Sigma = 100 \%$!!!



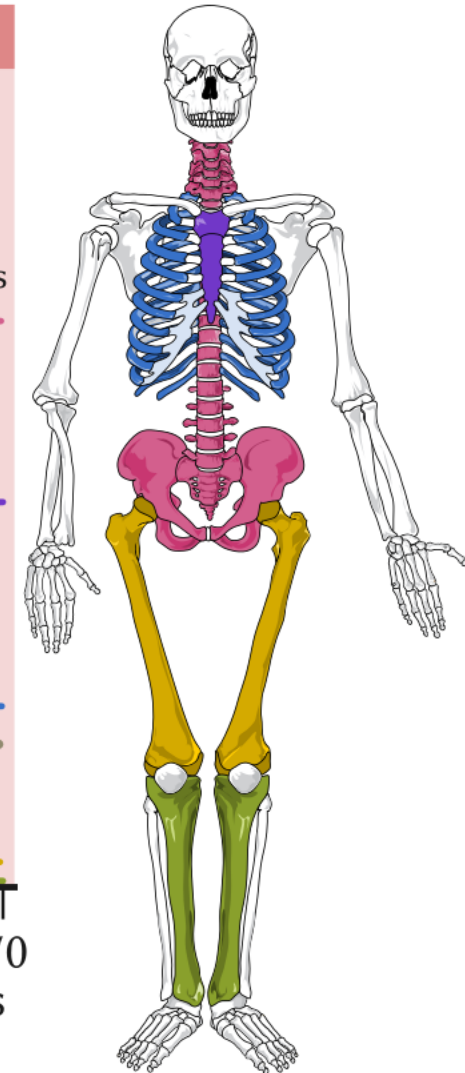
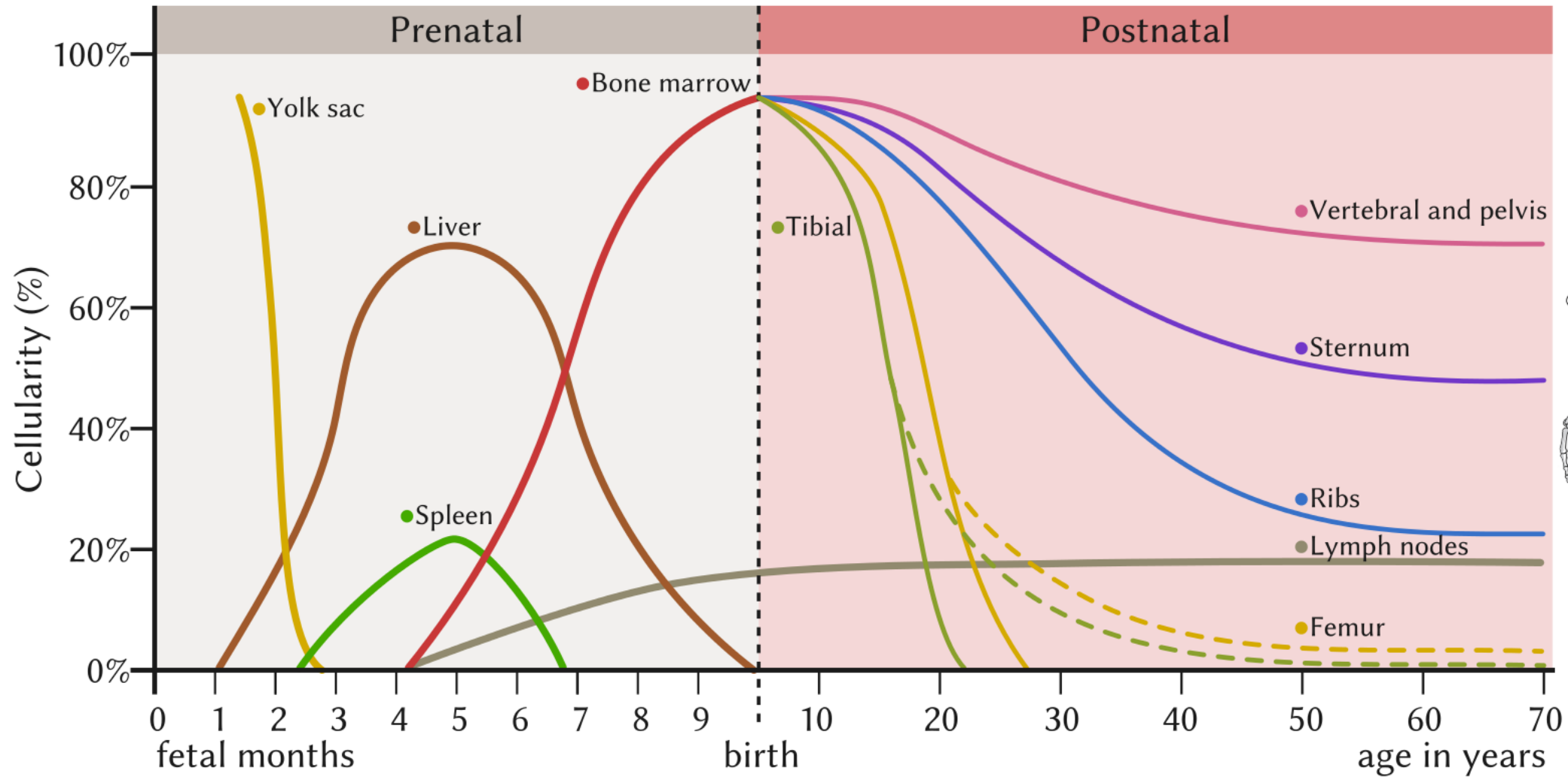
Anomálie DBOK

	↑	↓
Neutrofily	neutrofilní granulocytóza	neutrofilní granulocytopenie
Eozinofily	eozinofilní granulocytóza	eozinofilní granulocytopenie
Bazofily	bazofilní granulocytóza	bazofilní granulocytopenie
Lymfocyty	lymfocytóza	lymfocytopenie
Monocyty	monocytóza	monocytopenie

Hematoopoiesis krve



HEMATOPOIESIS



Prenatální hematopoeza

- **Mezoblastické období** – 1. – 2. měsíc i.u.

mezoblast žloutkového váčku a zárodečného stvolu a intraembryonální mezenchym :

INSULAE SANGUINAE (krevní ostrůvky)

- angioblasty

- hemoblasty ⇒ primitivní erytrocyty s jádrem

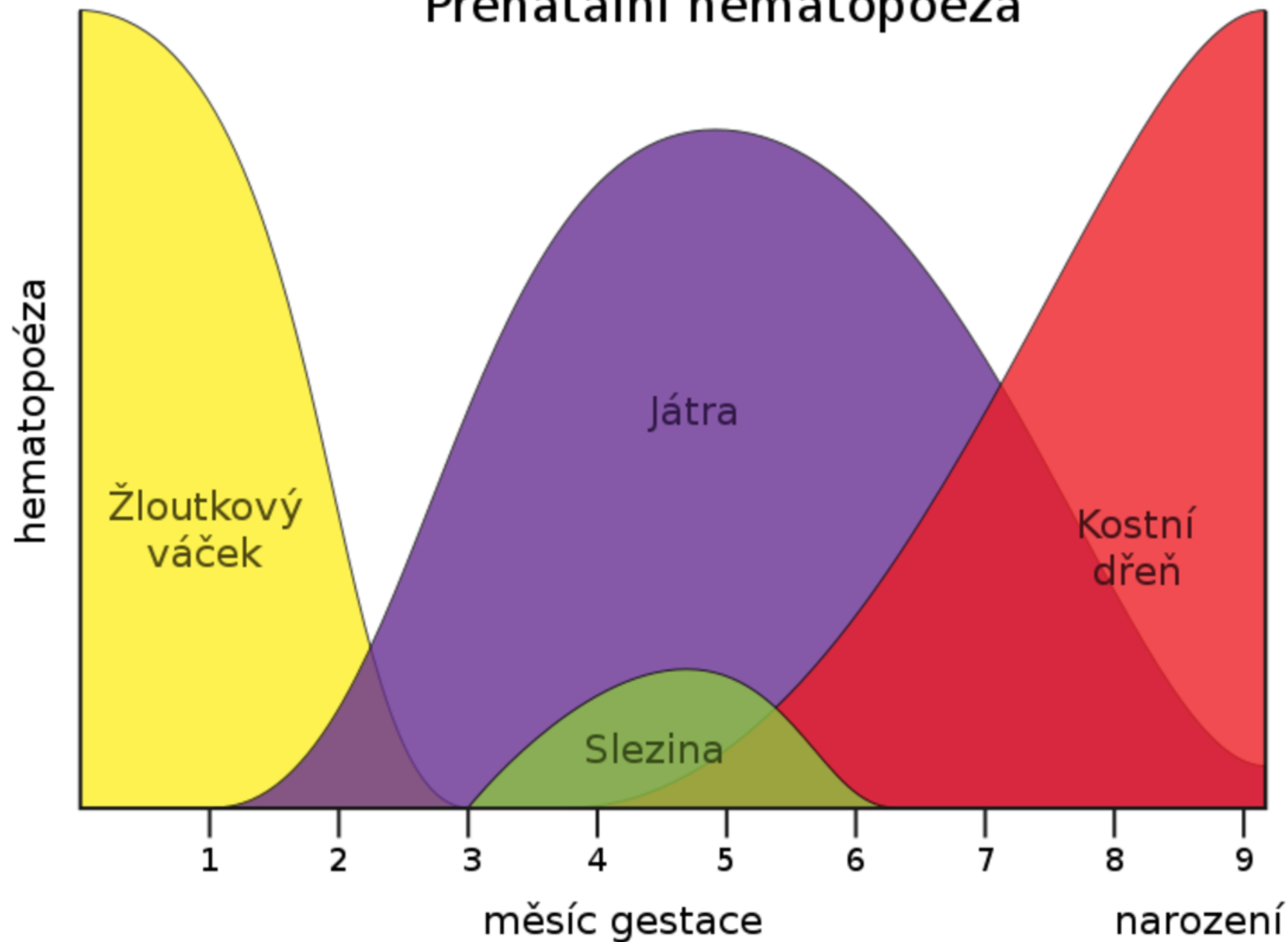
- **Hepatolienální období** – 2. – 7. měsíc i.u.

v játech a slezině

- **Medulární období** – od ±4. měsíc i.u.

kostní dřeň

Prenatální hematopoéza



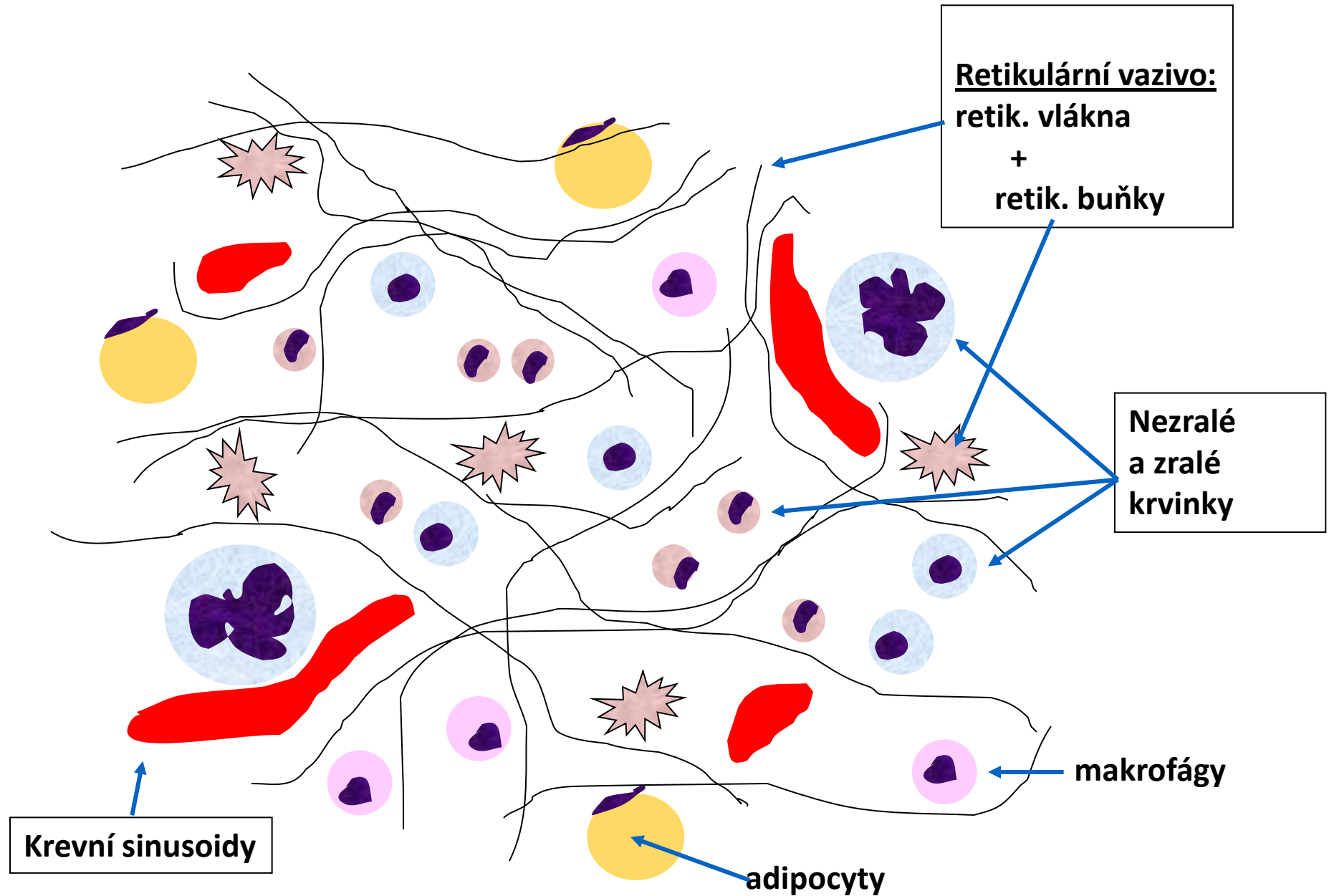
Postnatální hematopoeza

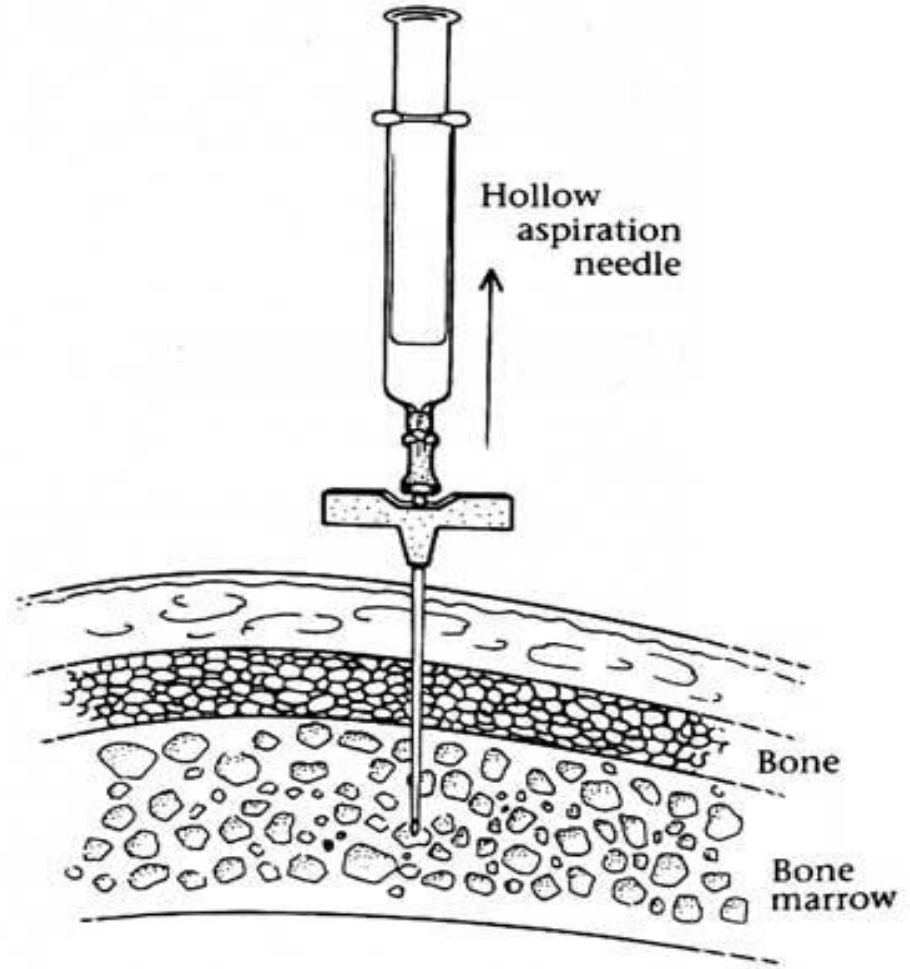
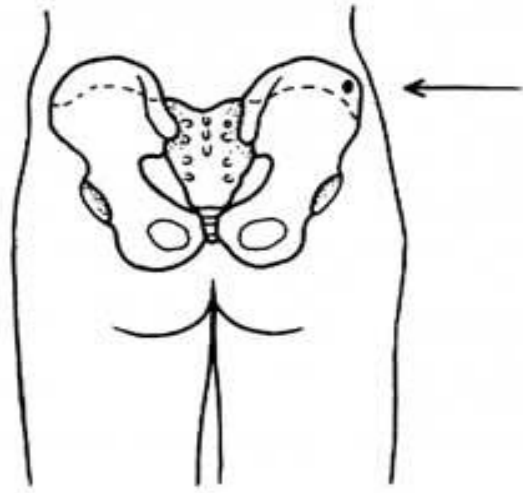
- Kostní dřeň: *erythrocyty*
leukocyty
trombocyty
- Thymus: *T-lymfocyty*
- Lymf. orgány: *B-lymfocyty*

Kostní dřeň

- **červená** – retikulární vazivo + hematopoietické buňky
v dosp. – v dlouhých a krátkých kostech (sternum, klíční kost, lebeční a pánevní kosti, obratle) a proximální epifýzy dlouhých kostí
- **žlutá** – retikulární vazivo + adipocyty
[možná reverze v hematogenní dřeň]
- **„šedá“** – pouze retik. vazivo (*stáří, kachexie*)

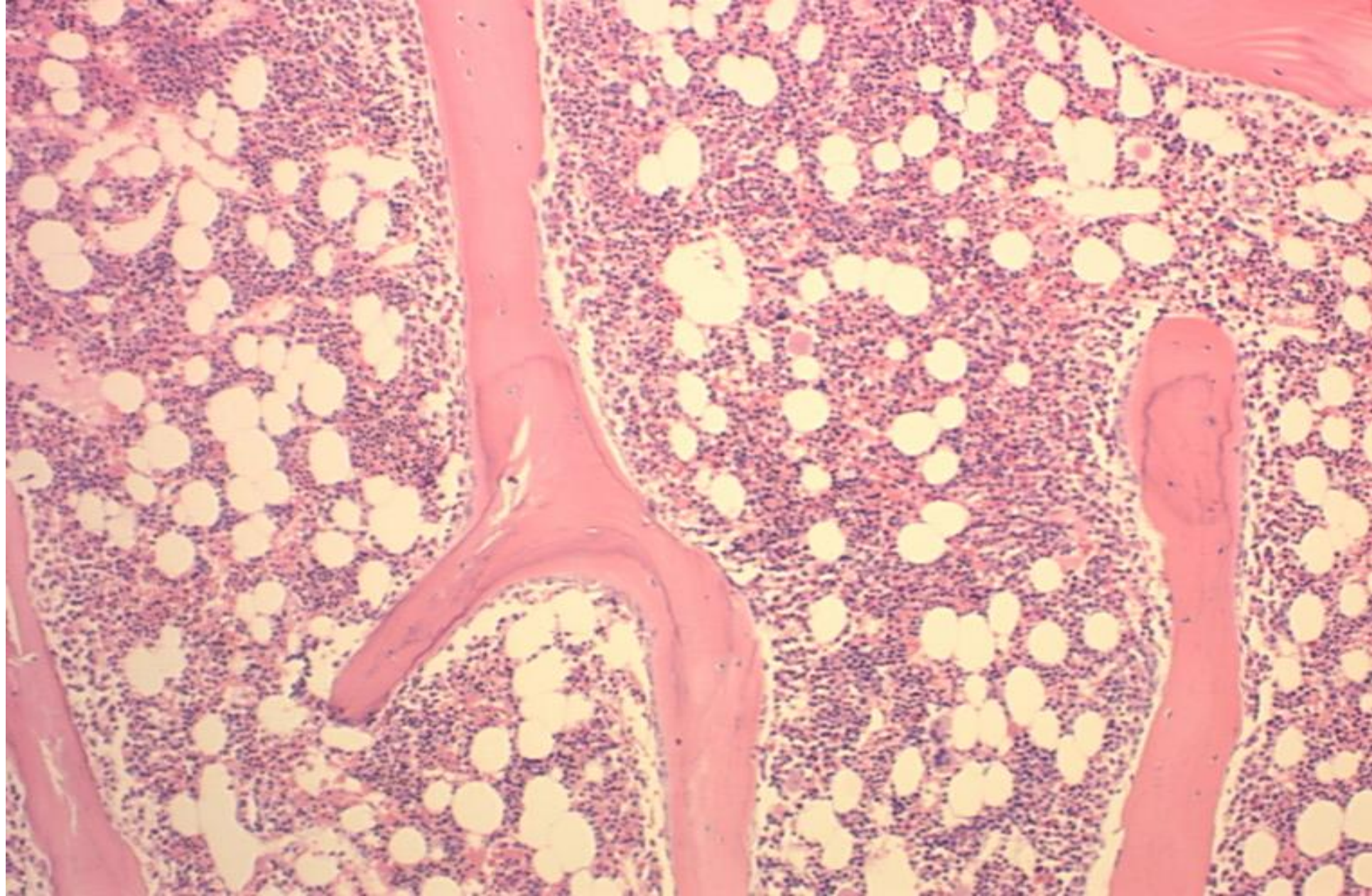
Stavba kostní dřeně

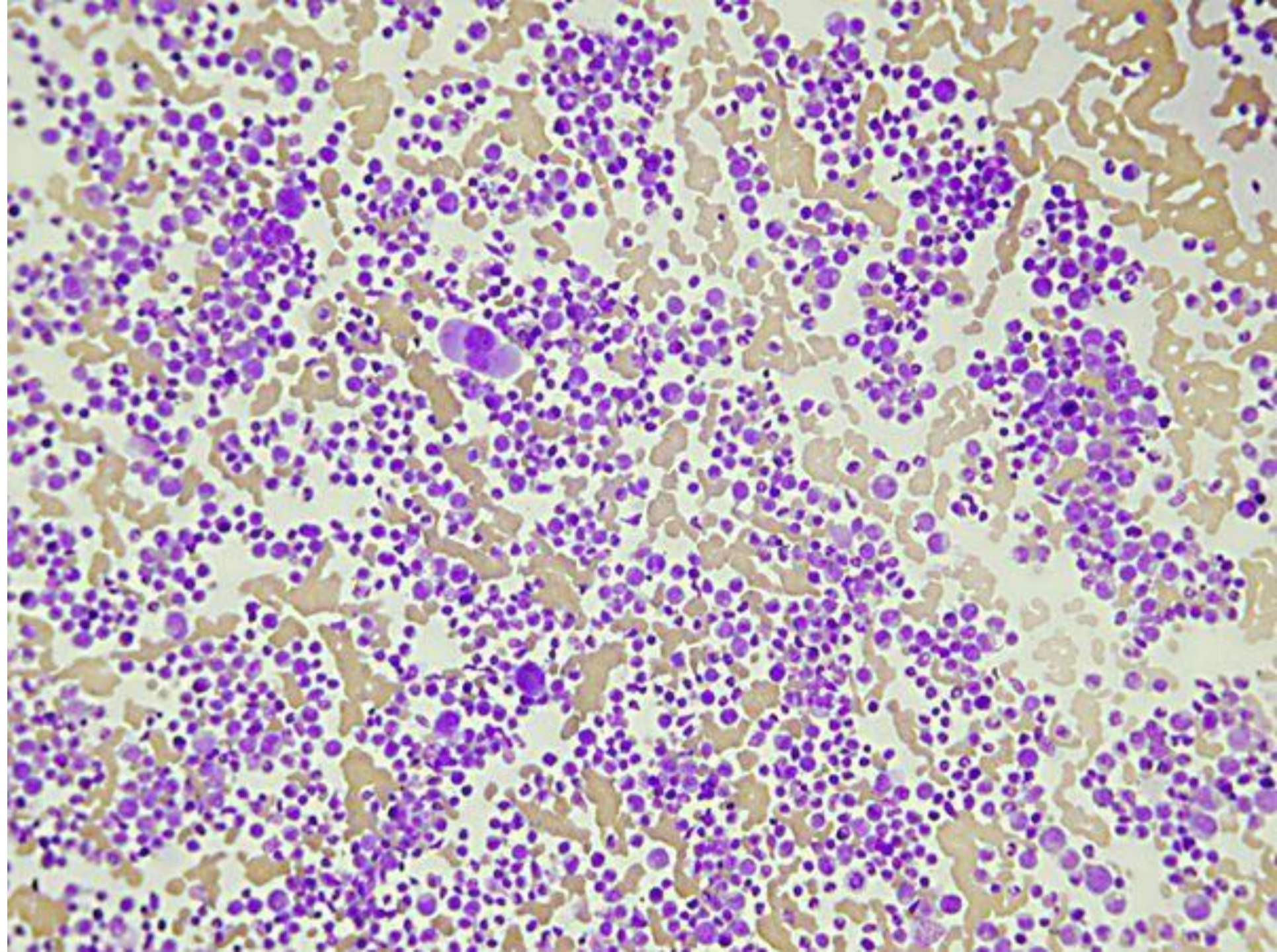




Wendolyn Hill

Kostní dřev mez trabekulami kostní tkáň





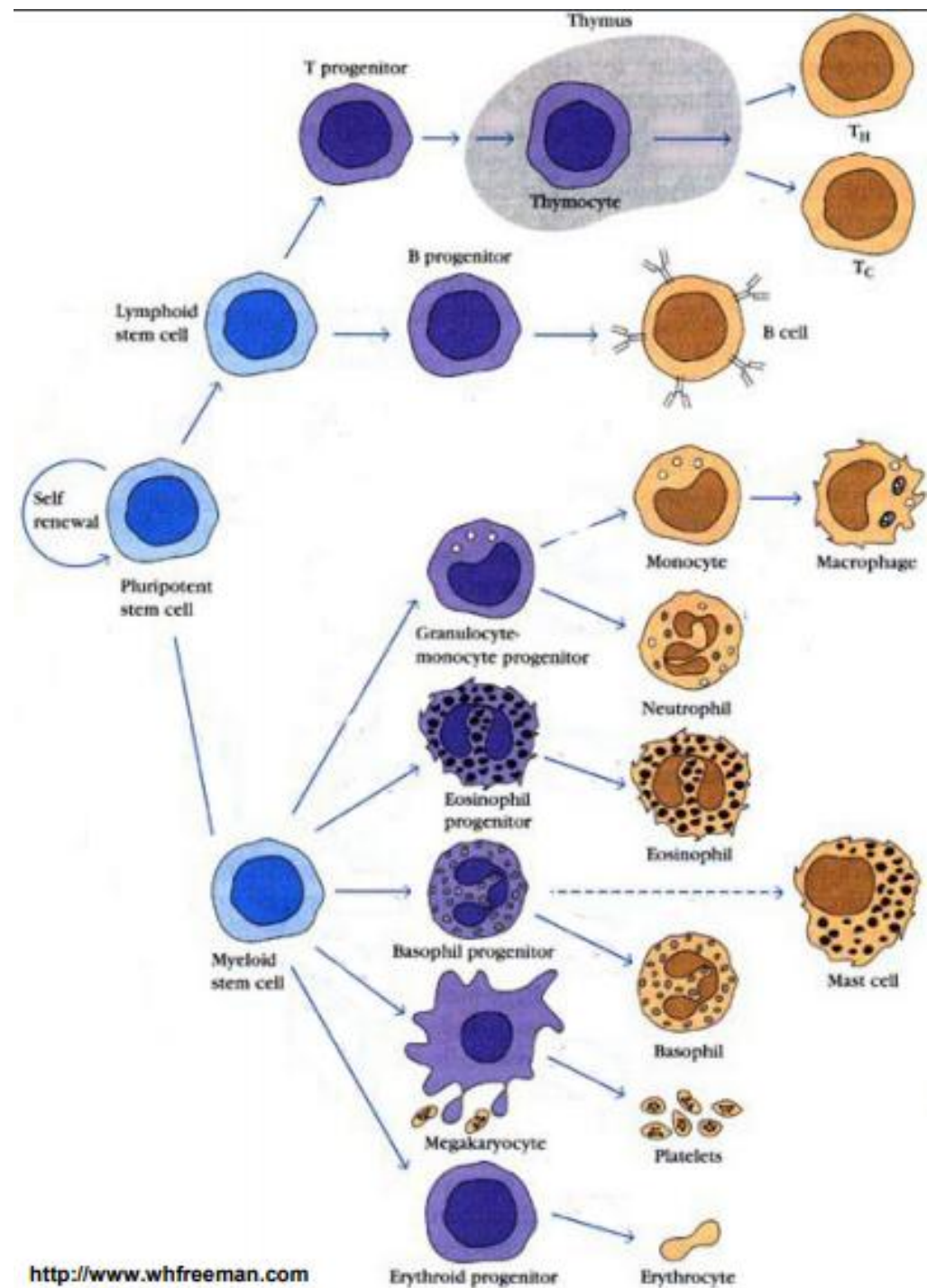
Větve hematopoézy

Myeloidní

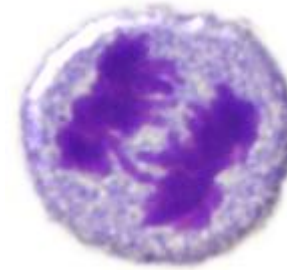
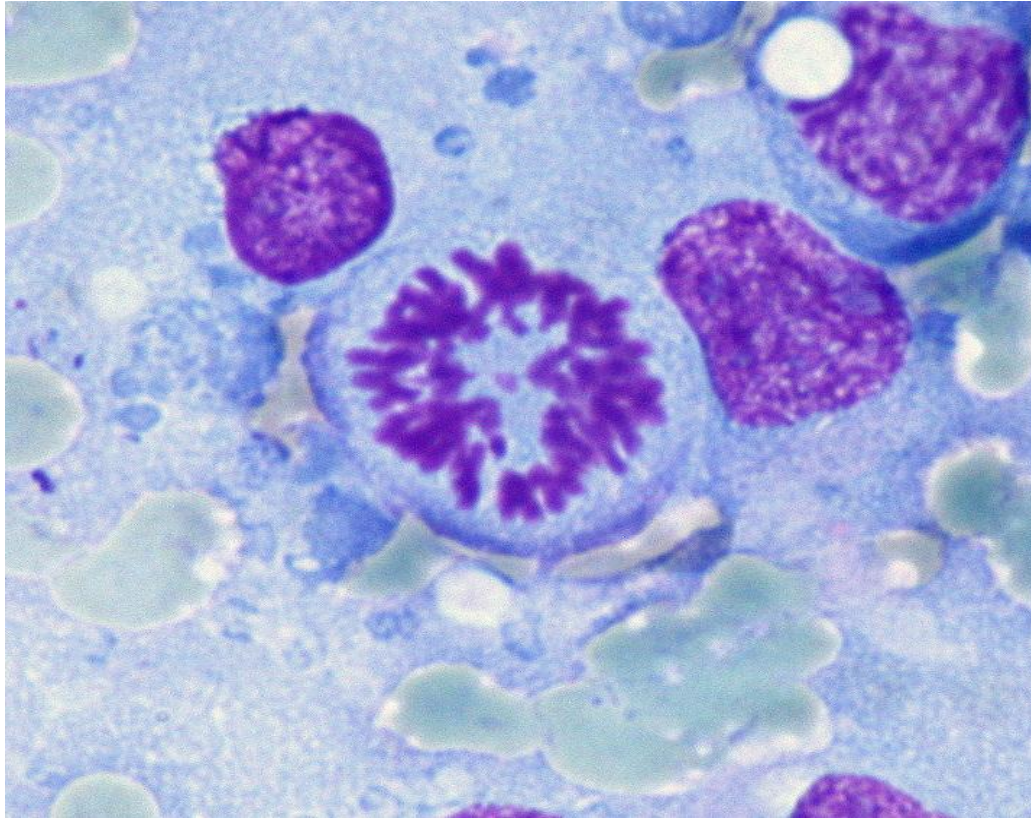
- Erythropoéza
- Monocytopoéza
- Granulopoéza

Trombocytopoéza Lymphoidní

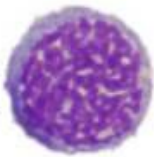
- Produkce T lymfocytů
- Produkce B lymfocytů



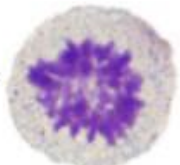
Vývoj krvinek - opakované mitózy -



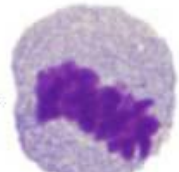Early Prophase



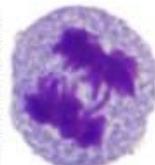
Late Prophase



Metaphase



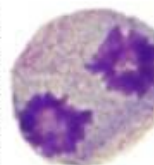
Early Anaphase



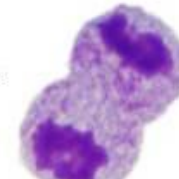
Late Anaphase



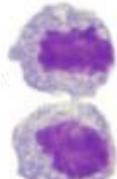
Early Telophase



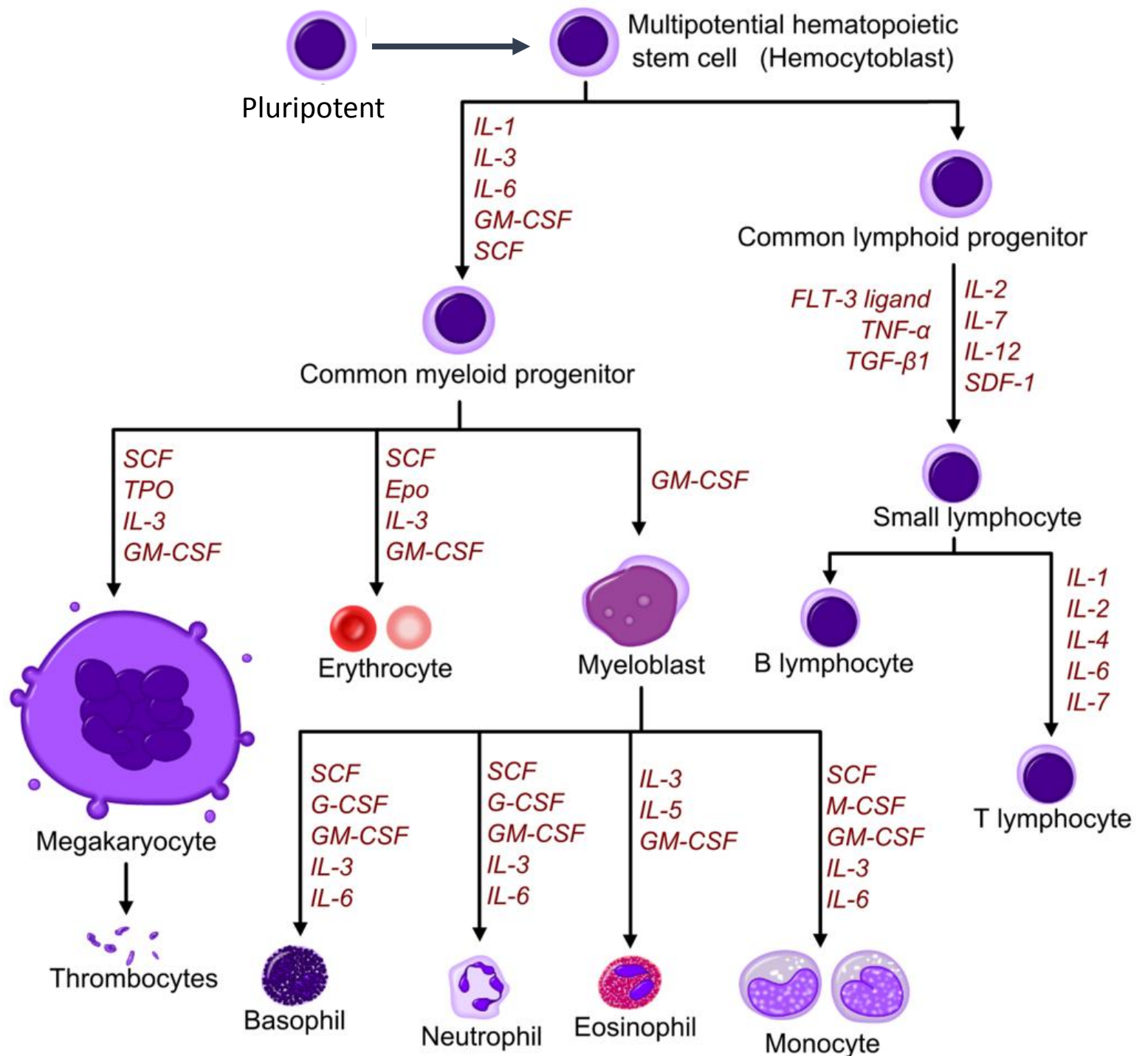
Middle Telophase

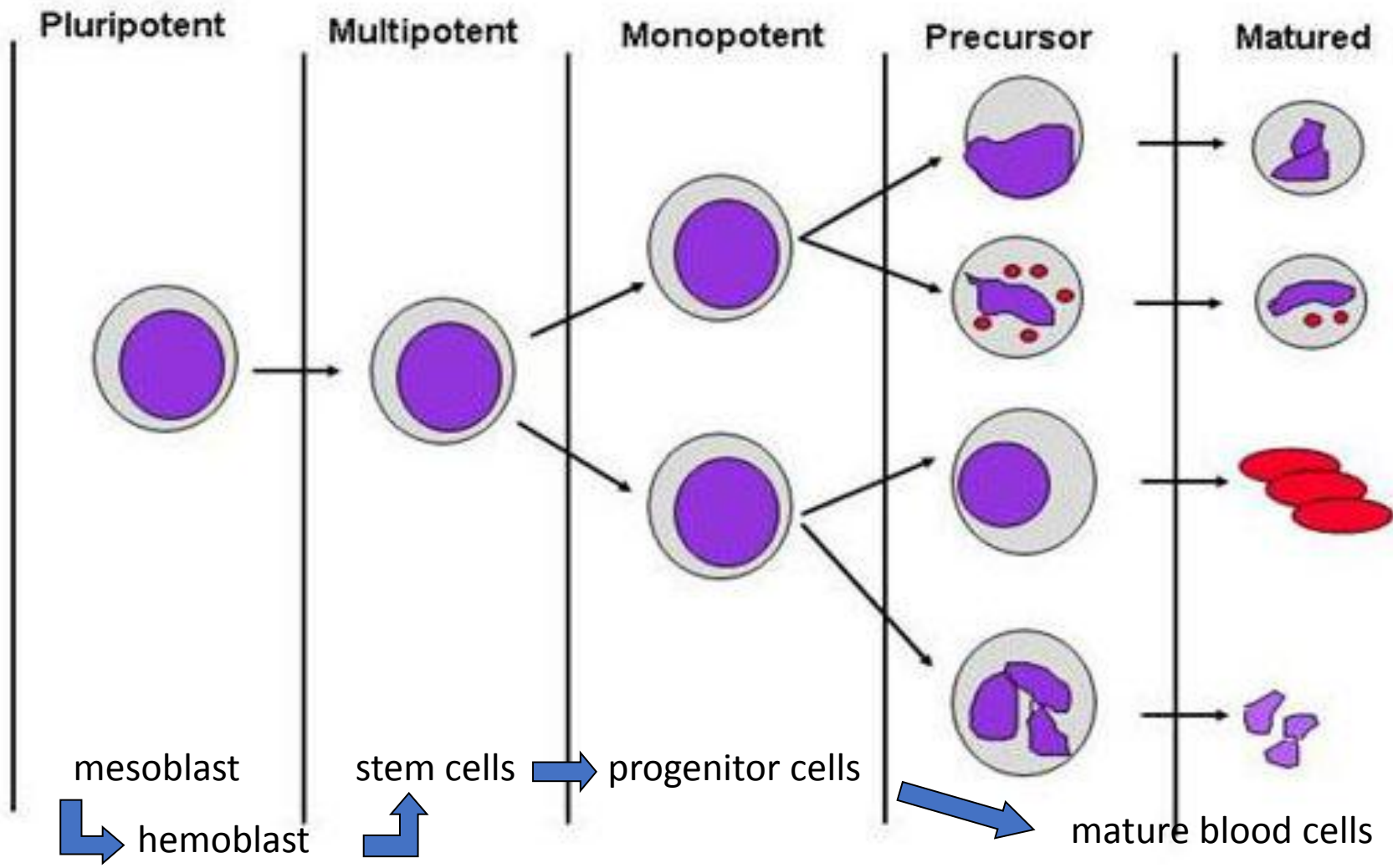


Late Telophase

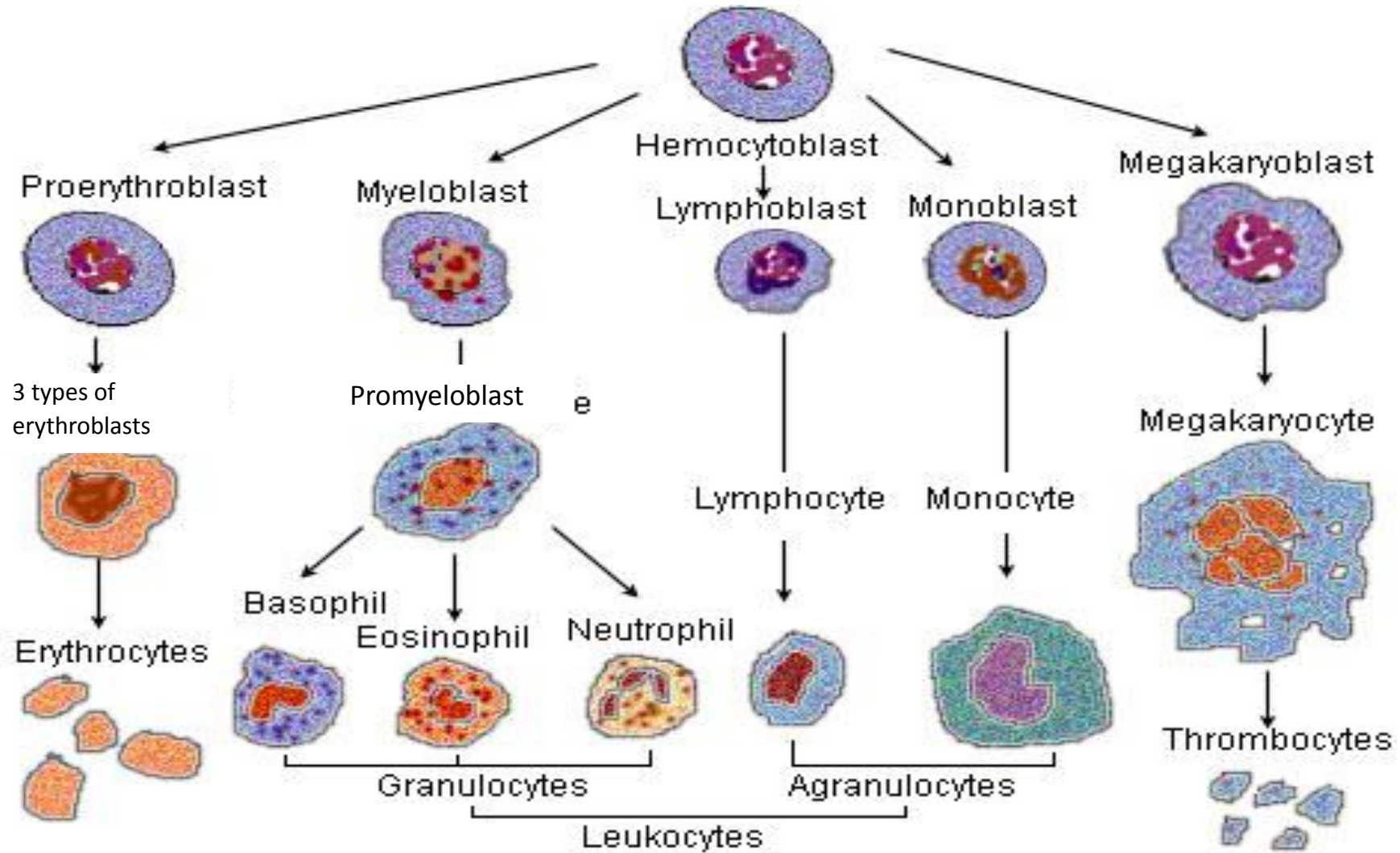


- SCF= Stem Cell Factor
- Tpo= Thrombopoietin
- IL= Interleukin
- GM-CSF= Granulocyte Macrophage-colony stimulating factor
- Epo= Erythropoietin
- M-CSF= Macrophage-colony stimulating factor
- G-CSF= Granulocyte-colony stimulating factor
- SDF-1= Stromal cell-derived factor-1
- FLT-3 ligand= FMS-like tyrosine kinase 3 ligand
- TNF- α = Tumour necrosis factor-alpha
- TGF β = Transforming growth factor beta



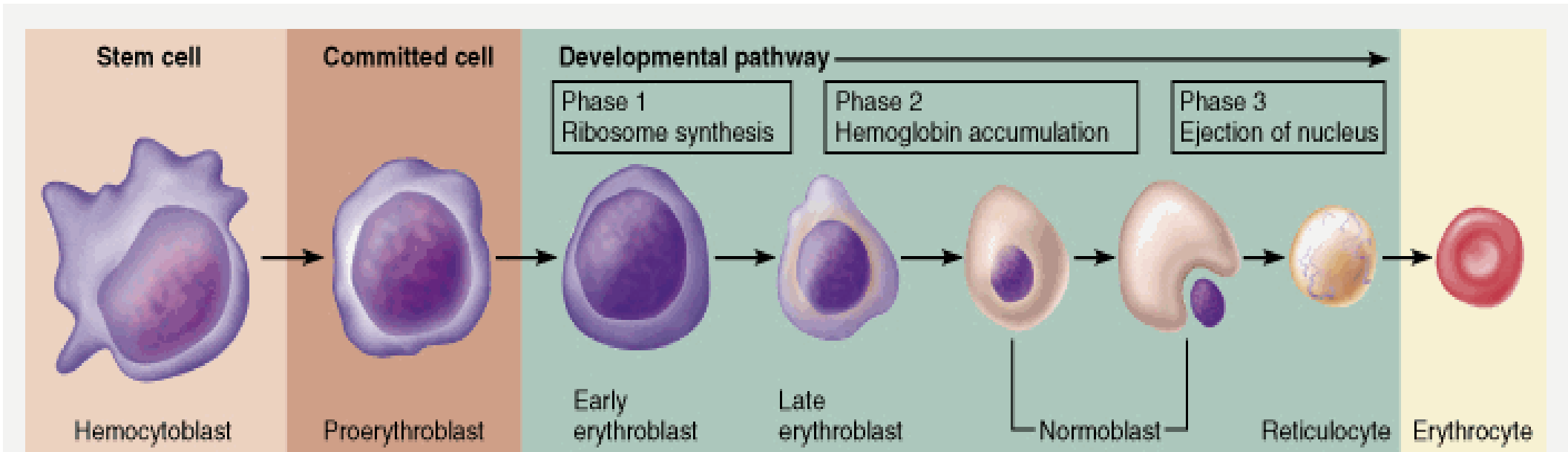


hematopoeza



Erythro(cyto)poiesis

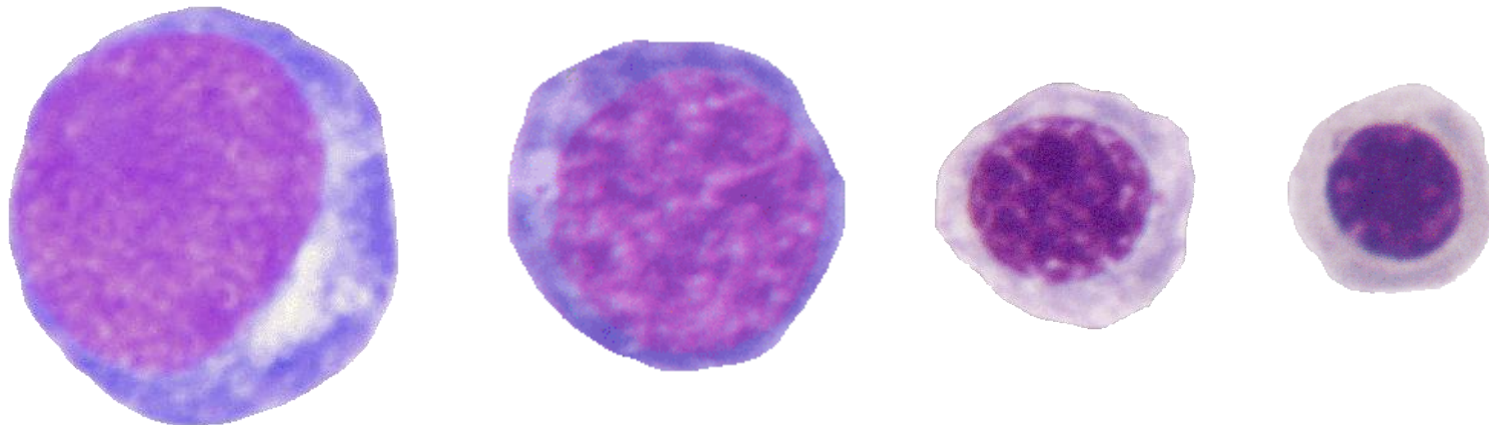
- Proerythroblast
- Basofilní erythroblast
- Polychromatofilní erythroblast
- Ortochromní erythroblast
- Reticulocyt → ERYTROCYT



Erythropoiesis

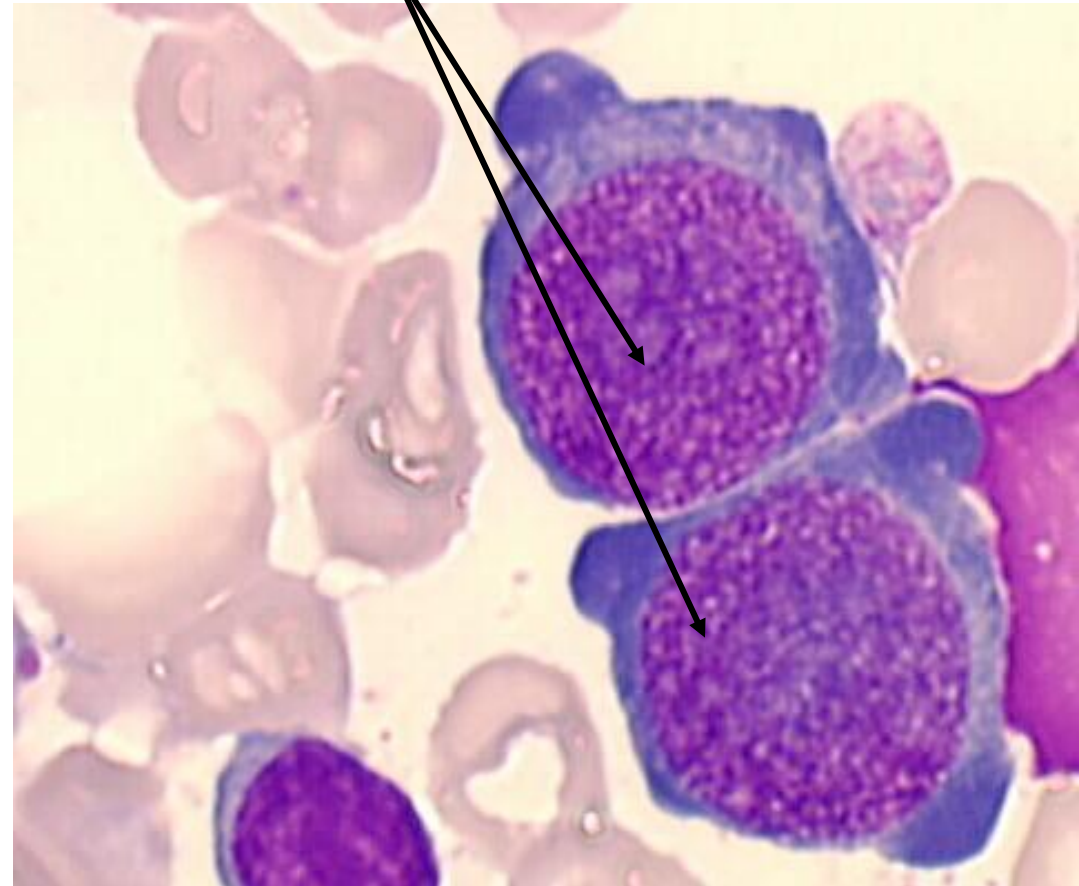
Opakované mitózy:

- ☞ Ø buněk se zmenšuje z 20 μm na 7,4 μm
- ☞ kondenzace jaderného chromatinu, ztráta jadérek, vyloučení jádra - **enukleeace**
- ☞ produkce **hemoglobinu**
- ☞ změna **barvitelnosti cytoplazmy** – bazofilie (ribosomy) \Rightarrow acidofilie (hemoglobin)



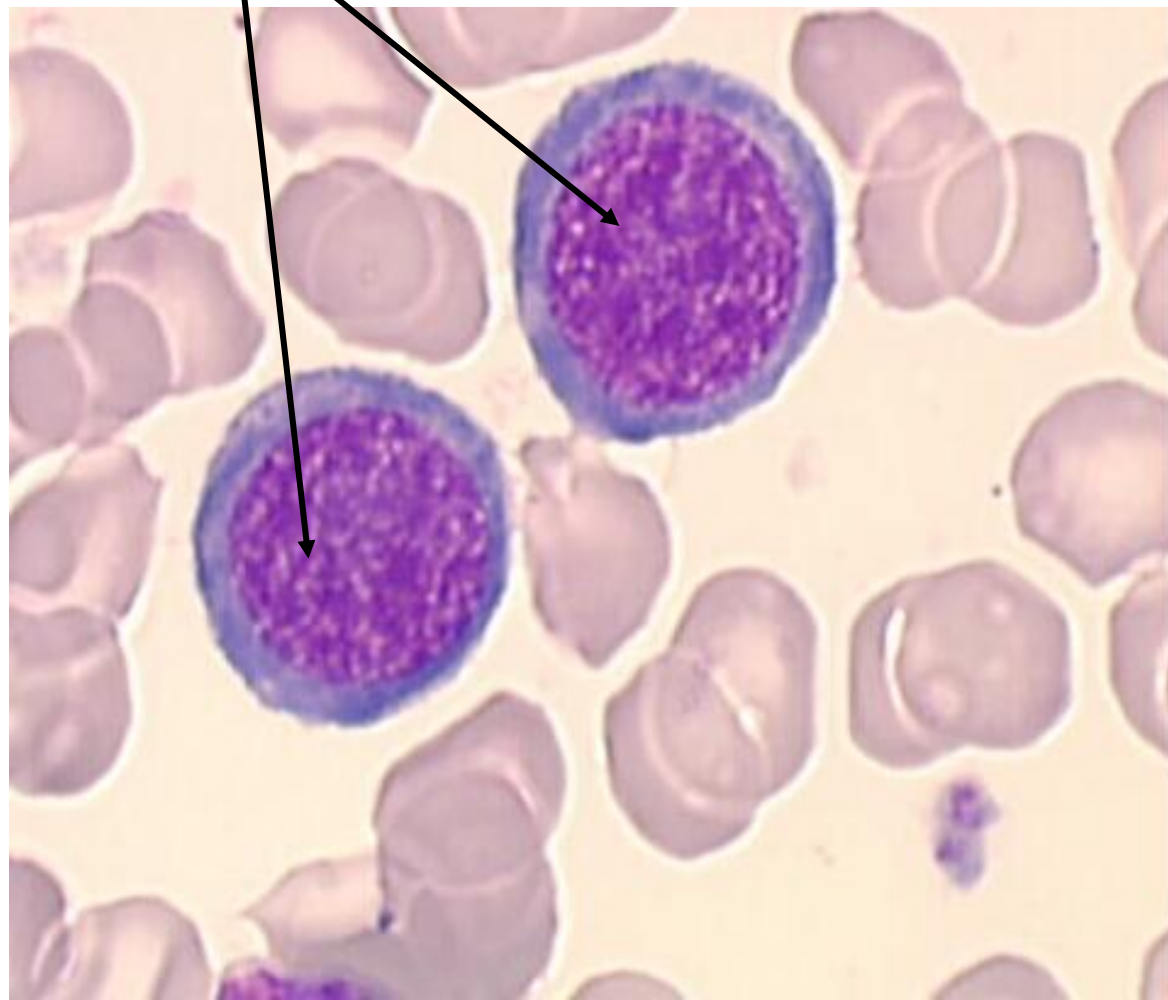
Proerythroblast

- \varnothing 15 – 20 μm
- bazofilní cytoplazma, „ouškovité“ protruze.
- sférické jádro, 2 – 3 nucleoli



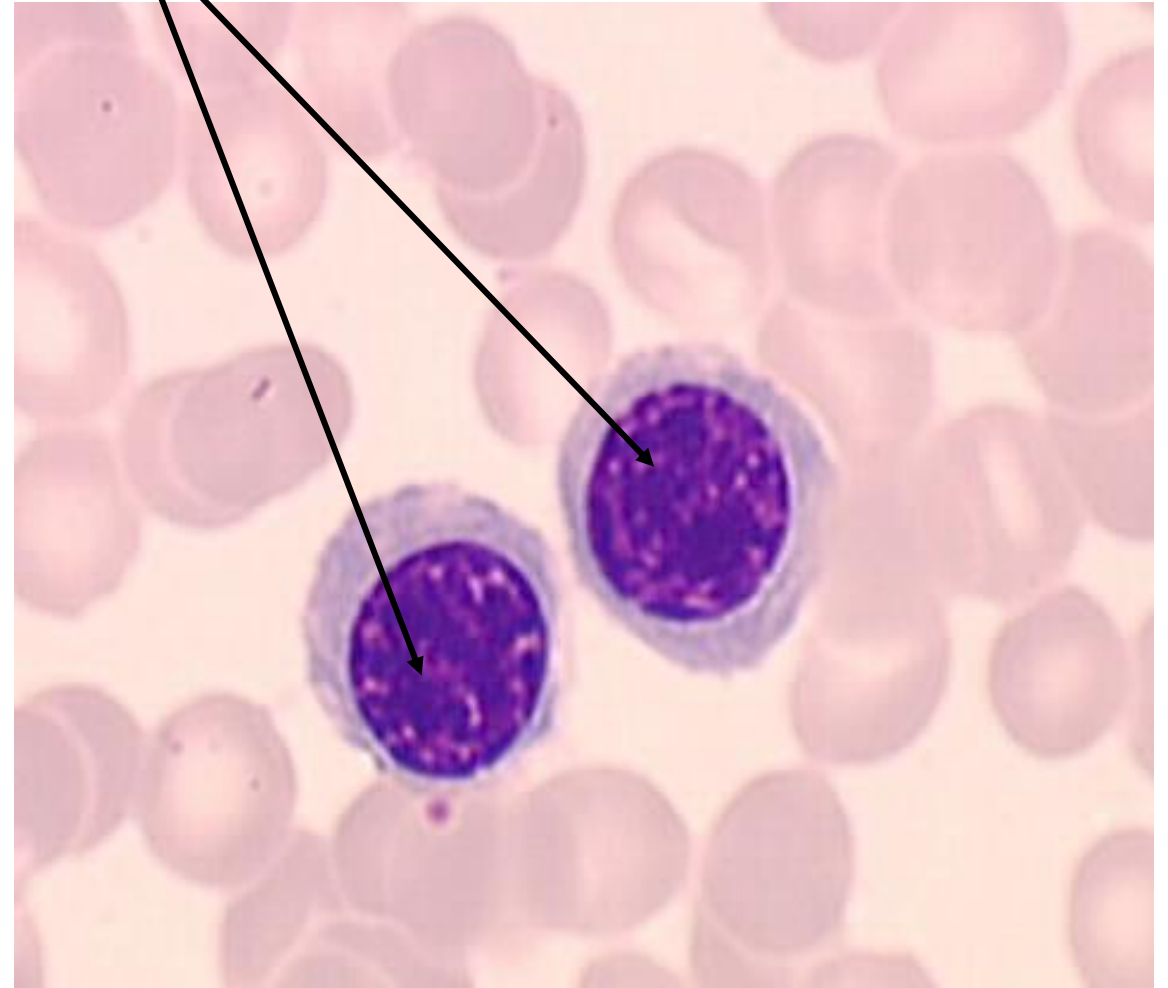
Bazofilní erythroblast

- \varnothing 16 μm
- bazofilní cytoplazma
- kondenzace jaderného chromatinu
- absence jadérek



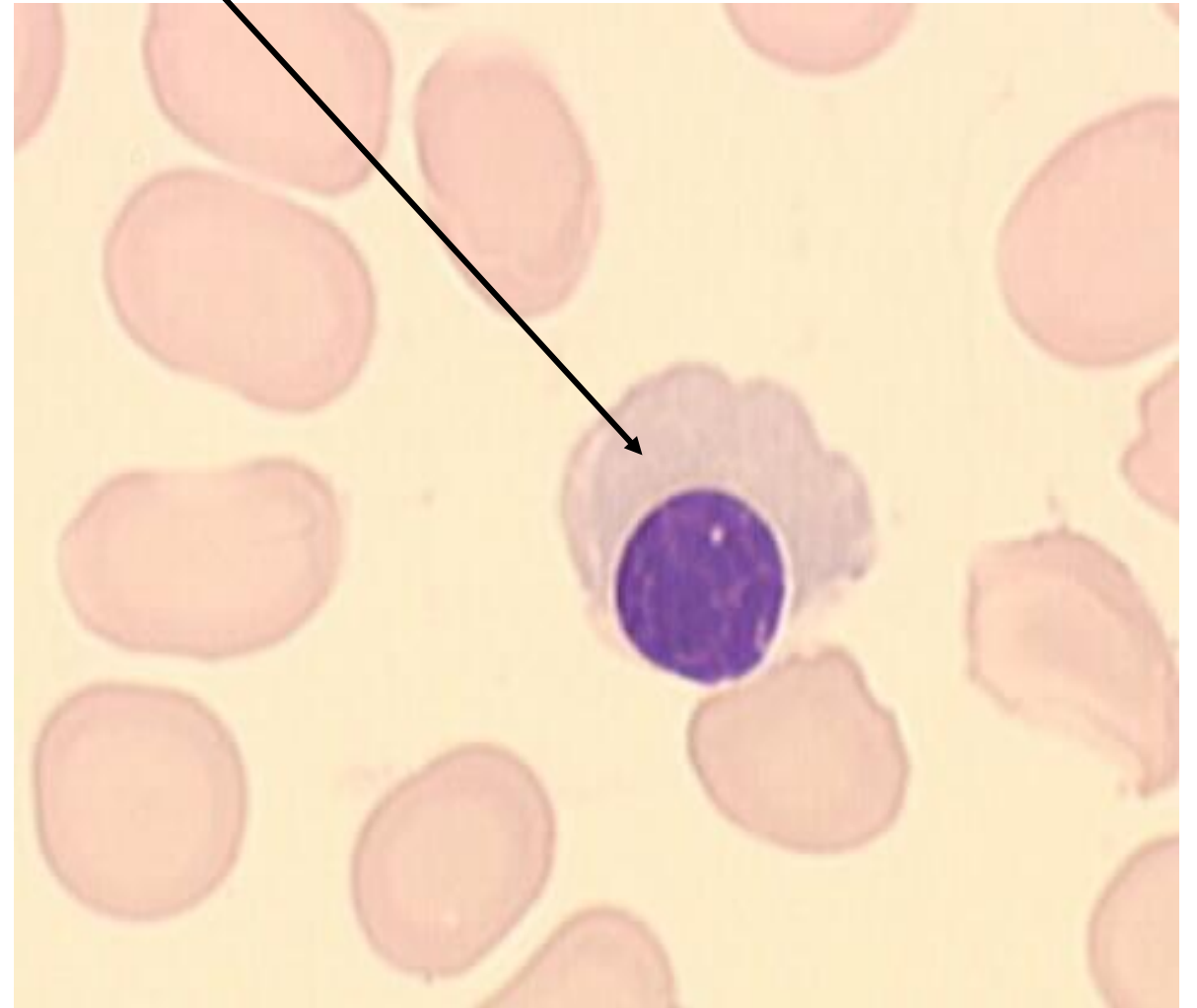
Polychromatofilní erytroblast

- \varnothing 12 μm
- produkce hemoglobinu \Rightarrow nepravidelné barvení cytoplazmy – místy bazo-, místy acidofilní
- kondenzace chromatinu



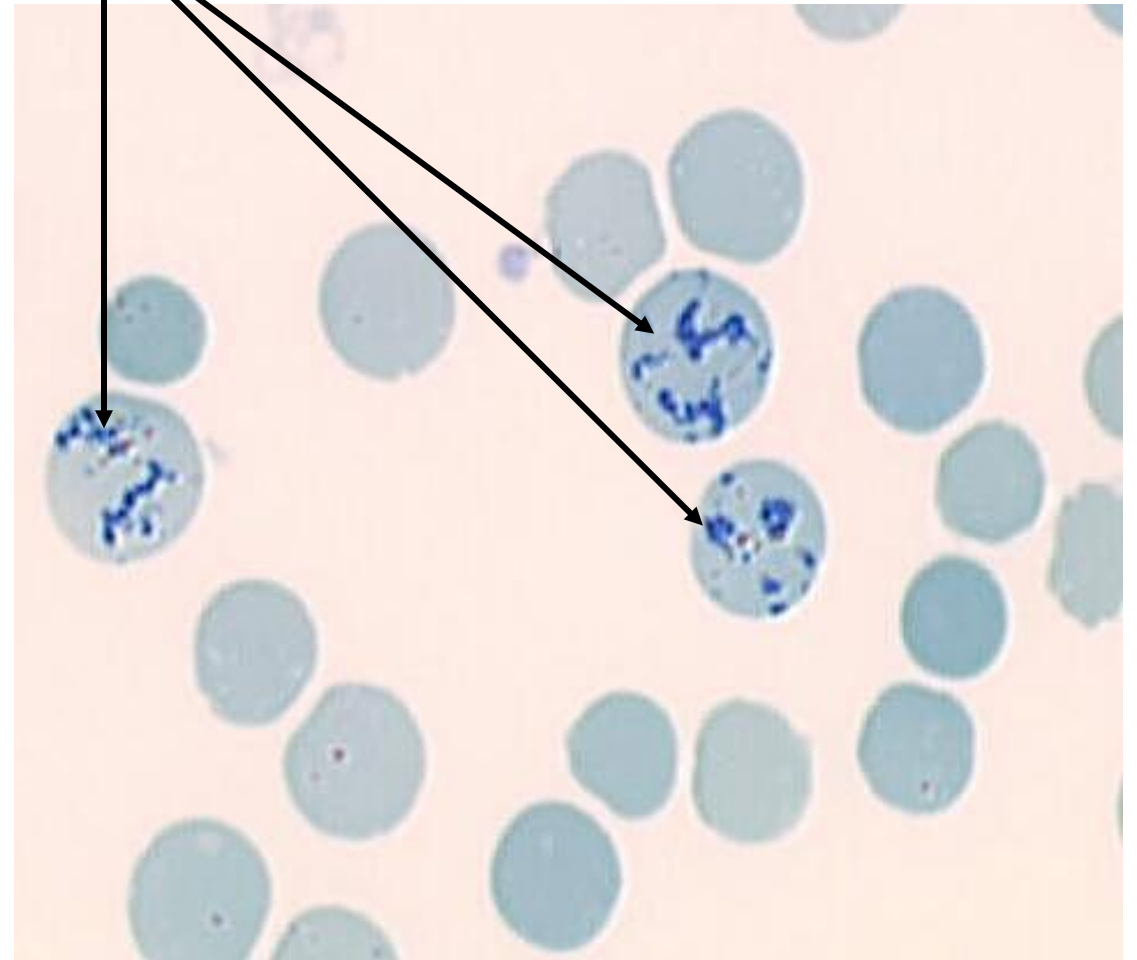
Ortochromatofilní erytroblast

- \varnothing 9 – 10 μm
- acidofilní cytoplazma + hemoglobin
- pyknotické jádro v excentrické pozici (před enukleací)



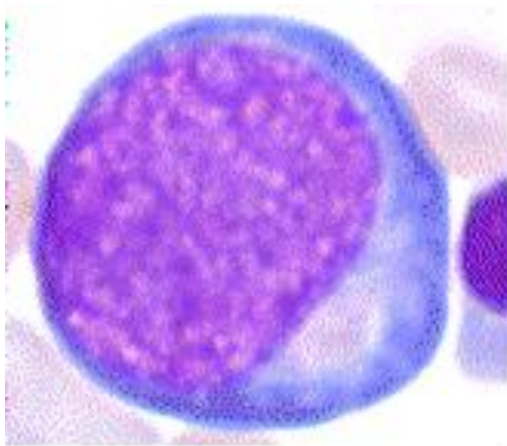
Reticulocyt

- \varnothing 8 μm
- acidofilní cytoplazma (hemoglobin)
- BEZ JÁDRA, se zbytky organel – substantia reticulofilamentosa

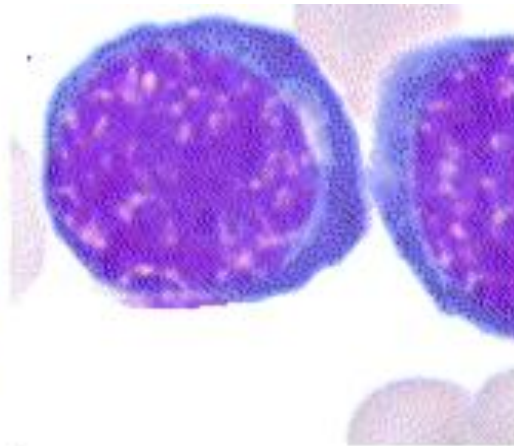


brilant-cresyl blue staining

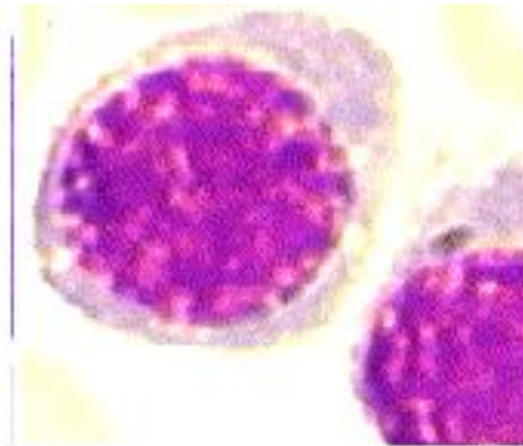
Erythropoiesis - rekapitulace



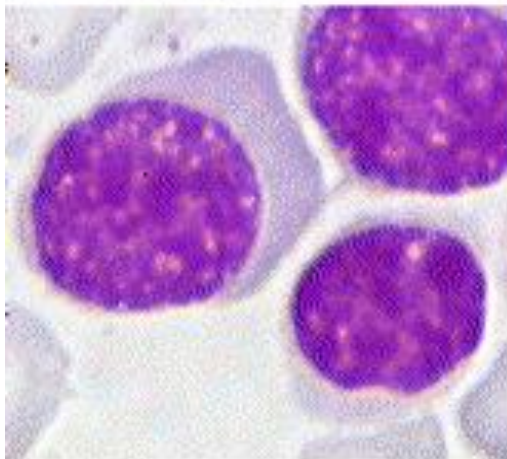
Proerythroblast



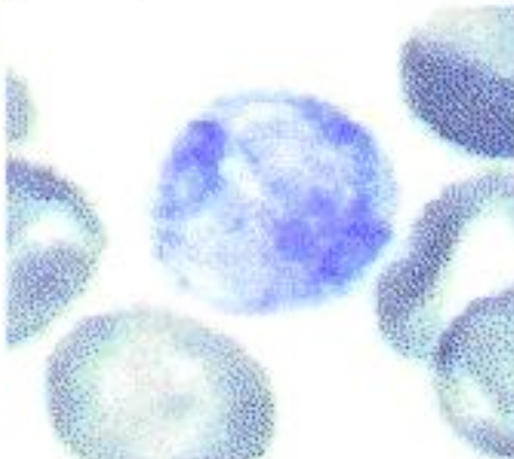
Basophilic Normoblast



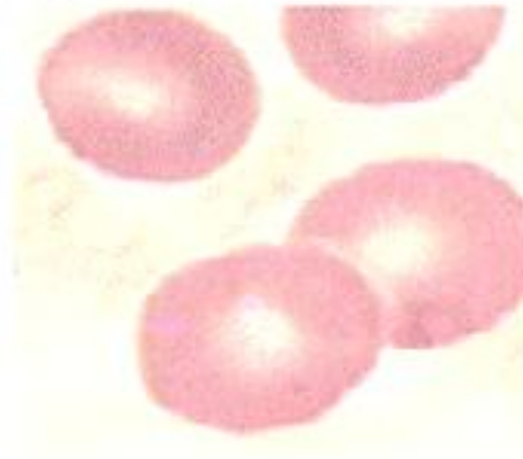
Polychromatic Normoblast



Orthochromatic Normoblast



Reticulocyte

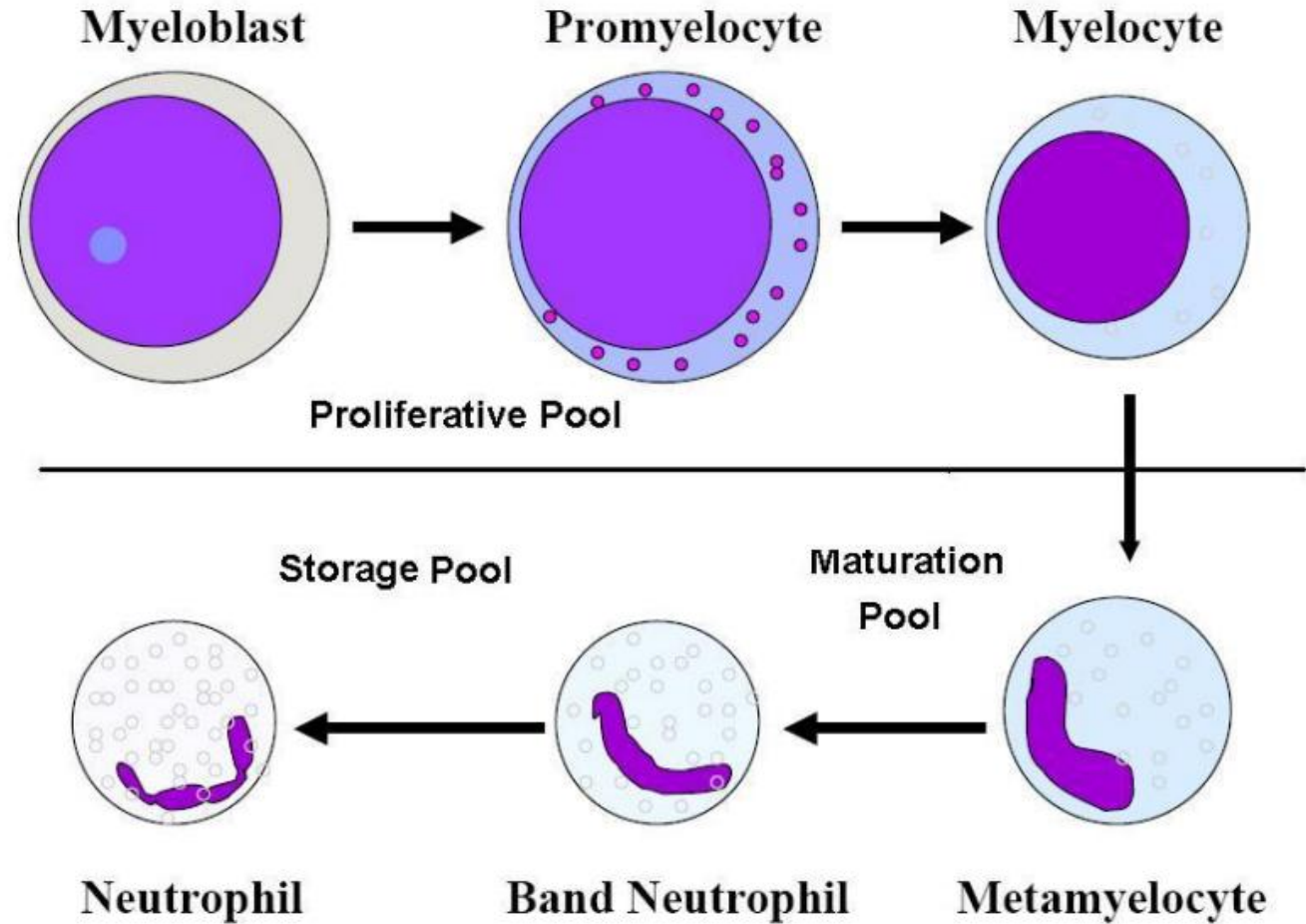


Erythrocyte

Granulo(cyto)poiesis

- Myeloblast
- Promyelocyt
- Myelocyt
 - *Neutrofilní*
 - *eosinofilní*
 - *basofilní*
- Metamyelocyt
 - *Neutrofilní*
 - *eosinofilní*
 - *basofilní*

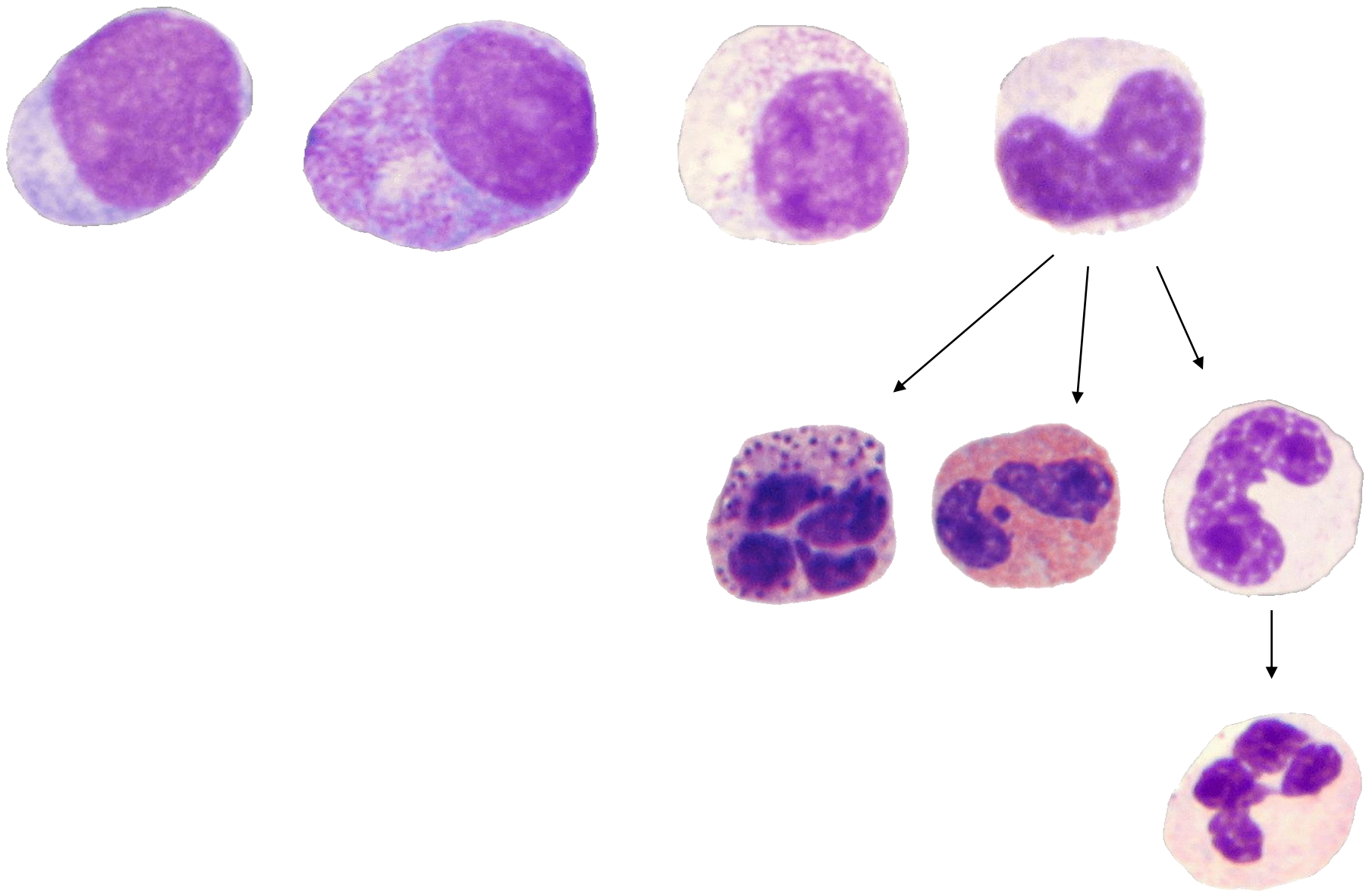
GRANULOCYTT



Granulopoiesis

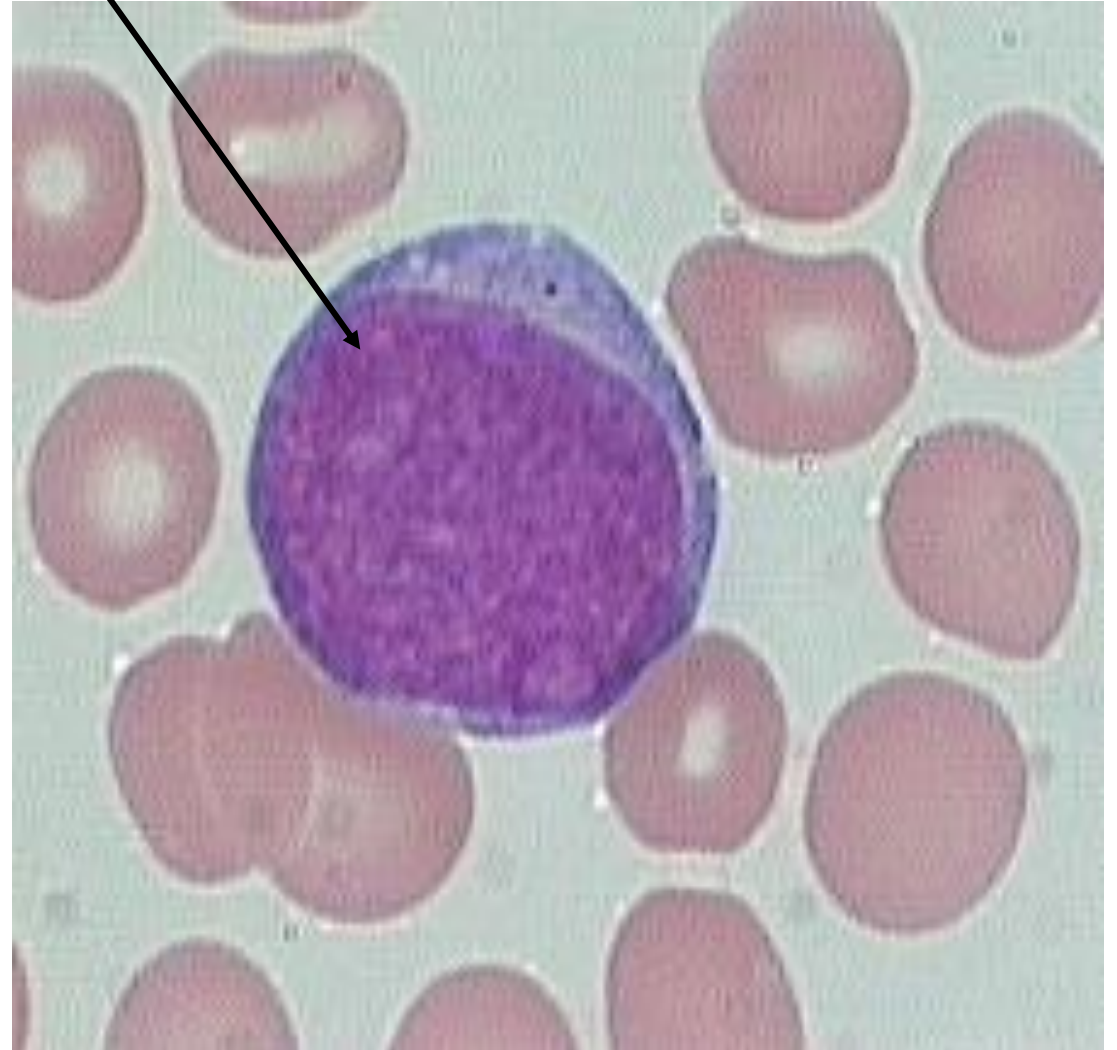Opakované mitózy:

- \varnothing buněk se zmenšuje z 20 μm na 10-14 μm (výjimka - promyelocyt)
- kondenzace jaderného chromatinu, změna tvaru jádra (koule \Rightarrow tyčka)
- produkce specifických granulí
- změna barvitelnosti cytoplazmy – bazofilie (ribosomes) \Rightarrow acidofilie (specifická granula)



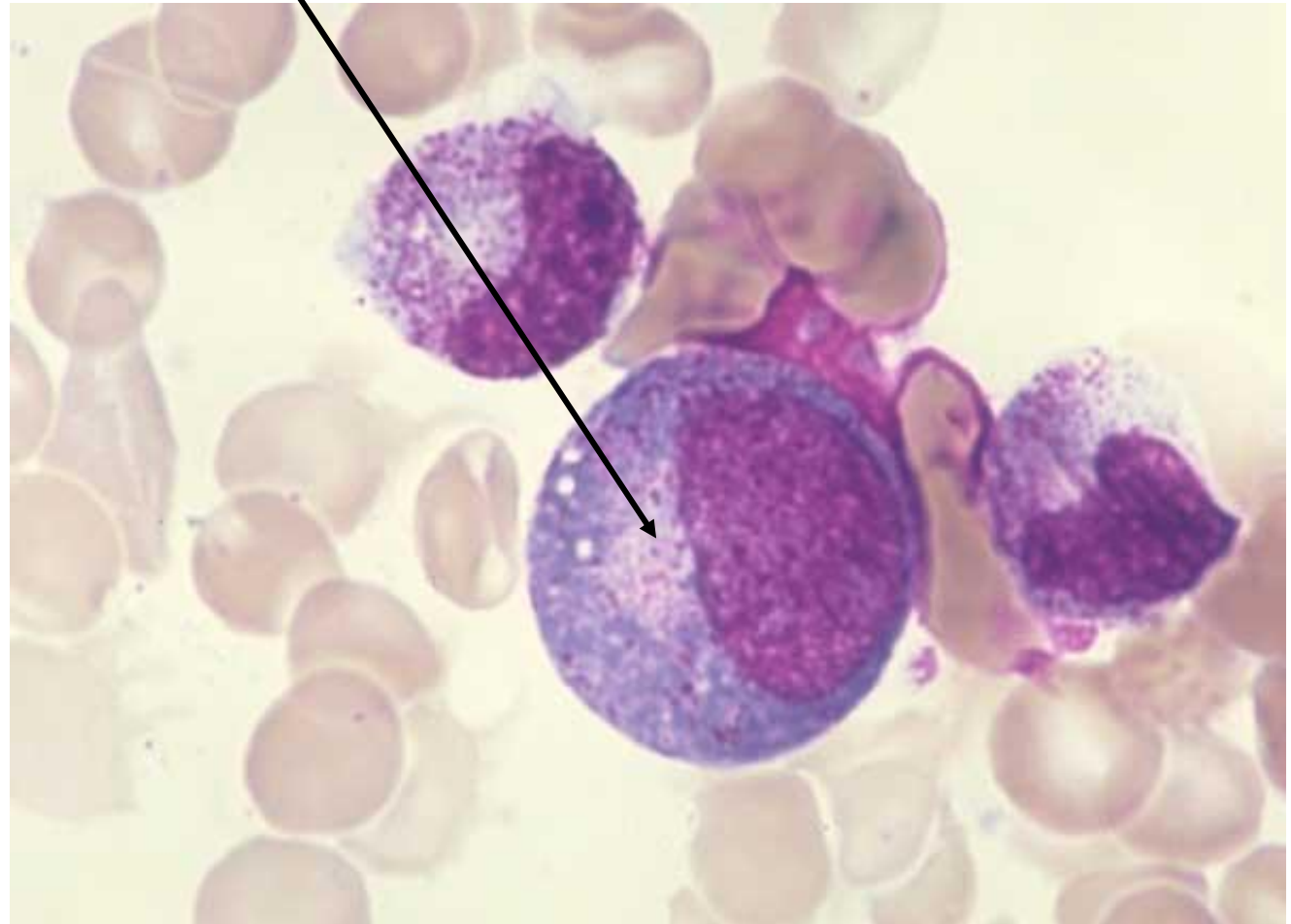
Myeloblast

- \varnothing 20 μm
- světlá, bazofilní cytoplazma
- Kulaté jádro, jemná struktura chromatinu, 2 – 5 jadérek



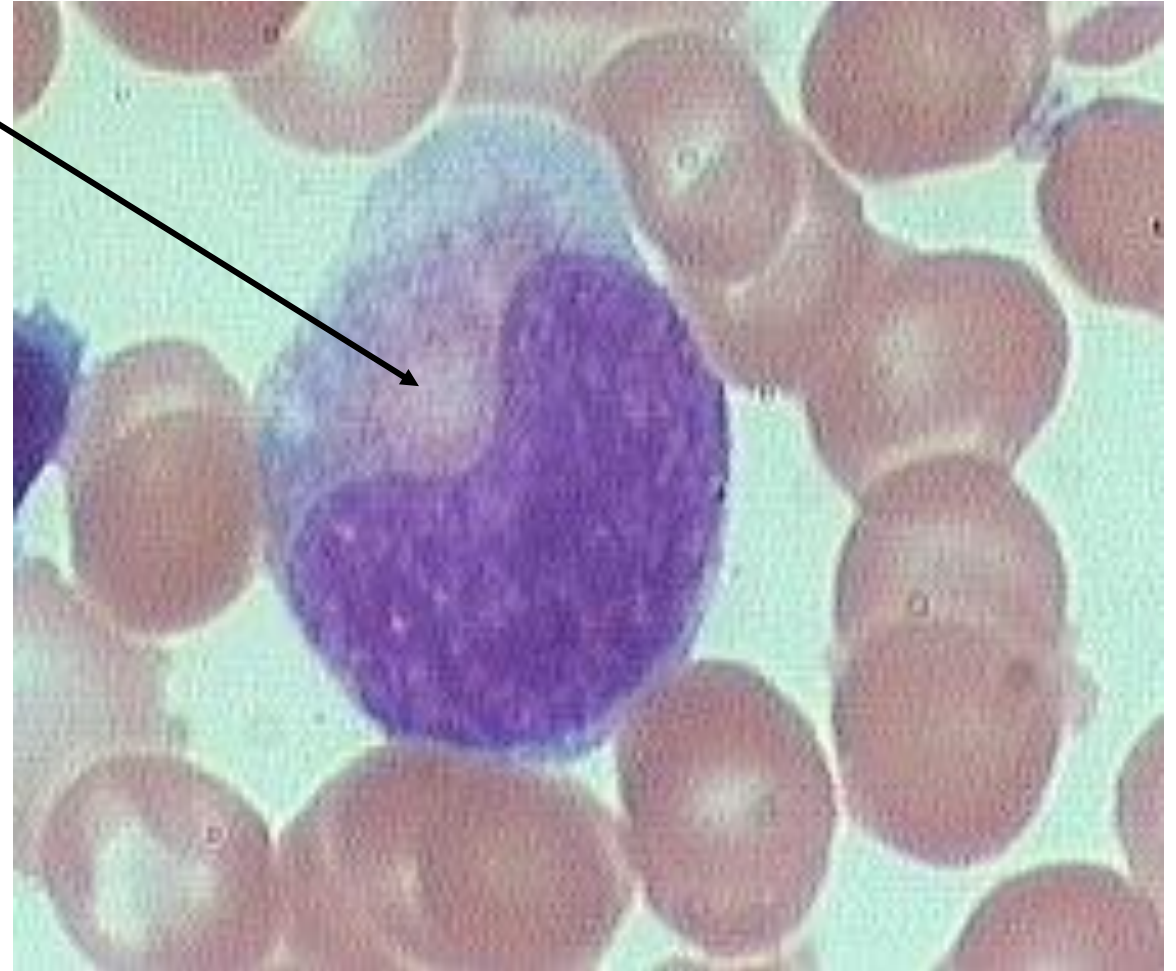Promyelocyt

- \varnothing 25 – 30 μm
- světlá, bazofilní cytoplazma + azurofilní granula
- 0 - D jádro,
± jadérka



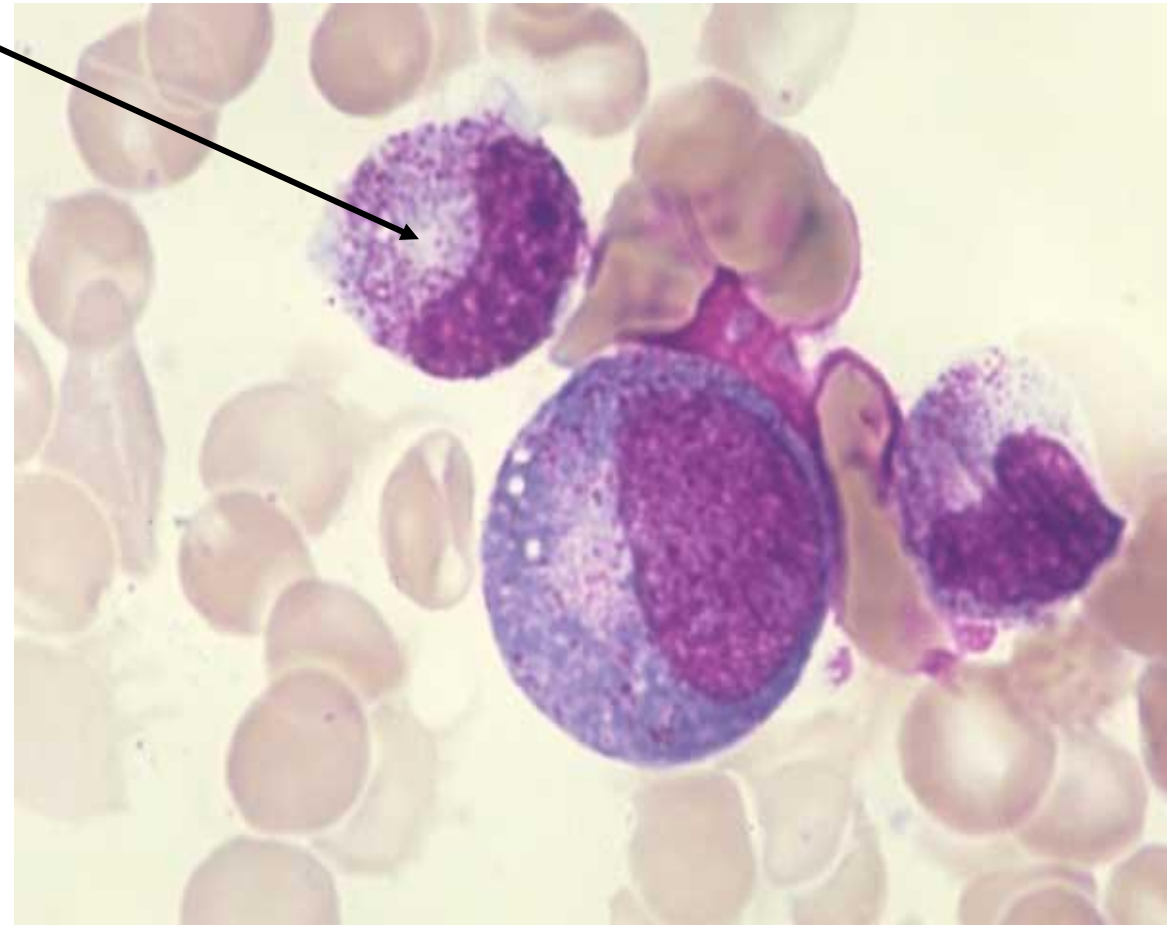
Myelocyt neutro-, eosino-, basofilní

- \varnothing 15 – 20 μm
- světlá, acidofilní cytoplazma
- produkce specifických granulí (*neutro-, eosino-, bazofilních*)
- ledvinovité jádro bez jadérek, kondenzace chromatinu

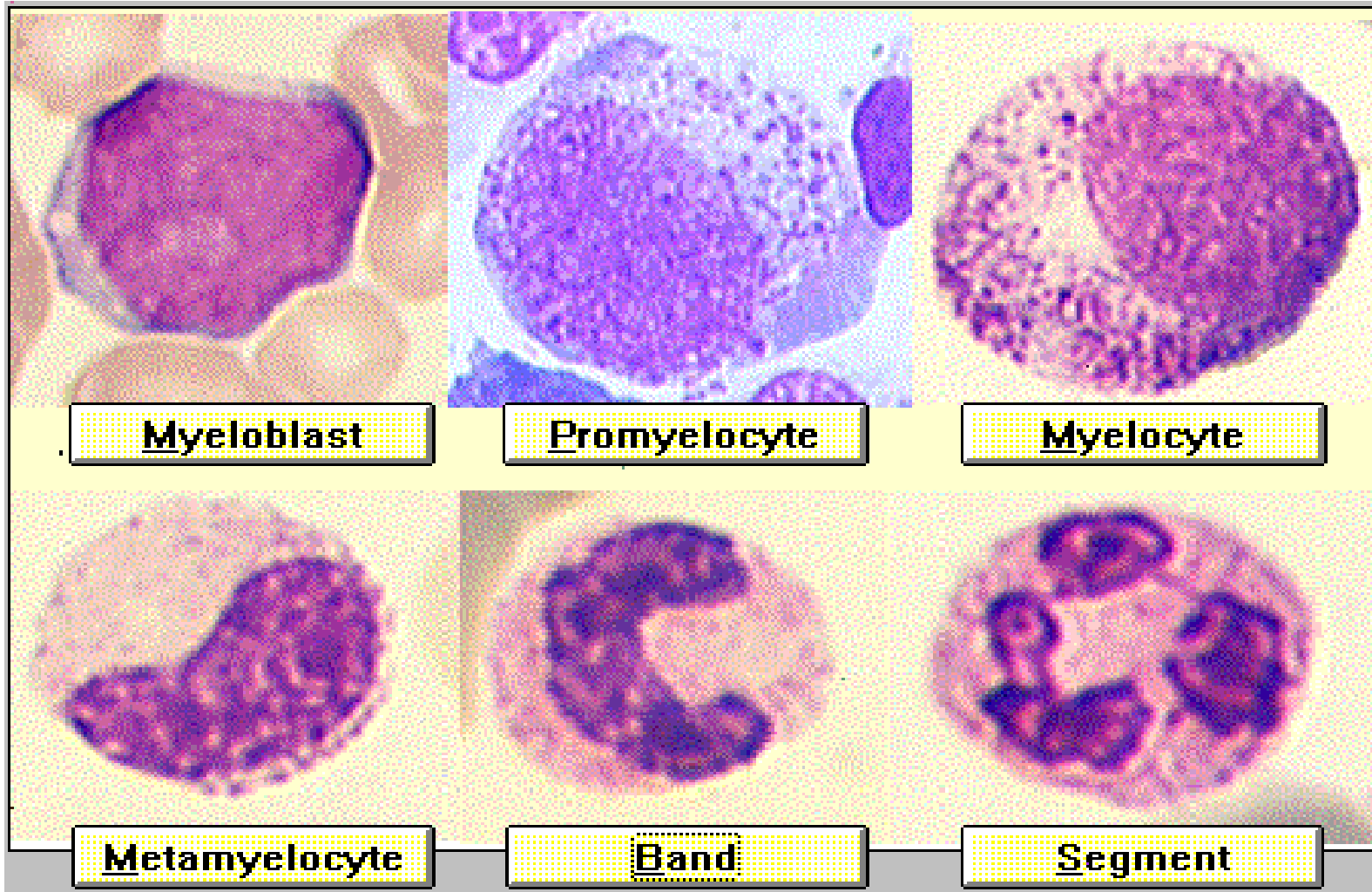


Metamyelocyt neutro-, eosino-, basofilní

- \varnothing 15 μm
- acidofilní cytoplazma + specifická granula (*neutro-, eosino-, bazofilní*)
- jádro „tlustá tyčka“, kondenzace chromatinu



Granulopoiesis - rekapitulace



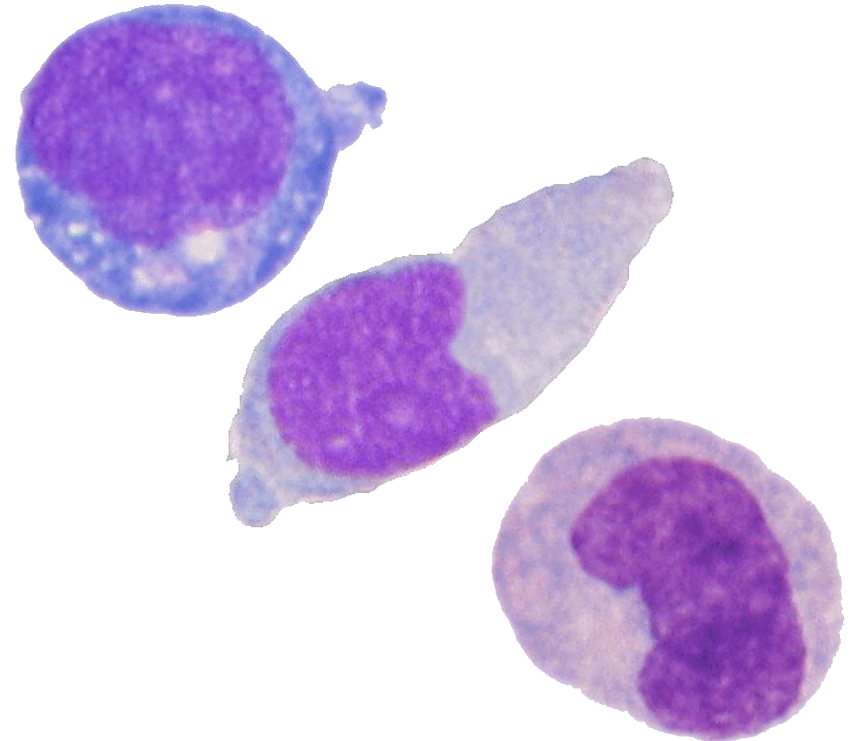
Lymphocytopoiesis

Monocytopoiesis


- Lymphcytoblast
- Prolymfocyt



- Monocyctoblast
- Promonocyt

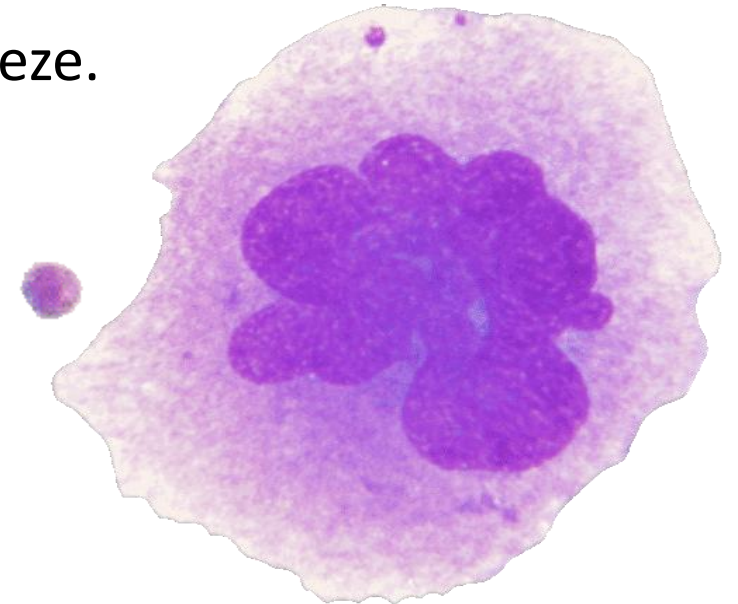


Thrombocytopoiesis

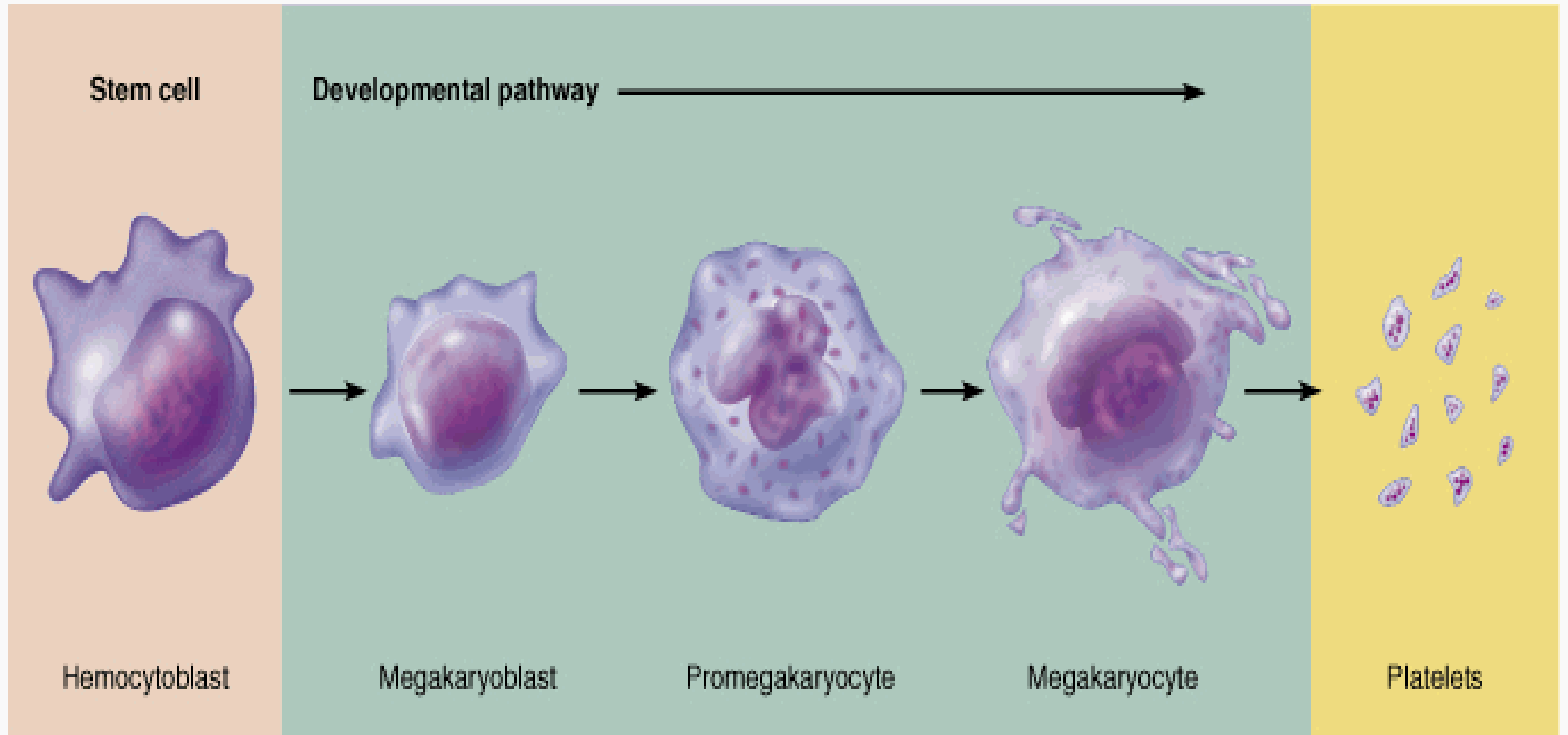


- Megakaryoblast - \varnothing 20 μm
- Promegakaryocyt - \varnothing 40 - 50 μm
- Megakaryocyt - \varnothing 80 - 100 μm

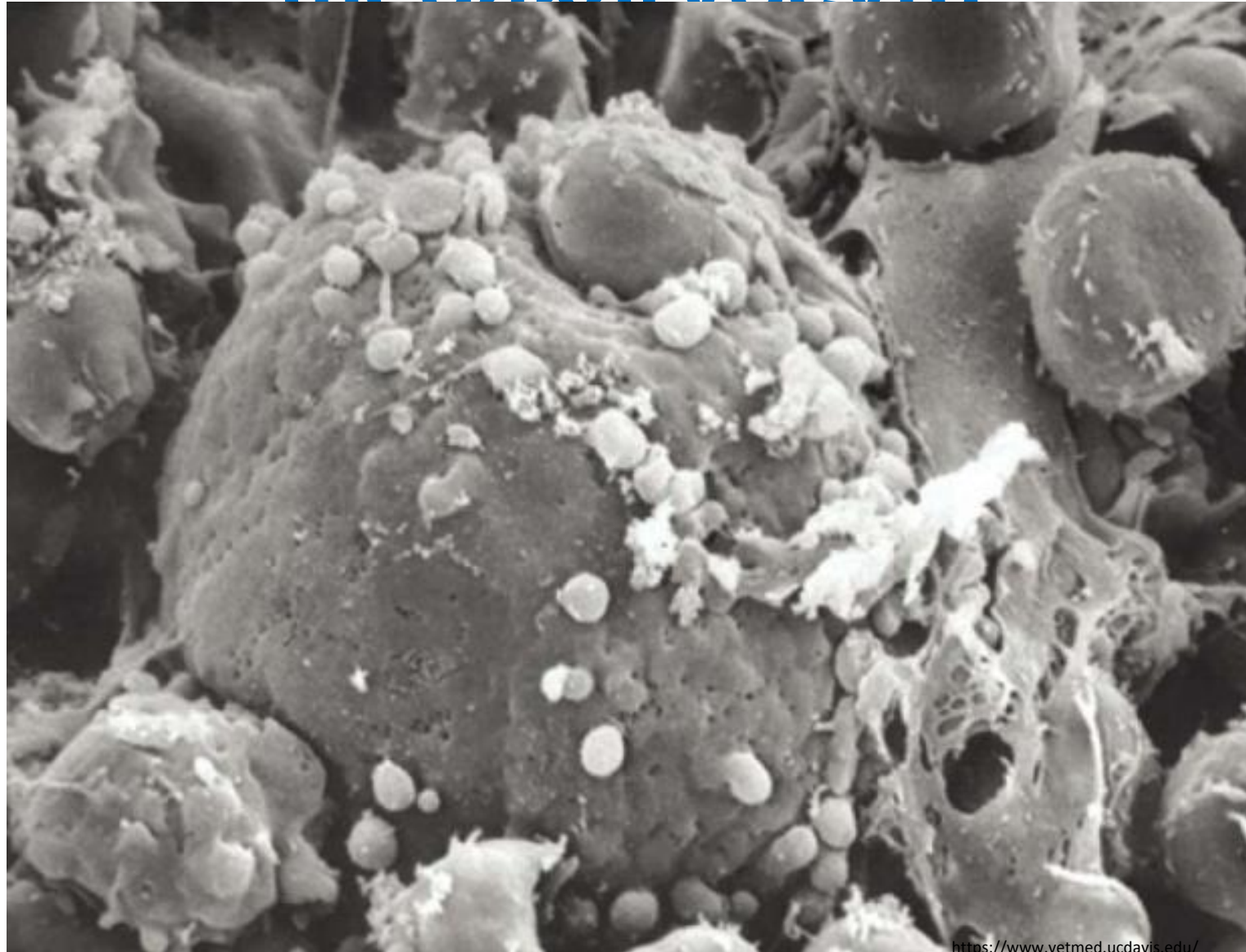
Endomitosis – opakované mitózy bez karyokineze a cytokineze.
Výsledkem je obrovská, polyploidní b. - megakaryocyt



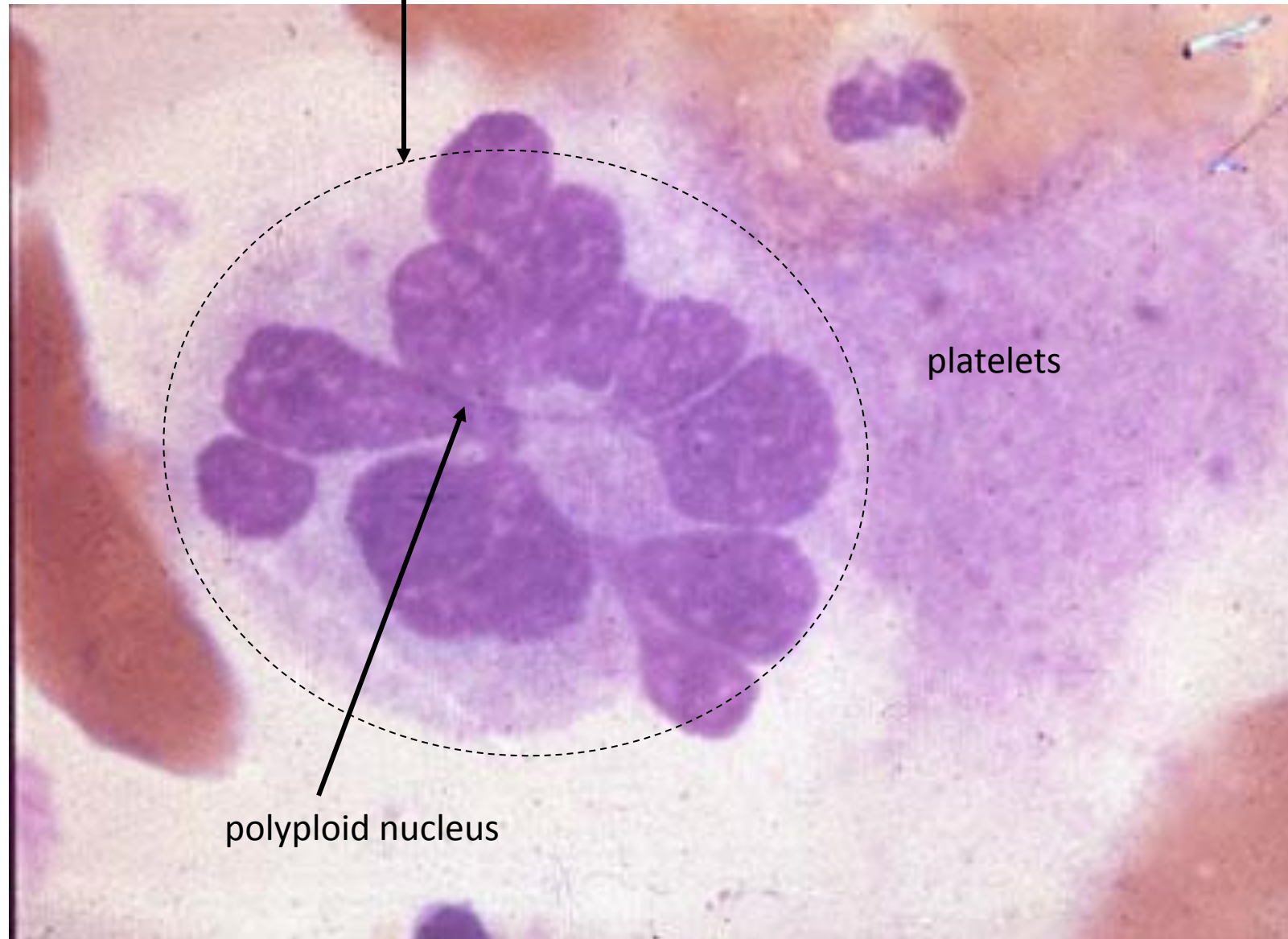
Thrombocytopoeza



Vznik krevních destiček na povrchu megakaryocytu



Megakaryocyt



Děkuji za pozornost

