

Určování pohlaví a věku z kosterního materiálu. Morfoskopické a morfometrické metody.

Bi5120c Antropologie cvičení (jaro 2021)

I. Určování věku

- Růst organismu
- Zrání organismu
- Stárnutí organismu
- Smrt organismu

Chronologický věk

- etnické a diachronní rozdíly v tempu stárnutí,
- vnější faktory: výživa, vliv životního prostředí, pracovní zatížení a zdravotní stav jedince

Biologický věk

- kalendářní věk
- počet let života od narození

Etapy života

- Dospělost – vytvoření spojení kosti klínové a kosti týlní (vymizení synchondrosis sphenoccipitalis) , 17 – 23 let
- Věkové třídy

Martin ve vydání z roku 1928 rozdělil jedince podle věku na několik stádií:

Infans I	0 - 6 let (do prořezání prvního trvalého moláru)
Infans II	7 - 12 (od prořezání prvního do prořezání druhého trvalého moláru)
Juvenis	13 - 20 let (od prořezání druhého trvalého moláru do uzavření synchondrosis sphenoccipitalis)
Adultus	20 - 40 (od poč. obliterace leb. švů a abraze oclusální plochy zubů, poč. uzavírání růstových štěrbin)
Maturus	40 - 60 (osifikace pokročilá, lebeční švy ještě nejsou zcela obliterované)
Senilis	60 - více (obliterace lebky ve vysokém stádiu, eventuálně uzavírání a resorbce alveolů v důsledku ztráty zubů)

Toto rozdělení se zdálo v pozdější době hrubé, zejména pro nedospělce a děti, kde lze věk určit s vysokou přesností, a samozřejmě i metody určení věku dospělých se zpřesnily, bylo toto rozdělení modifikováno, zjemněno (např. Stloukal 1999).

Infans I	0 - 0,5 let
Infans II	0,5 - 6 let
Infans III	7 - 13 let
Juvenis	14 - 19 let
Adultus I	20 - 29 let
Adultus II	30 - 39 let
Maturus I	40 - 49 let
Maturus II	50 - 59 let

Indikátory biologického věku

- Plod
- Novorozenec
- Nepospělec
- Dospělí

Indikátory biologického věku - plod

- Délka a šířka dlouhých kostí

Indikátory biologického věku - novorozenec

- Pouze 6 osifikačních center
- Míry skeletu
- zkostnatělý spoj anulus tympanicus (prstenec kosti bubínkové) a kosti skalní, alespoň částečně vyvinuté korunky 2. moláru, přítomnosti osifikačních (zkostnatělých) jader distální epifýzy femuru, proximální epifýzy tibie a talu a calcanea

Indikátory biologického věku - nedospělí

- Přirůstání epifýz
- Vývoj (mineralizace) chrupu
- Délky a šířky kostí

Přirůstání epifýz

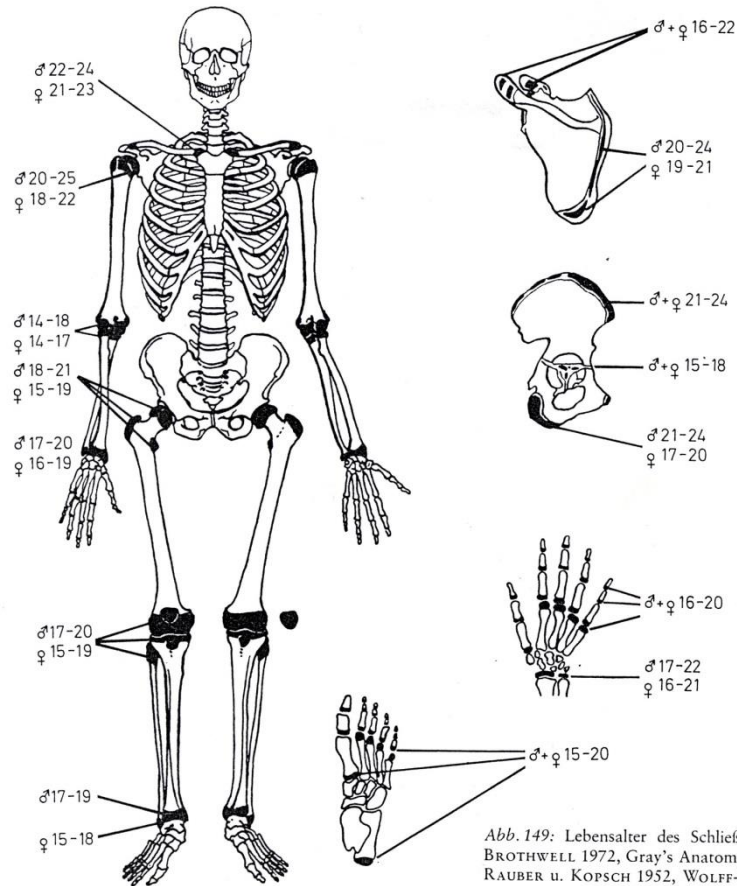


Schéma uzavírání růstových štěrbin na kostře (Brothwell 1972, Haret et al. 1927, Rauber a Kopsch 1952, Wolff -Heidegger 1954), na tomto schématu jsou vyobrazeny všechny štěrbinny a věk jejich osifikace:

Vývoj (mineralizace) chrupu

Schéma časového prořezání mléčného chrupu

1. střední dolní řezák 6 – 7 měsíc
2. střední horní řezák 8 – 9 měsíc
3. boční řezák horní i dolní 8 – 12 měsíc
4. první stolička dolní i horní 12 – 15 měsíc
5. špičák horní i dolní 16 – 24 měsíc
6. druhá stolička horní i dolní 20 – 30 měsíc

Schéma časového prořezávání trvalých zubů

pořadí	zub	doba prořezávání
1.	první stolička	5. – 7. rok
2.	střední řezák	5. – 7. rok
3.	boční řezák	7. – 9. rok
4.	první premolár	9. – 11. rok
5.	špičák	10. – 14. rok
6.	druhý premolár	11. – 14. rok
7.	druhá stolička	11. – 15. rok
8.	třetí stolička	17. – 40. rok

Vývoj (mineralizace) chrupu

Při odhadu věku na základě stupně vývoje zubů je nutné posuzovat:

1. stupeň vývoje oklusální (skusné) plochy
2. stupeň rozvoje korunky
3. stupeň vývoje krčku
4. počátek růstu kořene; u molárů počínají kořeny nejprve růst divergentně (do stran); kořenové kanálky jsou široce rozevřené; pozor na kořeny mléčných zubů, které naznačují určitý stupeň resorbce a vypadají pro nezkušené oko podobně jako teprve založené.
5. konec růstu zubu; kořenový kanálek se nachází apikálně (u kořenového hrotu) a je až na malý otvor pro nerv uzavřený

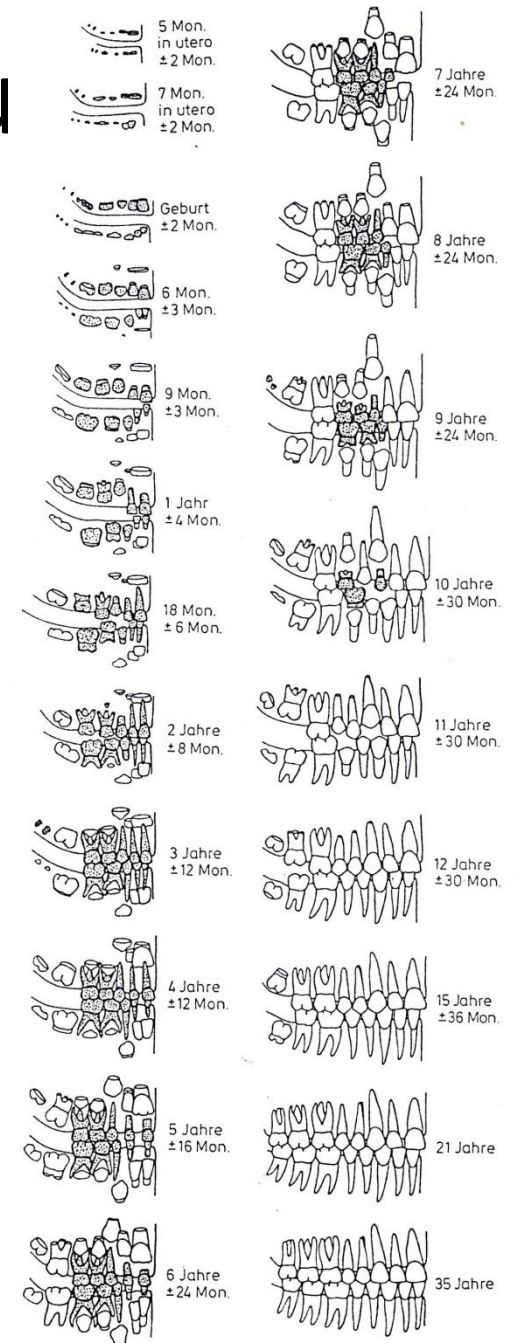


Abb. 146: Schema der Zahnentwicklung (nach UBELAKER 1978).

Vývoj (mineralizace) chrupu

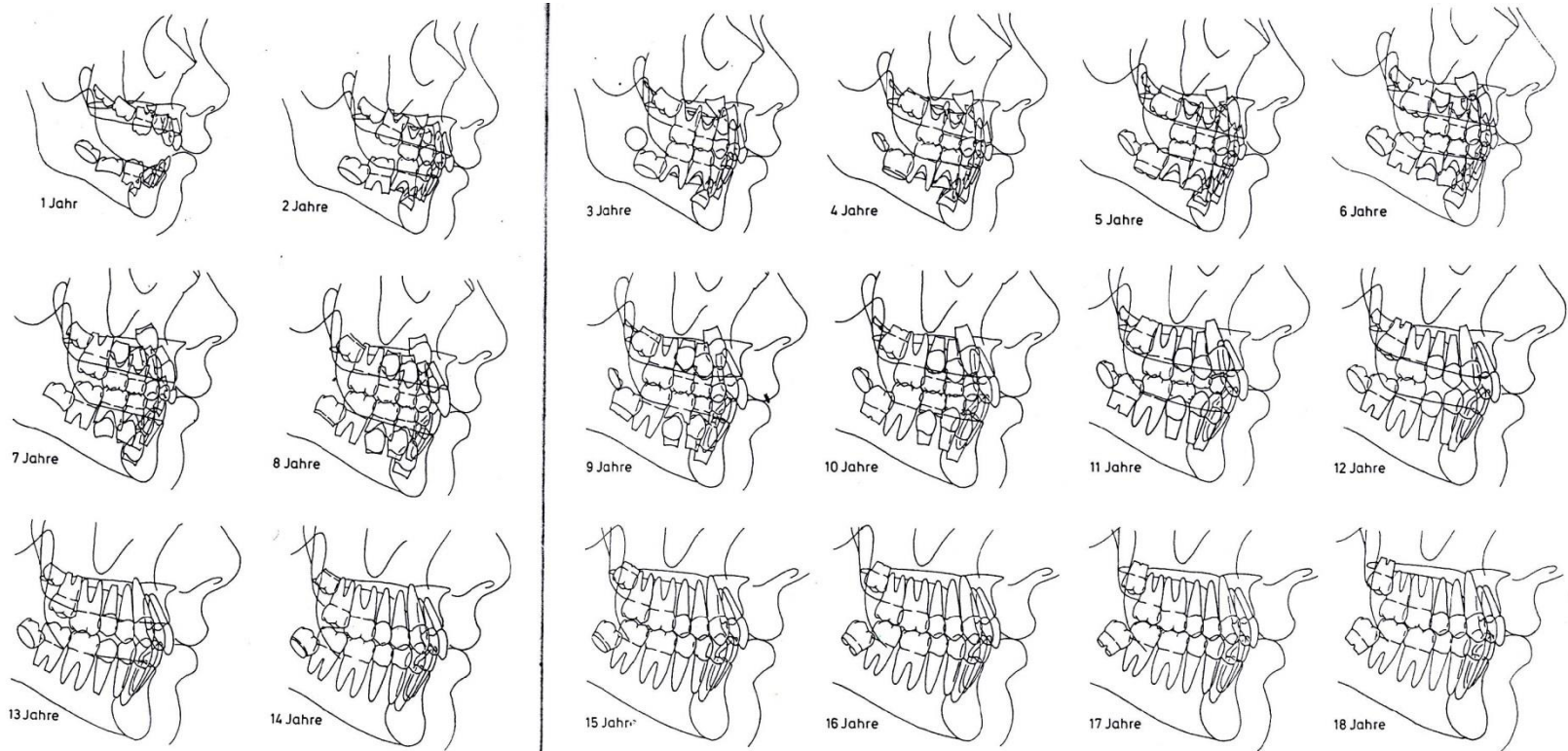


Abb. 147: Schema der Zahnentwicklung «Bolton Standards»

(Zeichnungen nach Röntgenfolien von BROADBENT et al. 1975).

Indikátory biologického věku - dospělí

- Komplexní hodnocení věku
- Celkový tělesný stav
- Projevy stárnutí: úbytek organické složky, porušení kloubních ploch, redukce spongiózní husté trámčiny, slábnutí kompakty, usazování solí v hyalinních chrupavkách, osteonů
- Kombinovaná metoda Nemeskériho et al.
 1. facies symphysialis ossis pubis (symfyseální styčná plocha)
 2. struktura spongiózy proximální epifýzy humeru a femuru a
 3. stupeň obliterace endokraniálních švů

1. facies symphyialis ossis pubis (symfyseální styčná plocha)

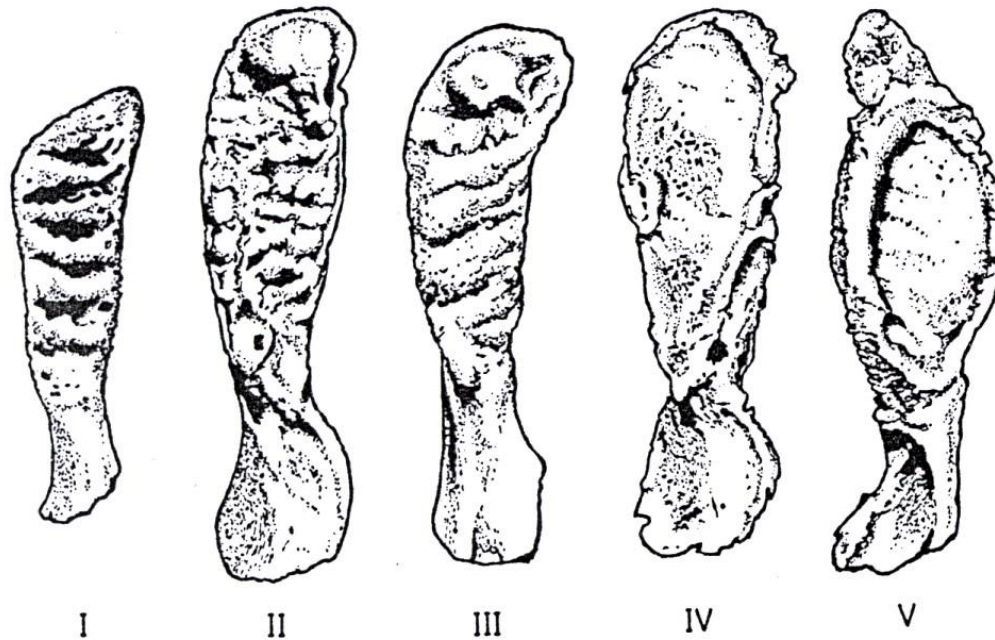


Abb. 159: Die 5 Stufen der Ausbildung der Facies symphyialis
(Zeichnungen nach fotografischen Abbildungen von NEMES-
KÉRI et al. 1960).

2. struktura spongiózy proximální epifýzy humeru a femuru a

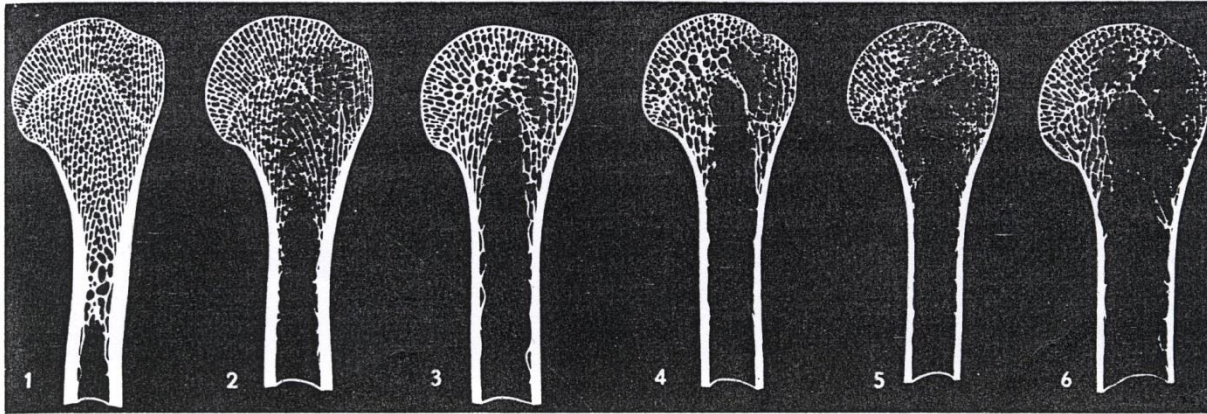


Abb. 161: Die 6 Stufen der Spongiosastruktur des Humeruskopfes (aus NEMESKÉRI et al. 1960).

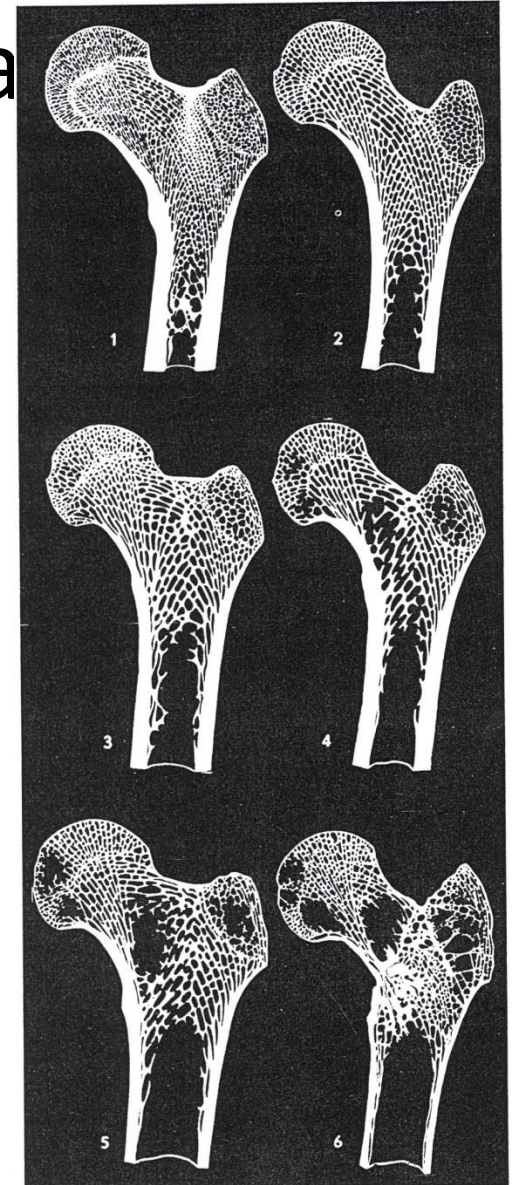


Abb. 160: Die 6 Stufen der Spongiosastruktur des Femurkopfes (aus NEMESKÉRI et al. 1960).

3. stupeň obliterace endokraniálních švů




Abb. 162: Stufen der Nahtobliteration (nach BROCA 1861).

Indikátory biologického věku - dospělí

- **stupeň uzavření ektokraniálních švů.** Je velice variabilní, proto možnost chyby je vysoká a tudíž se jedná o nepřesnou metodu. Většinou se skutečný věk podhodnocuje.
- **stupeň obroušení zubů.** Tento znak je závislý na druhu konzumované potravy a je též ovlivněn individuální variabilitou skloviny. Tato metoda je poměrně přesná a je možné ji používat. Schémata obrusu zubů vypracoval Lovejoy a Miles. Naši Komínek, Andrik a Bílý.
- **relief facies symphysialis ossis pubis** (McKern 1973, McKern a Stewart 1957, Todd 1920)
- **degenerativní změny.** Znamky opotřebování na páteři a velkých kloubech ukazují na pokročilý věk. Zatížení ovšem může být ovlivněno činností nebo pohlavím.
- **zkostnatění chrupavčitých částí kostry.** Zkostnatění žeberních chrupavek ukazuje na pokročilý věk. Určení např. podle stavu chrupavky štítné, chrupavky prstenčité

Stupeň uzavření ektokraniálních švů

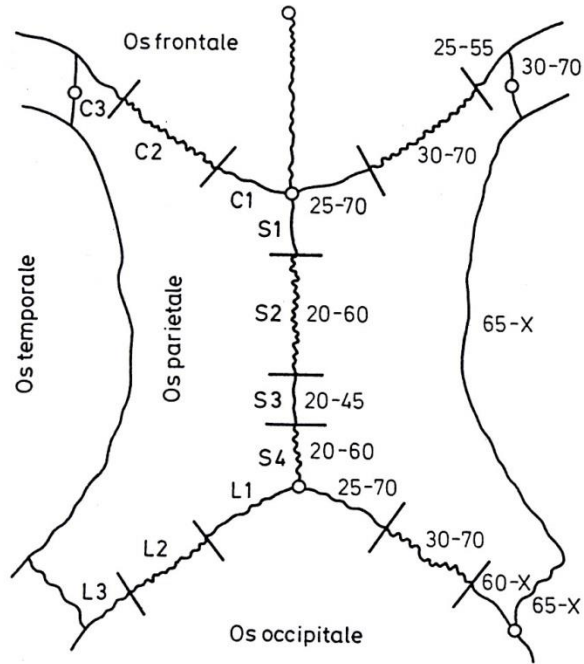


Abb. 157: Schema der Schädelnähte zur Bestimmung des biologischen Lebensalters (nach OLIVIER 1960).

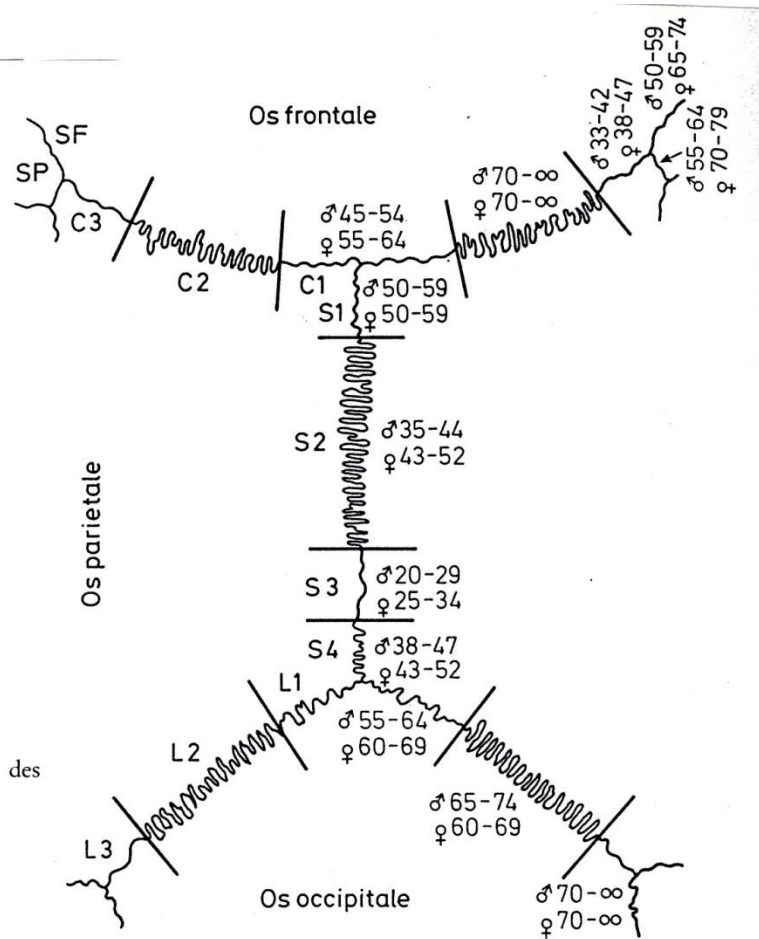


Abb. 158: Altersbestimmung Erwachsener auf Grund der Verknöcherung der Schädelnähte (nach VALLOIS 1937, modifiziert nach RÖSING 1977).

Stupeň obroušení zubů

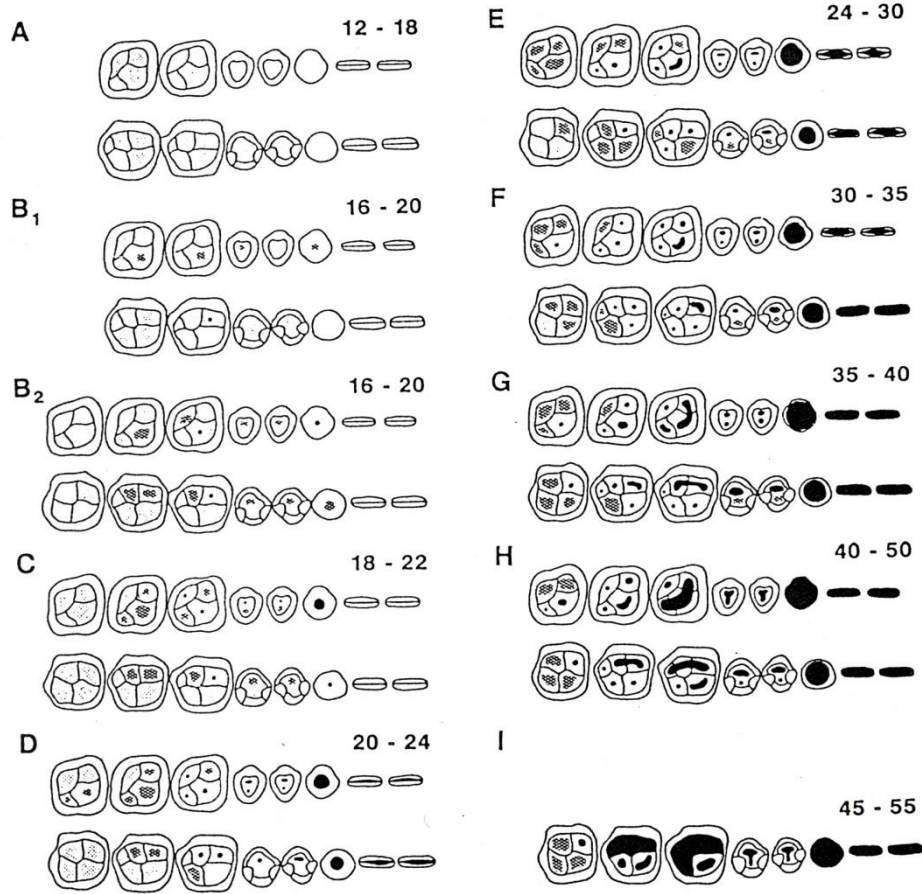


Fig. 1. Age-phase ranges of dental wear in the maxilla (top) and mandible (bottom). (Modified from Lovejoy, 1985.)

Altersklasse	17-25			25-35			35-45			über 45		
	M1	M2	M3	M1	M2	M3	M1	M2	M3	M1	M2	M3
Molar												
Abschliffmuster			Zahnbein noch nicht bloßgelegt oder Zahnschmelz leicht abgeschliffen									

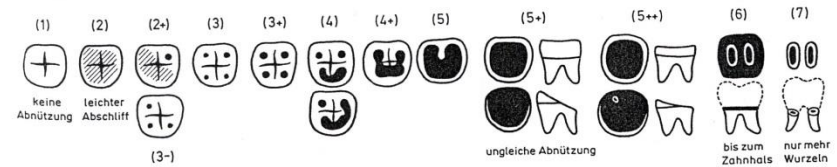


Abb. 148: Abnutzungsgrade der Mahlzähne in numerischer Anordnung. Einige Formen sind häufiger als andere; es gibt geringe Unterschiede zwischen oberer und unterer Bezaugung (nach MILES 1963).

Reliéf facies symphysialis ossis pubis

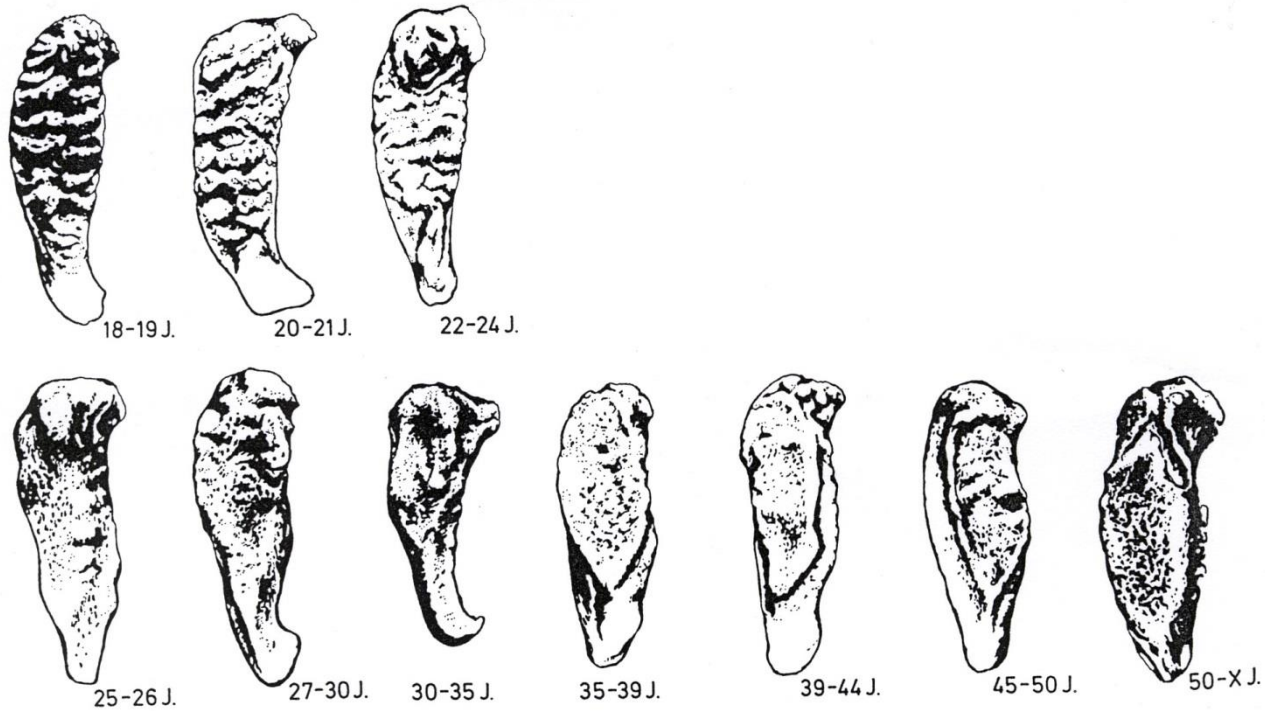
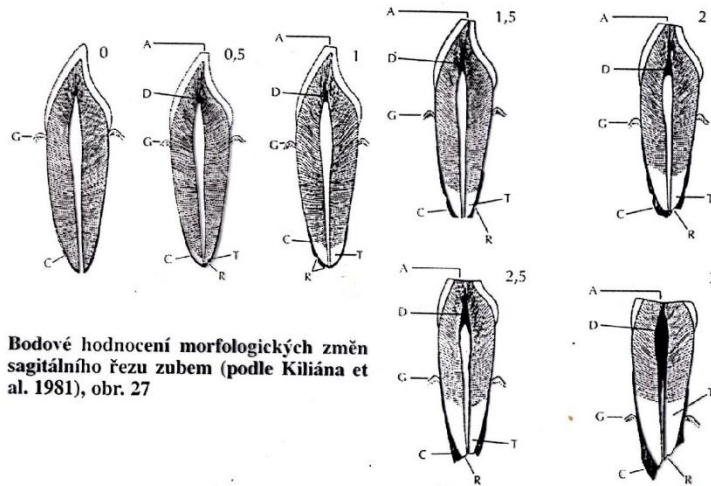


Abb. 156: Stadien der Altersveränderungen an der Facies symphysialis ossis pubis (nach MCKERN u. STEWART 1957, modifiziert).

Histologická metoda určení věku

- Hodnotíme : A Abrazi
 G Úpon gingivy
 D Sekundární dentin
 C Sekundární cement
 T Transparence kořenového dentinu



Bodové hodnocení morfologických změn sagitálního řezu zubem (podle Kiliána et al. 1981), obr. 27

II. Určování pohlaví

- Vytváření pohlavních znaků na kostře v období dospívání
- Plynulý přechod rozvoje znaku
- Mezipopulační rozdíly
- Morfoskopické znaky – aspektivní hodnocení, spolehlivost znaku, index sexuality
- Morfometrické znaky – minimální a maximální hodnota znaku u každého pohlaví, minimální pásmo překryvu
- Zásady hodnocení: použití všech dostupných znaků, nepřenositelnost mezi populacemi, používání znaků s nejmenším překryvem

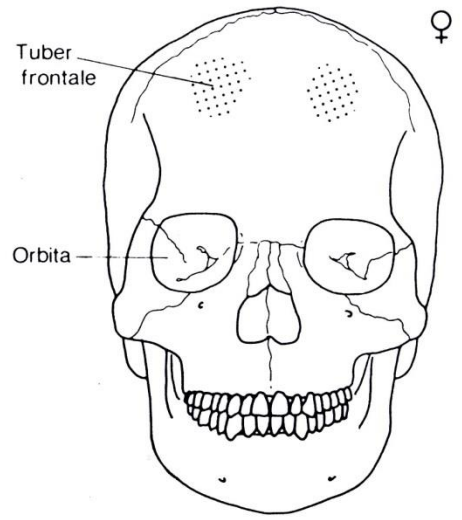
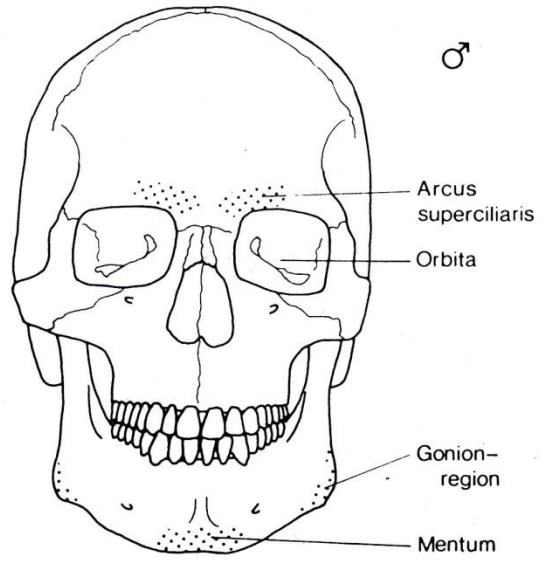
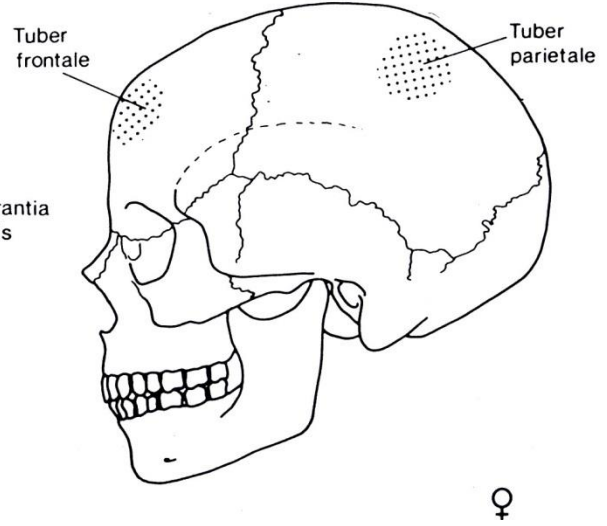
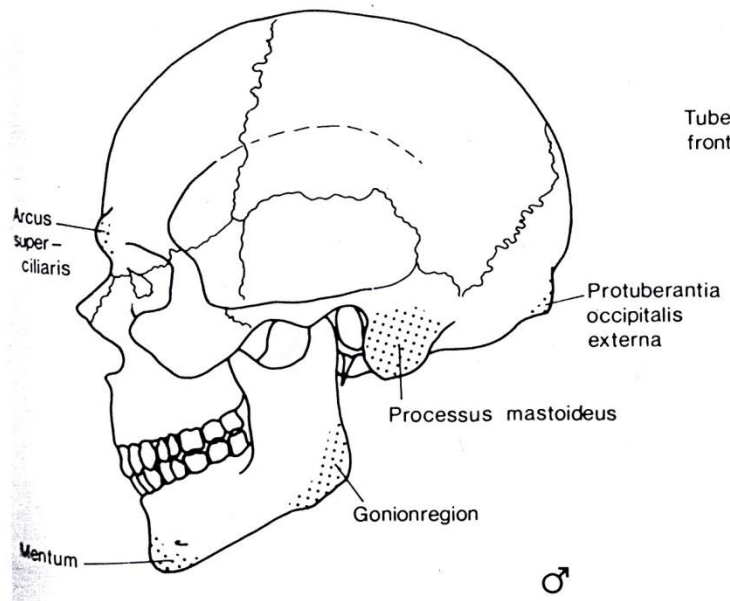
Lebka

Mužská lebka vzhledem k ženské

1. arcus superciliares vystouplé
2. margo supraorbitalis (horní okraj očníce) je zaoblené
3. glabella vyklenutá (ploška mezi arcus superciliares)
4. nosní kořen se zářezem
5. čelo ubíhá šikmo dozadu a plynule přechází v temeno
6. na týlní kosti silná protuberantia occipitalis externa
7. na lícní kosti vytvořen processus marginalis
8. zuby vsunuty do alveol kolmo
9. těžší než ženská
10. processus mastoideus se dotýká podložky
11. planum nuchale má silný svalový reliéf
12. crista supramastoidea je silně vyvinutá
13. os zygomaticum silná velká, se silným svalovým reliéfem
14. tvar očníce je hranatá a nízká
15. mandibula: protuberantia mentalis silná, vystouplá
16. úhel ramus mandibulae tupý
17. oblast gonia silný svalový reliéf, vybočen do stran
18. caput mandibulae je velká
19. corpus mandibulae je vysoký

Ženská lebka vzhledem k mužské

1. arcus superciliares slabé
2. margo supraorbitalis je ostré
3. glabella plochá
4. nosní kořen plynulý přechod v čelo
5. čelo je kolmější než u muže, silná tubera frontalia (hrboly kosti čelní)
6. protuberantia occipitalis externa je slabá nebo chybí
7. processus marginalis chybí
8. zuby vsunuty do alveolů šikmo
9. lehčí než mužská
10. processu mastoideus se nedotýká podložky
11. planum nuchale má slabý reliéf
12. crista supramastoidea je slabá až chybí
13. os zygomaticum je malá, se slabým svalovým reliéfem
14. očníce spíše vysoká a kulatá
15. protuberantia mentalis je slabá zaoblená
16. úhel ramus mandibulae se blíží 90 stupňům
17. oblast gonia je hladká
18. caput mandibulae je malá
19. corpus mandibulae je nízký



Znaky pro morfoskopické určení pohlaví na lebce Acsádi a Nemeskéri 1970, Ferembach et al. 1979

znak	váha	hyperfemininní -2	femininní -1	indiferentní 0	maskulinní +1	hypermaskulinní +2
glabella	3	velmi slabá (0)	lehce vyvinutá (1)	střední (2)	vyvinutá (3 - 4)	velmi silná (5 - 6)
arcus superciliaris	2	velmi slabý	lehce vyvinutý	střední	vyvinutý	velmi silný
tubera frontalia a parietalia	2	vyvinutá	silně vyvinutá	střední	slabá	chybějící
inclinatio frontale	1	vertikální	téměř vertikální	mírně skloněné	lehce ubíhající	silně ubíhající
processus mastoideus	3	velmi malý	malý	střední	velký	velmi velký
relief planum nuchale	3	chybí	slabě patrný	střední	silně vyvinutý	velmi silně vyvinutý
protuberantia occipitalis externa	2	chybí	slabě vyvinutá	střední	silně vyvinutá	hákovitá
os zygomaticum	2	velmi hladká bez sval. reliéfu	nízká, slabý sval. reliéf	středně vysoká nepravidelný povrch	vysoká nepravidelný povrch	vysoká velmi silný svalový reliéf
crista supramastoidea	2	velmi slabá	slabá	střední	silná	velmi silná
margo supraorbitalis, tvar očníce	1	velmi ostré kulatý	ostré kulatý	střední přechodný tvar	lehce zaoblené čtyřboký	silně zaoblené čtyřboký
mandibula celkově	3	silně gracilní	gracilní	středně gracilní	robustní	silně robustní
mentum	2	malé, kulaté	malé	střední	silné	bilaterální protuberantia
angulus mandibulae	2	hladký	mírný reliéf	střední reliéf	dobře patrný reliéf	velmi silný reliéf
margo inferior pod M2	1	velmi tenké	tenké	střední	silné	velmi silné

Pánev

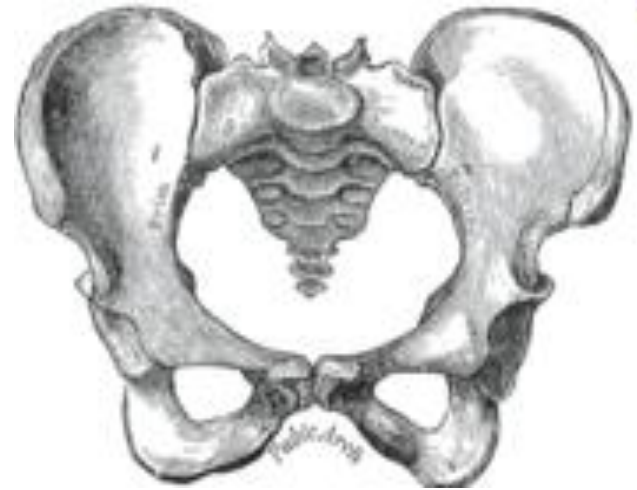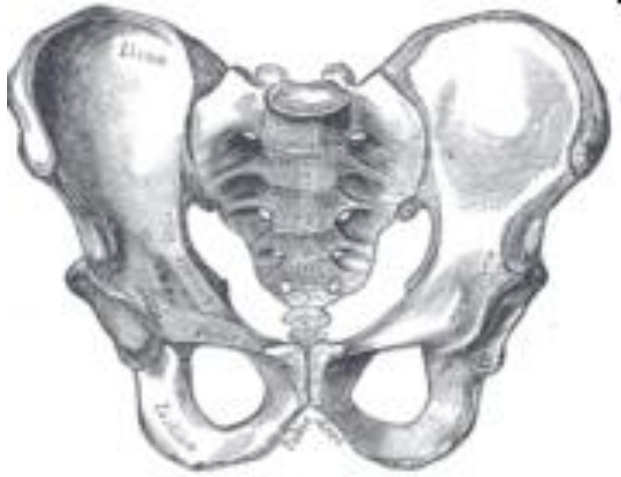Mužská pánev vzhledem k ženské

1. vyšší a užší
2. cristae iliacae jsou více esovitě zakřivené
3. fossa iliaca je vyšší a užší
4. foramen obturatum je oválný
5. angulus pubicus je ostrý
6. incisura ischiadica major je užší, má tvar J
7. na horním rameni incisura ischiadica major se nachází úzký žlábek sulcus paraglenoidalis, nebo je bez žlábků
8. corpus ossis ischii je širší
9. spina ischiadica je zploštělá
10. horizontální větev kosti stydké, ramus superior ossis pubis je na průřezu prizmatická
11. arc composeé je jednoduchý
12. facies auricularis má dolní rameno kratší než horní
13. crista phallica ramus ischiopubicus je před symphýsou jakoby přeštipnutý a vybočený

Ženská pánev vzhledem k mužské

1. nižší a širší
2. cristae iliacae jsou méně esovitě zakřivené
3. fossa iliaca je plošší a širší
4. foramen obturatum je trojúhelníkovitý
5. angulus pubicus je tupý
6. incisura ischiadica major je široká, má tvar U
7. na horním rameni incisura ischiadica major se nachází široký žlábek sulcus preauricularis. Uvnitř se nacházejí malé jamky – poporodní změny. Tyto se mohou nacházet též v oblasti spony stydké nebo na ala sacralia ossis sacri.
8. corpus ossis ischii je užší
9. spina ischiadica je hrotitá
10. horizontální větev ramus superior ossis pubis je na průřezu střeovitá
11. arc composeé je zdvojený
12. facies auricularis má obě ramena stejně dlouhá
13. crista phallica ramus ischiopubicus je před symphýsou ostrý a rovný

Pánev



Znaky pro morfoskopické určení pohlaví na páni Acsádi a Nemeskéri 1970, Ferembach et al. 1979

znak	váha	hyper femininní -2	femininní -1	indiferentní 0	maskulinní +1	hyper maskulinní +2
sulcus praeauricularis	3	hluboký, dobře ohraničený	plošší, slaběji ohraničený	naznačený	pouze stopově patrný	chybějící
incisura ischiadica major	3	tvár velmi širokého U	tvár širokého U	přechodný tvár mezi U a V	tvár V	tvár V velmi úzký
angulus pubicus	2	zakončen tupým úhlem	tupý až pravý úhel	přibližně pravoúhlý	ostrý úhel	velmi ostrý úhel, tvár A
arc composee	2	dvě kružnice	dvě kružnice		jedna kružnice	jedna kružnice
foramen obturatum	2	trojhranný se špičatými okraji	trojhranný	neklasifikovatelný tvár	oválný	oválný úzký tvár
os coxae celkově	2	nížká, široká s vybiřajícími ala ossis ilii, slabý svalový reliéf	slabší projev ženských znaků	přechodná forma	slabší projev mužských znaků	vysoká úzká se silným svalovým reliéfem
corpus ossis ischii	2	velmi úzká se slabým tuber ischiadicum	úzká	střední	široká	velmi široká se silně vyvinutým tuber ischiadicum
crista iliaca	1	velmi slabě esovitě prohnutá	slabě esovitě prohnutá	středně esovitě prohnutá	zřetelně esovitě prohnutá	naprosto jasný, výrazný tvár S
fossa iliaca	1	velmi široká a mělká	široká a mělká	středně široká a hluboká	úzká a hluboká	velmi hluboká a úzká
pelvis major	1	velmi široká	široká	střední	úzká	velmi úzká