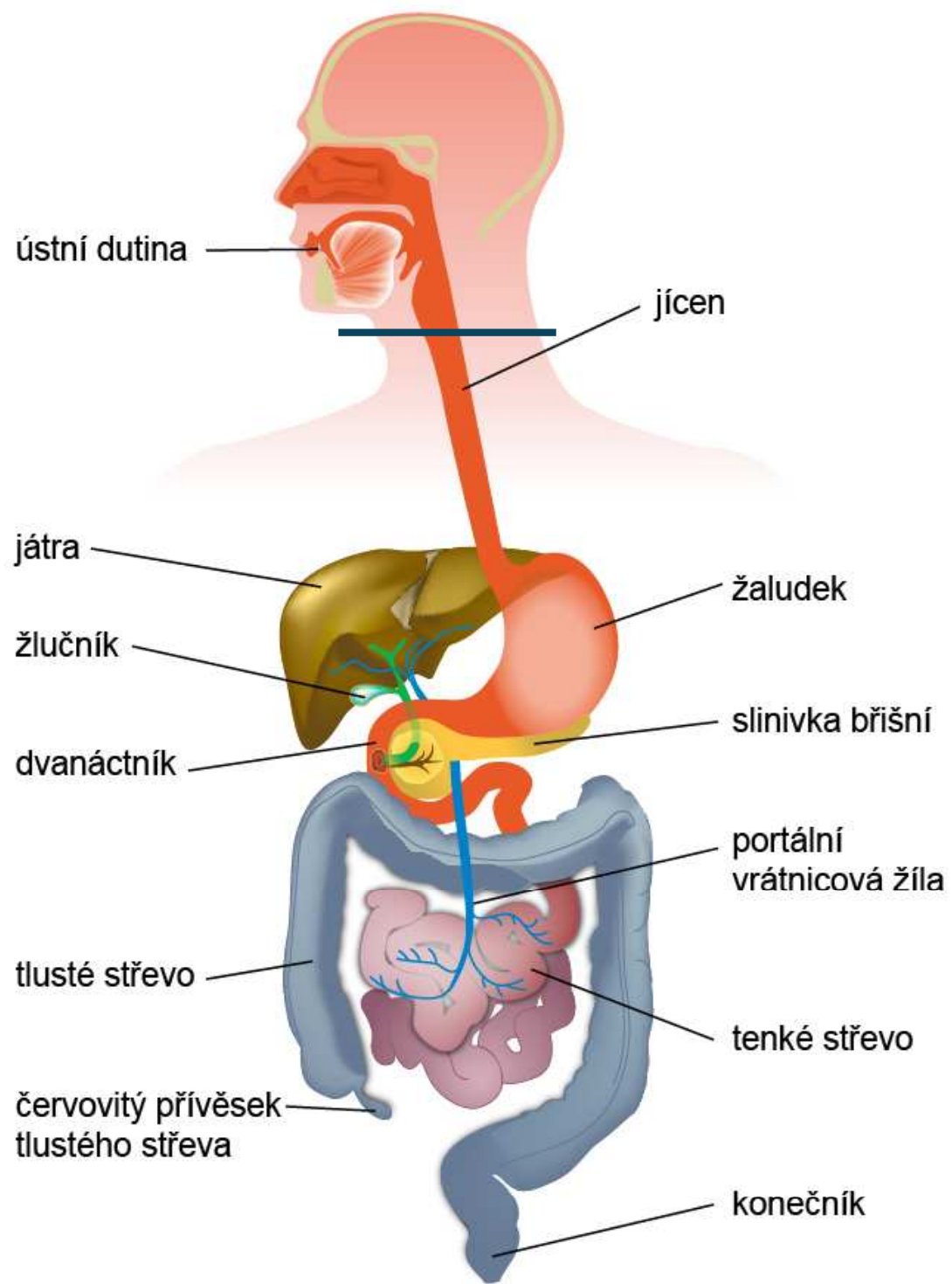


Nádory gastrointestinálního traktu

MUDr. Jana Maistryšzinová, Ph.D.
doc. MUDr. Tomáš Kazda, Ph.D.

Klinika radiační onkologie
MOÚ



Společné charakteristiky nádorů GIT

- většina nádorů vzniká maligní transformací slizničního epitelu
- vnější etiologické faktory - životospráva
- diagnostika – endoskopie, zobrazovací metody
- význam mají všechny základní typy léčby – komplexní onkologické péče (operace, radioterapie, chemoterapie, cílená léčba)
- důraz na včasný záchyt onemocnění – **kurativní léčba – operace (resekce)**
- chemoterapie: 5 fluorouracil

Nádory jícnu

- Incidence 6,13/100 tis obyvatel, mortalita 5,3/100 tis (r.2020)
- 75 % pacientů tvoří muži
- věkové rozmezí okolo 70. roku

Histologické podtypy

- **Dlaždicobuněčný (spinocelulární) karcinom** – kouření, alkohol, pití horkých nápojů
- **Adenokarcinom** – refluxní choroba jícnu - *Barretův jícen*, zvýšená koncentrace HCL, nadváha
- V rámci duplicit- u nádorů hlavy a krku, nádorů plic
- 5-letý OS lokálně pokročilého onemocnění 5-30%

Nádory jícnu

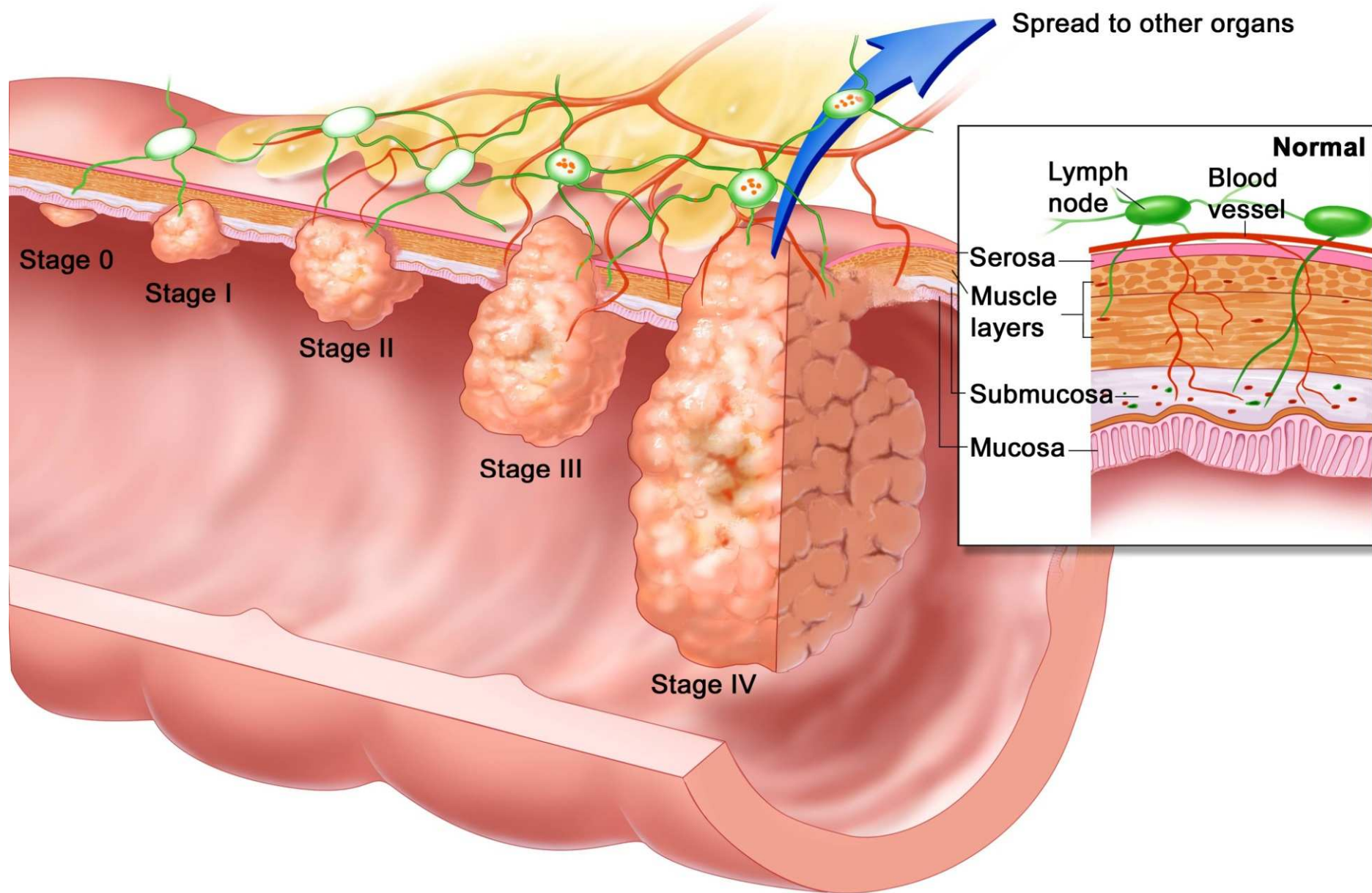
Klinické příznaky – polykací potíže, bolest při polykání, zvracení, hubnutí
Pokročilé onemocnění – píštěl (tracheoesophageální),
aspirace potravy do plic

Diagnostika - endoskopie (esofagogastroskopie) s biopsií,
RTG hrudníku (pasáž), endosonografie EUS
CT hrudníku a PET/CT

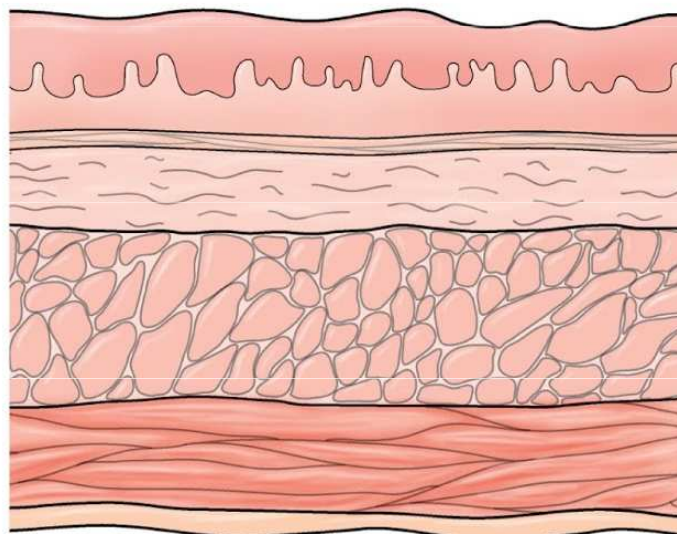
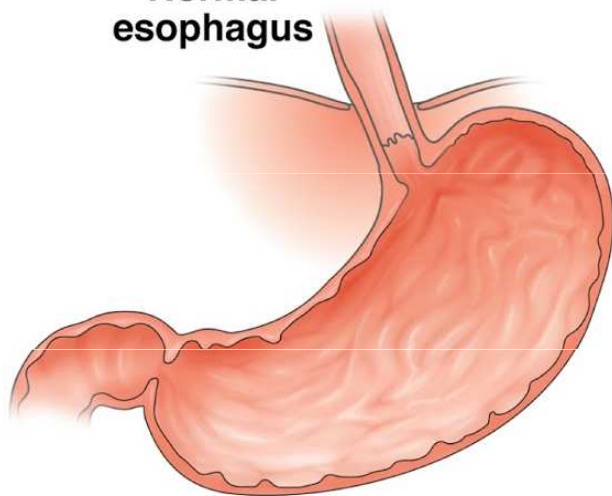
Klinická stadia

- I karcinom postihuje pouze sliznici
- II karcinom invaduje přes svalovinu a postihuje 1-2 uzliny
- III nádor postihuje okolní struktury a mnohočetné uzliny
- IV metastatické onemocnění

Prediktivní vyšetření – vyšetření PD-L1 exprese, her2 u adenokarcinomů,
MSI -H/MMR-D (mikrosatelit instability krátké nekódující repetitivní genomické sekvence,
vyšší tendence k mutacím, mismatch repair deficiency), fuze NTRK (neurotrofní receptorová tyrosinkinaza)



Normal esophagus

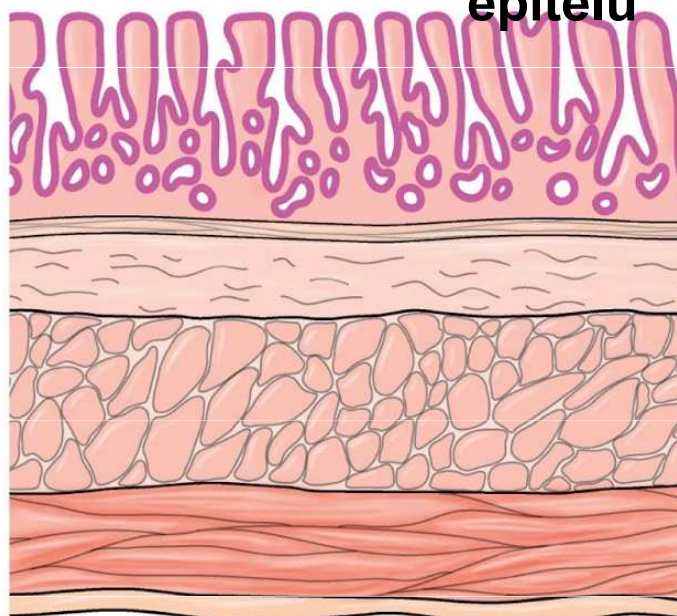
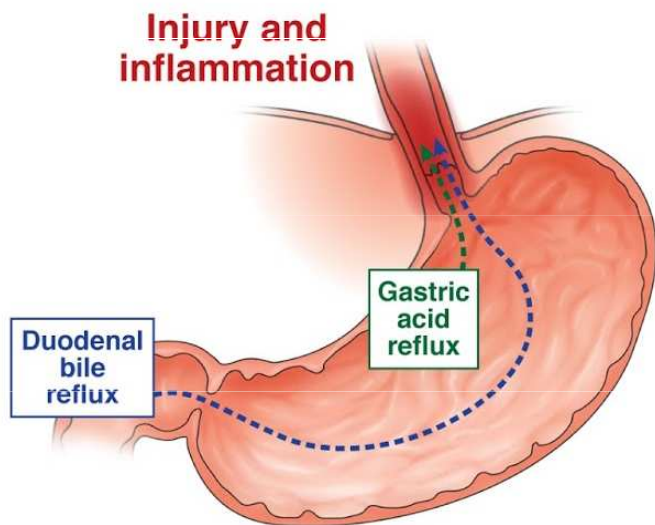


A Normal squamous epithelium



Barretův jícen, metaplazie epitelu

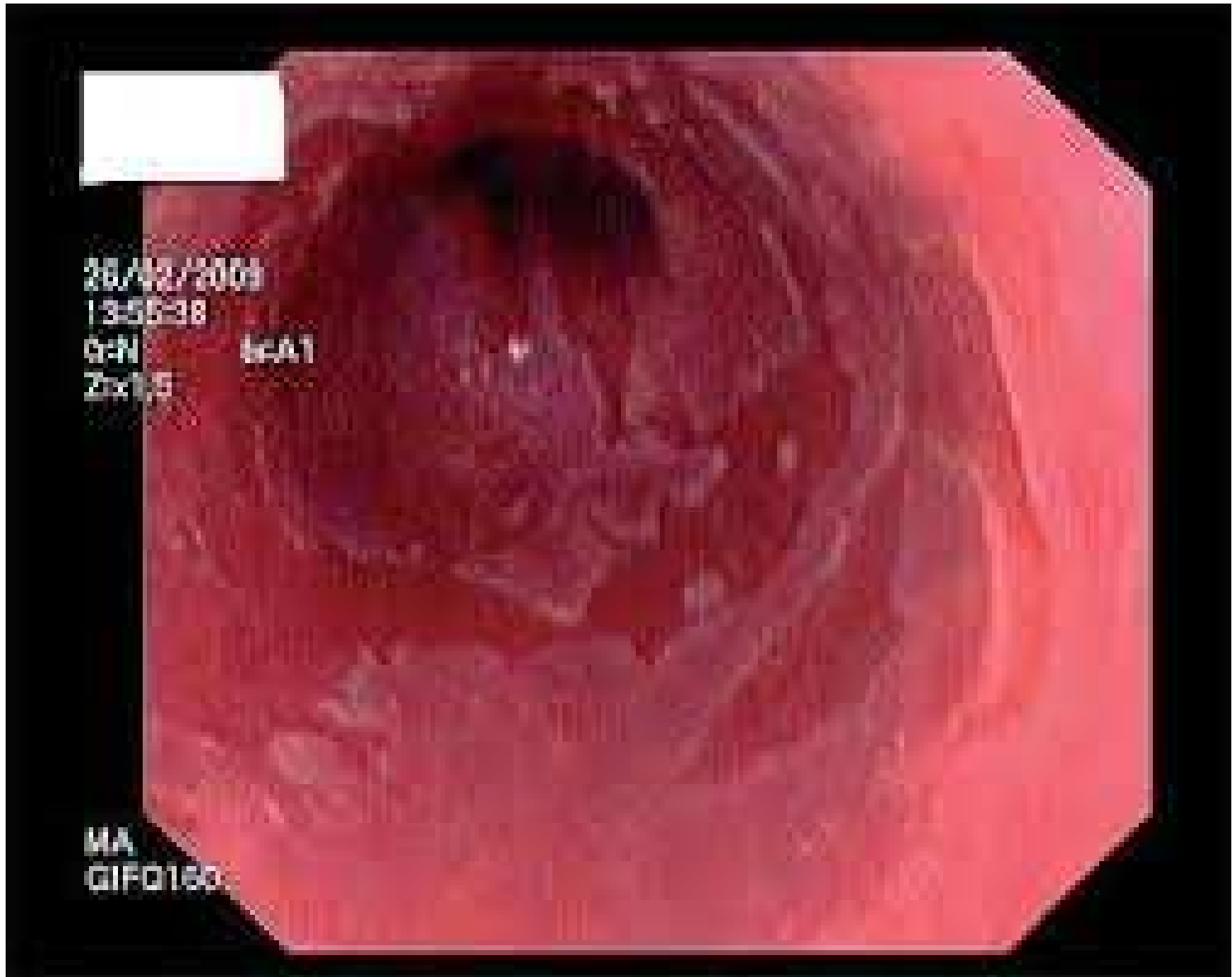
Injury and inflammation



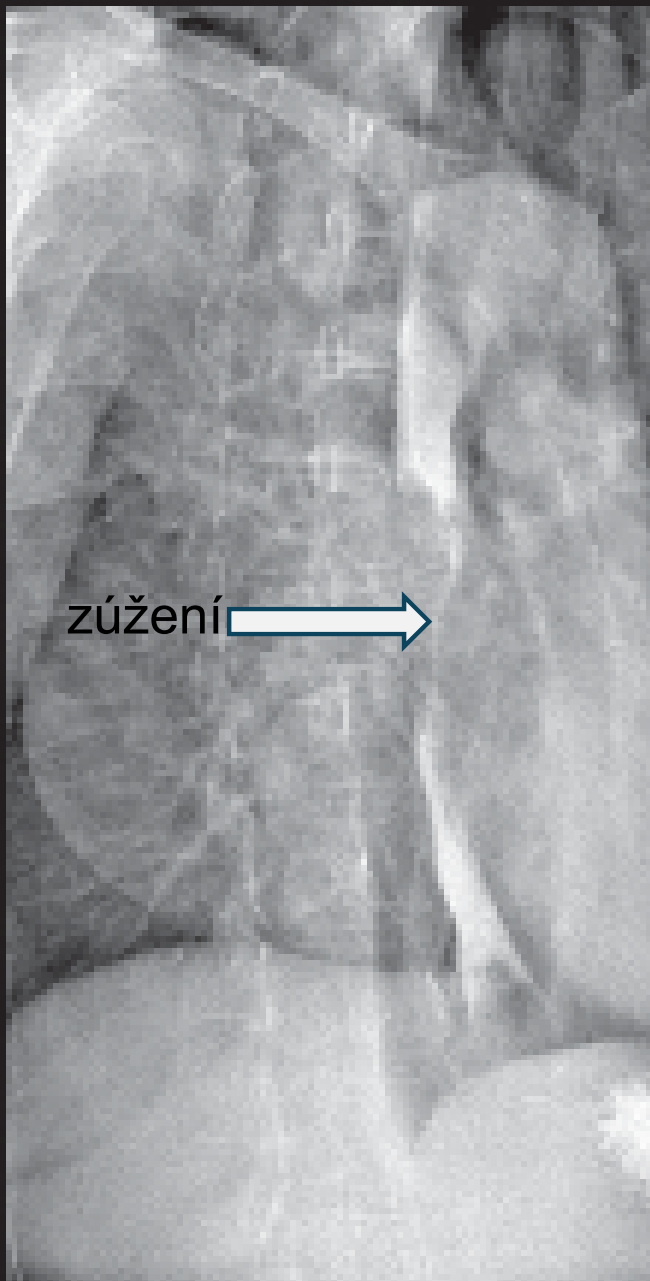
B Metaplastic columnar tissue (BE)

Metaplastické buňky jsou méně odolné vůči vlivům karcinogenů.

Barretův jícen



GENERAL SYSTEMS
MAGNETOM 1.5
MUNICH CECM



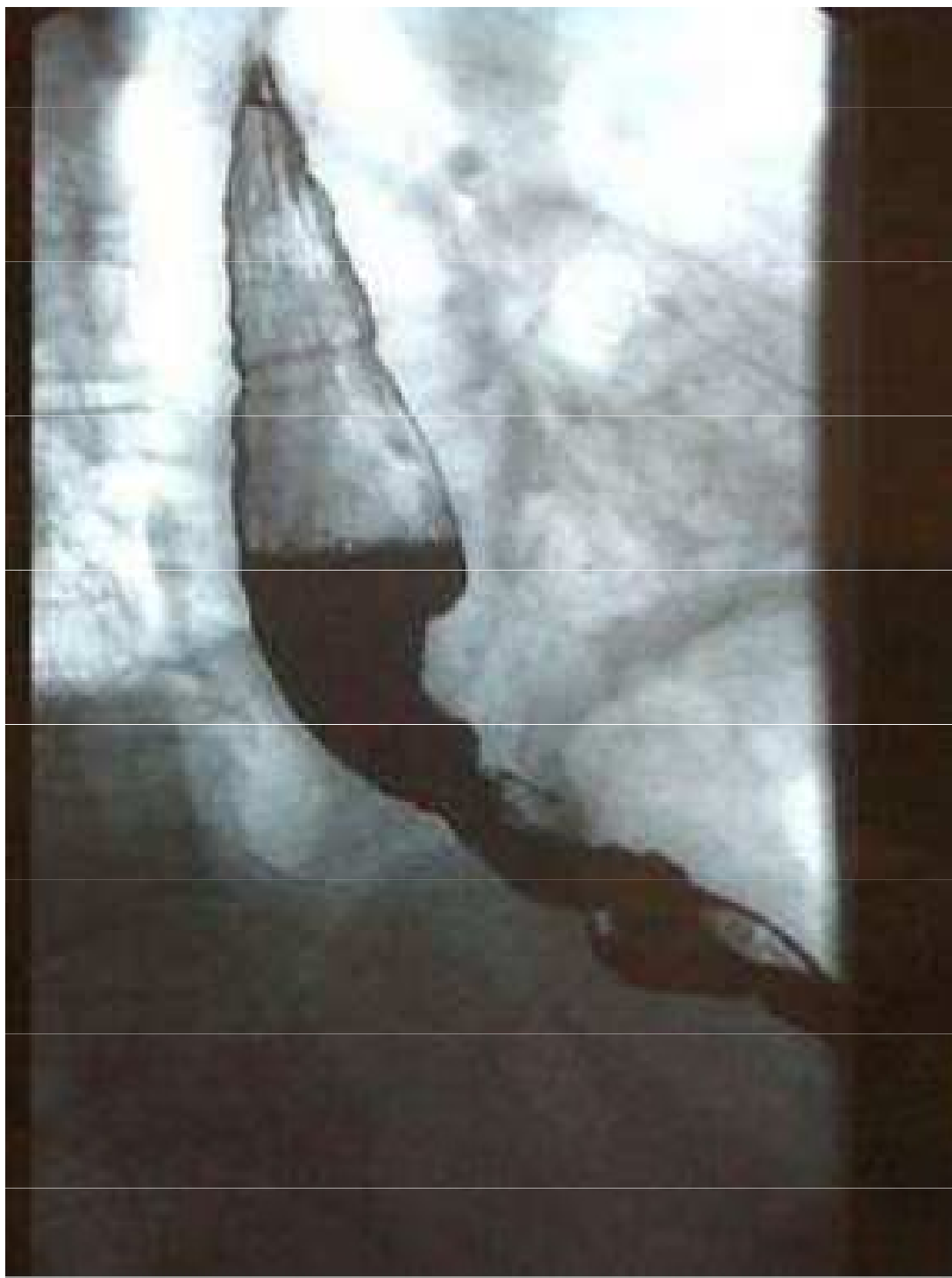
zúžení →

Field of View: 400mm
RFA: 400mm
CP: 400mm
L: 100mm
TR: 0deg
Tq: 1.00
FL: POST
AP: 0000: 10
30x10x10

100 10
(200)

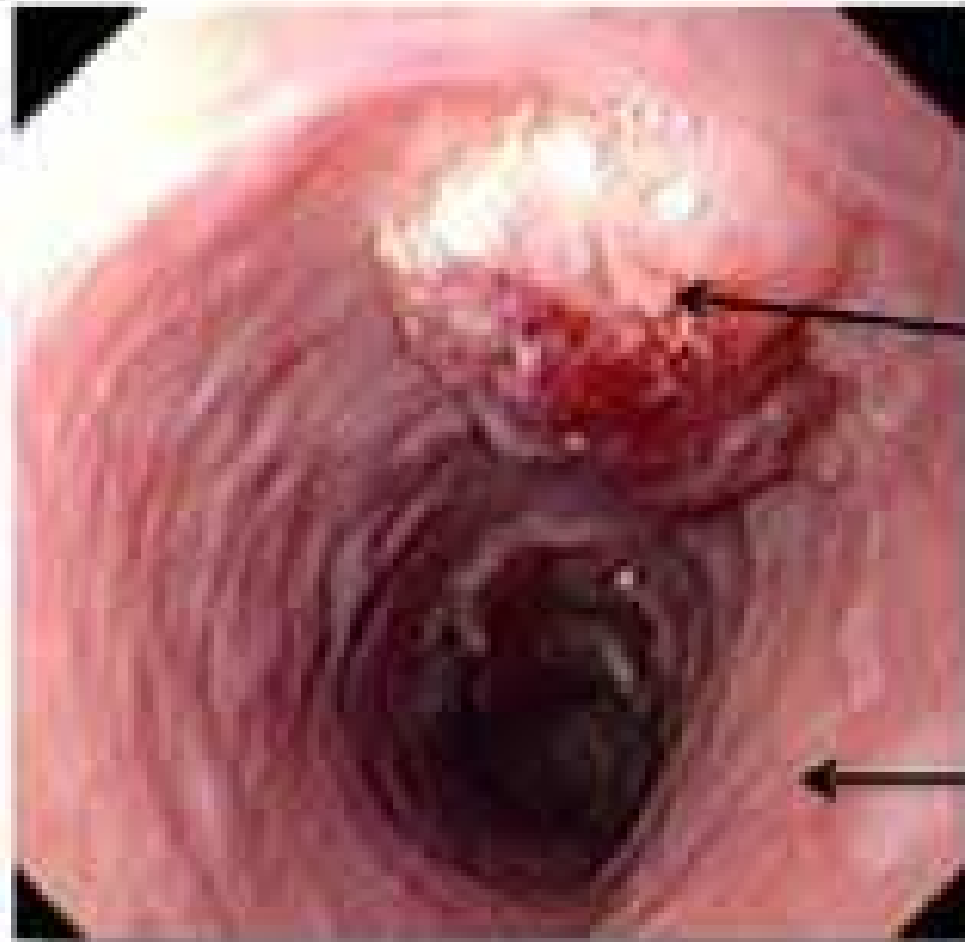
100 2
FRAME = 000 1400

RTG pasáž jícnu



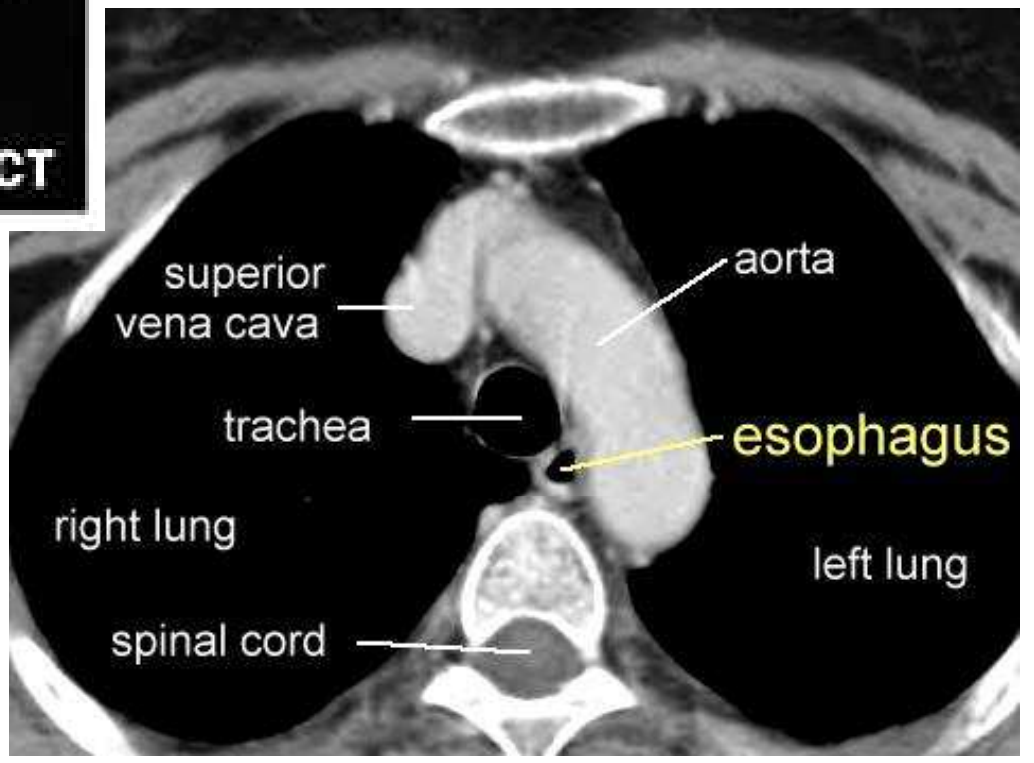
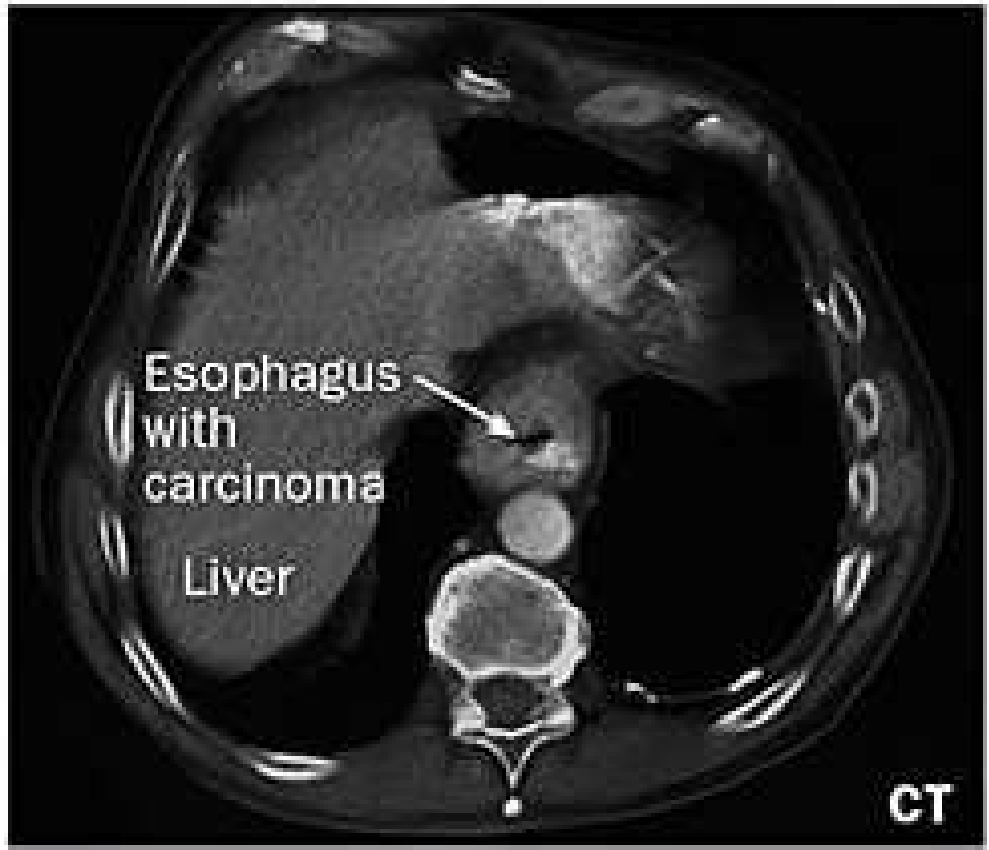Prestenotická
dilatace jícnu

Endoscopy of the esophagus



Tumor

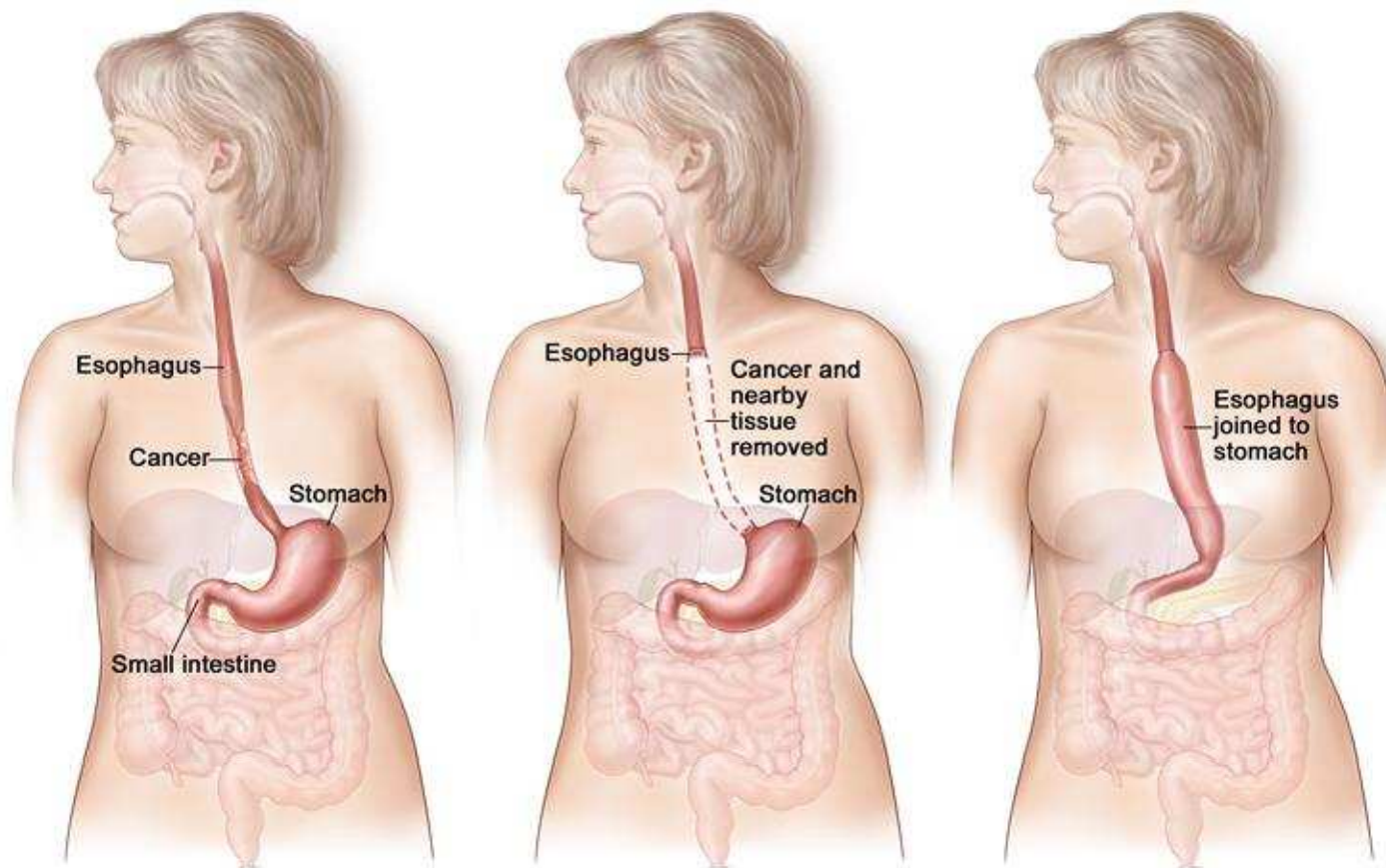
Esophagus



Léčba se liší stádiem onemocnění a lokalitou postižení – krční vs. hrudní úsek

radikální operační výkon je možný jen u vybraných pacientů
kombinace radioterapie a chemoterapie (neoadjuvantní,
kurativní)

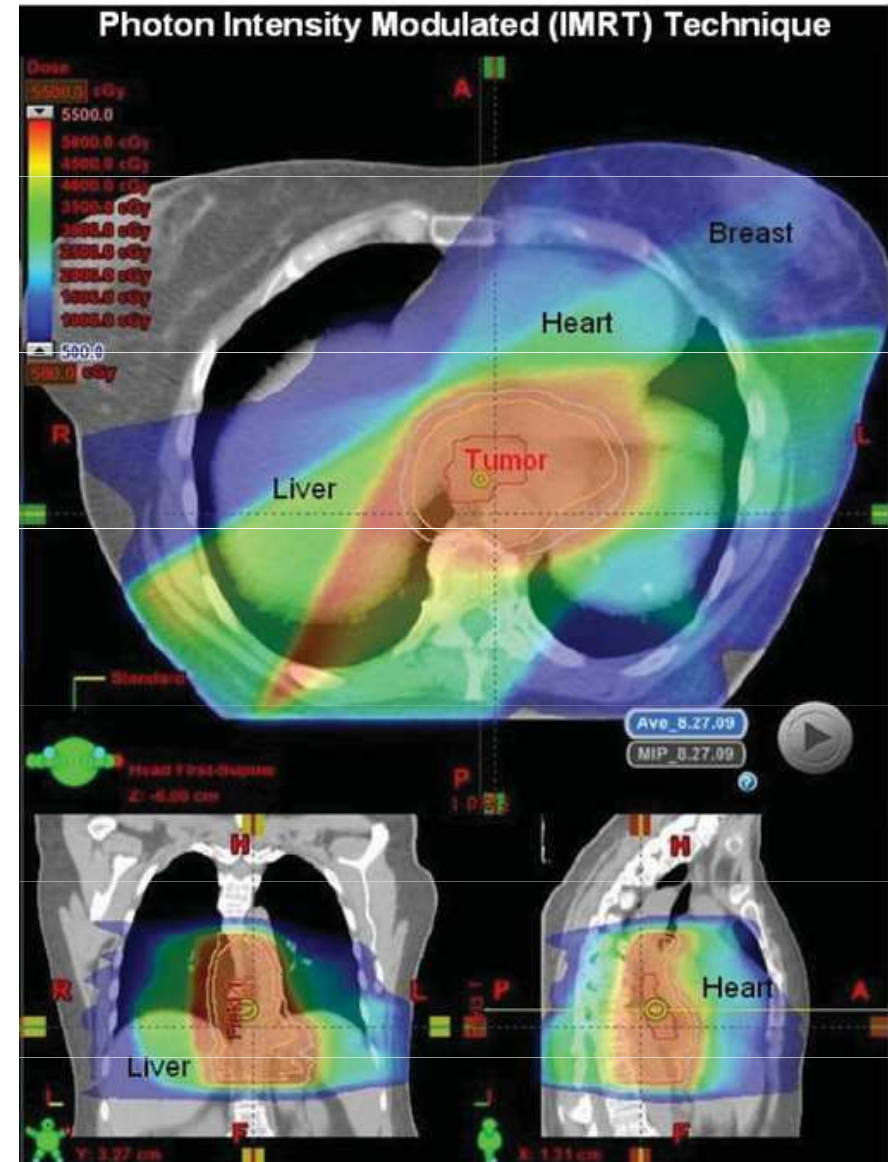
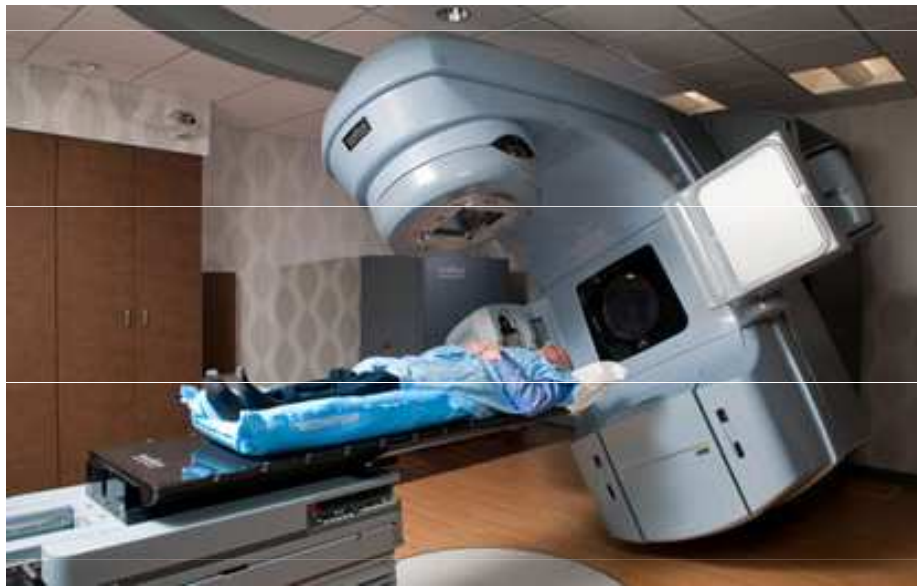Esophagectomy
důraz na podpůrnou léčbu, zajištění výživy



© 2005 Terese Winslow
U.S. Govt. has certain rights

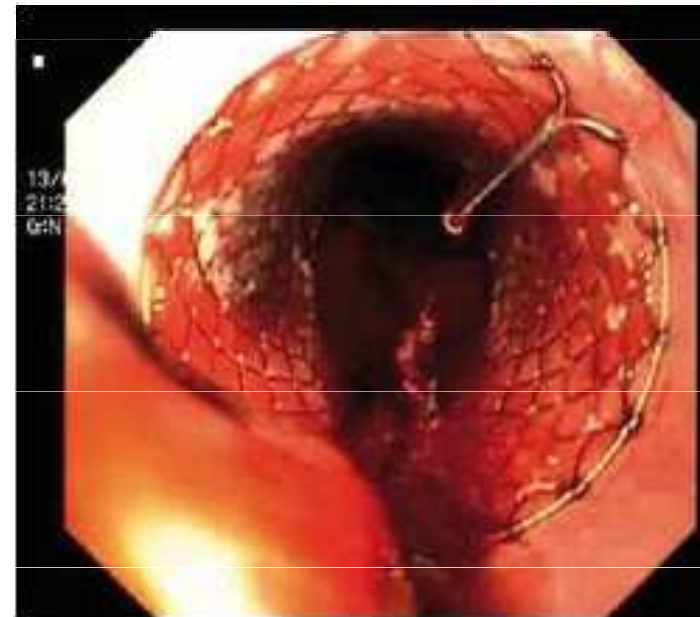
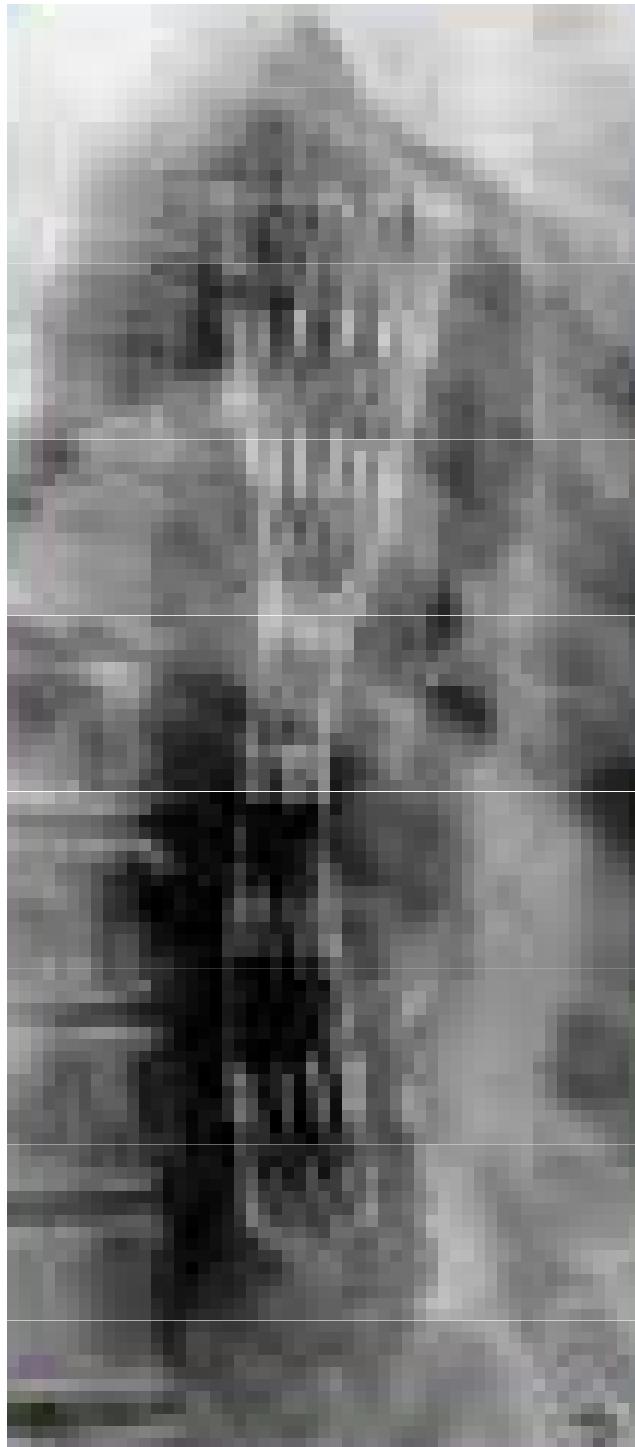
Tubulizace žaludku

Konkomitantní chemoradioterapie CHRT- nádory krčního úseku jícnu, inoperabilní nádory
Neoadjuvantní CHRT – paklitaxel/karboplatina
event.5-FU/oxaliplatin



Imunoterapie - Checkpoint inhibitory – nivolumab v adjuvanci
Ramucirumab - antiVEGFR2

Podpůrná péče- jícnové stenty,
jejunostomie, PEG



Obr. 1. Zavedení Danišova stentu – endoskopický pohled.

Fig. 1. Application of Danis stent – endoscopic image.



Nádory kolorekta

- celosvětově druhou nejčastější příčinou úmrtí na nádorové onemocnění
- v ČR nejvyšší incidence: 65/100.000, mortalita 32/100.000 (r. 2020)

Rizikové faktory - západní styl života, obezita, červené maso, málo vlákniny

sporadická forma 80-90 %

Idiopatické střevní záněty IBD – ulcerózní kolitida, m. Crohn

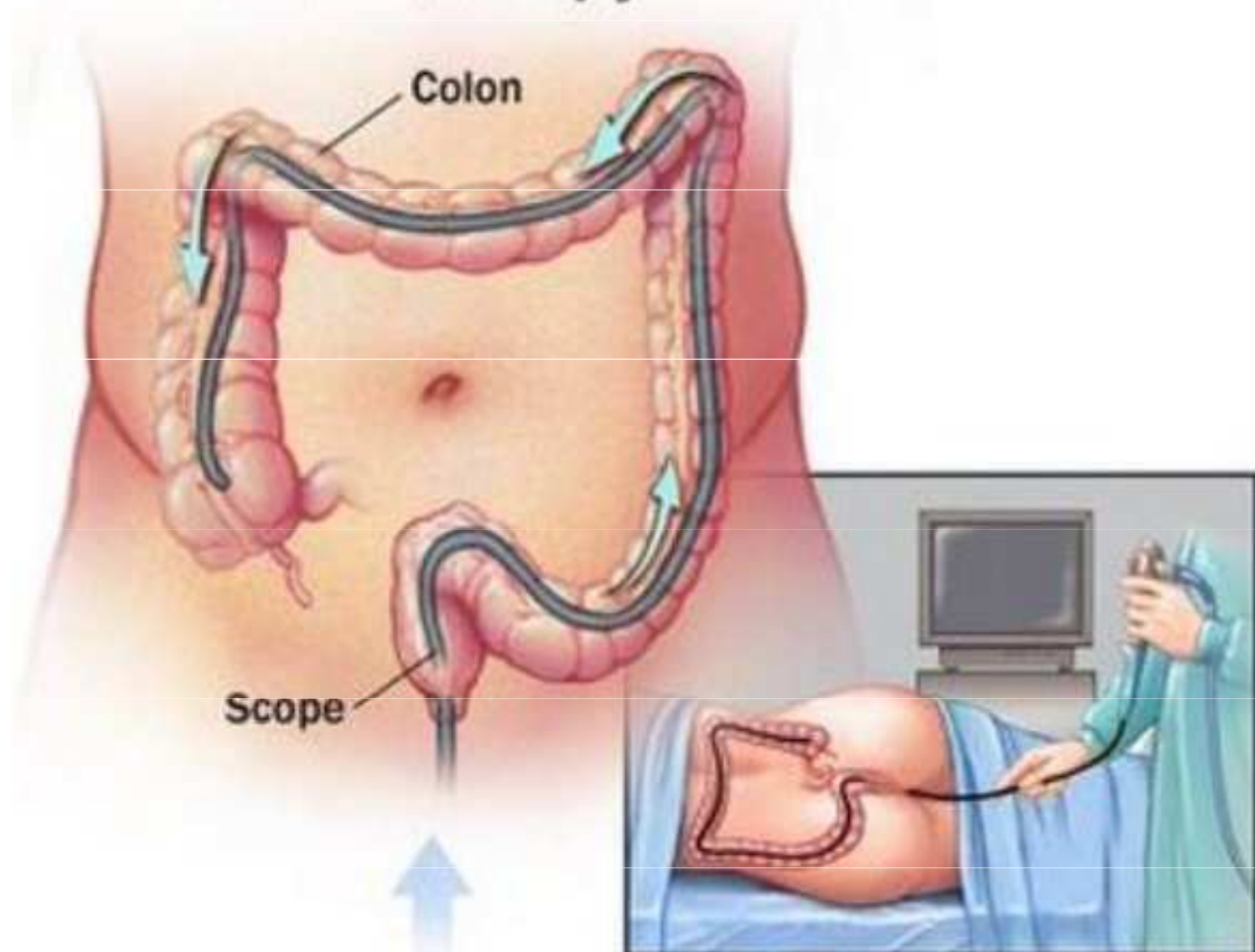
hereditární syndromy 5 % (familiární adenomatosní polypóza FAP,

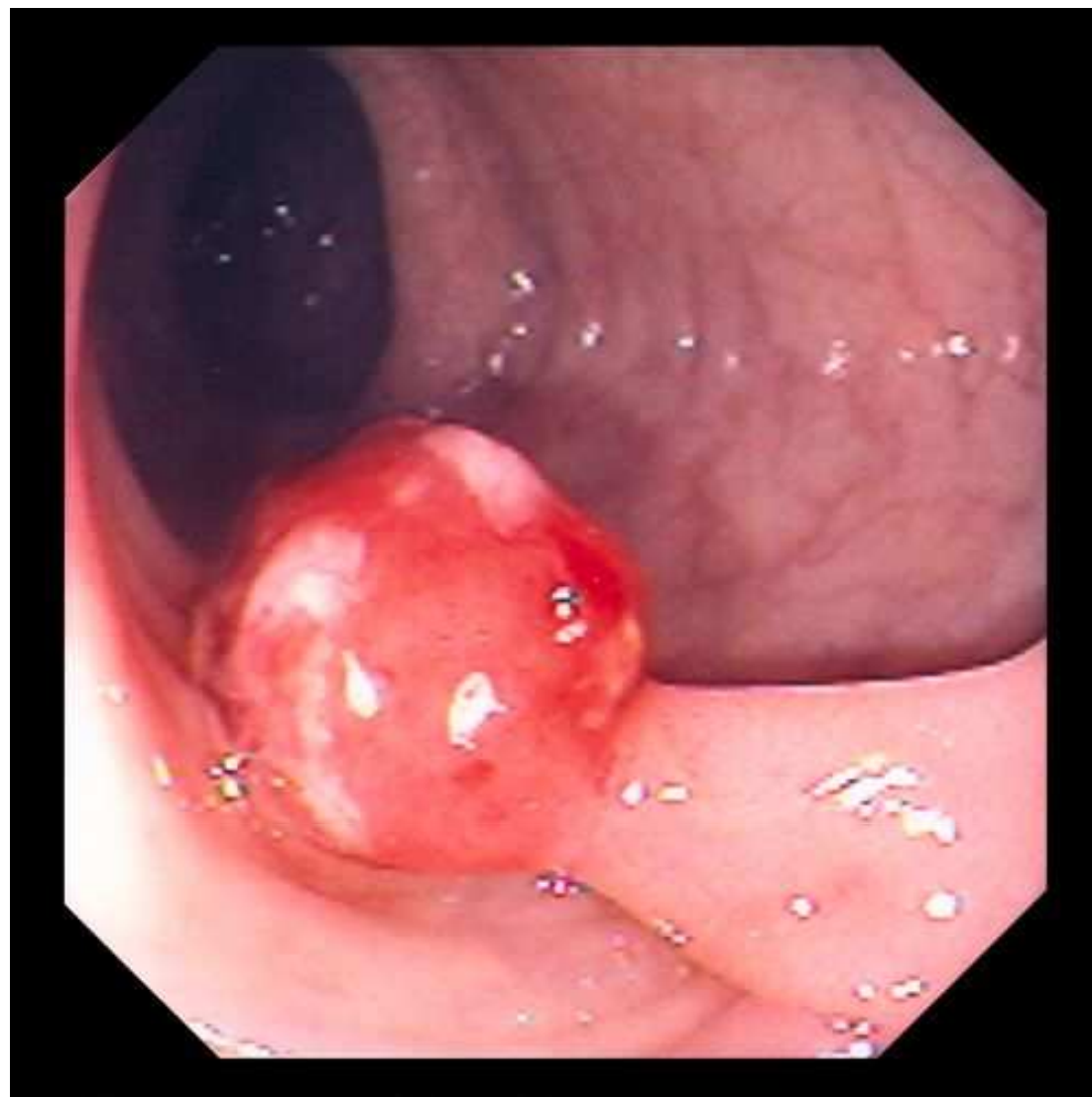
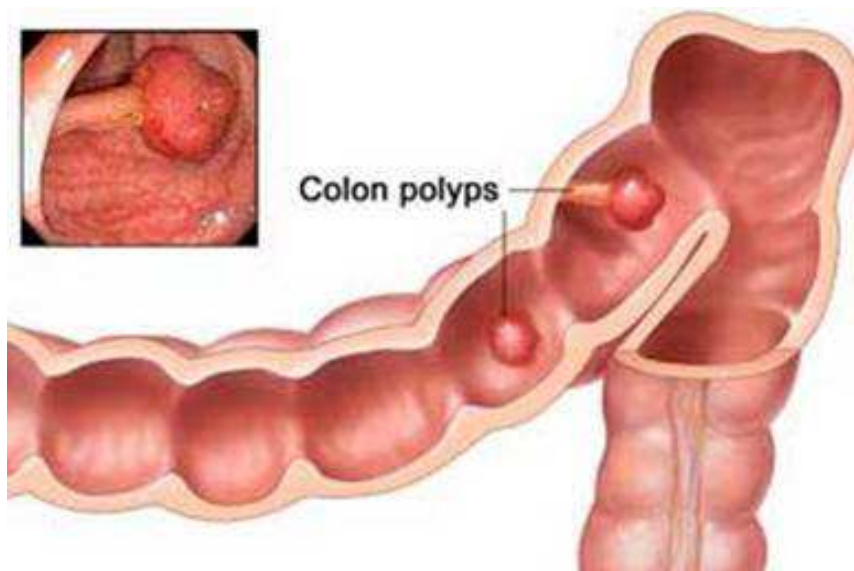
hereditární nepolypózní kolorektální karcinom HNPCC – Lynchův sy)

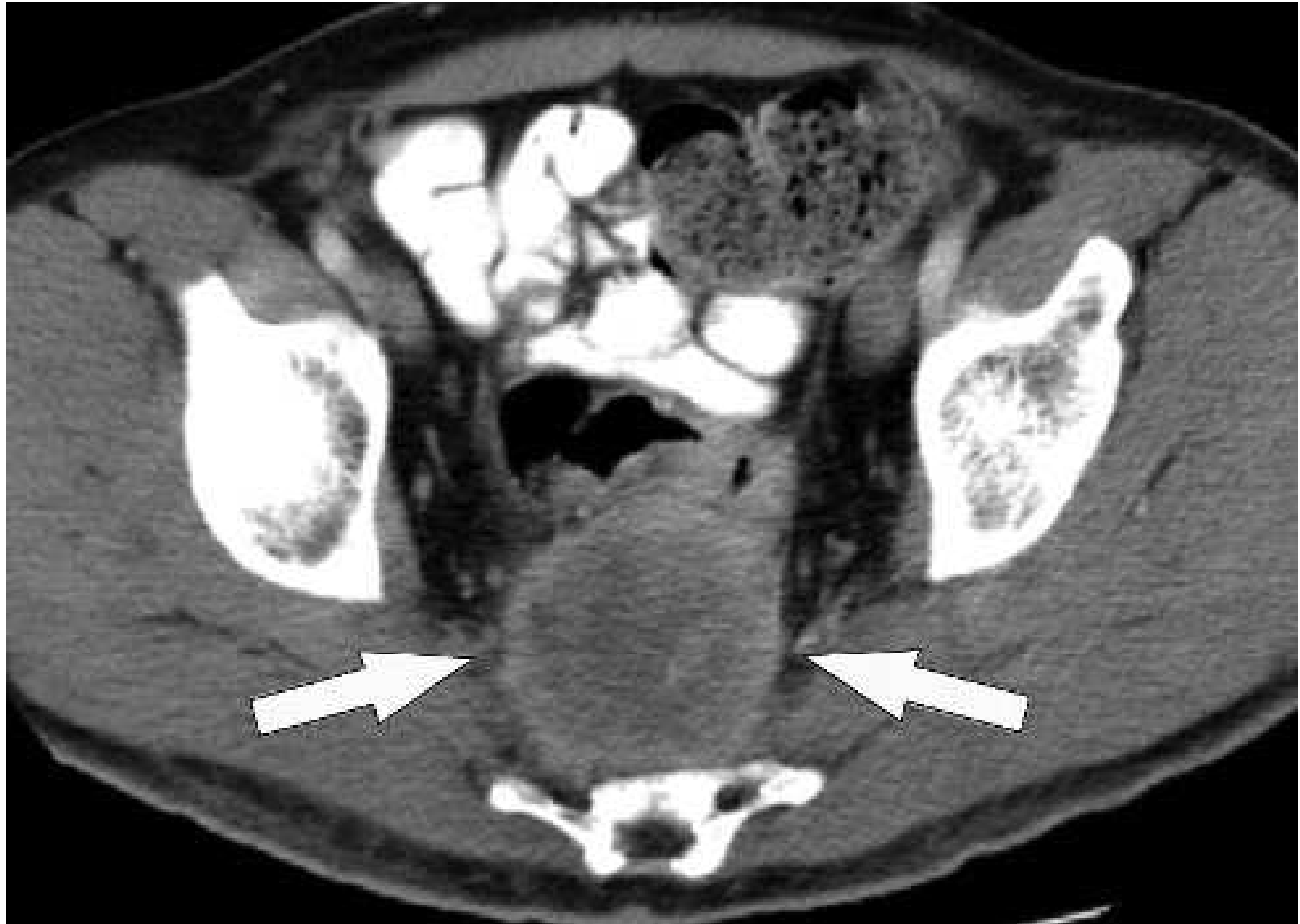Klinické příznaky- dlouho bezpříznakové, změna defekačního stereotypu, tenesmy, obstrukce- ileozní stav
krvácení, anemizace, hubnutí

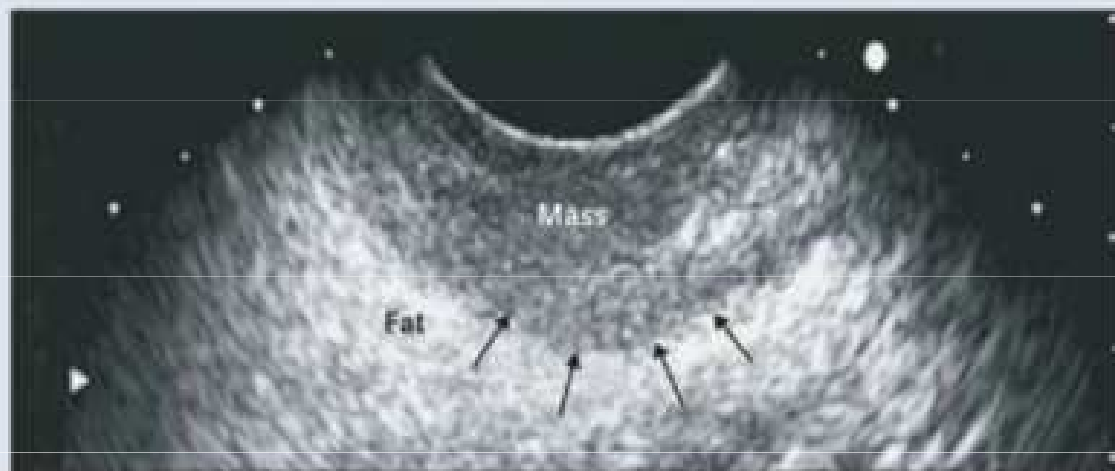
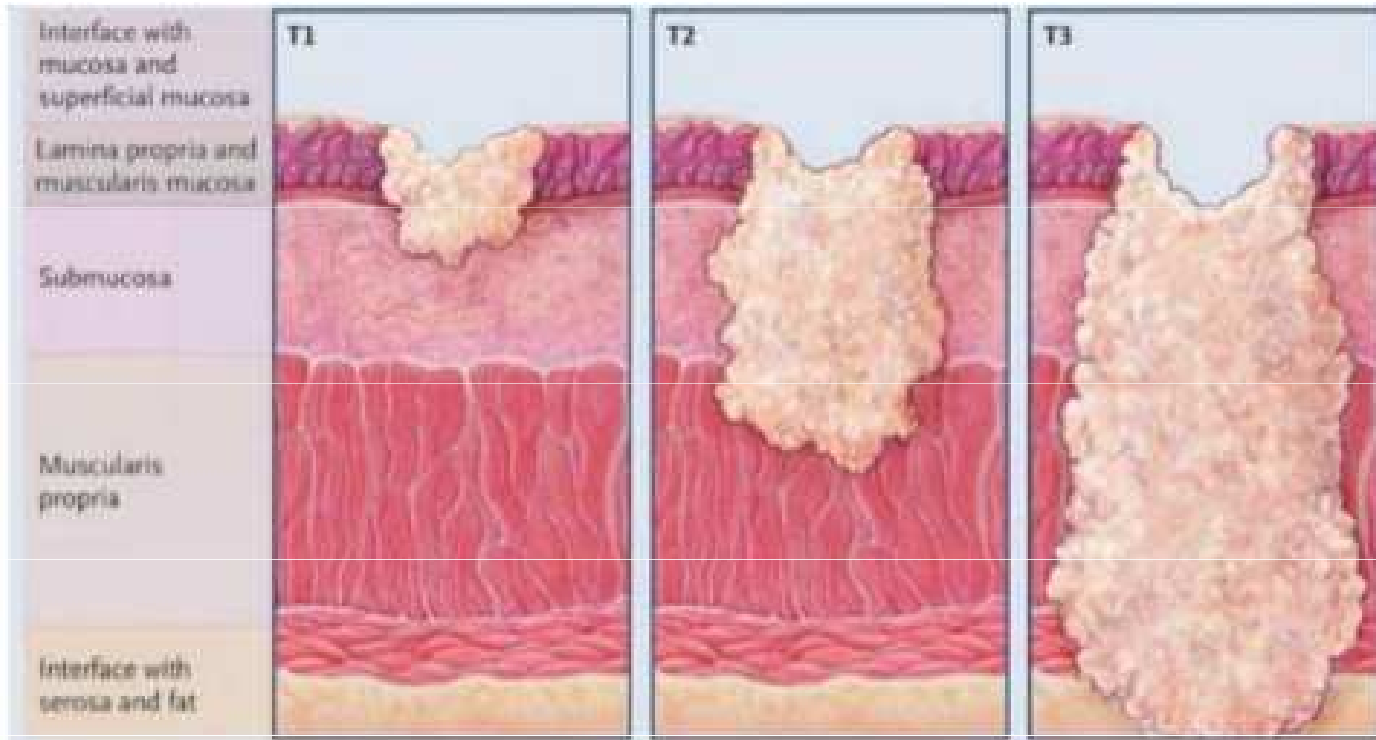
Diagnostika - vyšetření per rektum, kolonoskopie s biopsií, rektoskopie, TRUS, MR pánve, UZ břicha, RTG plic, CT hrudníku a břicha, (CT virtuální kolonoskopie), TM CEA a Ca 19-9, prediktivní markery KRAS, NRAS, BRAF mutace, dMMR/MSI

Colonoscopy









TNM	Rozsah šíření tumoru
Tis	Carcinoma in situ: intraepithelial or invasion of lamina propria
T1 T1sm1 T1sm2 T1sm3	Submucosa T1sm1 – infiltrace vnitřní 1/3 submukózy T1sm2 – infiltrace střední třetiny submukózy T1sm3 – infiltrace zevní 1/3 submukózy <small>(Annals of Oncology: Clinical practice guidelines, Volume 24, Supplement 6, October 2013)</small>
T2	Muscularis propria
T3 T3a T3b T3c T3d	Subserosa/perirectal tissue <1 mm 1-5 mm 5-15 mm 15+ mm
T4	Perforation intovisceral peritoneum(a) or invasion to other organs (b)
N N1a N1b N1c N2a N2b	Regional lymphnodes 1LU + 2-3 LU + malá deposita v okolním tuku 4-6 LU + 7 a více LU +
M M1a M1b	Vzdálené metastázy 1 postižený orgán nebo set LU více než 1 postižený orgán nebo postižené peritoneum

Prognostická skupina	TN substage	Terapeutické možnosti
Very early (2% LR v 5 letech po LE)	cT1 sm1 N0	Lokální excise (TEM) - nutno dosáhnout R0
	If poor prognostic signs (cT1 sm2,3 nebo high grade nebo V1)	Resekce (TME) (or possibly CRT)
Early (good) 3-4% LR	cT1-2; cT3a (b) if middle or high, N0 (or cN1 if high), mrf-, no EMVI	Surgery(TME) alone.
	If poor prognostic signs (crm+, N2)	Surgery (TME) + postop CRT or CTa (CRT with evaluation, if cCR wait-and-see, organ preservation)
Intermediate (bad)	cT2 very low, cT3mrf- (unless cT3a(b)and mid- or high rectum, N1-2, EMVI+, limited cT4aN0	Preop RT (5×5 Gy) or CRT followed by TME. If CRT and cCR, wait-and-see in high risk patients for surgery.
Locally advanced (ugly)	cT3mrf+, cT4a,b, lateral node+	Preop CRT followed by surgery (TME+more extended surgery if needed due to tumour overgrowth). 5×5 Gy with a delay to surgery in elderly or in patients with severe comorbidity who cannot tolerate CRT

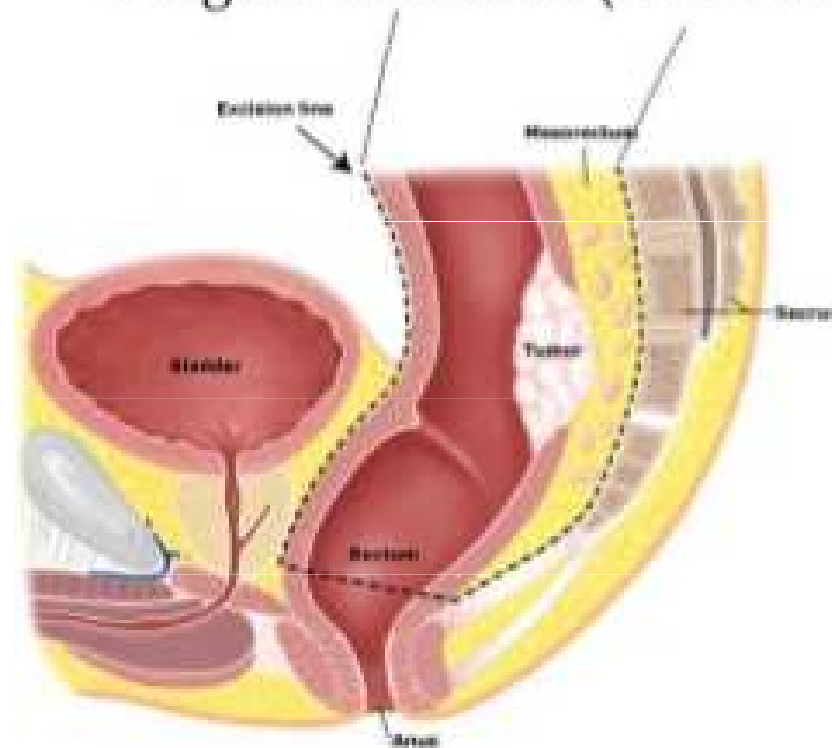
Základní chirurgické výkony

TEM transanální endoskopická mikrochirurgie

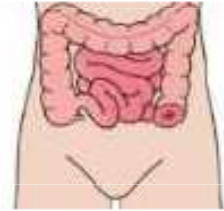TME totální mesorektální excize

APR Abdominoperitoneální resekce

Surgical Resection (Mesorectal)



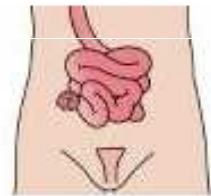
Kolostomie



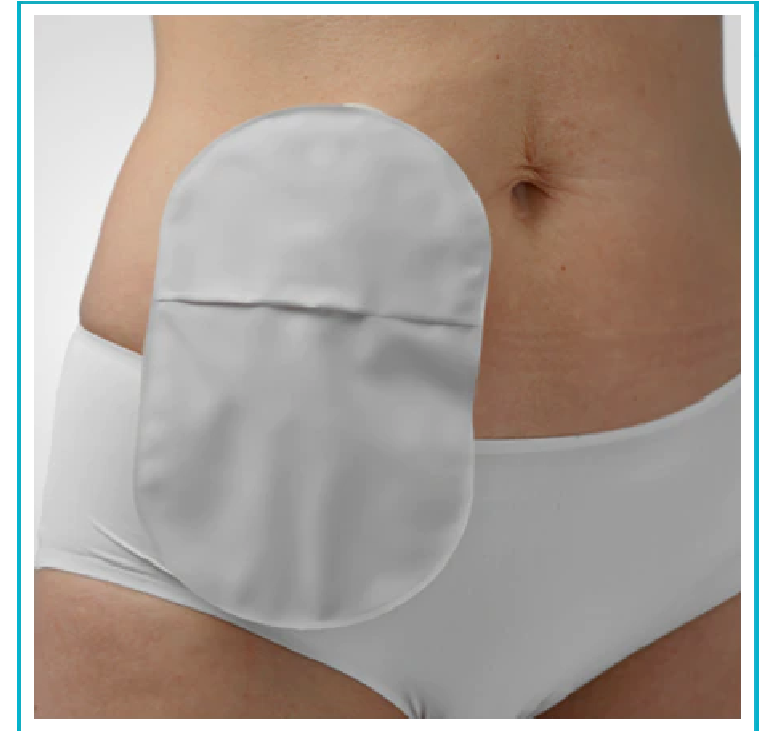Při operaci, která končí kolostomií, se část tlustého střeva (zvaná kolon) vyvede na povrch břicha a vytvoří se vývod. Stomie umožňuje odchod stolice. Kolostomie je obvykle vyvedena na levé straně břicha. Stolica v této části střev je obvykle tuhá. Pokud má člověk stomii, znamená to, že nemůže kontrolovat vyprazdňování, a proto bude zapotřebí stomický sáček pro sběr stolice.

Existují dva různé postupy chirurgického výkonu, při kterém je vyvedena kolostomie: koncová kolostomie a dvouhlaňová (kličková) kolostomie.

Ileostomie

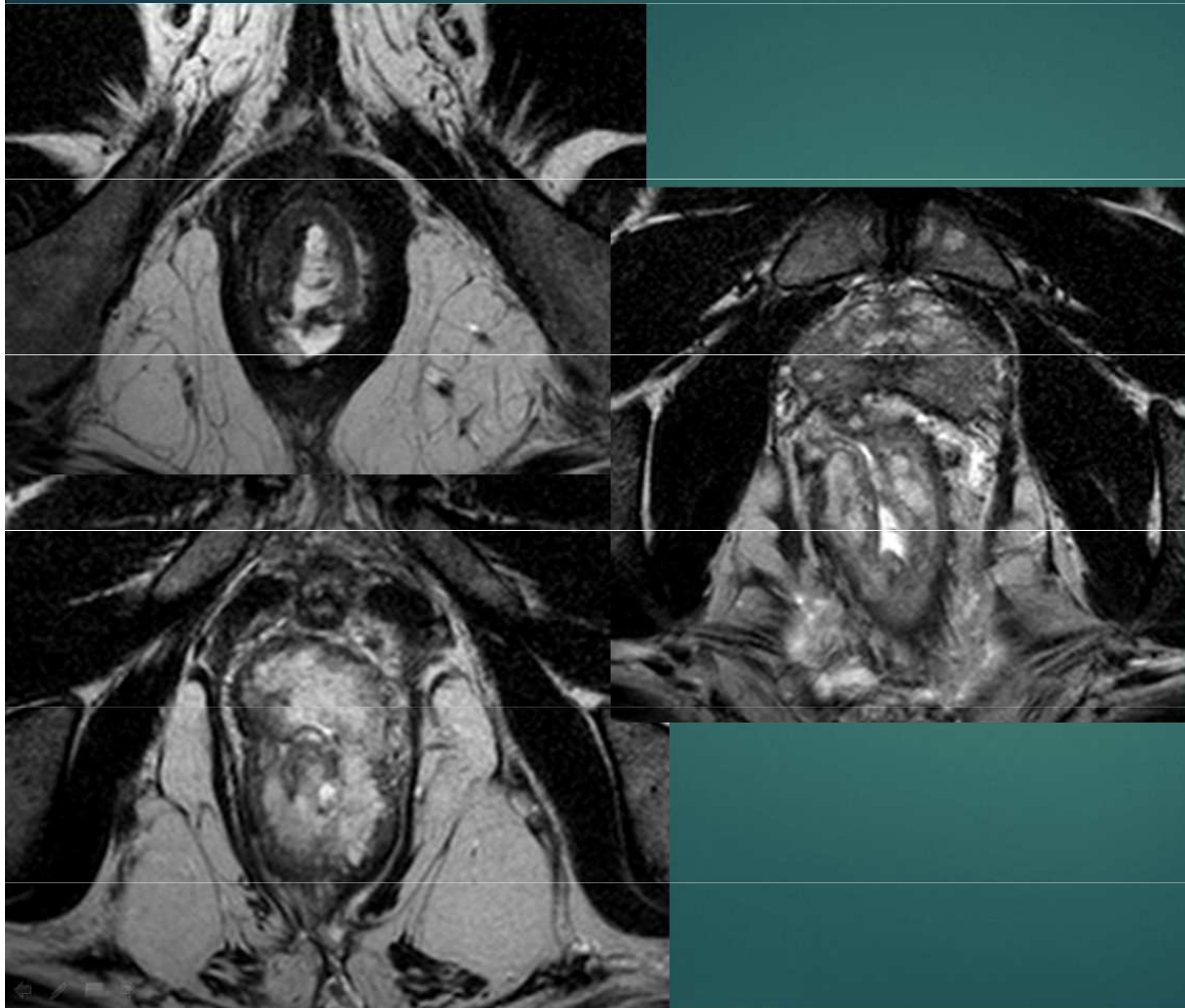


Při operaci, která končí ileostomií, se část tenkého střeva (zvaná ileum) vyvede na povrch břicha a vytvoří se vývod. Stomie umožňuje odchod stolice. Ileostomie je obvykle vyvedena na pravé straně břicha. Stolica v této části střev je obvykle řídká až vodnatá. Pokud má člověk stomii, znamená to, že nemůže kontrolovat vyprazdňování, a proto bude zapotřebí stomický sáček pro sběr stolice.

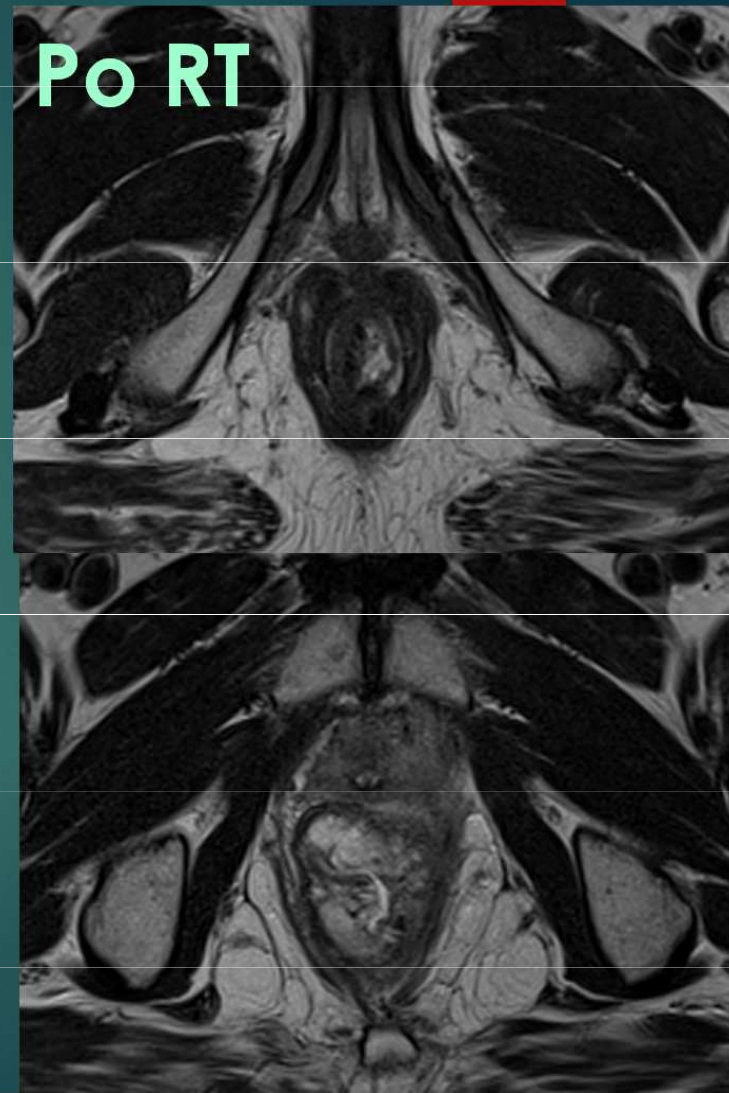


Neoadjuvantní radioterapie – downstaging tumoru

Před RT



Po RT



Důraz na správnou klasifikaci onemocnění – vliv na léčebnou strategii

- **chirurgie** – lokální excize, hemikolektomie, totální mesorektální excize,
abdominoperineální resekce (Miles), metastazektomie,
odlehčovací stomie
- **neoadjuvantní chemoradioterapie u nádorů rekta – RT+kapecitabin**
- adjuvantní chemoterapie – 5 fluorouracil, kombinace (oxaliplatina, irinotekan) 6 měsíců

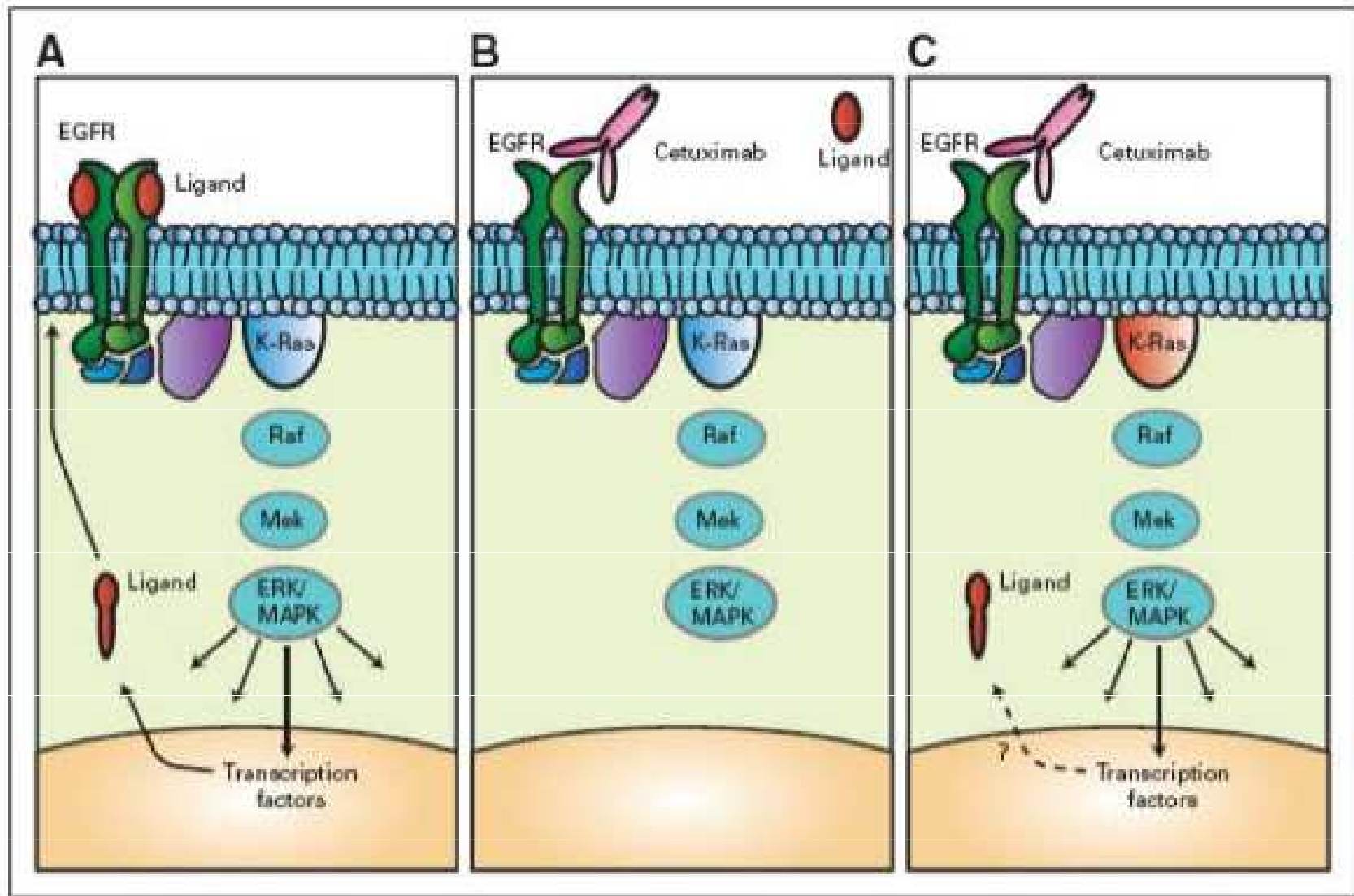
Biologická léčba – anti EGFR moAb – cetuximab/panitumumab
anti VEGF moAb – bevacizumab/aflibercept
dMMR/MSI-H – pembrolizumab, nivolumab imunoterapie
NTRK – entrectinib, larotrectinib

Prodloužila délku života s mts o 30 měsíců

Pro kvalifikované rozhodnutí o typu cílené léčby pokročilého metastatického kolorektálního karcinomu je nutné znát stav **mikrosatelitové instability (MSI)**, **resp. MMR (mismatch repair) v nádorové tkáni. mutační stav onkogenů rodiny RAS (KRAS, NRAS) a BRAF, ke zvážení je testování HER-2.** Tato informace umožní plánovat dopředu léčbu ve více liniích. Onkogeny RAS představují negativní prediktivní marker pro použití cílené anti-EGFR léčby, kterou lze podat pouze v případě nemutovaného stavu onkogenů RAS (wild type). Účinnost inhibitorů EGFR cetuximabu a panitumumabu v léčbě metastatického kolorektálního karcinomu je obdobná. V případě progresu na jednom inhibitoru EGFR není indikováno podání druhého. Pro léčbu bevacizumabem, afliberceptem, ramucirumabem, regorafenibem a trifluridin/tipiracil (Lonsurf) prediktivní parametr v praxi zaveden není. Pokud není dostupná nádorová tkáň k testování RAS, lze využít tekuté biopsie

Prediktivní molekulární markery u IV. stadia onemocnění – RAS, BRAF, MSI-H (dMMR)

Molekulární testování test signální dráhy receptoru EGFR (ErbB1/HER1)-tyrosinkinázová aktivita - stimulace růstu buněk, útlum apoptózy



Medscape

Aktivační mutace Ras - rezistence k inhibitorům EGFR
!Nutnost vyšetřit na mutaci onkogenu RAS (KRAS, NRAS)- rezistence k léčbě antiEGFR moAB! Až u 50 % pacientů

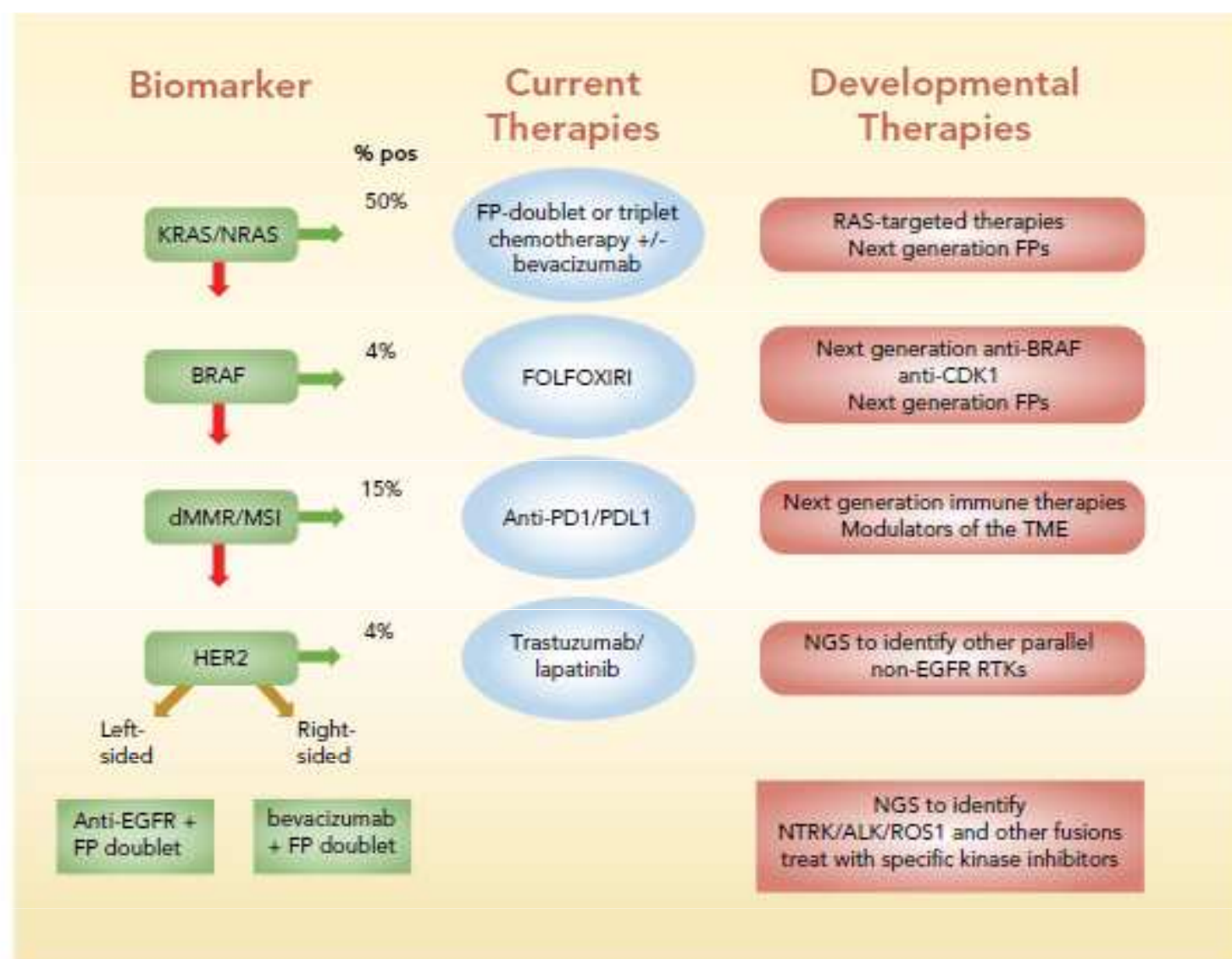



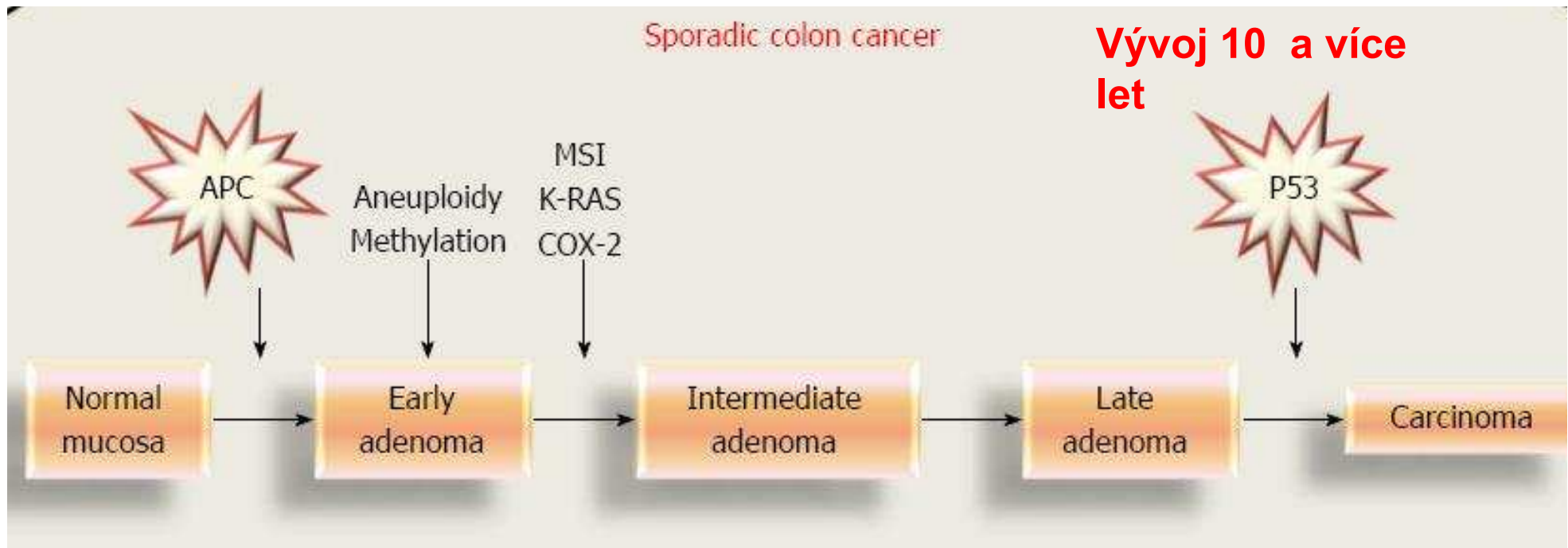
Figure 1 Summary of biomarker-based stratification to identify optimal front-line treatment for mCRC patients. Screening for KRAS/NRAS and BRAF activating mutations and for high MSI and deficiencies in MMR is recommended by the NCCN prior to treatment. %-positive indicates percent of patients that test positive for the biomarker indicated.

Abbreviations: FP, fluoropyrimidine; FOLFOXIRI, folinic acid, 5-fluorouracil, oxaliplatin, irinotecan; MMR, mismatch repair; MSI, microsatellite instability; NGS, next generation sequencing; PD1, programmed cell death 1; PDL1, programmed death ligand 1; RTK, receptor tyrosine kinase.

Molekulární dráhy patogeneze vzniku kolorektálního karcinomu

- 1990 Vogelstein kol. - sekvence adenom-karcinom (chromozomální nestabilita s vysokým procentem aneuploidie)
- 2010 Leggett – cesta pilovitých lézí, pravá polovina tračníku, mladší pacienti
- Germinální mutace MMR – chybná oprava DNA v průběhu replikace, Lynch sy





- 90 % adenokarcinomy, z polypů
- nádory tračníku (colon) větší tendence k metastazování,
- nádory rekta – lokální šíření

Compared to MSI-L or microsatellite stable (MSS) tumors, MSI-H tumors have a distinct clinicopathologic phenotype [47–49]. MSI-H tumors tend to be poorly differentiated, right-sided, mucinous, have an expansile growth pattern, histologic heterogeneity, and increased tumor infiltrating lymphocytes with a prominent inflammatory reaction [5,50–53]. In addition, the carcinogenic pathway underlying MSI-H tumors (MMR

Microsatellite instability

Background

Microsatellite (MS), also called Short Tandem Repeats (STRs) or Simple Sequence Repeat (SSRs), consists of repeated sequences of 1–6 nucleotides [1]. The distribution characteristics are different from 15 to 65 nucleotides tandem repeats of small satellite DNA, which is mainly located near the ends of chromosomes. MS are widely distributed and mostly is located near the coding region and may be located others region like intron or non-coding region. Each MS specific site is composed of two parts: the central core and the peripheral flanks, and the specificity of MS is mainly due to the change in the number of core repeating units.

The mechanism of MS generation is generally believed to be DNA slippage in the process of replication, or mismatch of the basic group of slippage strand and complementary strand in the process of DNA replication and

repair, resulting in one or more of the repeating units missing or insert. The normal tissue DNA repair system, called mismatch repair (MMR), can correct in the process of DNA replication errors. However, due to the lack of MMR genes in tumor cells or defects in the process of replication repair, the possibility of gene mutation is increased [2]. It can be seen that MSI is an important factor in the occurrence and development of tumors.

In line with the frequency of MSI, it can be distinguished into three types: high microsatellite instability (MSI-H), low microsatellite instability (MSI-L) and microsatellite stability (MSS) [3]. At present, clinical research tends to classify MSS-L and MSS as one kind. According to the different molecular mechanisms of MSI in colorectal cancer, it can be divided into colorectal cancer (CRC) with no obvious family genetic history and Lynch syndrome with non-polyposis with family genetic history. Early findings by researchers showed that most of the MSI cases are sporadic colorectal cancer, which is caused by epigenetic inactivation of gene expression in offspring on account of the methylation of hMLH1 promoter without the gene mutation. Lynch syndrome is an autosomal dominant tumor syndrome caused by mutations in MMR strains, and it can also cause tumors in other parts of the colon and rectum [4].

*Correspondence: ludhui@gdnu.edu.cn; blox Zhu@yahoo.com; xzhu@gdnu.edu.cn

[†]Kai Li and Haiqing Luo contributed equally to this work

[‡]The Marine Biomedical Research Institute, Southern Marine Science and Engineering Guangdong Laboratory Zhanjiang, Guangdong Medical University, Zhanjiang 524023, China

Full list of author information is available at the end of the article

MSI -H/MMR-D (mikrosatelite instability krátké nekódující repetitivní genomické sekvence, vyšší tendence k mutacím, mismatch repair deficiency)

Table 1 Summary of microsatellite instability detection methods

Detection method	Characteristics	Test items	Accuracy	Refs.
NGS	Accurate results were obtained from a small amount of sample	Nearly 100 MS loci	IMPACT™: 92% F1CDx: 94.6%	Hempelmann et al. [6]
Fluorescent multiplex PCR and CE	Only MSI results are obtained MSI analysis system is based on this method	5 MS sites: BAT-26, NR-21, BAT-25, MONO-27 and NR-24	Gold standard, 100%	Arulananda et al. [11]
IHC	Wide application and strong practicability, but only get the MMR results	The MMR protein: hMLH1, hPMS2, hMSH2, hMSH6	89–95%	Cheah et al. [12]
smMIPs	Accurate and no matching of normal materials are required for certain diseases: colorectal cancer, prostate cancer, endometrial cancer	DNA from tumor tissue	95.80%	Waalkes et al. [17]

NGS next-generation sequencing, PCR polymerase chain reaction, CE capillary electrophoresis, IHC immunohistochemistry, smMIPs single-molecule molecular inversion probes, MMR mismatch repair, MS microsatellite

Table 3 Summary of drug therapy for colorectal cancer patients with MSI characteristics

Drug	Target	Indications	Remarks	Refs.
Fluorouracil	Nucleic acid	Stage III to IV CRC	Chemotherapy	Kwon et al. [81]
Nivolumab	PD-L1	Patients with advanced metastatic CRC over the age of 12 years with MSI-H/dMMR; BRAF mutation caused by dMMR/MSI-H metastatic CRC	Based on the chemotherapy drug treatment	Overman et al. [87]
Ipilimumab	CTLA4	Combined treatment with Nivolumab for metastatic CRC aggravated by MSI-H/dMMR after oxaliplatin, irinotecan and fluorouracil	Low dose ipilimumab combined with nivolumab can reduce side effects in patients	Overman et al. [89]
Pembrolizumab	PD-L1	Advanced anti-PD-L1 positive CRC patients	Based on the chemotherapy drug treatment	O'Neil et al. [91]
Bevacizumab	VEGF	Patients with MSI-H tumor	Based on the chemotherapy drug treatment	Innocenti et al. [92]

PD-L1 programmed cell death-Ligand 1, CTLA4 cytotoxic T-lymphocyte-associated protein 4, VEGF vascular endothelial growth factor, CRC colorectal cancer, dMMR mismatch repair deficient, MSI-H microsatellite high instability

Klinická diagnóza a dotaz: adenoCa rekta, před neoadj. léčbou.

Děkuji

Požadovaná vyšetření: MMR imunohistochemicky [T]

MMR imunohistochemicky:

MSH2: bez absence

MSH6: bez absence

MLH1: bez absence

PMS2: bez absence

Závěr: Bez defektu exprese MMR proteinů vyšetřovaných imunohistochemicky.

Popis: Adenokarcinom rekta v endoskopické excizi.

Klasifikace: exprese MMR proteinů bez IHC detekovatelné alterace

Interpretace: Adenokarcinom rekta v endoskopické excizi.

MMR bez defektu.

komponenta	výsledek	jednotka	ref. meze	hodnocení
DPYD	Evidovan			

POPIS:

Výsledek: Zjištěna mutace v genu DPYD ovlivňující metabolismus Fluoropyrimidinových léčiv. HETEROZYGOT pro DPYD NM_000110.3:c.1129-5923C>G haplotyp HAPB3 (vazba s c.1236G>A). Klasifikace drug response rs75017182, alela se sníženou aktivitou Dihydropyrimidine dehydrogenázy (DPD) - skóre: 1.5 (dle guidelines PMID: 31745289). U heterozygotů doporučeno snížení dávky 5-FU o 25%, tj. na 75% stanovené dávky (Meulendijks 2015; PMID: 26603945). RNDr. Eva Macháčková, Ph.D. Datum: 7.8.2023

KOMENTÁŘE K METODÁM:

DPYD: DNA: 1880/23 Vyšetření genomické DNA izolované z periferní krve. Diagnostický kit PHARM DPYD na principu alelické diskriminace (Generi Biotech). Real-time PCR na LightCycler-96 (Roche) stanovení DPYD variant: *2A (c.1905+1G>A); *13 (c.1679T>G);HapB3 (c.1236G>A) a c.2846A>T (4 varianty dle doporučení guidelines PMID: 31745289).

Table 2 Summary of MSI-H/dMMR related diseases

Diseases	MSI characteristics
Lynch syndrome (LS)	EpcAM immunostaining is an important factor, common in patients over 60 years old, most of them are normal adenocarcinoma, villous adenoma, adenoma over 1 cm and highly dysplastic adenoma
Colorectal cancer (CRC)	MSI-H tumors are infiltrated with dense cytotoxic T cells, generally occur on the right side
Gastric cancer (GC)	The high expression of CD8 positive T cell molecular marker, PD-L1 gene and IFN γ gene in patients with MSI-H
Breast cancer	BRCA1 mutation can cause MSI, MSI related loci D3S1766 and D2S2739 can identify MSI related breast cancer
Prostate cancer	MSI frequency < 1%, is closely related to pathogenic embryonic mutants carrying Lynch syndrome-related genes
Cholangiocarcinoma	MSI frequency < 1%, most of them are young patients with atypical tissue morphology
Leukemia	MSI frequency < 1%, most of them are chronic myeloid leukemia
Bladder cancer	hMSH2 mutation can increase the risk of getting bladder cancer, MSI related loci D9S63, D9S156, and D9S283 can be used to screen patients with high micro bladder cancer
Ovarian cancer	An increased number of CD8+, PD-1+, and TILs in MSI ovarian cancer patients
Endometrial Carcinoma (EC)	UCEC patients with MSI has higher immune components, CD8+ and CD8+TIL
Pancreatic ductal adenocarcinoma (PDAC)	hMLH1 and hMSH2 are mostly inactivated
Follicular thyroid cancer (FTC)	Advanced FTC associated with MMR inactivation
Adrenocortical cancer (ACC)	MSI-H/dMMR patients with ACC have high variation load, ACC is closely related to the deletion mutations of hMSH2

PD-1 programmed cell death-Ligand 1, dMMR mismatch repair deficient, MSI-H microsatellite high instab

Hereditární syndromy

Familiární ademotatózní polypóza FAP

1-2 % nádorů, mnohočetné polypy
střeva (stovky) , tendence k malignizaci
je jistá

(100 % v 50 letech), distální část
střeva, konečník,

AD nemoc, nádorový supresorový gen
APC

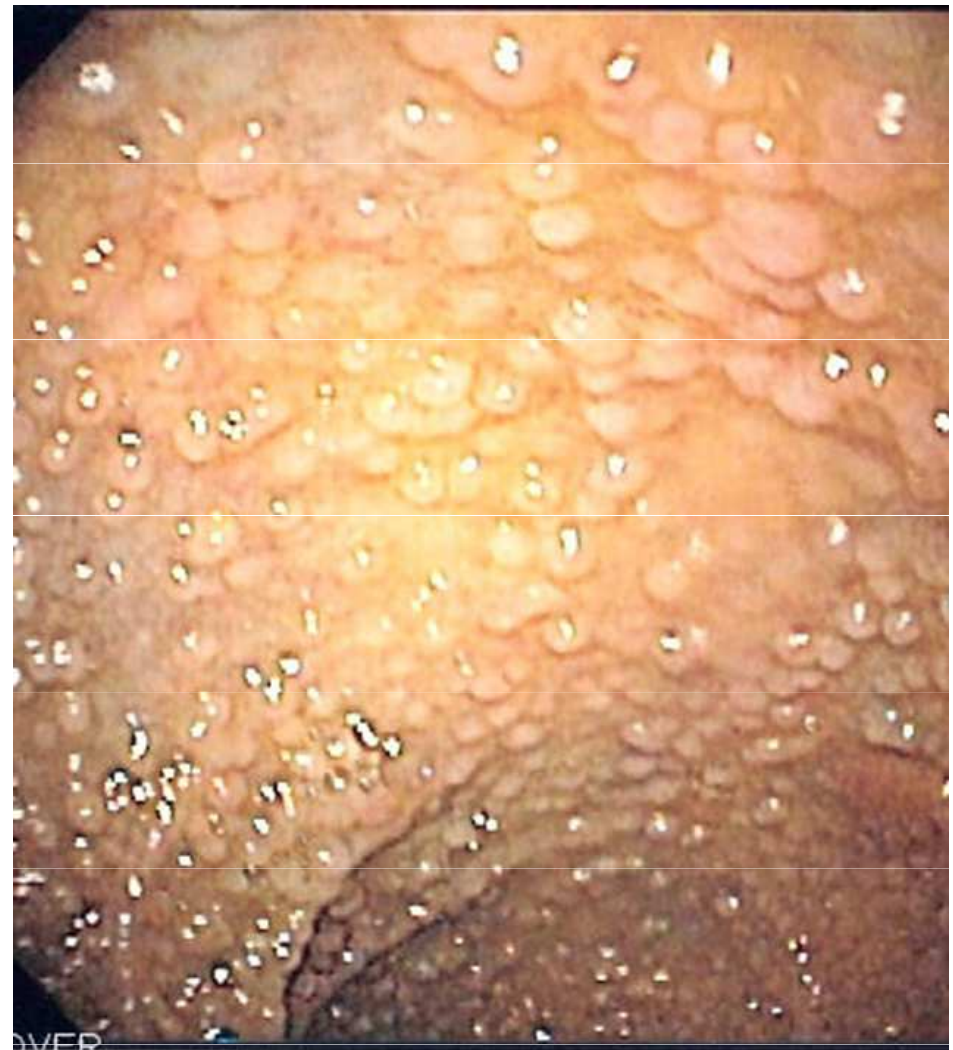Varianta Gardnerův syndrom- FAP +
extrakolické projevy (podkožní fibromy,
osteomy)

Hereditární nepolypózní kolorektální karcinom HNPCC (Lynchův sy)

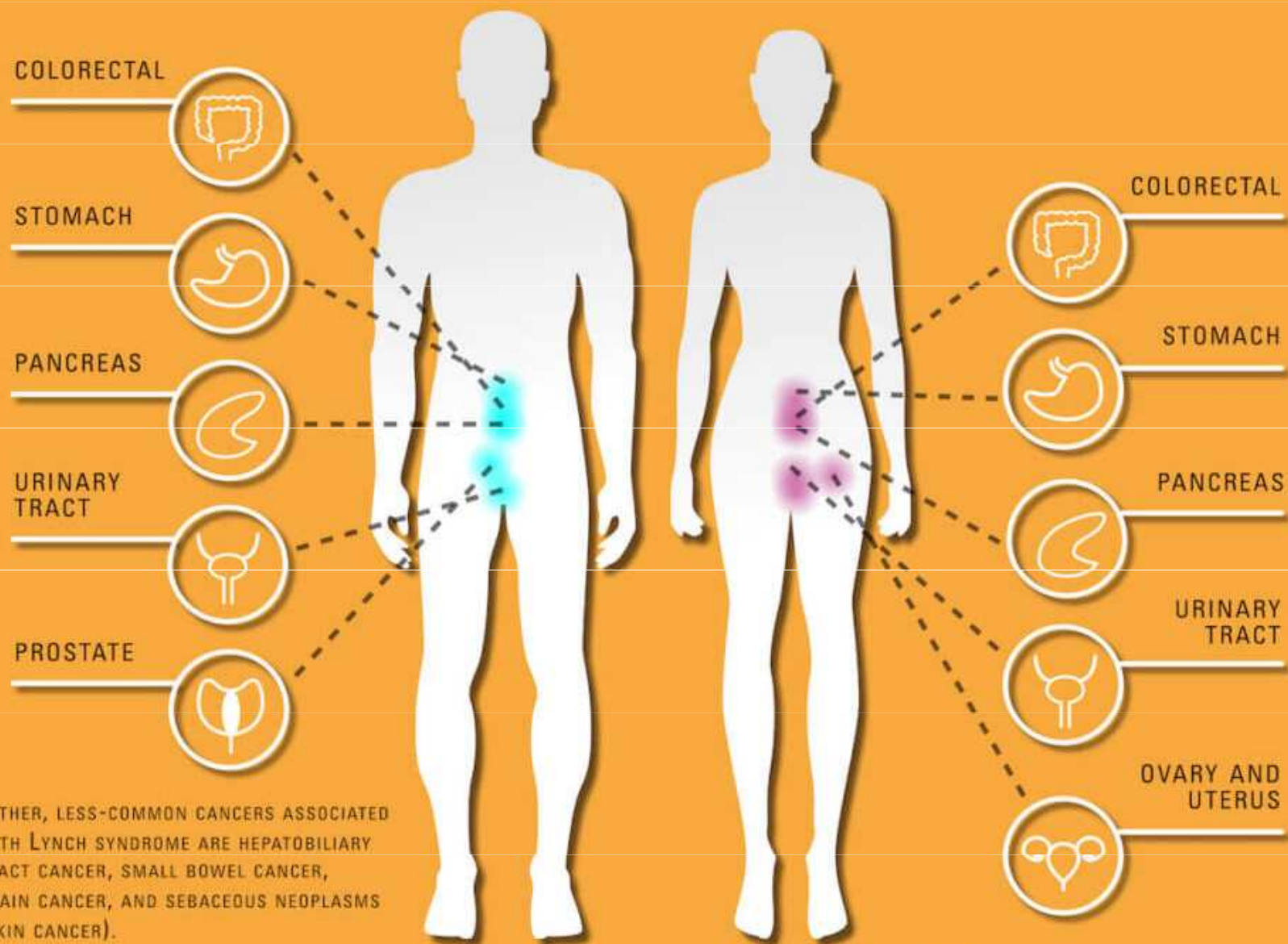
Mutace MMR genů MLH1 a MSH1

Časný výskyt, pravá strana colon, v 10
% synchronní nádor i v jiném úseku
střeva

Celoživotní riziko tumoru 80 %



THE MOST COMMON CANCERS IN LYNCH SYNDROME*



*OTHER, LESS-COMMON CANCERS ASSOCIATED WITH LYNCH SYNDROME ARE HEPATOBILIARY TRACT CANCER, SMALL BOWEL CANCER, BRAIN CANCER, AND SEBACEOUS NEOPLASMS (SKIN CANCER).

Prognóza: 5-y OS u I a II stadia 90 %

5 y OS u III stadia 70 %

5 y OS u IV stadium s resekabilní mts 40 %,
neresekabilní mts medián přežití 24-30 měsíců

Screening – od roku 2009, od 50 let- test na okultní krvácení iTOKS
1 ročně, kolonoskopie dle nálezu á 10 let

iTOKS/FIT je založen na detekci proteinu (lidského hemoglobinu) ve stolici pomocí monoklonální protilátky

Obecná doporučení

Kolorektální screening je založen na pravidelných [testech okultního krvácení do stolice \(TOKS\)](#) nebo na [primární screeningové kolonoskopii](#). **Lidé starší 50 let** se tak mohou rozhodnout pro jednu ze dvou možností:

- Jednou ročně si udělat [test okultního krvácení do stolice \(TOKS\)](#). Tento test je běžně k dostání u praktických lékařů a jeho provedení je zcela nenáročné.
- Podstoupit [primární screeningovou kolonoskopii](#), kterou postačí provést jednou za deset let.

Tato obecná doporučení však platí pouze pro asymptomatické jedince (tzn. osoby nepociťující žádné příznaky) a u různých lidí se mohou výrazně lišit. V případě pochybností prosím kontaktujte svého praktického lékaře.

Obecně platí, že zhoubné nádory lze léčit poměrně snadno a účinně, jsou-li zachyceny v počátečním stadiu. Neváhejte proto s návštěvou lékaře, patříte-li do [rizikové skupiny](#).

Nádory žaludku

- celosvětově poměrně časté, u nás incidence klesá 12/100 000, mortalita 9/100 000
Častěji onemocní muži

Rizikové faktory - strava (sůl, nitráty –konzervace, uzení), kouření, alkohol, obezita, Helicobacter pylori, EBV

geneticky hereditární difuzní karcinom žaludku - mutace E cadherinu CDH-1, manifestace většinou kolem 38.roku, současně nádory prsu

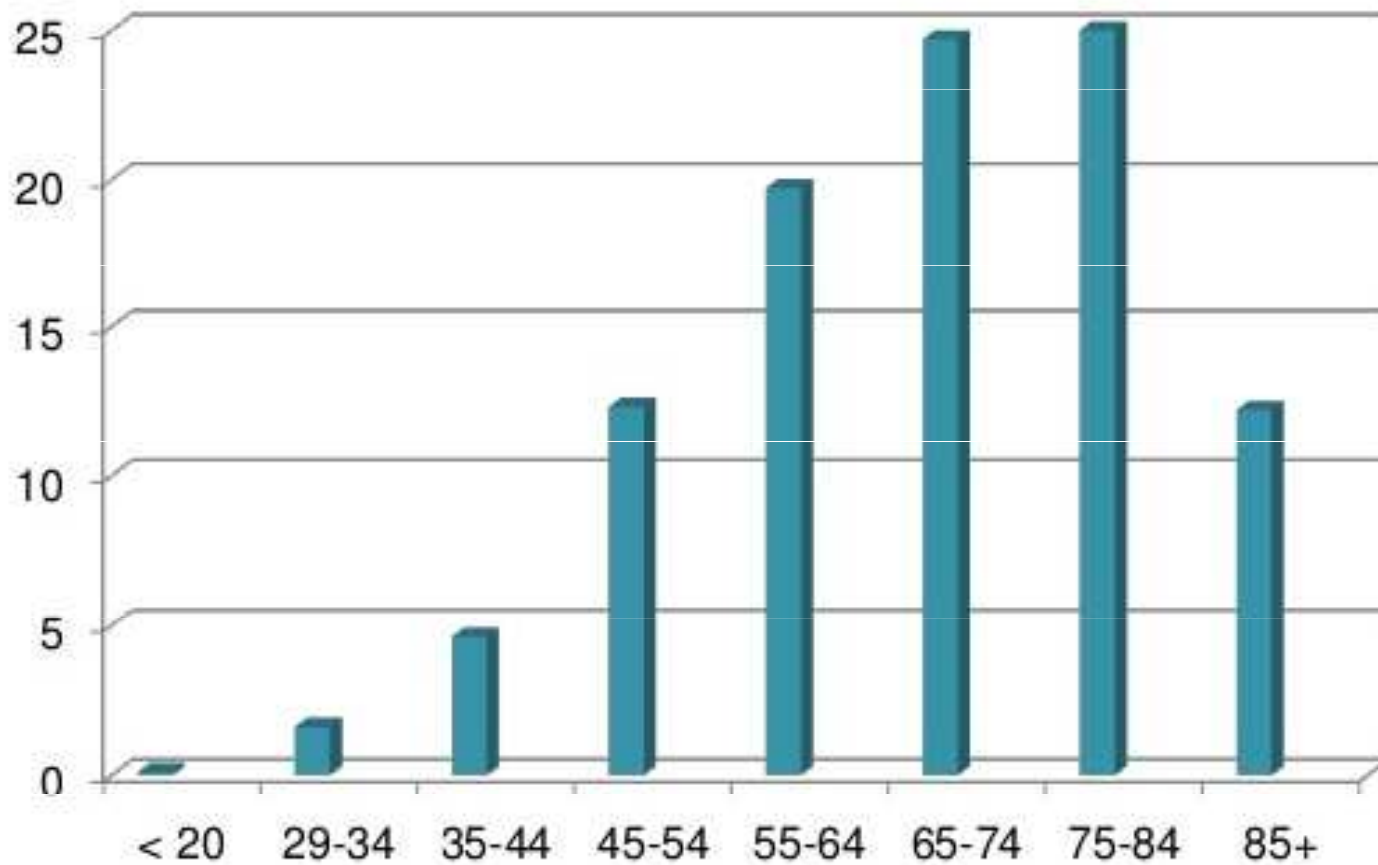
Ca žaludku spojen s mutacemi BRCA 1 a 2, FAP, Lynch sy, Li-Fraumeni sy

Symptomy často nespecifické (dyspepsie, jako vředová choroba), hubnutí, zvracení

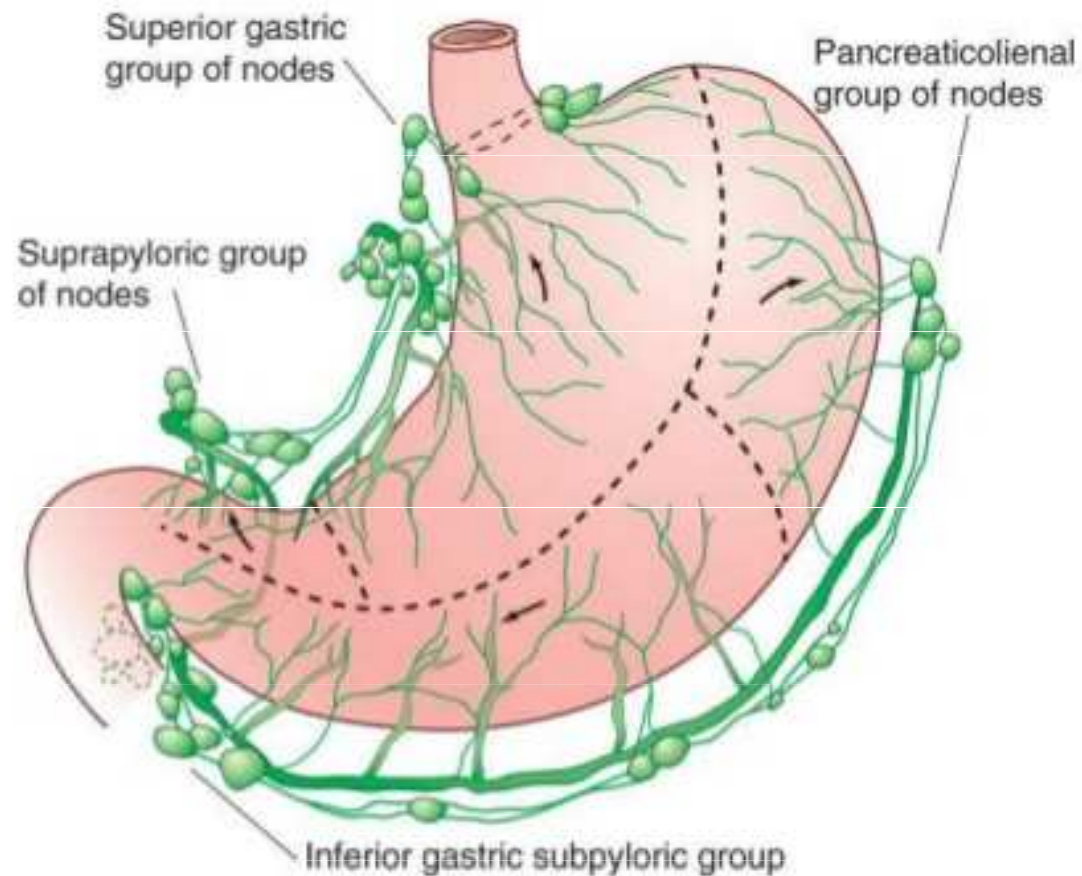
Diagnostika- endoskopie (esofagogastroskopie) s biopsií, RTG hrudníku, CT hrudníku a břicha

- histologické typy – adenokarcinom, GIST, neuroendokrinní nádory, MALTom

Age Distribution



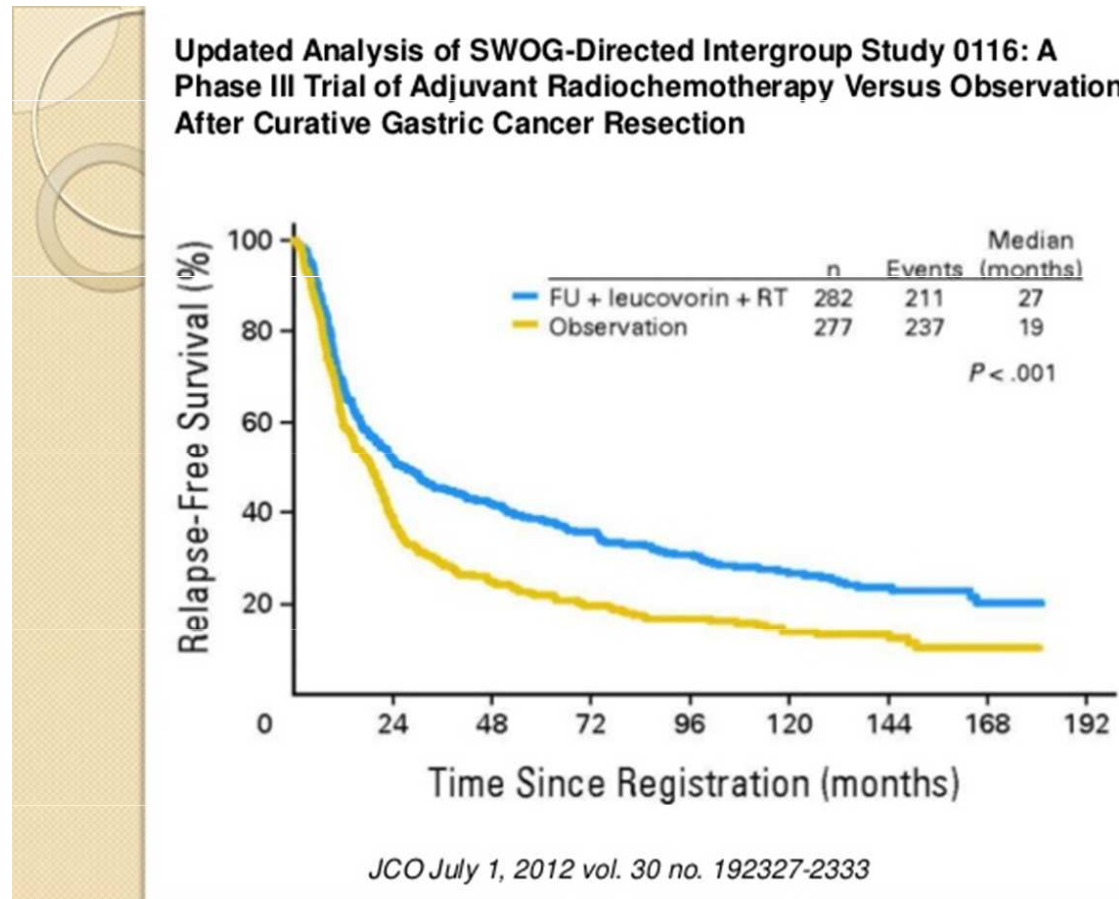
Stomach and Regional Lymph Nodes

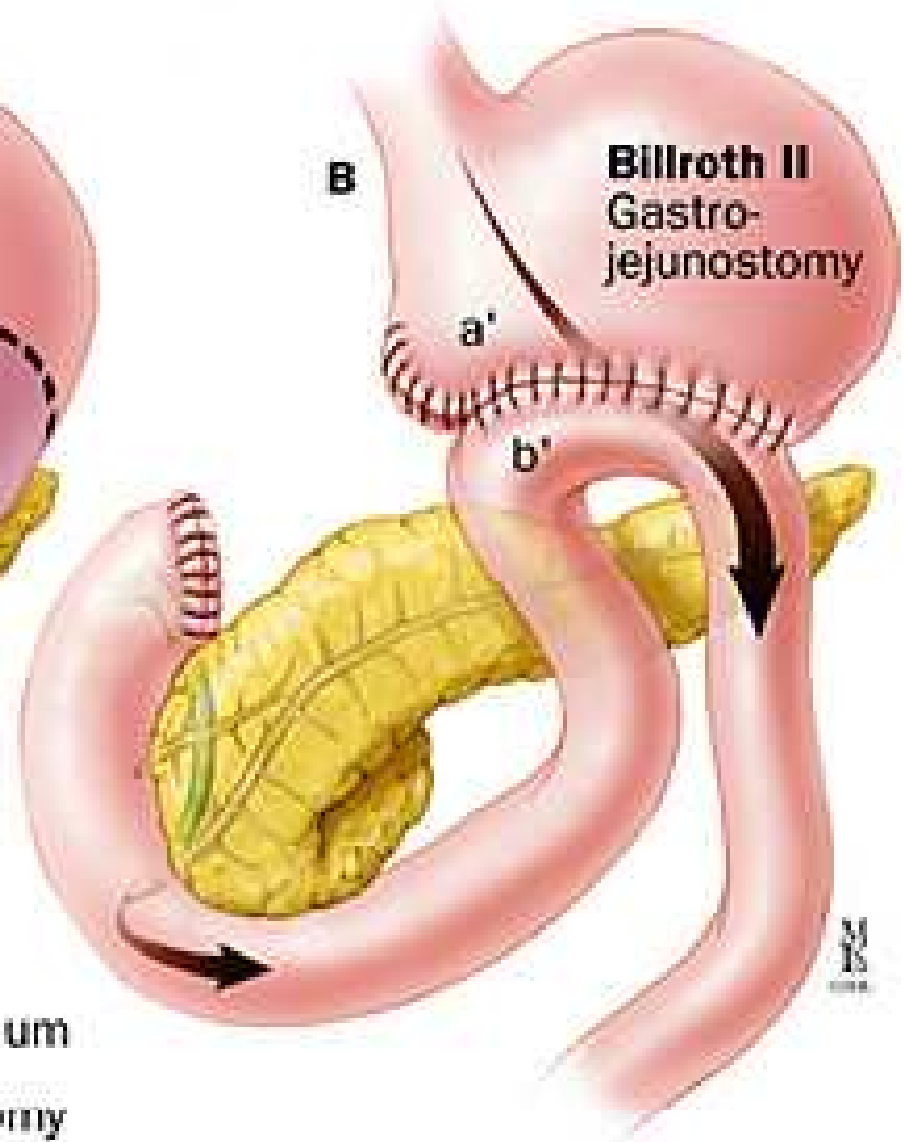
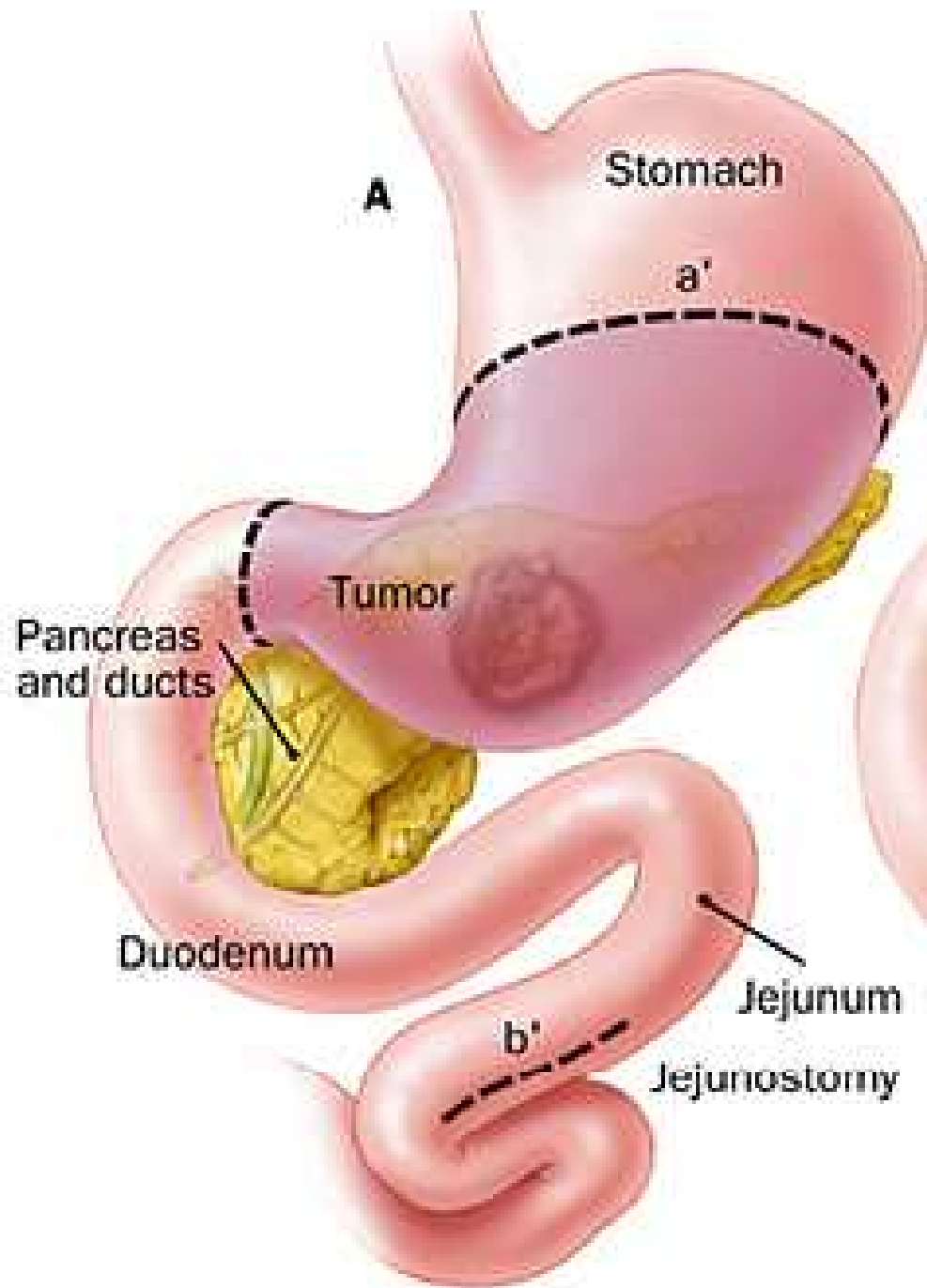


patologická uzlina v nadklíčku – Virchowova uzlina; MTS ovaria – Krukenbergův nádor

Léčba se liší stádiem onemocnění a lokalitou postižení

- **jedinou kurativní metodou je operace** (endoskopická, radikální gastrektomie)
- **perioperační chemoterapie**, adjuvantní chemoradioterapie
- důraz na podpůrnou léčbu, zajištění nutrice – jejunostomie, suplementace vit B12





Cílená léčba a imunoterapie u nádorů jícnu a žaludku

Trastuzumab (antiHer2), ramucirumab (antiVEGF2), checkpoint inhibitory, dMMR/MSI

Nádory žaludku a jícnu - řazeny mezi nádory s největší mutační zátěží (melanom, plíce, močový měchýř)

Exprese PD-L1 prognostický faktor, u 2- 63 % pacientů

Tab. 2. Vybrané probíhající studie.

Studie	Fáze studie	Číslo studie	Diagnóza	Linie léčby	Studovaný checkpoint inhibitor	Reference
	II	NCT02918162	Ca žaludku/GE junkce	perioperační a udržovací léčba	pembrolizumab	[15]
CheckMate 577	III	NCT02743494	Ca jícnu/GE junkce	adjuvantní léčba	nivolumab	[18]
	II	NCT02520453	Ca jícnu	adjuvantní léčba	durvalumab	[19]
PERFECT	II	NCT03087864	Ca jícnu/GE junkce	neoadjuvantní léčba	atezolizumab	[20]
	I	NCT02642809	Ca jícnu	metastatický karcinom	pembrolizumab	[21]
KEYNOTE 590	III	NCT03189719	Ca jícnu/GE junkce	metastatický karcinom	pembrolizumab	[23]
	II	NCT02954536	Ca jícnu/žaludku	metastatický karcinom	pembrolizumab	[24]
KEYNOTE 181	III	NCT02564263	Ca jícnu/GE junkce	pokročilý nebo metastatický karcinom	pembrolizumab	[25]
CheckMate 648	III	NCT03143153	Ca jícnu	pokročilý nebo metastatický karcinom	nivolumab, ipilimumab	[26]

GE junkce – gastroezofageální junkce, Ca jícnu – karcinom jícnu

5 Year Survival by Stage

IA	70.8%
IB	57.4%
IIA	45.5%
IIB	32.8%
IIIA	19.8%
IIIB	14.0%
IIIC	9.2%
IV	4.0%

Nádory pankreatu

- jen cca 3 % všech nádorů, ale na 3-4. místě v mortalitě, mezi 60.-80. rokem
- incidence těsně kopíruje mortalitu ☹ 23,4/21,7 100 000 obyvatel

Rizikové faktory

kouření, alkoholismus, obezita, chronická pankreatitida, nízká hladina vit D
genetické faktory – mutace BRCA2, BRCA 1, Lynch, Peutz-Jeghersův sy, FAP

Symptomy

dlouho bezpříznakové, později nespecifické příznaky (bolest břicha, hubnutí), ikterus

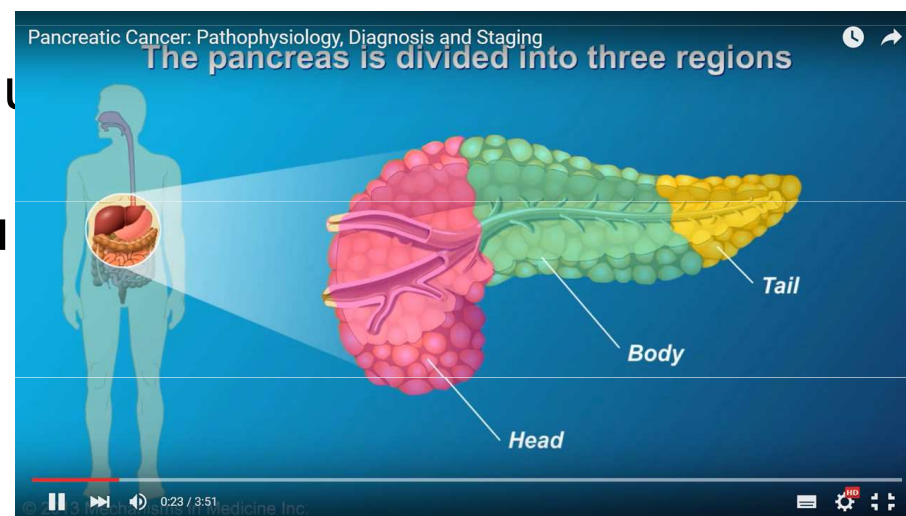
80 % diagnostikováno v pokročilém stadiu

Nádory hlavy x těla x kaudy pankreatu

Obstrukční ikterus

Bolesti - infiltrace plexus coeliacus

Diabetes mellitus




Pancreatic Cancer: Pathophysiology, Diagnosis and Staging



Diagnosis

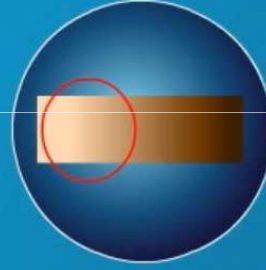
Pancreatic cancer is suspected based on a set of symptoms:



Jaundice



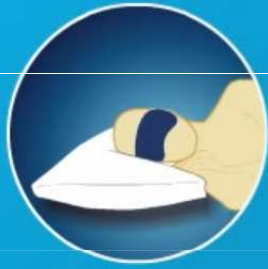Dark urine



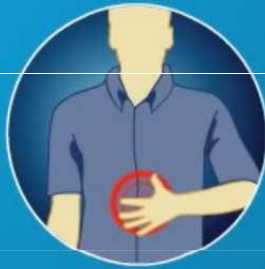Light stool



Weight loss



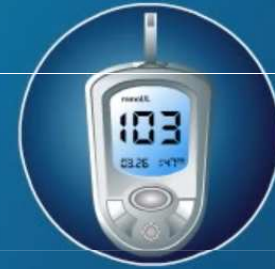Fatigue



Upper abdominal
or back pain

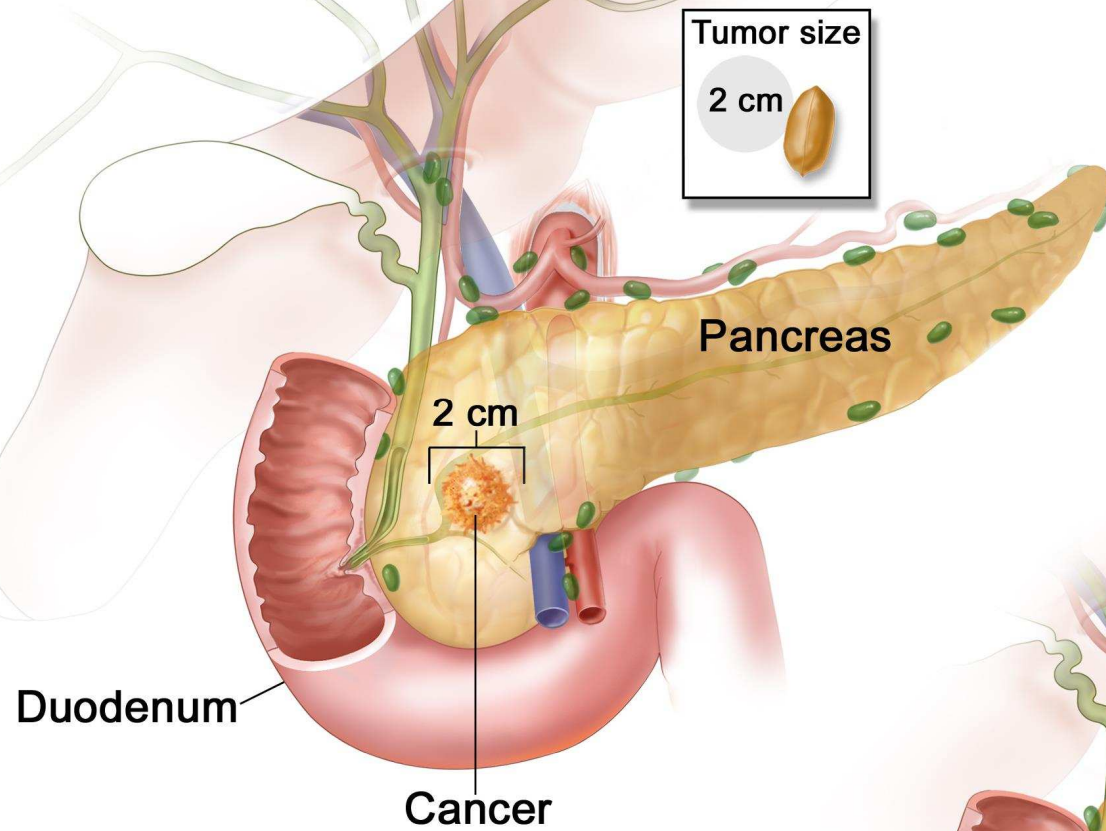


Fullness after
eating

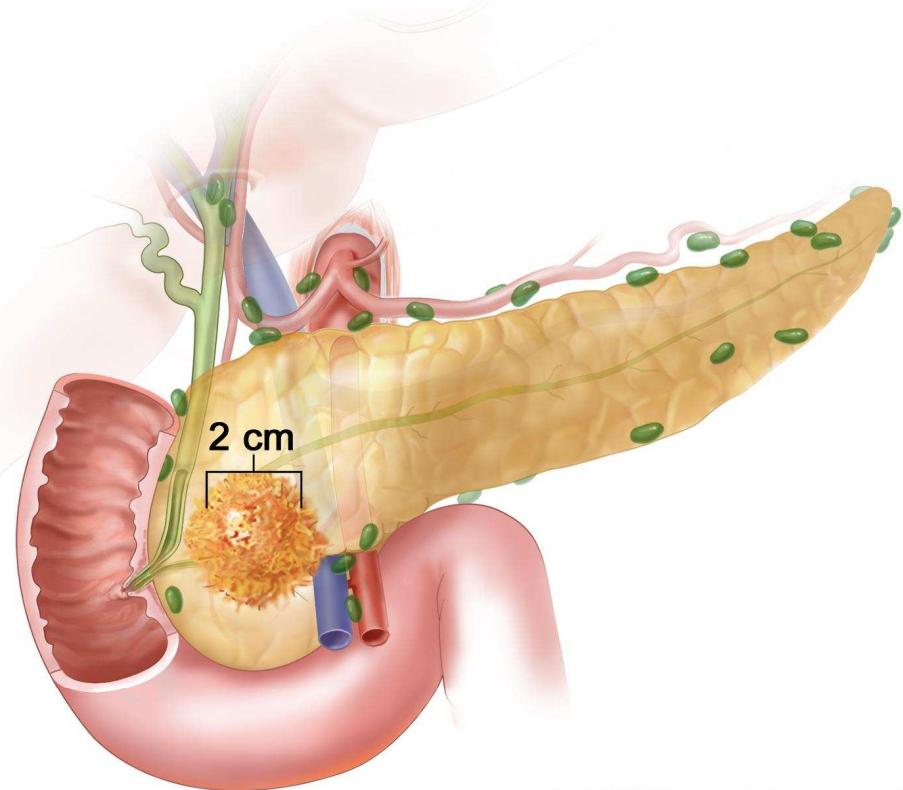


New or recent
worsening of diabetes

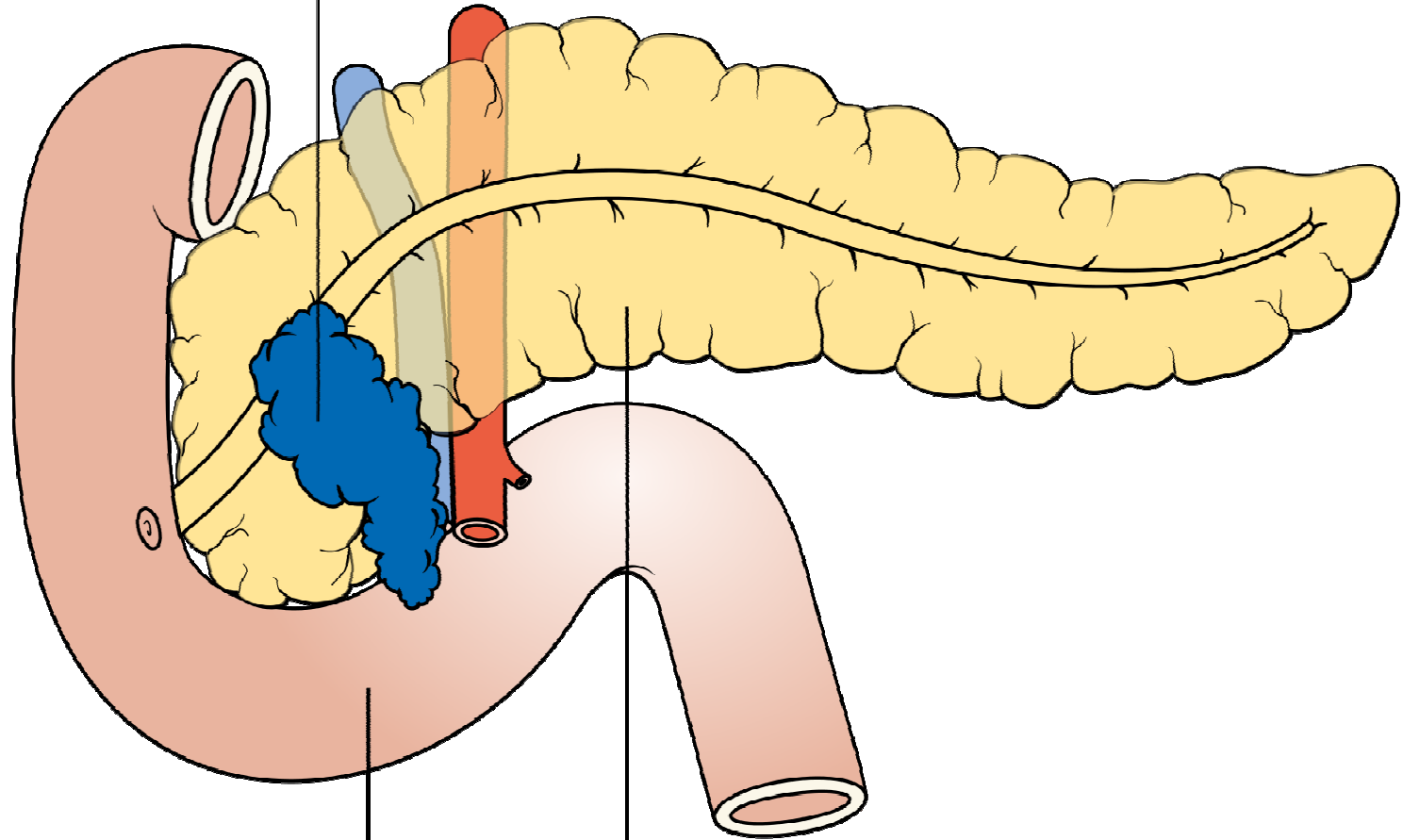
Stage IA Pancreatic Cancer



Stage IB Pancreatic Cancer

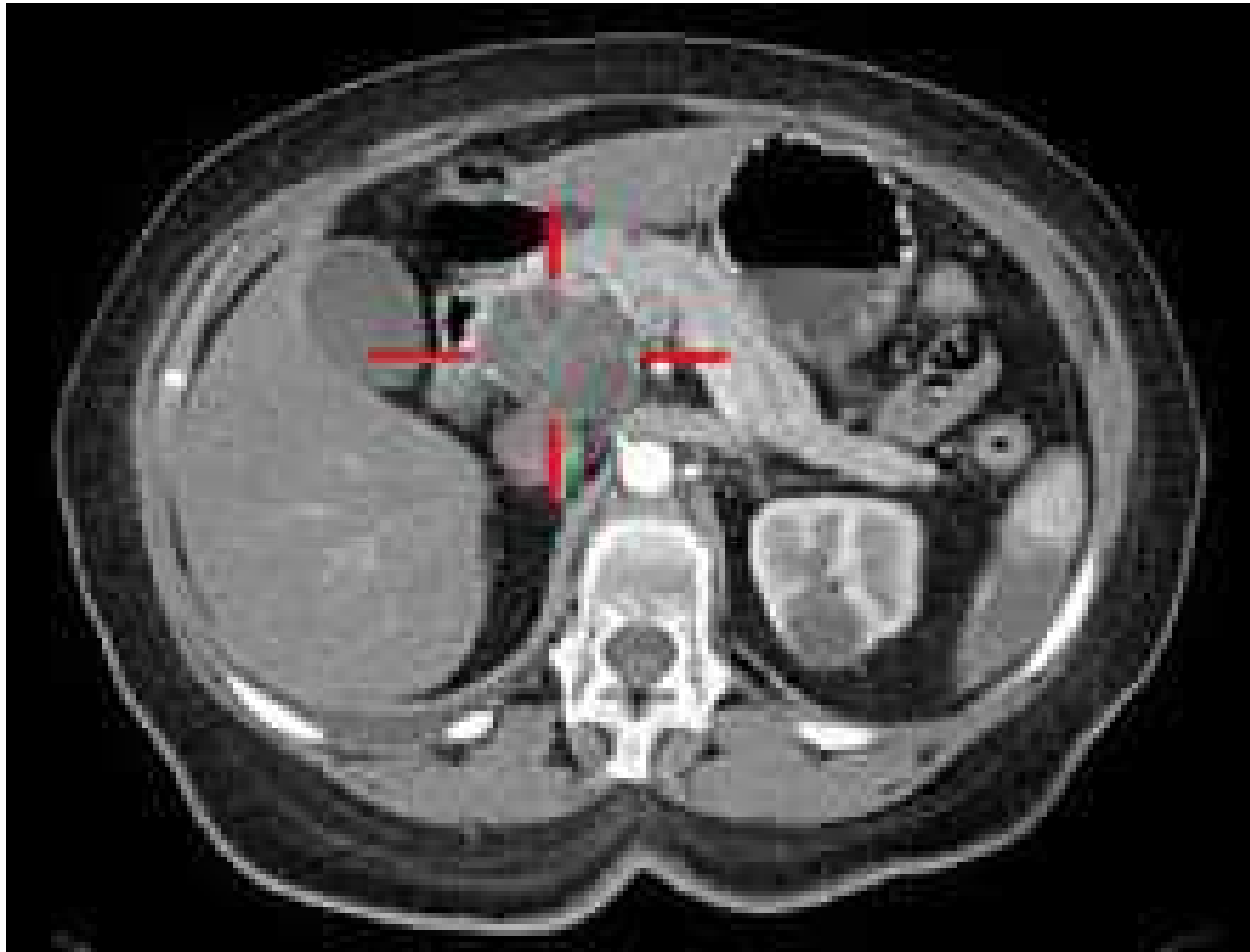


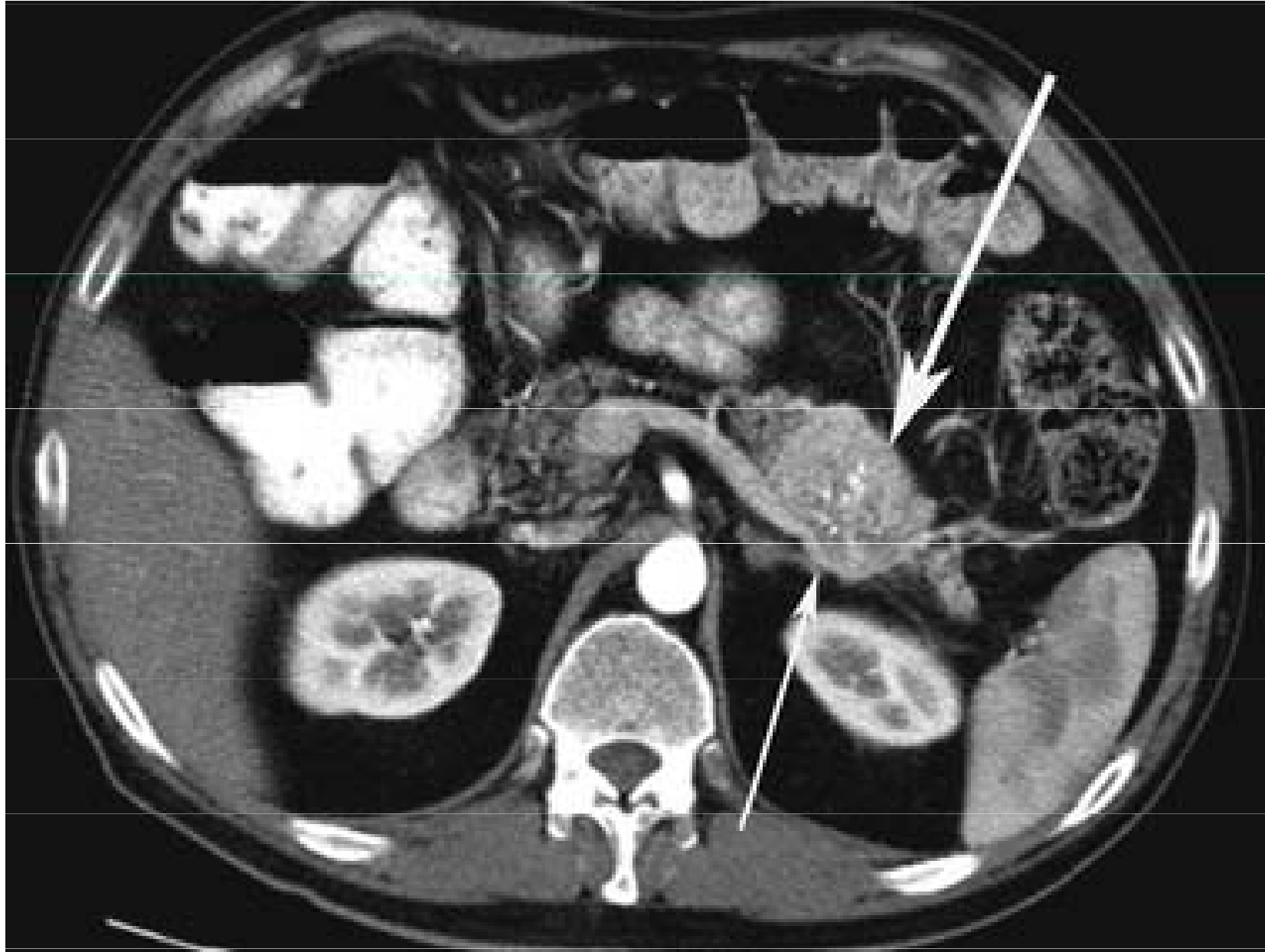The cancer has grown outside the pancreas and into one of the blood vessels

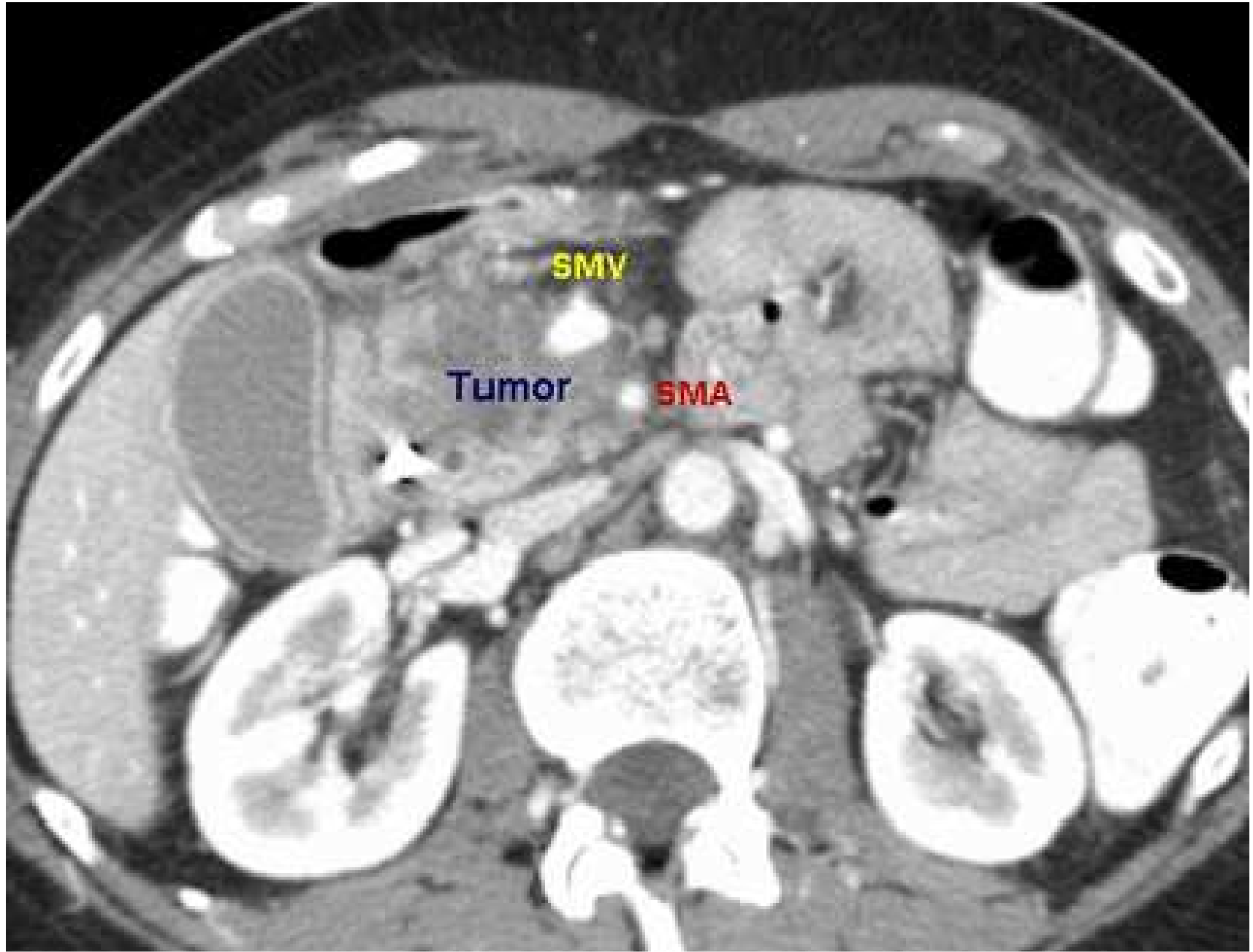


Bowel

Pancreas







Diagnostika

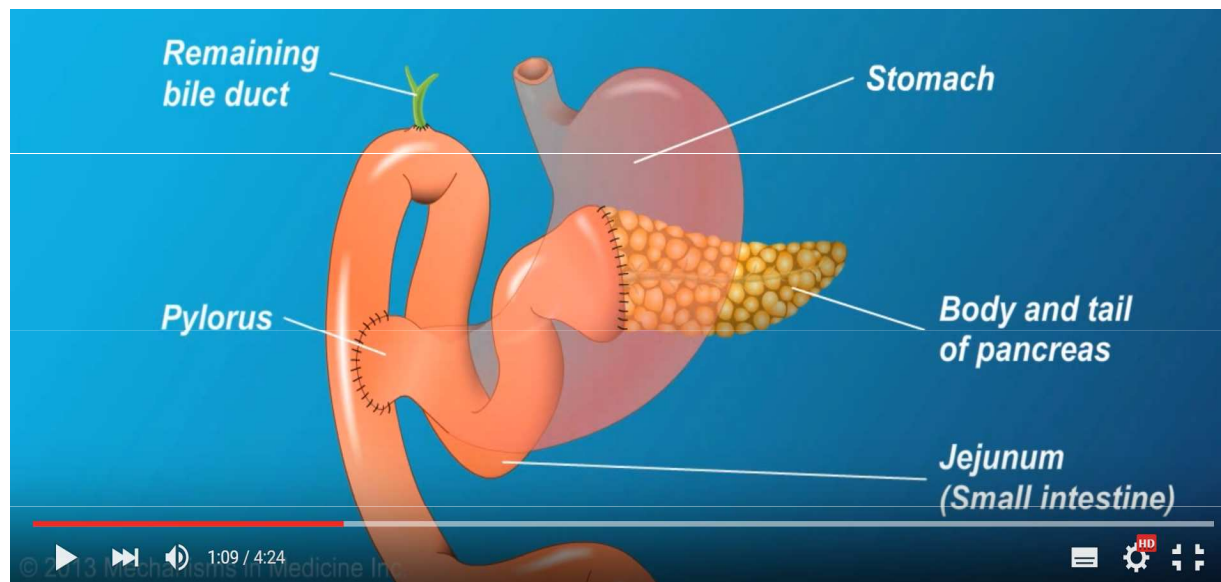
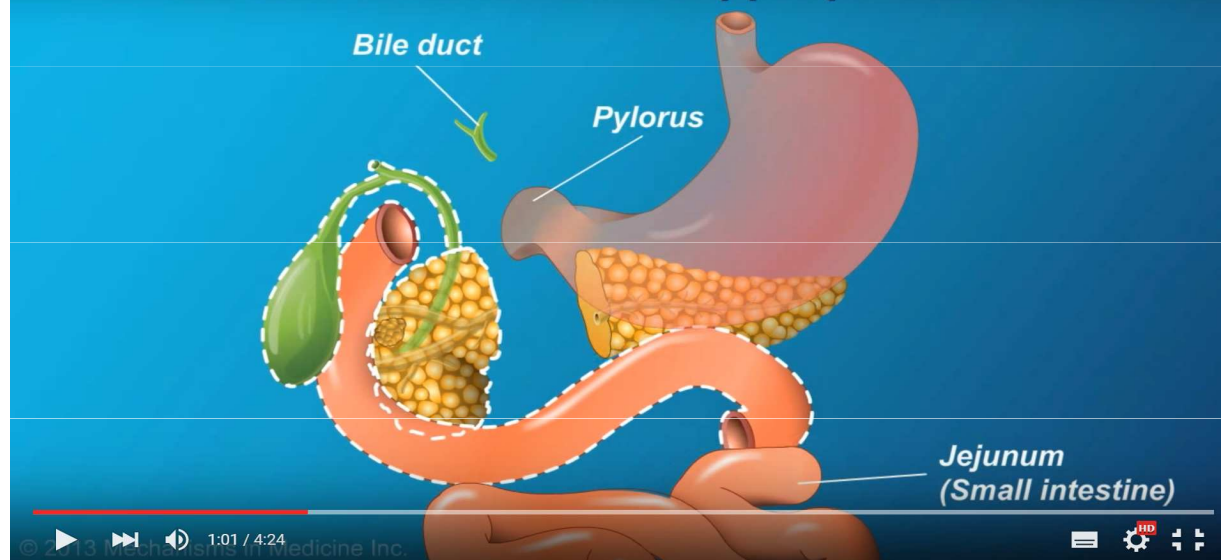
UZ a CT břicha, endoskopický ultrazvuk (tenkojehlová biopsie), peroperační staging, Ca 19-9

- 80 % adenokarcinomy, NET neuroendokrinní nádory pankreatu
- 80 % má aktivační mutaci RAS onkogenu /KRAS
- genetická konzultace- testování BRCA1,2, event. NTRK fúze, mikro-satelitová instabilita/MSI-H

Léčba dle rozsahu: resekabilní x lokálně pokročilý x metastatický nádor

- chirurgie – **hemipankreatoduodenektomie**, levostranná hemipankreatektomie a splenektomie
- adjuvantní chemoterapie FOLFIRINOX, event Gemcitabin **± radioterapie**
- u lokálně pokročilých 3 měsíce CHT pak **chemoradioterapie**, dle stavu pacienta
- paliativní chemoterapie – monoterapie, nebo kombinace, dle stavu pacienta
- Olaparib u germinální mutace BRCA1/2 v kombinaci s CHT
- podpůrná a symptomatická léčba (řešení ikteru, léčba bolesti, nutriční podpora)
medián přežití 13 - 20 měsíců.
40 % pacientů má v době diagnózy MTS - přežití 4-6 měsíců

Curative treatment: Whipple procedure

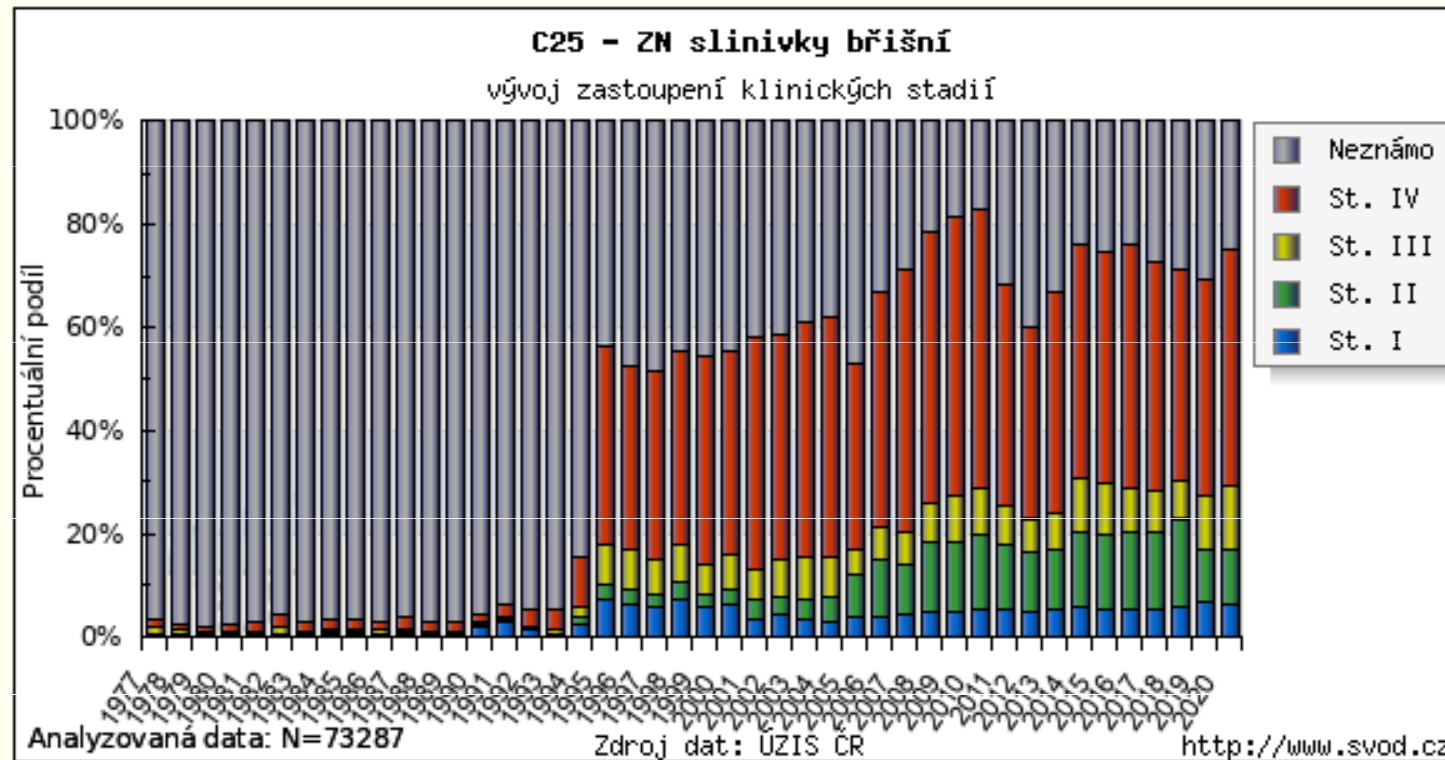


Resekce celého duodena, hlavy pankreatu, resekce žlučového vývodu a žlučníku

Pankreatikojejunostomie, hepatikojejunostomie, gastrojejunostomie

Zastoupení klinických stadií v čase

Graf zobrazuje časový vývoj % zastoupení klinických stadií. Klinická stadia jsou určována na základě TNM klasifikace platné v době stanovení diagnózy pacienta.



NOVĚ screening rizikových jedinců- EUS+MR

Komplexní analýza spektra lipidů v krevním séru u 830 vzorků odhalila statisticky významné rozdíly mezi pacienty s karcinomem pankreatu a zdravými jedinci. Dosažené výsledky potvrdily, že tímto přístupem lze stanovit přítomnost karcinomu pankreatu s více jak 90% senzitivitou a specifitou, což významně překonává diskriminační schopnosti v současné době používaného biomarkeru tohoto onemocnění CA 19-9, a to především v časných stadiích onemocnění.

Nádory jater

- vzácné nádory, celosvětově geografická závislost
90 % hepatocelulární karcinom, 10 % cholangiokarcinom, hepatocholangiokarcinom, hepatoblastom u dětí

Rizikové faktory -

cirhóza jater – alkoholická nebo infekční, virové hepatitidy (HCV, HBV – očkování)
aflatoxin, chemické karcinogeny, steroidy

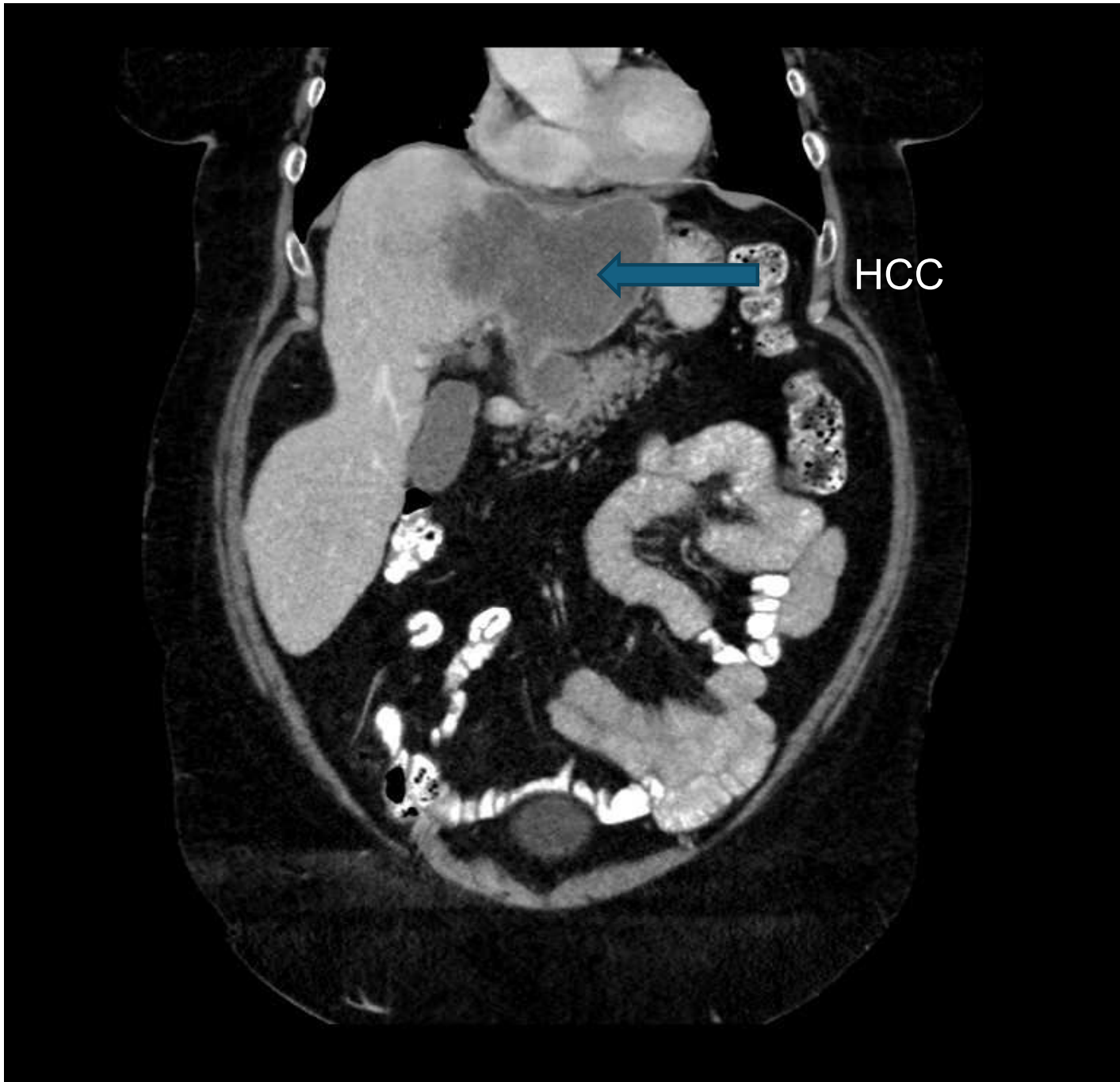
Symptomy -

dlouho bezpříznakové, později nespecifické, společné cirhóze, hubnutí, dyspepsie

Screening rizikových pacientů schopných léčby - pac s cirhózou, HBsAg pozitivní, HCV pozit a fibrózou – UZ jater á 6 měsíců

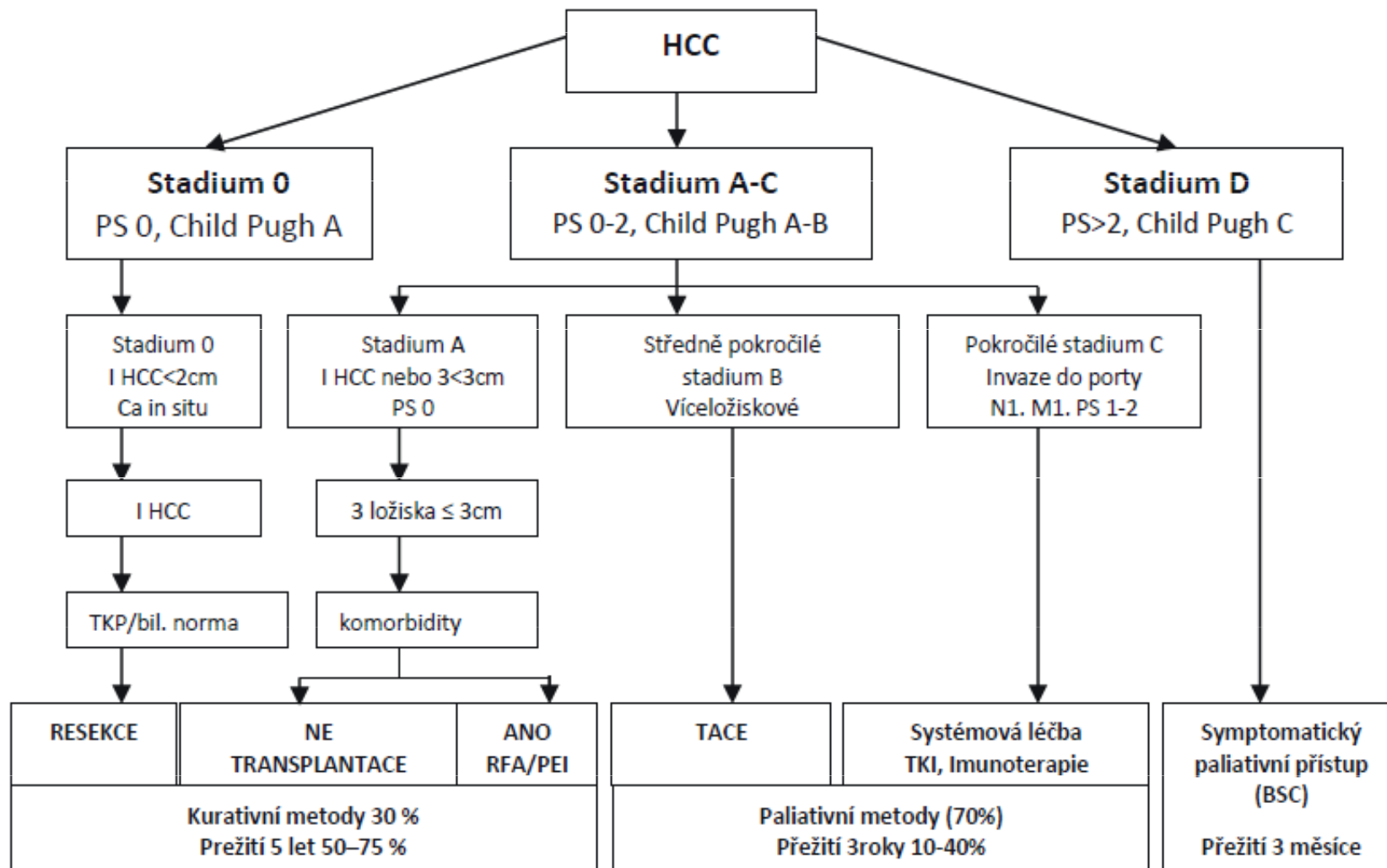
Diagnostika

kontrastní CT, MR jater, funkční vyšetření jater – Childova-Pughova klasifikace
CT hrudníku, scintigrafie kostí, AFP



Léčba dle rozsahu choroby a celkového stavu pacienta

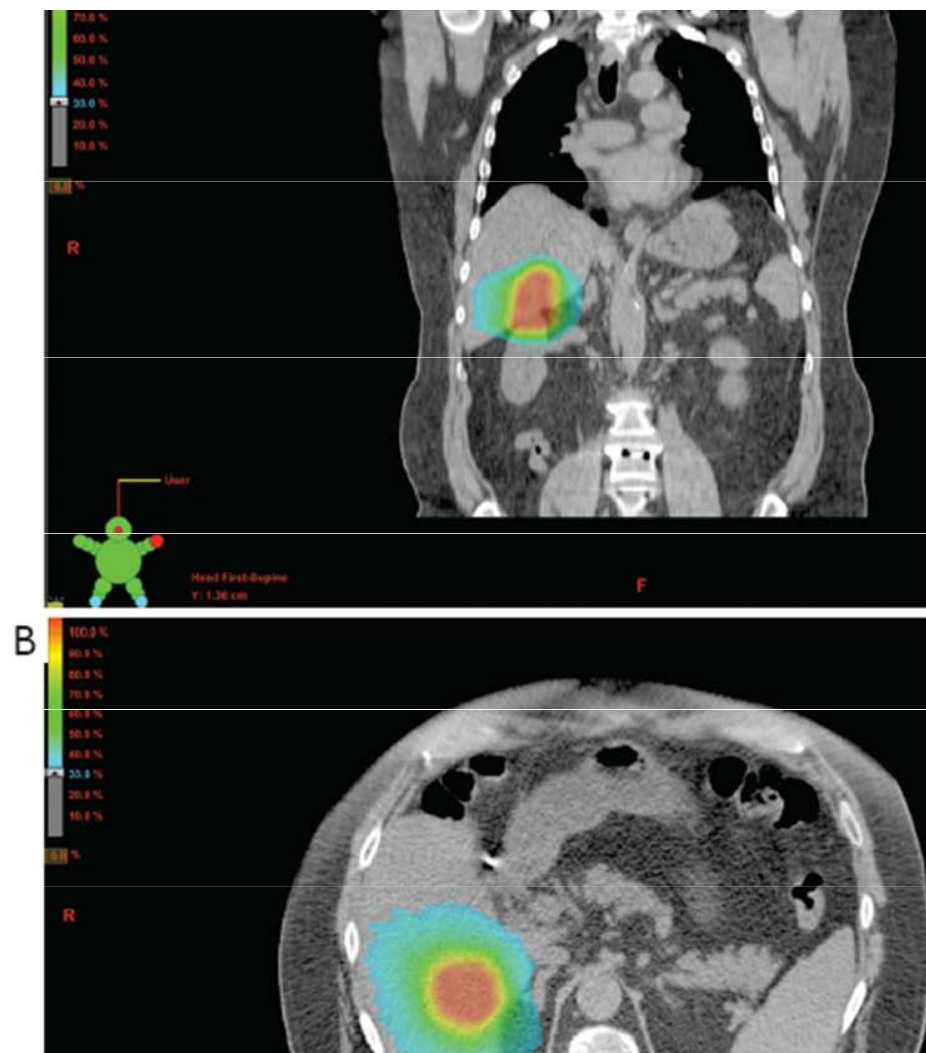
Schéma č. 1 Léčebné schéma HCC se zohledněním klinického stadia, funkční rezervy jater a reálný cíl léčebné metody (BCLC)



Lokální ablativní techniky -
radiofrekvenční ablace, perkutánní
etanolová injektáž, transarteriální
chemoembolizace,
stereotaktická radioterapie

**Cílená léčba – tyrosinkinázové
inhibitory – sorafenib, lenvatinib
regorafenib, bevacizumab**

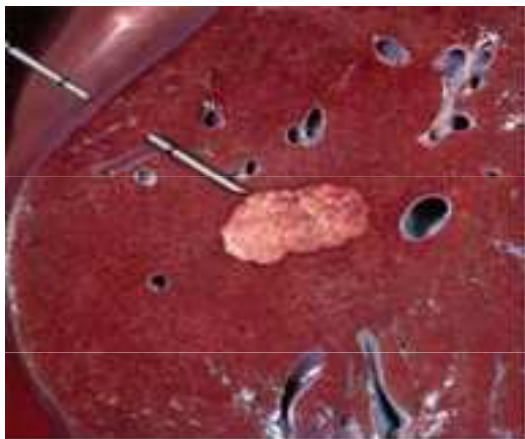
chemorezistentní onemocnění!!!



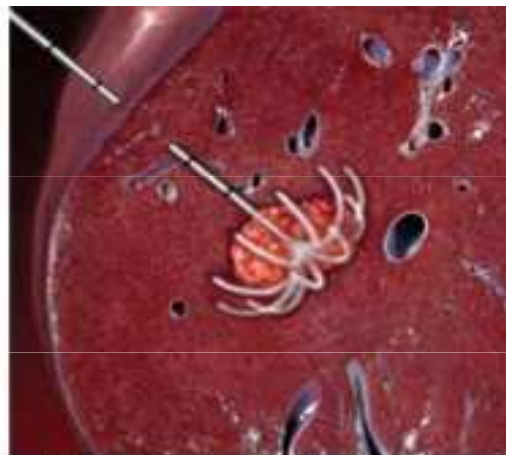Hlavní prognostické faktory: velikost, počet ložisek, vaskulární invaze
5-ti leté přežití u kurativní léčby 70 %, u paliativní léčby 3 leté přežití 10-40
%

Radiofrekvenční ablace

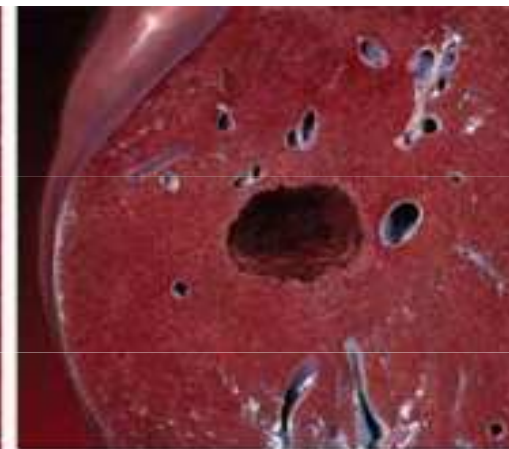
- Malé nádory jater eventuálně metastázy jaterní, u nichž je **kontraindikováno chirurgické řešení**, také v případě, že není indikována transplantace jater u hepatocelulárního karcinomu HCC
- Velikost 2-5 cm, max 3 ložiska
- Paliativní efekt, ovšem přínos stabilizace nemoci
- Provedení- pod UZ či CT kontrolou perkutánně, při operaci pod zrakovou kontrolou



The radiofrequency probe is inserted into the liver tumor.

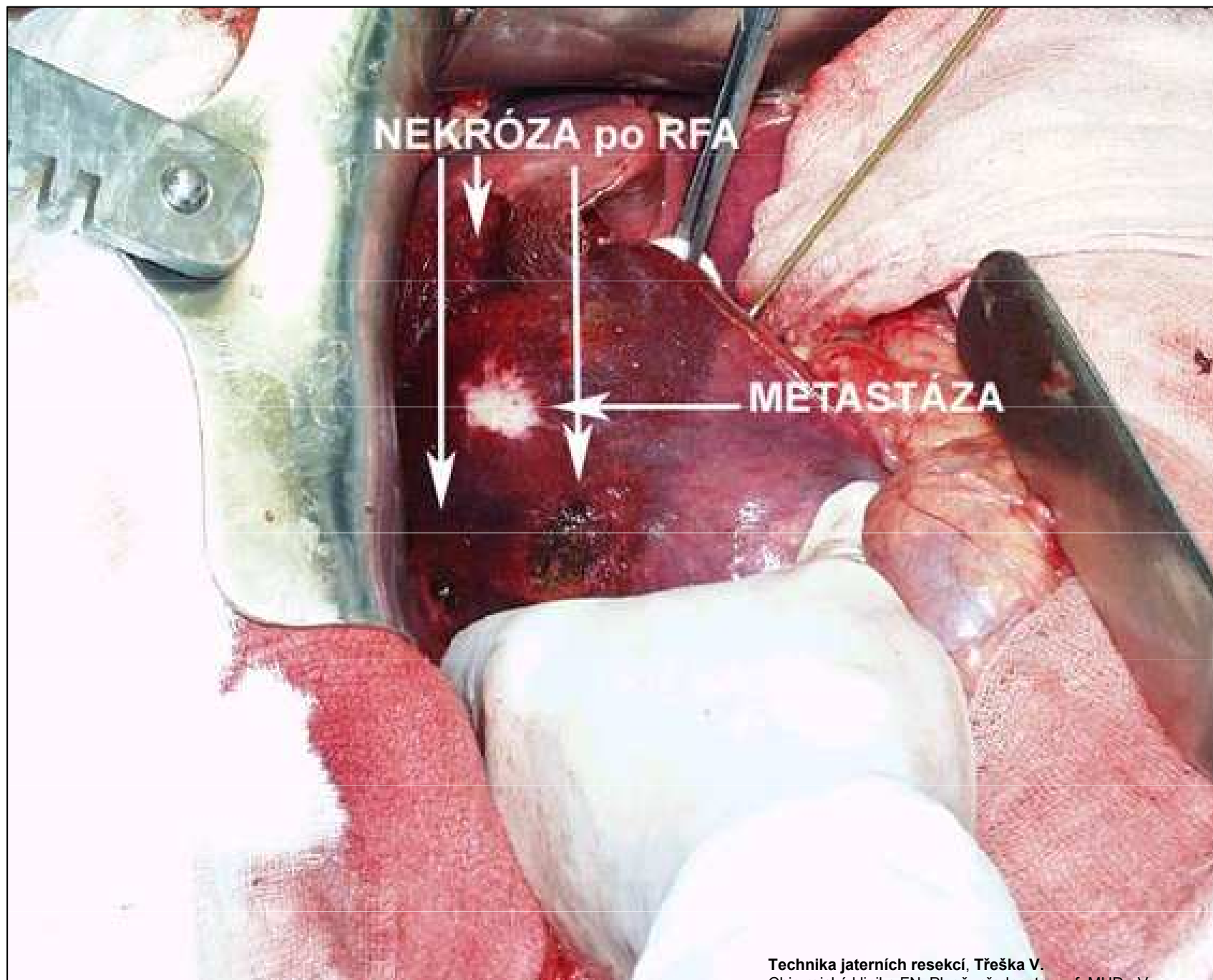


The surgeon deploys electrodes from the probe which deliver radiofrequency energy. This high heat causes death of tumor cells.



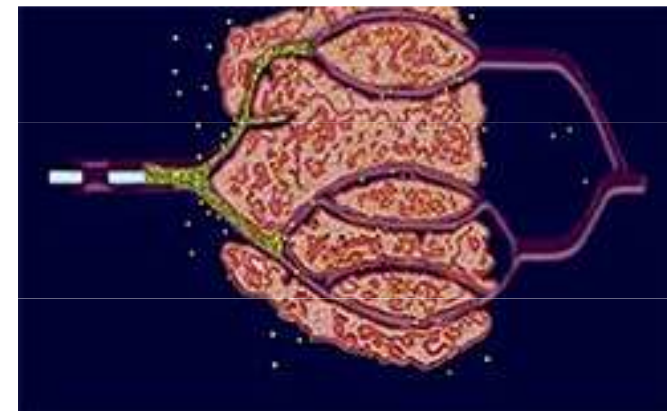
Following the procedure, the tumor cells are destroyed and will eventually be replaced by scar tissue.

Radiofrequency Ablation (RFA)

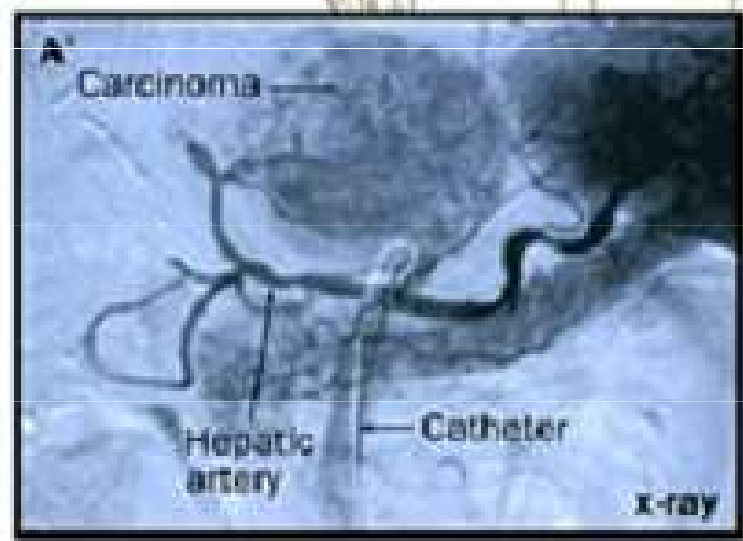
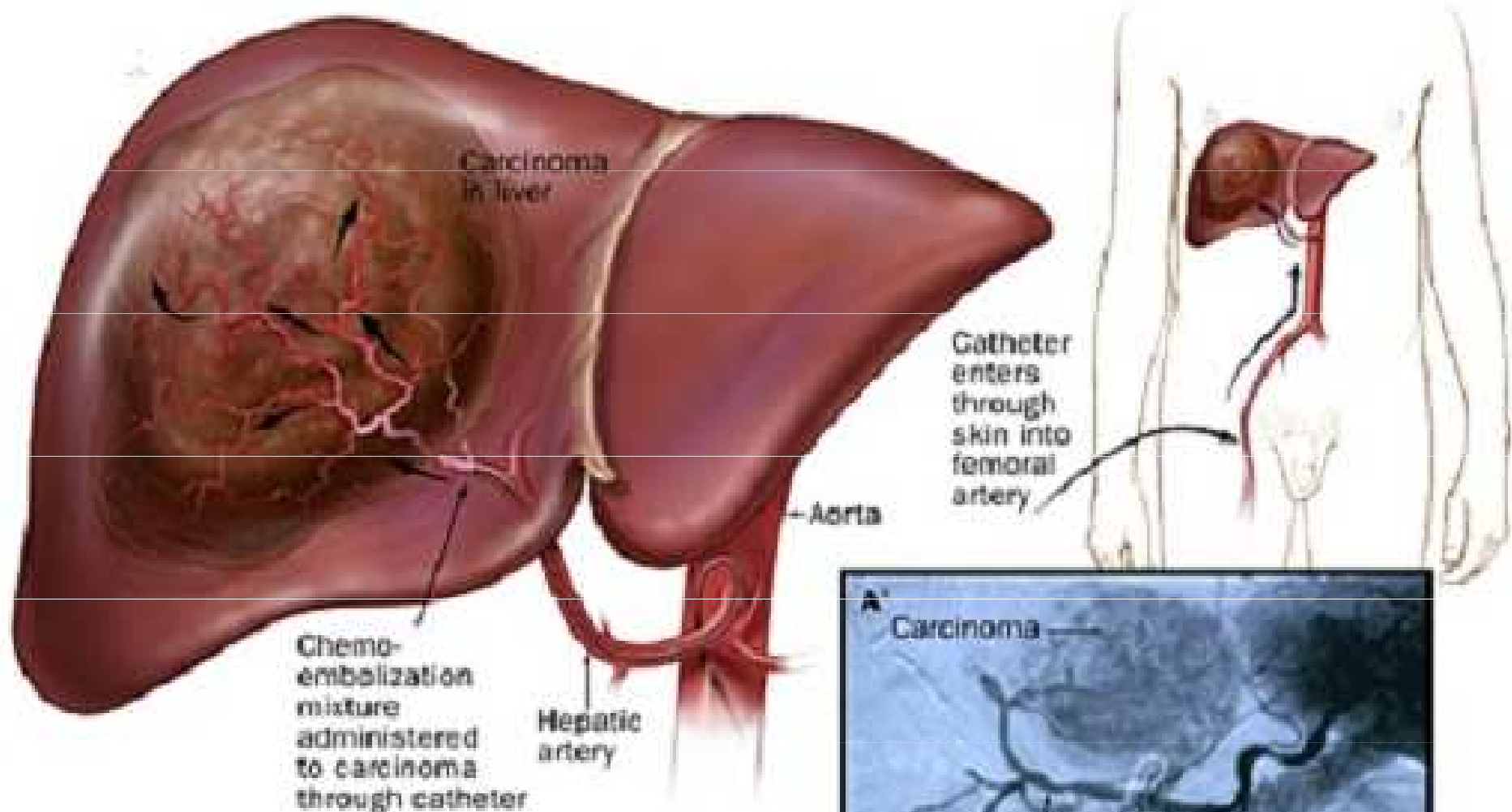


Technika jaterních resekcí, Třeška V.
Chirurgická klinika FN, Plzeň, přednosta prof. MUDr. V.
Třeška, DrSc.

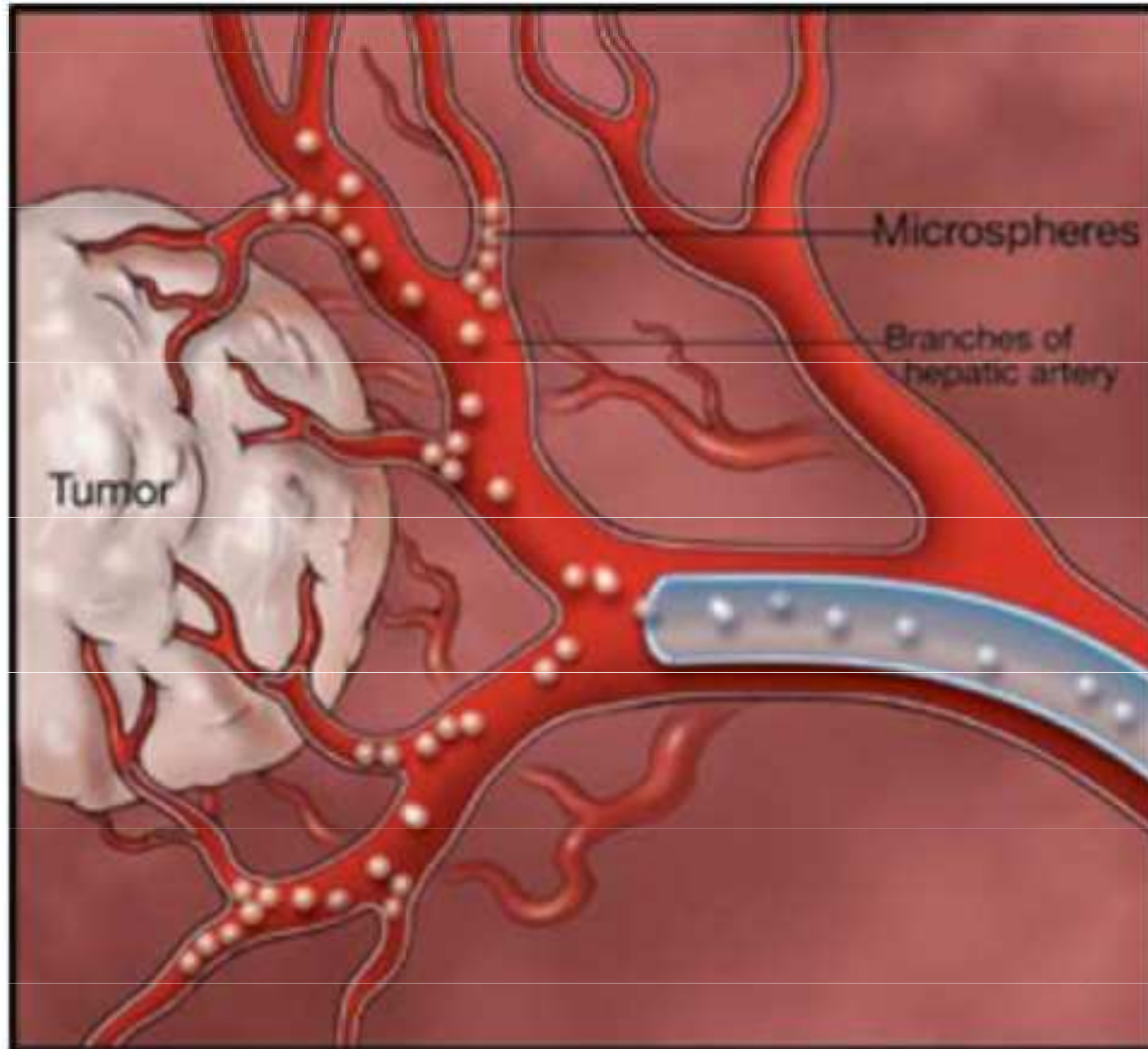
Chemoembolizace



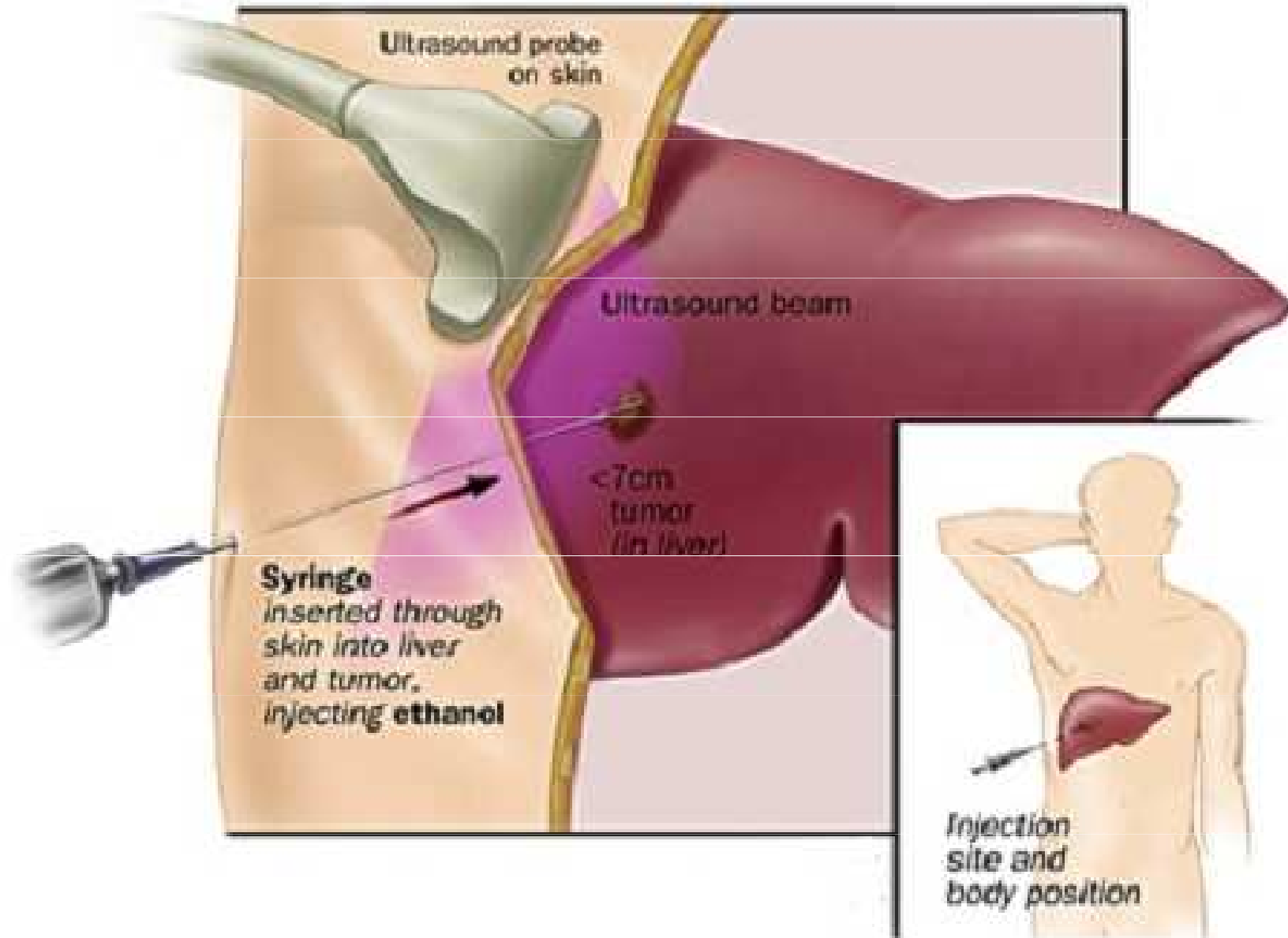
- Ovlivnění přes arteriální zásobení nádoru - např. u hepatocelulárního ca
- Kombinace regionální **intraarteriální CHT** + embolizace
- Výhody-mnohonásobně vyšší koncentrace CHT (doxorubicin, cisplatina, mitomycin C) s pomalým poklesem koncentrace
- **Ischemie** tumoru embolizací zvyšuje protinádorový efekt CHT
- Embolizace- Lipiodol (olejová kontrastní látka), želatinová pěna, v současnosti kalibrované mikrokuličky z biokompatibilního hydrogelu (**DC-BEADS**)
- Kontrola efektu na CT – mizí vysycování ložiska



Chemoembolization

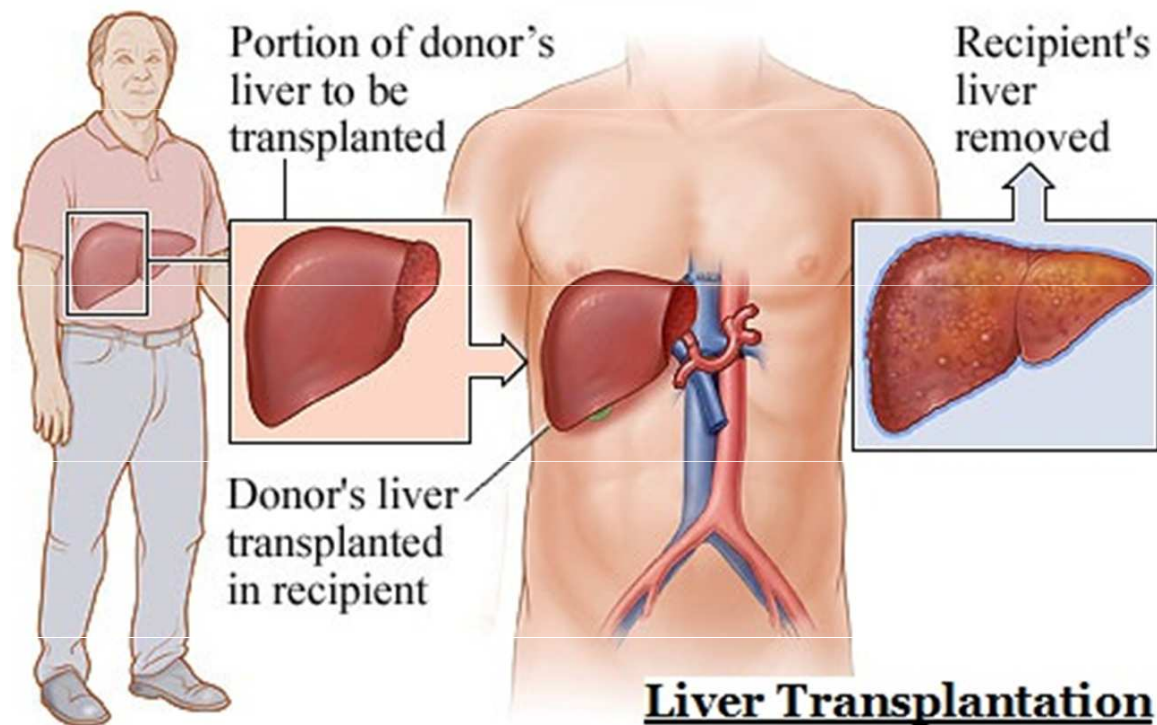


Microspheres injected during transarterial therapy "lock in" chemotherapy and block the blood supply to the tumor.



Percutaneous ethanol or acetic acid ablation

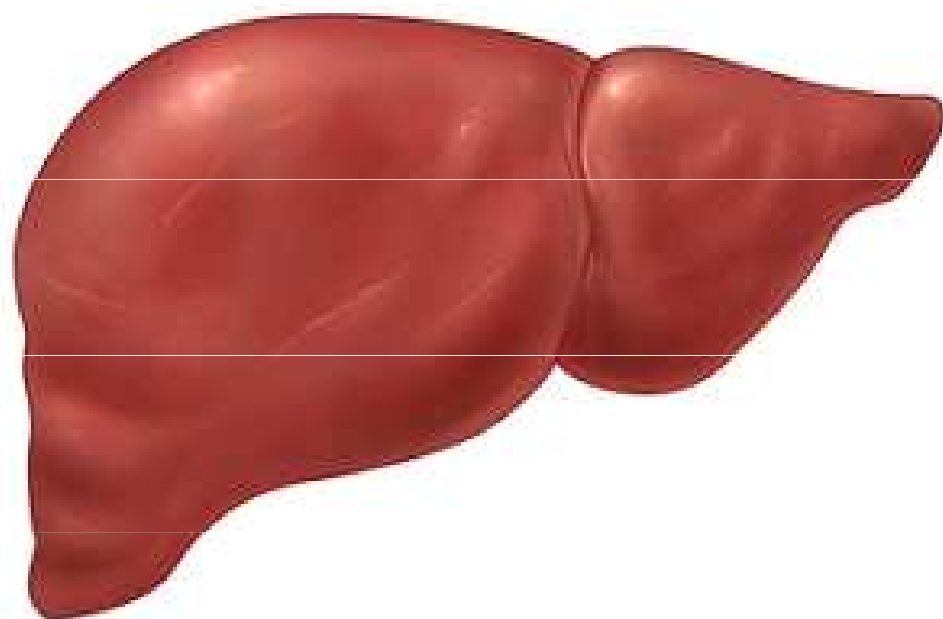
Resekce, transplantace – jediné potenciálně kurativní metody



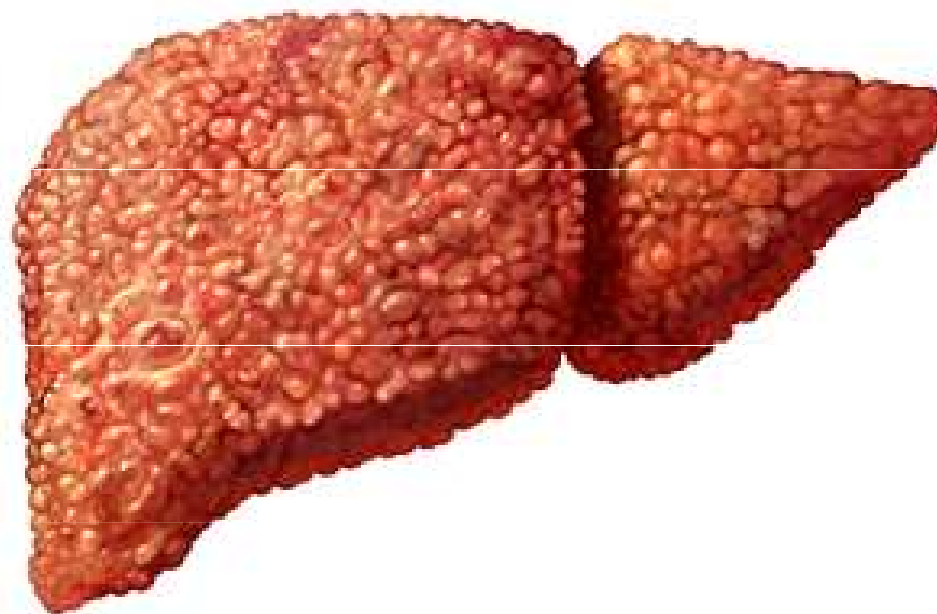
Milánská kritéria – solitární nádor do 5 cm, až tři nádory do 3 cm, bez makroangioinvaze; UCSF kritéria – solitární nádor do 6.5 cm, max. tři nádory do 4.5 cm, kdy součet průměrů nádorů nepřesahuje 8 cm, bez makroangioinvaze;

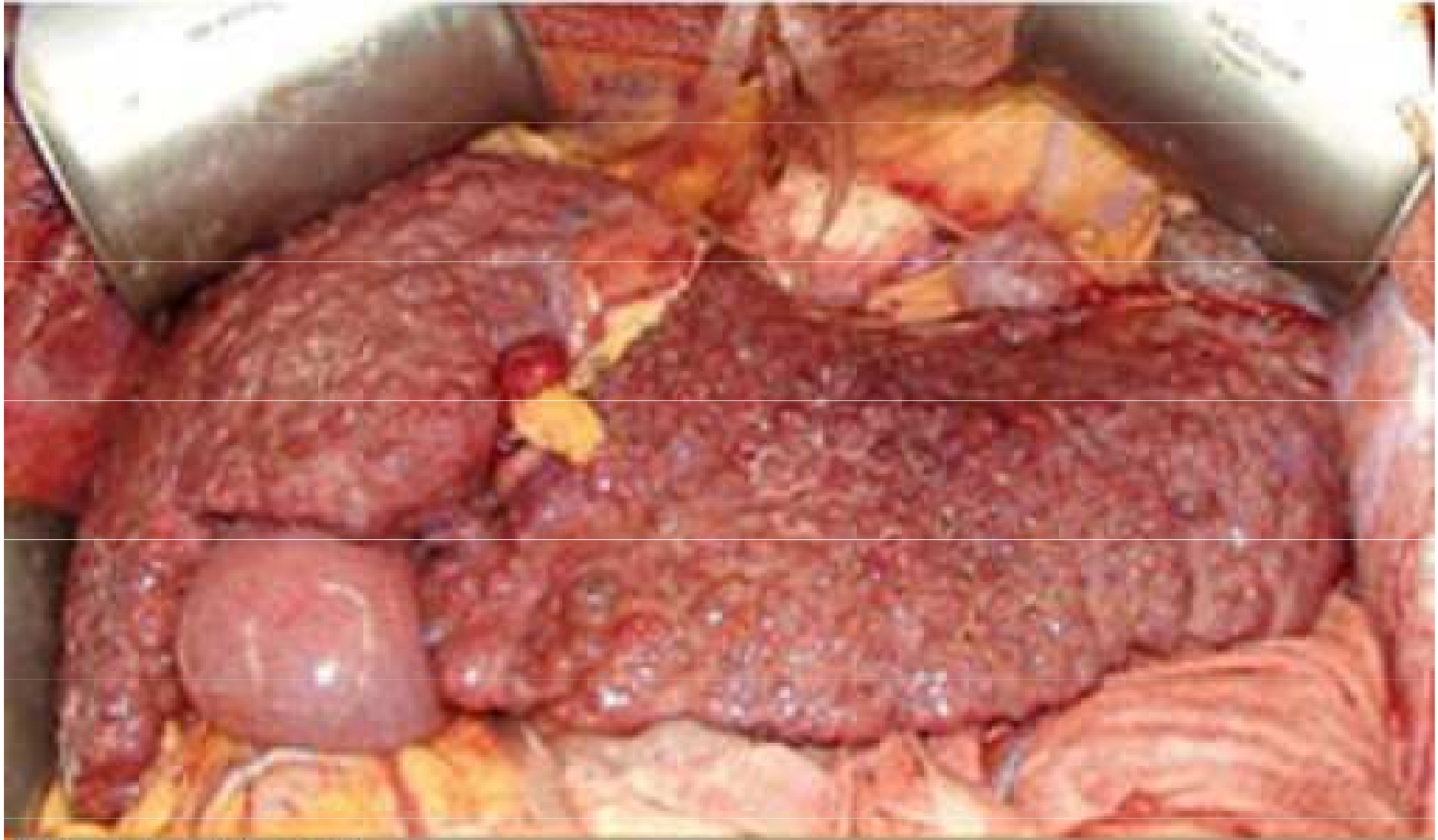up-to-seven kritéria – součet velikosti nádoru a počtu nádorů nepřesahuje 7.

Normal Liver

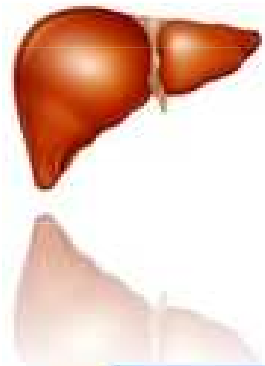


Liver with Cirrhosis





Cirrhotic Liver



Child-Pugh Classification of Cirrhosis

©Medical Addicts

Factor	Units	1	2	3
Serum bilirubin	mol/L	<34	34-51	>51
	mg/dL	<2.0	2.0-3.0	>3.0
Serum albumin	g/L	>35	30-35	<30
	g/dL	>3.5	3.0-3.5	<3.0
Prothrombin time	seconds	0-4	4-6	>6
	prolonged INR	<1.7	1.7-2.3	>2.3
Ascites		None	Easily controlled	Poorly controlled
Hepatic encephalopathy		None	Minimal	Advanced

The Child-Pugh score is calculated by adding the scores of the five factors and can range from 5 to 15. Child-Pugh class can be A (a score of 5-6), B (7-9), or C (10 or above). Decompensation indicates cirrhosis with a Child-Pugh score of >7 (class B).

This level has been the accepted criterion for listing liver transplantation.

Hepatocelulární karcinom

Indikováni jsou nemocní s hepatocelulárním karcinomem s malou pravděpodobností recurence onemocnění po transplantaci. Toto hledisko splňuje dobře diferencovaný HCC bez invaze do velkých cév prokazatelné zobrazovacími metodami, nebo mikroangioinvasi prokázané histologicky. Histologický nálezn není podmínkou indikace. Protože pravděpodobnost angioinvasi i dediferenciace tumoru se zvyšuje s růstem nádorového ložiska, je velikost tumoru dobrým prediktorem potransplantačního průběhu. Nejlepší výsledky lze dosáhnout u nádorů unifokulárních o velikosti ložiska do 5 cm v průměru nebo s nejvýše 3 ložisky, maximálně o průměru 3 cm. ^[92] Tato tzv. milánská kritéria, ačkoliv značně restriktivní, jsou v praxi téměř univerzálně přijatá. Programy užívající benevolentnější, tzv. extendovaná kritéria, indikují nemocné s jedním nádorovým ložiskem do 6,5 cm v průměru nebo nepřesahuje-li součet průměrů všech ložisek 7 cm. Aplikace extendovaných kritérií přináší snížené přežívání příjemců, většinou k hranici 50 % při 5 letech sledování, což je považováno z hlediska využití zdrojů za mezní hranici. Používání extendovaných kritérií je vysoce kontroverzním tématem. ^[93, 94]

Nepříznivou prognózu mají nádory špatně diferencované. Histologické vyšetření punkční biopsie nádoru však má při vysoké specifitě velmi nízkou senzitivitu a histologická kritéria nejsou součástí v současnosti používaných indikačních algoritmů.

Celkové výsledky léčby pacientů s HCC jsou rovněž ovlivněny délkou čekání na listinu. Některé programy využívají v souvislosti s transplantací další onkologické metody, resekční i lokálně destruktivní – chemoembolizaci, radiofrekvenční ablacii nebo etanolové injekce. Tyto postupy jsou předmětem intenzivního studia. Dosud nejsou jednoznačné doklady o lepším přežívání nemocných takto léčených. ^[94, 95]

16 transplantovaných pac/5-6tis pac s
HCC
Nutnost celoživotní imunosuprese

Indikace k transplantaci jater:

Doporučený postup



MUDr. Pavel Trunečka, CSc.
Klinika hepatogastroenterologie IKEM
Transplant centrum IKEM



Bez ohledu na číselná skóre je indikaci třeba zvážit i tehdy, objeví-li se klinické příznaky dekompenzace jaterního onemocnění nebo závažné komplikace portální hypertenze: krvácení z jicnových varixů, ascites, jaterní encefalopatie (Tabulka 3). ^[17] Nemocní s hepatorenálním syndromem vyžadují rychlé jednání.

Tabulka 3. Příznaky svědčící pro pokročilost jaterního onemocnění

- Jaterní encefalopatie
- Spontánní bakteriální peritonitida
- Refrakterní ascites
- Hepatorenální syndrom
- Krvácení z jicnových varixů
- Progresivní kostní choroba
- Progresivní malnutrice a slabost
- Jaterní dysfunkce odpovídající funkční třídě Child Pugh B nebo C