

Lékařsky významné houby

Filip Růžička

Mikrobiologický ústav LF MU a FN u sv. Anny v Brně

Přednáška pro III. r. PrF



Obecná charakteristika hub

Houby jsou **eukaryotní organismy**

Jejich **buněčná stěna** má jinou stavbu a složení než buněčná stěna bakterií i rostlin

(glukany, mannany, galaktomanany, chitosanem, chitinem aj.)

Přítomnost **ergosterolu** v cytoplasmatické membráně

Nepůsobí na ně antibiotika – nutno použít **antimykotika**

Rozmnožování hub může být **pohlavní i nepohlavní**

Asexuální stádium - tzv. **anamorfa** - tvorba zárodků (konidií) mitózou

Sexuální stádium – tzv. **teleomorfa** - tvorba zárodků (spor) meiózou
(neplést se sporama bakterií!!!)

Říše *Eumykota* – tj. pravé houby

Oddělení *Zygomycota* – zygomycety, tzv. pravé plísně
řád *Mucorales* (rody: *Mucor*, *Rhizopus* aj.)

Oddělení *Ascomycota* - houby vřeckovýtrusné
většina lékařsky významných hub.

Třída *Hemiascomycetes*- kvasinky (sacharomycety,
kandidy, geotrichum aj.)

Třída *Euascomycetes*

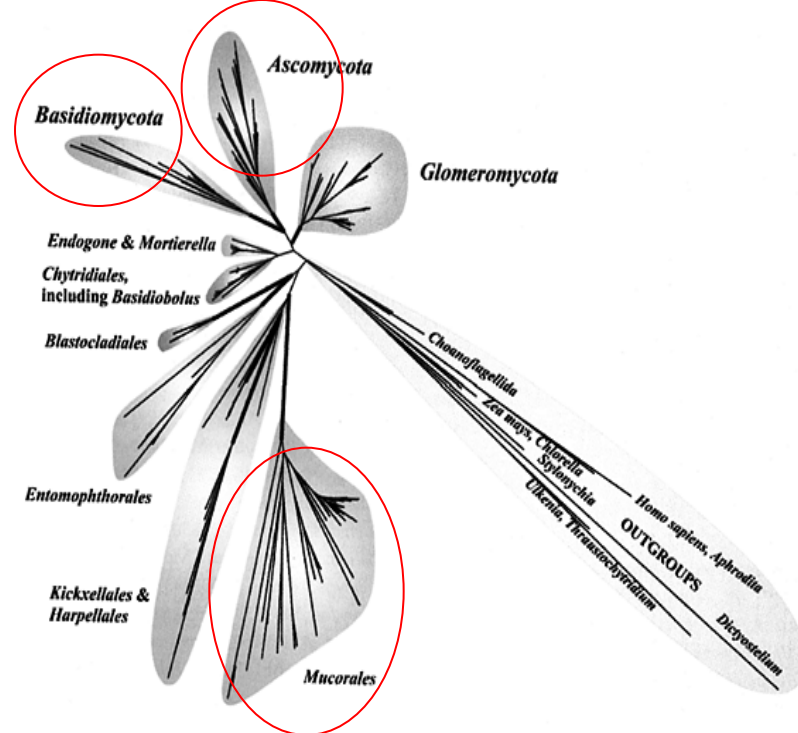
Řád *Onygenales* - Čeleď *Arthrodermataceae*
(např. většina dermatofytů)
- Čeleď *Onygenaceae* (*dimorfní*
houby jako jsou
Coccidioides immitis,
Histopl. capsulatum)

Řád *Eurotiales* (sem patří *penicillia* a *aspergilly*)
aj.

Oddělení *Basidiomycota* - houby stopkovýtrusné
hříby a pýchavky;
klinicky významné mikromycety- *kryptokoky*,
malassezie, *rhodotoruly* a *trichosporony*

Deuteromycety, neboli *fungi imperfecti*

houby, jejichž nepohlavním stádiím nejsme schopni
přičítat stádia pohlavní, a tak je zařadit do systému



Schüßler A, et al. 2001. *Mycological Research* 105(12): 1413-1421

Klinické dělení

Zygomycety, viz oddělení *Zygomycota*

Vláknité mikromycety, s hyalinními
septovanými vlákny

Dermatofyty

Mikromycety ze skupiny *Dematiaceae*,
obsahující ve svých buňkách
tmavý pigment melanin

Kvasinkové mikromycety

Dimorfní mikromycety

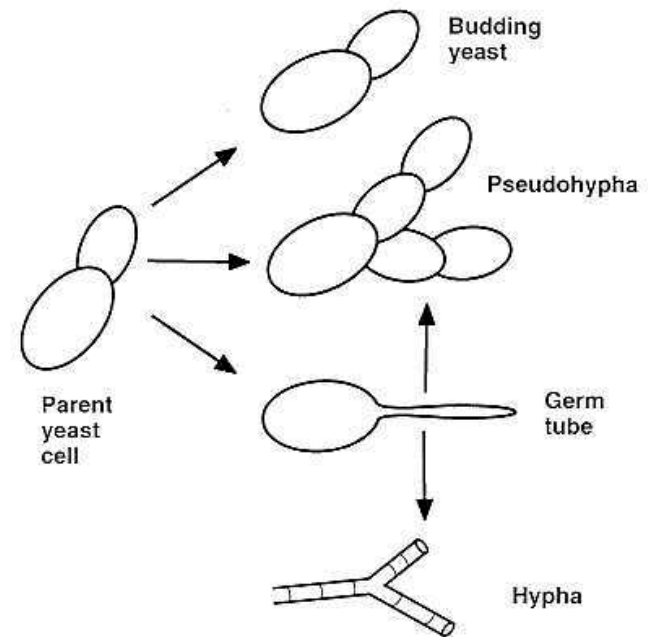
Morfologie hub (mikromycet)

Blastokonidie je oválná nebo kulatá buňka, charakteristická pro kvasinky. Množí se pučením.

Hyfa je vlákno, obvykle větvené septované či bez přepážek. Soubor hyf se nazývá **mycelium**

vegetativní, ukotvující houbu v substrátu

generativní neboli vzdušné, nesoucí rozmnožovací struktury houby



Typy pohlavních rozmnožovacích tělísek hub

Askospory jsou váčky obsahující vždy sudý počet pohlavních buněk. Týká se většiny klinicky významných mikromycet

Bazidiospory

Oospory vznikají splynutím velké nepohyblivé buňky samičí s malou pohyblivou buňkou samčí

Zygospory vznikají spojením dvou stejně velkých buněk opačného pohlaví

Typy nepohlavních rozmnožovacích tělísek hub

Arthrokonidie vznikají postupným oddělováním koncových částí vláken

Blastokonidie - kvasinkové buňky

Chlamydokonidie - silnostěnné útvary kdekoli v průběhu či na konci hyf

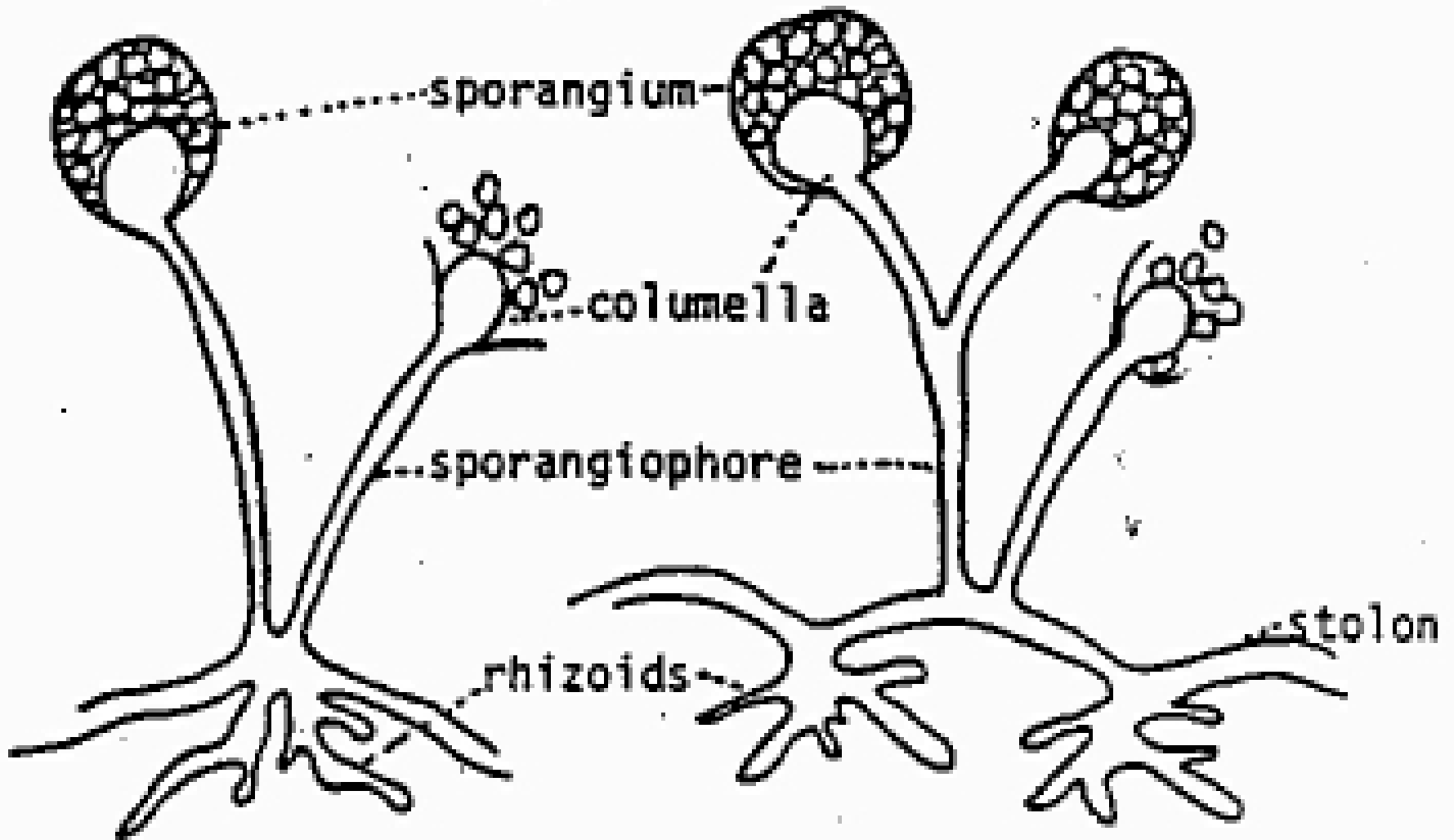
Mikrokonidie - kulovitá, oválná či hruškovitá jednobuněčná tělíška na konci hyf

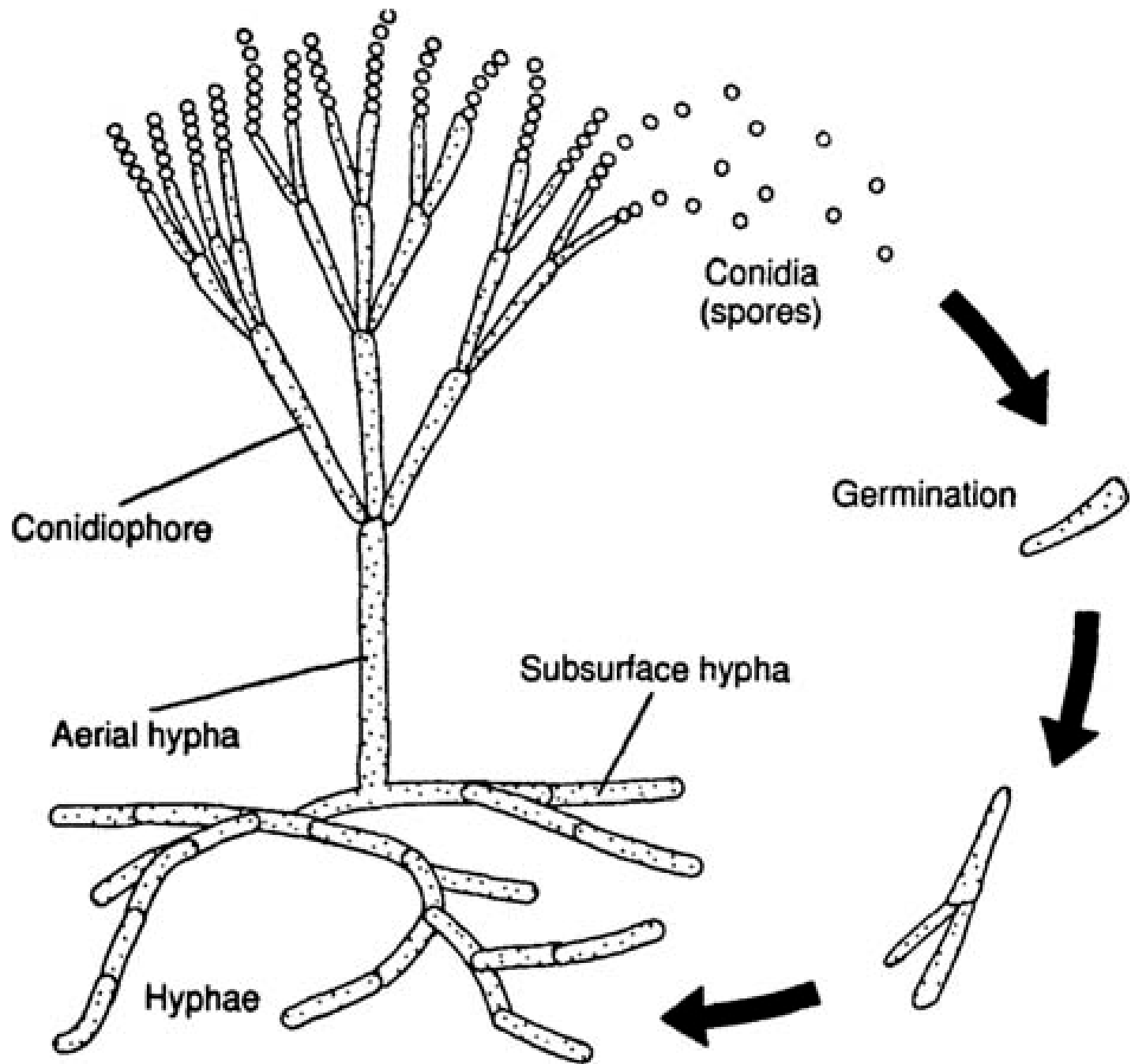
Makrokonidie - mnohobuněčná tělíška na konci hyf

Konidie umístěné na nosiči - konidioforu

Asexuální reprodukční tělíška v obalech či pouzdrech, například sporangiokonidie

Jednotlivé části hub





Klinický význam houb

Mykózy – houbové záněty

Mykotoxikózy – toxické působení

Mykoalergózy – alergie na houby

Mykotoxikózy

Akutní primární mykotoxikózy - požití vysokých dávek mykotoxinů. Projevují se příznaky, které jsou specifické pro jednotlivé toxiny.

Chronické primární mykotoxikózy - dlouhodobější požívání menších či středně vysokých dávek mykotoxinů. Obvykle se projevují zpomalením růstu nebo sníženou schopností rozmnožování. Chronické otravy.

Sekundární onemocnění vyvolané mykotoxiny po dlouhodobém požívání jejich velmi nízkých dávek

Mykotoxiny

Alternaria, Aspergillus, Fusarium, Myrothecium, Penicillium, Phoma, Stachybothris aj.

Hepatotoxicita - aflatoxiny a ochratoxiny

Nefrototoxicita - citrinin a ochratoxiny

Kardiotoxicita - citreoviridin, kyselina penicilová

Tremorigenní toxiny - jako je svalový třes (tzv.), zvracení
atd.

Cytotoxicitu – aflatoxiny, ochratoxiny a cytochalaziny

Imunosupresivní účinky – ochratoxin A, aflatoxiny, kyselina
mykofenová

Teratogenní účinky a mutagenita - aflatoxin B, citrinulin a
ochratoxin A

Mutagenita, karcinogenita - aflatoxin B, sterigmatocystin,
versicolorin A, deriváty antrachinonu, patulin, fusarin C

Přecitlivělost na antigeny hub

Alergie I. a III. typu – alergenem bývají obvykle antigeny obsažené v konidiích či ve fragmentech hyf a projevují se hlavně v oblasti respiračního traktu (senná rýma, asthmatické projevy).

Přecitlivělost IV. typu zprostředkovaná buňkami, např. mykidy – vyrážky vyvolané antigeny hub

Mykózy

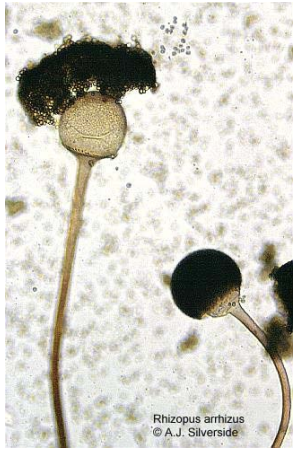Houby jsou **saprofyté**. Mykotické infekce jsou obvykle důsledkem nějakého **základního onemocnění**: diabetes mellitus, poruchy imunity, nádory, transplantace aj.

Povrchové mykózy (kožní a podkožní)

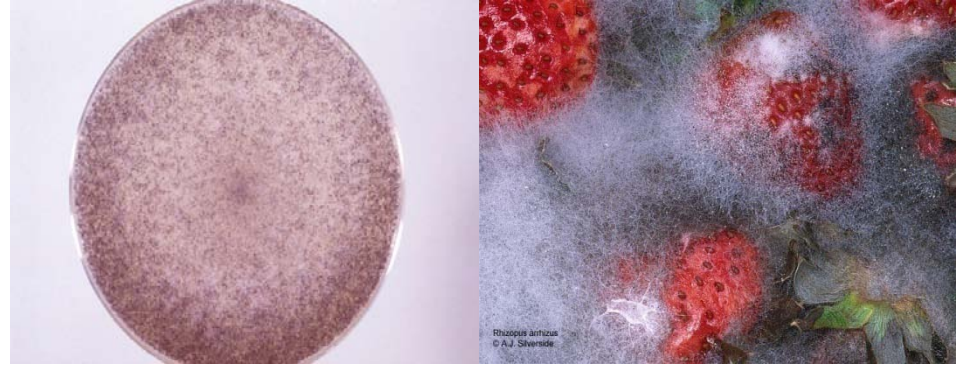
Orgánové a systémové mykózy

zasahují orgány , orgánové soustavy a při disseminaci i více orgánů, často celé tělo

Zygomycety – pravé plísně s neseptovanými hyfami



- *Absidia*
- *Cunninghamella*
- *Mucor*
- *Rhizomucor*
- *Rhizopus*
- *Syncephalastrum*



Pouze oportunní patogeny!!!

Afinita k cévám – septické trombózy

Zygomykózy (mukormykózy)

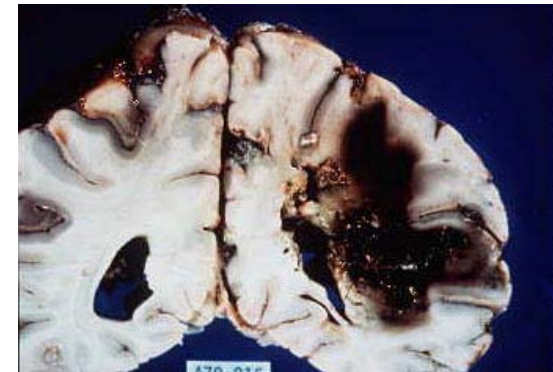
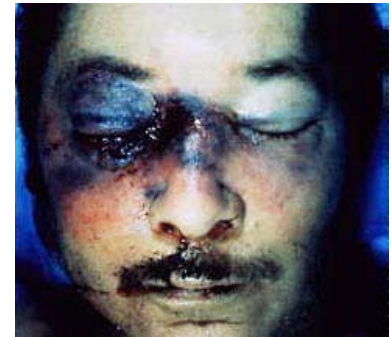rhinocerebrální

pulmonární

gastrointestinální

kožní

aj.

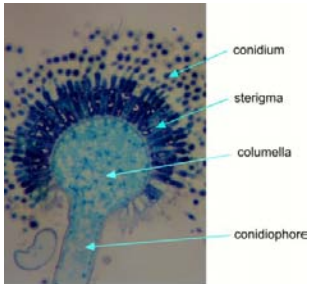


Hyalohyfyomykózy

Nepigmentované septované hyfy (askomycety)

Saprofyty v zevním prostředí - typické oportunní patogeny

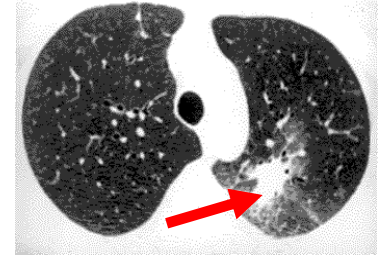
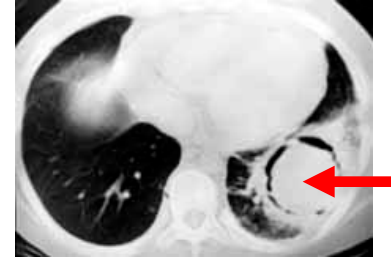Aspergily: *A. fumigatus*, *A. niger*, *A. flavus*,
A. terreus, *A. versicolor*



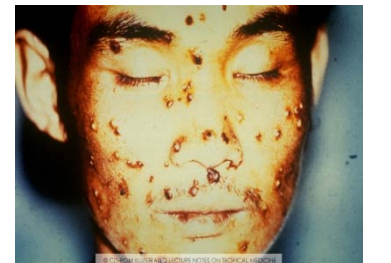
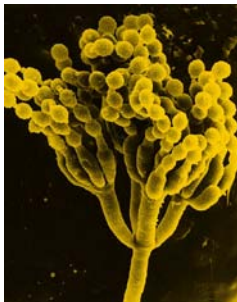Aspergillus (H.P. 10x40)

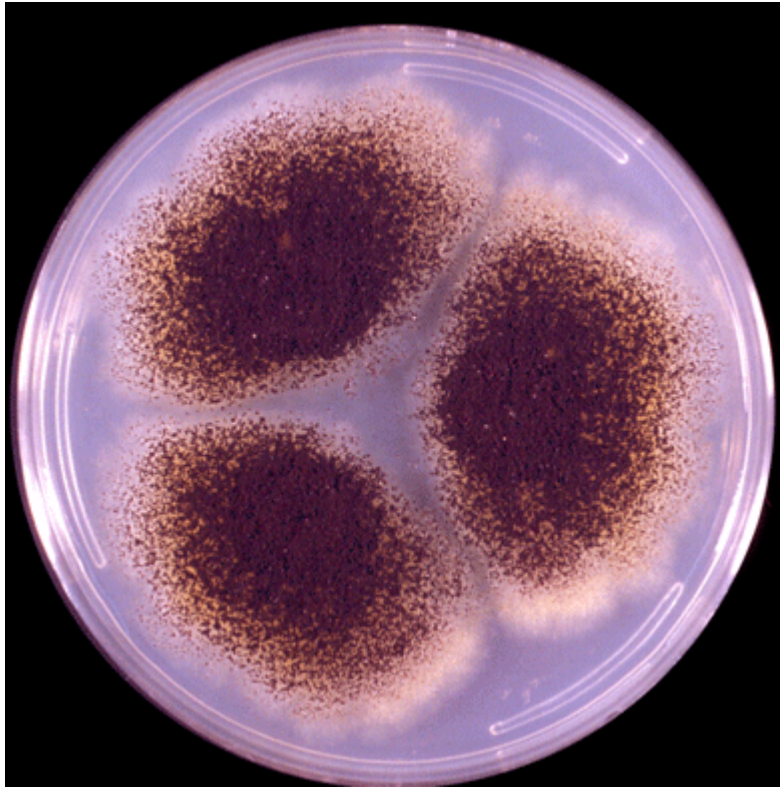
Pouze oportunní patogeny!!!

Invazivní aspergilóza - plicní
- rhinocerebrální formy aj.
Kožní infekce, otomykózy aj.

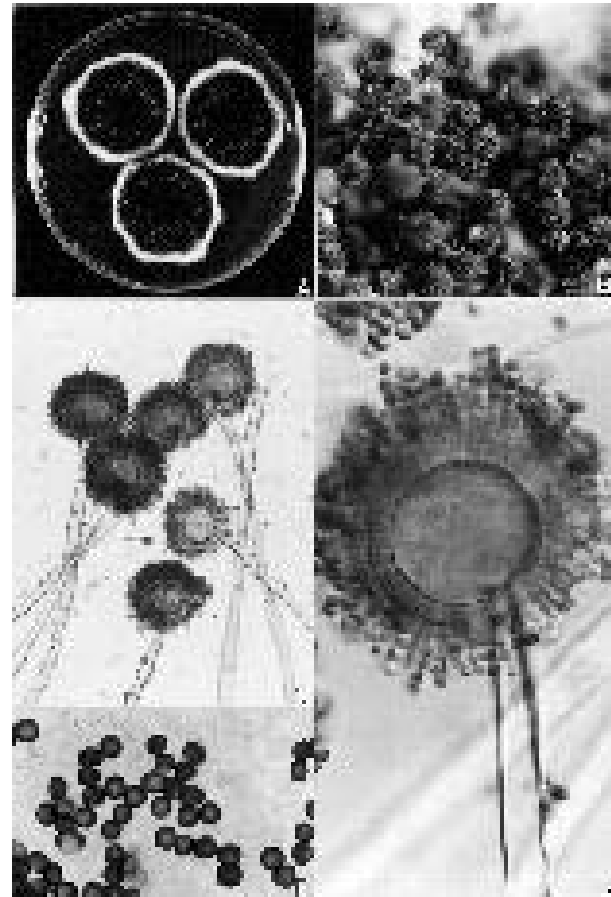


Penicillia - Patogenní prakticky jen *P. Marneffe* – dimorfní
(*P. expansum* ?, *P. islandicum*?)





Aspergillus niger



Další původci hyalohyfykóz

Pseudoallescheria boydii

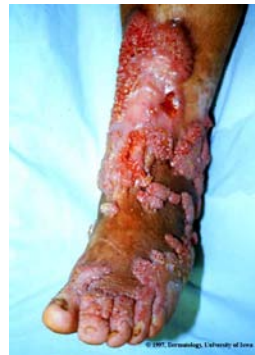(anamorfa *Scedosporium apiospermum*) -
eumykotický mycetom se světlými granulemi

Emmonsia crescens


plicní onemocnění – **adiaspiromykóza** - inhalace
konidií -100 µm velké kulovité útvary se silnou stěnou,
zvané adiaspory, které již dále neklíčí a nedochází
k invazi.

Dále pak např. rody *Acremonium*, *Paecilomyces*,
Scopulariopsis, *Trichoderma*, *Beauvaria*, *Gliocladium*

Feohyfomykóza (řec. *faiós*, tmavý) - mykotické infekce (povrchové, podkožní, systémové infekce, generalizované) způsobené houbami ze skupiny **Dematiaceae**. V postižené tkáni jsou přítomny **pigmentované, septované hyfy**



Chromoblastóza - chronické, lokalizované kožní či podkožní tropické mykózy. V postižené tkáni tvoří houby oválné pigmentované útvary se septy- tzv. **sklerotická tělíska**



Původci řazeni mezi *Dematiaceae* (*Fonseca pedrosoi*, *Phialophora verrucosa* a *Cladophialophora carrionii*).

Eumykotický mycetom - ohraničená, chronická infekce kůže a podkoží v hnisu **granula** - tzv. sklerocia (spleť hyf)

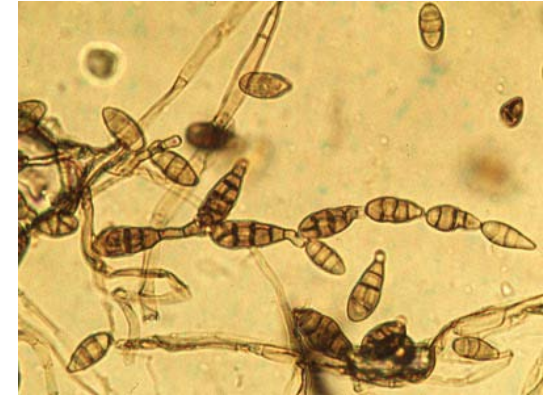- světlá - hyalinní mikromycety (*P. boydii*, dále také rody *Acremonium*, *Fusarium*, *Aspergillus* aj.)
- tmavá - *Dematiaceae* (*Madurella mycetomatis*, *Madurella grisea*, *Exophiala jeanselmei*, *Cladosporium*, *Curvularia*, *Exophiala*, *Fonsaeca*, *Phialopora* a další).

Skupina *Dematiaceae*

Netaxonomická skupina hub

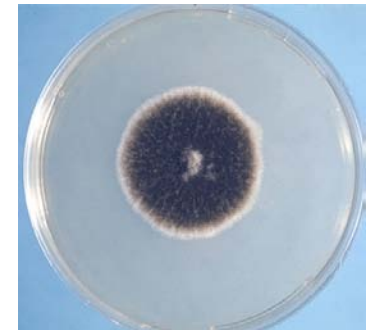
Charakteristická tmavá

pigmentace (melanin) hyf a konidií



Kolonie - tmavě zbarvená spodina

a tmavě pigmentované



Tyto houby jsou saprofyty žijící v zevním prostředí

Oportunní patogeny - feohyfomykózy,

- chromoblastomykózy

- mycetomy.

Etiologie kožních mykóz

Průběh: většinou chronický

Etiologie je odlišná u

Vlastních dermatofytóz – typické dermatofyty

Pityriasis versicolor – *Malassezia furfur* (syn.
Pityrosporum ovale)

Mukokutánních mykóz – *Candida albicans* a další kandidy

Podkožních mykóz

Oportunních kožních mykóz u imunodeficitů

Dermatofytózy

Dermatofyta: rody *Trichophyton*, *Epidermophyton* a
Microsporum

Keratinofilní houby - infekce je omezena jen na keratinizované
tkáně

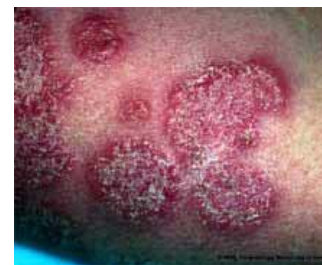Podle nejčastějšího způsobu přenosu: **antropofilní**,
zoofilní
geofilní

Onemocnění mají různé názvy podle toho, které části těla
postihují (**tinea manus**, **tinea pedis**, **tinea barbae** a podobně)

Léčba je zpravidla lokální (masti, šampony)

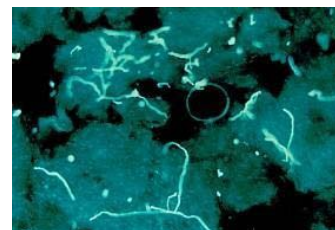
Odběr materiálu:

- očistit ložisko etanolem
- z okraje (červený lem ložiska) seškrábat šupinky kůže do sterilní zkumavky (dostatečné množství), u nehtů naškrábat postižený nehet (ze spodu nehtové ploténky)



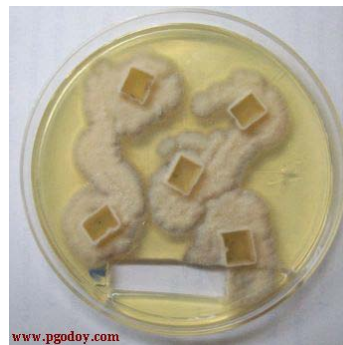Mikroskopie - louhový preparát 10-20% KOH či NaOH - 20 min.

- fluorescence (Rylux, Calcofluor)
- spec barviva (Myko-Ink, Parker)

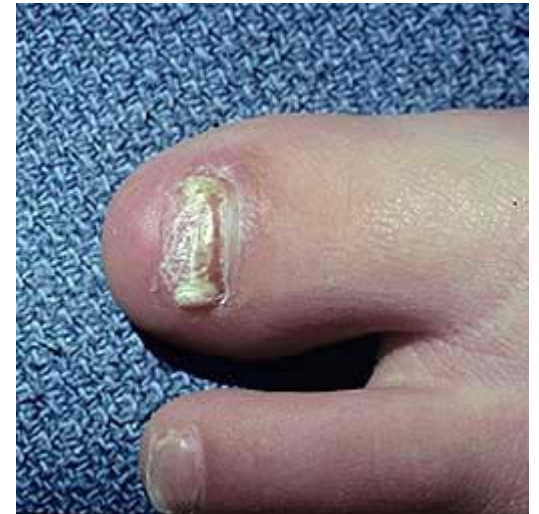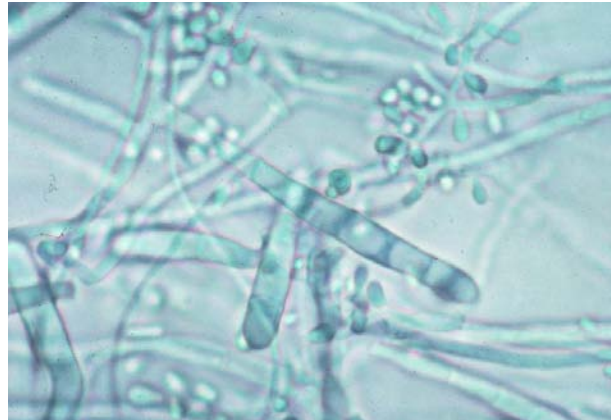
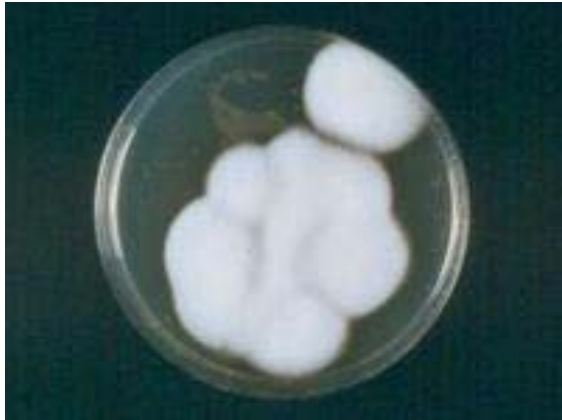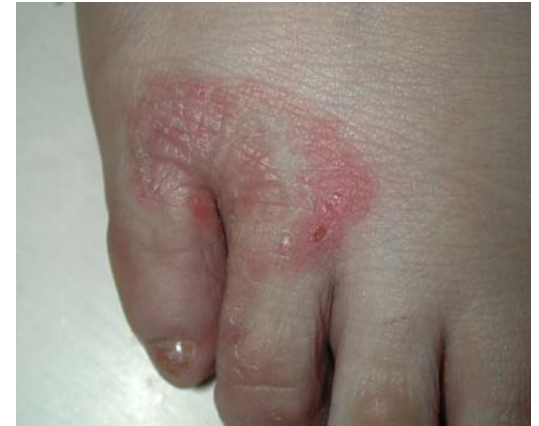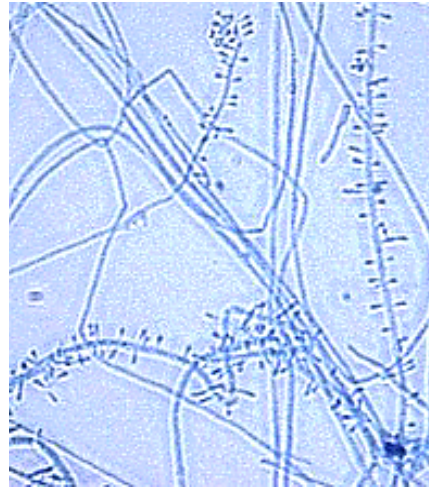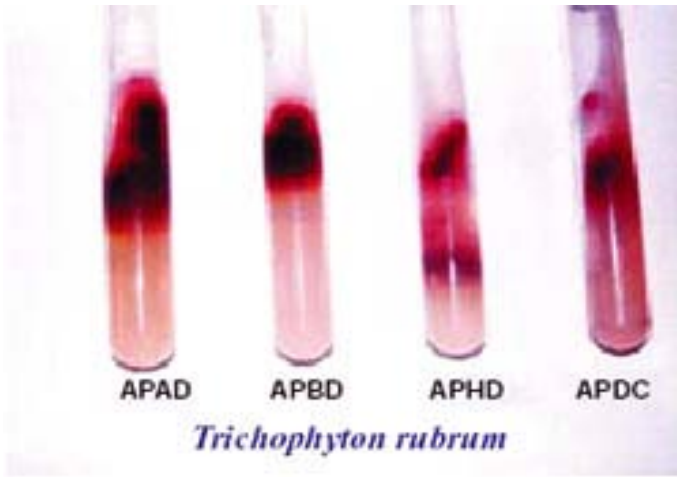


- ## Kultivace - SABA s glukózou (ATB, cycloheximid - Actidion) kult. 2-3 t.
- Czapek-Dox agar

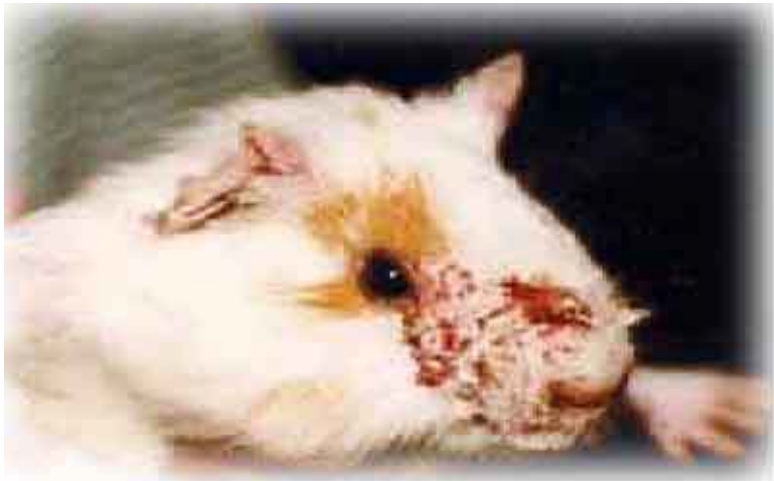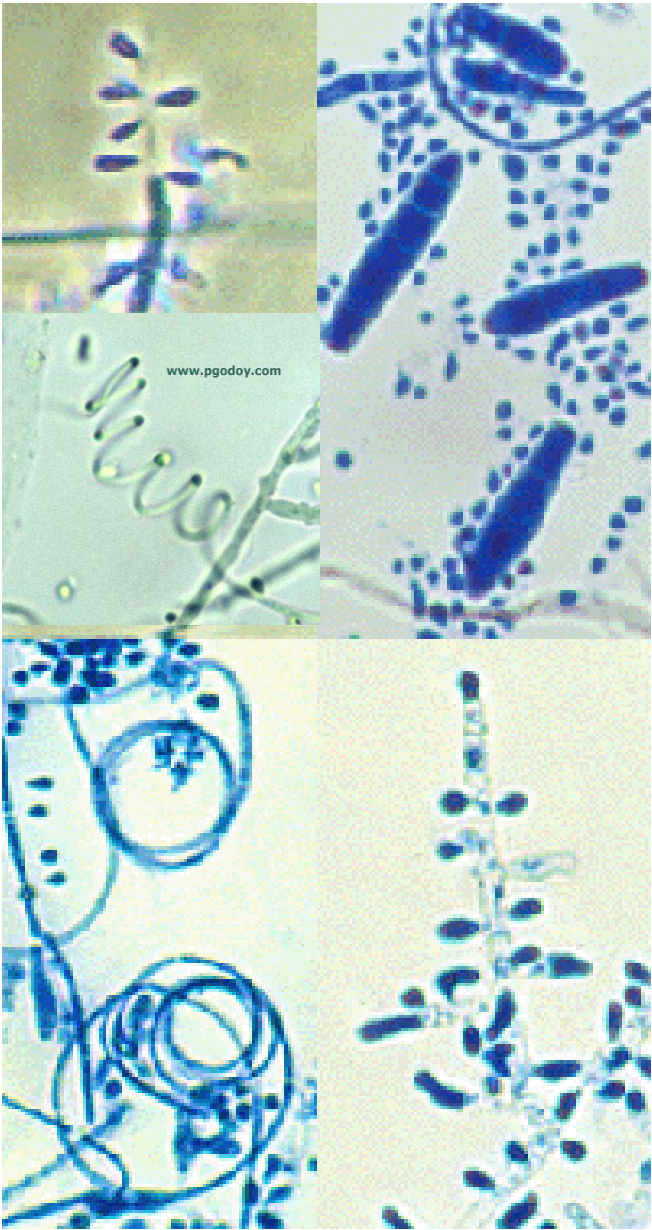
Mikrokultury



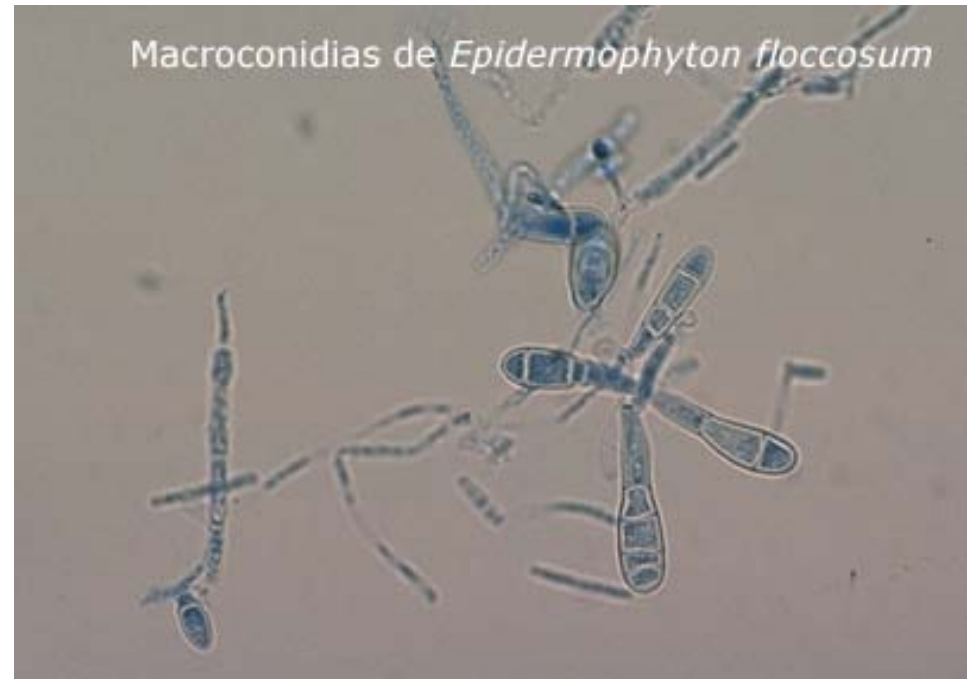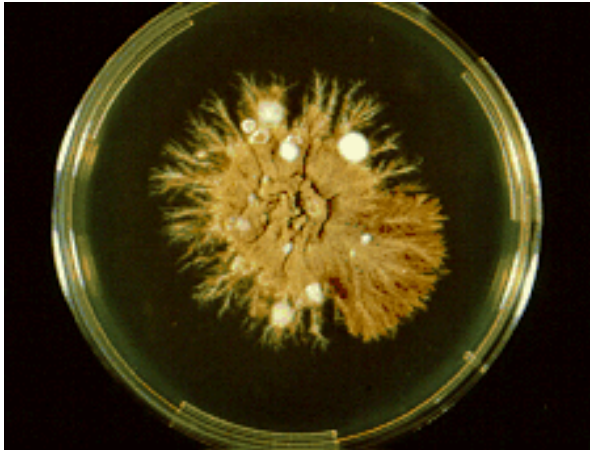Trichophyton rubrum



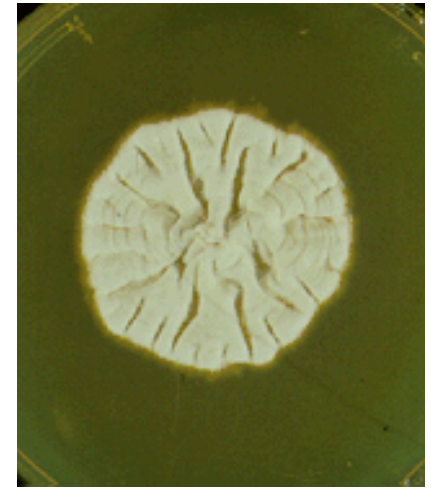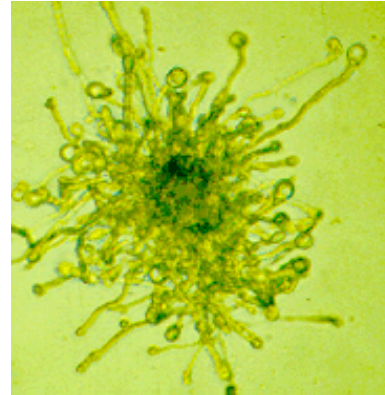
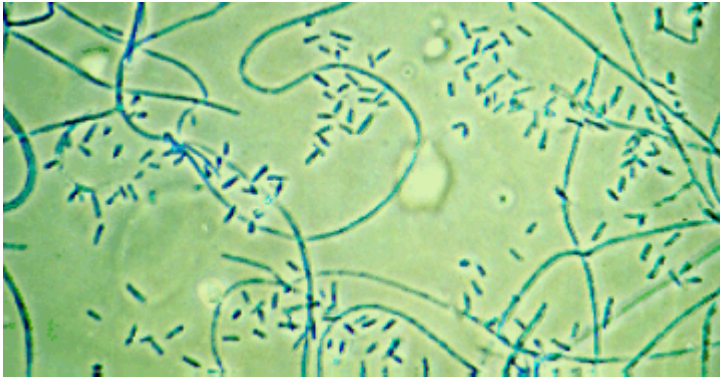
Trichophyton mentagrophytes



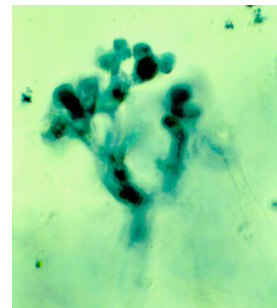
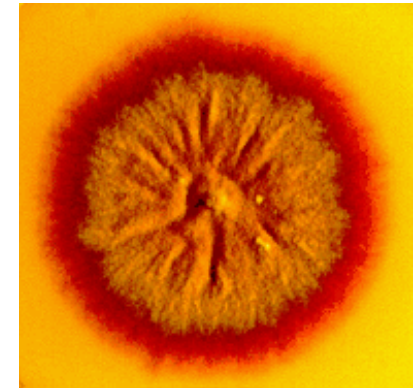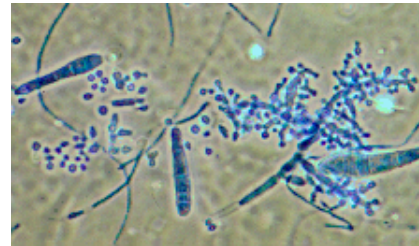
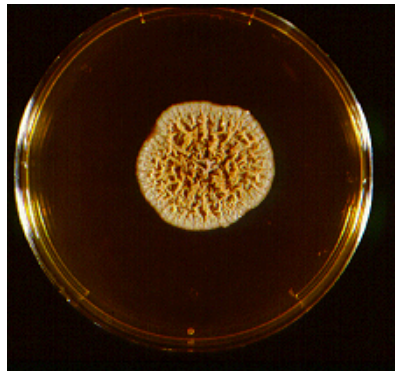

Epidermophyton floccosum - kůže, nehty



Trichophyton verrucosum

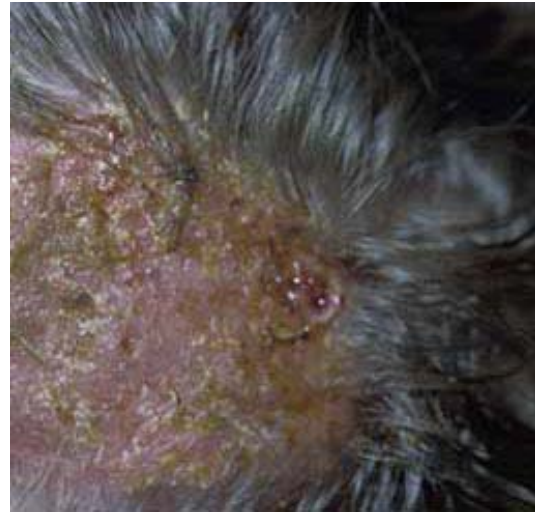
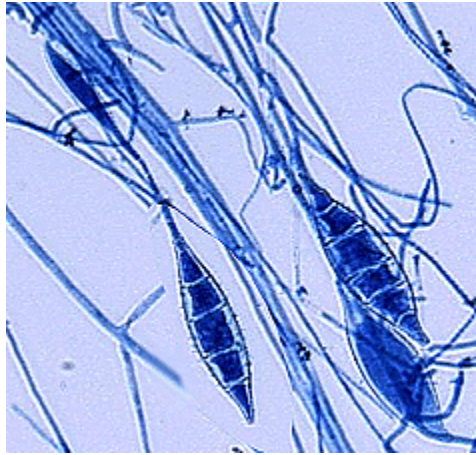


Trichophyton tonsurans

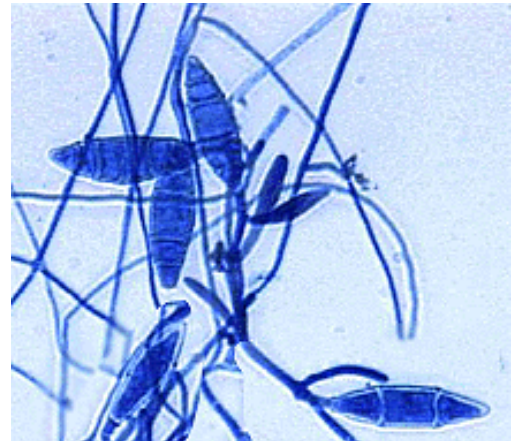
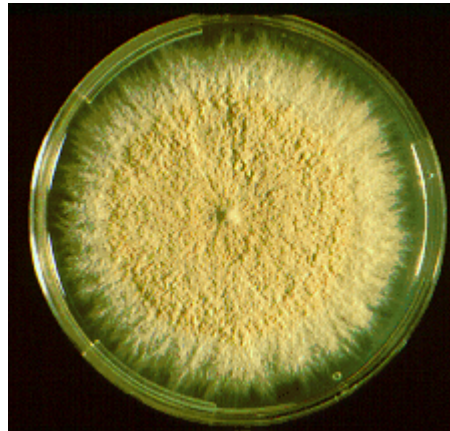


Trichophyton schonleini

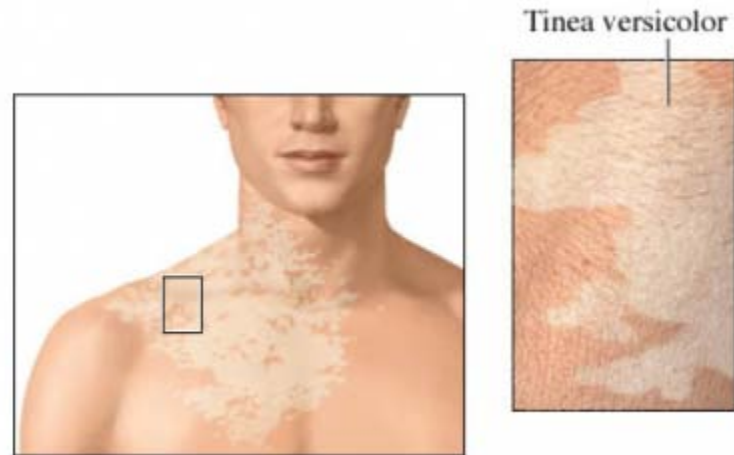
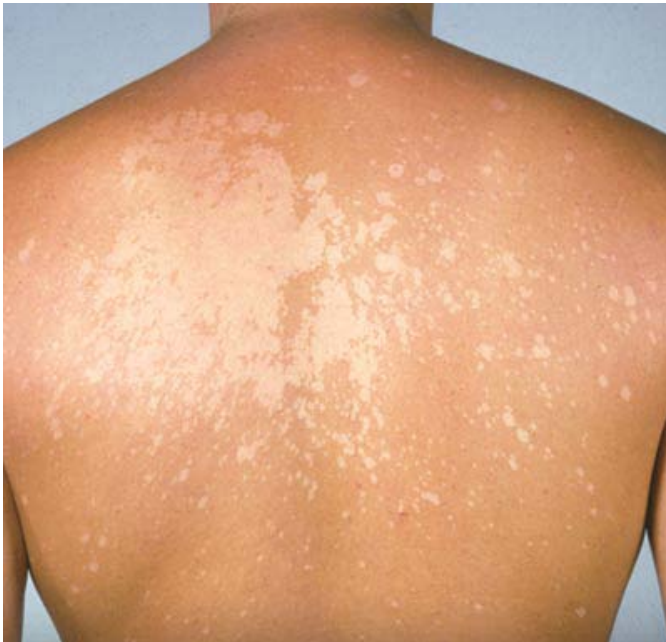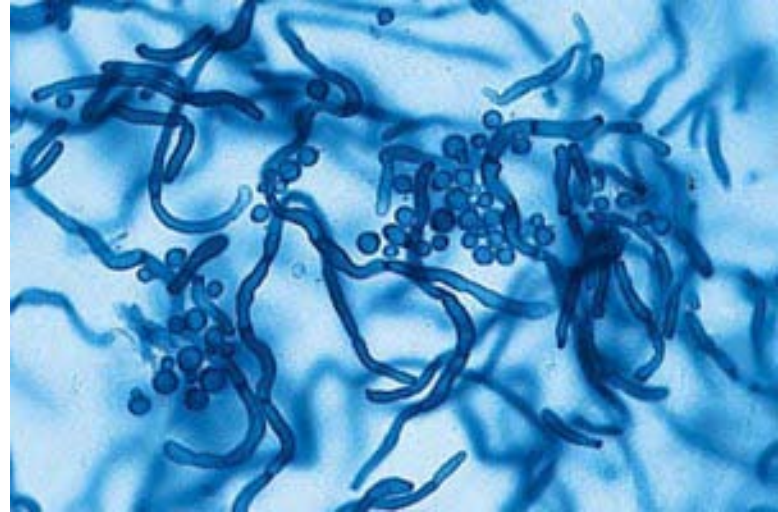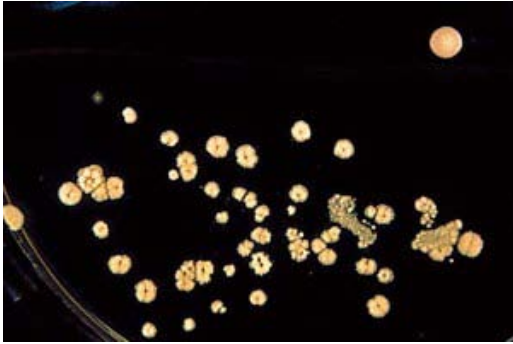Microsporum canis



Microsporum gypseum



Pityriasis – *Malassezia furfur*



Léčba dermatomykóz

Chirurgická / chemická ablace

Lokální antimykotika

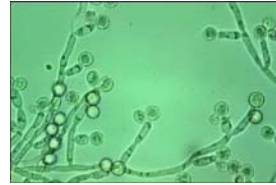Celková antimykotika

	kvasinky	dermatofyty	non-dermatofyty
Griseofulvin (Gricin)	-	+	-
Polyény – nystatin (Fungicidin)	+	-	+/-
Azoly – bifonazol (Mycospor), clotrimazol (Canaesten), enconazol (Pevaryl), mikonazol (Daktarin), ketokonazol (Nizoral), oxikonazol (Myfungar) - itrakonazol (Sporanox) , flukonazol (Diflukan), vorikonazol	+	+	+/-
Allylaminy – terbinafin (Lamisil)	+/-	+	+/-
Amarolfin (Loceryl)	+	+	+/-
Ciklopiroxolamin (Batrafen)	+	+	+/-

Kandidová onemocnění

Nejčastější houby izolované z klinického materiálu
Typické oportunní patogeny

Candida albicans

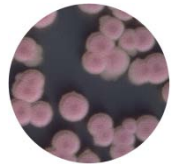
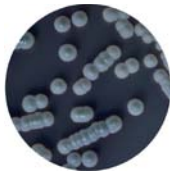



Candida tropicalis (častý výskyt u leukemiků),

Candida parapsilosis (mikroflóra kůže, katérové sepse)

Candida glabrata (častá rezistence k flukonazolu)

Candida krusei (primárně rezistentní na flukonazol)



Mezi další původce kandidóz patří *Candida lusitanae* a *Candida guilliermondii* (bývají rezistentní k amfotericinu), *Candida dubliniensis*, *Candida famata*, *Candida kefyr*, *Candida lipolytica*, *Candida pelliculosa* a další.

U oslabených osob a u osob léčených kombinací širokospektrých antibiotik

Povrchové (kožní, slizniční)

Intertrigo a plenková dermatitida

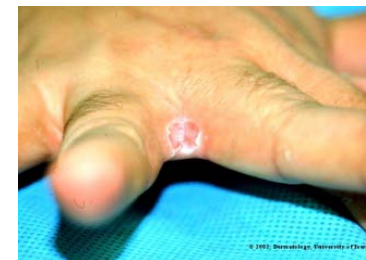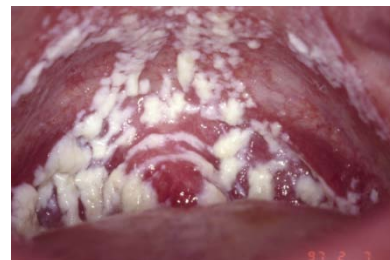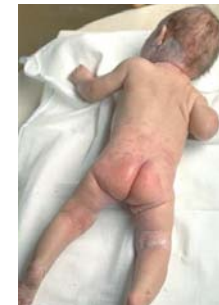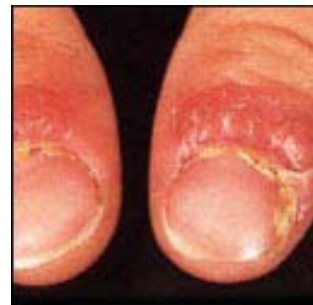Onychomykózy

Infekce dutiny ústní moučnivka

Moučnivka (soor)

Vaginálních mykózy, cystitida

Kandidová dyspepsie

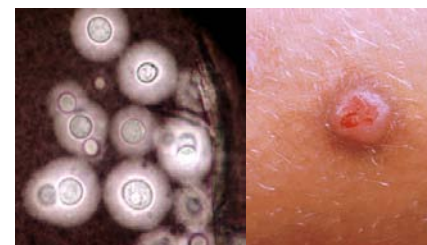


Systemové a invazivní mykózy

Méně časté (jen u oslabených pacientů) - vysoká mortalita

Jiné kvasinkovité mikroorganismy

Cryptococcus neoformans - u oslabených lidí **pneumonie, meningitidy a sepse**



Rod ***Saccharomyces*** zahrnuje vinné a pivní kvasinky
vaginální mykózy, případně mykózy kůže. U
oslabených i závažnější infekce.

Geotrichum candidum

Trichosporon asahii,

Rhodotorula rubra

Pneumocystis jiroveci - nedávné doby považována za
prvoka (například za vývojové stadium trypanosom)

Pneumocystis jirovecii

Patří mezi askomycety

V membráně má místo ergosterolu cholesterol

Pro člověka je patogenní *P. jirovecii* – přenos jen mezi lidmi

U oslabených jedinců způsobuje intersticiální pneumonie -
vdechnuté pneumocysty → alveoly → u lidí s oslabenou
imunitou (↓ CD4⁺ Ly) a u nedonošených se množí a vyplní
alveoly → zhorší výměnu → **intersticiální pneumonie**

Lékem volby je kotrimoxazol

Diagnostika kandidóz

Mikroskopie - nativní preparát (C. A. T.), Gram či Giemsa -
oválné buňky, často pučící, někdy tvoří tzv.
pseudomycelia

Kultivace – Sabouraudův agar

Identifikace - chromogenní půdy

Auxonogramy

Zymogramy

Tvorba pseudomycelia a chlamydospor

Zárodečné klíčky

Serologické metody (ELISA) mananové antigeny či
antimannan

Citlivost

DDT, Mikrodiluční test, E-test

Dimorfní houby

Sporothrix schenckii

Histoplasma capsulatum

Blastomyces dermatitidis

Paracoccidioides brasiliensis

Coccidioides immitis

Penicillium marneffe

<30 °C → vláknitá forma, 35–37 °C → kvasinková forma

Zdrojem - zevní prostředí (půda)

Endemické mykózy (výskyt nejčastěji Americe)

Onemocnění převážně muži

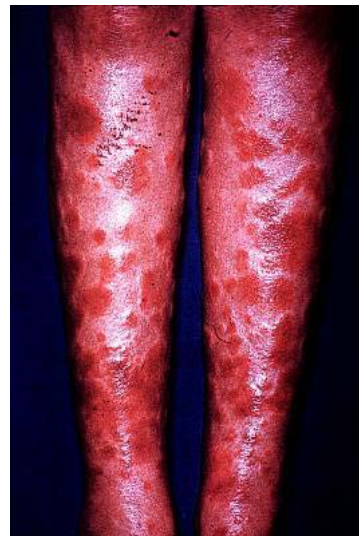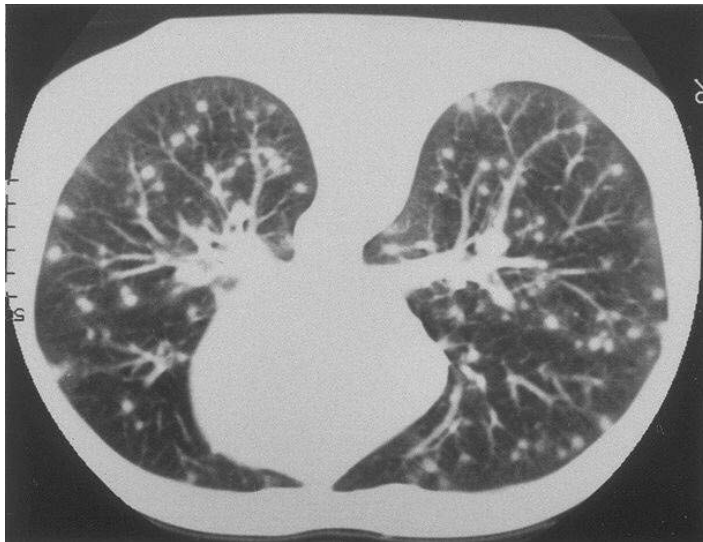
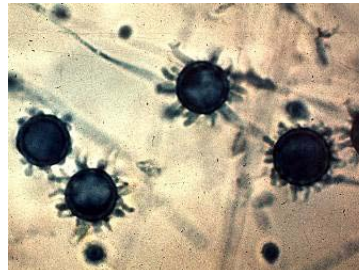
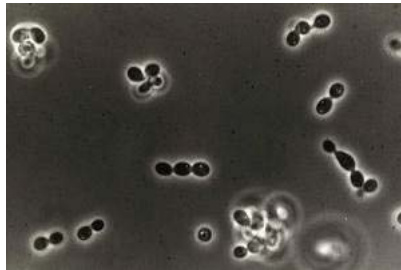
Histoplasma capsulatum

var. capsulatum - východní část USA (pak kolem řek Ohio, Mississippi a Missouri)

Histoplazmóza – plicní onemocnění (granulomy)


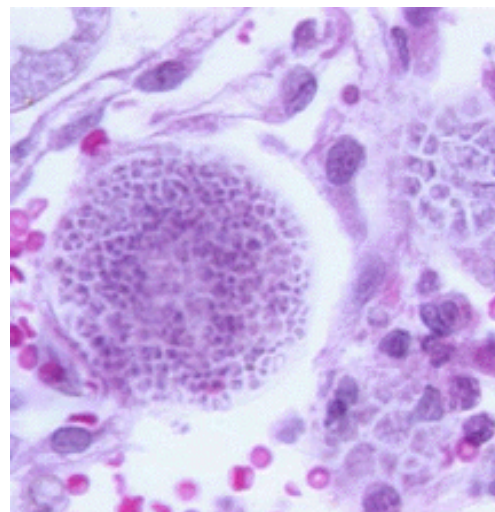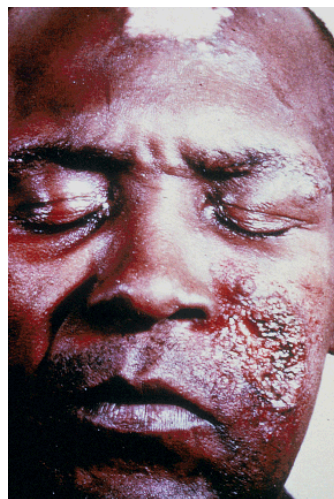
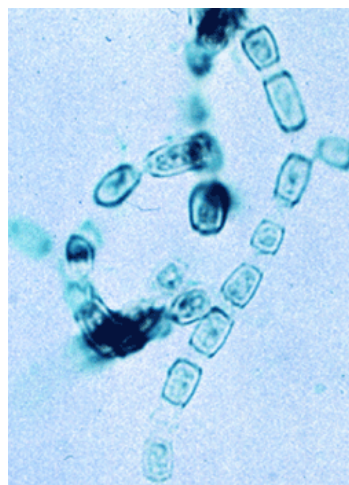
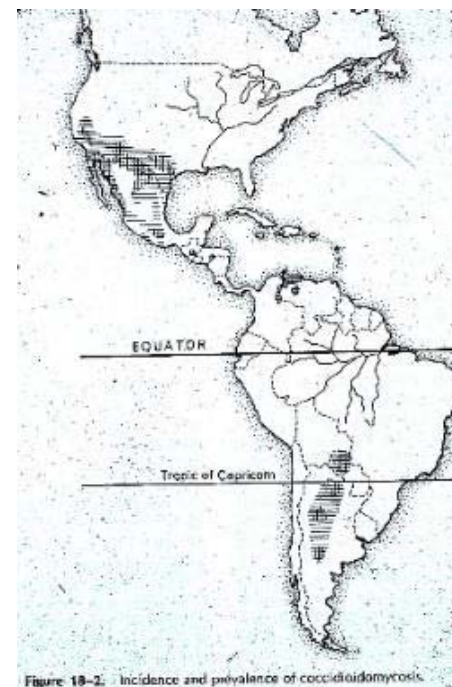
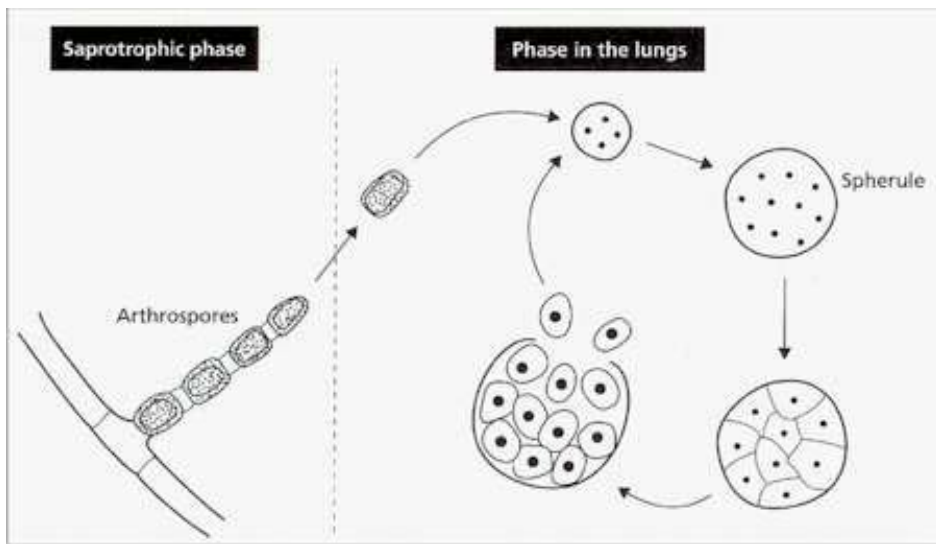
→ disseminace

var. duboisii - africká histoplazmóza



Coccidioides immitis

Inf. dýchacích cest a plic → granulomatózní léze a tvorba kaveren → disseminace



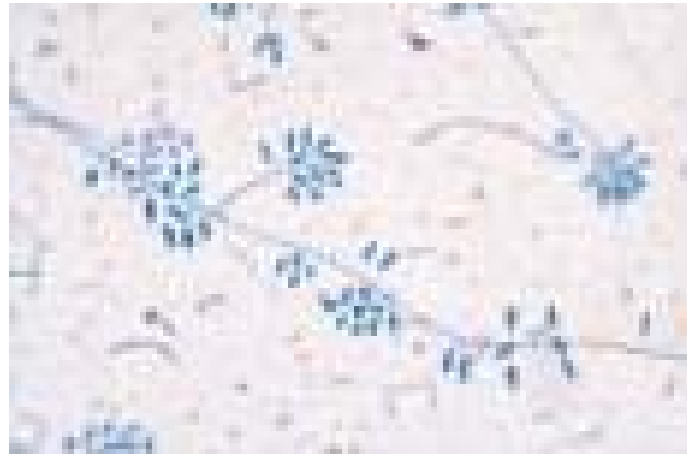
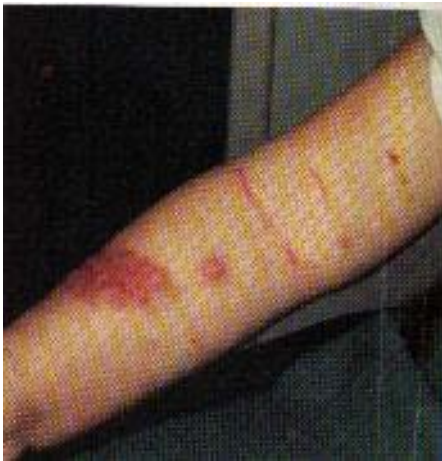Blastomyces dermatitidis

Infekce plic → disseminace zejm. do kůže



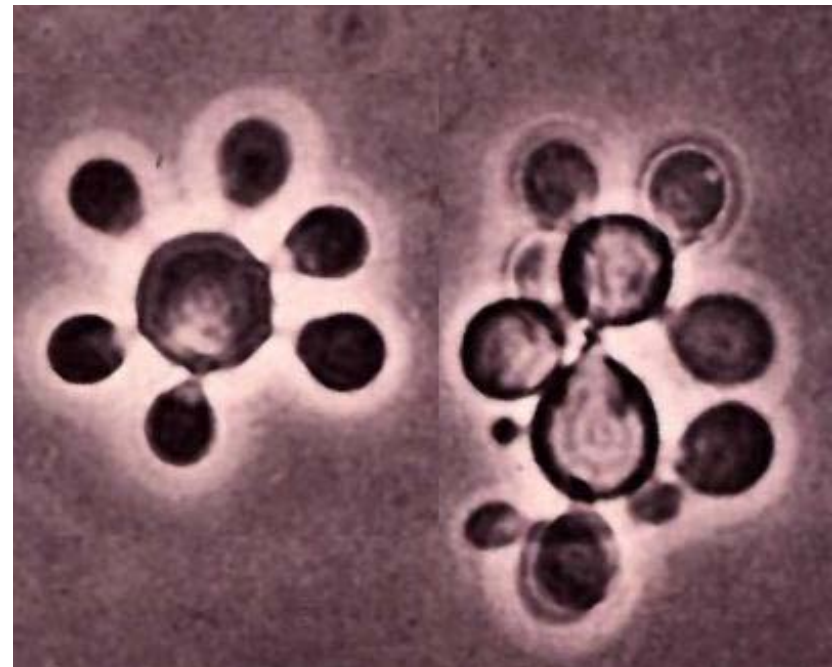
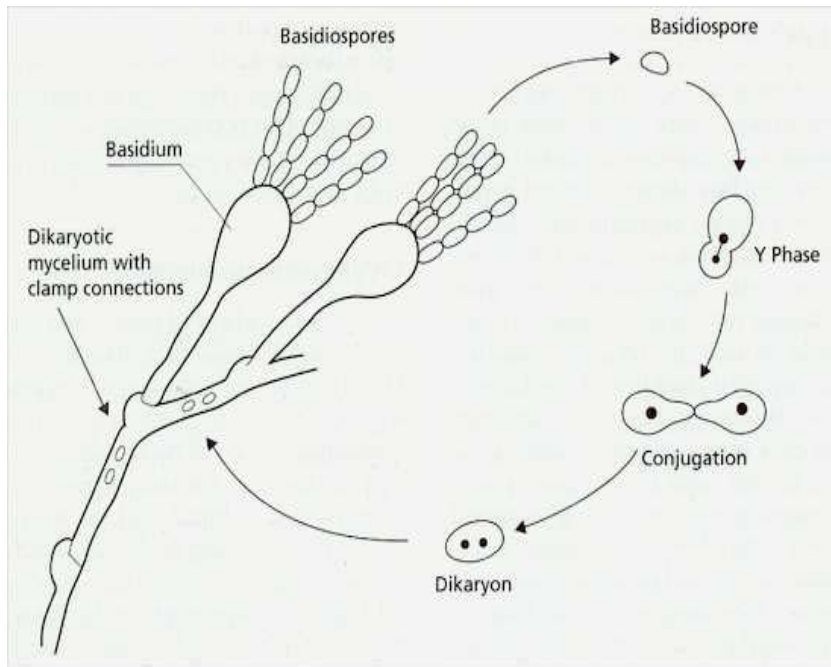
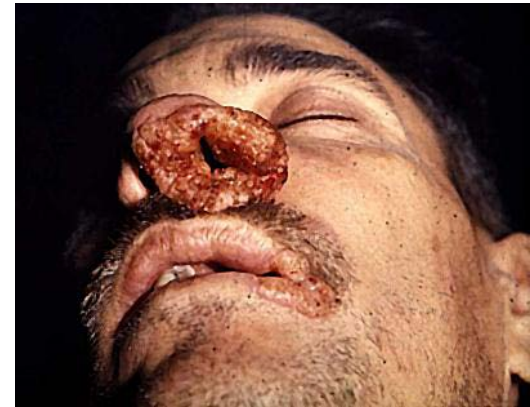Sporothrix schenckii

porušená kůže → infiltráty a uzly, bradavčité léze, nekrózy, ulcerace
→ disseminace



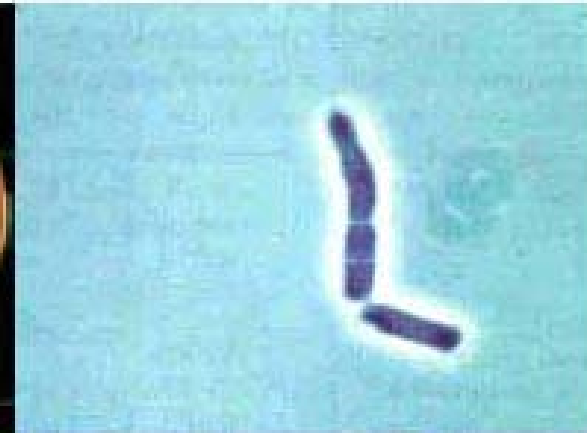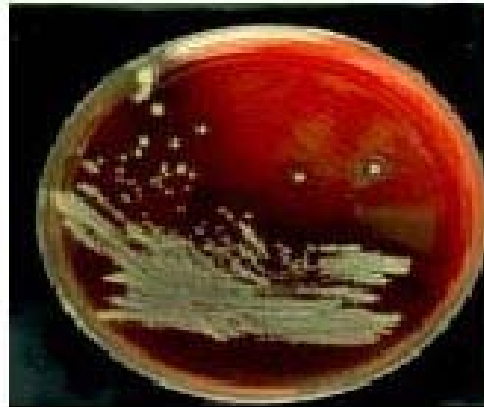
Paracoccidioides brasiliensis

Akutní nebo chronické plicní infekce
Granulomatózní léze kůže (po poranění)
Forma mukokutánní – orofaryng a obličej
Forma diseminovaná

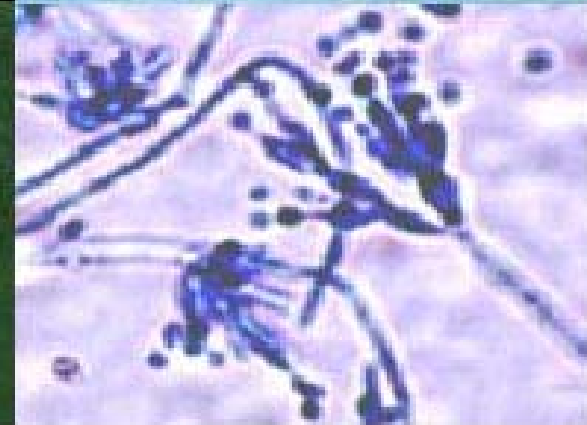
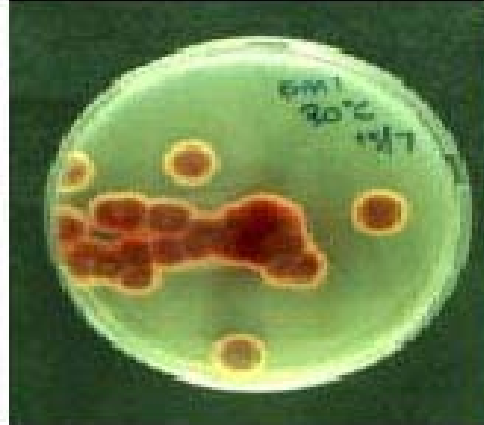
Penicillium marneffe

37°C
BHI blood



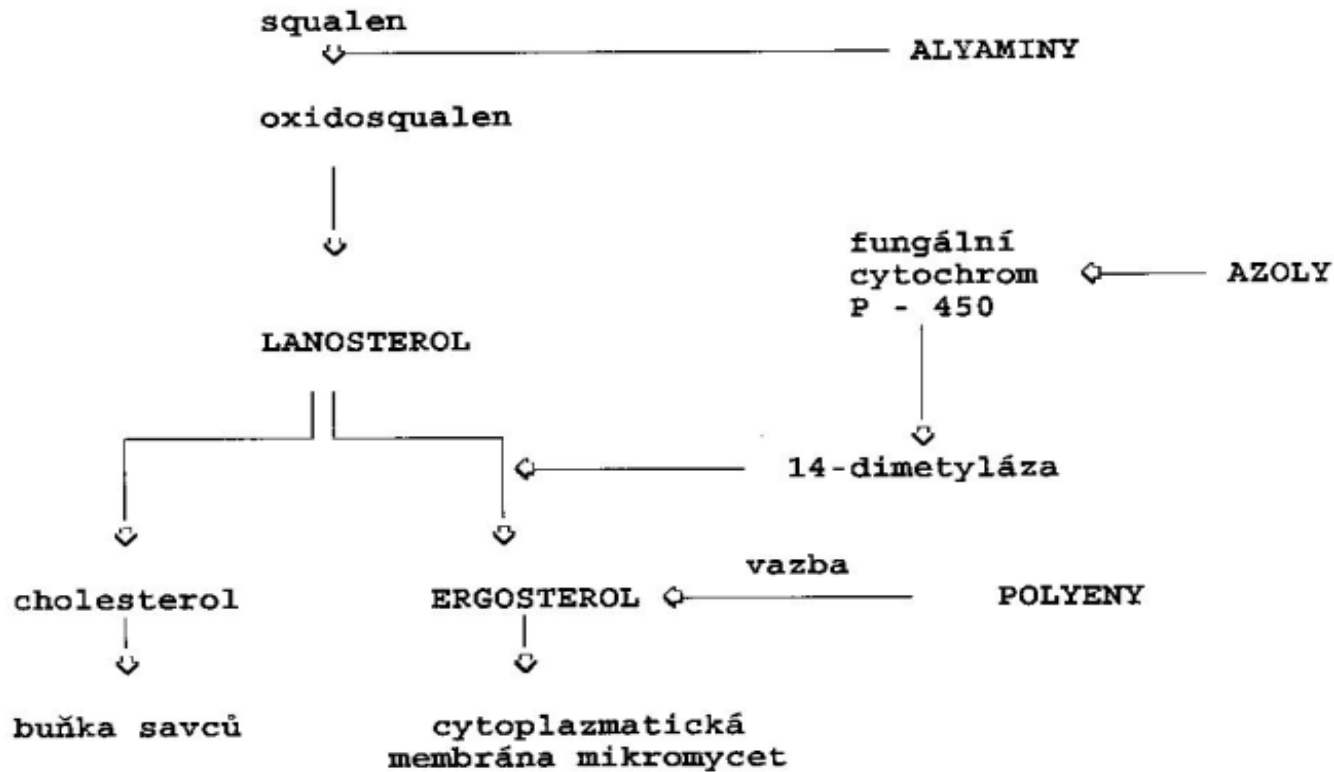
25°C
Sabouraud



Segretain, IP, 1959: *Penicillium marneffe*

Photo from Prof K Y Yuen

Mechanizmy účinku antimykotik



Antimetabolity (Uracil) → FLUCYTOSIN

Inhibice syntézy 1,3-D-Glukanu → ECHINOKANDINY

Destrukce dělicího vřeténka → GRISEOFULVIN