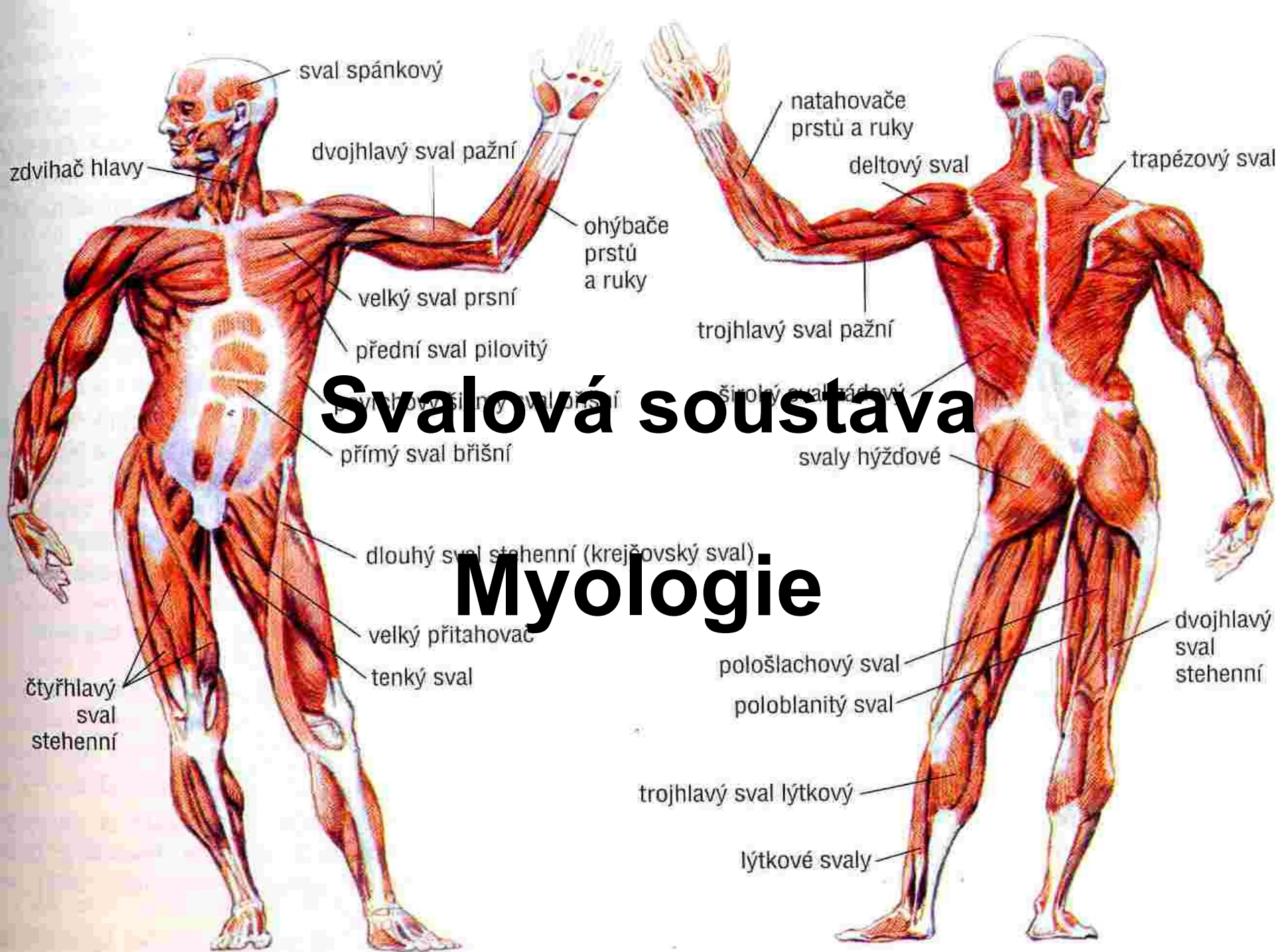

# Svalová soustava

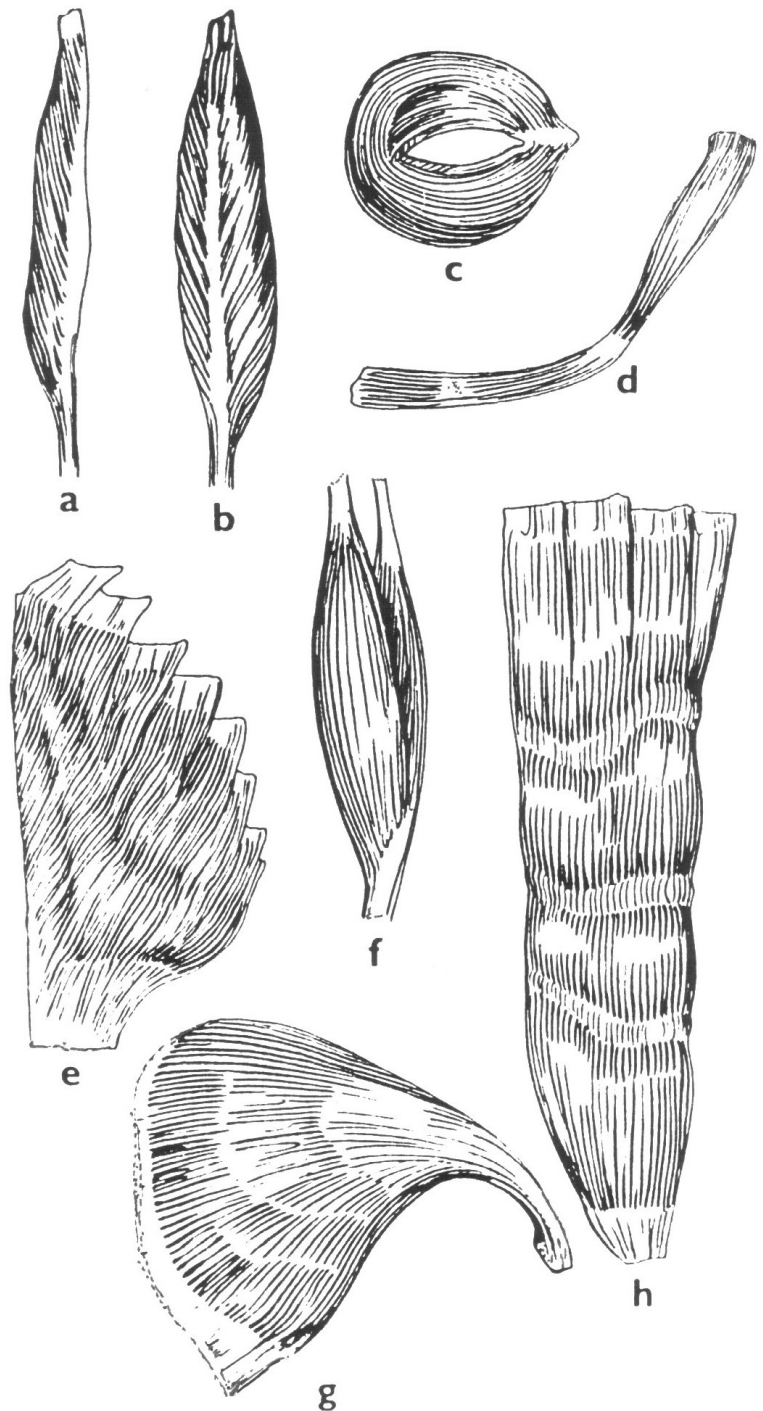
# Myologie

# Obecný popis svalů:

- tvořeny příčně pruhovanou svalovou tkání
- 600 svalů, většina z nich je párová
- svaly tvoří asi 1/3 tělesné váhy
  - ✓ svaly dolní končetiny 56%
  - ✓ svaly horní končetiny asi 28%
  - ✓ trupu a hlavy okolo 16%
- spojují se s kostmi - **kosterní svaly**
- spojují se s kůží - **kožní svaly**
- spojují s kloubními pouzdry (brání jejich uskřinutí) – **kloubní svaly**

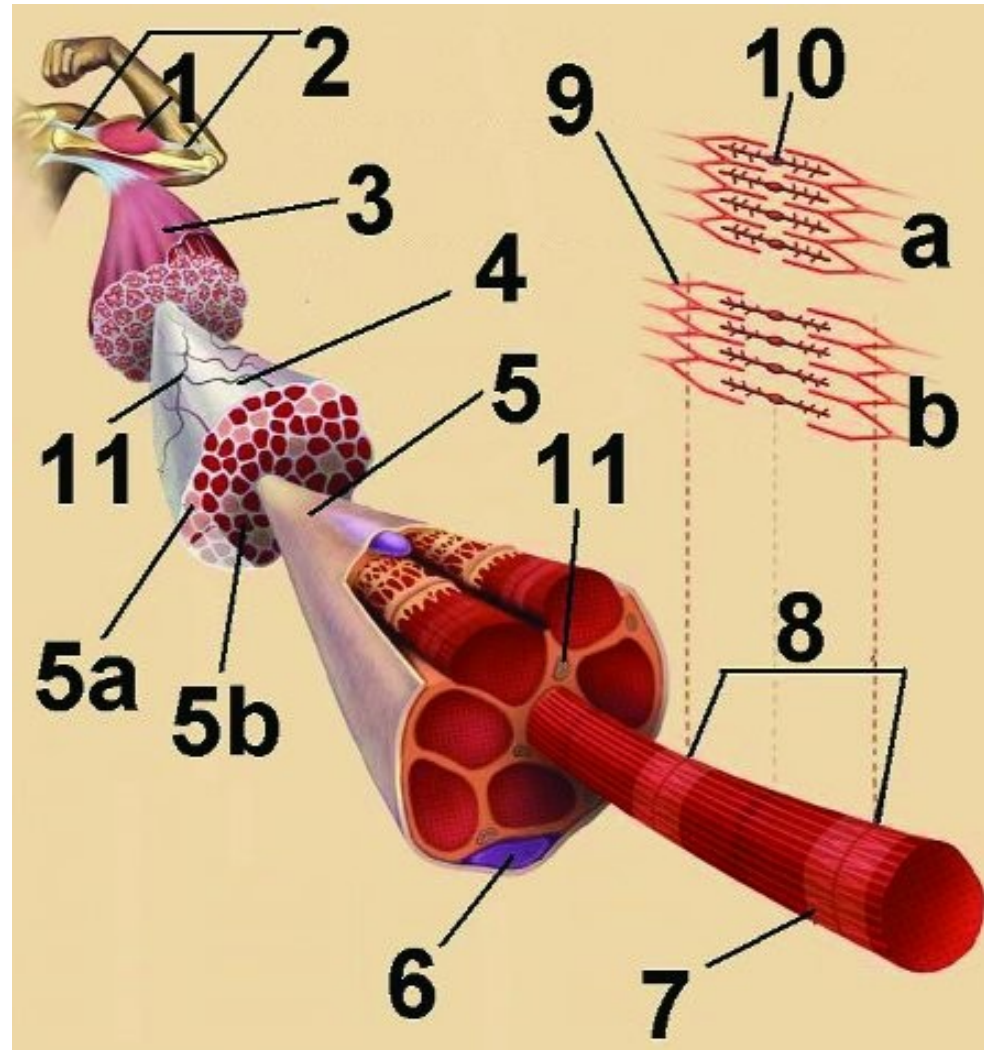
# Tvar svalů:

- Dlouhé svaly
- Ploché svaly
- Krátké svaly
- Kruhové svaly



# Skladba svalů:

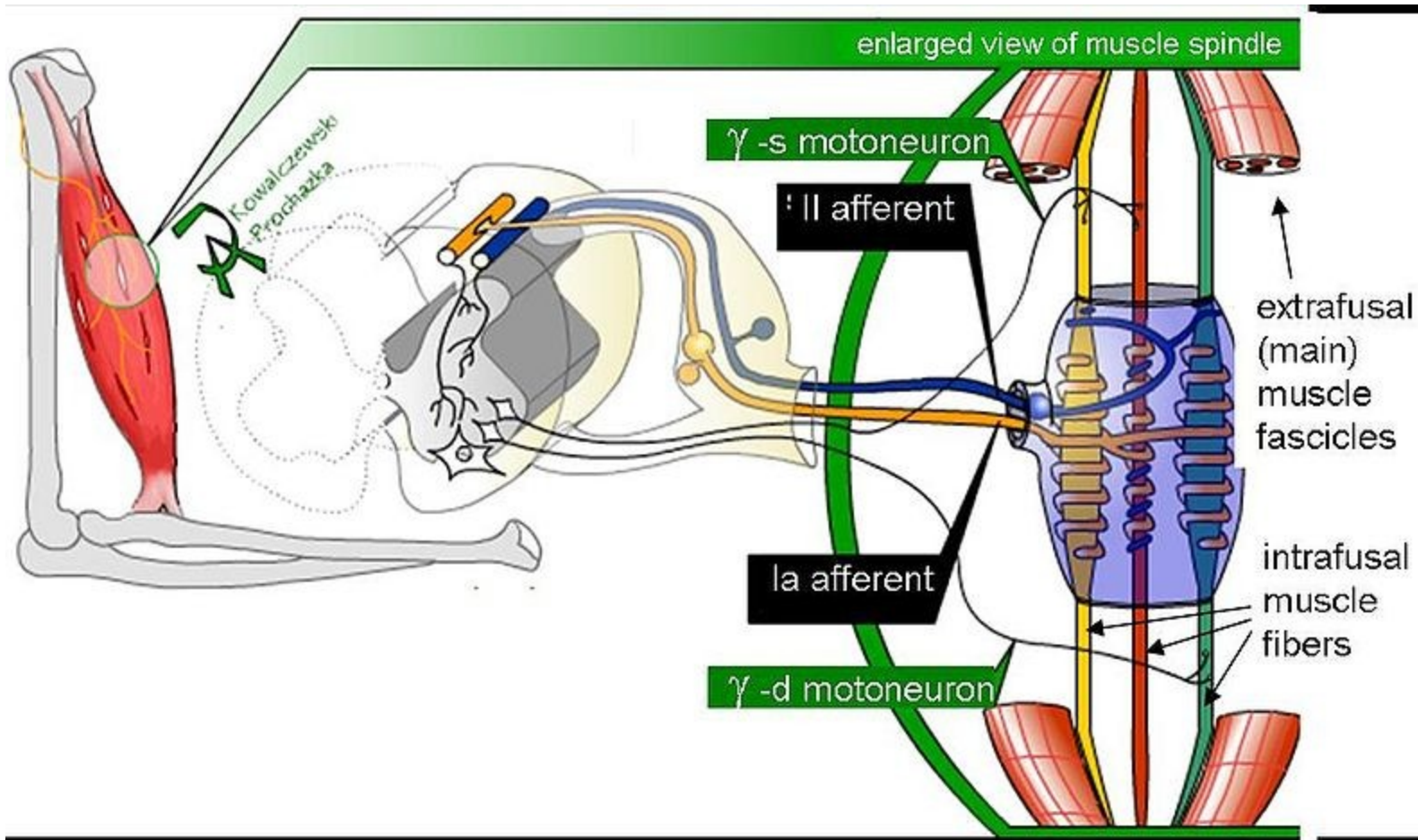
- Různý počet vláken se spojuje vazivem v **primární snopce**
- objemnějších svalů se snopečky spojují v **sekundární snopce**
- sval je bohatě zásobený nervy, krevními i mízními cévami





# Nervové zajištění svalu:

- **Motorické** – nervosvalová motorická ploténka
- **Senzorické** – nervosvalové vřeténko

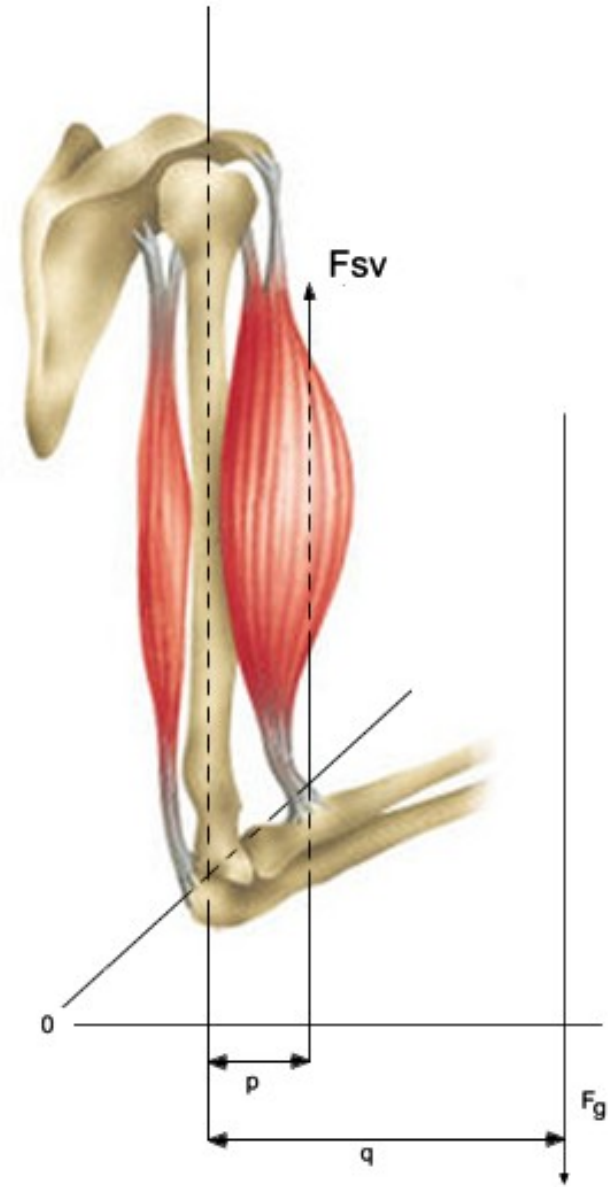


# Popis svalu:

**masitou část** – svalové břicho  
(*venter musculi*)

**část šlašitou** - (*tendo musculi*)

- **aponeuróza** (šlacha rozprostřena do plochy)
- Začátek svalu - méně pohyblivý (*caput musculi*),
- Úpon svalu – pohyblivější, distálnější (*cauda musculi*)



# Funkce svalů:

- dva typy svalového stahu:
- **Izotonická kontrakce**, při které se mění délka svalu (například při zvedání břemene).
- **Izometrická kontrakce**, při níž sval vykonává statickou činnost, nemění délku, ale jeho akce je patrná ve změně napětí svalového břicha
- **svalový tonus** - každý sval trvale (i v klidu) ve stavu určitého napětí

Tonus klesá ve spánku, v teple, v bezvědomí, v narkóze, po ztrátě inervace svalu.

- **Posturální svaly** (antigravitační) jsou takové svaly, které svým trvale zvýšeným tonusem zabezpečují vzpřímené držení těla (svaly zad, hýžd'ové svaly, extenzory dolních končetin a svaly žvýkací)
- **Analýza pohybu svalů** – složitá (svalů, které daný pohyb **vyvolávají** + svaly, které reflexně znehybňují sval v přípojových míst – takzvané **fixátory** + svaly neutralizují nežádoucí pohyb – **neutralizační** + korigování svaly na opačné straně těla

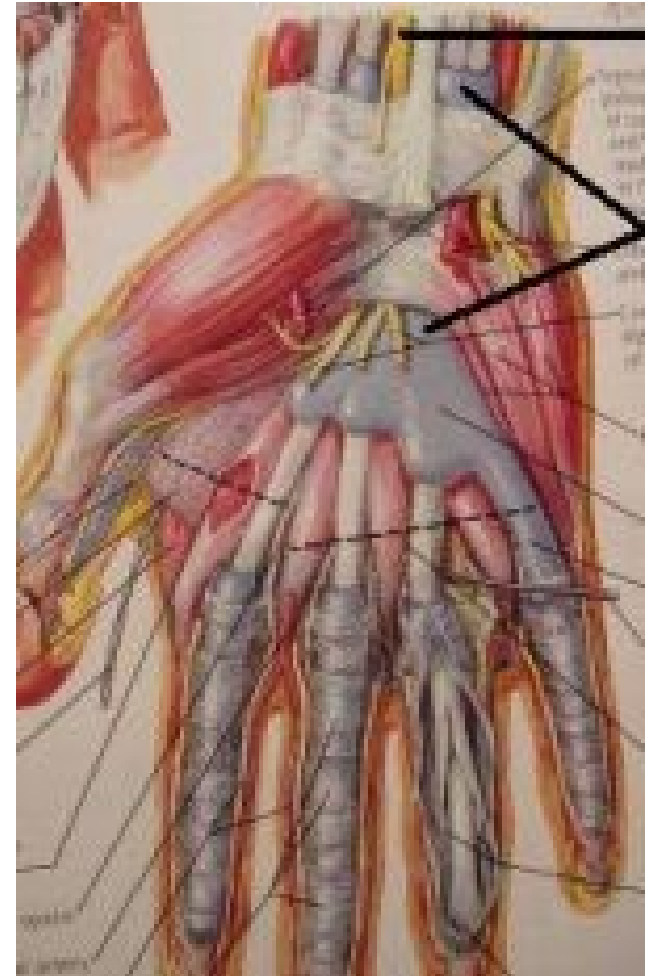

# **Rozdělení svalů podle funkce směrového působení:**

- **Synergisté**
- **Antagonisté**
- **Agonisté**
- **Hlavní svaly**
- **Pomocné svaly**
- **Neutralizační svaly**
- **Fixační svaly**
- **Jednokloubové svaly**
- **Vícekloubové svaly**
- **Flexory**
- **Extenzory**
- **Adduktory**
- **Abduktory**
- **Rotátory**
- **Pronátory**
- **Supinátory**

# Pomocná svalová zařízení:

- **Svalové fasci**  
(povázky)
- **Šlachové pochvy** –  
*vaginae tendinum*  
(složení jako kloubní  
pouzdra)
- **Kladky** (*trochleae*)
- **Tíhové váčky** (*bursae  
synoviales*)

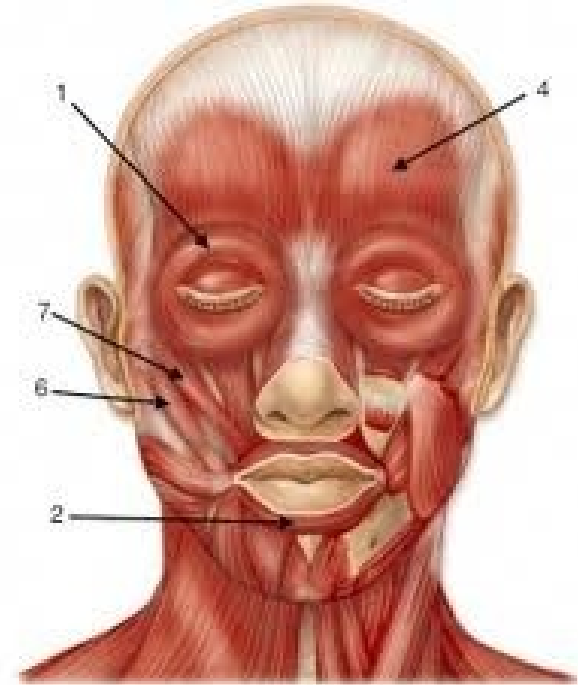


# Svaly hlavy:

## mimické a žvýkací svaly

### Mimické:

- uloženy v podkoží obličeje
- podmiňují výraz obličeje, emocionální stavy
- součástí komplexu sdělovací motoriky člověka (vnější řeč, zpěv)
- všechny inervovány VII. hlavovým nervem  
– *n. facialis*



# Svaly lební klenby:

*m. epicranius: dvě části*

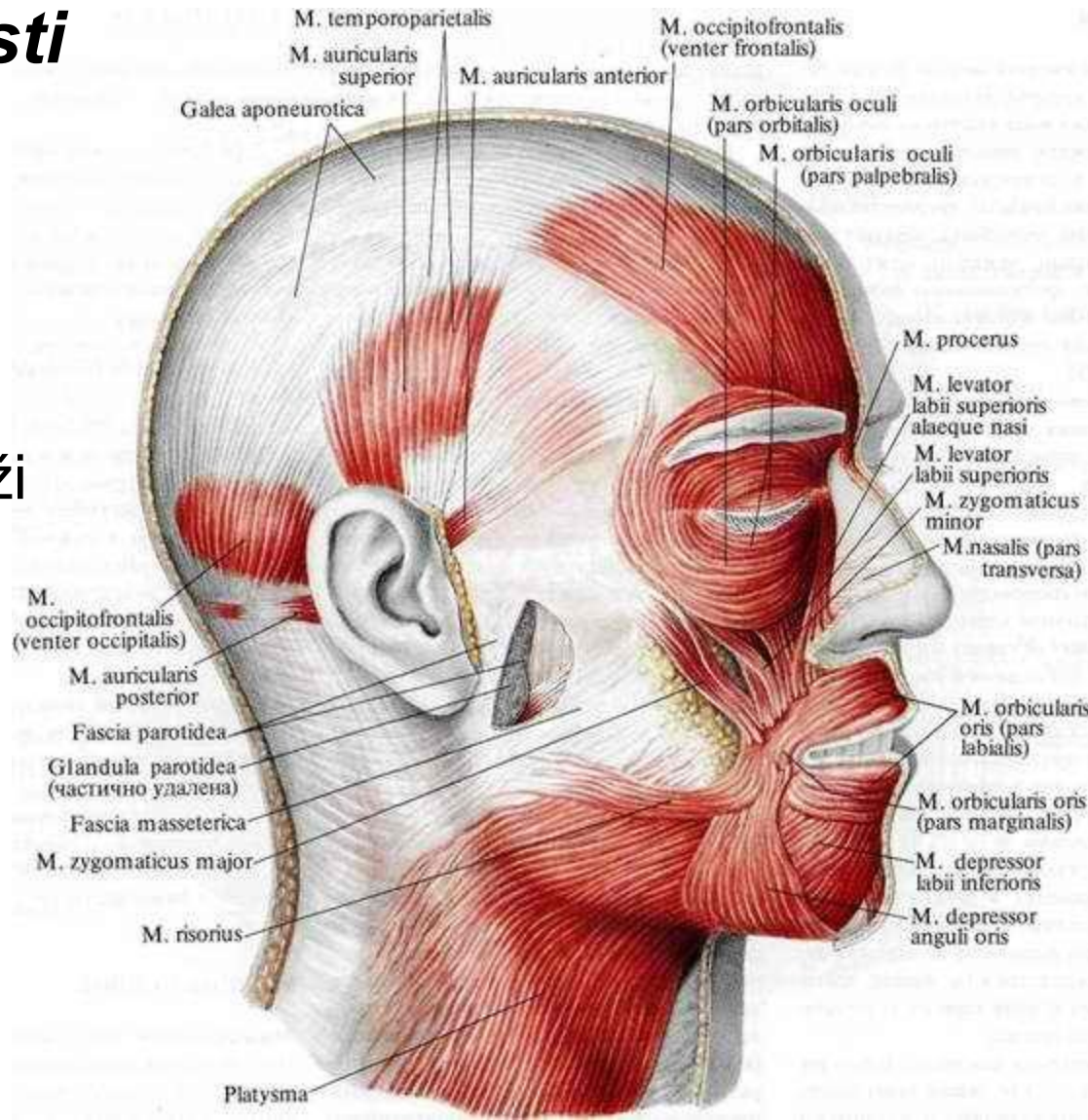
## 1. *M. occipitofrontalis*

**Začátek:**

- ***venter occipitalis*** - na *linea nuchae superior*
- ***venter frontalis*** – v kůži čela v okolí glabely a obočí

**Úpon:** *galea aponeurotica*

**Funkce:** zvedá vnitřní okraj obočí, vrásky



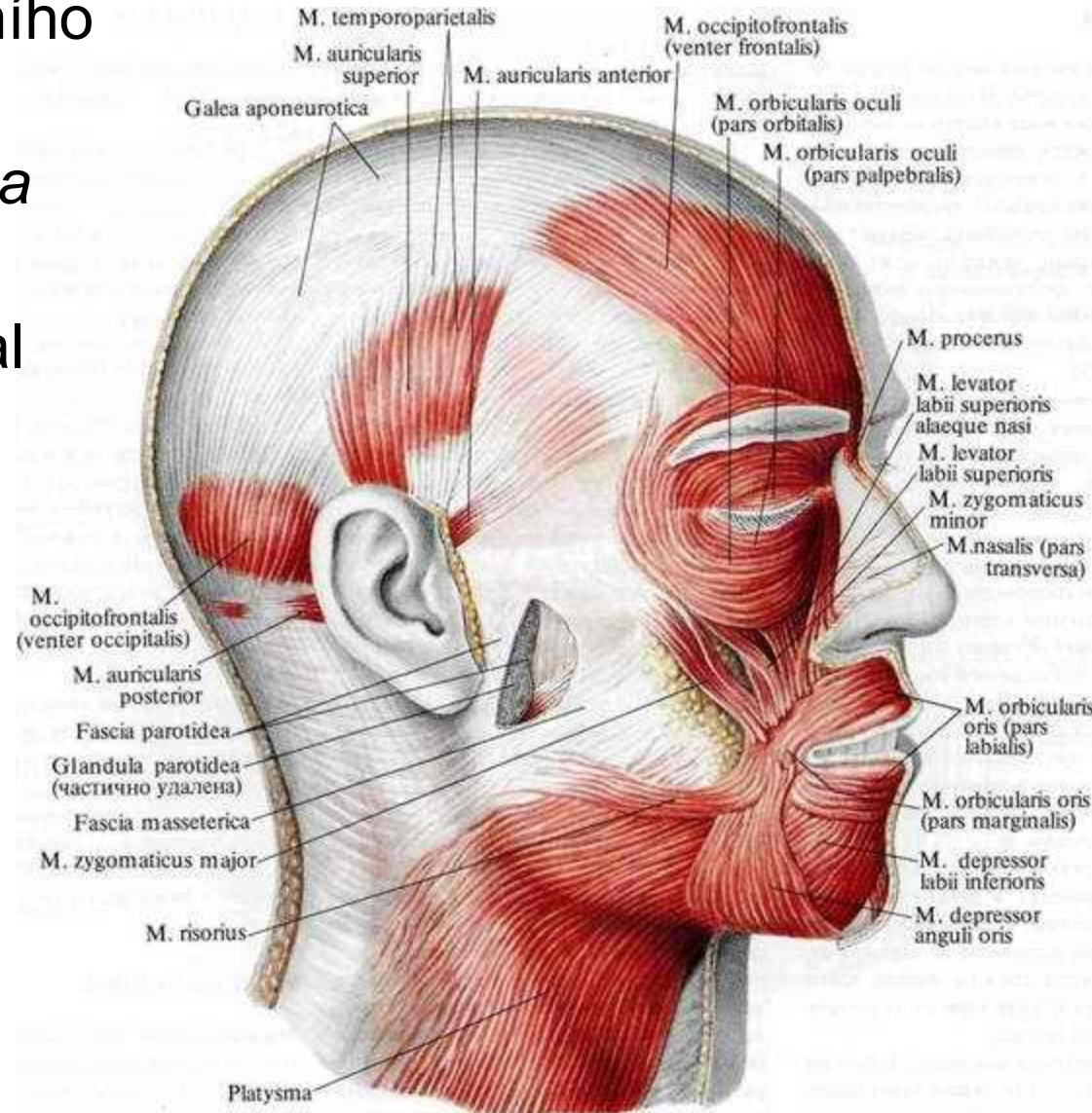


## 2. *M. temporoparietalis*

**Začátek:** kůže v okolí ušního boltce

**Úpon:** laterální okraj *galea aponeurotica*

**Funkce:** rudimentární sval

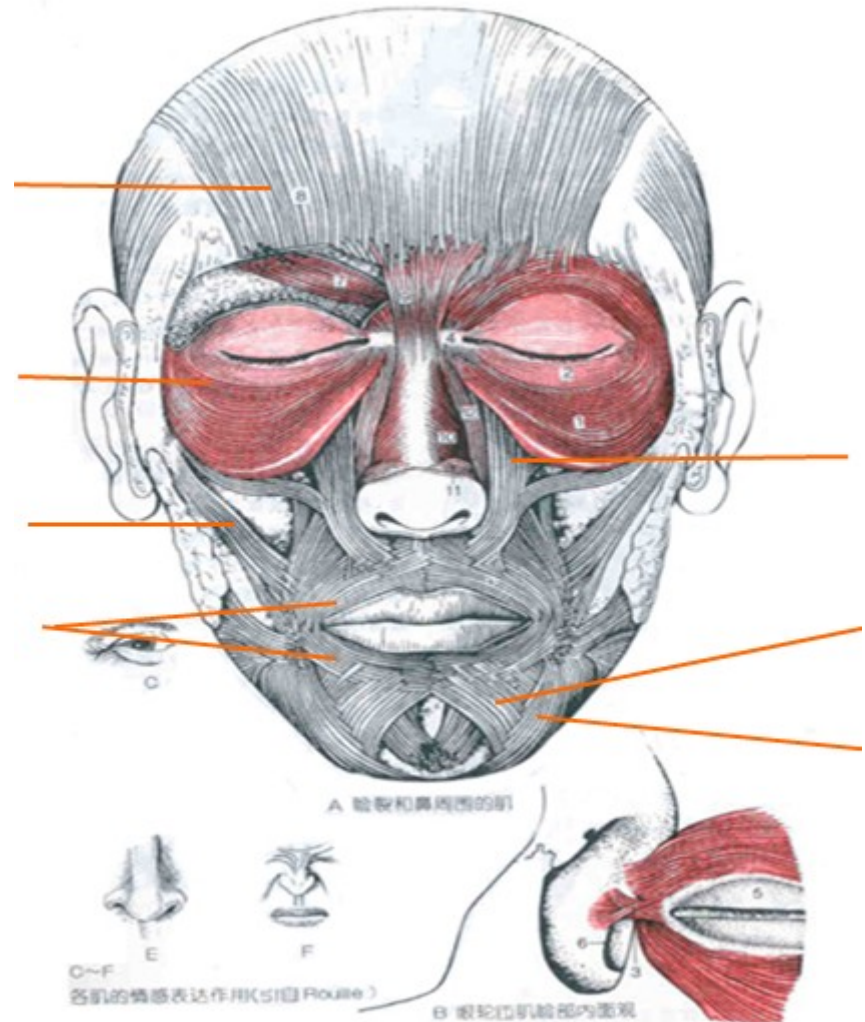


# Svaly oční štěrbiny:

## 1. *M. orbicularis oculi*:

**Začátek a úpon:** začíná cirkulárně ve vchodu očníce a ve víčkách

**Funkce:** zužuje a uzavírá oční štěrbinu, laterální okraj vrásky, mediální snopce rozšiřují slzný váček

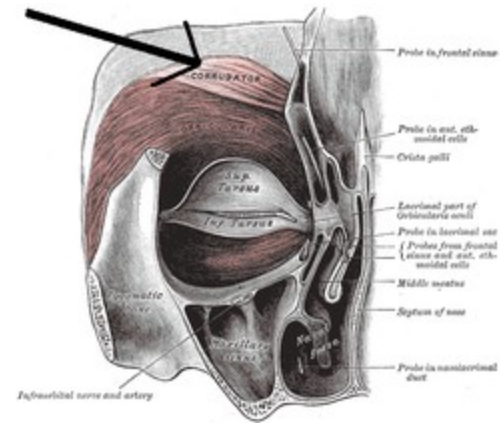
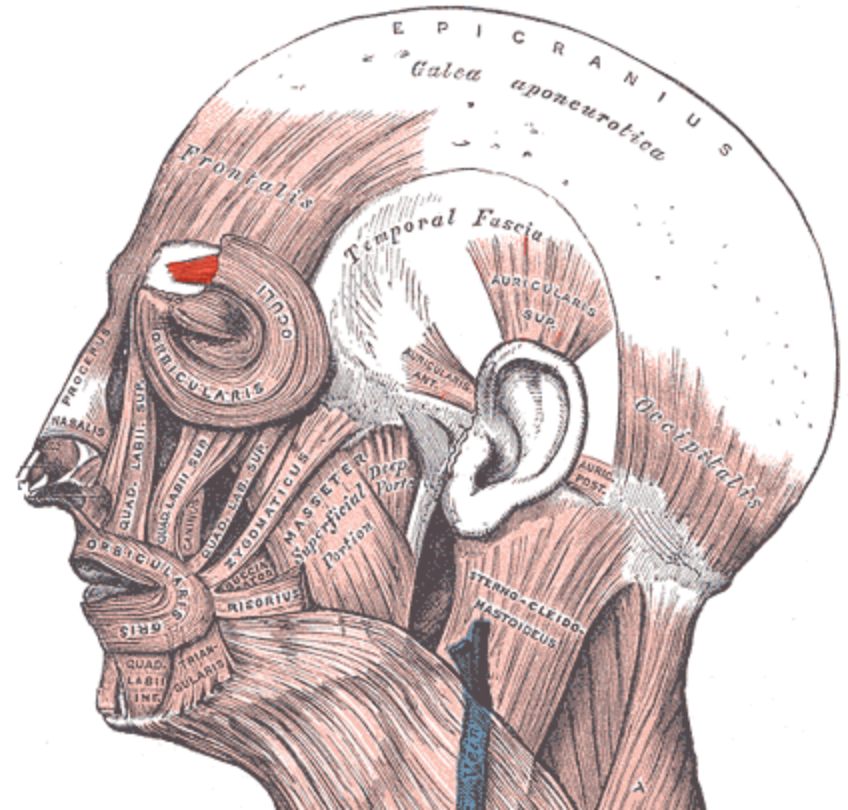


# ***M. corrugator supercilii:***

**Začátek:** nad kořenem nosním

**Úpon:** prostupuje *m. orbicularis oculi* a nad středem obočí se spojuje s kůží čela

**Funkce:** svislé rýhy nad kořenem nosu

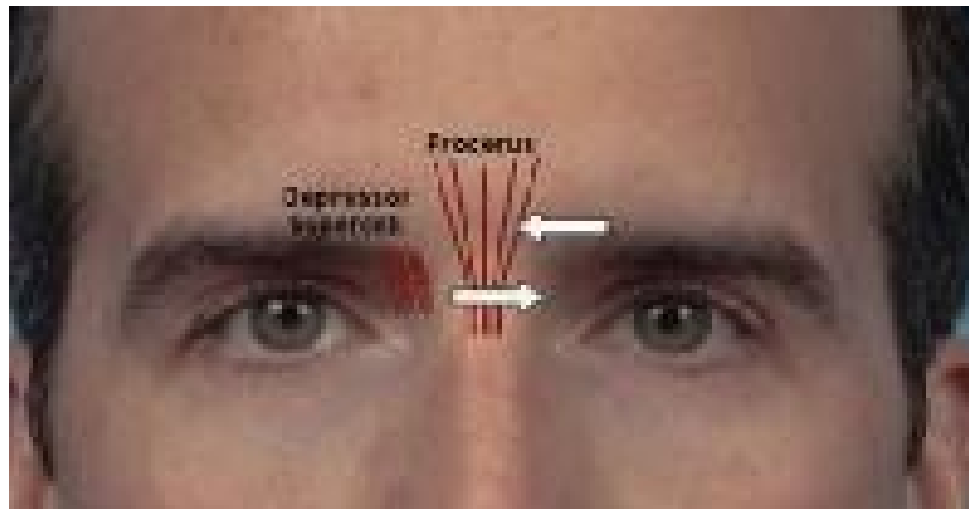
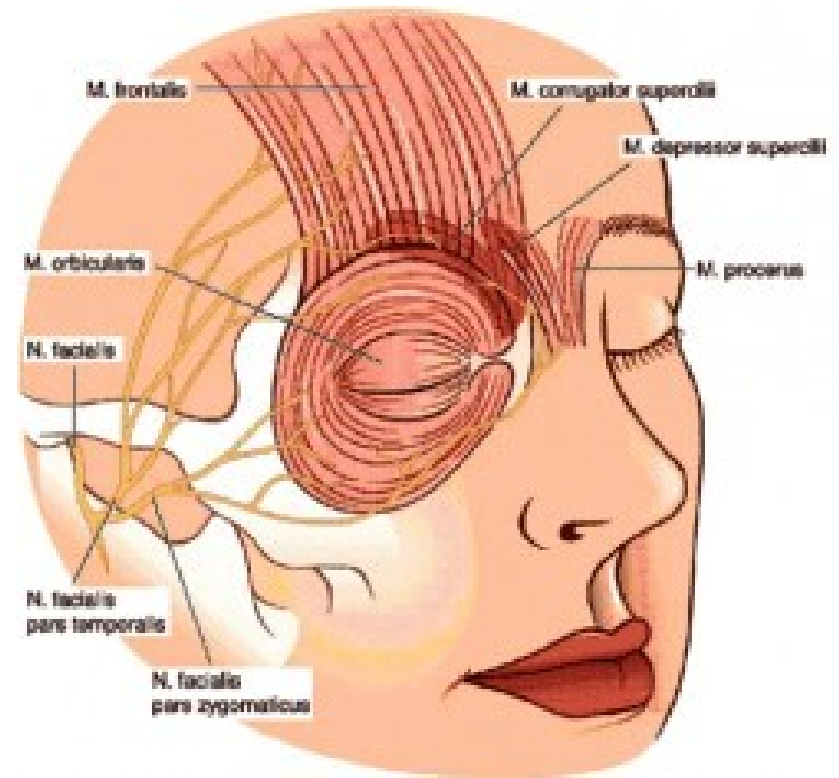


# ***M. procerus:***

**Začátek:** vazivo na  
nosním hřbetu

**Úpon:** vějířovitě do kůže  
v oblasti glabely

**Funkce:** v místě nosního  
kořene vytváří příčnou  
vrásku





# Svaly zevního nosu:

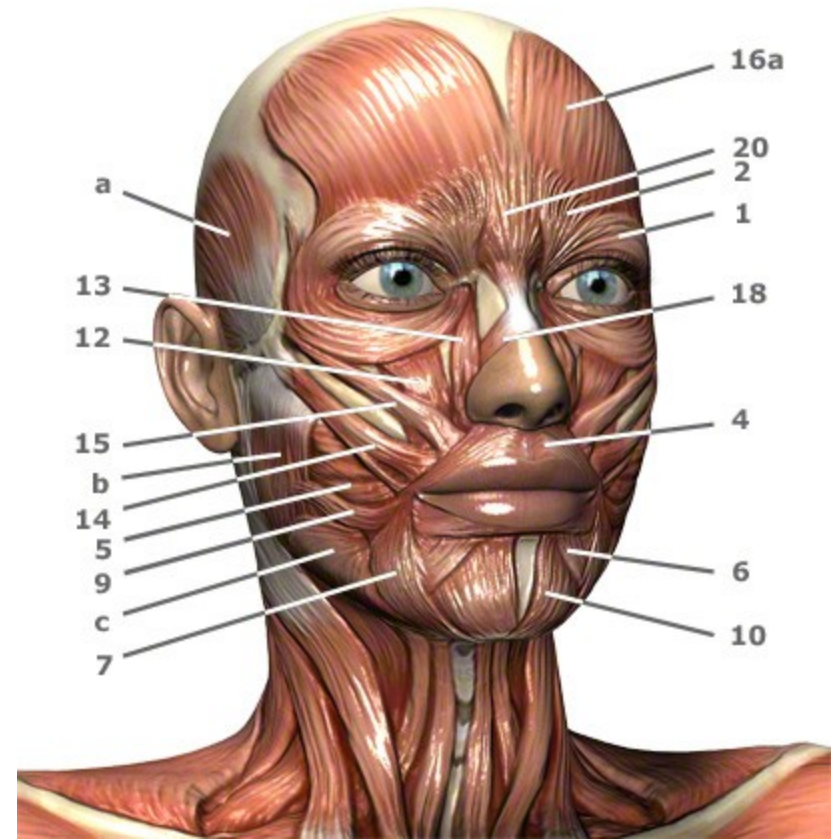
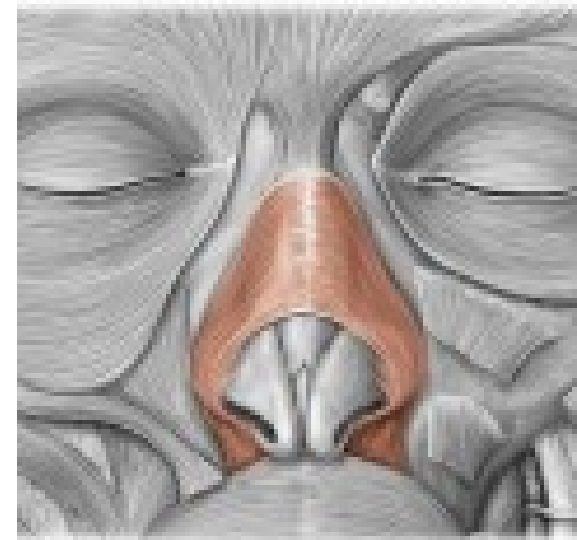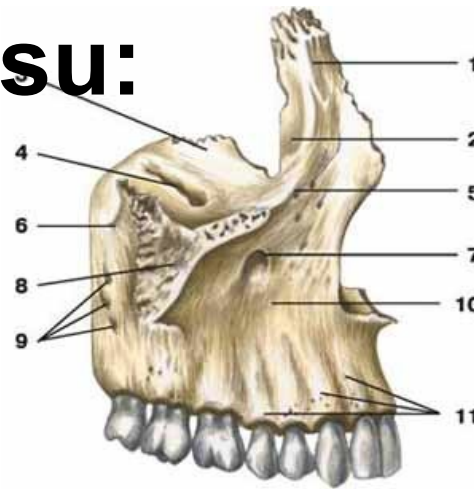
## *M. nasalis:*

**Začátek:** *jugum*

*alveolare* horního  
špičáku a laterálního  
řezáku.

**Úpon:** nosní křídlo,  
membranózní část  
nosního septa, nosní  
hřbet

**Funkce:** zužuje nosní  
dírký, táhne  
chrupavčitou část  
nosu dolů.



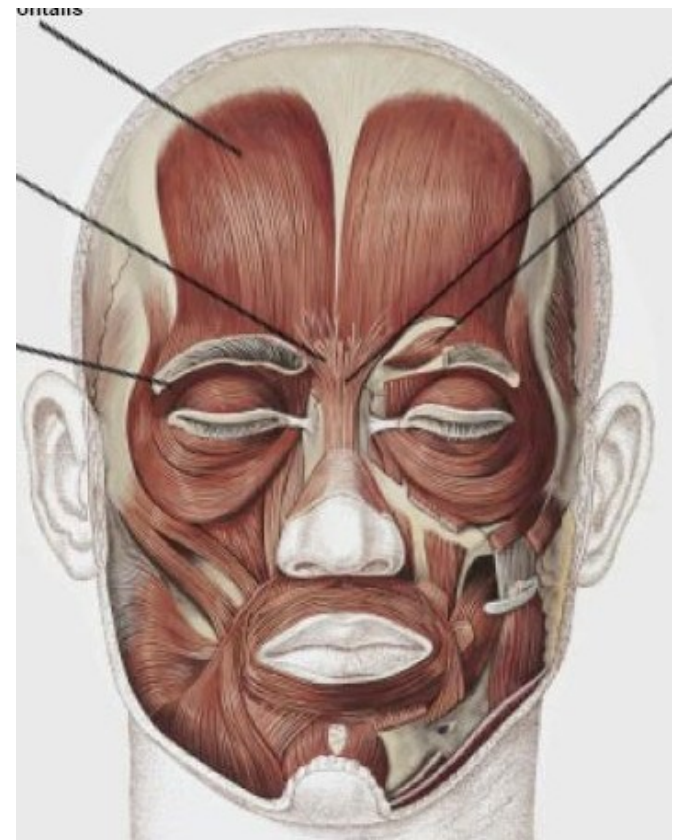
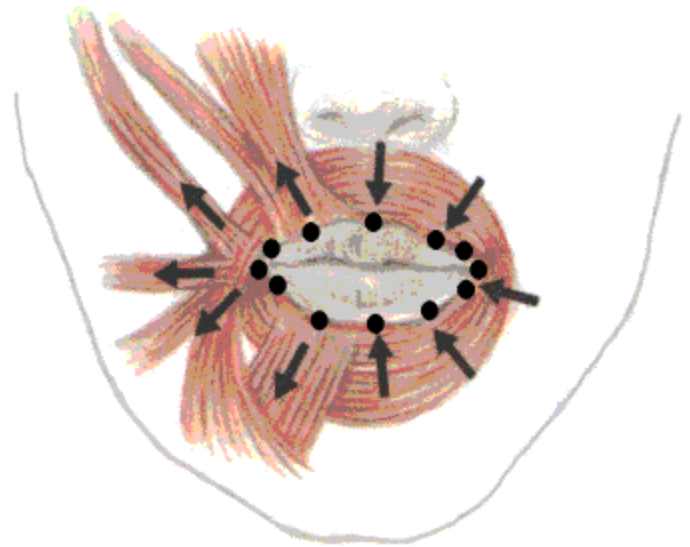
# Svaly ústní štěrbiny:

## *M. orbicularis oris:*

**Začátek:** začíná od snopců okolních svalů, je uložen v obou rtech a obkružuje ústní štěrbinu

**Úpon:** zevně od ústního koutku

**Funkce:** tlačí rty k zubům, uzavírá ústní štěrbinu, ohrnuje a vtahuje



# ***M. levator labii superioris:***

**Začátek:** nad *foramen infraorbitale*  
maxily

**Úpon:** kůže podél *sulcus*  
*nasolabialis*

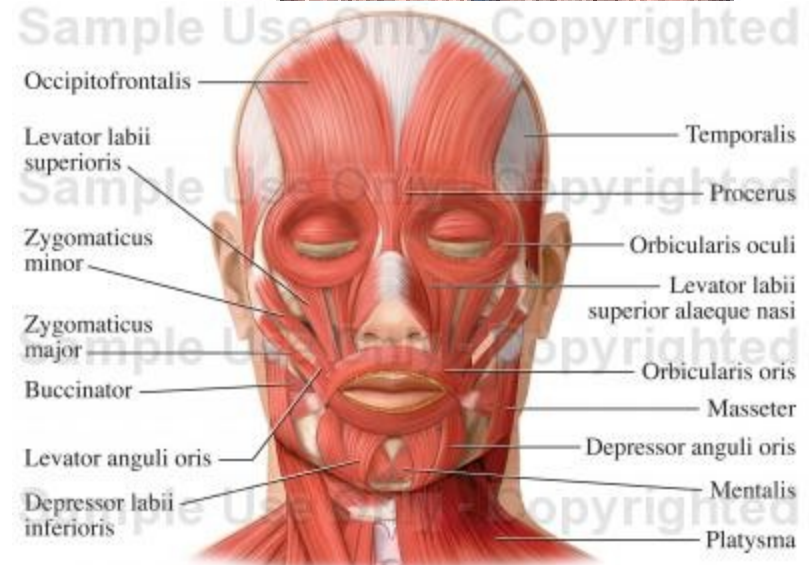
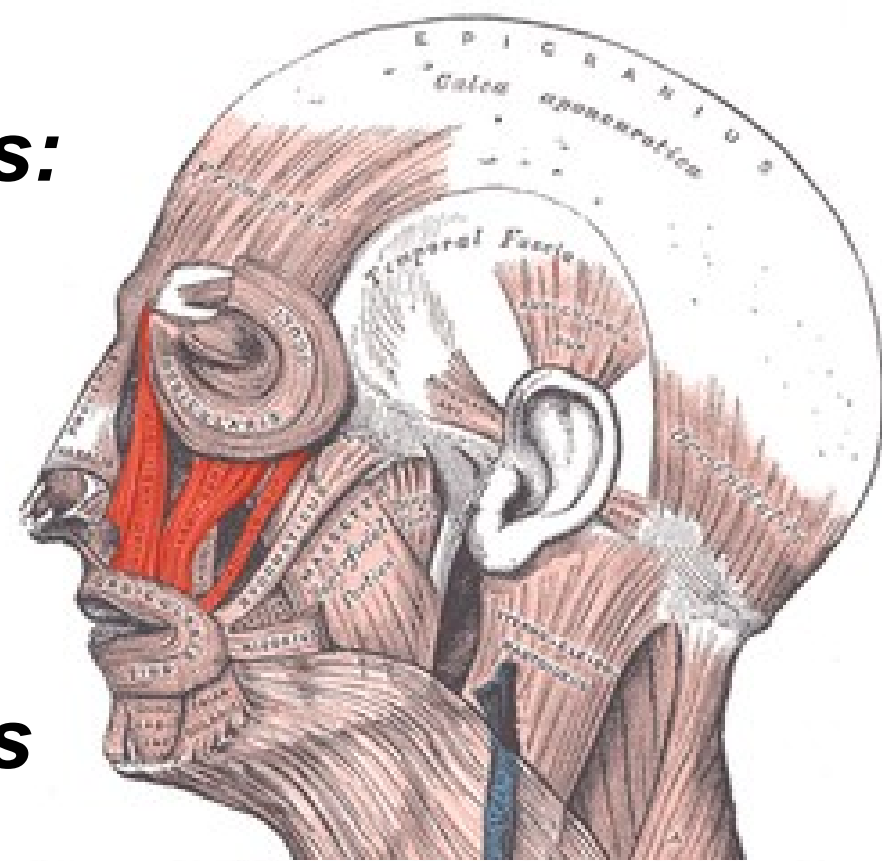
**Funkce:** zvedá horní ret nahoru

# ***M. levator labii superioris*** ***alaeque nasi***

**Začátek:** *processus frontalis*  
*maxillae*

**Úpon:** kůže nosního křídla

**Funkce:** táhne horní ret a nosní  
křídlo nahoru





## ***M. zygomaticus major:***

### **Začátek:**

*processus temporalis ossis zygomatici*

**Úpon:** kůže ústního koutku, částečně vyzařuje i do *m. orbicularis oris*

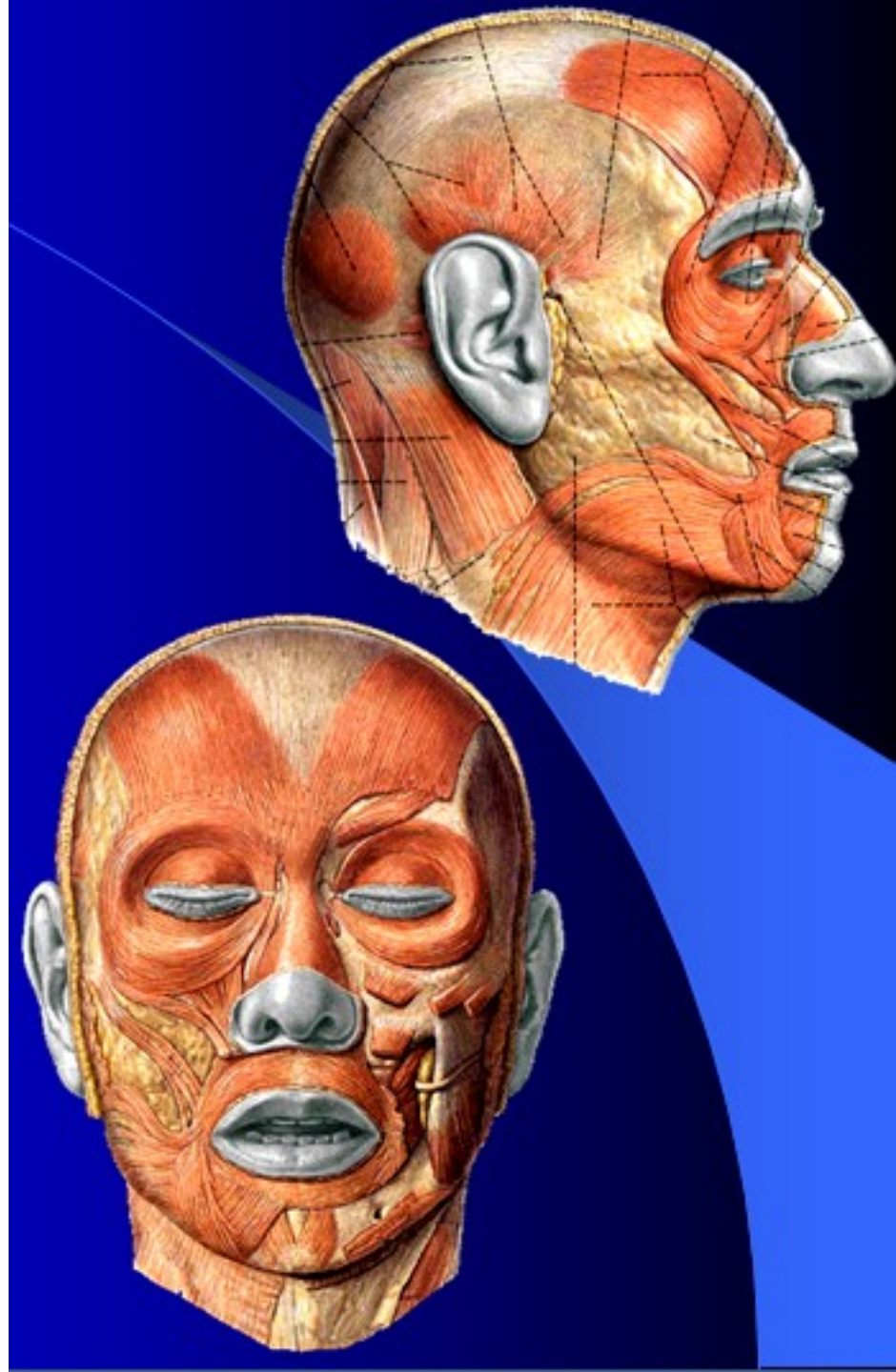
**Funkce:** táhne ústní koutek nahoru a laterálně

## ***M. zygomaticus minor:***

**Začátek:** *corpus ossis zygomatici*

**Úpon:** kůže v *sulcus nasolabialis*, částečně vyzařuje *m. orbicularis oris*

**Funkce:** zvedá horní ret

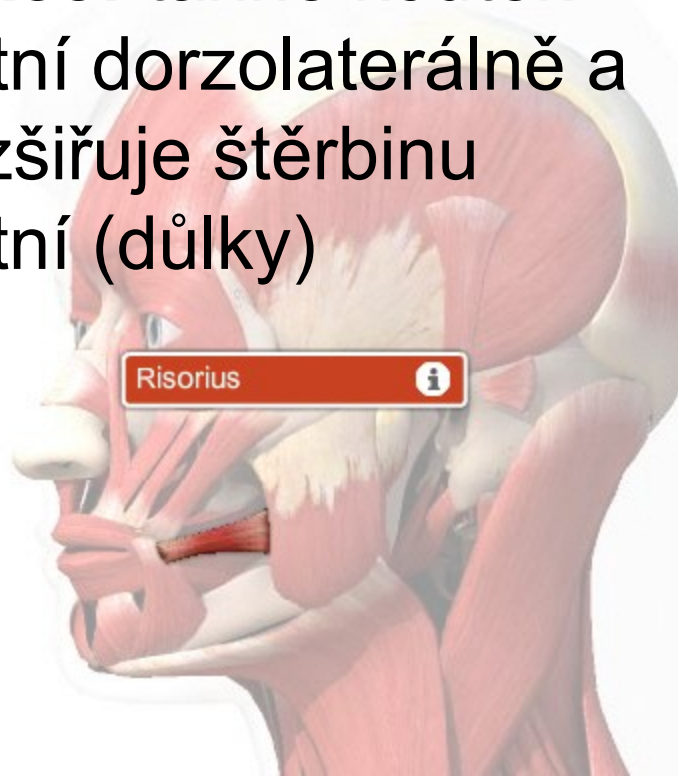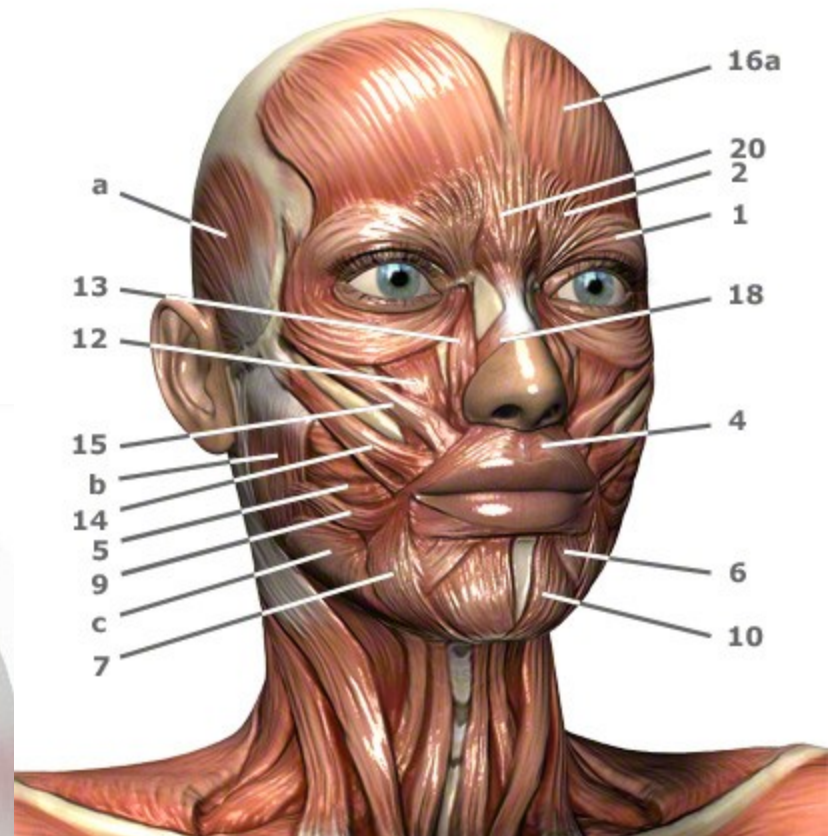


## ***M. risorius:***

**Začátek:** *fascia  
masseterica*

**Úpon:** kůže ústního  
koutku

**Funkce:** táhne koutek  
ústní dorzolaterálně a  
rozšiřuje štěrbinu  
ústní (důlky)



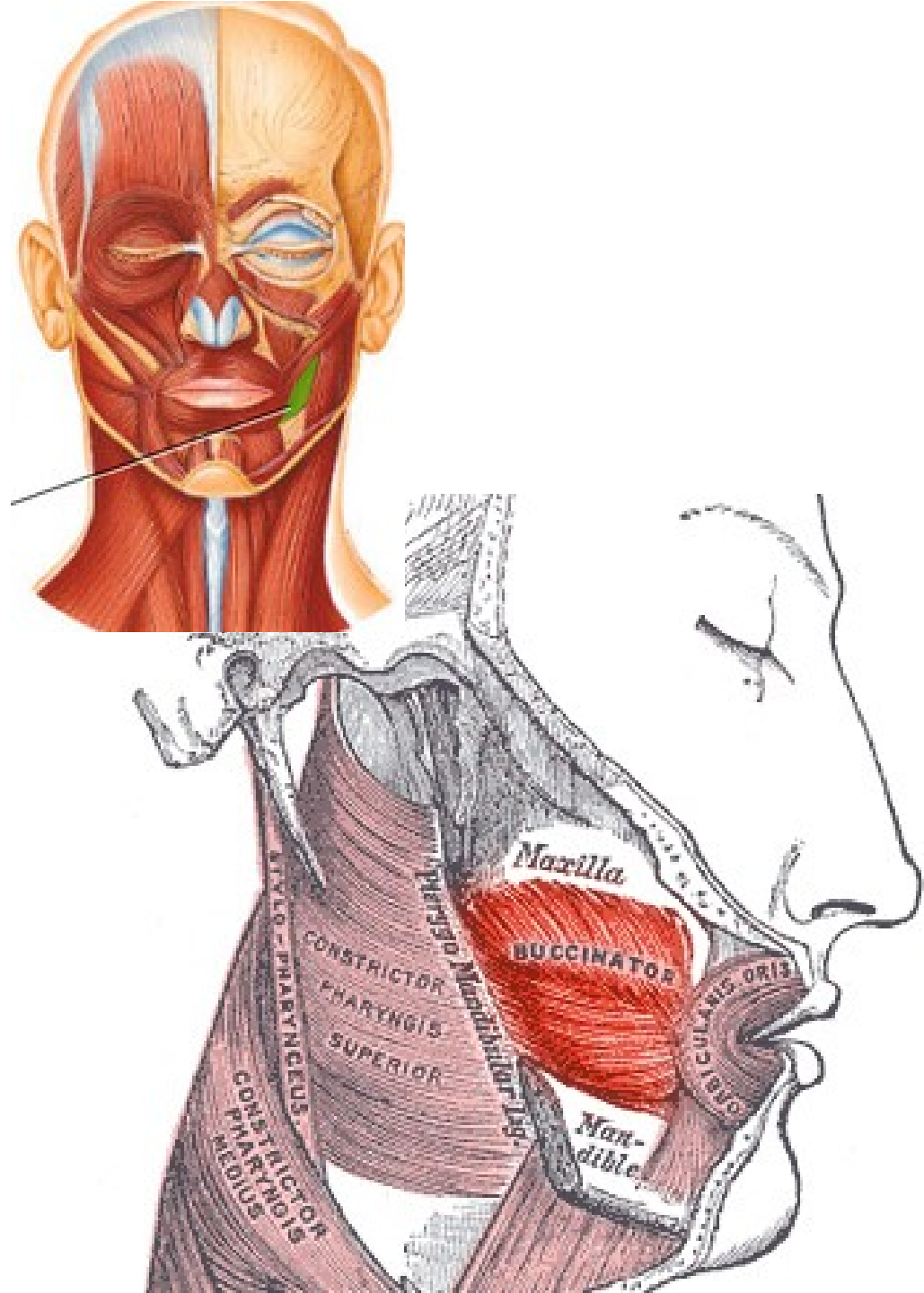


# ***M. buccinator:***

**Začátek:** alveolární výběžek maxily (u stoliček), od alveolárního výběžku mandibuly (u posledních stoliček)

**Úpon:** přechází do *m. orbicularis oris*

**Funkce:** podklad tváří, svým tonickým napětím přitlačuje tváře k zubům, při žvýkání vtlačuje potravu mezi stoličky, (sval „trubačský“)



## ***M. levator anguli oris:***

**Začátek:** *fossa canina  
maxillae*

**Úpon:** do svaloviny ústního  
koutku

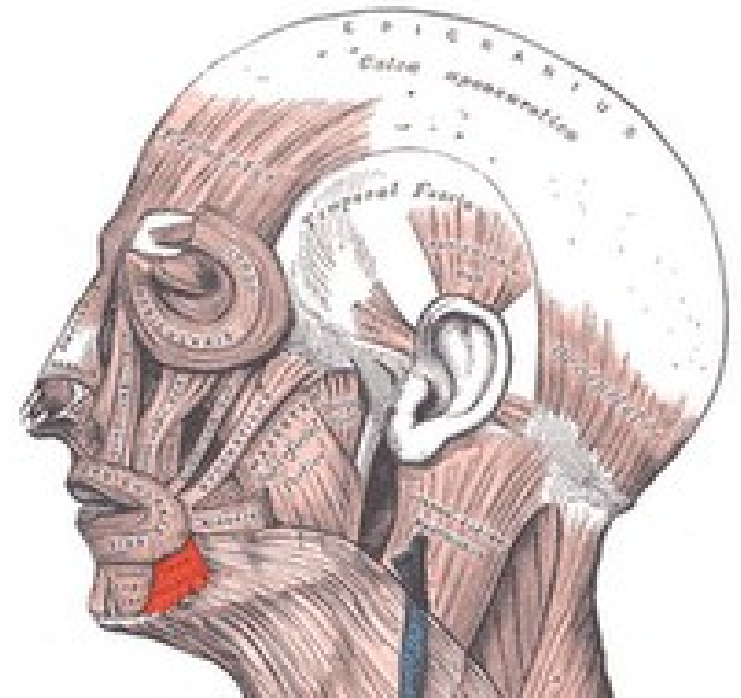
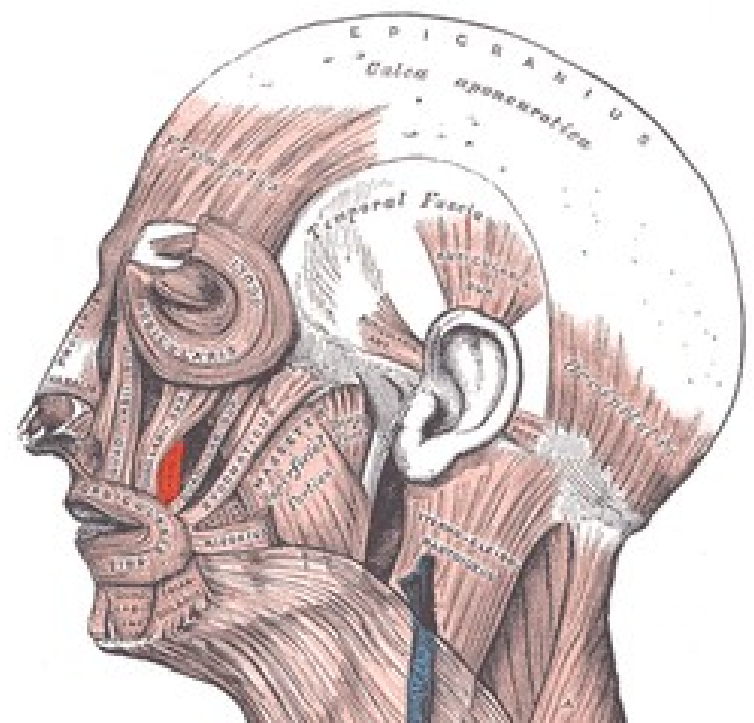
**Funkce:** vytahuje ústní koutek  
nahoru

## ***M. depressor anguli oris:***

**Začátek:** dolní okraj  
mandibuly pod *foramen  
mentale* .

**Úpon:** kůže ústního koutku

**Funkce:** táhne ústní koutek  
dolů

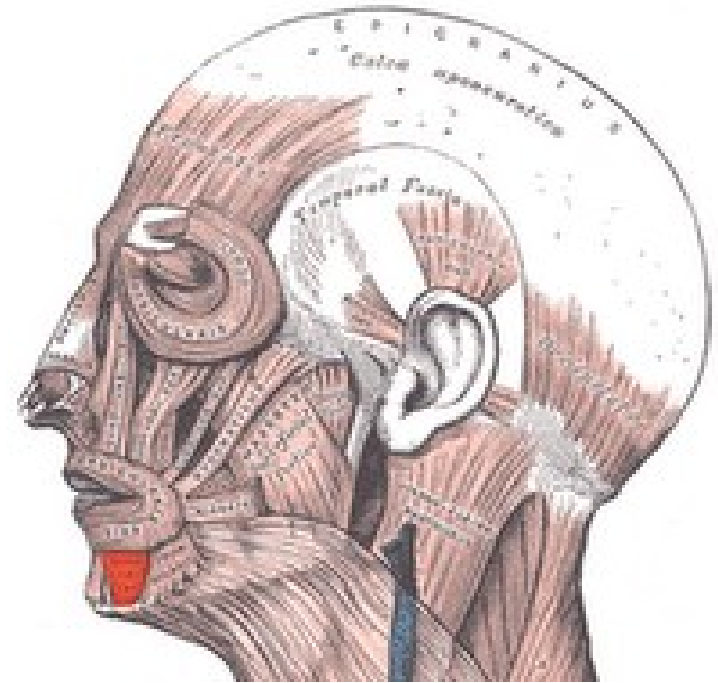


***M. depressor labii inferioris:***

**Začátek:** zevní strana mandibuly pod *m. depressor anguli oris*.

**Úpon:** kůže dolního rtu a brady

**Funkce:** dolní ret táhne dolů a laterálně

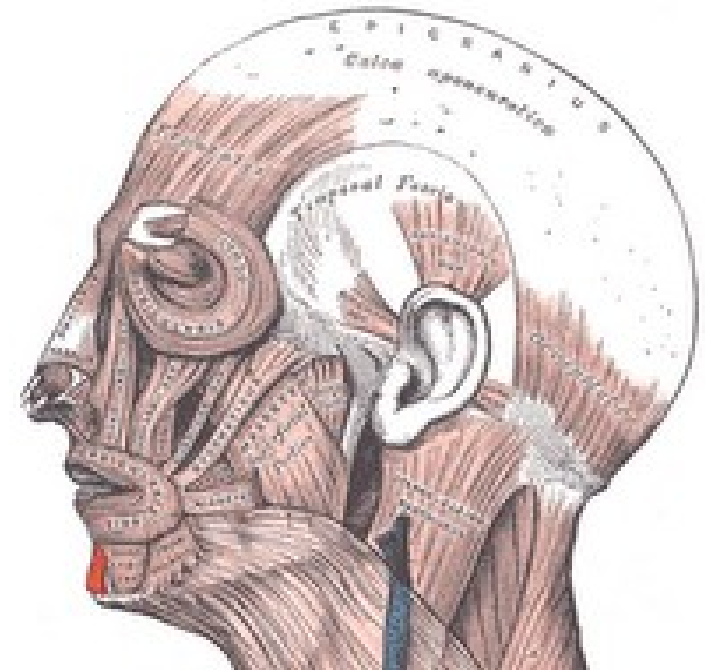

***M. mentalis:***

**Začátek:** *juga alveolaria* dolních řezáků.

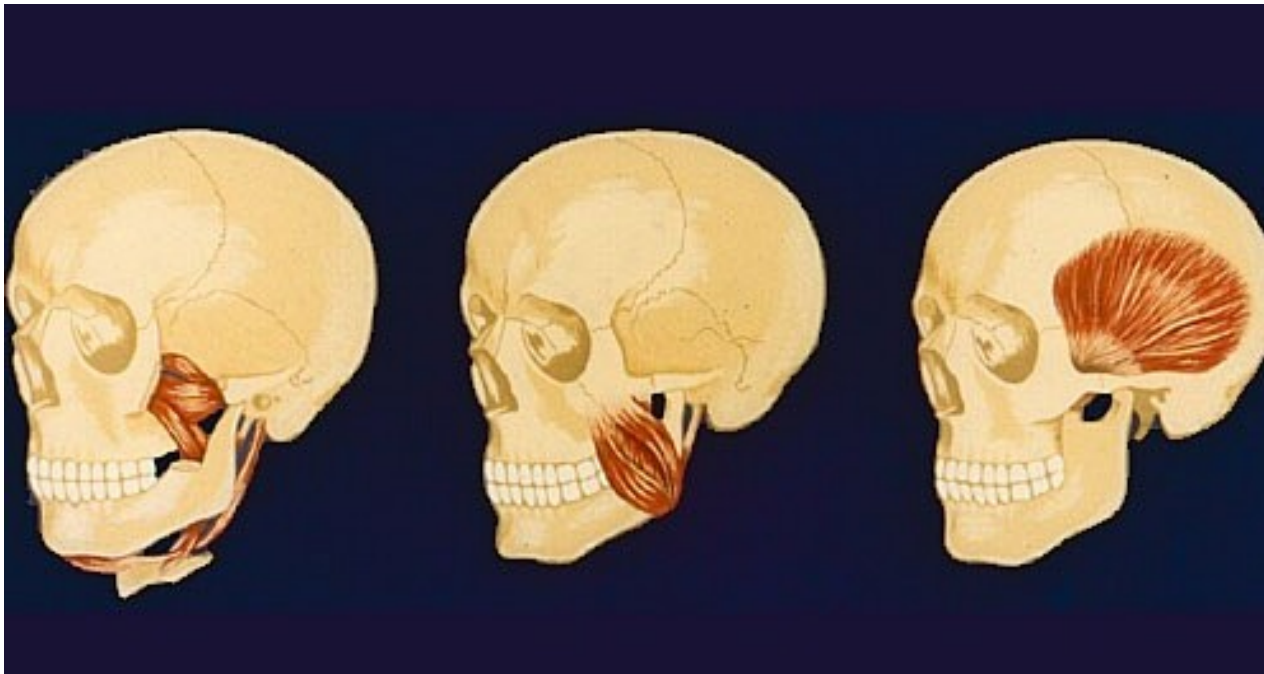
**Úpon:** kůže brady

**Funkce:** dolní ret táhne dopředu a nahoru



# Žvýkácí svaly:

- po obou stranách čelistního kloubu, upínají se na mandibulu
- zajišťují jeho pohyb
- **inervace:** V. hlavového nervu – *n. trigeminus*

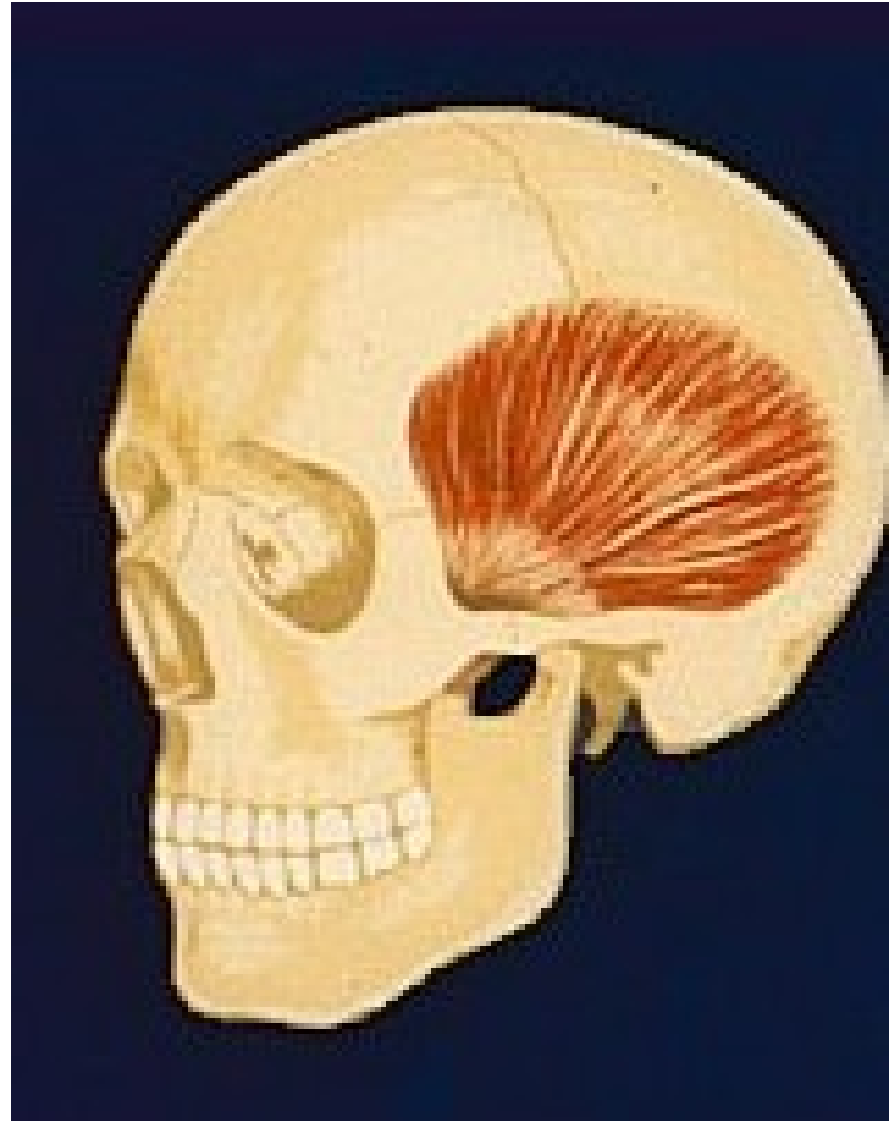


## ***M. temporalis:***

**Začátek:** *linea temporalis inferior*,  
*fossa temporalis*,  
*fascia temporalis*

**Úpon:** *processus coronoideus* a přední  
okraj *ramus mandibulae*

**Funkce:** elevace dolní  
čelisti





## ***M. masseter:***

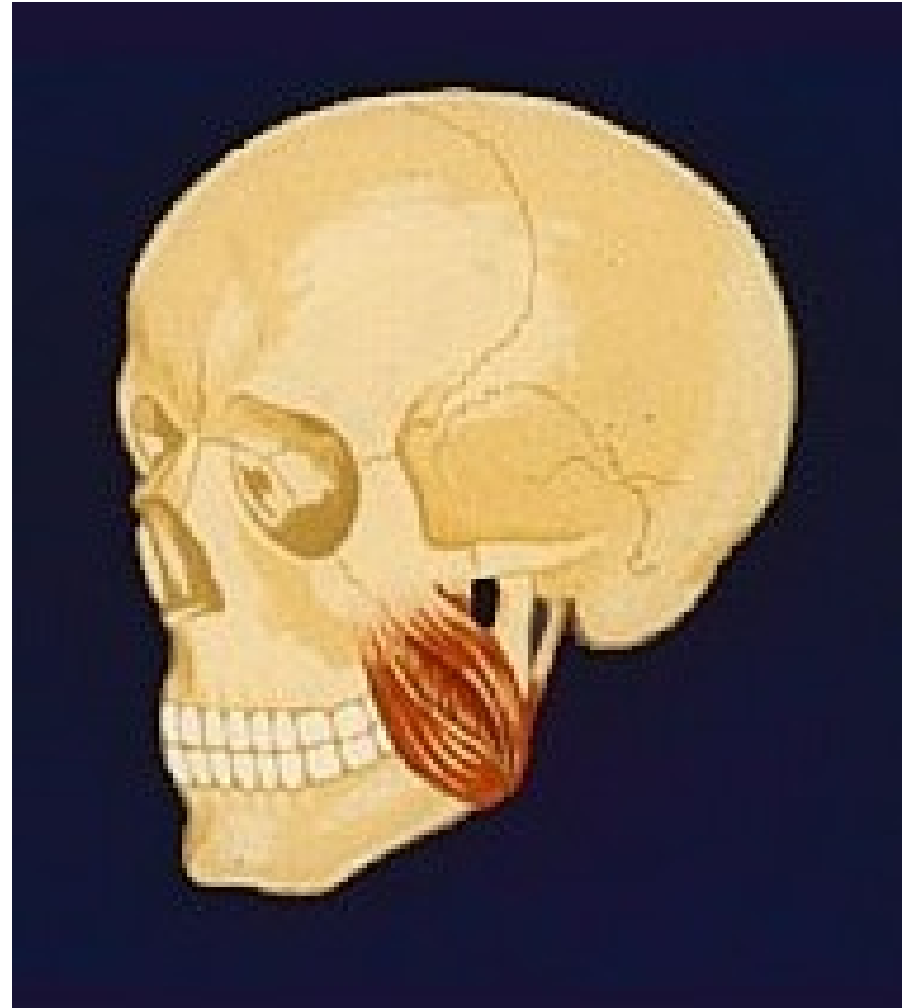
### **Začátek:**

povrchová vrstva – *corpus ossis zygomatici*,

hluboká vrstva – vnitřní plocha *arcus zygomaticus*.

**Úpon:** *tuberositas masseterica* mandibuly

**Funkce:** elevace dolní čelisti



## ***M. pterygoideus medialis: 3***

**Začátek:** *fossa pterygoidea* a *tuber maxillae*

**Úpon:** *tuberositas pterygoidea* mandibuly

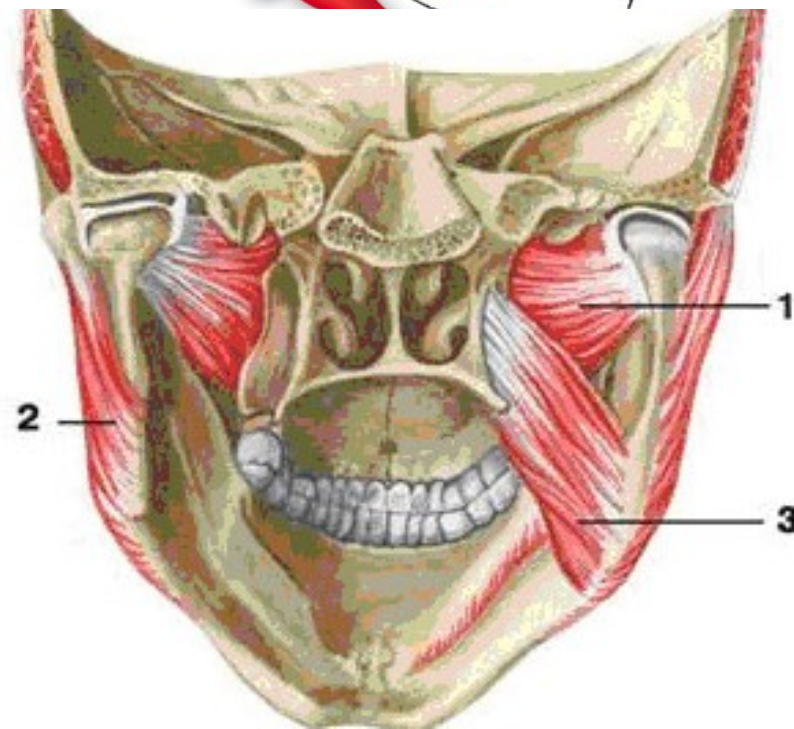
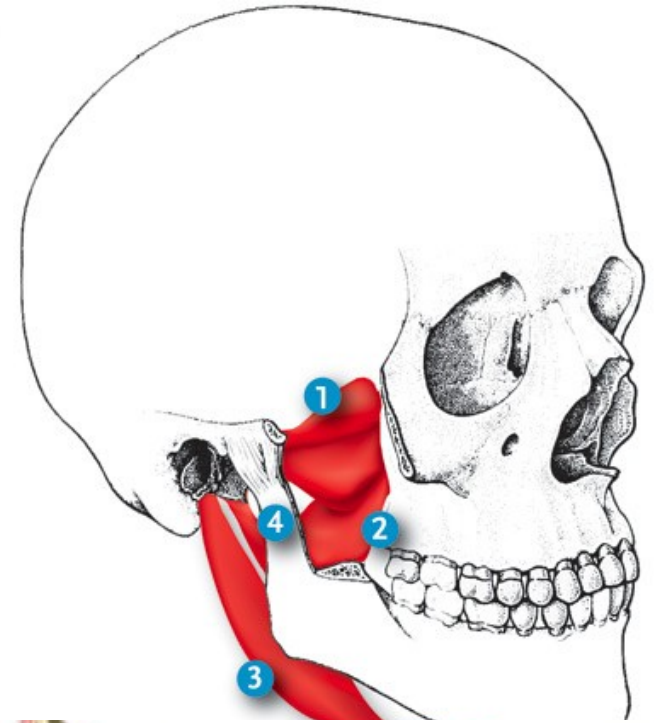
**Funkce:** elevace dolní čelisti a žvýkací pohyby

## ***M. pterygoideus lateralis:1***

**Začátek:** *alae majoris* klínové kosti a *lamina lateralis* křídlatých výběžků os sphenoidale

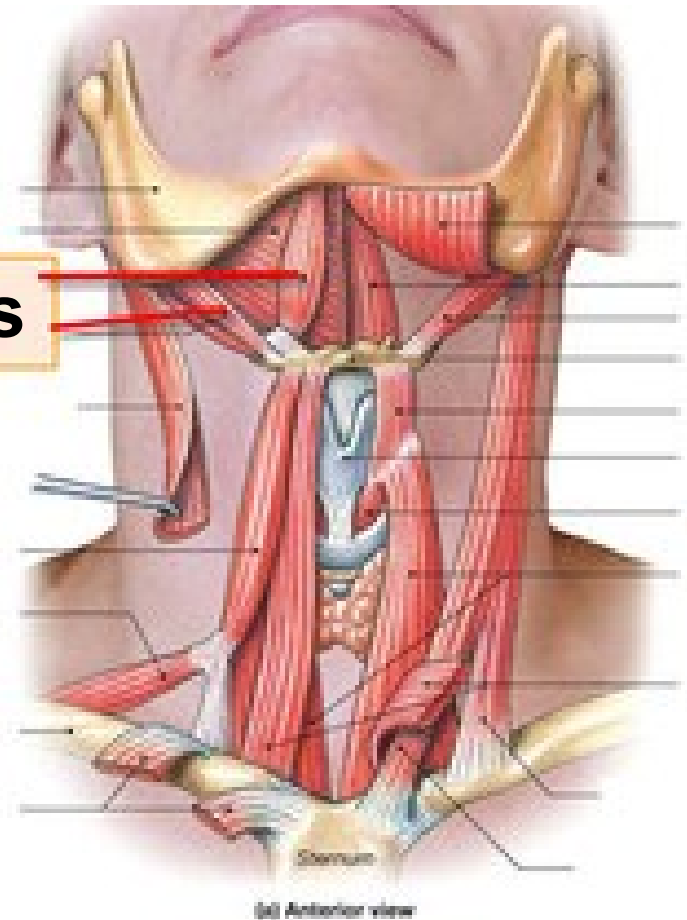
**Úpon:** *fovea pterygoidea* na krčku mandibuly a pouzdro kloubu

**Funkce:** účastní se složitějších žvýkacích pohybů



# Svaly krku:

1. M. platysma
2. M. sternocleidomastoideus
3. Suprahyoidní svaly
4. Infrahyoidní svaly
5. Mm. scaleni
6. Mm. praevertebrales
7. Mm. intervertebrales



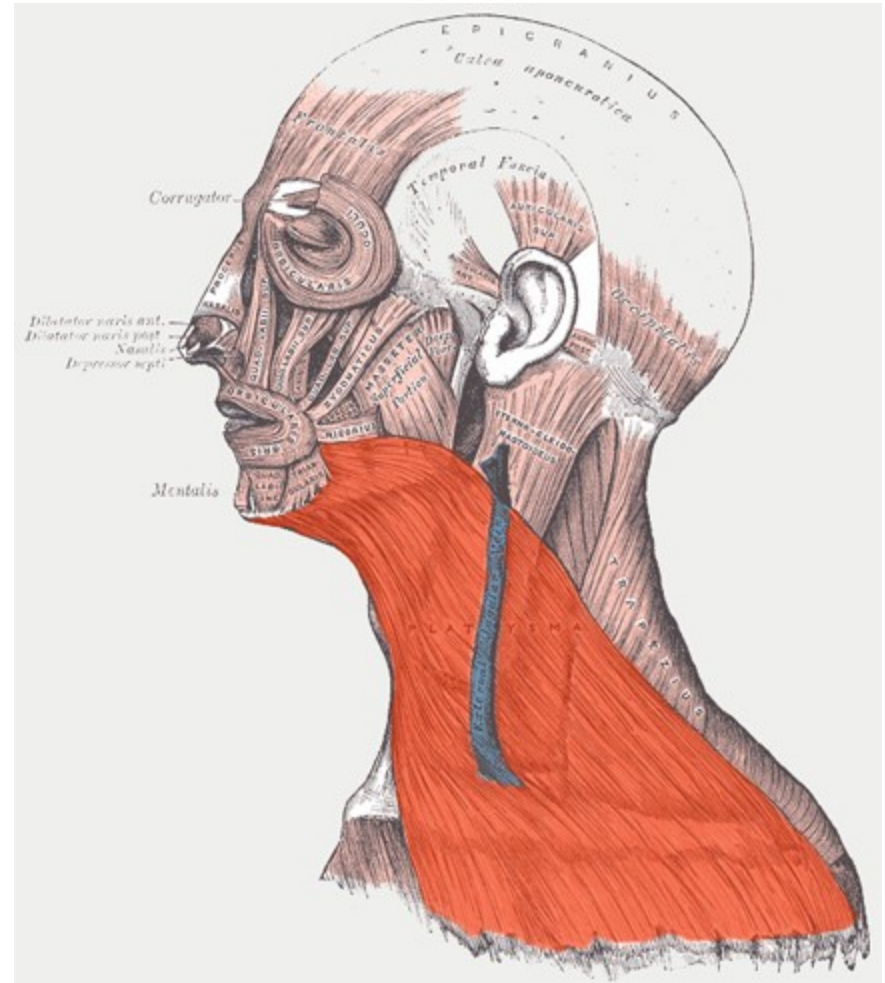
# M. platysma:

**Začátek:** odstupuje od  
hrudní a ramenní  
fascie

**Úpon:** přechází do kůže  
obličeje při bázi  
mandibuly

**Funkce:** umožňuje  
přizpůsobivost kůže při  
pohybech hlavy a krku

**Inervace:** *n. facialis*,  
*plexus cervicalis*



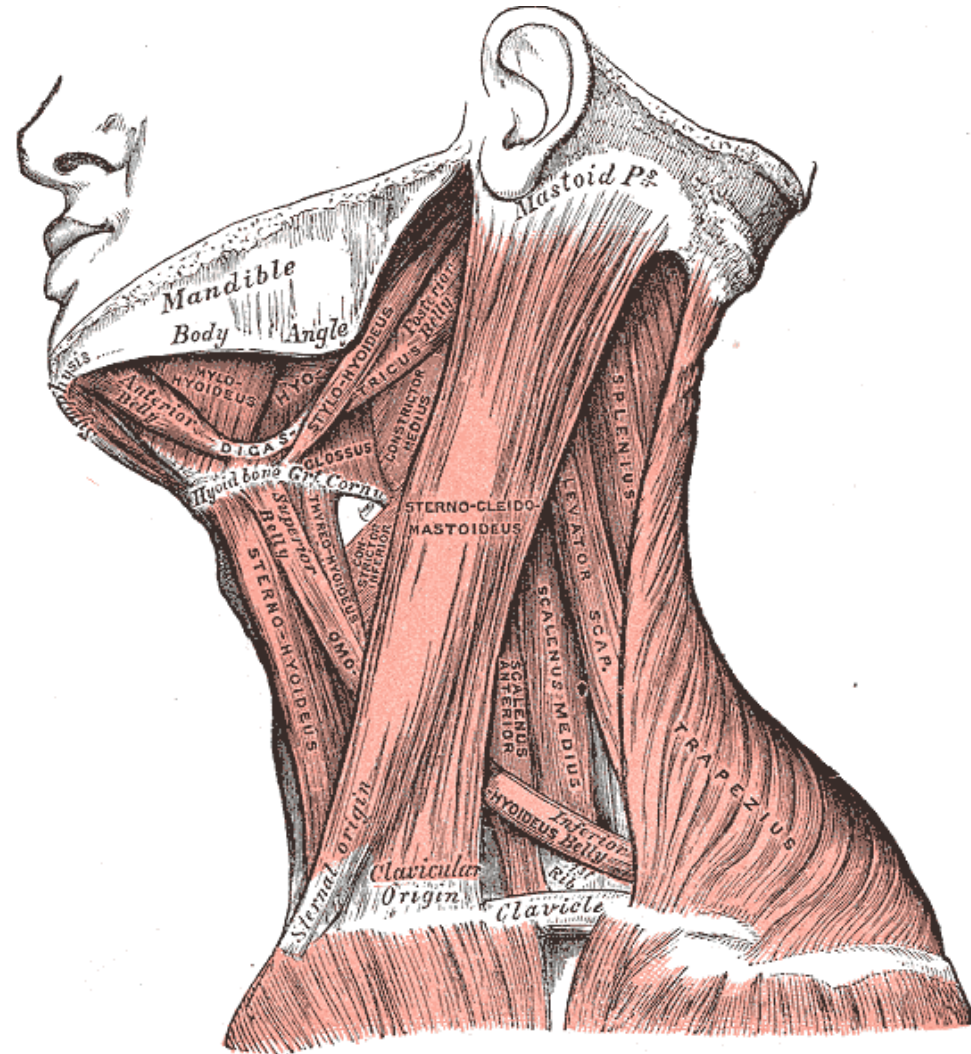
# M. sternocleidomastoideus:

**Začátek:** *manubrium sterni*, sternální část klavikuly

**Úpon:** *processus mastoideus* spánkové kosti a *linea nuchae superior* týlní kosti

**Inervace:** *n. accessorius*

**Funkce:** zvedá oblič.,  
záklon, otáčení do stran





# Suprahyoidní svaly:

## *M. digastricus:*

### Začátek:

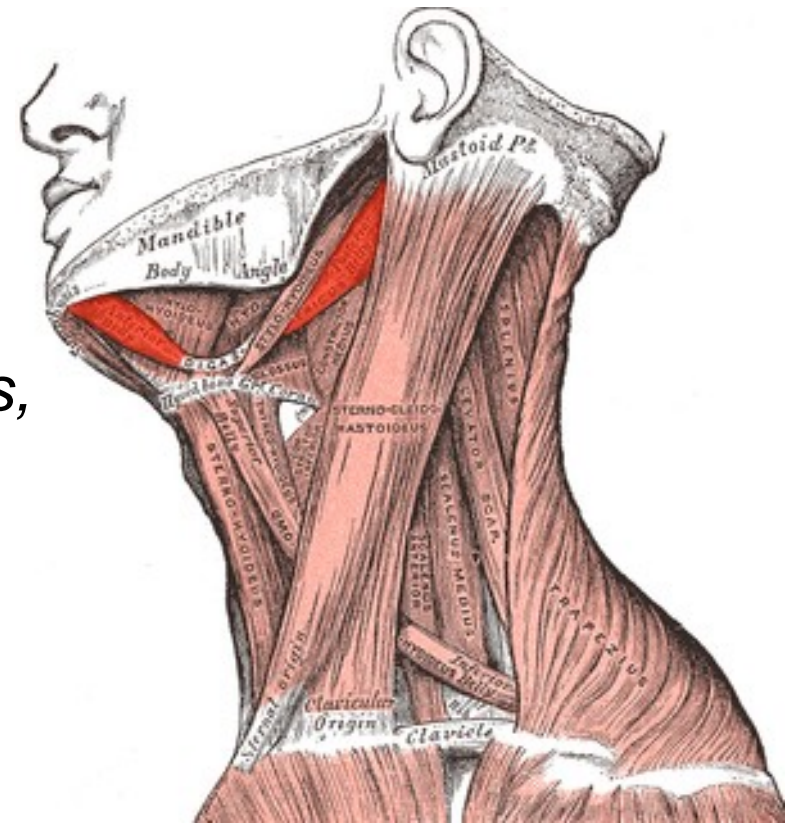
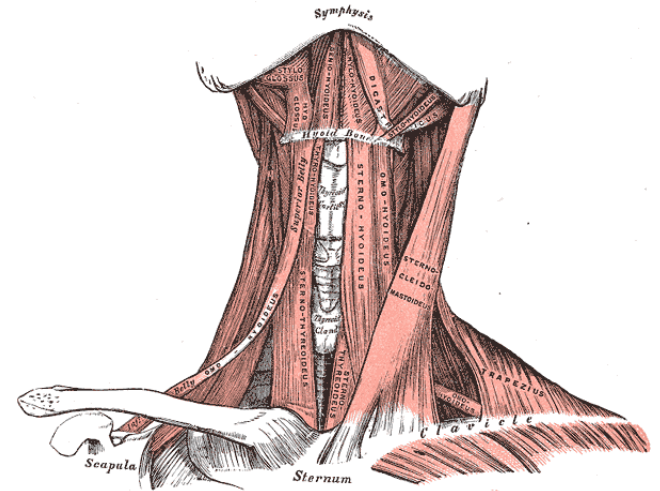
*venter posterior* - z *incisura mastoidea* spánkové kosti, sbíhá k jazylce a prochází rozštěpeným *m. stylohyoideus*

*venter anterior* začíná ve *fossa digastrica* mandibule a sbíhá k jazylce

**Úpon:** vsunutá šlacha svalu (fixována vazivem ke *cornu minus* jazylky)

**Inervace :** *venter posterior* – *n. facialis*,  
*venter anterior* – *n. trigeminus*

**Funkce:** při fixované jazylce mandibulární deprese, při fixované mandibule zdvižení jazylky



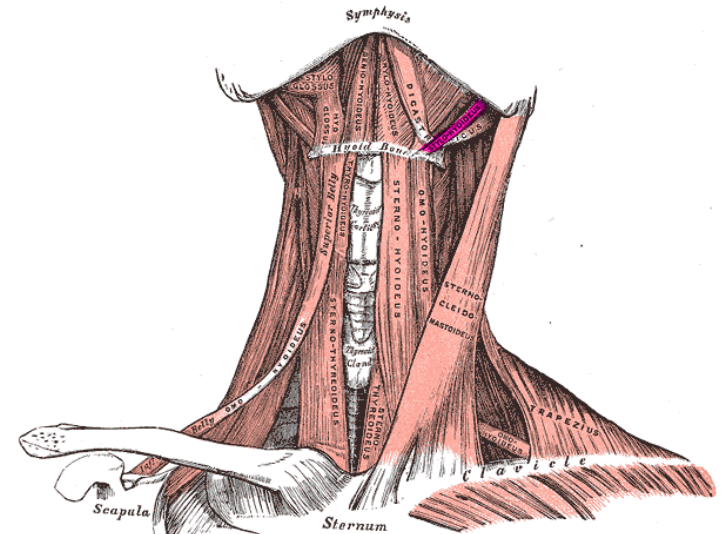
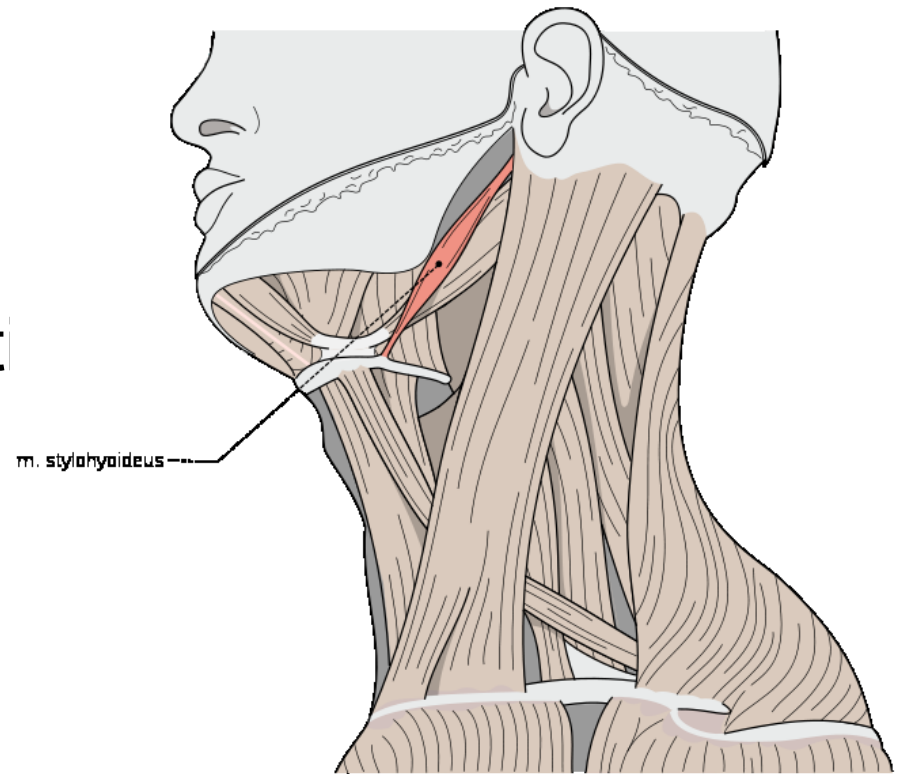
# ***M. stylohyoideus:***

**Začátek:** *processus styloideus* spánkové kost

**Úpon:** na těle jazyky v blízkosti *cornu minus*. Před úponem se štěpí, mezi ní probíhá *m. digastricus*

**Inervace :** *n. facialis*

**Funkce:** táhne jazyku dorzokraniálně



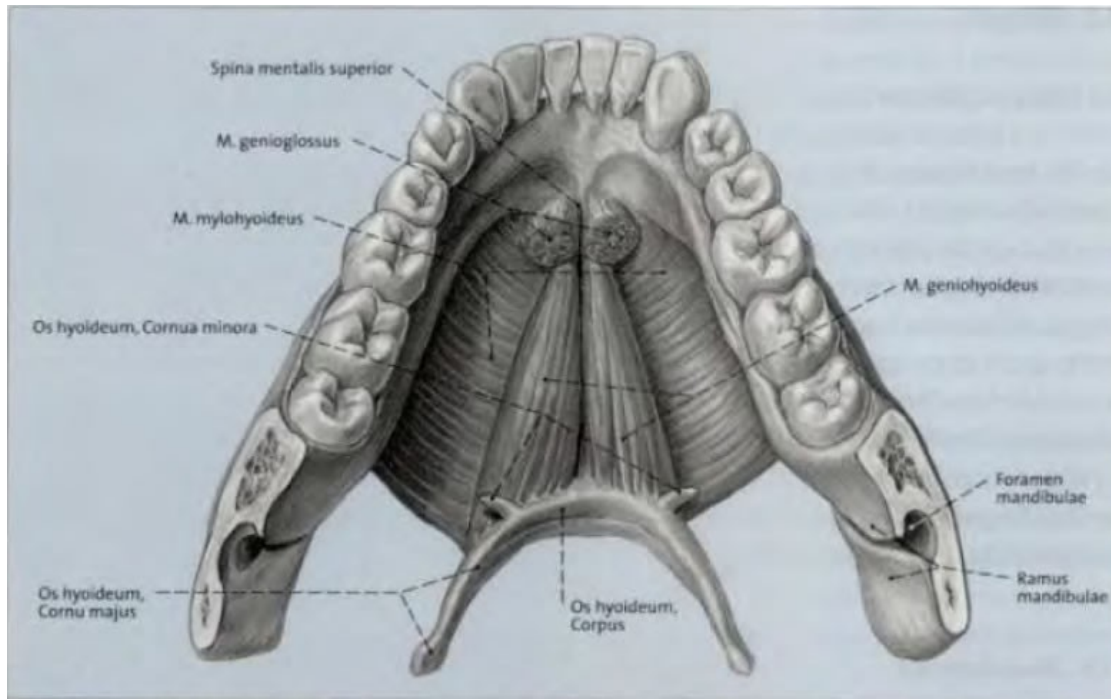
# ***M. mylohyoideus:***

**Začátek:** *linea mylohyoidea* mandibuly

**Úpon:** *corpus ossis hyoidei*

**Inervace :** *n. trigeminus*

**Funkce:** zvednutí jazyky při fixované mandibule,  
deprese mandibuly při fixované jazyce



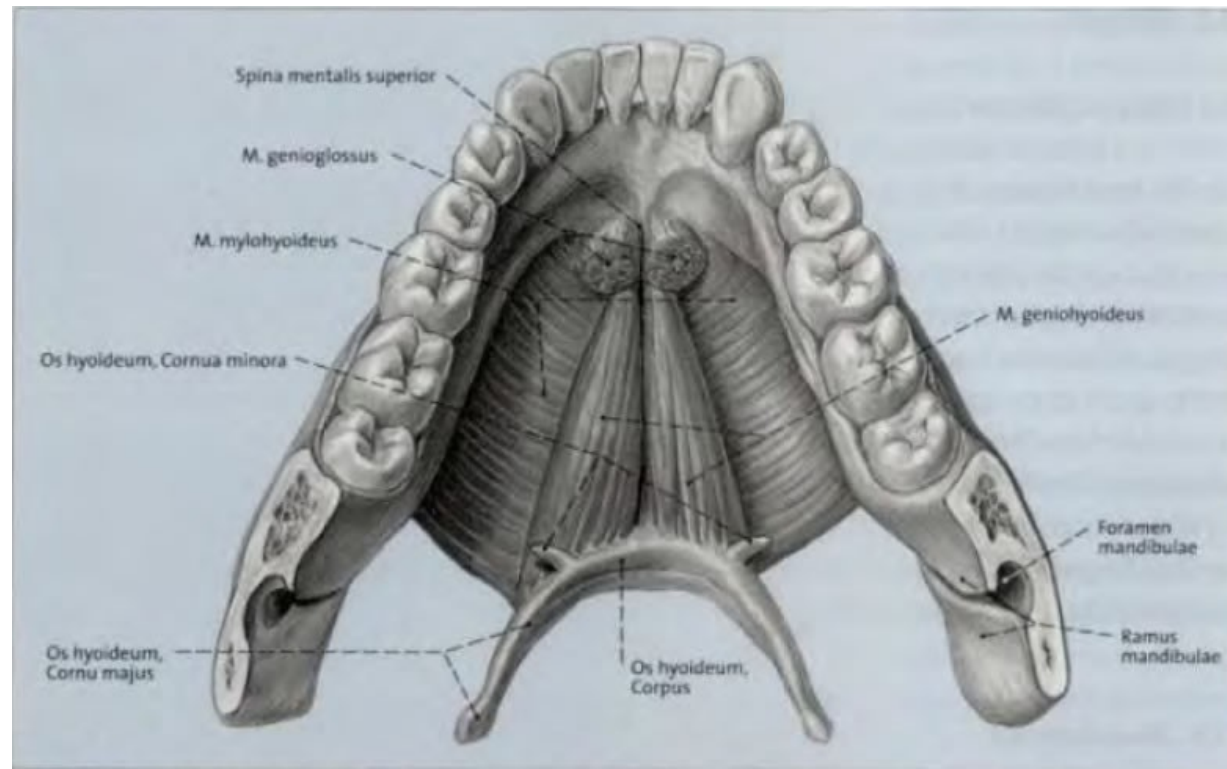
# ***M. geniohyoideus:***

**Začátek:** *spinae mentales* mandibuly, dutinová strana

**Úpon:** *corpus ossis hyoidei*

**Inervace :** *plexus cervicalis*

**Funkce:** táhne jazyku k mandibule, při fixované jazylce napomáhá depresi mandibuly



# Infracrhyoidní svaly:

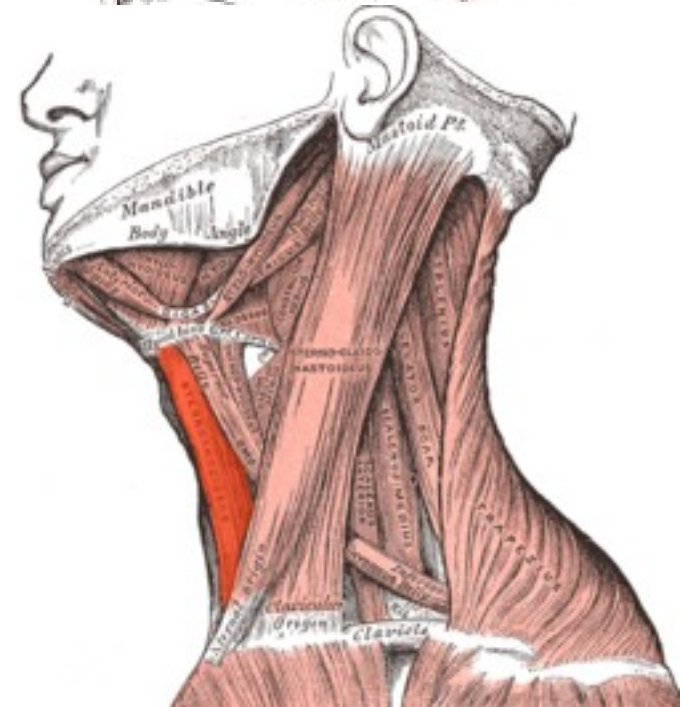
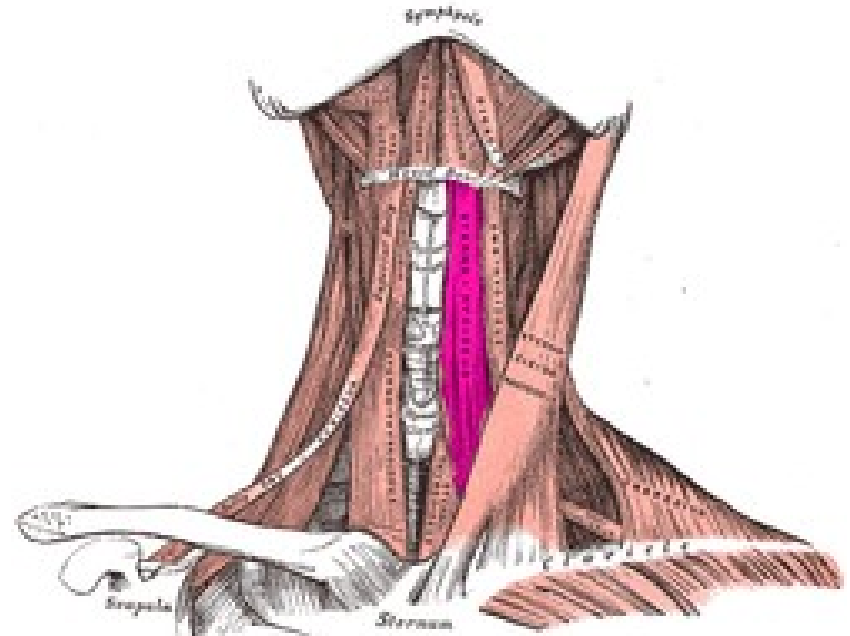
## ***M. sternohyoideus:***

**Začátek:** dorzální strana  
*manubrium sterni* a přilehlá  
část klíční kosti.

**Úpon:** *corpus ossis hyoidei*

**Inervace :** *plexus cervicalis*

**Funkce:** táhne jazykku kaudálně





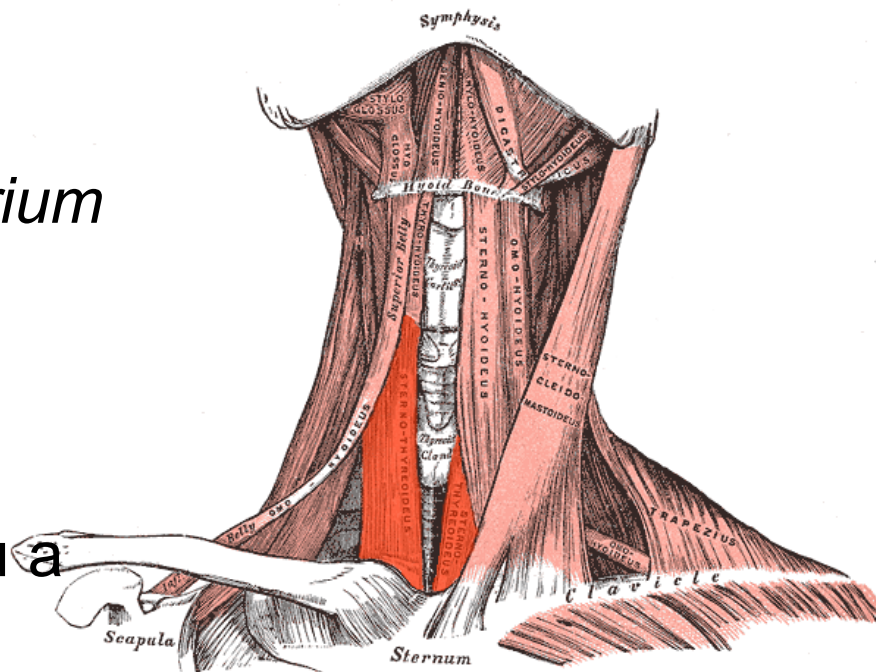
## ***M. sternothyroideus:***

**Začátek:** dorzální strana *manubrium sterni* a přilehlá žebra

**Úpon:** štítné chrupavky

**Inervace :** *plexus cervicalis*

**Funkce:** táhne štítnou chrupavku a hrtan kaudálně



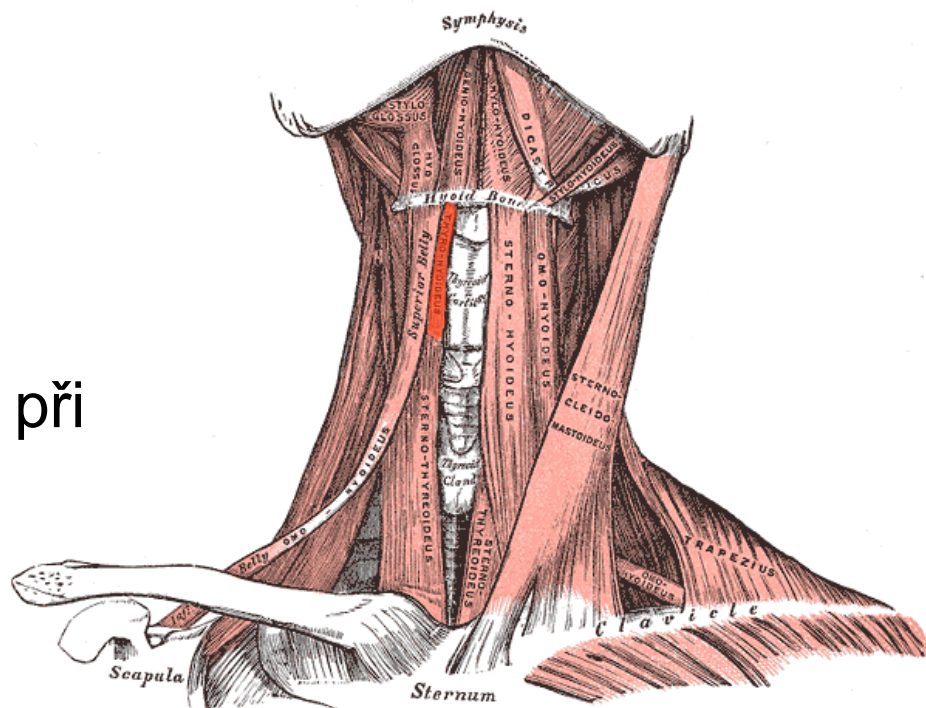
## ***M. thyrohyoideus:***

**Začátek:** štítné chrupavky

**Úpon:** velké rohy jazyky

**Inervace :** *plexus cervicalis*

**Funkce:** táhne jazyk kaudálně, při fixované jazyce táhne hrtan kraniálně



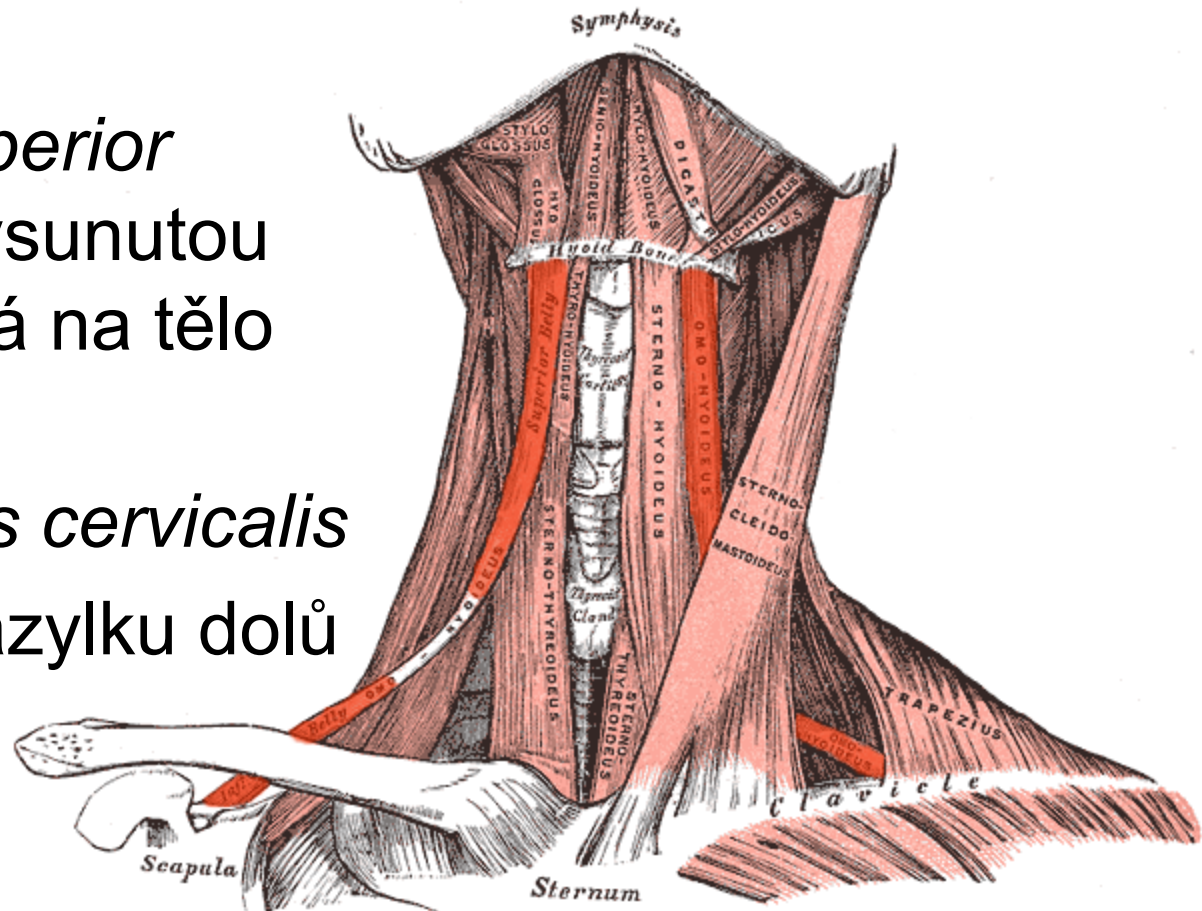
# ***M. omohyoideus:***

**Začátek:** *venter inferior*  
začíná v blízkosti *incisura*  
*scapulae*

**Úpon:** *venter superior*  
navazující na vsunutou  
šlachu se upíná na tělo  
jazylky

**Inervace :** *plexus cervicalis*

**Funkce:** táhne jazylku dolů



# ***Mm. scaleni:***

## **1. *M. scalenus anterior:***

**Začátek:** příčné výběžky kaudálních krčních obratlů

**Úpon:** *tuberculum m. scaleni anterioris* na I. žebro

## **2. *M. scalenus medius:***

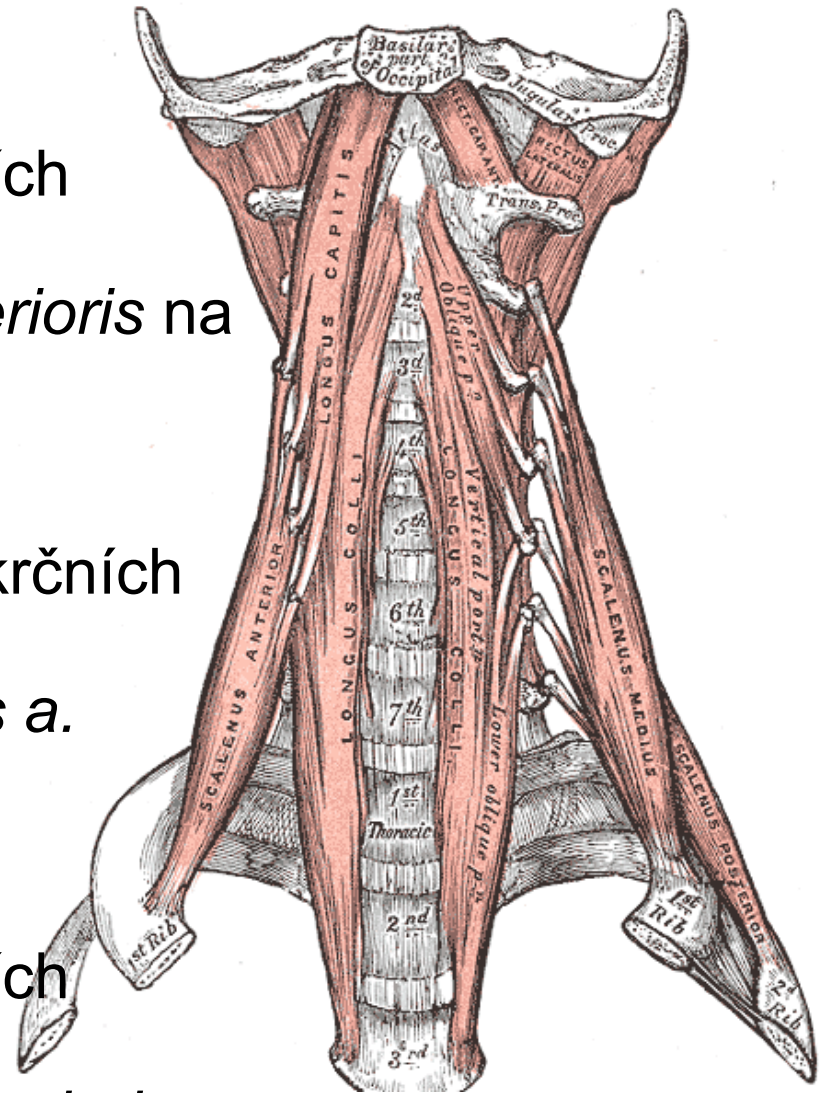
**Začátek:** příčné výběžky většiny krčních obratlů

**Úpon:** I. žebro dorzálně od *sulcus a. subclaviae*

## **3. *M. scalenus posterior***

**Začátek:** příčné výběžky kaudálních krčních obratlů

**Úpon:** *tuberositas m. scaleni posterioris* na II. žebro





# ***Mm. praevertebrales:***

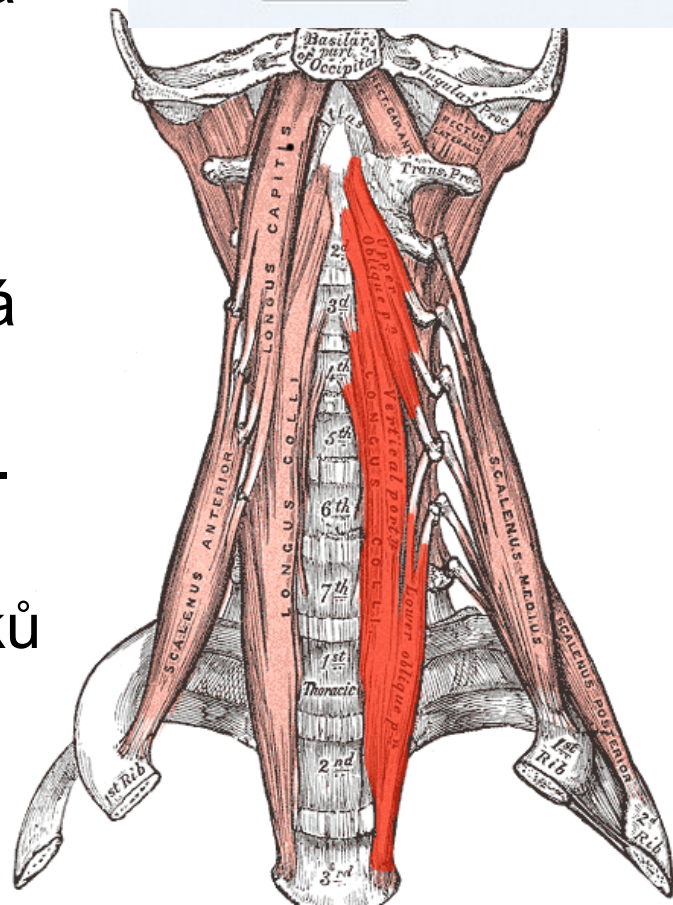
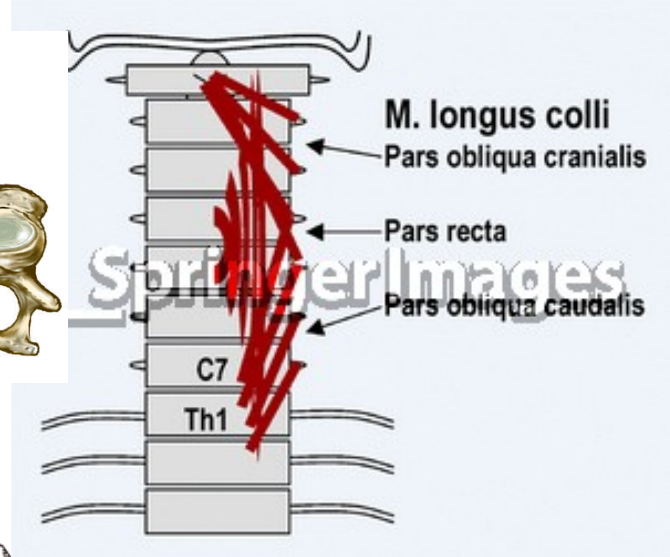
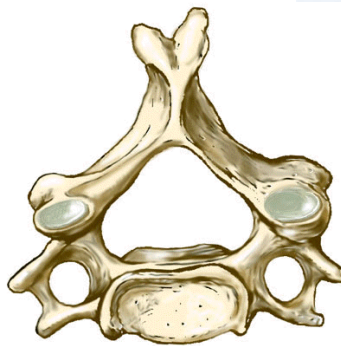
## ***M. longus colli:***

- tři neúplně izolovaných částí

**Přímý oddíl:** začíná na tělech kraniálních hrudních obratlů a upíná se na tělech několika kaudálních krčních obratlů

**Dolní šikmý oddíl:** začíná na tělech kraniálních hrudních obratlů a upíná se na *tubercula anteriora* příčných výběžků kaudálních krčních obratlů.

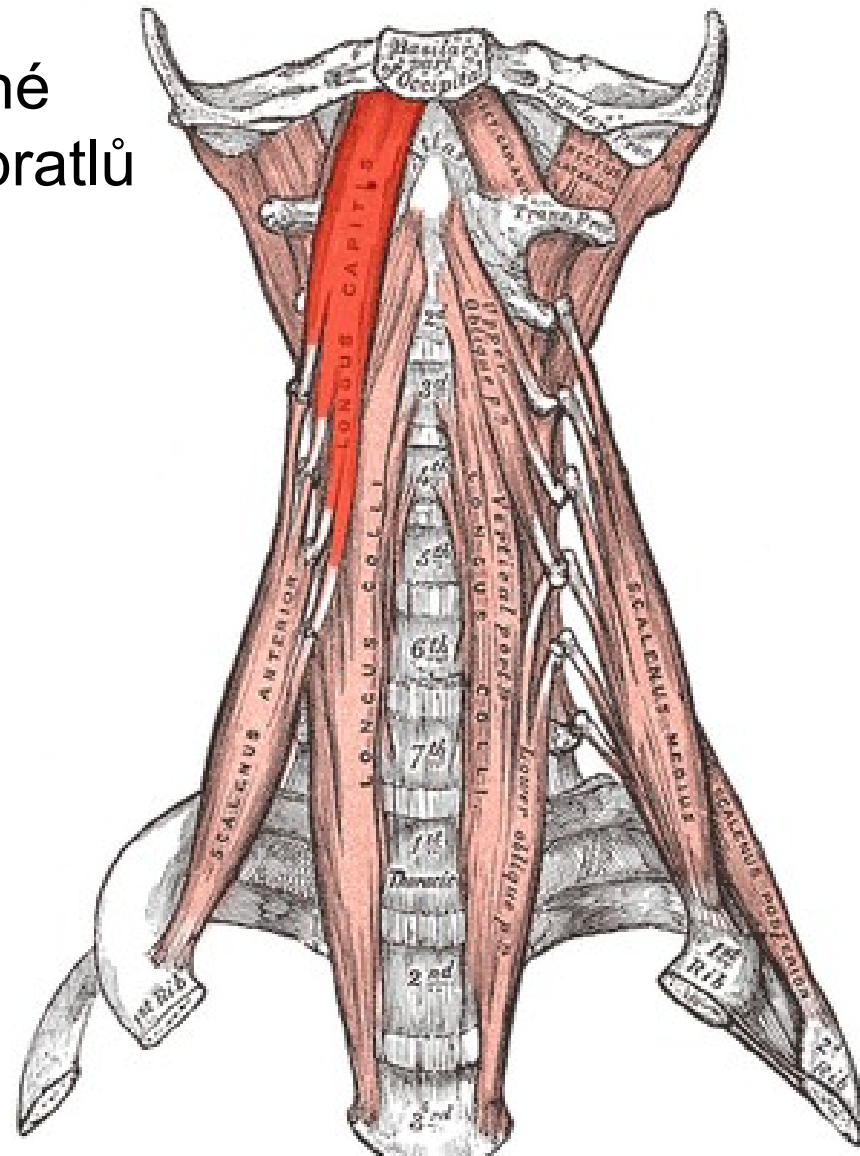
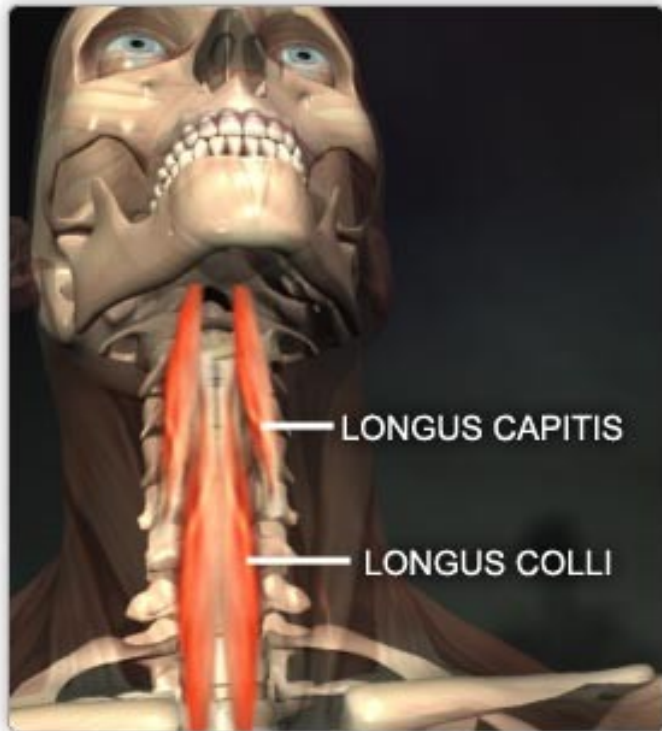
**Horní šikmý oddíl:** začíná na *tubercula anteriora* příčných výběžků prostředních krčních obratlů a inzeruje na *tuberculum anterius atlantis*.



# *M. longus capitis:*

**Začátek:** tubercula anterius příčné výběžky kaudálních krčních obratlů

**Úpon:** *pars basilaris* týlní kosti dorzolaterálně od *tuberculum pharyngeum*





# ***Mm. intervertebrales:***

***M. rectus capitis lateralis:***

**Začátek:** *proc. transversus* atlasu

**Úpon:** *pars lateralis* týlní kosti

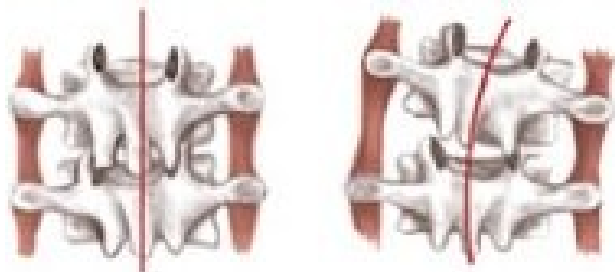
***M. rectus capitis anterior:***

**Začátek:** *proc. transversus* atlasu

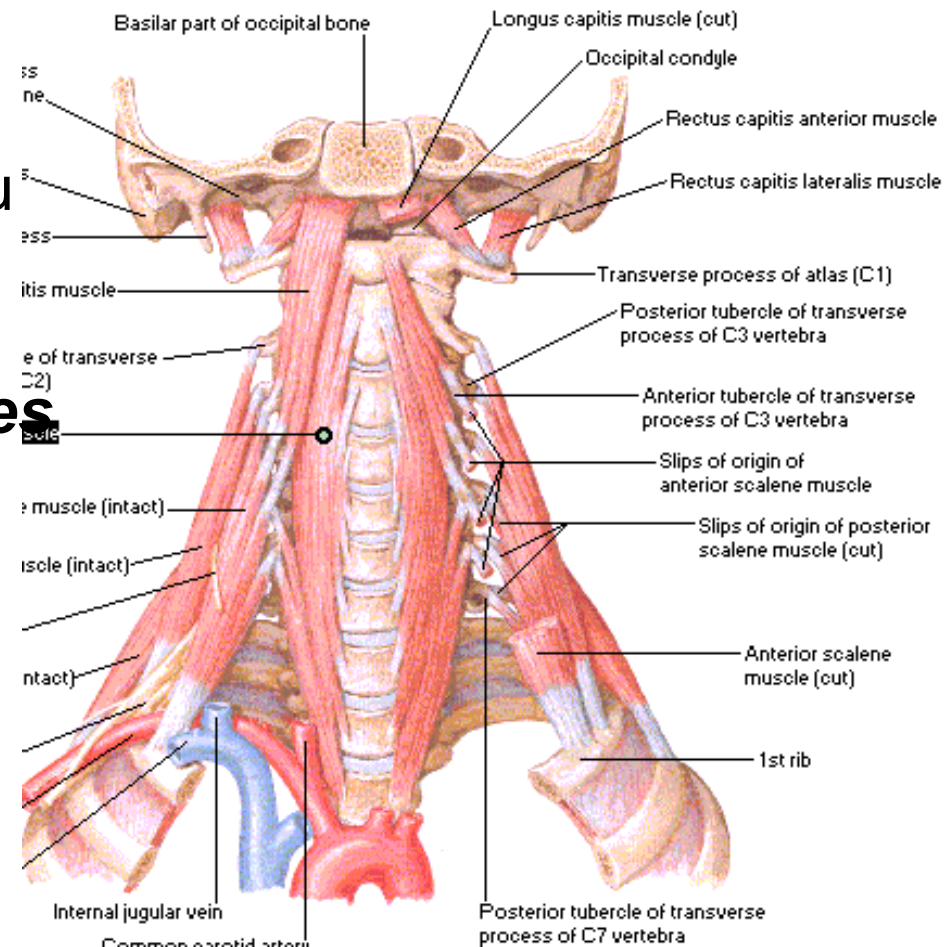
**Úpon:** *pars basilaris* týlní kosti

***Mm. intertransversarii anteriores***

***cervicis:*** Šest párů svalů rozepjatých mezi *proc. transversi* krčních obratlů

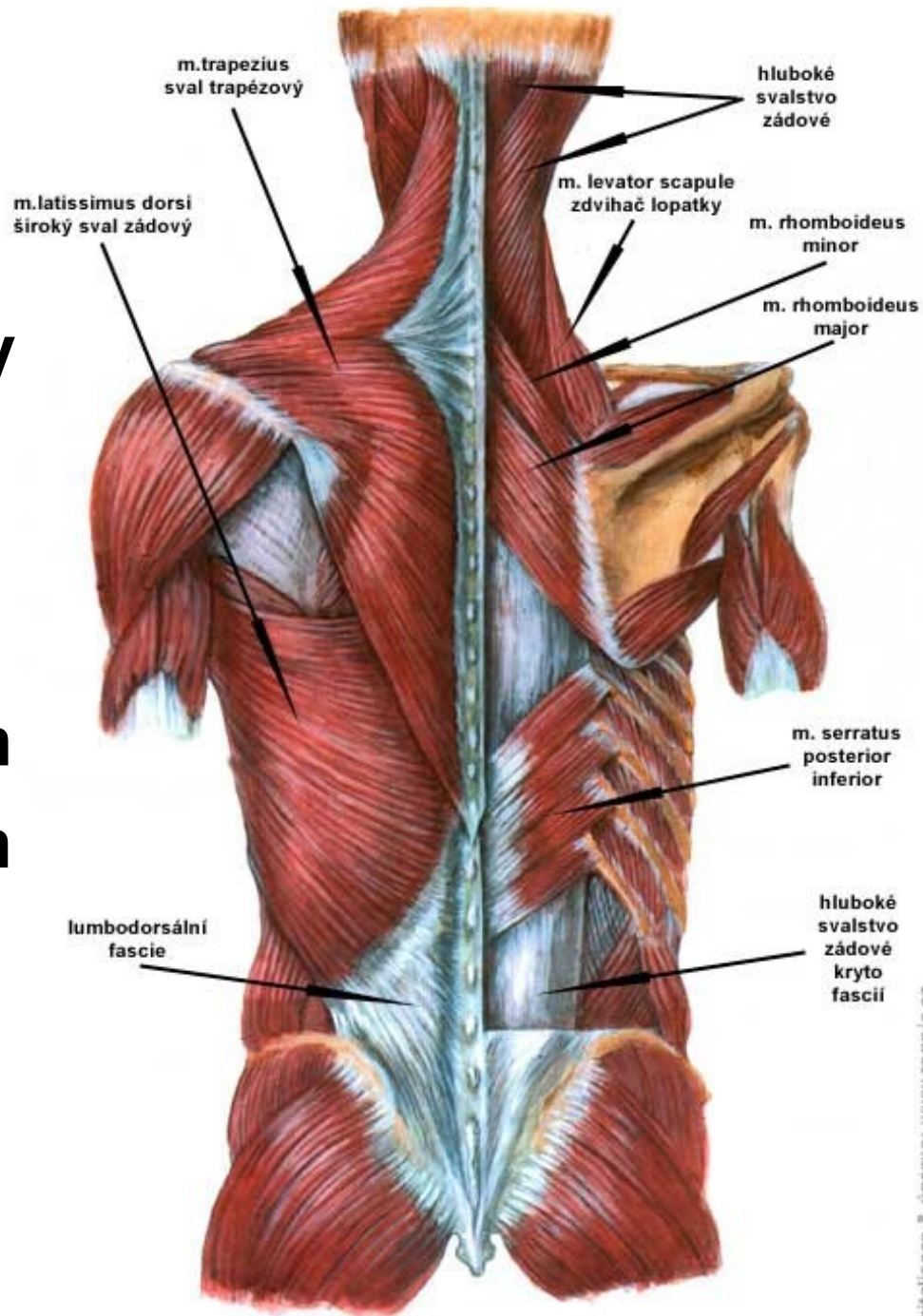


## **Scalene and Prevertebral Muscles**



# Zádové svaly:

1. Spinohumerální svaly
2. Spinokostální svaly
3. Spinotransverzální systém
4. Sakrospinální systém
5. Spinospinální systém
6. Transverzospinální systém
7. Krátké hřbetní svaly



# 1. Spinohumerální svaly:

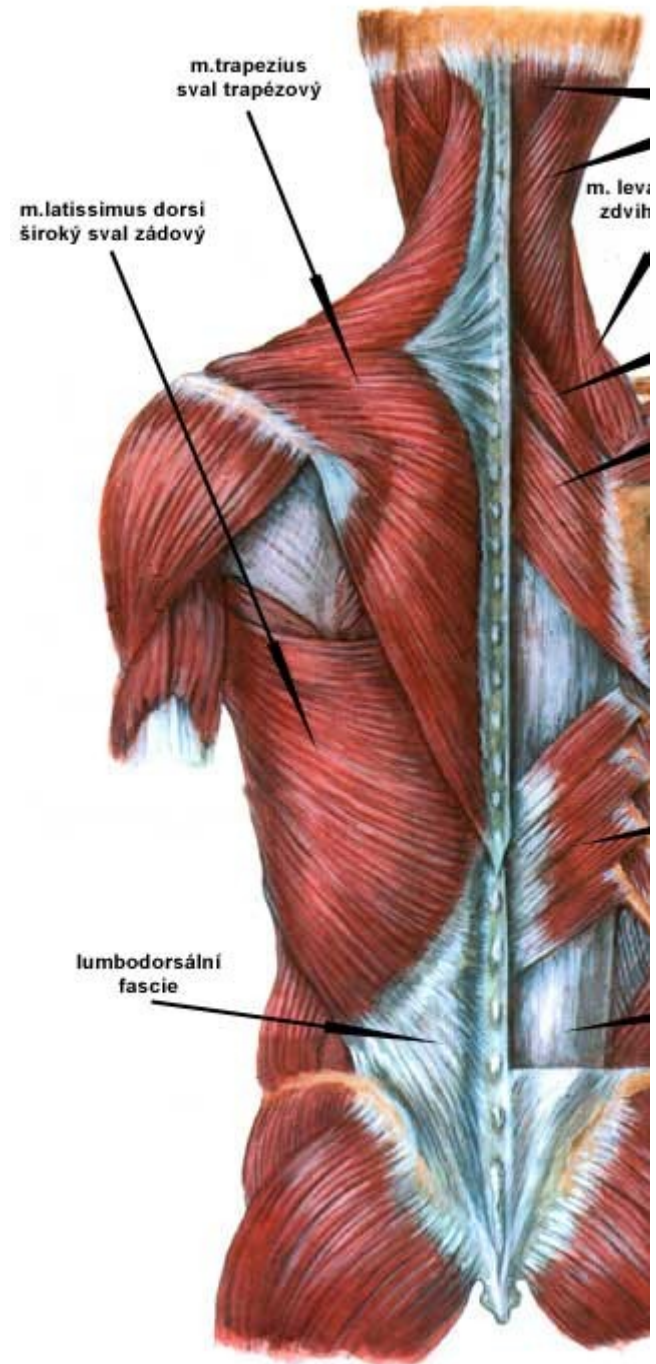
## ***M. trapezius:***

**Začátek:** *protuberantia occipitalis externa*, podél *lig. nuchae* a *processus spinosus C7* a *processus spinosi* všech hrudních obratlů.

**Úpon:** laterální část klíční kosti, *akromion* a *spina scapulae*

**Inervace :** *n. accessorius* a *plexus cervicalis*

**Funkce:** táhne rameno kranialně, lopatku kaudálně





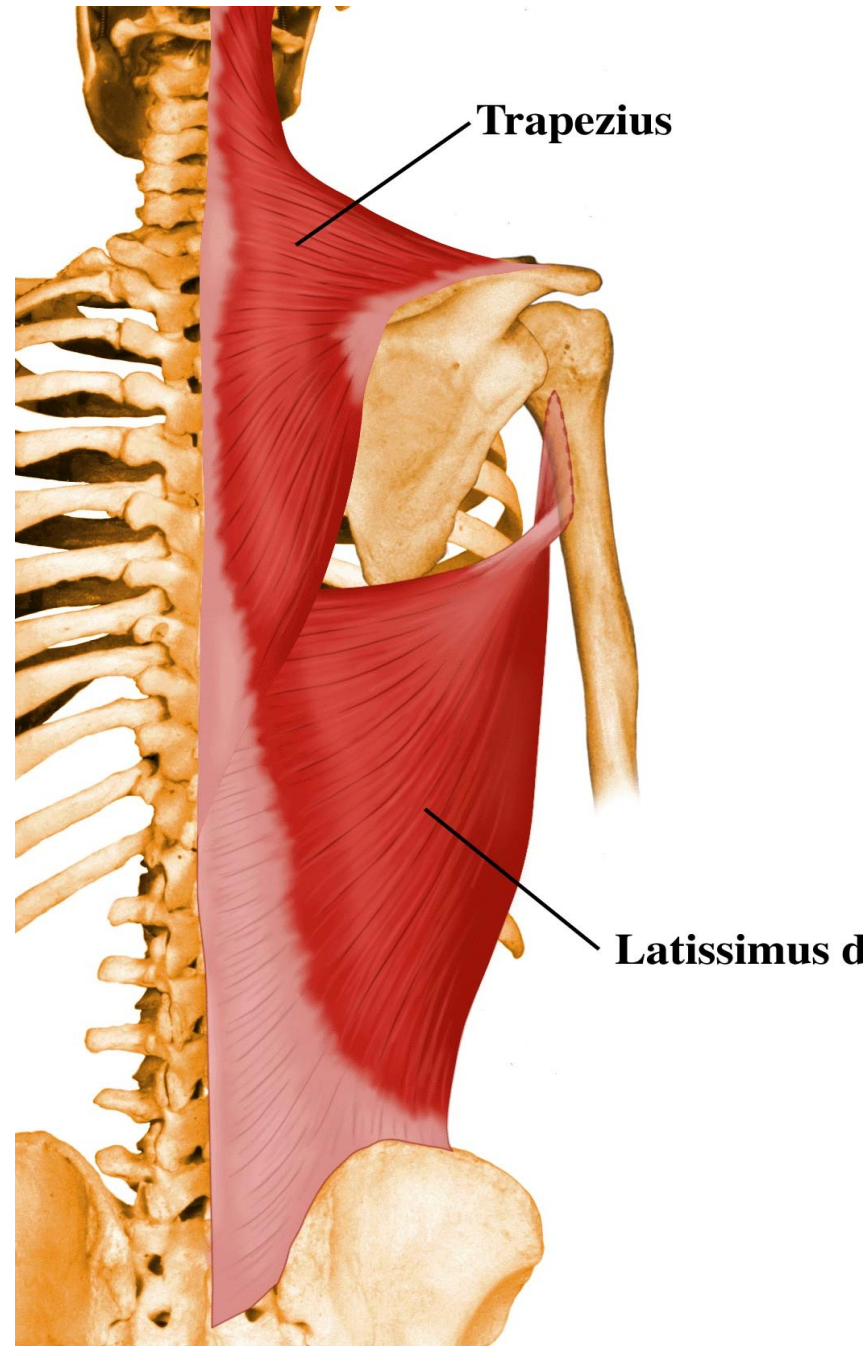
## ***M. latissimus dorsi:***

**Začátek:** prostřednictvím *fascia thoracolumbalis* od trnů kaudálních hrudních a všech bederních obratlů, od zadní části pánevní a křížové kosti a od 3 – 4 kaudálních žebíř.

**Úpon:** *crista tuberculi minoris* humeru.

**Inervace :** *plexus brachialis*

**Funkce:** připažení, zapažení, humerální pronace



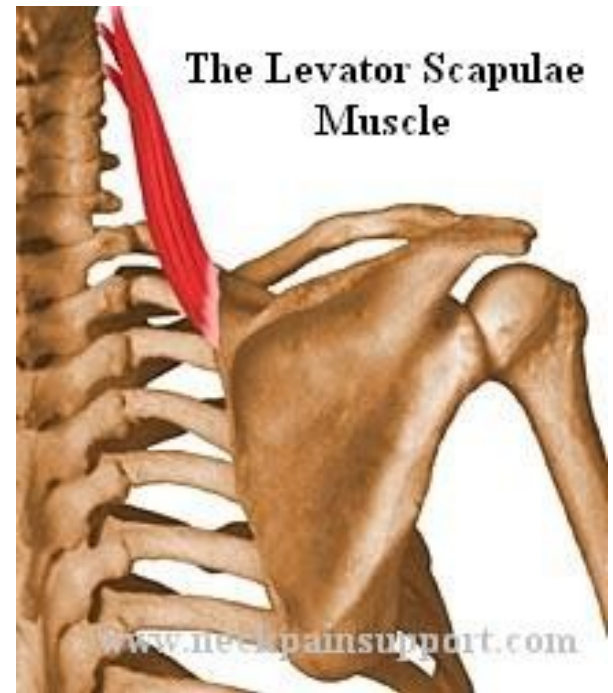
# ***M. levator scapulae:***

**Začátek:** *processus transversi C1 až C4*

**Úpon:** *angulus superior scapulae .*

**Inervace :** *plexus brachialis*

**Funkce:** zdvihání lopatky





## ***M. rhomboideus minor:***

**Začátek:** *processus spinosi C6,7*

Copyright © The McGraw-Hill Companies, Inc. Permission required for reproduction or display.

**Úpon:** *margo medialis* lopatky proti *fossa supraspinata*.

**Inervace :** *plexus brachialis*

**Funkce:** posun lopatky  
mediokraniálním směrem

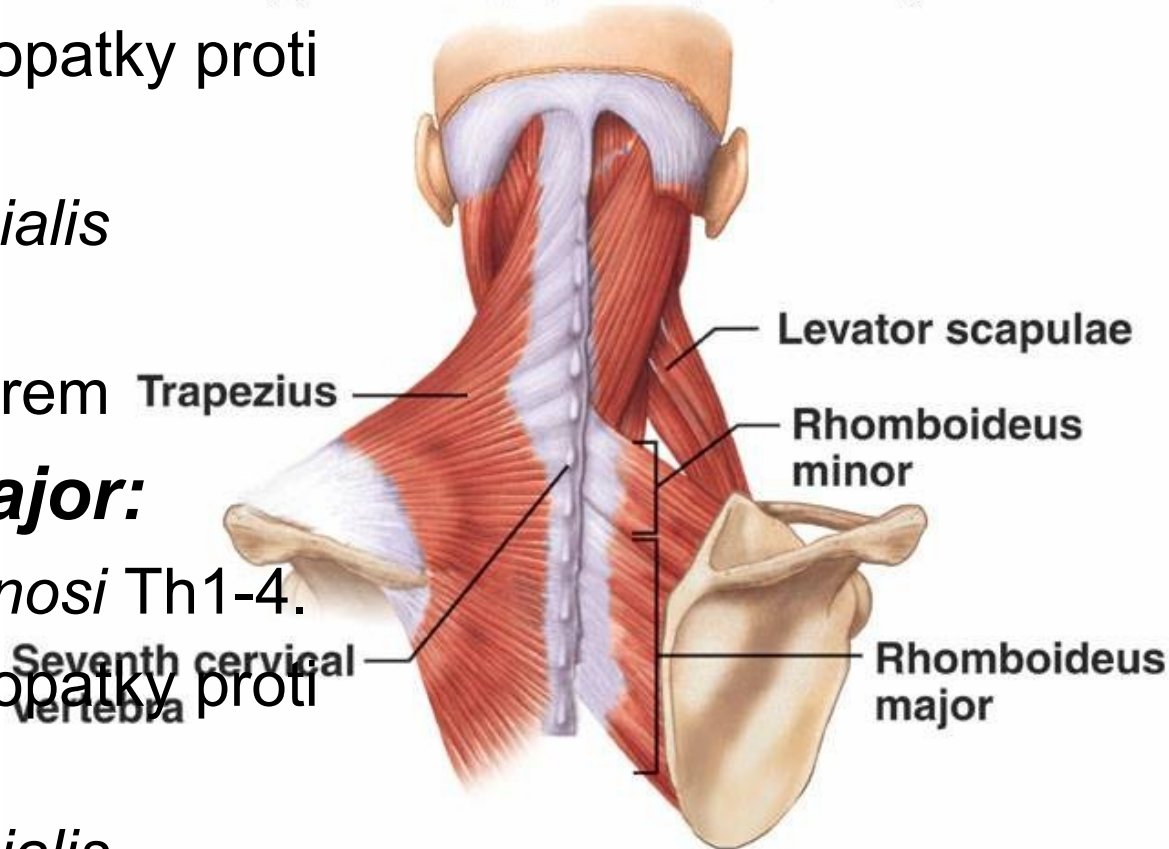
## ***M. rhomboideus major:***

**Začátek:** *processus spinosi Th1-4*.

**Úpon:** *margo medialis* lopatky proti *fossa infraspinata*.

**Inervace :** *plexus brachialis*

**Funkce:** posun lopatky  
mediokraniálním směrem



## 2. Spinokostální svaly:

### ***M. serratus posterior superior:***

**Začátek:** *proc. spinosi posledních krčních a prvních hrudních obratlů.*

**Úpon:** *2 - 5 žebro laterálně od anguli costarum*

**Inervace :** *nn. intercostales*

**Funkce:** *zdvedá žebra, pomoc při vdechu*

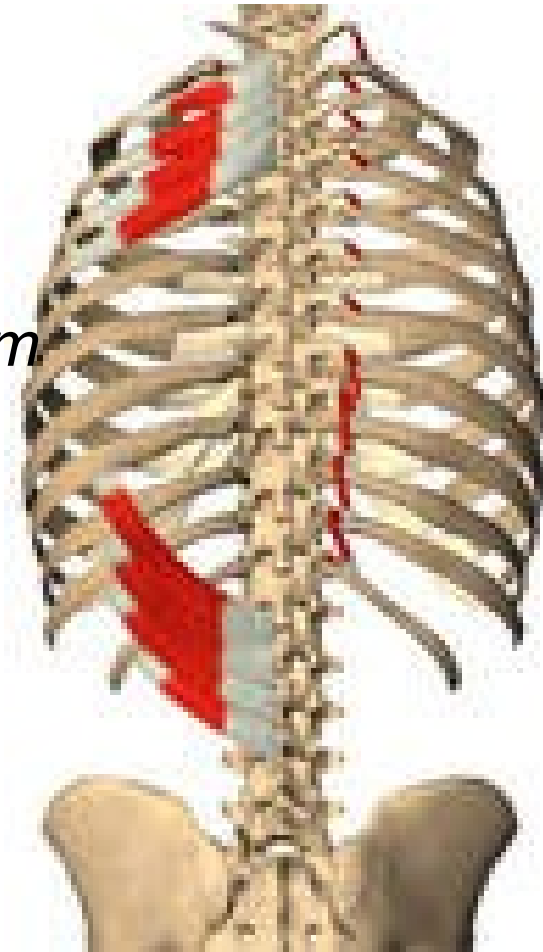
### ***M. serratus posterior inferior:***

**Začátek:** *proc. spinosi na rozhraní hrudní a bederní páteře*

**Úpon:** *4 kaudální žebra laterálně od angulu*

**Inervace :** *nn. intercostales*

**Funkce:** *fixace žeber při kontrakci bránice*



### 3. Spinotransverzální systém:

#### ***M. splenius capitis:***

**Začátek:** *proc. spinosi* na rozhraní krční a hrudní páteře

**Úpon:** lat. část *linea nuchae superior* týlní kosti a *proc. mastoideus* spánkové kosti

**Inervace :** *rr. dorsales* míšních nervů

**Funkce:** extenze hlavy, úklon a otočení hlavy na stranu

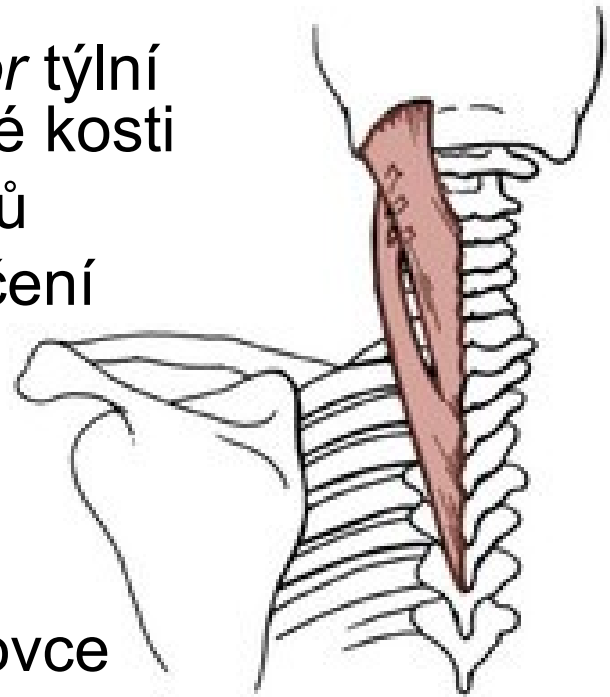
#### ***M. splenius cervicis:***

**Začátek:** *proc. spinosi* horních hrud. obratlů

**Úpon:** *proc. transversi* atlasu a čepovce

**Inervace :** *rr. dorsales* míšních nervů

**Funkce:** extenze krku a hlavy, úklon, otočení hlavy



# 4. Sakrospinální systém:

## *M. erector spinae*

**Začátek:** trnové výběžky bederních obratlů, dorzální strana křížové kosti, *crista iliaca* (aponeuróza)

dělí se na **tři části:**

- *m. longissimus dorsi et cervicis*
- *m. longissimus capitis*
- *m. iliocostalis*

## **Úpon:**

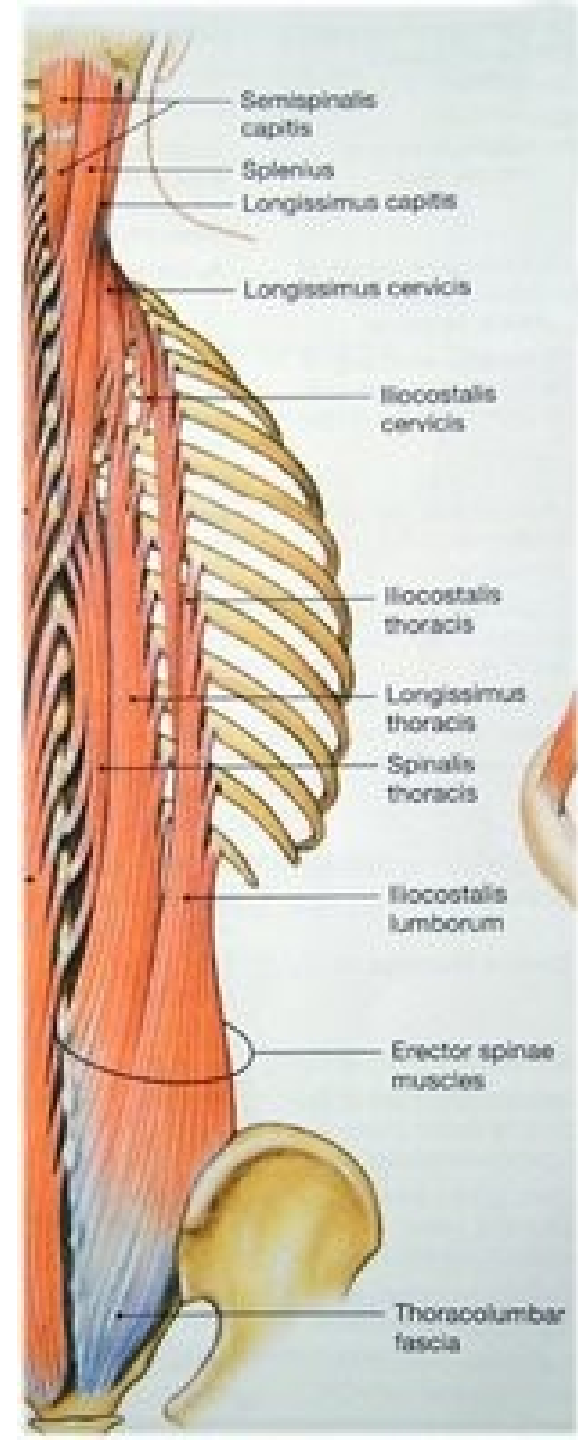
*m. longissimus dorsi et cervicis* - příčné výběžky bederních, hrudních a krčních obratlů a na žebra v sousedství *anguli costarum*

*m. longissimus capitis* – *processus mastoideus*

*m. iliocostalis* - na *anguli costarum* žeber a příčných výběžcích krčních obratlů.

**Inervace :** *rr. dorsales* míšních nervů.

**Funkce:** extenze páteře, úklon páteře na stranu kontrahovaného svalu, některé pohyby hlavy



# 5. Spinospinální systém:

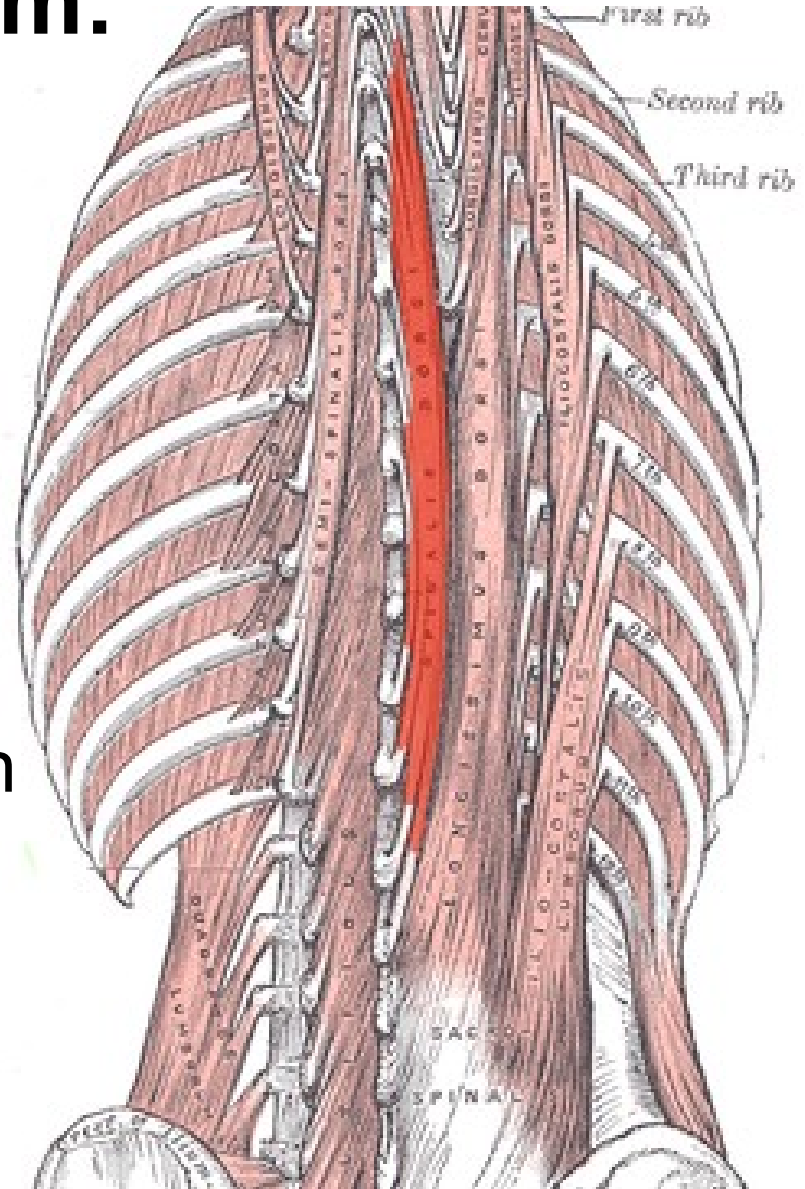
## *M. spinalis thoracis*

**Začátek:** *processus spinosirozhraní* hrudní a bederní páteře

**Úpon:** *processus spinosikraniálních* hrudních obratlů

**Inervace :** *rr. dorsales* míšních nervů

**Funkce:** extenze páteře, lateroflexe páteře





## 6. Transverzospinální systém:

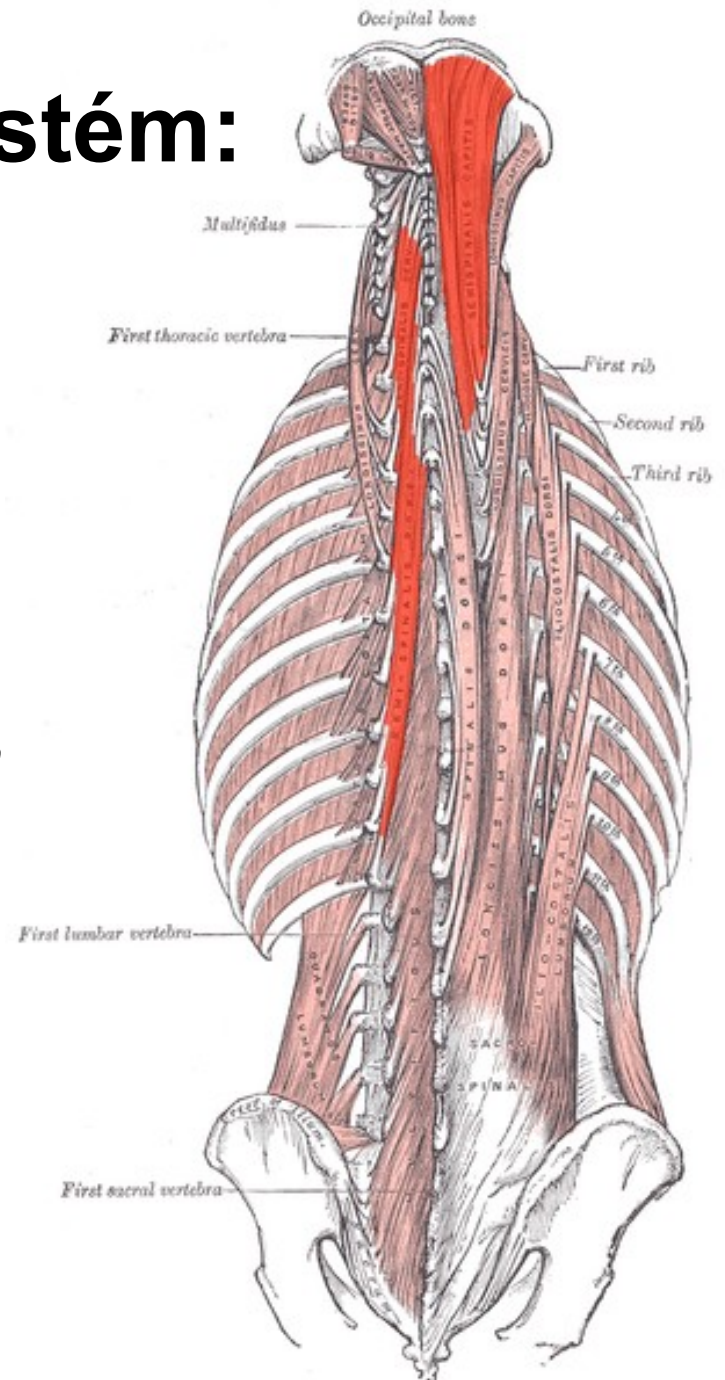
***M. semispinalis :***  
***(thoracis, cervicis, capitis)***

**Začátek:** *proc. transversi*  
hrudních a krčních obratlů

**Úpon:** *pros. spinosus* krčních a  
horních hrudních obratlů, *linea*  
*nuchae (sup, inf.)*

**Inervace :** *rr. dorsales* míšních  
nervů

**Funkce:** extenze, rotace páteře,  
extenze, rotace hlavy



## ***Mm. multifidi:***

- vyplňují **rýhu** mezi příčnými a trnovými výběžky po celé délce páteře od kosti křížové až po axis

**Inervace** : *rr. dorsales* míšních nervů

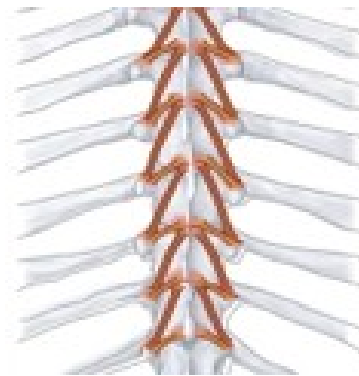
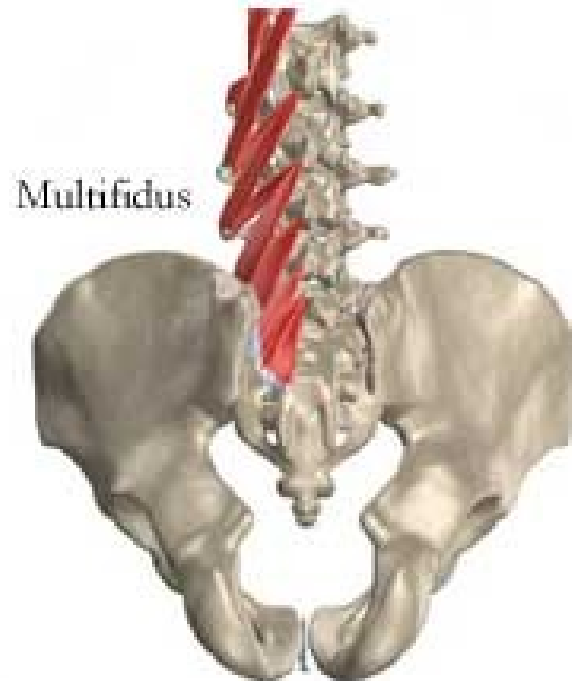
**Funkce**: extenze, rotace páteře

## ***Mm. rotatores:***

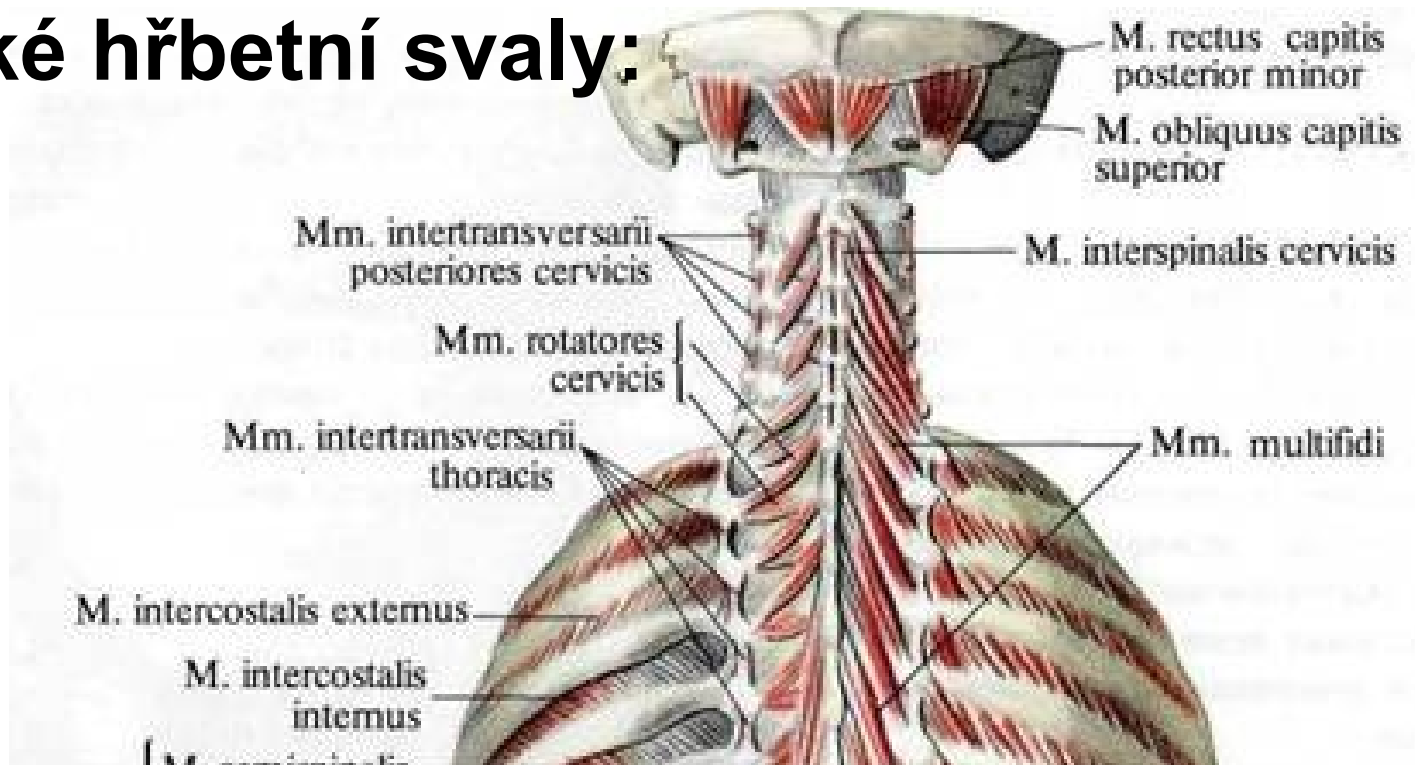
- jako krátké svaly od příčných výběžků hrud. a krč. obratlů na **oblouky** nejbližších kraniálních obratlů

**Inervace** : *rr. dorsales* míšních nervů

**Funkce**: extenze, rotace páteře



## 7. Krátké hřbetní svaly:



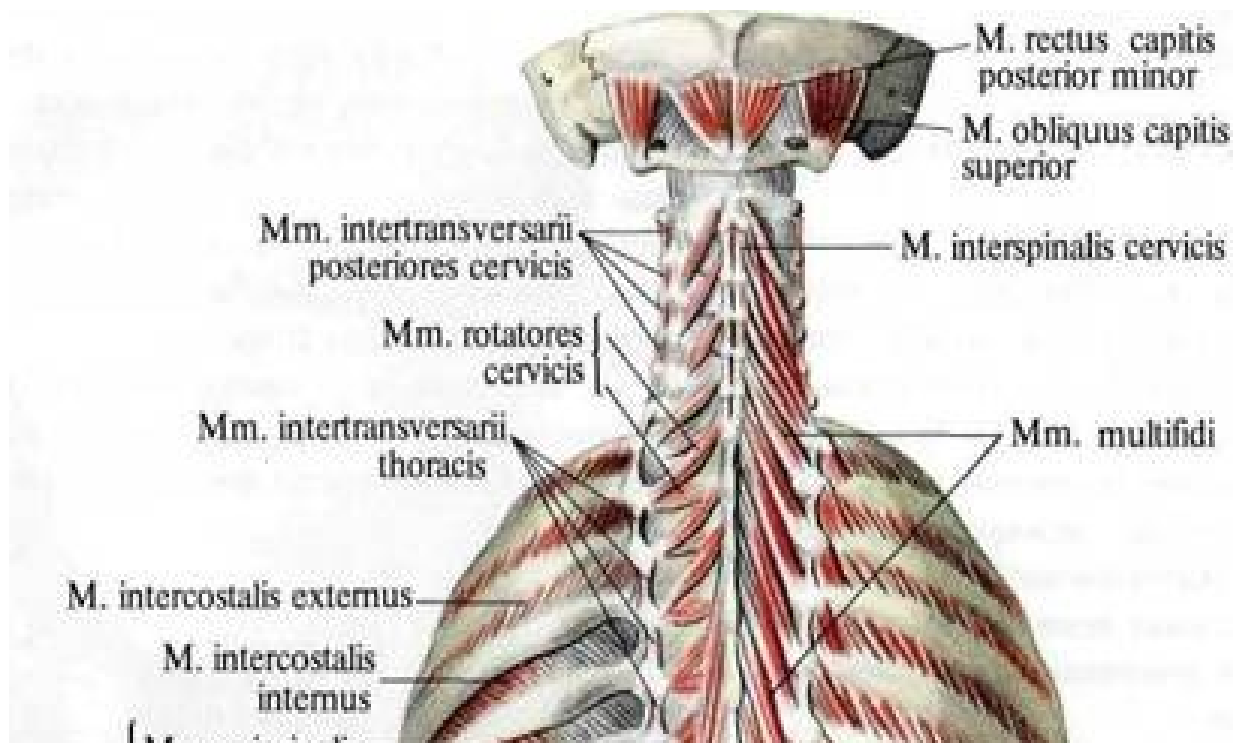
***Mm. interspinales cervicis: 6 párů***

**Začátek:** *processus spinosi* krčních obratlů a Th1

**Úpon:** *processus spinosi* krčních obratlů

**Inervace :** *rr. dorsales* míšních nervů

**Funkce:** extenze krční páteře



## ***Mm. intertransversarii posteriores cervicis: 7 párů***

**Začátek:** příčné výběžky krčních obratlů a Th1.

**Úpon:** *processus transversus* kraniálnějšiho krčního obratle

**Inervace :** *rr. dorsales* míšních nervů.

**Funkce:** lateroflexe krční páteře.

## 8. Hluboké šíjové svaly:

***M. rectus capitis***

***posterior minor:***

**Začátek:**

*tuberculum posterius atlantis*

**Úpon:**

mediální část *linea nuchae inferior*

**Inervace :** *r. dorsalis*

**Funkce:** extenze, lateroflexe hlavy

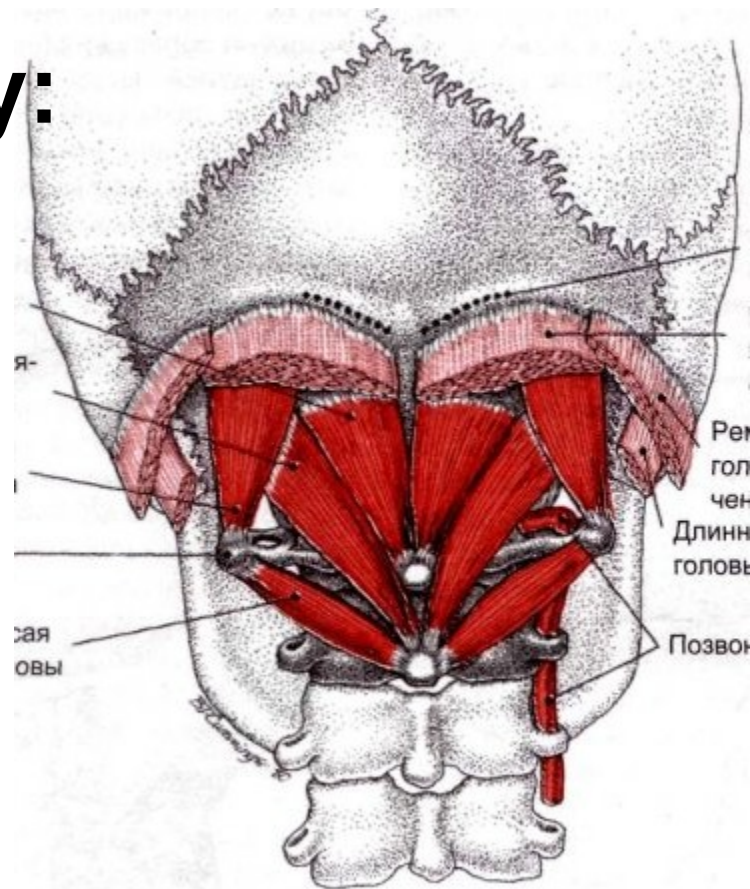
***M. rectus capitis posterior major:***

**Začátek:** *processus spinosus axis*

**Úpon:** prostřední část *linea nuchae inferior*

**Inervace :** *r. dorsalis*

**Funkce:** extenze, lateroflexe, rotace hlavy





## ***M. obliquus capitis superior:***

**Začátek:**

*proc. transversarius atlantis*

**Úpon:**

*lat. část linea nuchae inferior*

**Inervace :** *r. dorsalis*

**Funkce:** extenze a lateroflexe hlavy

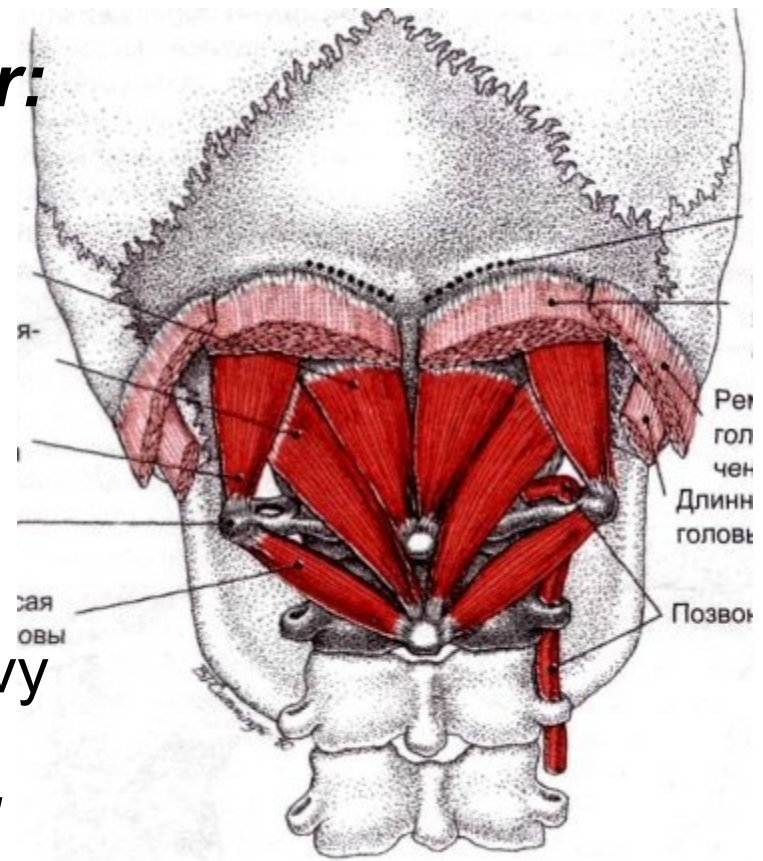
## ***M. obliquus capitis inferior:***

**Začátek:** *processus spinosus axis*

**Úpon:** *proc. transversarius atlantis*

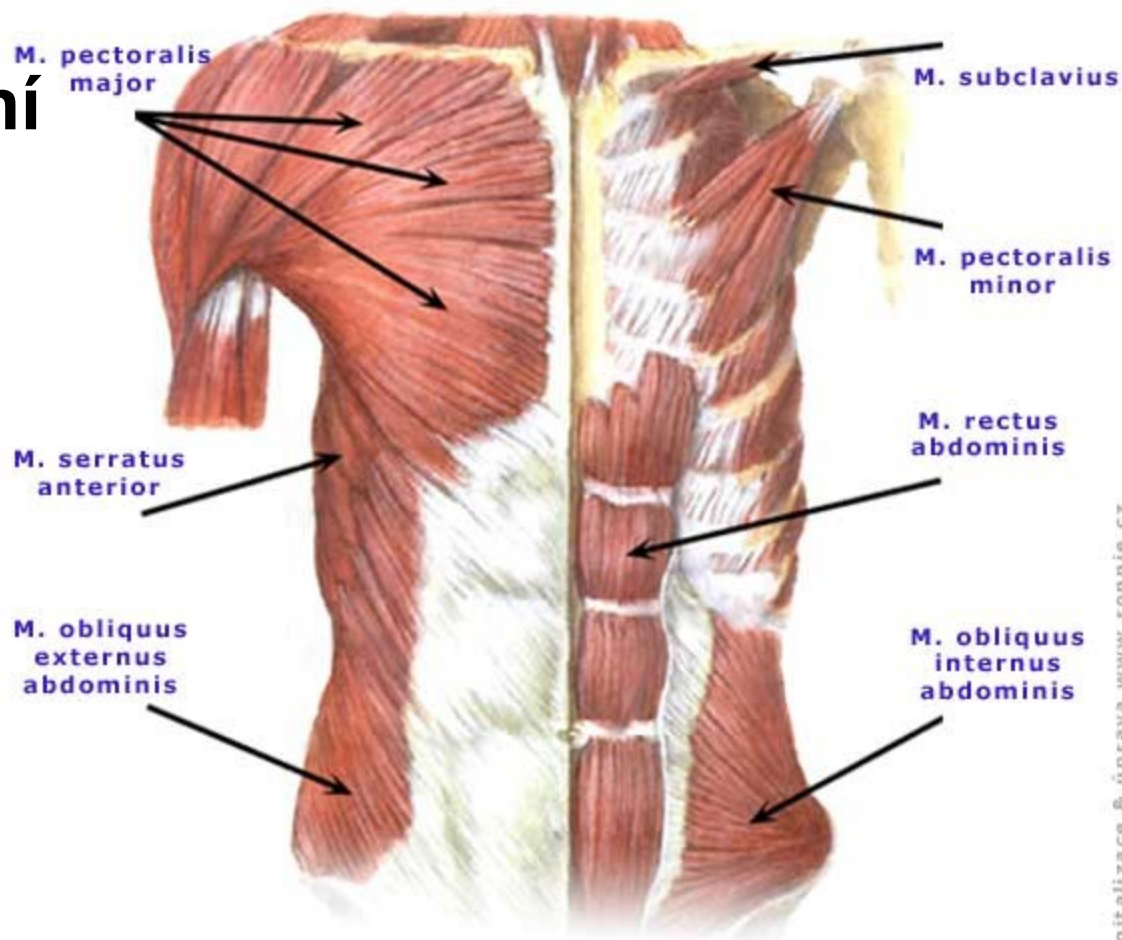
**Inervace :** *r. dorsalis*

**Funkce:** otáčení hlavy



# Hrudní svaly: (*mm . thoracis*)

1. thorakohumerální svaly
2. vlastní svaly hrudní
3. bránici



# 1. Thorakohumerální svaly:

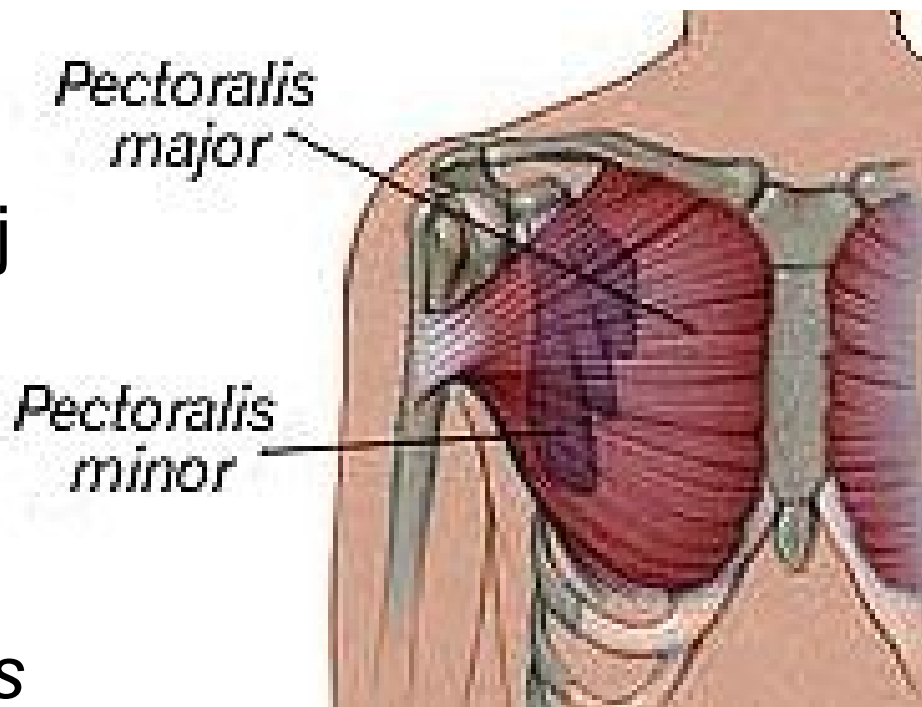
## ***M. pectoralis major:***

**Začátek:** mediální část klíční kosti, laterální okraj sternu a přilehlých částí žebere

**Úpon:** *crista tuberculi majoris* na humeru

**Inervace :** *plexus brachialis*

**Funkce:** připažení, předpažení, humerální pronace, pomocný dýchací sval



## ***M. pectoralis minor:***

**Začátek:** 3.– 5. žebro

**Úpon:** *processus coracoideus  
scapulae*

**Inervace :** *plexus brachialis*

**Funkce:** předpažení, pomocný  
vdechový sval

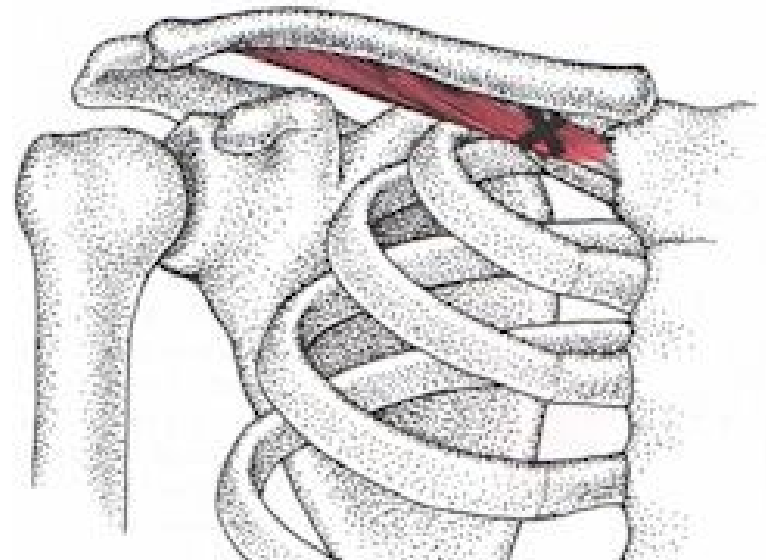
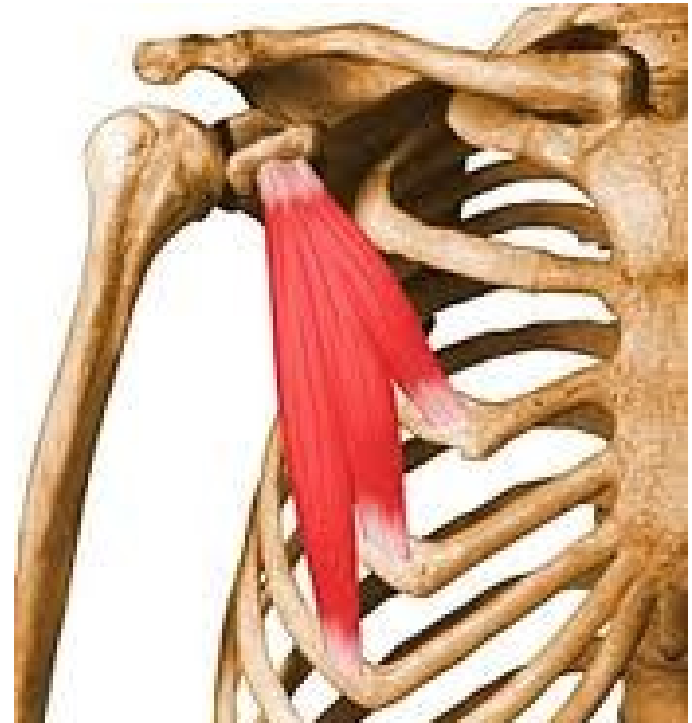## ***M. subclavius:***

**Začátek:** 1. žebro

**Úpon:** kaudální strana klíční kosti.

**Inervace :** *n. subclavius (plexus  
brachialis).*

**Funkce:** působí pokles ramene



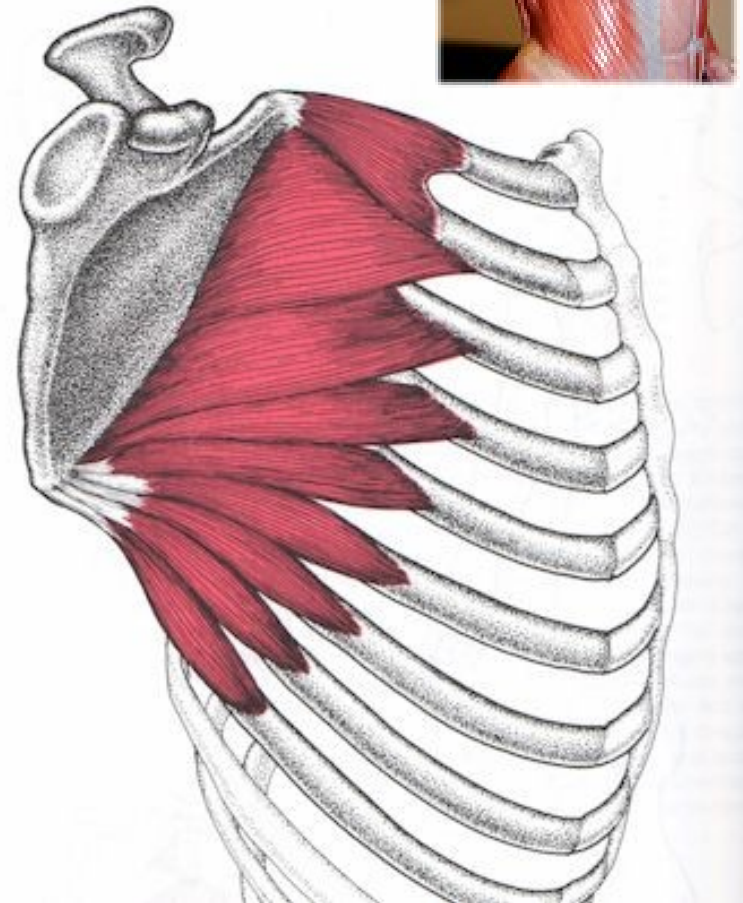
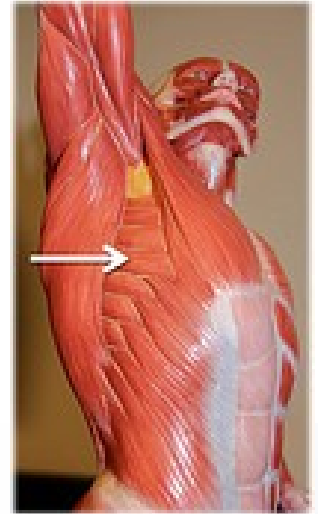
# ***M. serratus anterior:***

**Začátek:** 9 kraniálních  
žeber

**Úpon:** *margo medialis  
scapulae*

**Inervace :** *plexus brachialis*

**Funkce:** napomáhá  
vzpažení, přitlačuje  
lopatku k hrudníku  
pomocný dýchací sval





## 2. Vlastní hrudní svaly:

### ***Mm. intercostales externi:***

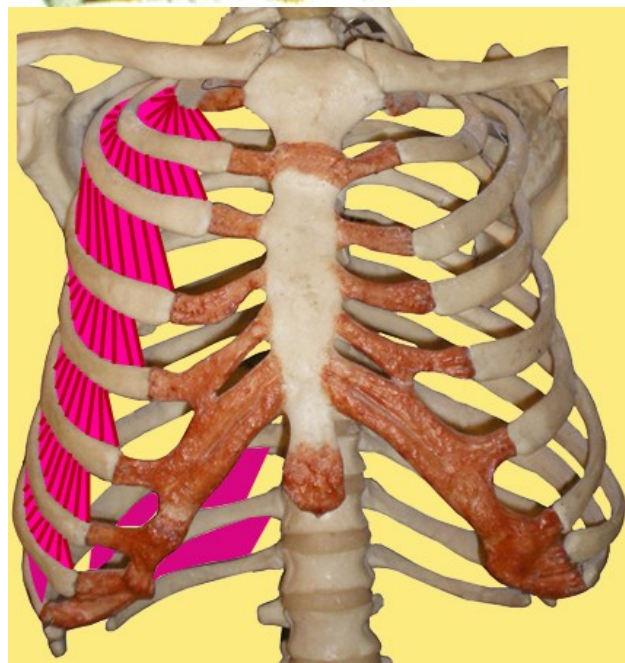
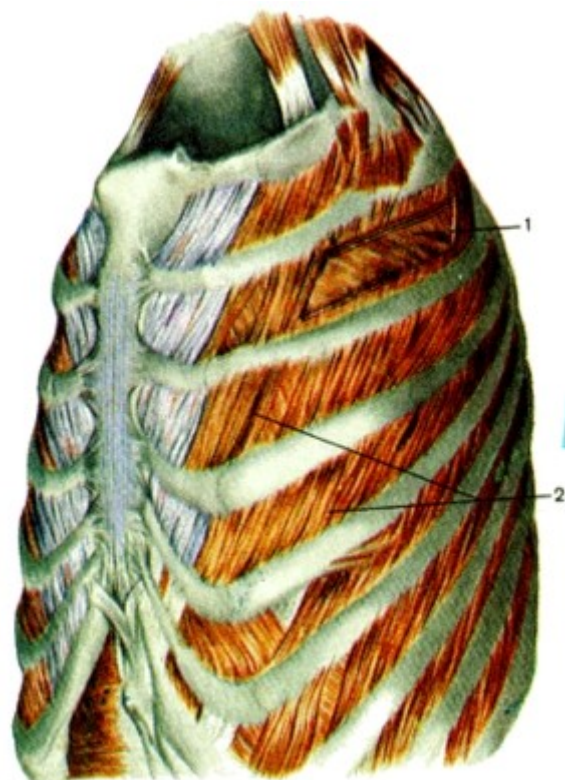
probíhají mezi žebry šikmo ventrokaudálně, od páteře k žeberním chrupavkám, kde navazuje *membrana intercostalis externa*

**Začátek:** dolní okraj kraniálnějšiho žebra.

**Úpon:** horní okraj kaudálnějšiho žebra

**Inervace :** *nn. intercostales*

**Funkce:** zvedání žeber - inspirace



# ***Mm. Intercostales interni***

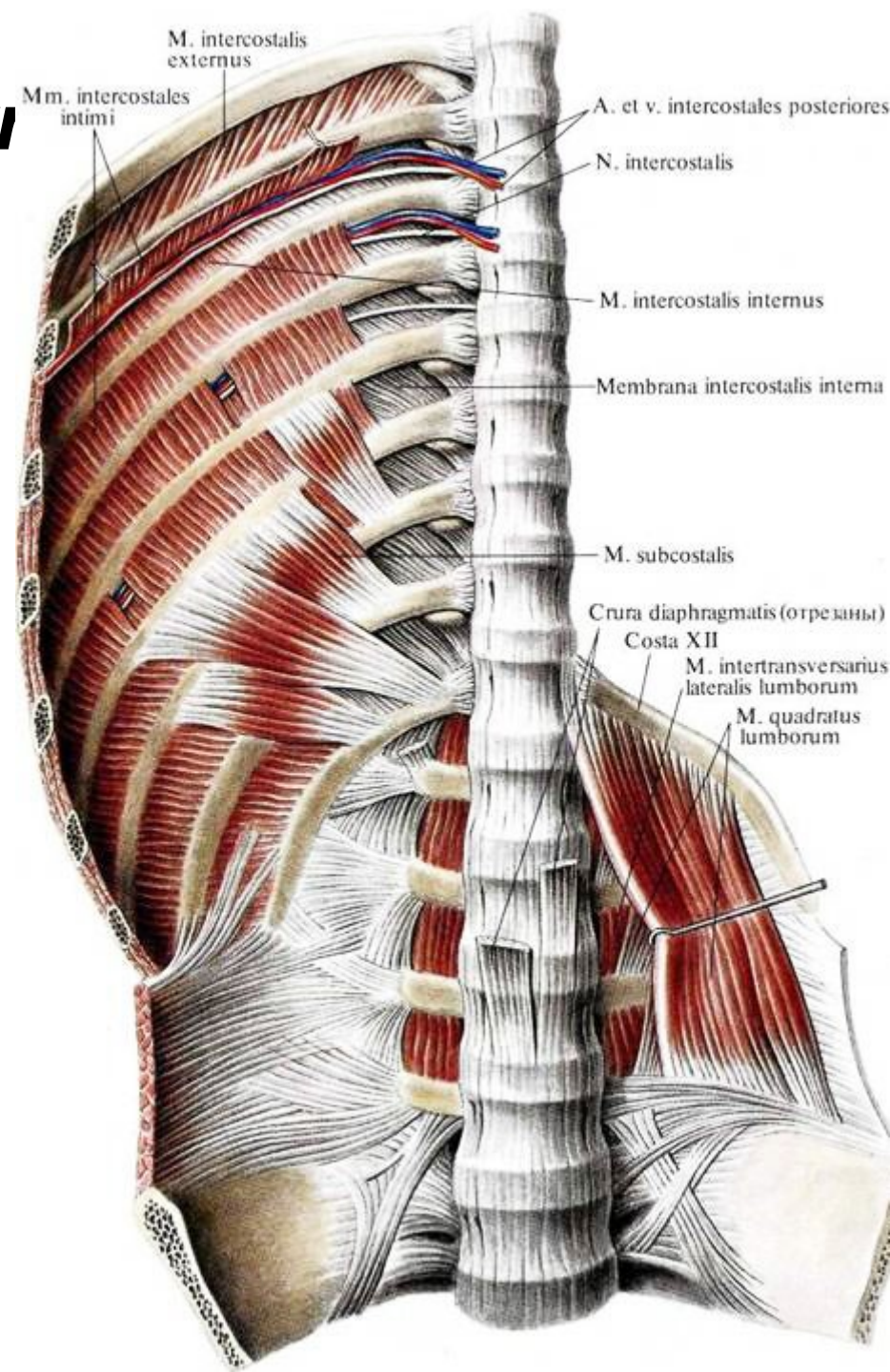
probíhají mezi žebry  
dorzokaudálně, dosahují od  
sterna k *anguli costarum*,  
pokračují jako *membrana  
intercostalis interna*

**Začátek:** horní okraj kaud. žebra  
(směřují pak dorzokraniálně)

**Úpon:** dolní okraj kraniálnějšiho  
žebra

**Inervace :** *nn. intercostales*

**Funkce:** klesání žeber, exspirace

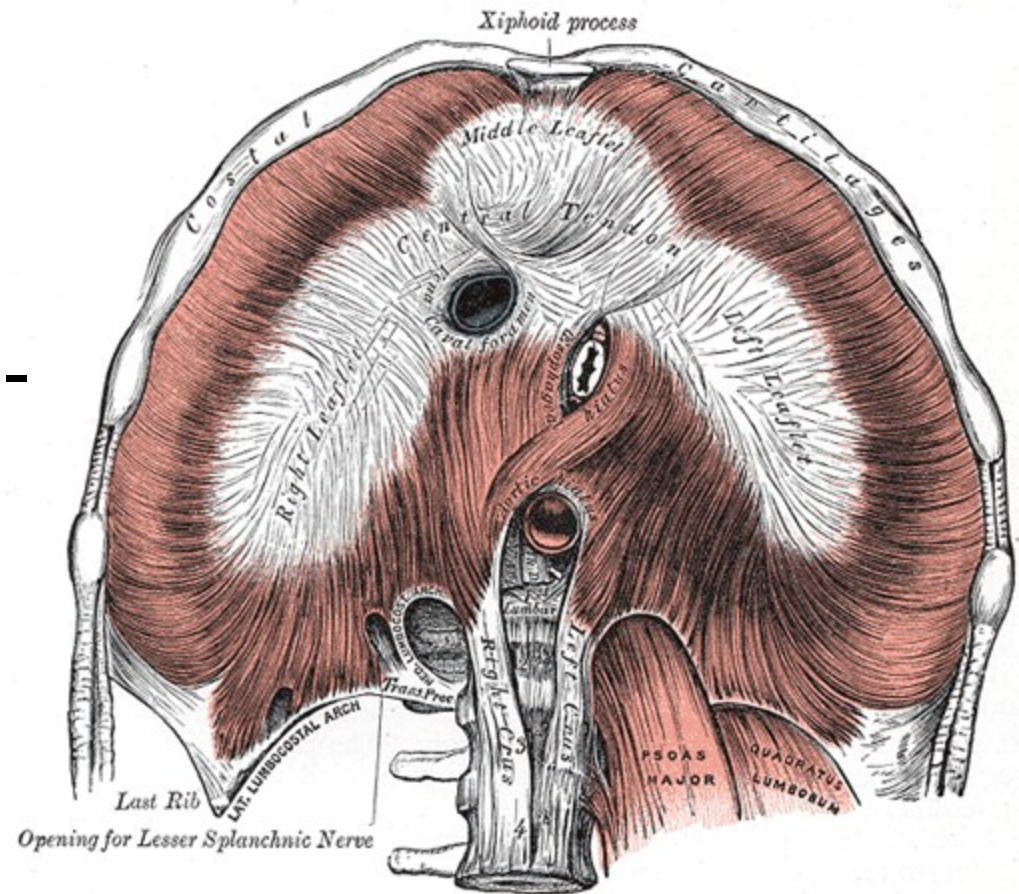




# 3. Bránice: (*diaphragma*)

- plochý sval oddělující hrudní a břišní dutinu
- periferní okraj svalu tvoří svalové snopce, střed je aponeurózou - *centrum tendineum*
- *Pars lumbalis*
- *Pars costalis*
- *Pars sternalis*

**Funkce:** *inspirace, expirace, břišní lis*



# Začátek:

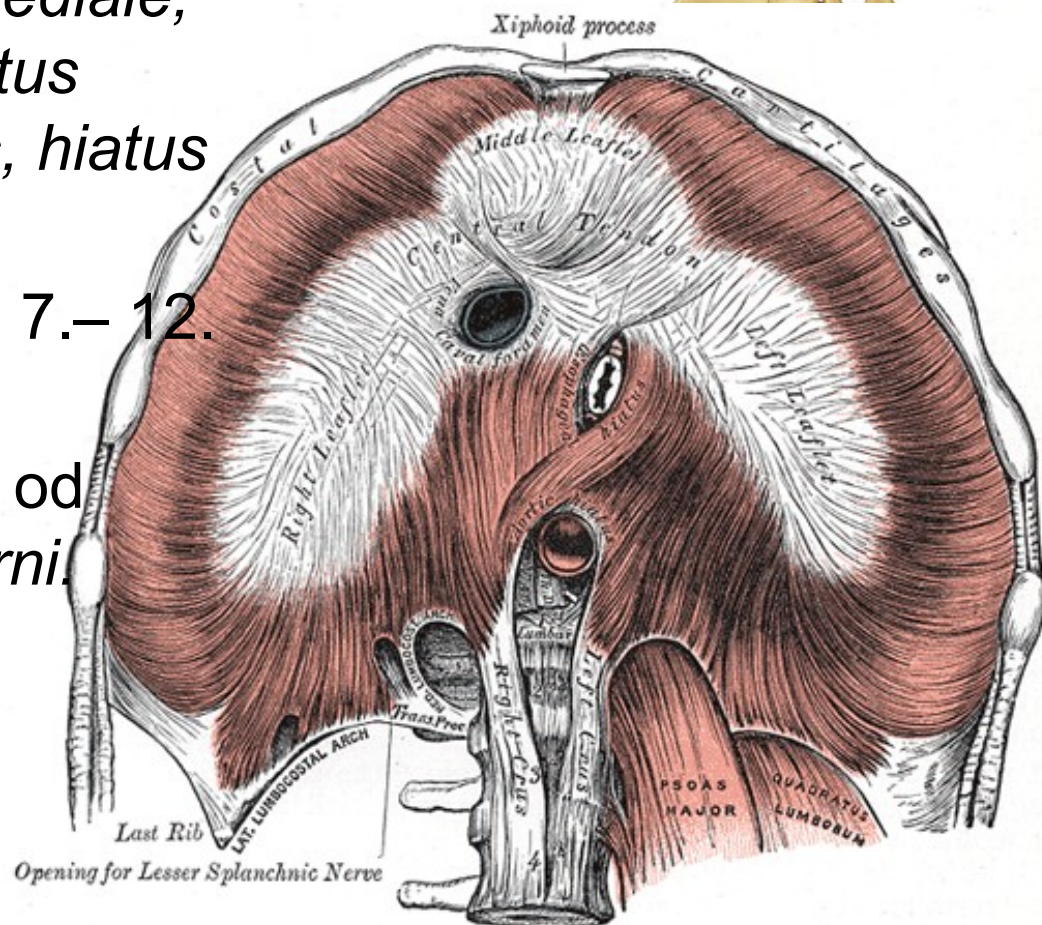
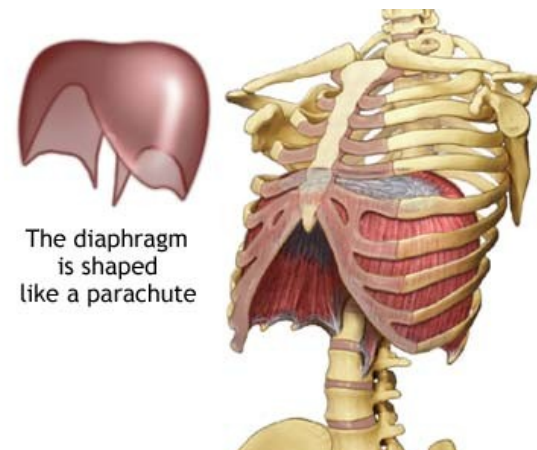
a) ***Pars lumbalis*** – po stranách bederní páteře jako (*crus dextrum a sinistrum*) L1– 4, po stranách od dvou vazivových obloučků (*lig. arcuatum mediale, lat.*), *m. psoas*, *m. quadratus lumborum*, *hiatus aorticus*, *hiatus esophageus*

b) ***Pars costalis*** – vychází od 7.– 12. žebra

c) ***Pars sternalis*** – odstupuje od *processus xiphoideus sterni*.

Úpon: *centrum tendineum*,  
*foramen venae cavae inf.*

Inervace : *n. phrenicus*



# Břišní svaly: (*mm . abdominis*)

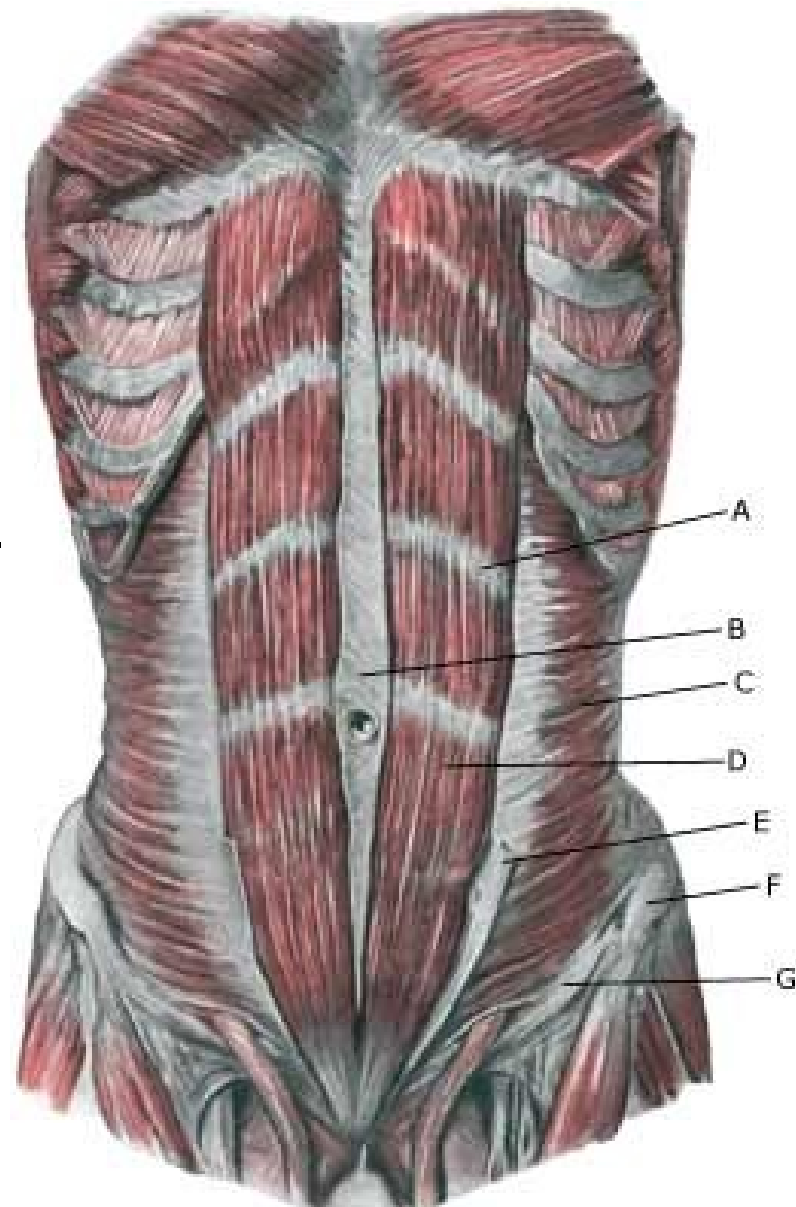
## ***M. rectus abdominis:***

**Začátek:** chrupavky 5.–7. žebra,  
*processus xiphoideus sterni*

**Úpon:** mezi symfýzou a *tuberculum pubicum* stydké kosti, vloženy transverzální vazivové přepážky - *intersectiones tendineae* (zpravidla tři)

**Inervace :** *nn. intercostales*

**Funkce:** flexe páteře nebo  
přitahování pánve k hrudníku,  
břišní lis





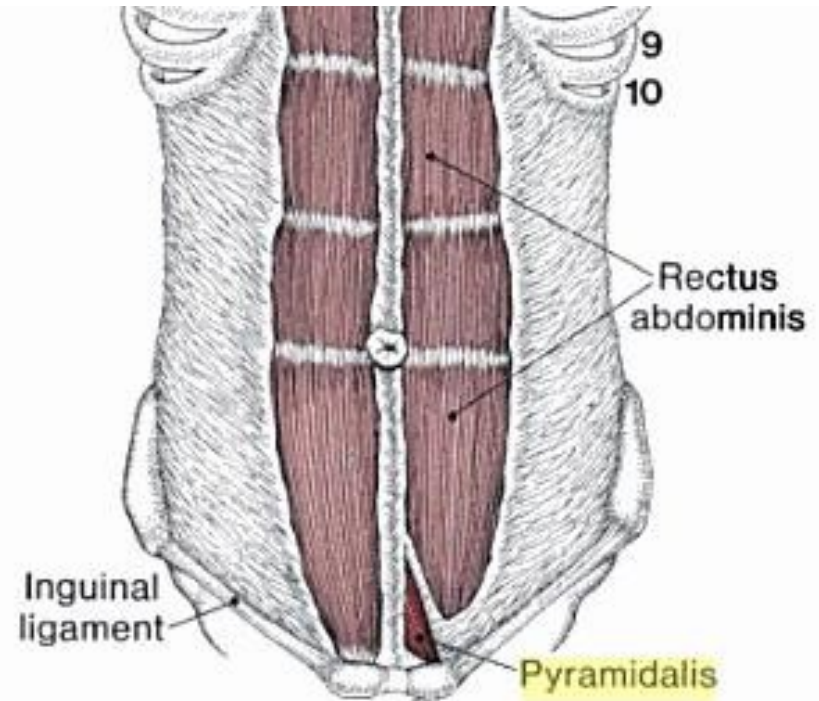
## ***M. pyramidalis:***

**Začátek:** *ramus superior*  
stydké kosti.

**Úpon:** kaudální část *linea alba*.

**Inervace :** *n. subcostalis*

**Funkce:** u člověka je  
rudimentární



**Clinical mastery in the treatment of myofascial  
pain** By Lucy Whyte Ferguson, Robert Gerwin

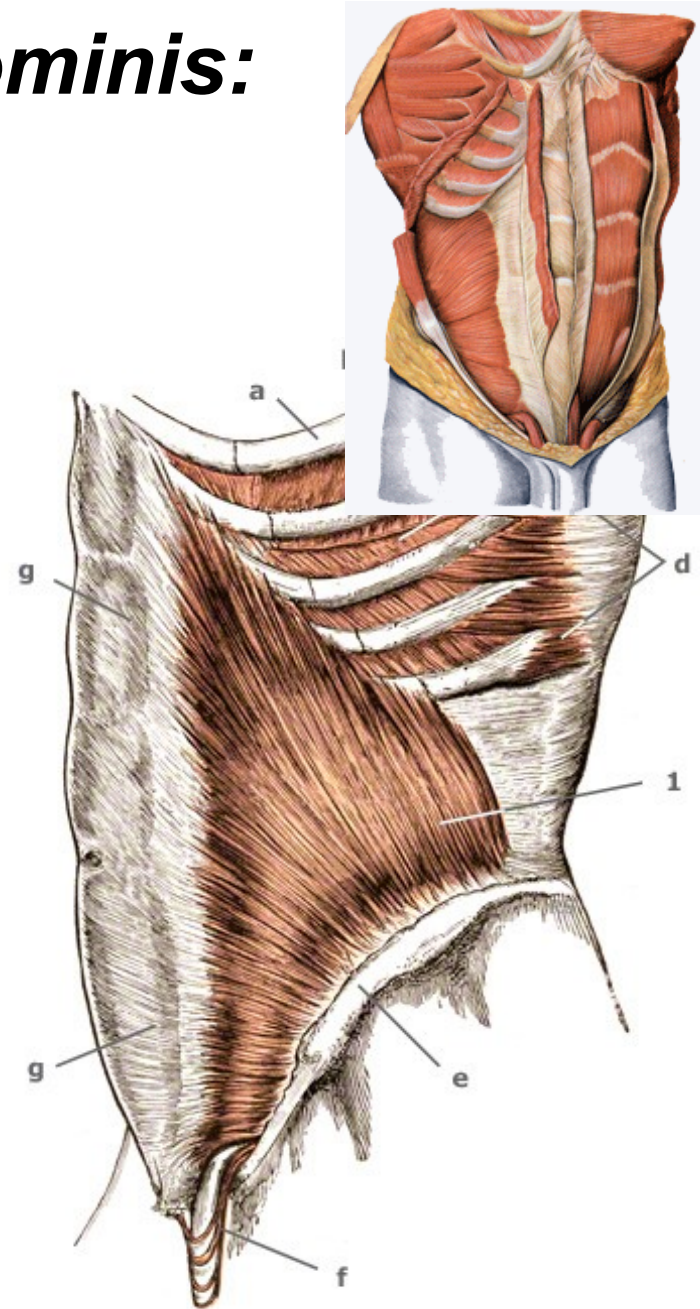
# ***M. obliquus externus abdominis:***

**Začátek:** 8 kaudálních žeber

**Úpon:** *labium externum cristae iliacaе*, aponeuróza, klade se před *m. rectus abdominis*. Ve střední rovině se vazivové snopce proplétají s druhostrannými a vzniká – *linea alba* – táhnoucí se od *processus xiphoideus* k symfýze. *Anulus umbilicalis*.

**Inervace :** *nn. intercostales*.

**Funkce:** flexe páteře, přitažení pánve, otáčení trupu, břišním lisu



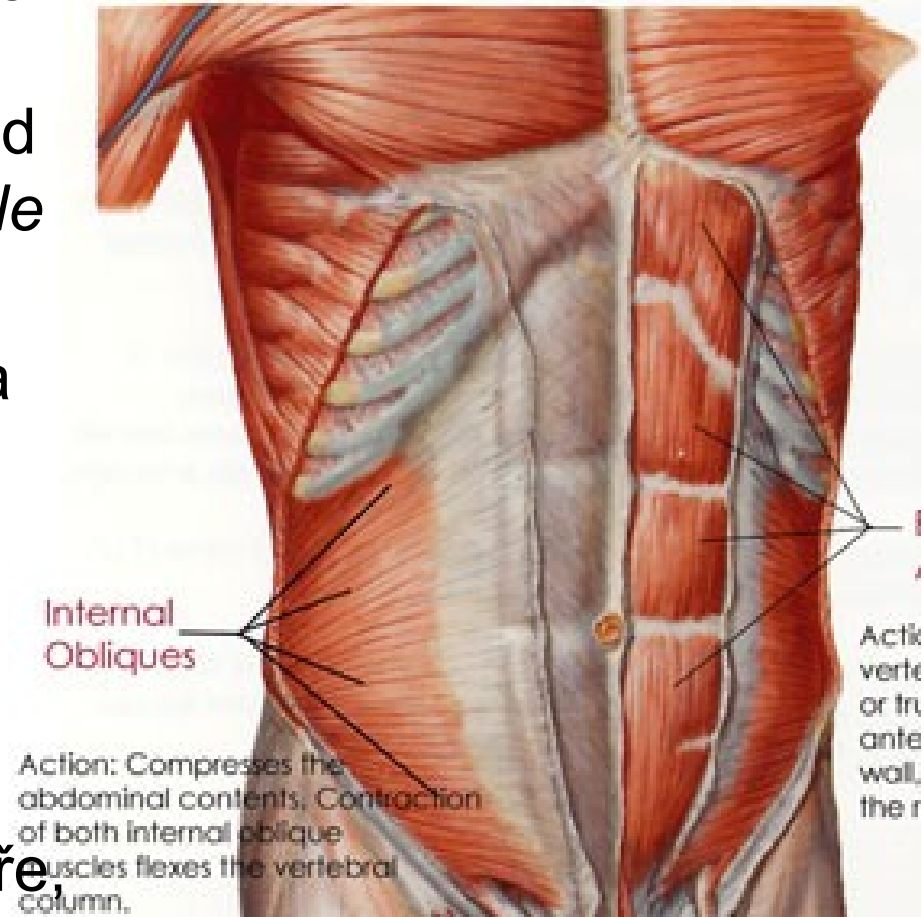
# ***M. obliquus internus abdominis:***

**Začátek:** *fascia thoracolumbalis*  
od bederní páteře, *linea*  
*intermedia cristae iliaca*e a od  
laterální poloviny *lig. inguinale*

**Úpon:** tři kaudální žebra,  
aponeurózu (horních  $\frac{3}{4}$  - dva  
listy obalující *m. rectus*  
*abdominis*) zbytek - před *m.*  
*rectus abdominis*.

**Inervace :** *nn. intercostale* ,  
*plexus lumbalis*

**Funkce:** předklon a úklon páteře,  
břišní lis



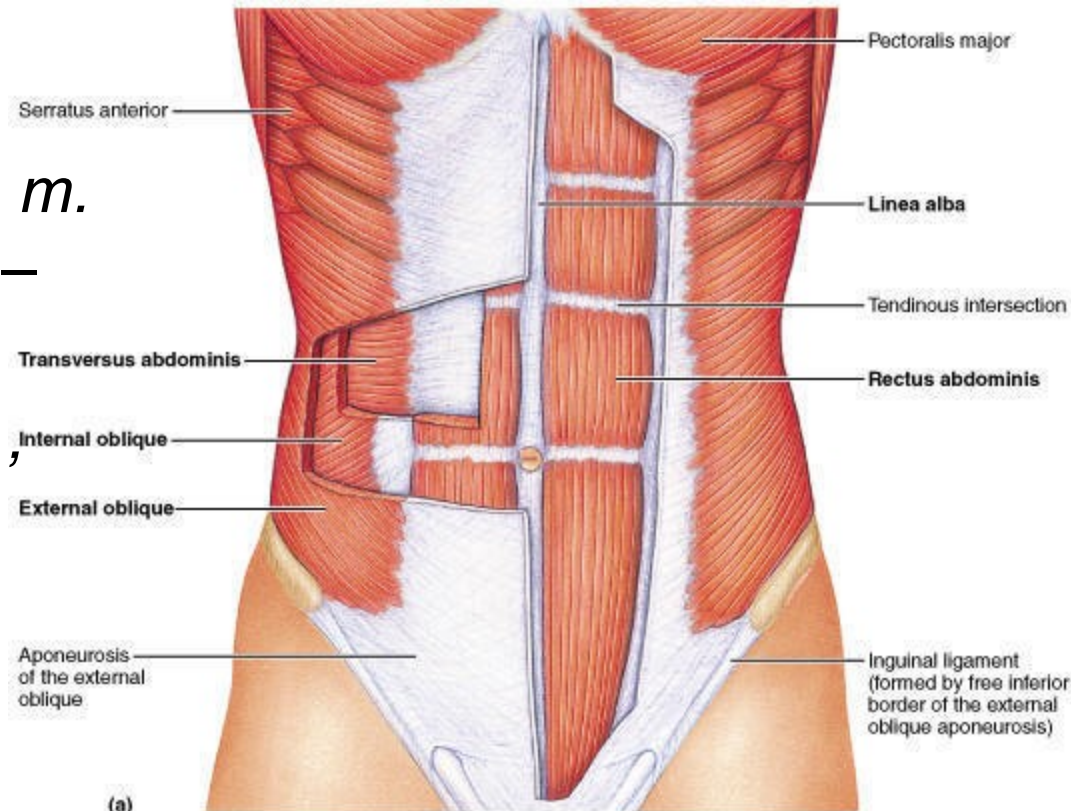
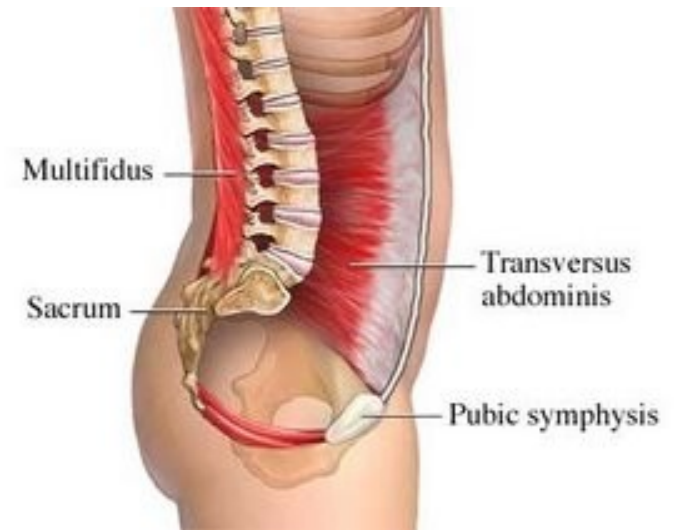
# ***M. transversus abdominis:***

**Začátek:** 6 kaudálních žebér,  
*aponeurosis lumbalis*,  
*labium internum cristae*  
*iliacae*, *lig. inguinale*.

**Úpon:** svalové snopce  
přecházejí v rozsáhlou  
aponeurózu (3/4 klade za *m.*  
*rectus abdominis*, zbytek –  
před), součástí *linea alba*

**Inervace :** *nn. intercostales*,  
*plexus lumbalis*

**Funkce:** břišní lis





# ***Mm. Intertransversarii laterales lumborum:***–

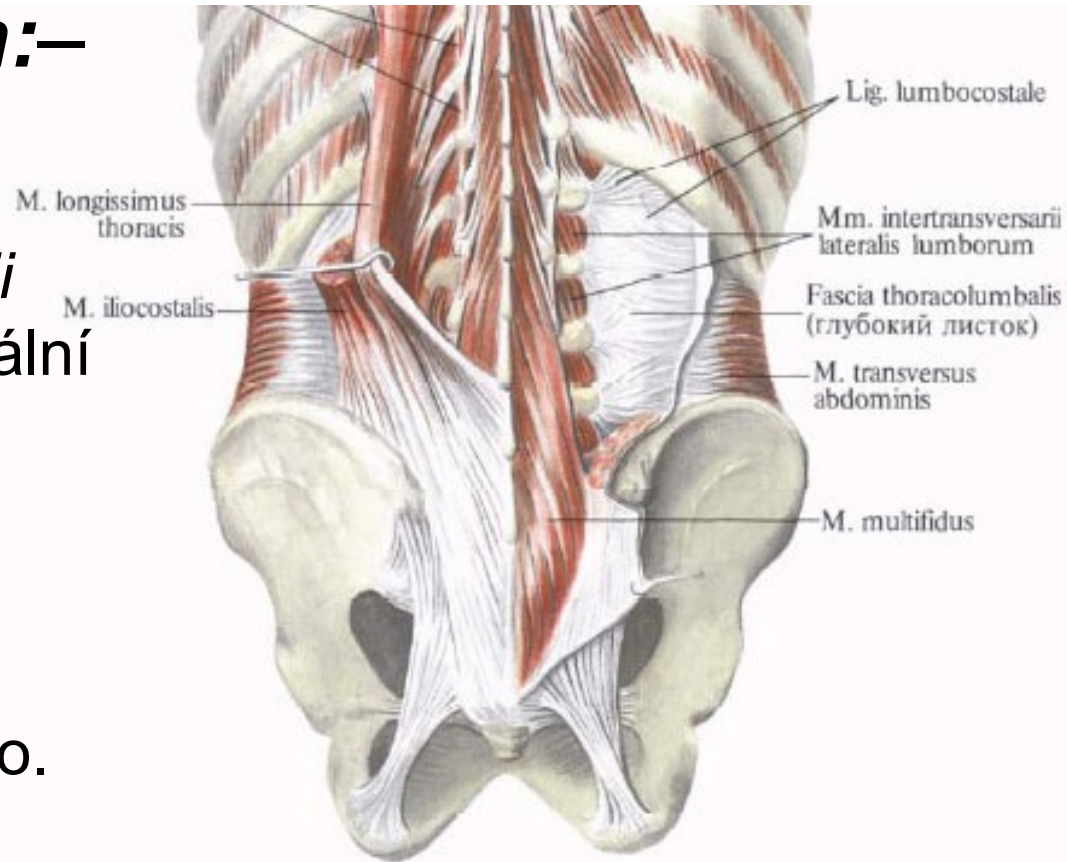
- 6 párů drobných svalů

**Začátek:** *processus costarii*  
bederních obratlů a laterální  
části křížové kosti

**Úpon:** *processus costarii*  
kraniálnějších bederních  
obratlů, transverzální  
výběžek Th12 a 12. žebro.

**Inervace :** *plexus lumbalis*

**Funkce:** lateroflexe lumbální  
páteře





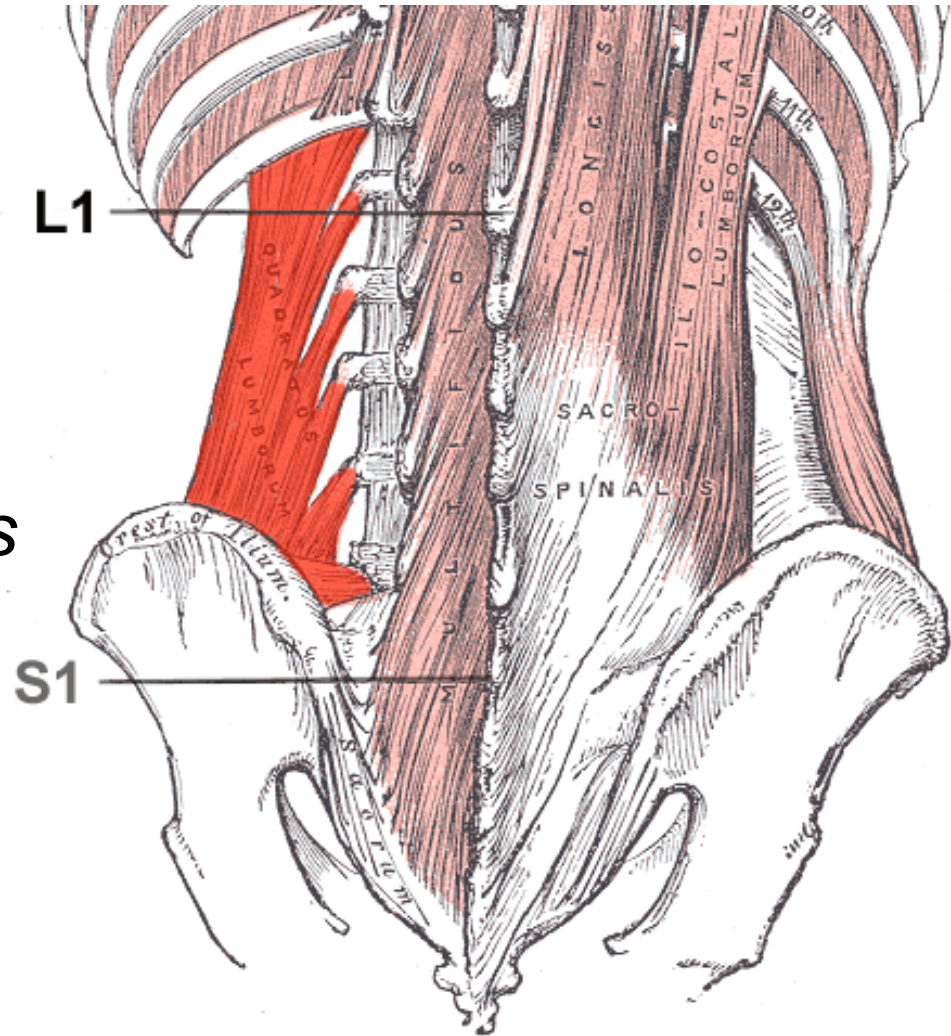
# ***M. quadratus lumborum:***

**Začátek:** *labium int. crista iliaca* a *lig. Iliolumbale*

**Úpon:** 12. žebro a *processus costarii* bederních obratlů

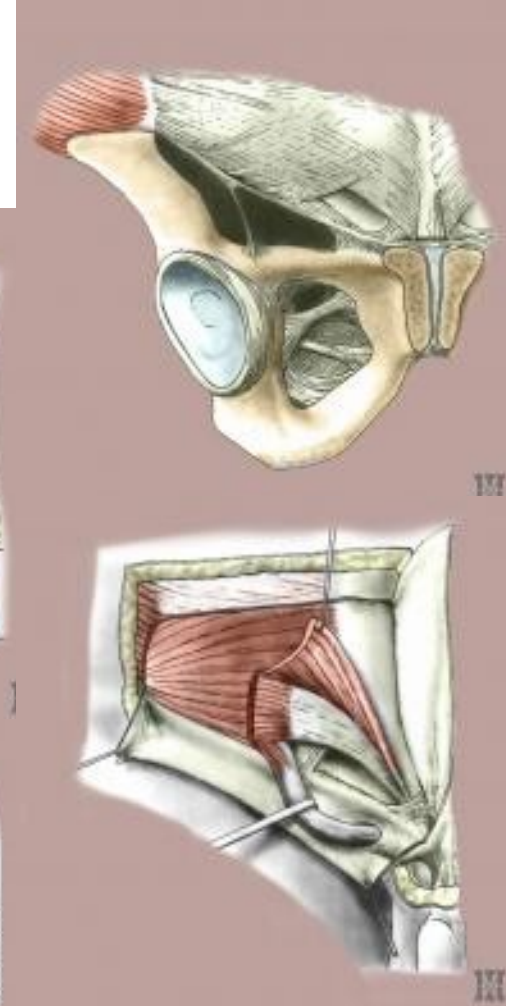
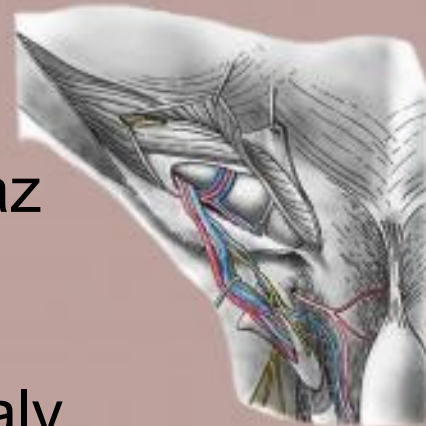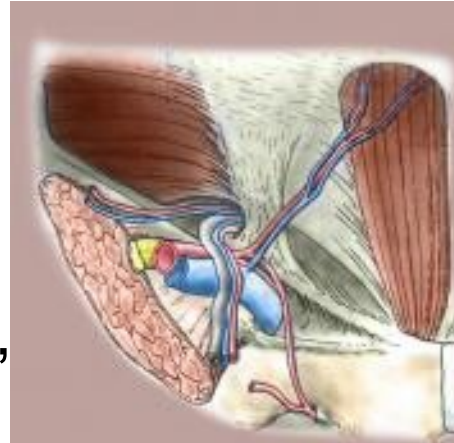
**Inervace :** *plexus lumbalis*

**Funkce:** extenze a lateroflexe páteře



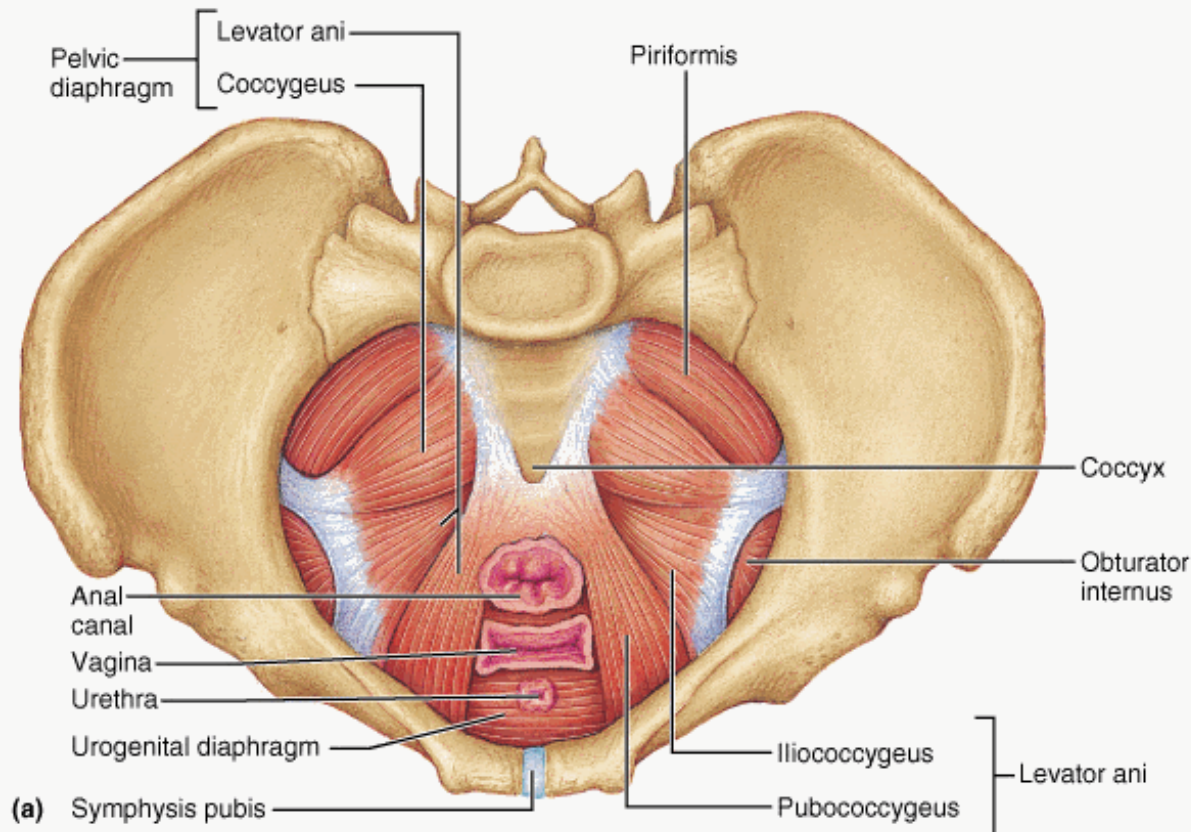
# Tříselný kanál: (*canalis inguinalis*)

- dolní zesílený okraj aponeurózy *m. obliquus externus abdominis*
- mezi *spina iliaca anterior superior* a *tuberculum pubicum*
- tříselný vaz – ***lig. inguinale***
- nad ním **tříselný kanál** – zeslabené místo břišní dutiny
- začíná otvorem v břišní dutině, vede do podkoží
- **u muže:** prochází semenný provazec, sestupují varlata do šourku
- **u žen:** prochází oblý děložní vaz
- Pod *ligamentum inguinale* je prostor (*lacuna vasorum a musculorum*), cévy, nervy a svaly



# Svaly pánevního dna:

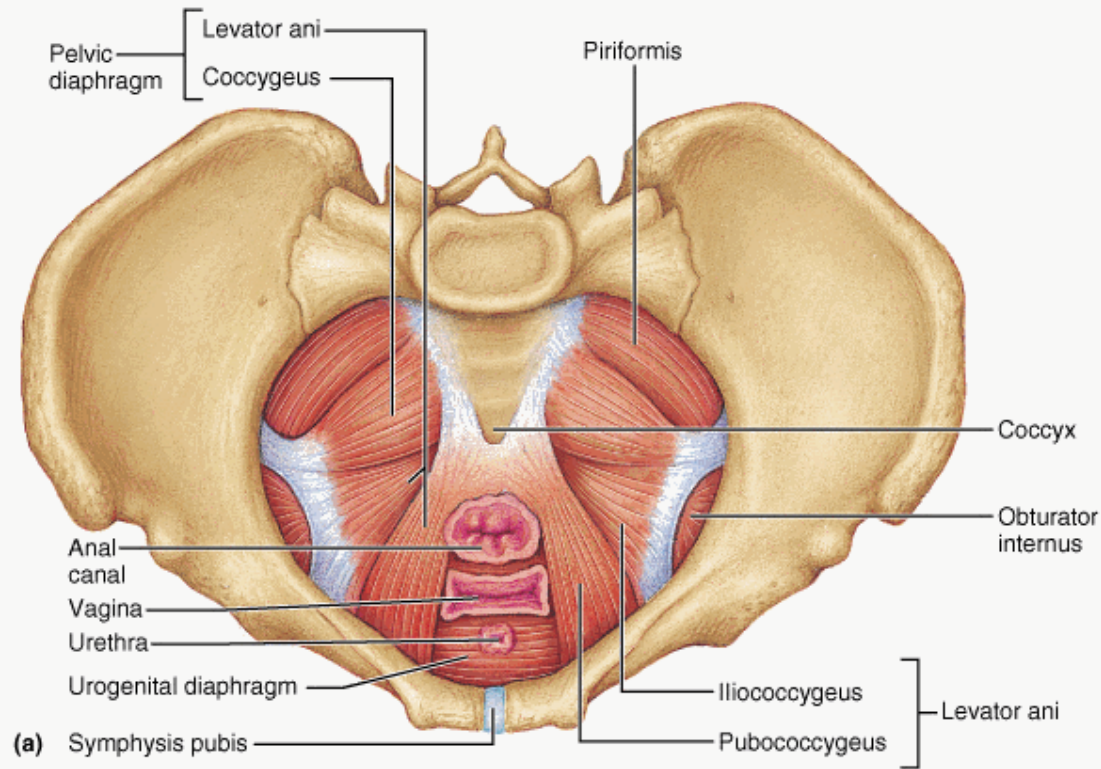
- uzavírá spodinu malé pánve
- ze dvou svalových přepážek *diaphragma pelvis* a *diaphragma urogenitale*





# Diaphragma pelvis:

- podpírá orgány malé pánve a napomáhá uzavírání konečníku
- tvar nálevky
- Tvoří ji dva svaly:  
***m. levator ani*** a  
***m. coccygeus***
- *hiatus urogenitalis*
- **u muže** prostupuje močová trubice a konečník,
- **u ženy** ještě pochva



Copyright © 2001 Benjamin Cummings, an imprint of Addison Wesley Longman, Inc.



# ***M. levator ani:***

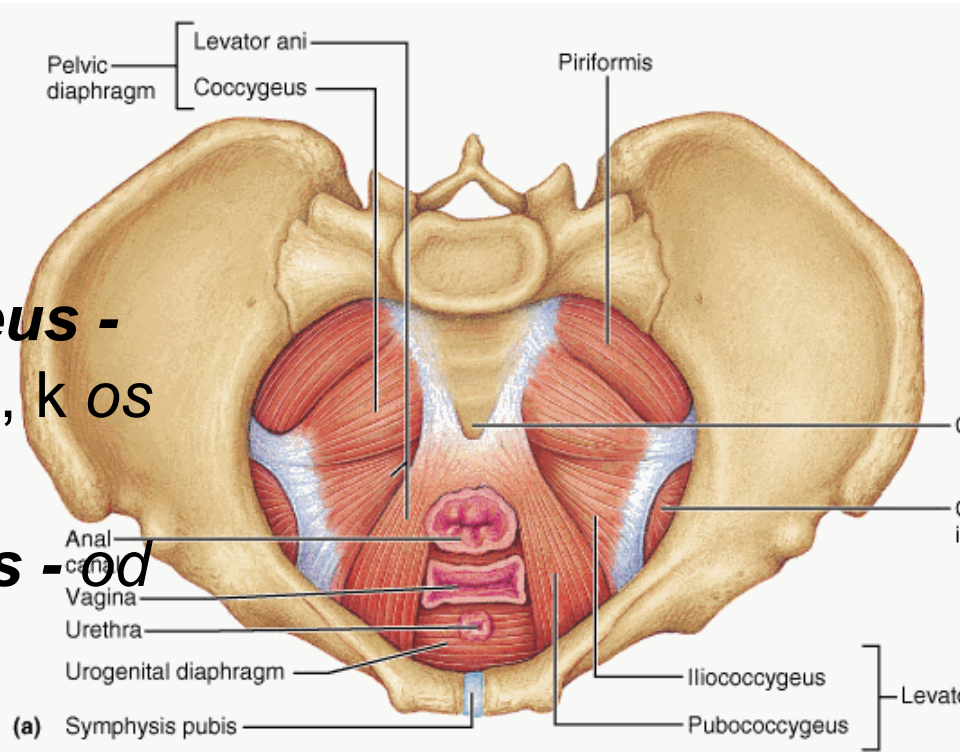
- je hlavní sval dna pánevního
- skládá se ze dvou částí:

**Mediální část: *m. pubococcygeus*** - od *ramus superior ossis pubis*, k *os coccygis*

**Laterální část: *m. iliococcygeus*** - od *ramus superior ossis pubis*, na vazivovém obloučku na *fascia obturatoria* a na *spina ischiadica* na kostrční kost

**Inervace:** *plexus sacralis*

**Funkce:** zvedáč a svěrač konečníku a pánevního dna



(a) Copyright © 2001 Benjamin Cummings, an imprint of Addison Wesley Longman, Inc.

# *M. coccygeus:*

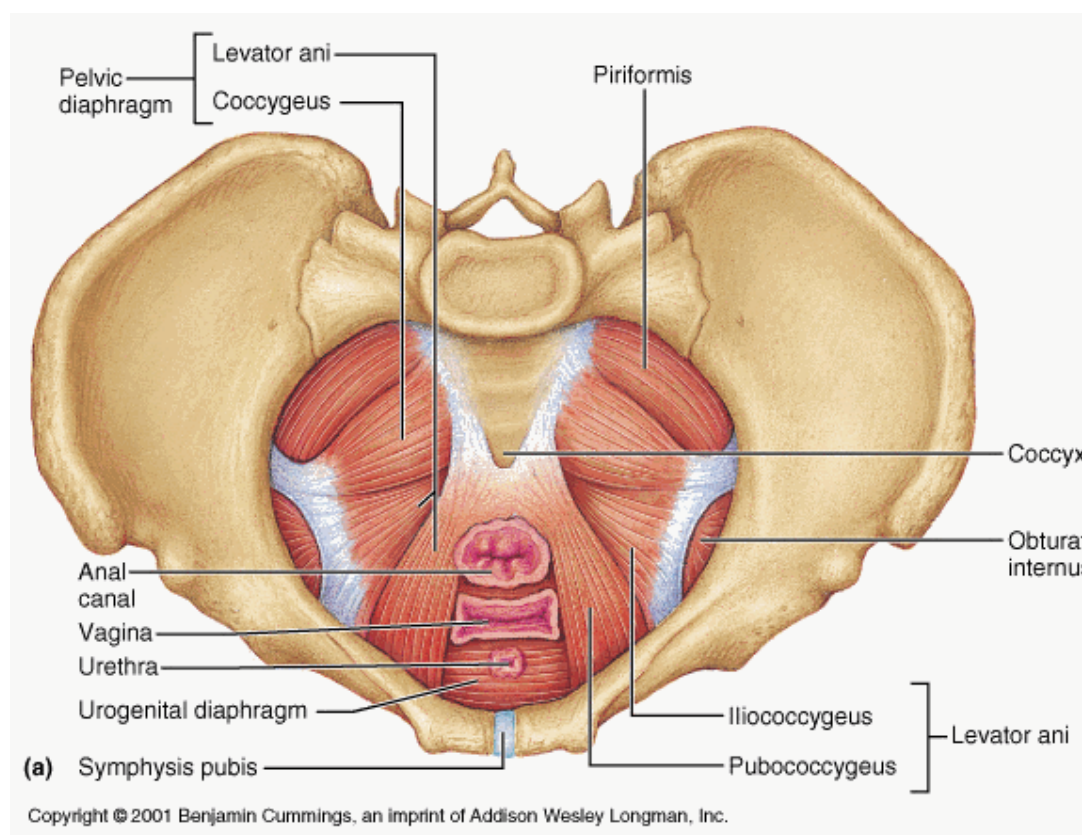
- dorzolaterálně

**Začátek:** *spina ischiadica*

**Úpon:** laterální okraj  
kostrční a části křížové  
kosti, svalové snopce -  
přimíšené mezi *lig.*  
*sacrospinale*

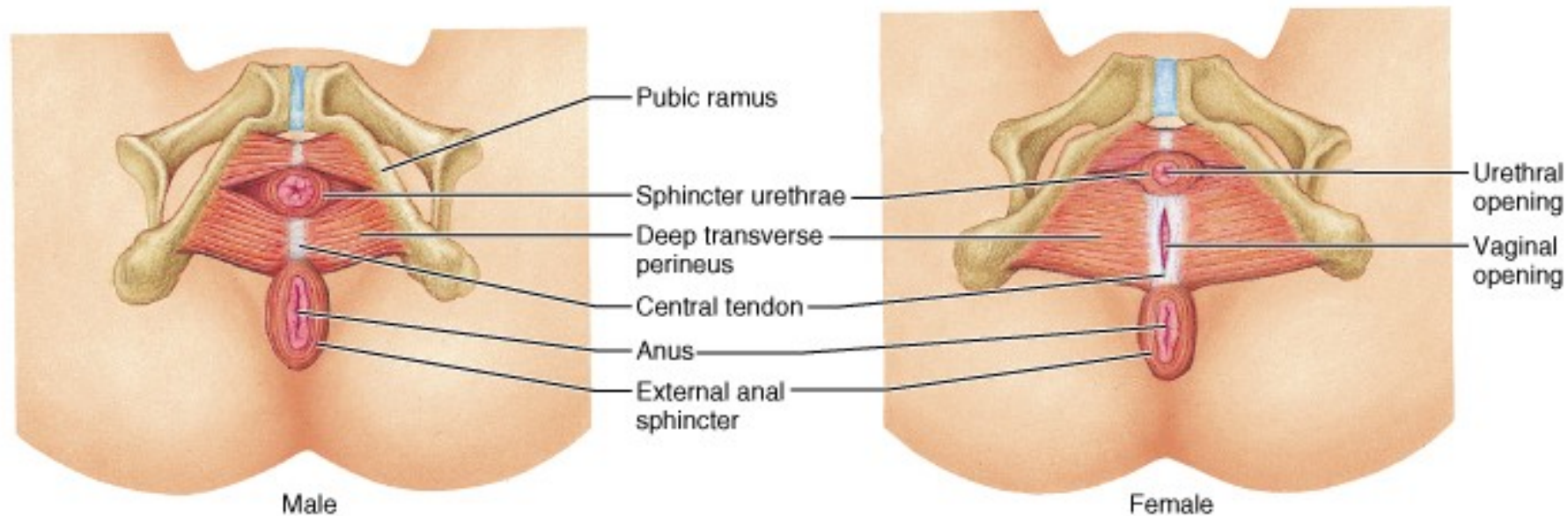
**Inervace :** *plexus sacralis*

**Funkce:** naklání kostrč při  
defekací nebo porodem



# Diaphrafma urogenitale:

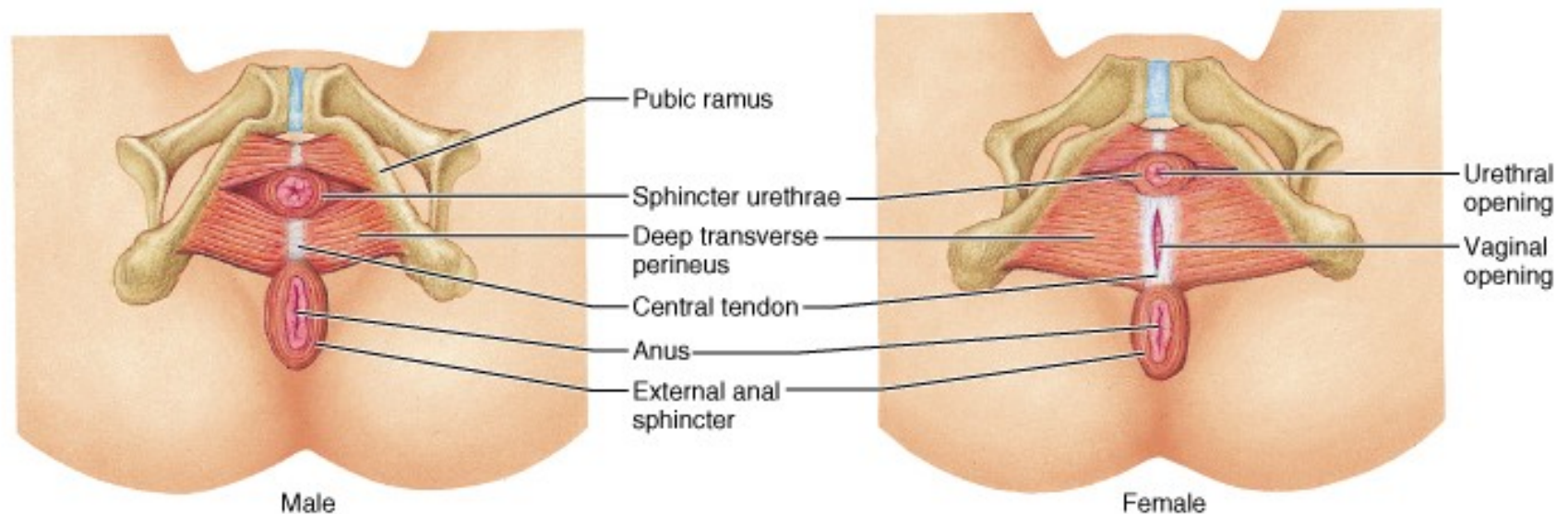
- Trojúhelníková ploténka mezi dolními rameny kostí stydkých a sedacích
- Povrchově pod m.levator ani
- Dva svaly: **m. transversus perinea profundus** a **m. transversus perinei superficialis**



(b)

# M. transversus perinei profundus:

- Prakticky celé
- Ventrálně nedosahuje k angulus pubicus – lig. transversum perinei
- Kolem uretry – m. sphincter urethera, m sphincter urogenitalis



(b)



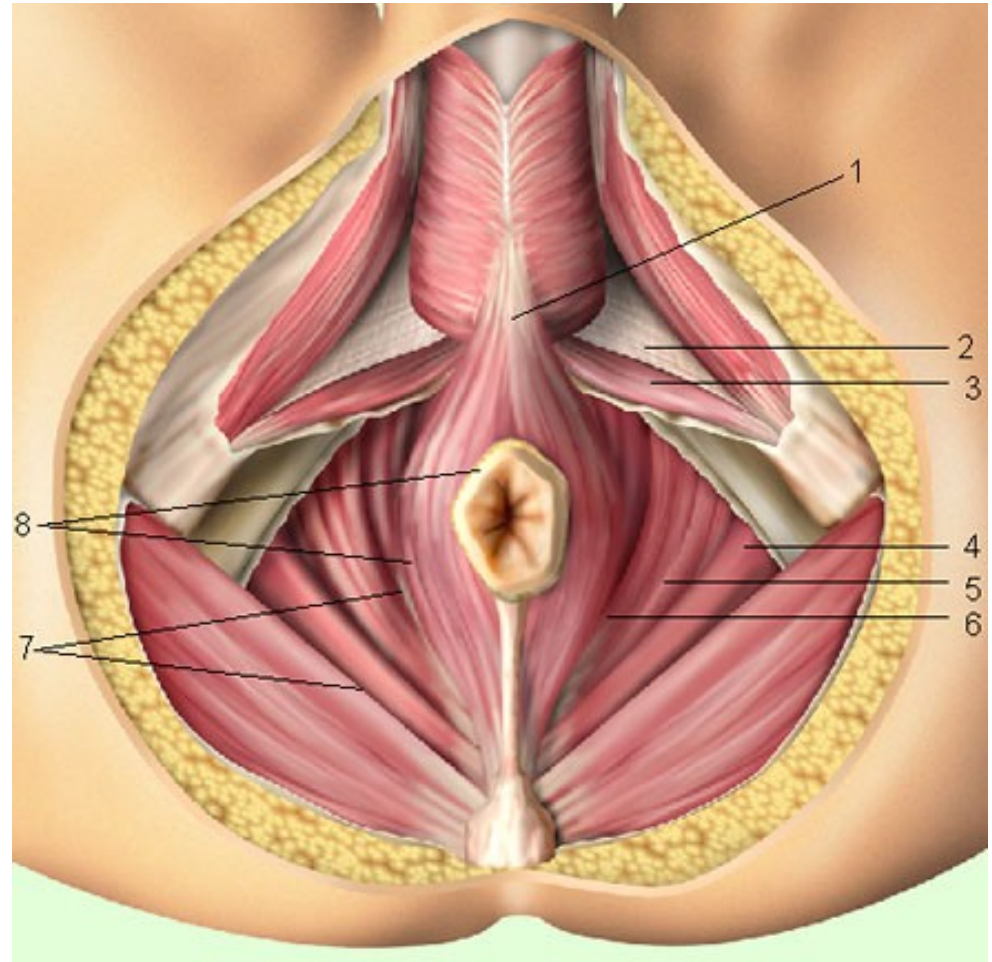
# M. transversus perinei superficialis:

**Začátek:** tuber  
ischiadicus

**Úpon:** centrum  
tendineum perinei

**Inervace:** n.pudendus

**Funkce:** fixuje uretru a  
vaginu



# **Svaly horní končetiny:** (*mm . membri superioris* )

- **Ramenní svaly** (*mm . humeri*)
- **Pažní svaly** (*mm . brachii*)
- **Předloketní svaly** (*mm . antebrachii*)
- **Svaly ruky** (*mm . manus*)

# ***M. deltoideus:***

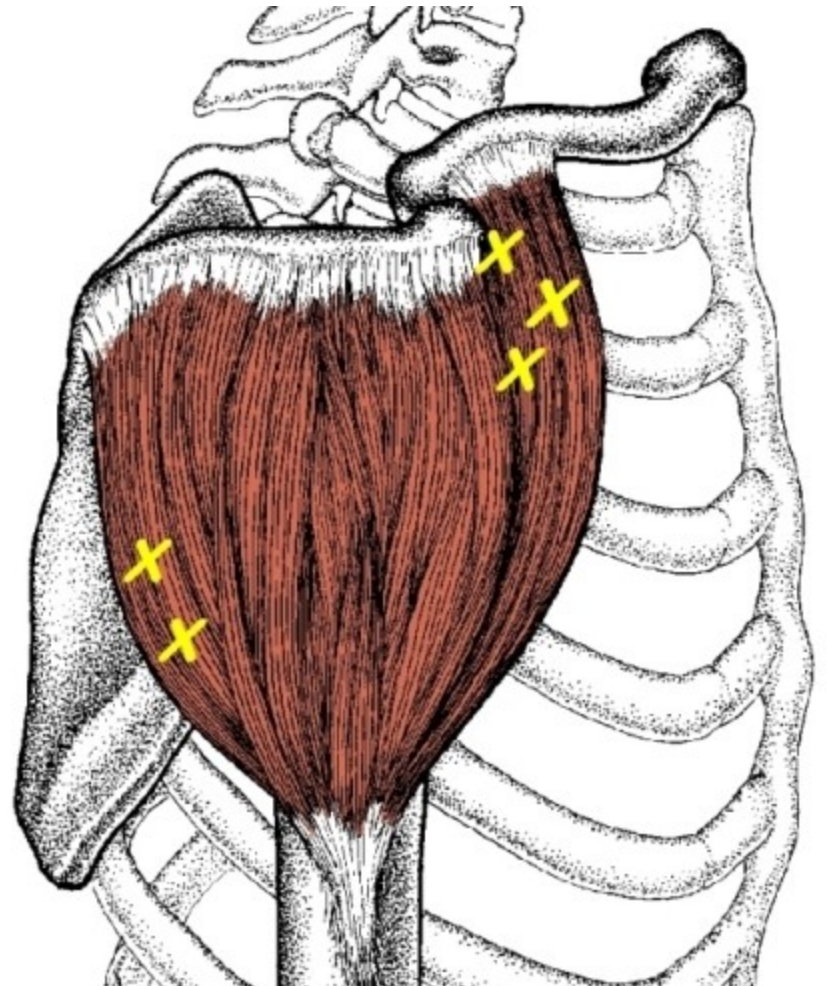
- překrývá ramenní kloub

**Začátek:** laterální část klíční kosti, akromion, *spina scapulae*

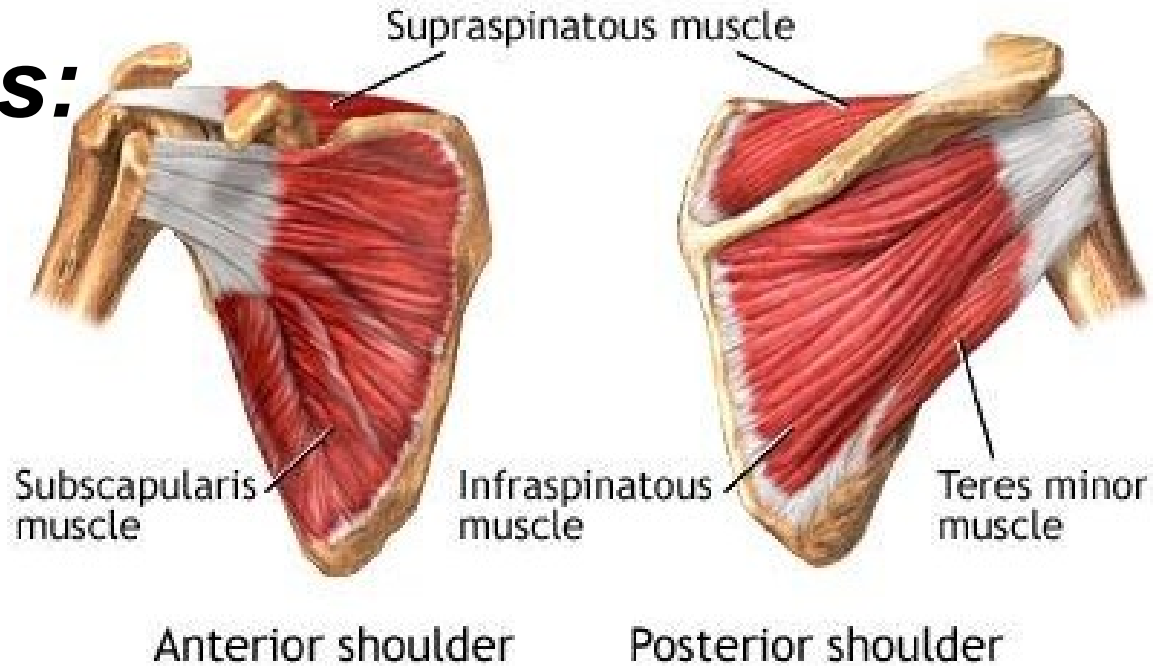**Úpon:** *tuberositas deltoidea humeri*

**Inervace:** *plexus brachialis*

**Funkce:** hlavně upažení, přitlačuje hlavici humeru do kloubní jamky,



# ***M. supraspinatus:***



**Začátek:** *fossa supraspinata* lopatky

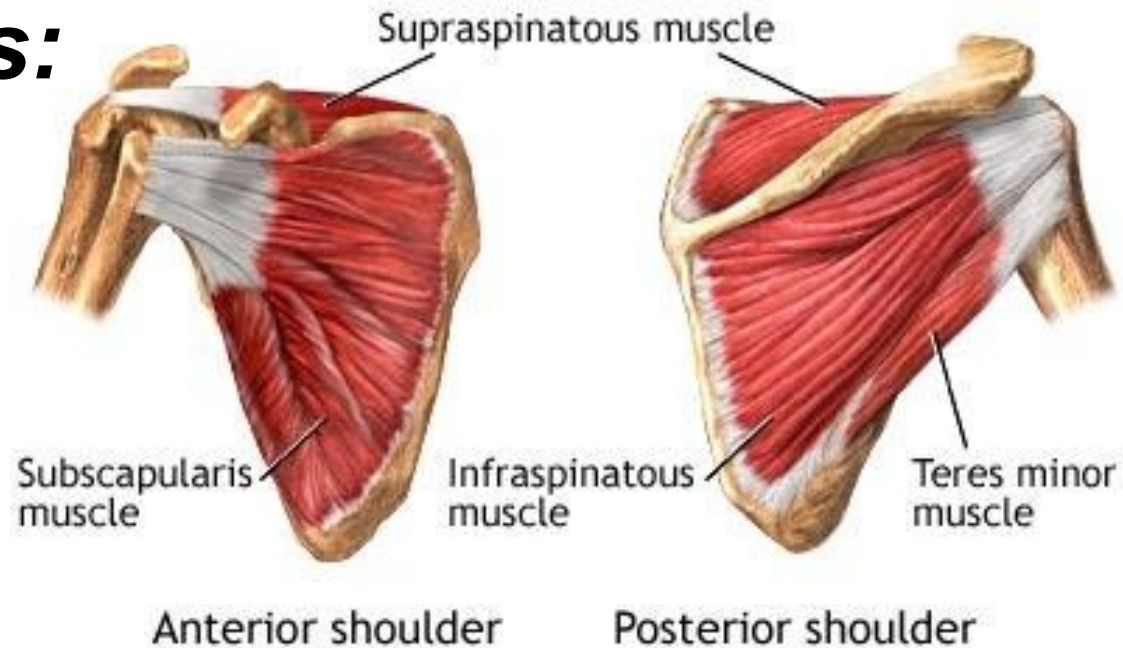
**Úpon:** *tuberculum majus humeri*

**Inervace :** *plexus brachialis*

**Funkce:** abdukce paže (upažení), fixuje hlavici humeru v kloubní jamce, napomáhá supinaci



# ***M. infraspinatus:***



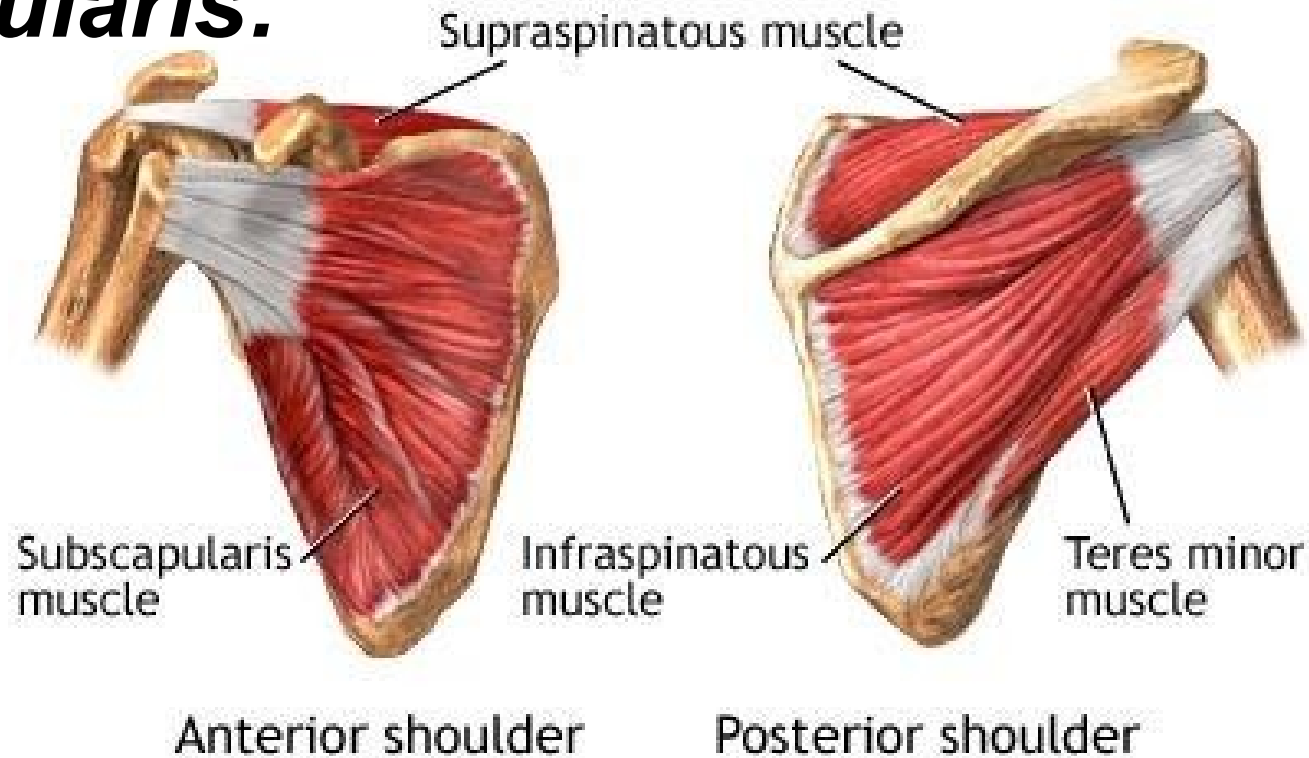
**Začátek:** *fossa infraspinata* lopatky.

**Úpon:** *tuberculum majus humeri* .

**Inervace :** *plexus brachialis*

**Funkce:** supinace, napomáhá fixaci hlavice humeru v kloubní jamce.

# ***M. subscapularis:***



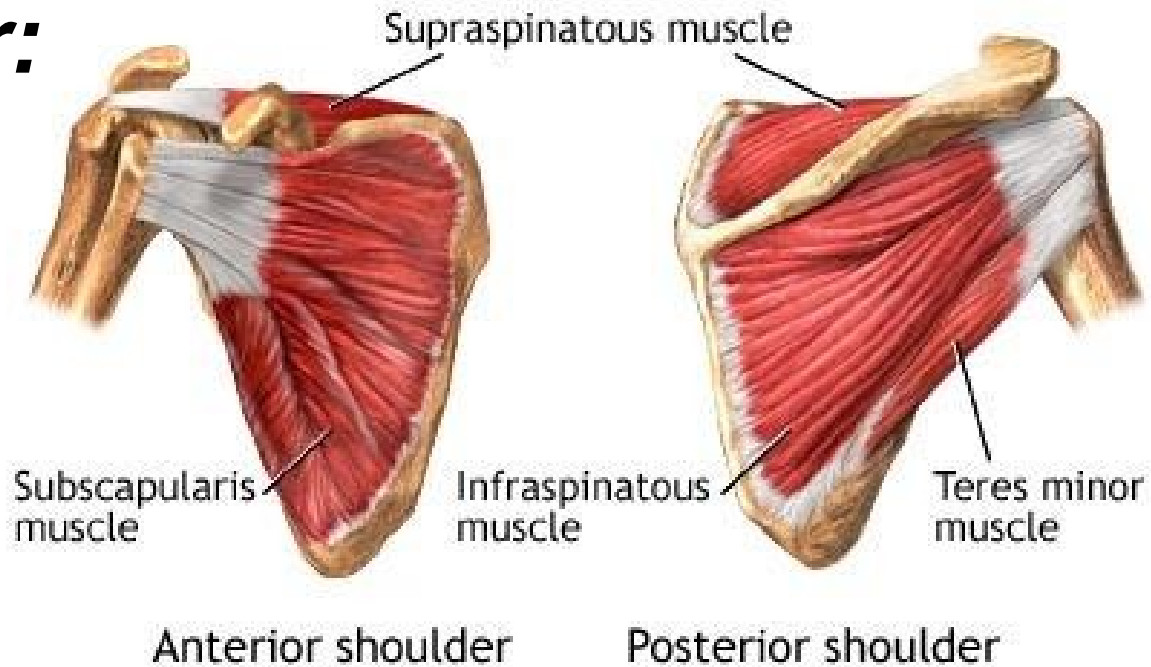
**Začátek:** *facies costalis scapulae*

**Úpon:** *tuberculum minus humeri*

**Inervace :** *plexus brachialis*

**Funkce:** humerální pronace a addukce

# ***M. teres minor:***



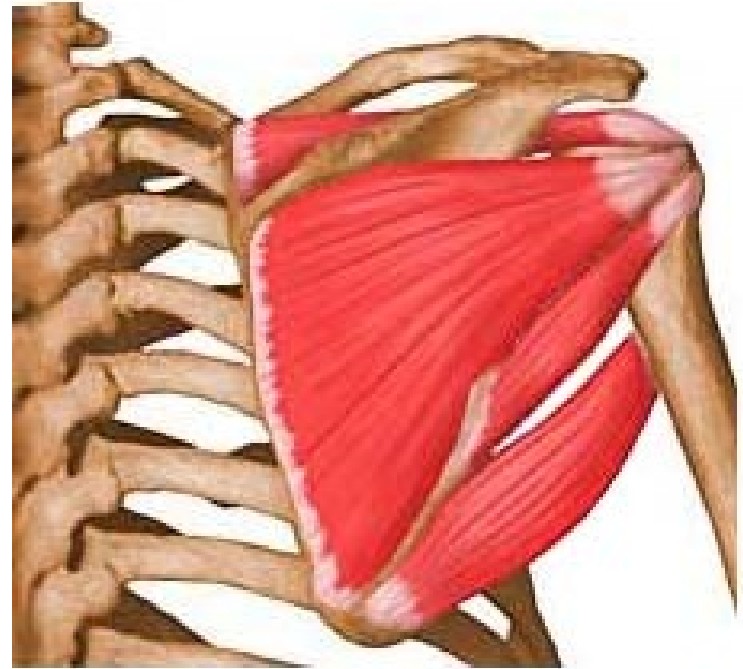**Začátek:** *margo lateralis scapulae*

**Úpon:** *tuberculum majus humeri*

**Inervace :** *n. axillaris (plexus brachialis)*

**Funkce:** humerální supinace

## ***M. teres major:***



**Začátek:** *angulus inferior scapulae*

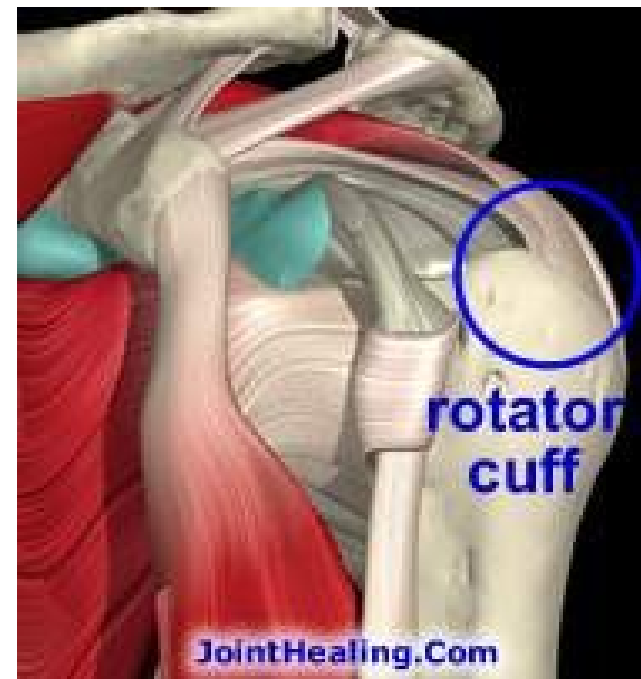
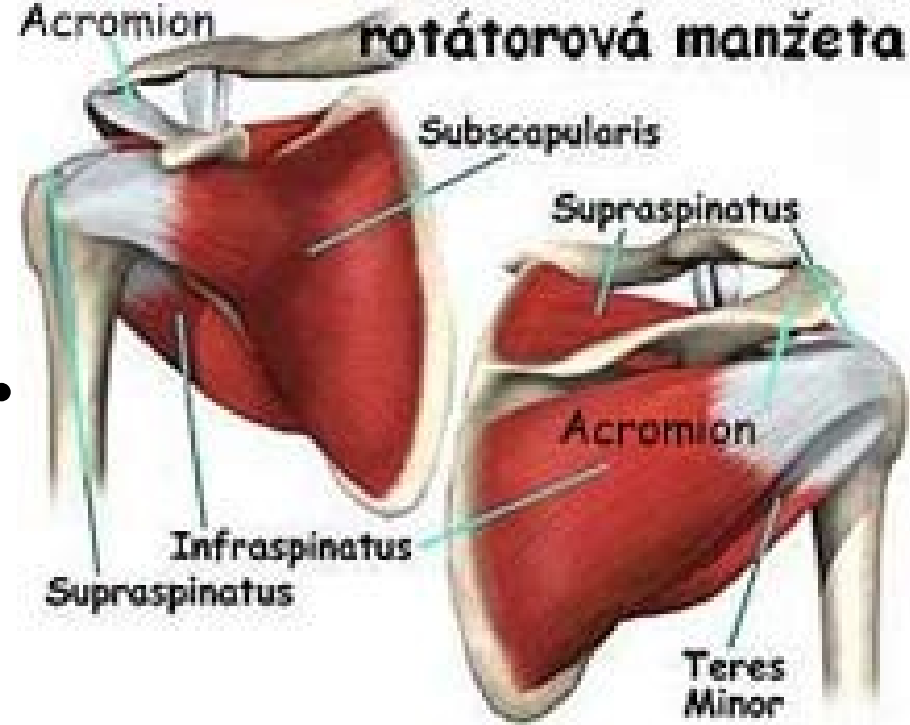**Úpon:** *crista tuberculi minoris humeri*

**Inervace :** *n. subscapularis*  
(*plexus brachialis*)

**Funkce:** připažení, zapažení, humerální pronace



- Skupina ramenních svalů, které svými šlachami zpevňují ramenní kloub (*m. supraspinatus*, *m. infraspinatus*, *m. subscapularis* a *m. teres minor*) bývá nazývána **rotátorovou manžetou**
- lépe „svalově-šlachová manžeta“
- zajišťuje ramenní kloub proti subluxaci



# Pažní svaly (*mm . brachii*)

## ***M. biceps brachii:***

- má dvě hlavy

### **Začátek:**

#### ***Caput longum*** – *tuberculum*

*supraglenoidale scapulae*, klade do *sulcus intertubercularis* obalená synoviální membránou.

***Caput breve*** - začíná na *processus coracoideus scapulae*, obě hlavy se spojují uprostřed paže.

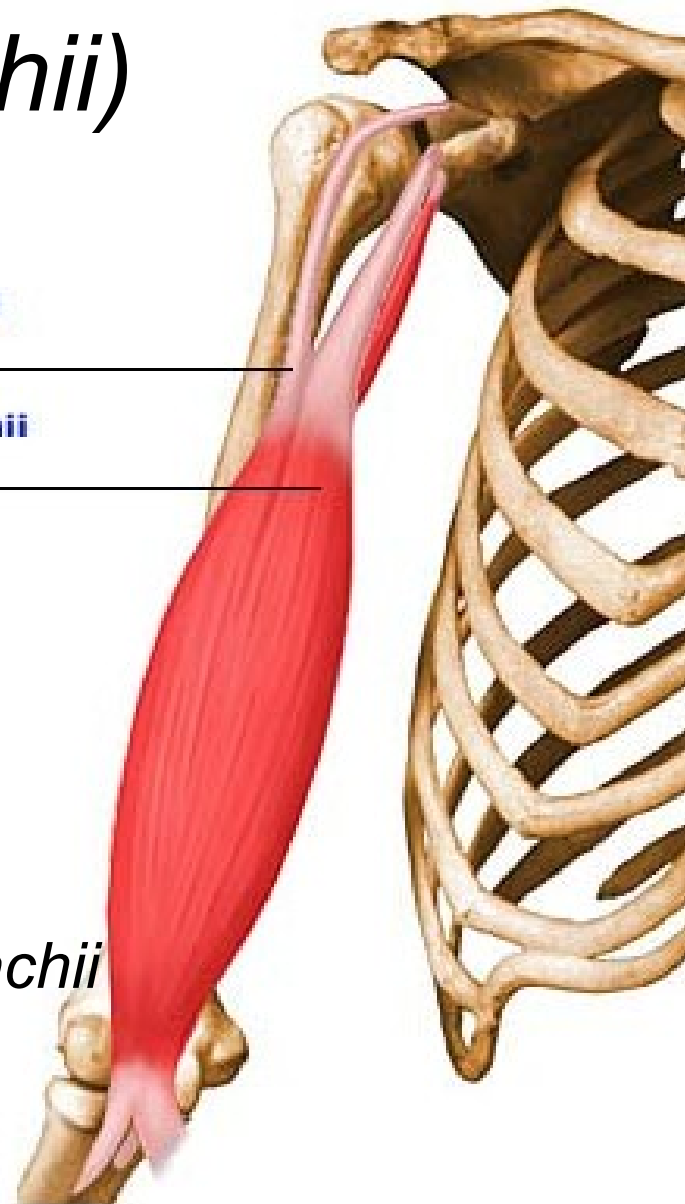
**Úpon:** *tuberositas radii a fascia antebrachii*

**Inervace :** *n. musculocutaneus (plexus brachialis)*

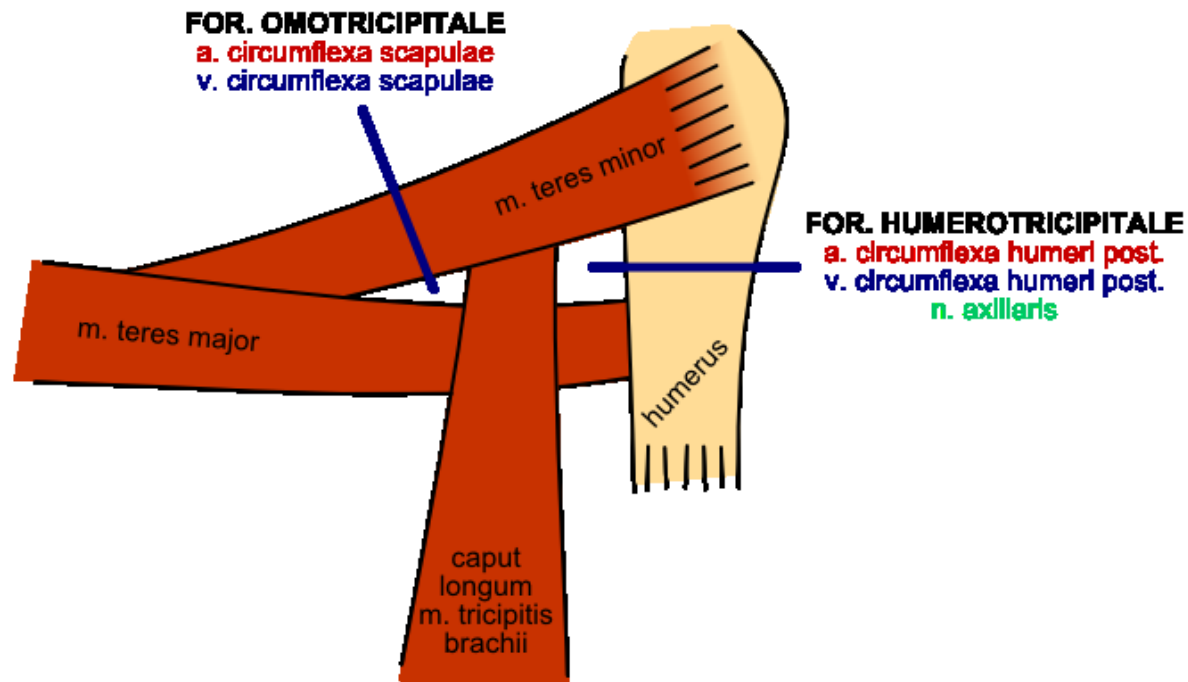
**Funkce:** flexe a supinace v loketním kloubu, upažení, připažení a předpažení

*m.biceps brachii  
caput longum*

*m.biceps brachii  
caput breve*



- Mezi okrajem *m. subscapularis*, *m. teres minor* a *m. teres major* je v dorzální stěně podpažní jamky štěrbina
- Probíhá **dlouhé hlava** trojhlavého pažního svalu
- štěrbina rozdělena na dva otvory – laterální **foramen humerotricipitale** (probíhá *n. axillaris*) a **foramen omotricipitale**



# ***M. coracobrachialis:***

**Začátek:** *processus coracoideus scapulae*

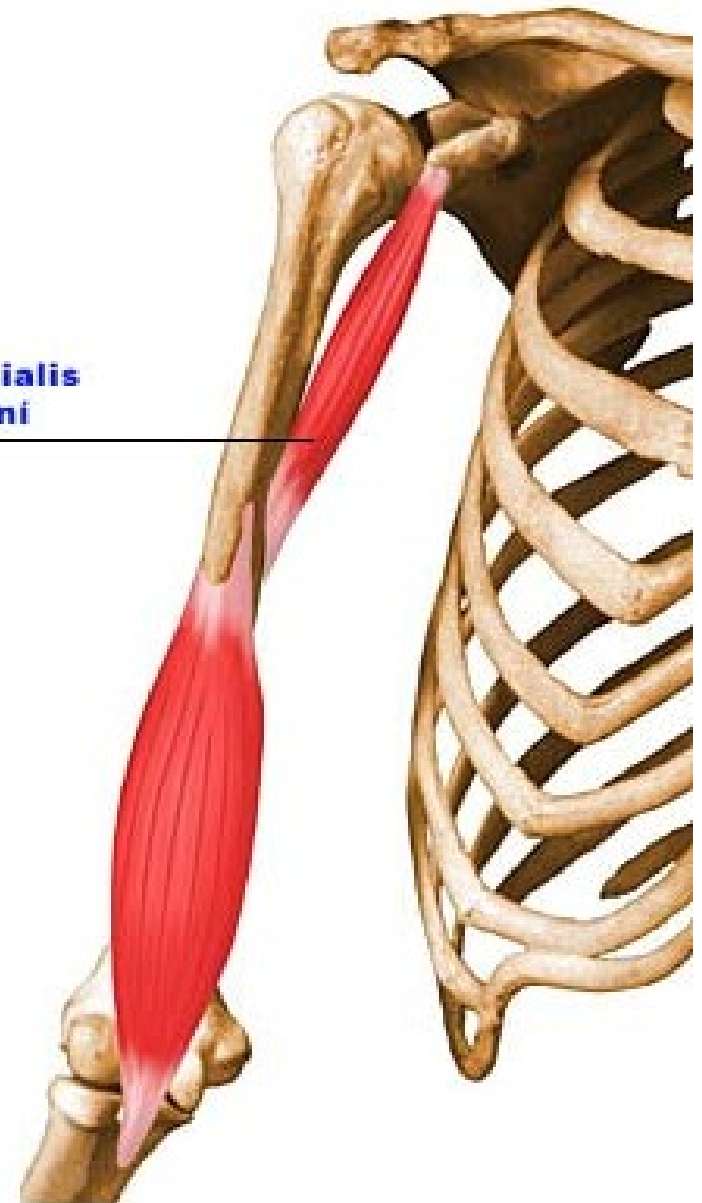
*m. coracobrachialis*  
vnitřní sval pažní

**Úpon:** ventrální strana pažní kosti (asi v polovině)

**Inervace :**

*n. musculocutaneus*  
(*plexus brachialis*)

**Funkce:** připažení a předpažení.





# ***M. brachialis:***

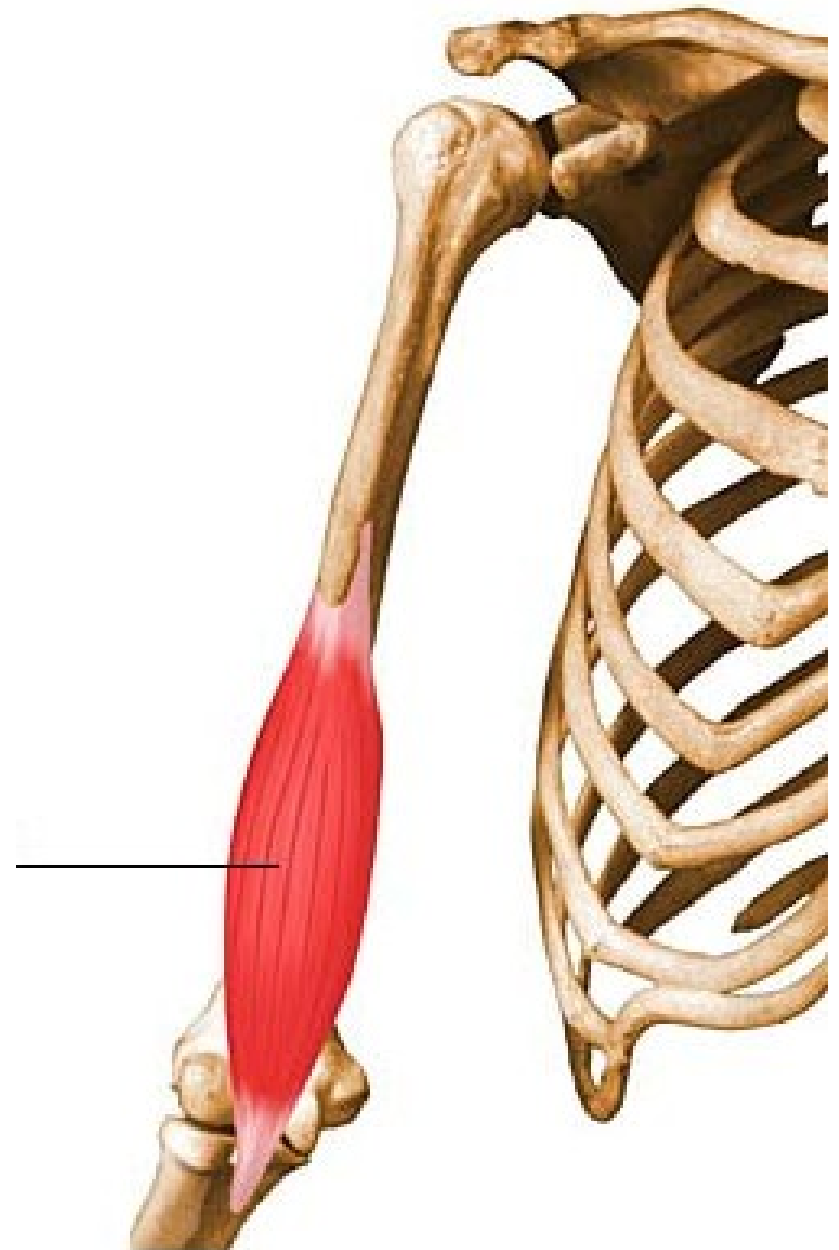
**Začátek:** distální část  
(asi 1/3) ventrální strany  
humeru

**Úpon:** *tuberositas ulnae* a  
*processus coronoideus*  
*ulnae*

**Inervace :**

*n. musculocutaneus*  
(*plexus brachialis*)

**Funkce:** flexe v loketním  
kloubu



# ***M. triceps brachii:***

- má tři hlavy,
- čtvrtou (rudimentární) představuje *m. anconeus*

## **Začátek:**

***caput longum*** – *tuberculum infraglenoidale scapulae*

***caput laterale*** – proximálně od *sulcus n. radialis*

***caput mediale*** – distálně od *sulcus n. radialis*

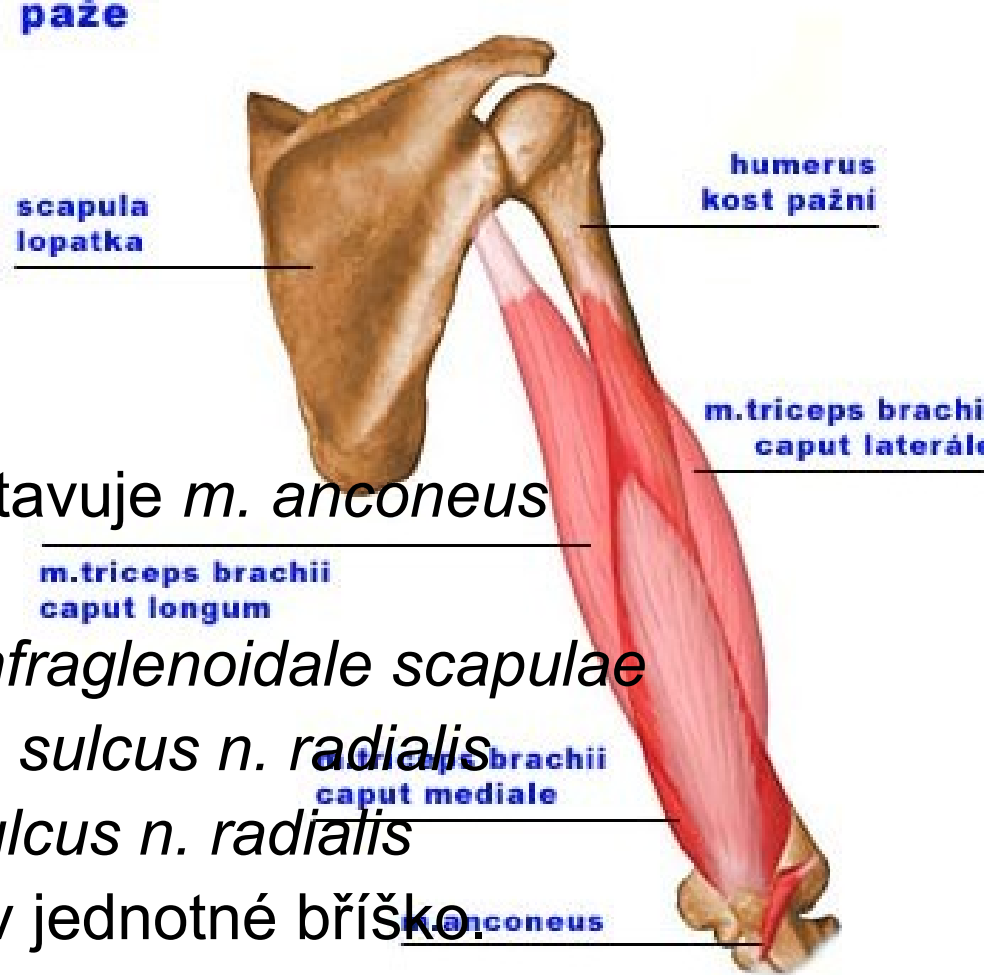
- spojují v distální části paže v jednotné břicho.

***m. anconeus*** - od laterálního epikondylu humeru

**Úpon:** *olecranon ulnae*

**Inervace :** *n. radialis (plexus brachialis)*

**Funkce:** extenze v loketním kloubu, addukce v ramenním kloubu



# **Předloketní svaly (*mm . antebrachii*):**

- **Přední skupina**
  - dělí se na povrchovou, prostřední a hlubokou vrstvu svalů.
- **Laterální skupina**
- **Zadní skupina**
  - dělí se na povrchová, hluboká

# Přední skupina:

## 1. *M. pronator teres:*

**Začátek:** *epicondylus medialis humeri* a  
*processus coronoideus ulnae*

**Úpon:** střední část laterální strany radia

**Inervace:** *n. medianus (plexus brachialis)*

**Funkce:** pronace a flexe v loketním kloubu

## 2. *M. palmaris longus:*

**Začátek:** *epicondylus medialis humeri*

**Úpon:** *aponeurosis palmaris*

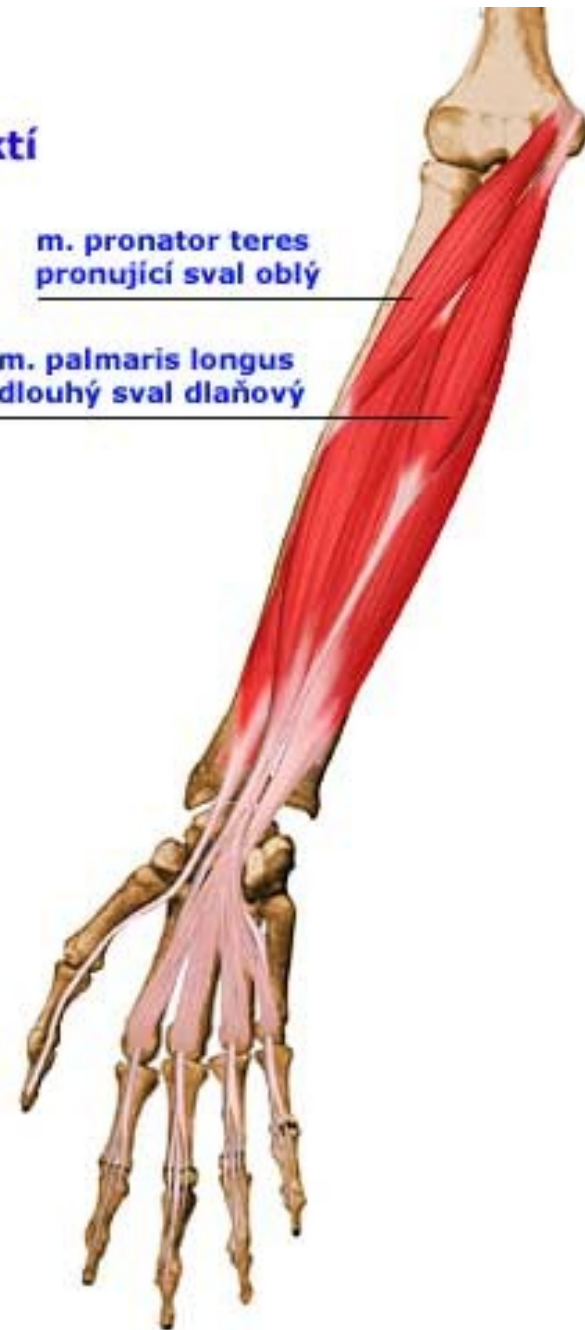**Inervace:** *n. medianus (plexus brachialis)*

**Funkce:** flexe ruky

Přední  
strana  
předloktí

*m. pronator teres*  
pronující sval oblý

*m. palmaris longus*  
dlouhý sval dlaňový





### 3. *M. flexor carpi radialis:*

**Začátek:** *epicondylus medialis humeri*

**Úpon:** báze II. a III. metakarpu

**Inervace:** *n. medianus (plexus brachialis)*

**Funkce:** flexe ruky a její radiální dukce

### 4. *M. flexor carpi ulnaris:*

**Začátek:** *epicondylus medialis humeri*  
a *olecranon ulnae*

**Úpon:** *os pisiforme* a prostřednictvím  
*lig. pisometacarpale* na bázi IV. a V.  
metakarpu

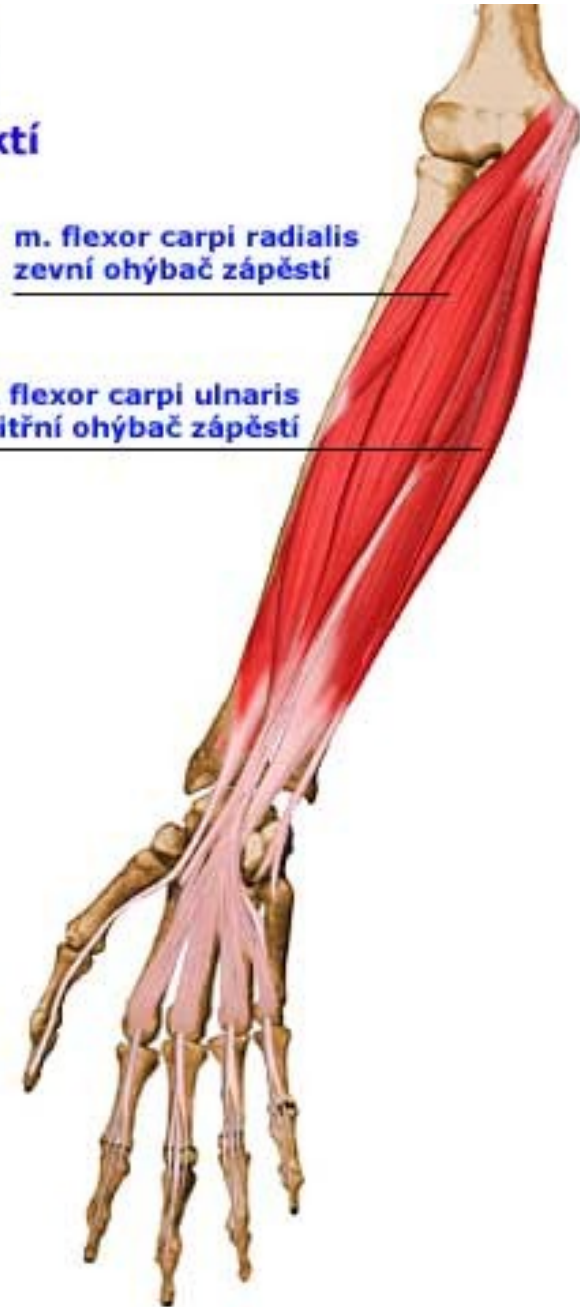**Inervace:** *n. ulnaris (plexus brachialis)*

**Funkce:** flexe ruky a její ulnární dukce

Přední  
strana  
předloktí

*m. flexor carpi radialis*  
zevní ohýbač zápěstí

*m. flexor carpi ulnaris*  
vnitřní ohýbač zápěstí



## 5. *M. flexor digitorum superficialis*:

**Začátek:** *epicondylus medialis humeri*  
a proximální část radia

**Úpon:** přechází do čtyř šlach, u  
proximálního článku tříčlankových  
prstů dělí, inzerují na prostředním  
článku prstů

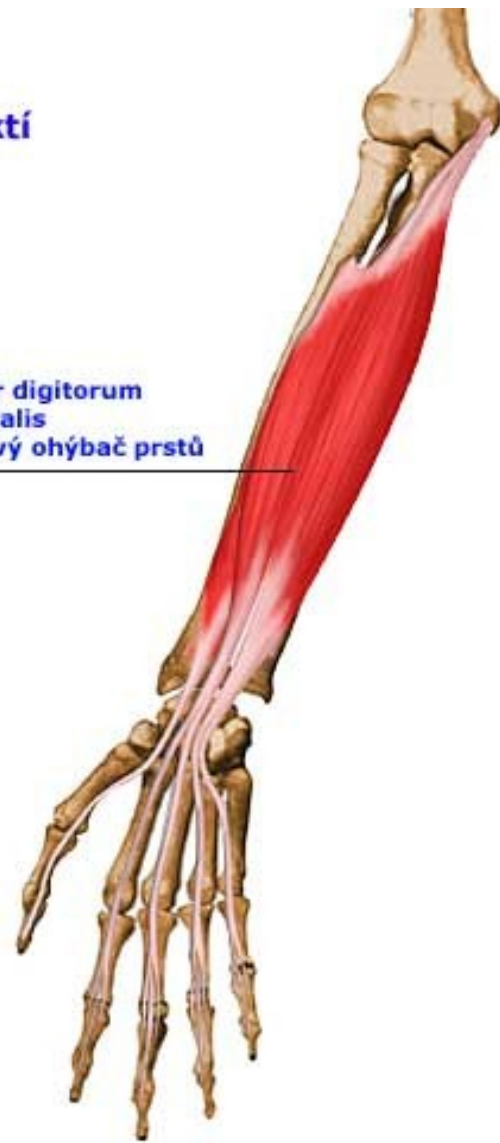- Rozštěpenými částmi procházejí  
šlachy hlubokého ohýbače prstů
- Překřížení šlach flexorů prstů se  
nazývá ***chiasma tendinum***

**Inervace:** *n. medianus (plexus  
brachialis)*

**Funkce:** flexe proximálního a  
středního článku prstů a flexe ruky

Přední  
strana  
předloktí

*m. flexor digitorum  
superficialis*  
povrchový ohýbač prstů



## 6. *M. flexor digitorum profundus*:

**Začátek:** přední strana ulny a *membrana interossea antebrachii*

**Úpon:** distální článek prstů po průchodu skrze *chiasma tendinum*

**Inervace:** *n. medianus*, *n. ulnaris* (*plexus brachialis*)

**Funkce:** flexe ruky a tříčlánekových prstů

## 7. *M. flexor pollicis longus*:

**Začátek:** přední strana radia a část *membrana interossea antebrachii*

**Úpon:** distální článek palce

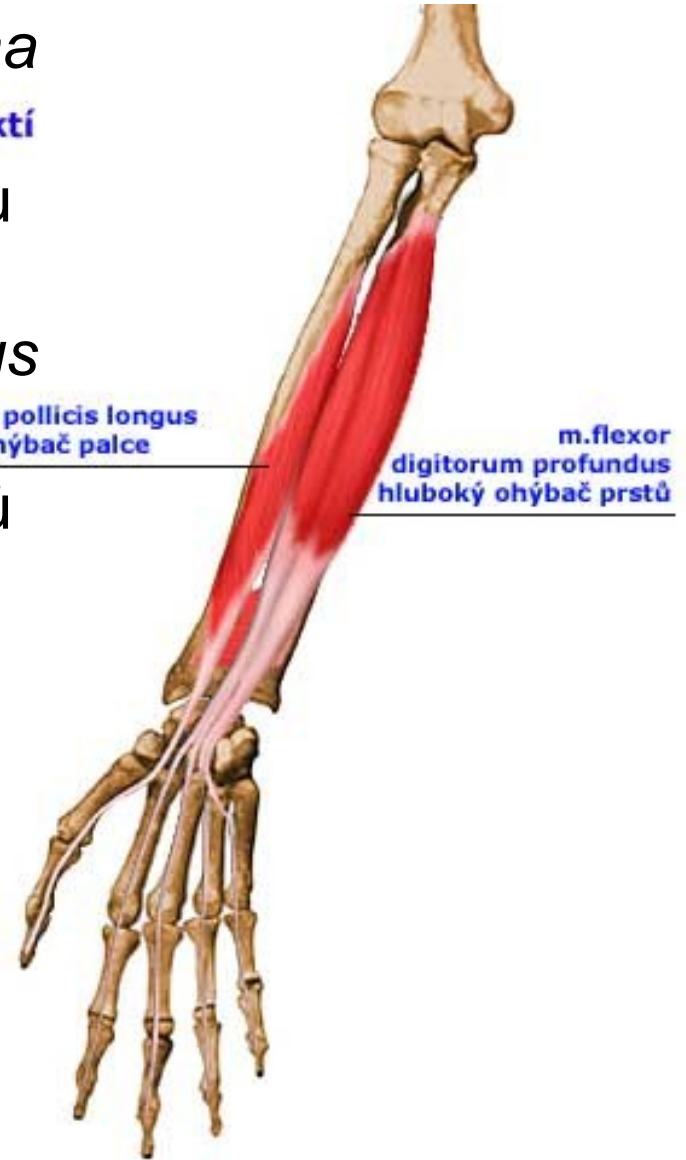
**Inervace:** *n. medianus* (*plexus brachialis*)

**Funkce:** flexe palce a ruky

přední  
strana  
předloktí

*m. flexor pollicis longus*  
dlouhý ohýbač palce

*m. flexor digitorum profundus*  
hluboký ohýbač prstů



## 8. *M. pronator quadratus*:

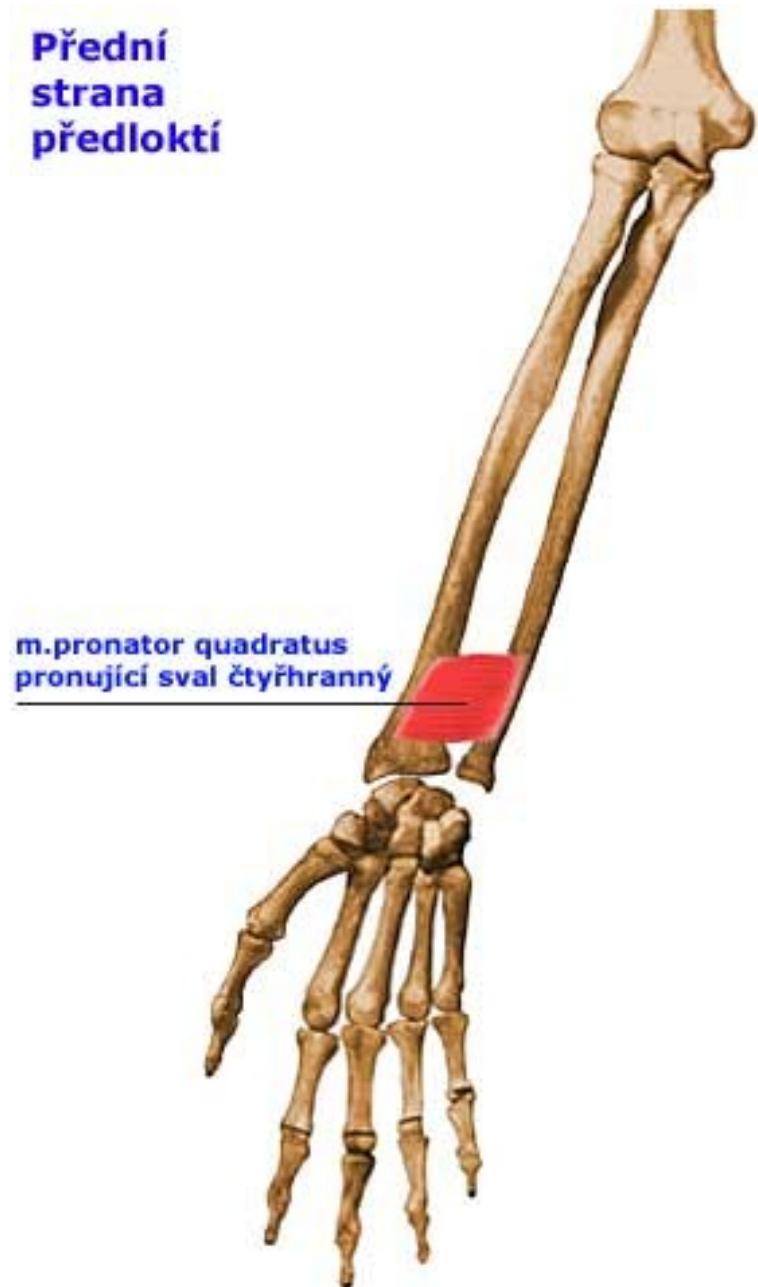
**Začátek:** palmární strana ulny v distální čtvrtině

**Úpon:** palmární strana radia v distální čtvrtině

**Inervace :** *n. medianus* (*plexus brachialis*)

**Funkce:** pronace předloktí

- Mezi *eminentia carpi radialis* a *eminentia carpi ulnaris* je napjatý vaz – ***retinaculum flexorum***, který mění *sulcus carpi* v *canalis carpi* (prochází *n. medianus* a šlachy flexorů předloktí a prstů)





# Laterální skupina:

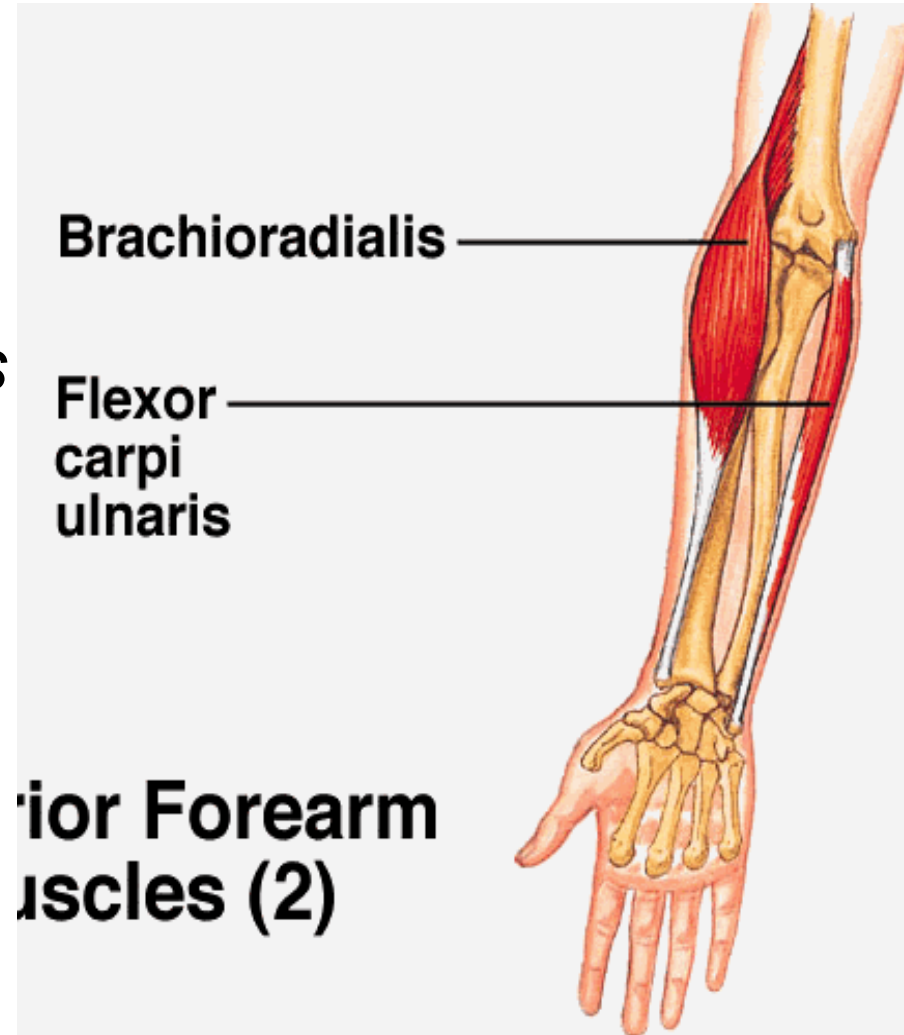
## 1. *M. brachioradialis*:

**Začátek:** laterální část  
distálního konce humeru

**Úpon:** *processus styloideus  
radii*

**Inervace :** *n. radialis  
(plexus brachialis)*

**Funkce:** flexe předloktí, při  
extendovaném předloktí  
provádí supinaci, při  
flektovaném pronaci



## 2. *M. extensor carpi radialis longus*

**Začátek:** distální konec  
laterální hrany  
humeru

**Úpon:** dorzální strana  
báze II. metakarpu

**Inervace :** *n. radialis*  
(*plexus brachialis*)

**Funkce:** extenze ruky a  
její laterální dukce

Laterální  
strana  
předloktí

*m. extensor carpi radialis longus*  
dlouhý zevní natahovač zápěstí



### 3. *M. extensor carpi radialis brevis*:

**Začátek:** *epicondylus lateralis humeri*

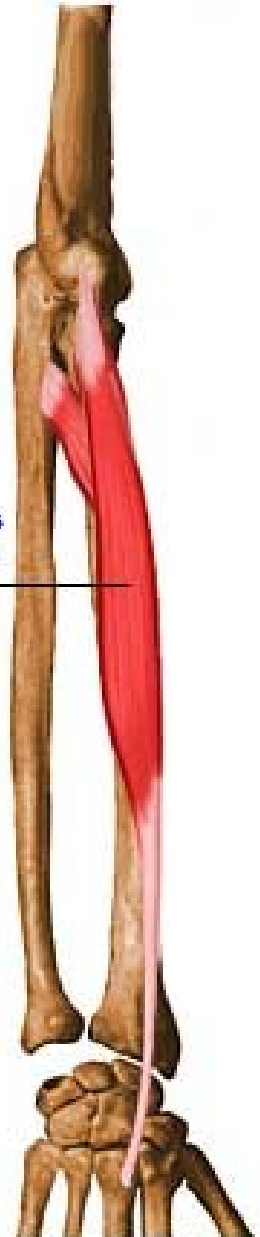
**Úpon:** dorzální strana báze III. metakarpu

**Inervace :** *n. radialis (plexus brachialis)*

**Funkce:** extenze ruky a její laterální dukce

Laterální  
strana  
předloktí

*m. extensor carpi radialis brevis*  
krátký zevní natahovač zápěstí



## 4. *M. supinator*:

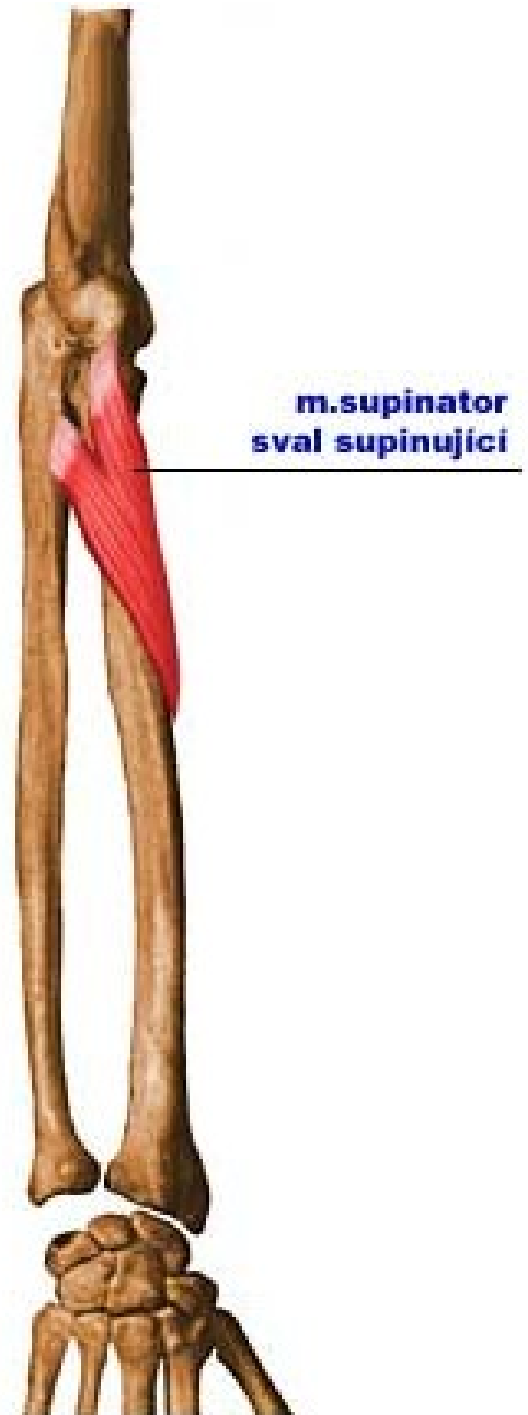- nejhlubší

**Začátek:** *epicondylus lateralis humeri*, *lig. collaterale radiale*, *lig. anulare radii* a *crista m. supinatoris* na ulně

**Úpon:** od *tuberositas radii* ke středu laterální hrany *radia*

**Inervace:** *n. radialis (plexus brachialis)*.

**Funkce:** supinace předloktí



# Zadní skupina:

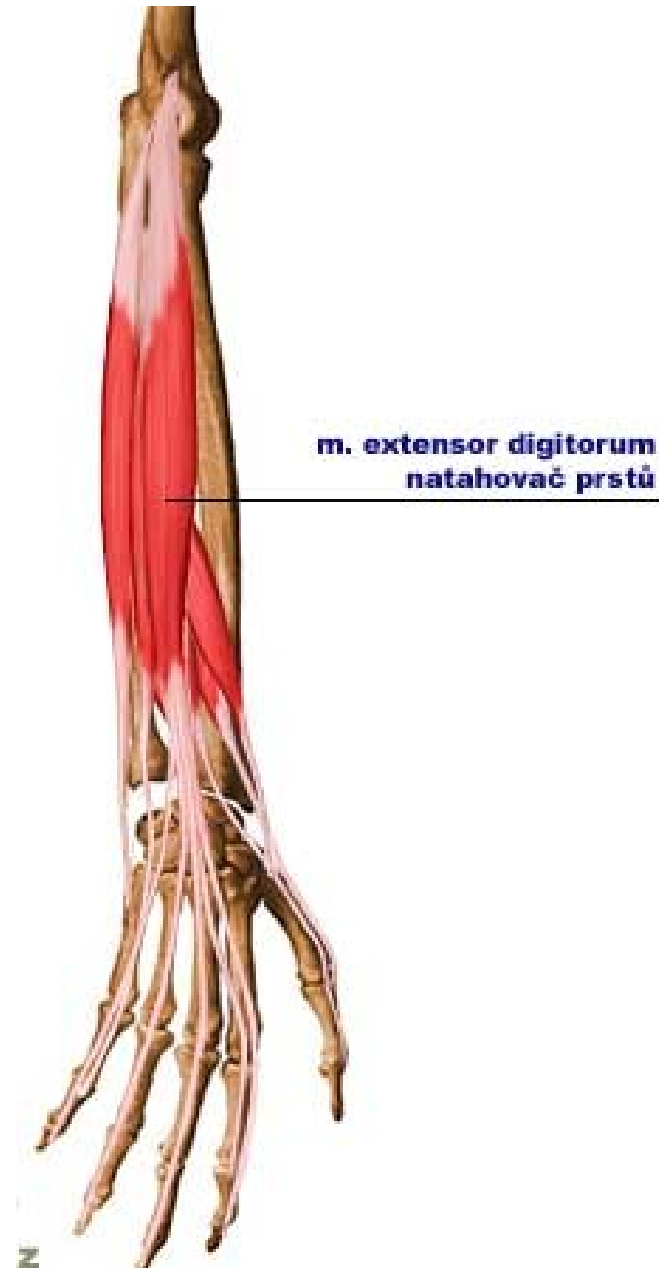
## 1. *M. extensor digitorum*:

**Začátek:** *epicondylus lateralis humeri*

**Úpon:** distálně se dělí na čtyři oploštělé šlachy pro tříčláňkové prsty, které končí v jejich dorzální aponeuróze

**Inervace:** *n. radialis (plexus brachialis)*

**Funkce:** extenze ruky a tříčláňkových prstů





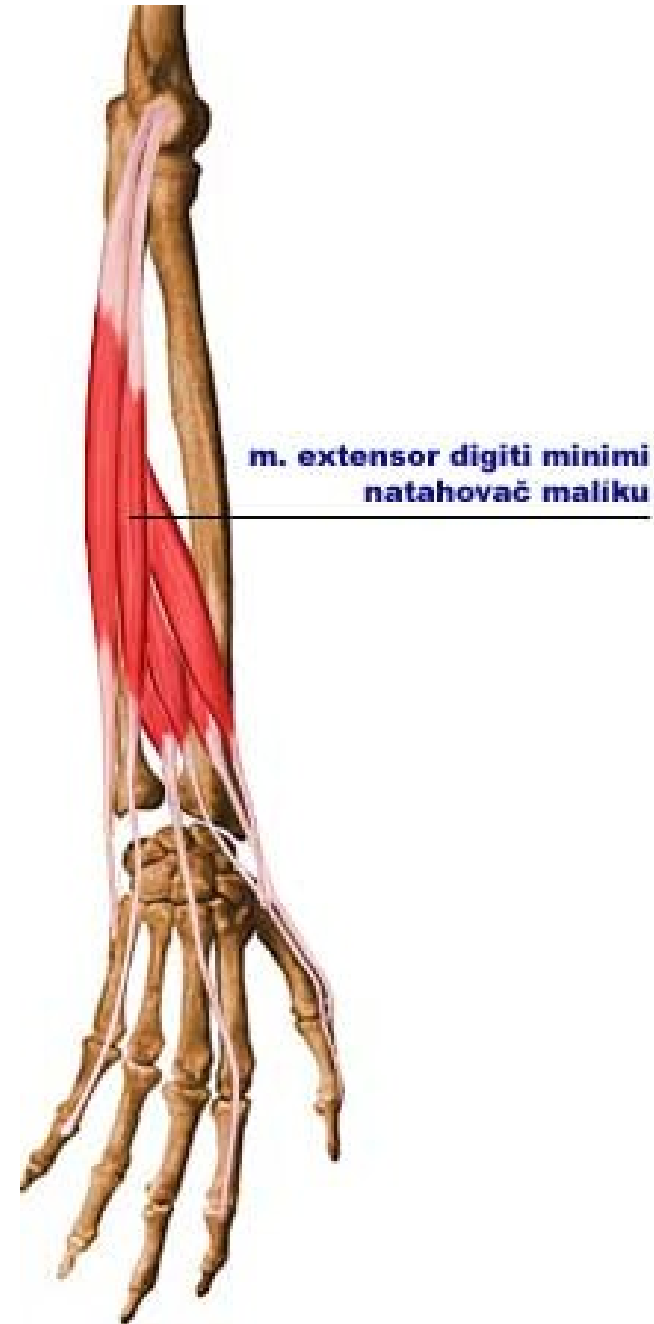
## 2. *M. extensor digiti minimi*:

**Začátek:** *epicondylus lateralis humeri*

**Úpon:** dorzální aponeuróza 5. prstu.

**Inervace:** *n. radialis (plexus brachialis)*

**Funkce:** extenze 5. prstu a ruky



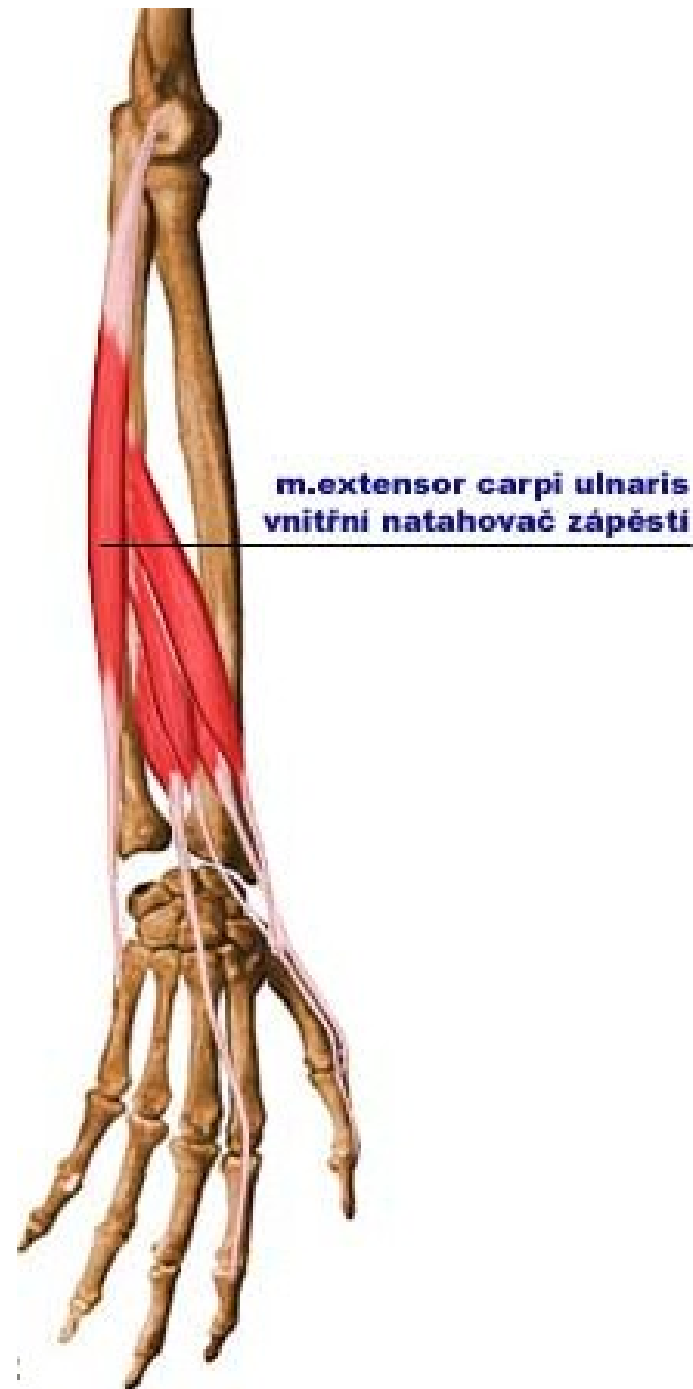### 3. *M. extensor carpi ulnaris:*

**Začátek:** *epicondylus lateralis humeri*

**Úpon:** dorzální strana báze V. metakarpu

**Inervace:** *n. radialis (plexus brachialis)*

**Funkce:** extenze ruky, ulnární dukce



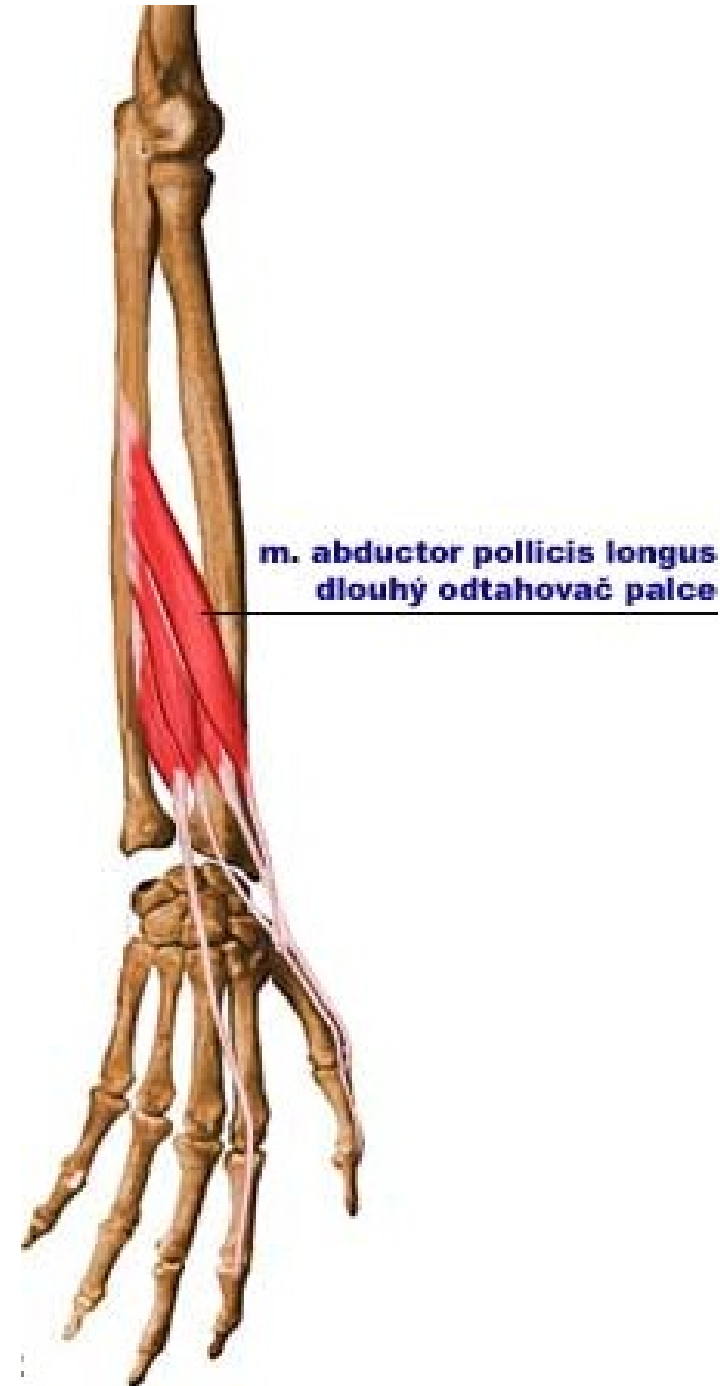## 4. *M. abductor pollicis longus*:

**Začátek:** dorzální strana ulny a *membrana interossea antebrachii*

**Úpon:** báze I. metakarpu  
(laterální strana)

**Inervace :** *n. radialis (plexus brachialis)*.

**Funkce:** abdukce palce,  
napomáhá dukci ruky



## 5. *M. extensor pollicis brevis*:

**Začátek:** dorzálně radius, *membrana interossea*

**Úpon:** dorzální aponeuróza **proximálního** článku palce

**Inervace :** *n. radialis (plexus brachialis)*

**Funkce:** extenze palce, abdukce palce

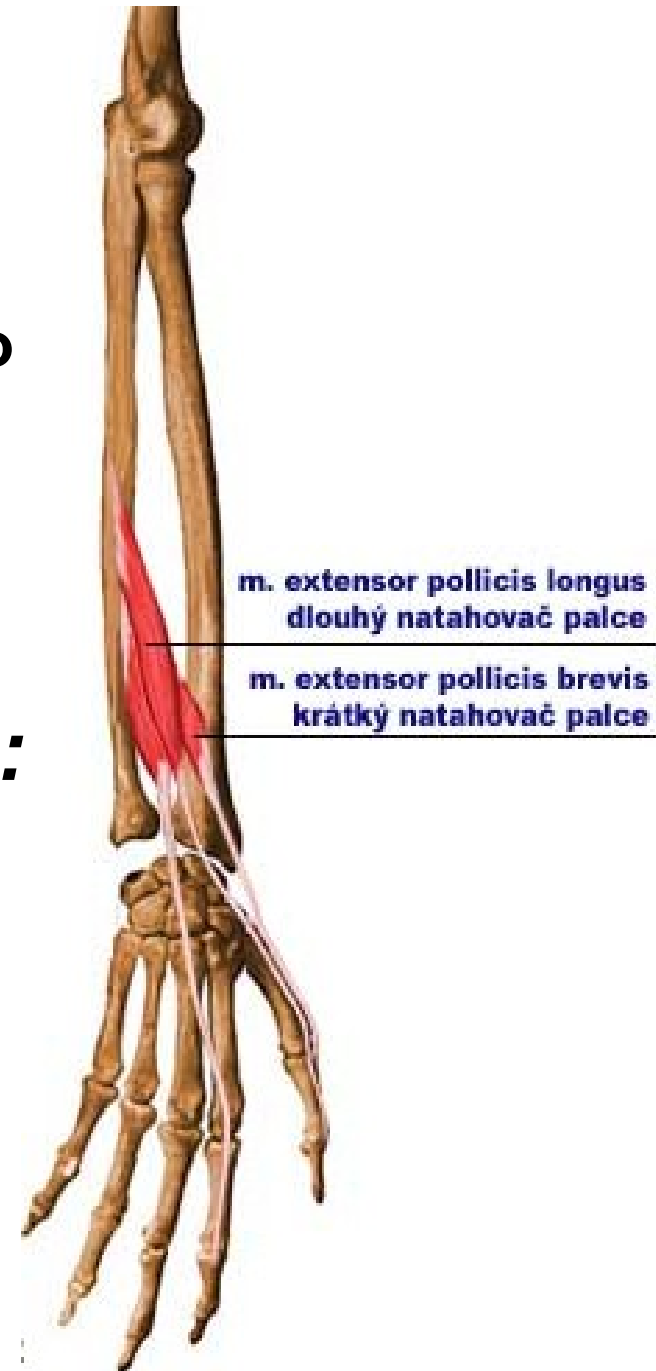
## 6. *M. extensor pollicis longus*:

**Začátek:** dolní třetina dorzálně ulny, *membrana interossea*

**Úpon:** dorzální aponeuróza **distálního** článku palce

**Inervace :** *n. radialis (plexus brachialis)*

**Funkce:** extenze palce



## 7. *M. extensor indicis*:

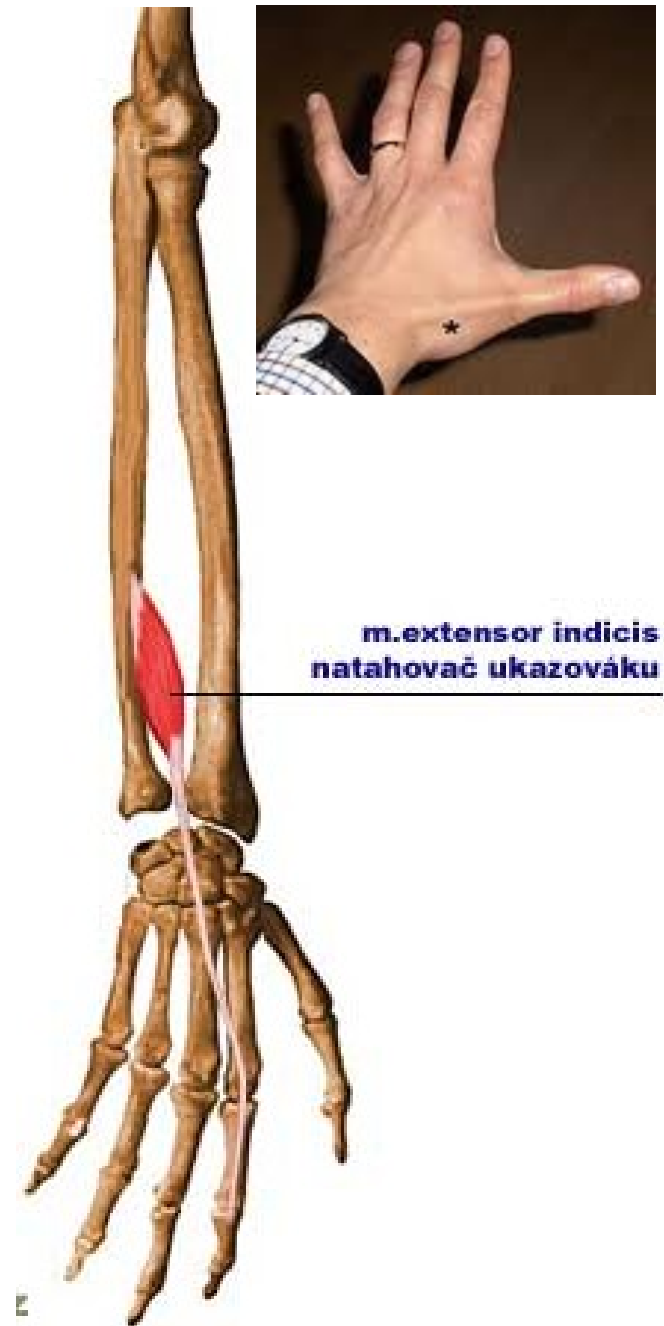
**Začátek:** distální třetina dorzální strany ulny, *membrana interossea*

**Úpon:** dorzální aponeuróza 2. prstu

**Inervace :** *n. radialis (plexus brachialis)*

**Funkce:** extenze ukazováku

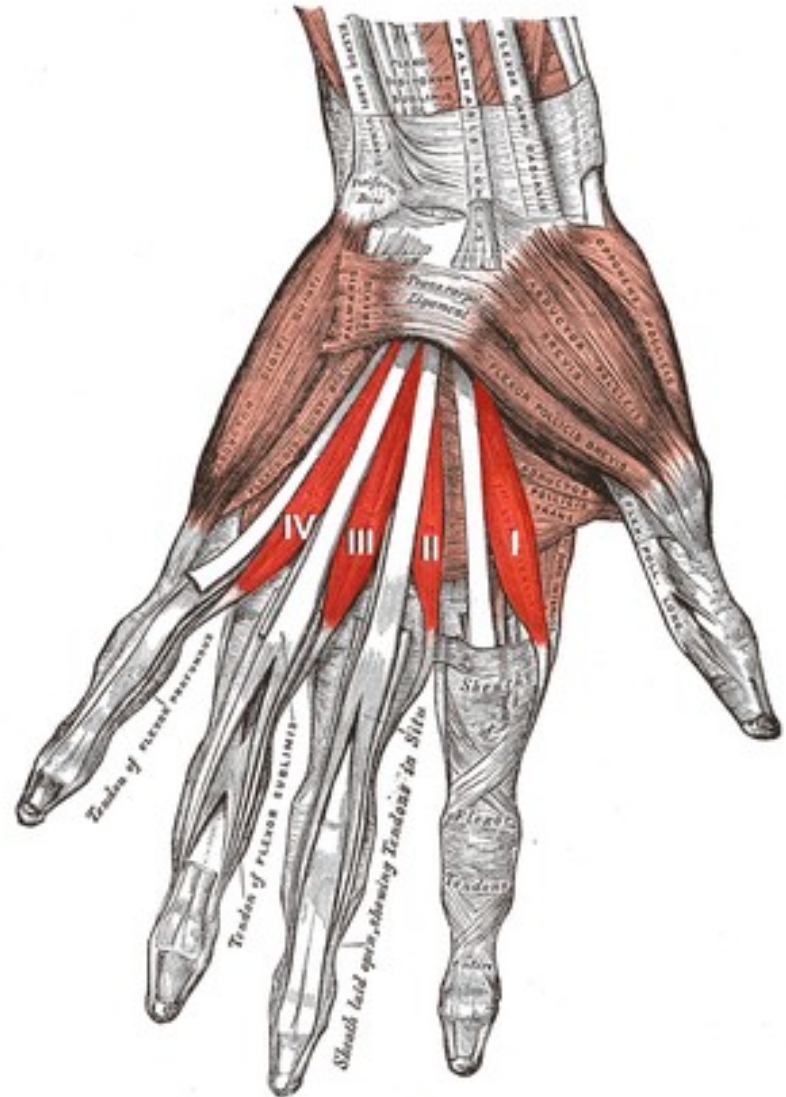
- Mezi šlachou *m. extensor pollicis longus a brevis* - ***foveola radialis***





# Svaly ruky (*mm. manus*):

- Svaly thenaru
- Prostřední skupina svalů ruky
- Svaly hypothenaru



# Svaly thenaru:

## 1. *M. abductor pollicis brevis*:

**Začátek:** *eminentia carpi radialis*

**Úpon:** radiální sesamská kost palce  
a báze proximálního článku palce

**Inervace:** *n. medianus (plexus brachialis)*

**Funkce:** abdukce palce

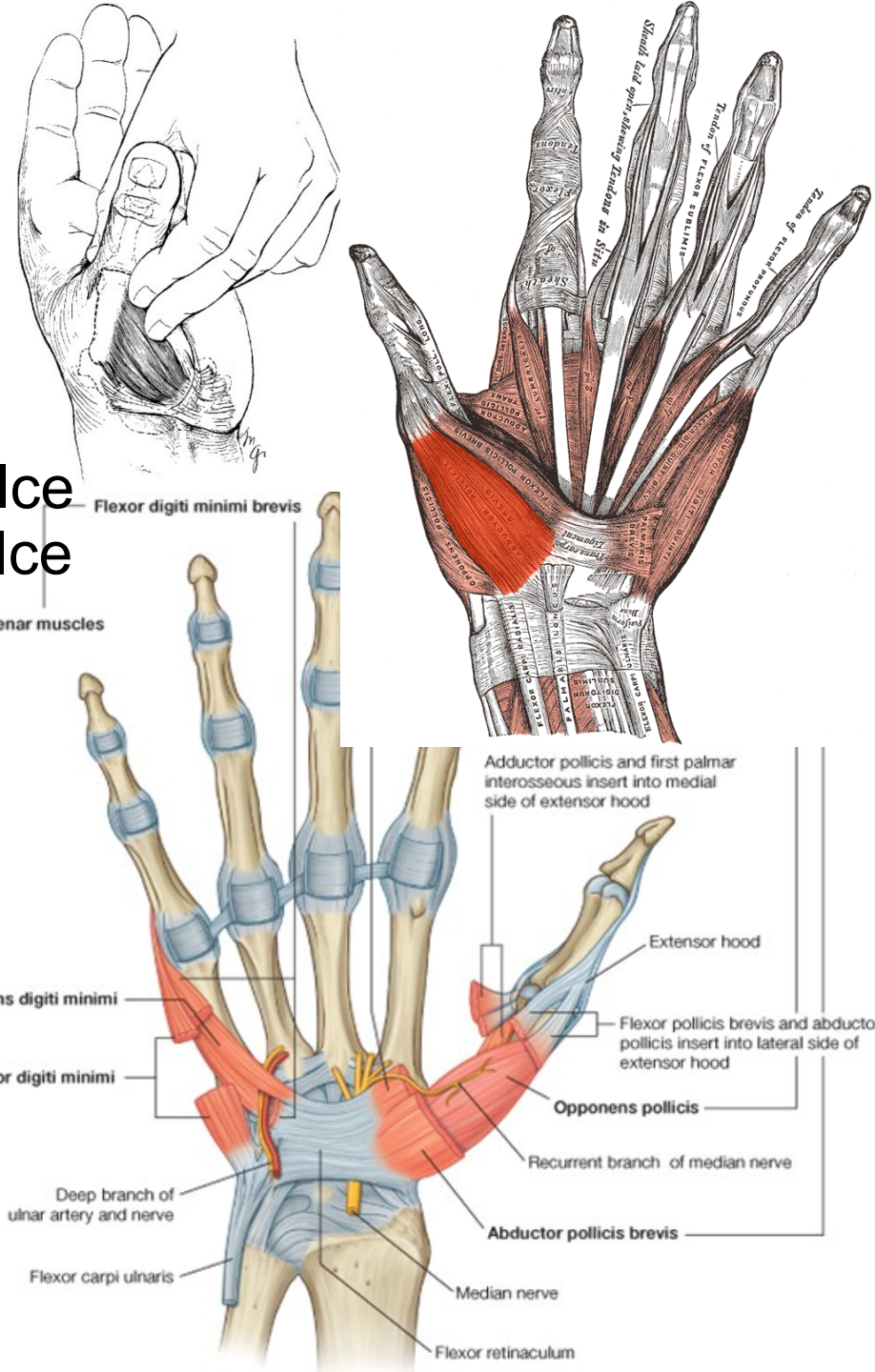
## 2. *M. opponens pollicis*:

**Začátek:** *eminentia carpi radialis*

**Úpon:** radiální okraj I. metakarpu

**Inervace:** *n. medianus (plexus brachialis)*

**Funkce:** opozice palce



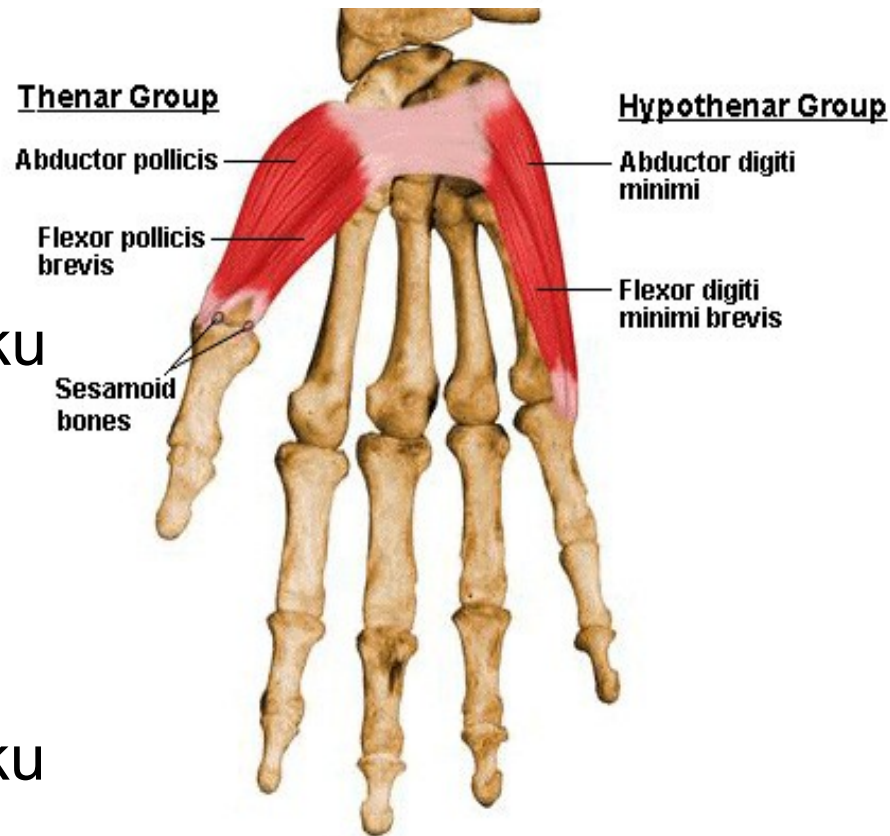
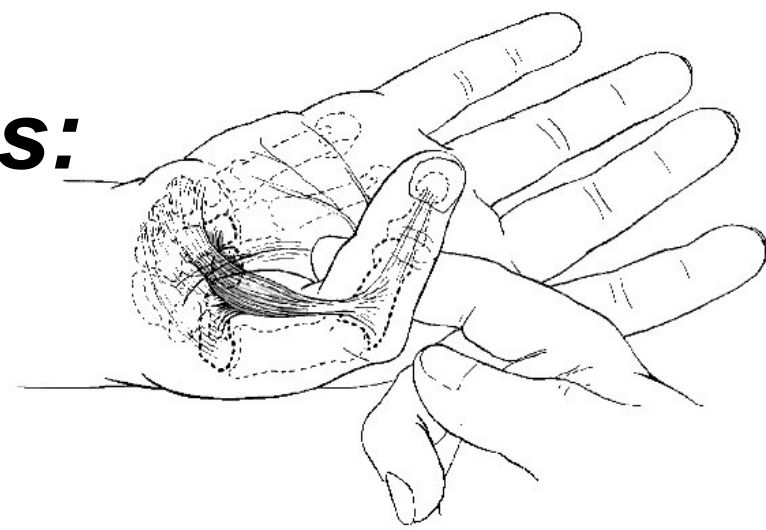
### 3. *M. flexor pollicis brevis*:

**Začátek:** *eminentia carpi radialis*  
(sval se dělí na *caput superficiale* a *caput profundum*, mezi oběma hlavami prochází šlacha *m. flexor pollicis longus*)

**Úpon:** laterální sesamská kost palce, báze proximálního článku palce

**Inervace:** povrchová hlava – *n. medianus*, hluboká hlava – *n. ulnaris (plexus brachialis)*

**Funkce:** flexe proximálního článku palce, uvádí palec do opozice





## 4. *M. adductor pollicis*:

### Začátek:

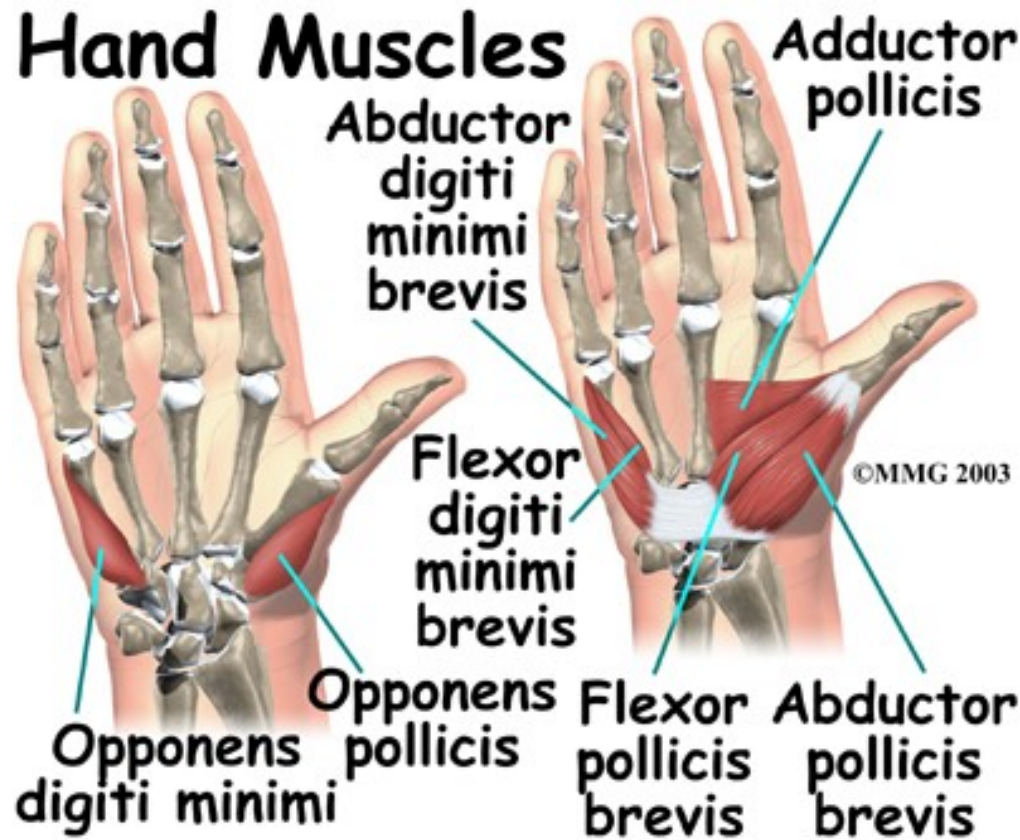
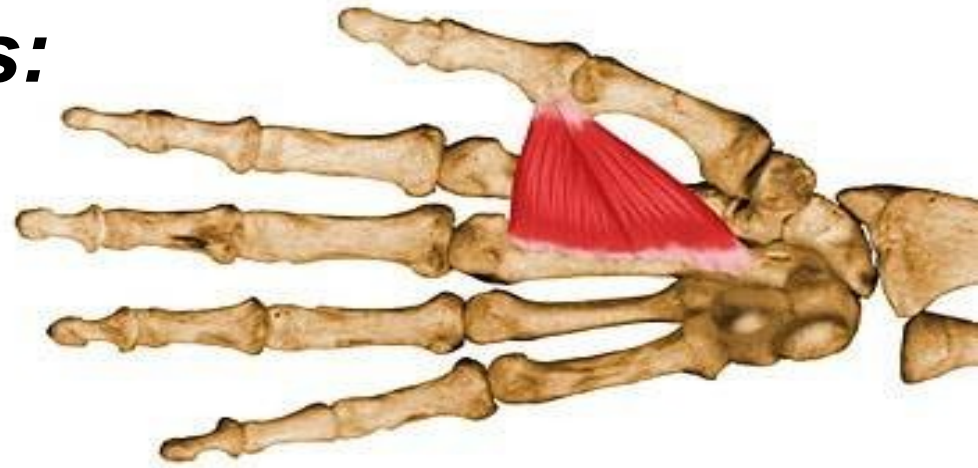*caput obliquum* začíná od dorzální stěny *canalis carpi*,

*caput transversum* odstupuje od palmární plochy III. metakarpu

Úpon: mediální sesamská kost palce

Inervace: *n. ulnaris* (*plexus brachialis*)

Funkce: addukce palce



# Prostřední skupina svalů ruky:

## **1. *Mm. interossei dorsales:***

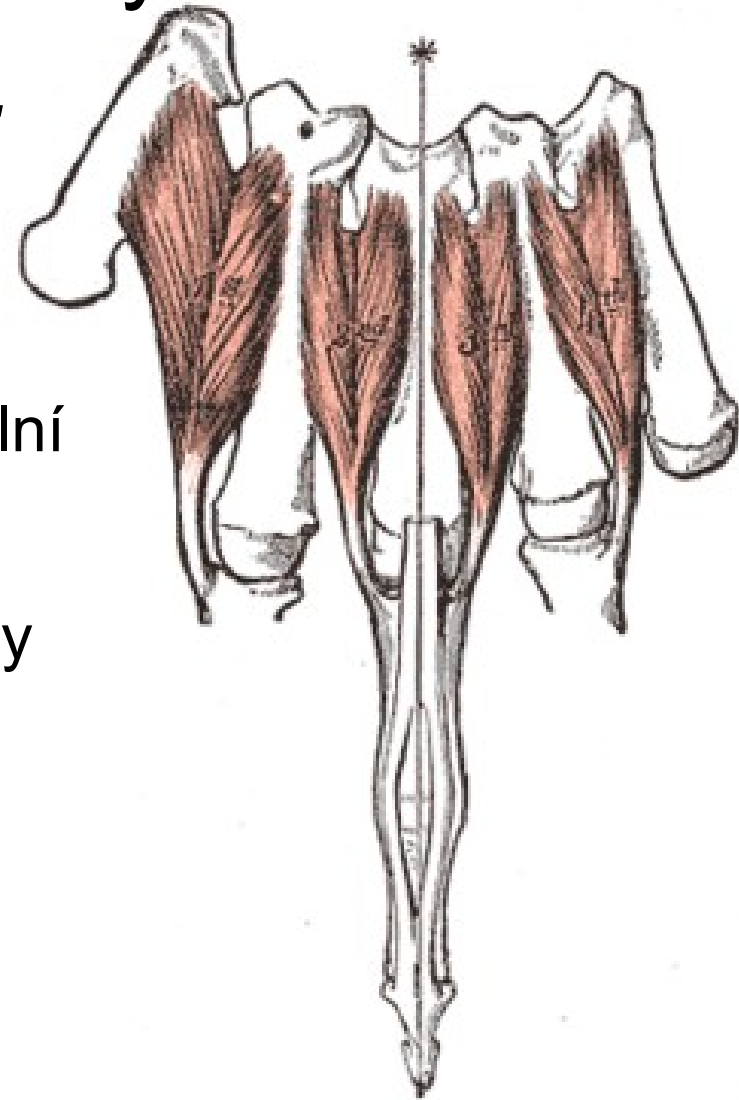- jsou čtyři svaly (I. – IV.) vyplňující štěrbiny mezi metakarpy

**Začátek:** sousední strany metakarpů

**Úpon:** proximální články prstů a dorzální **aponeuróza** na straně prstů odvrácených **od osy ruky**, procházející středem **3. prstu** (svaly se upínají po obou stranách 3., na laterální straně 2. a na mediální straně 4. prstu)

**Inervace:** *n. ulnaris (plexus brachialis)*

**Funkce:** flexe proximálního článku, extenze ostatních článků prstů, abdukce prstů od osy ruky





## 2. *Mm. interossei palmares*:

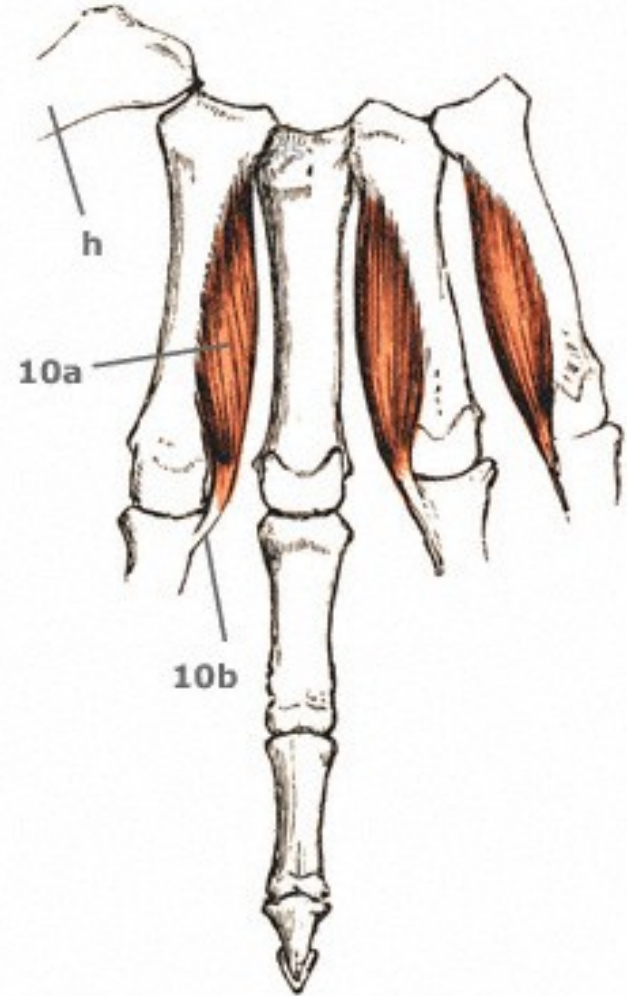
- jsou tři drobnější svaly (I. – III.)

**Začátek:** těla metakarpů na straně přivrácené k ose ruky

**Úpon:** proximální články prstů a dorzální aponeuróza na straně prstů přivrácených k ose ruky

**Inervace:** *n. ulnaris* (*plexus brachialis*)

**Funkce:** flexe proximálního článku, extenze ostatních článků prstů, addukce prstů k ose ruky



### 3. *Mm. lumbricales*:

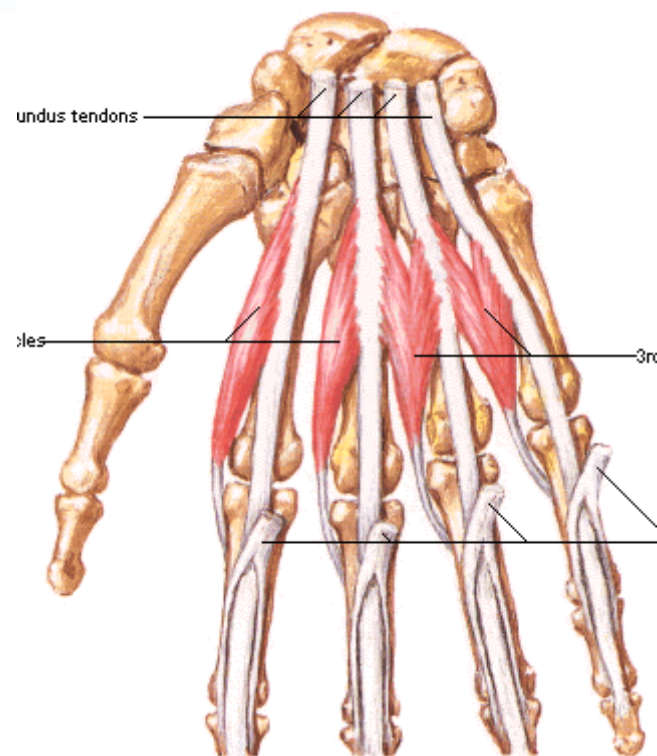
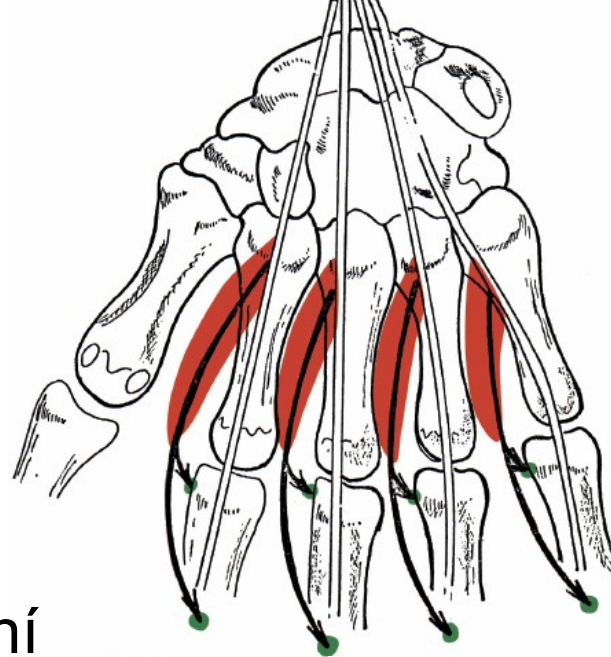
- čtyři štíhlé svaly (I. – IV.)

**Začátek:** na šlachách *m. flexor digitorum profundus*

**Úpon:** laterální strana báze proximálního článku a dorzální aponeuróza 2. – 5. prstu

**Inervace :** I. a II. – *n. medianus*,  
III. a IV. – *n. ulnaris*  
(*plexus brachialis*)

**Funkce:** flexe proximálního článku, extenze ostatních článků prstů, naklonění prstů k palci



# Svaly hypothenaru:

## 1. *M. palmaris brevis*:

- kožní sval

**Začátek:** mediální okraj palmární aponeurózy

**Úpon:** kůže hypothenaru

**Inervace:** *n. ulnaris (plexus brachialis)*

**Funkce:** tvoří kožní rýhy

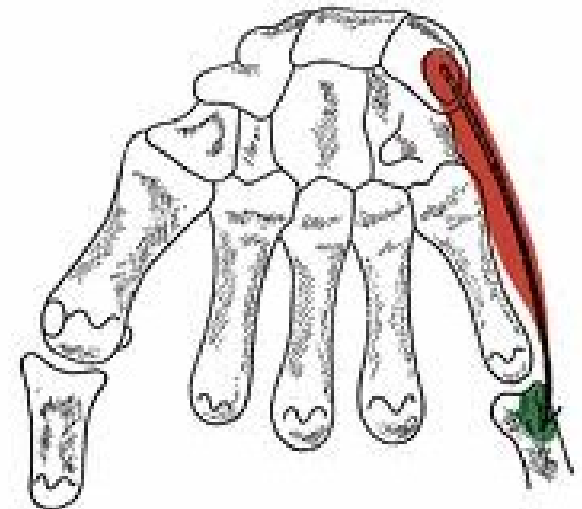
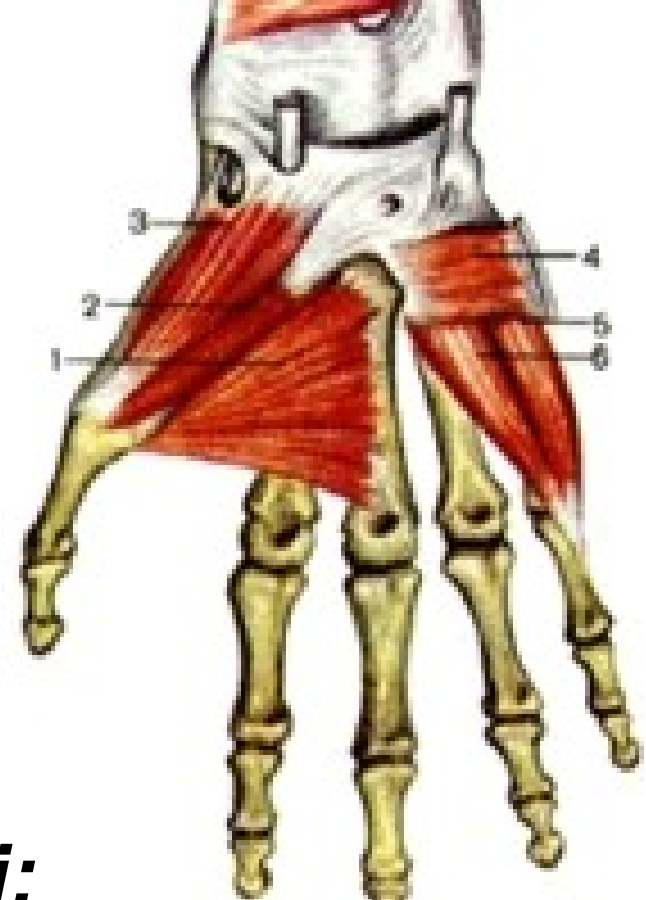
## 2. *M. abductor digiti minimi*:

**Začátek:** *os pisiforme*

**Úpon:** báze proximálního článku malíku

**Inervace:** *n. ulnaris (plexus brachialis)*

**Funkce:** abdukce malíku



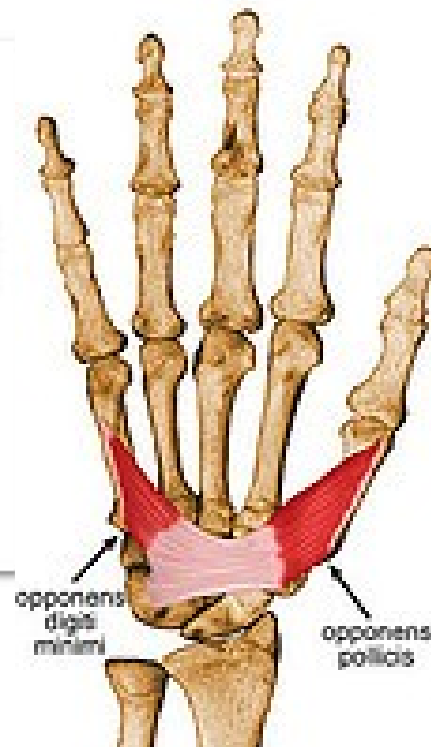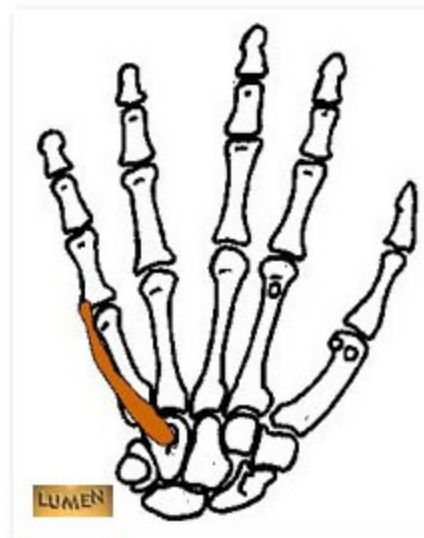
### 3. *M. flexor digiti minimi brevis*:

**Začátek:** *hamulus ossis hamati*.

**Úpon:** báze proximálního článku malíku.

**Inervace :** *n. ulnaris (plexus brachialis)*.

**Funkce:** flexe proximálního článku malíku.



### 4. *M. opponens digiti minimi*:

**Začátek:** *hamulus ossis hamati*.

**Úpon:** mediální okraj V. metakarpu

**Inervace :** *n. ulnaris (plexus brachialis)*.

**Funkce:** opozice malíku.

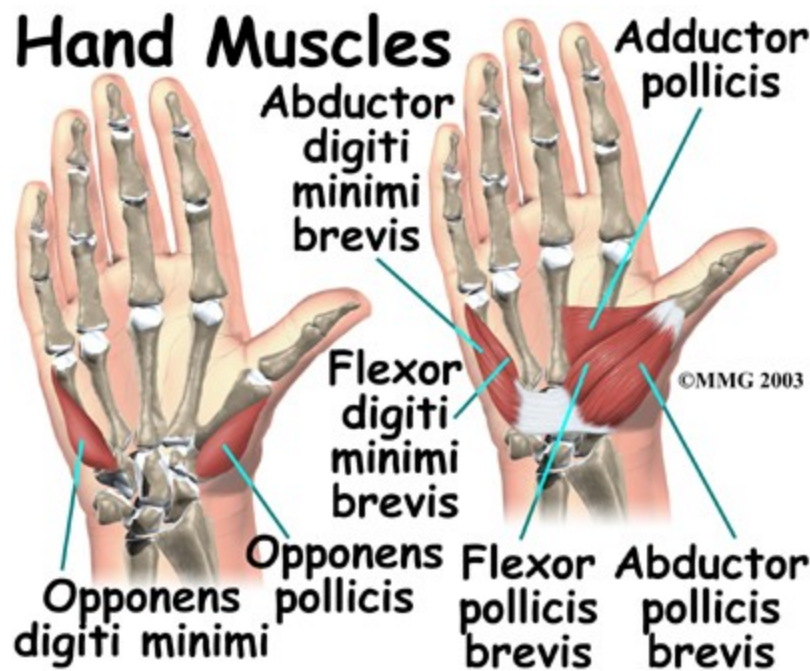


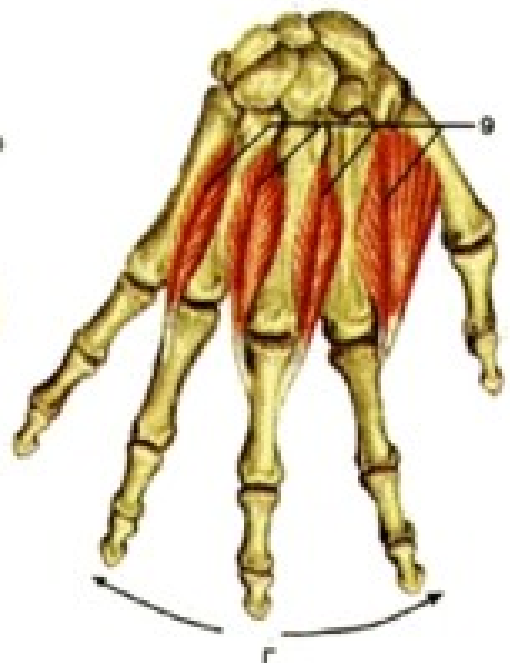
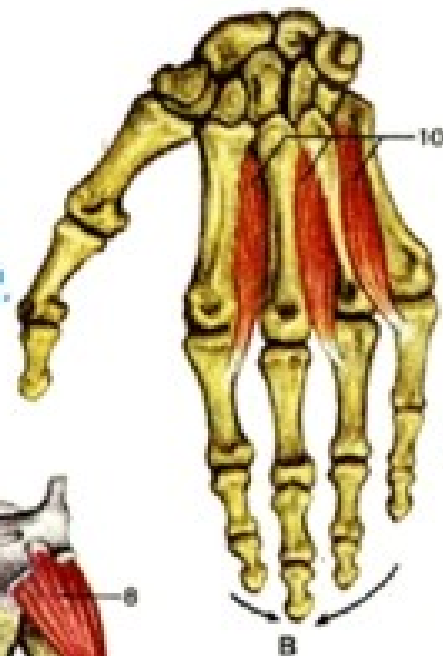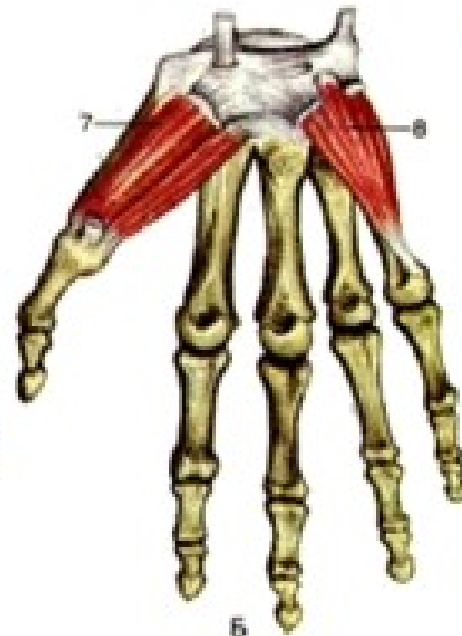
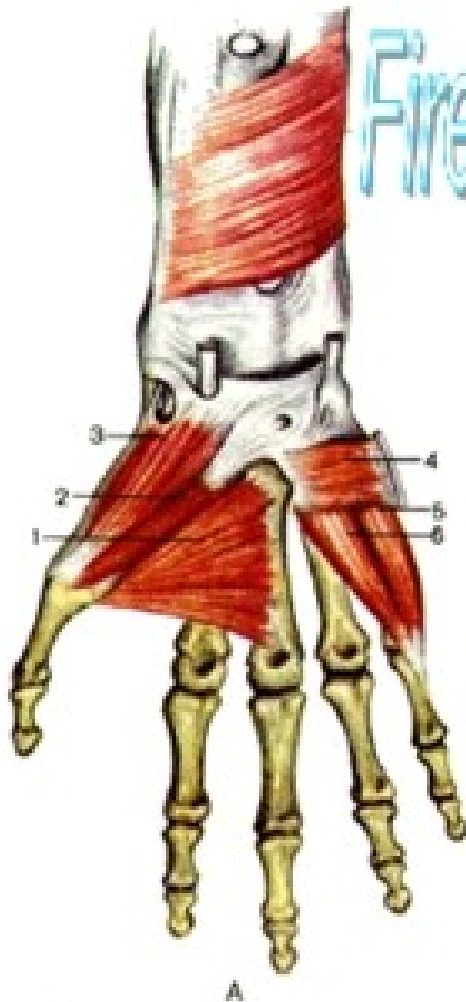
Рис. 146. Мышцы возвышения большого пальца правой кисти и мизинца.

А — поверхностный слой.

Б — глубокий слой.

В — ладонные межкостные мышцы.

Г — тыльные межкостные мышцы.



FireAid - все по  
медицине.

- 1 — m. adductor pollicis;
- 2 — m. flexor pollicis brevis;
- 3 — m. abductor pollicis brevis;
- 4 — m. palmaris brevis;
- 5 — m. abductor digiti minimi;
- 6 — m. flexor digiti minimi;
- 7 — m. opponens pollicis;
- 8 — m. opponens digiti minimi;
- 9 — mm. interossei dorsales;
- 10 — mm. interossei palmares.



# Svaly dolní končetiny: (*mm. membri inferioris*)

## Kyčelní svaly (*mm. coxae*)

- Přední skupina
- Zadní skupina

## Stehenní svaly (*mm. femoris*)

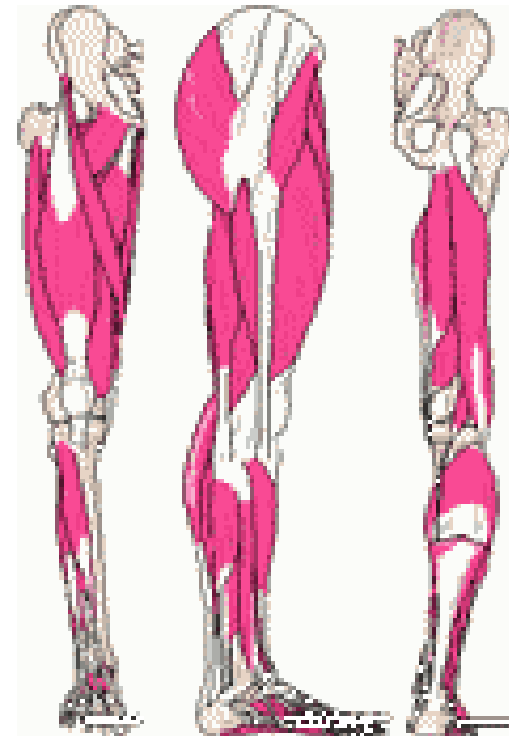
- Přední skupina
- Mediální skupina
- Zadní skupina

## Bércové svaly (*mm. cruris*)

- Přední skupina
- Laterální skupina
- Zadní skupina

## Zákolenní jáma (*fossa poplitea*)

## Svaly nohy (*mm. pedis*)



# Kyčelní svaly: (*mm. coxae*) - přední skupina

## ***M. iliopsoas:***

- dvě části – *m. psoas major*, *m. iliacus*

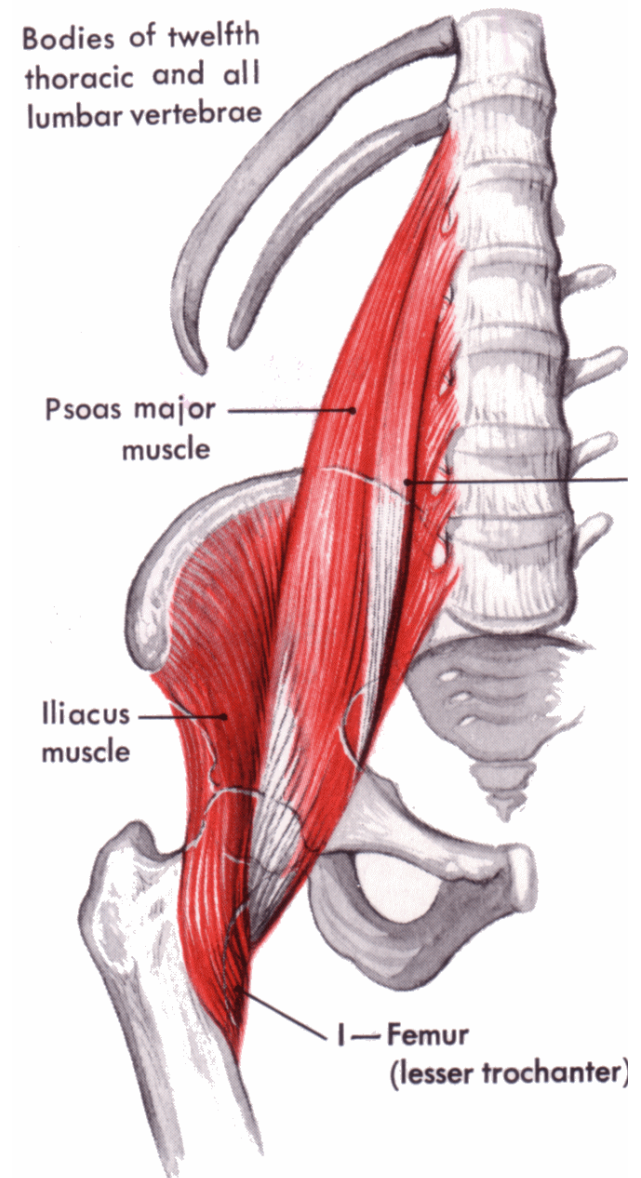
### **Začátek:**

- ***m. psoas major*** - začíná od těl bederních obratlů a *disci intervertebrales* bederní páteře
- ***m. iliacus*** odstupuje od *fossa iliaca* pánevní kosti

**Úpon:** po prostupu skrze *lacuna musculorum* - na *trochanter minor femoris*

**Inervace :** *plexus lumbalis*

**Funkce:** flexe stehna, addukce a supinace, předklání trup, otáčí pánev a trup na opačnou stranu, napomáhá udržování rovnováhy trupu



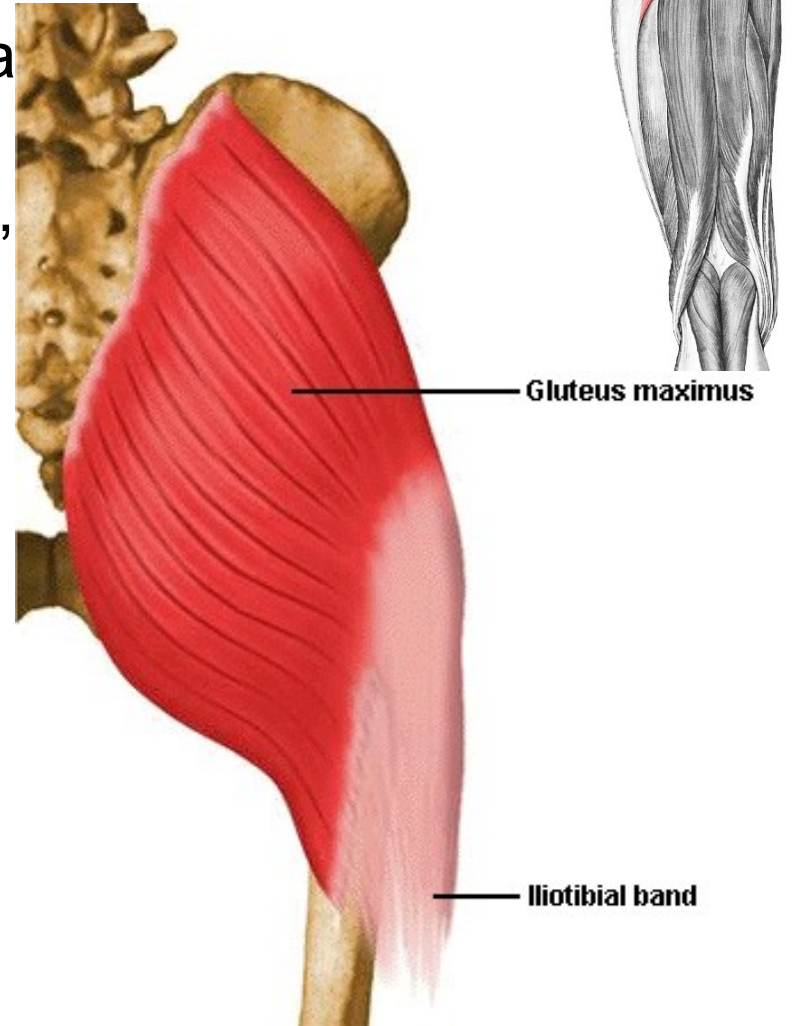
# ***M. gluteus maximus:*** *zadní skupiny*

**Začátek:** dorzálně od *linea glutea posterior* na pánevní kosti, od laterálního okraje křížové kosti a *lig. sacrotuberale*

**Úpon:** *tuberositas glutea femoris*, *tractus iliotibialis*

**Inervace:** *n. gluteus inferior* (*plexus sacralis*)

**Funkce:** extenze v kyčelním kloubu, tahem za *tractus iliotibialis* napomáhá extenzi v kolenním kloubu a zabezpečuje tak vzpřímený postoj, spolupůsobí při abdukci a supinaci stehna



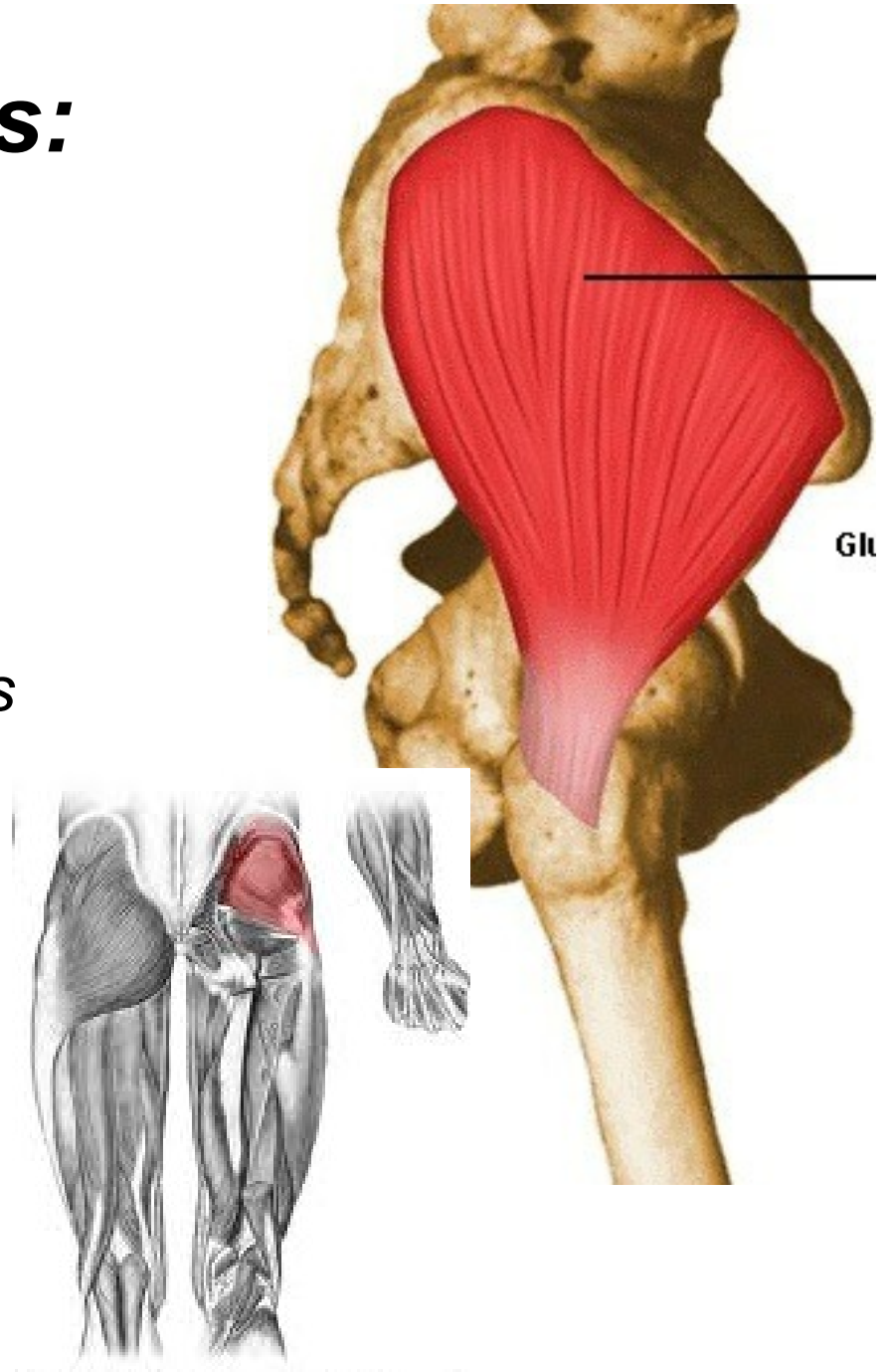
# ***M. gluteus medius:***

**Začátek:** mezi *linea glutea anterior* a *linea glutea posterior* na pánevní kosti, *labium externum cristae iliaca*

**Úpon:** *trochanter major femoris*

**Inervace:** *n. gluteus superior* (*plexus sacralis*)

**Funkce:** přednožení a pronaci, zanožení a supinaci, abdukce stehna



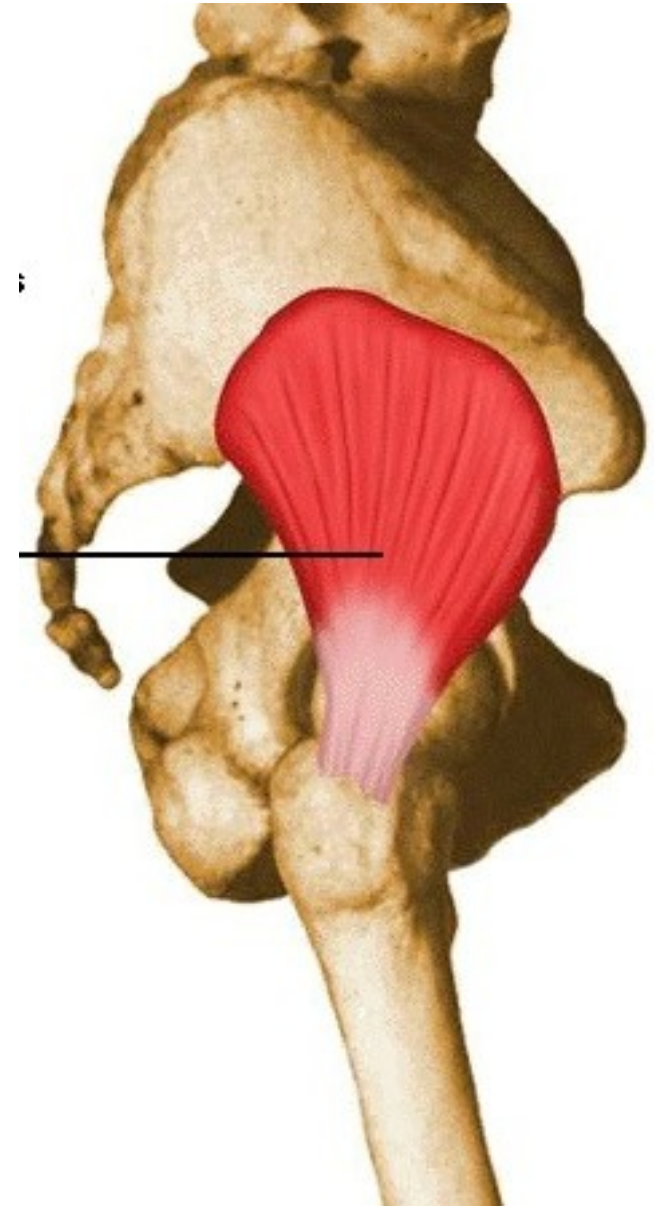
# ***M. gluteus minimus:***

**Začátek:** mezi *linea glutea anterior* a *linea glutea inferior* na pánevní kosti

**Úpon:** *trochanter major femoris*

**Inervace:** *n. gluteus superior (plexus sacralis)*

**Funkce:** přednožení, zanožení, celý sval napomáhá abdukci stehna





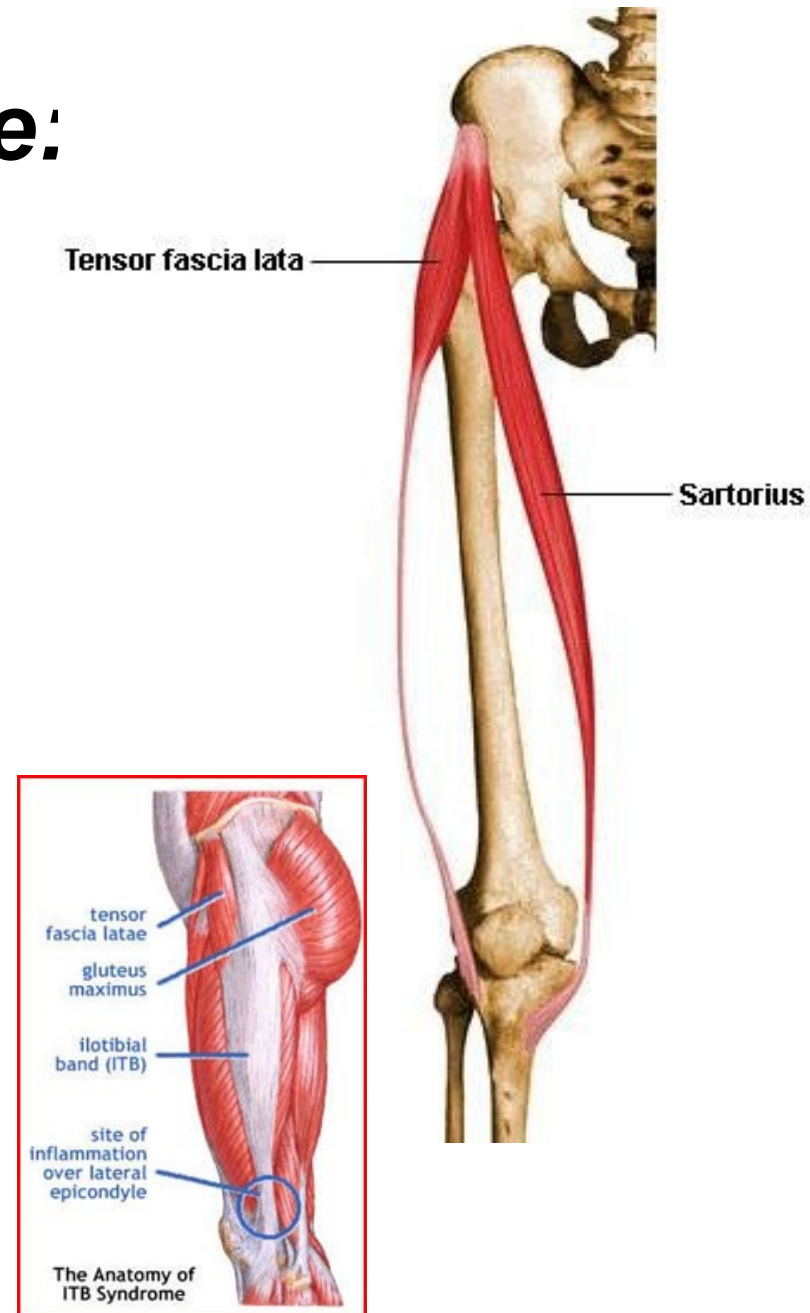
# ***M. tensor fasciae latae:***

**Začátek:** v blízkosti *spina iliaca anterior superior* na pánevní kosti

**Úpon:** *tractus iliotibialis*

**Inervace:** *n. glutaesus superior* (*plexus sacralis*)

**Funkce:** tahem za *tractus iliotibialis* zabezpečuje vzpřímený postoj (sám však extendovat kolenní kloub nedovede), flexi, abdukci a pronaci stehna



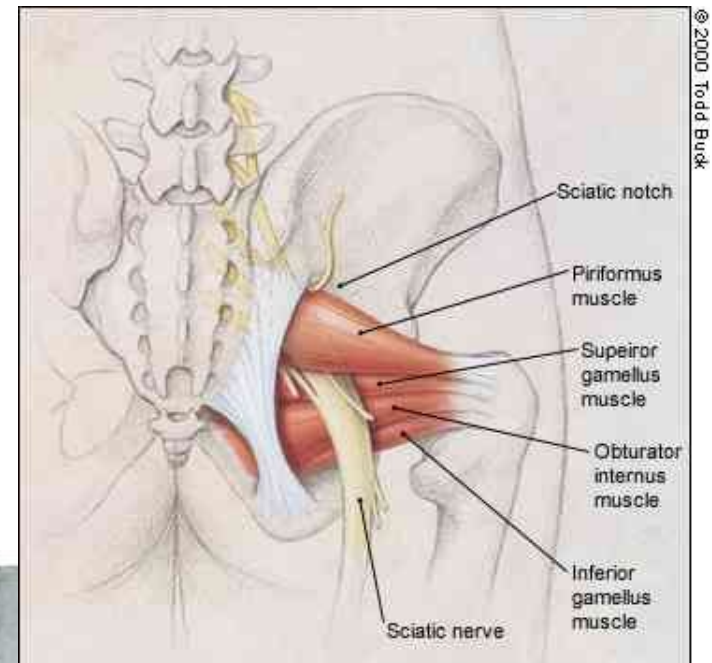
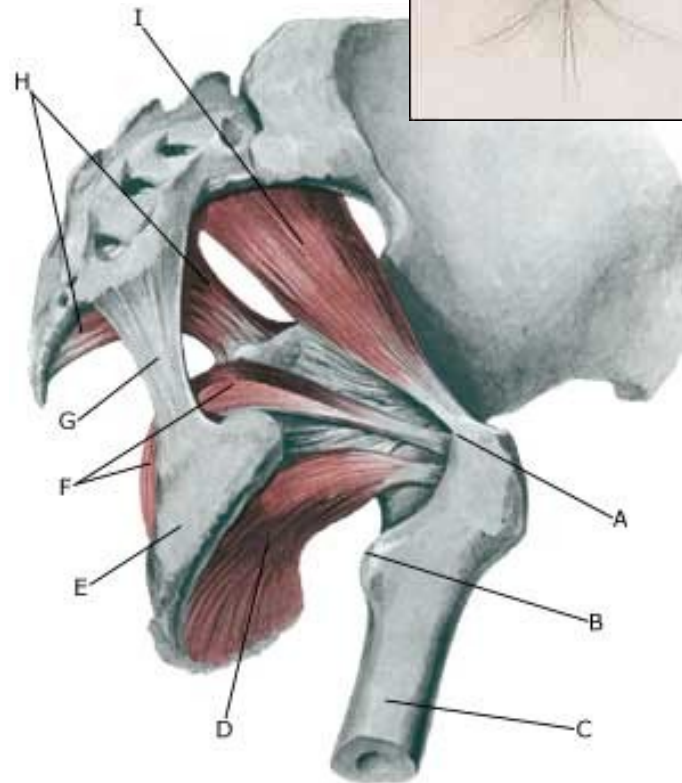
# ***M. piriformis:***

**Začátek:** laterální část  
*facies pelvina* křížové  
kosti

**Úpon:** *trochanter major*  
*femoris*

**Inervace:** svalové větve  
*plexus sacralis*

**Funkce:** femorální  
supinace



# ***M. obturatorius internus:***

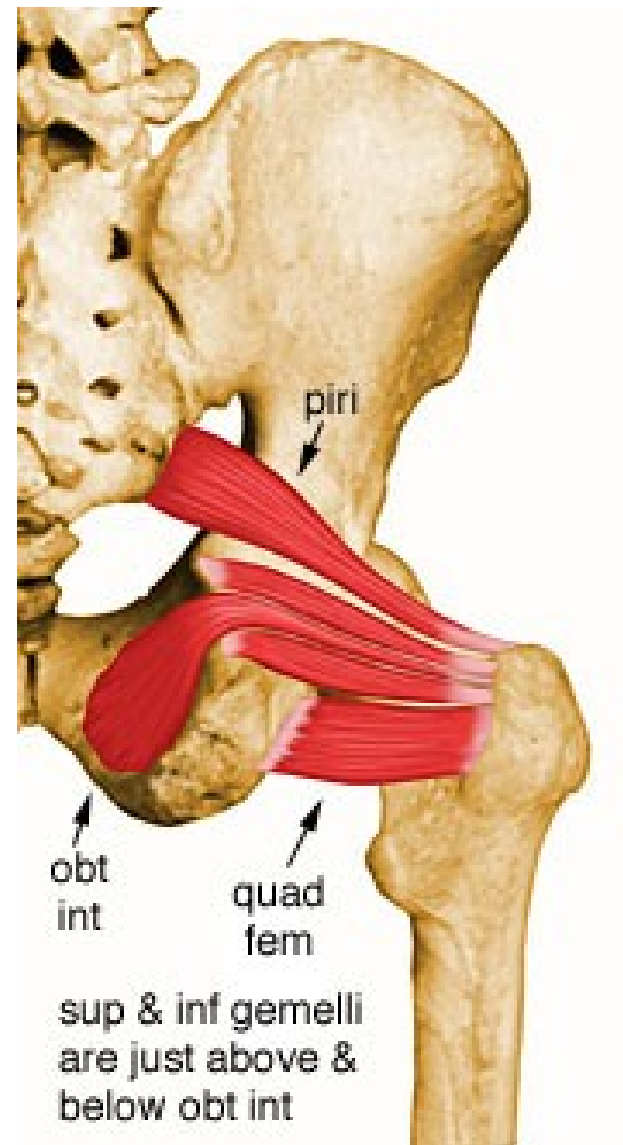
**Začátek:** vnitřní plocha  
*membrana obturatoria* a  
okraje kostí, které ji lemují

**Průběh:** prostupuje skrze  
*foramen ischiadicum minus*,  
zahýbá laterálním směrem

**Úpon:** *fossa trochanterica*  
*femoris*

**Inervace:** *plexus sacralis*

**Funkce:** femorální supinace



# ***M. gemellus superior:***

**Začátek:** *spina ischiadica*  
pánevní kosti

**Úpon:** spolu se šlachou *m. obturatorius internus* končí ve *fossa trochanterica femoris*

**Inervace:** *plexus sacralis*

**Funkce:** femorální supinace

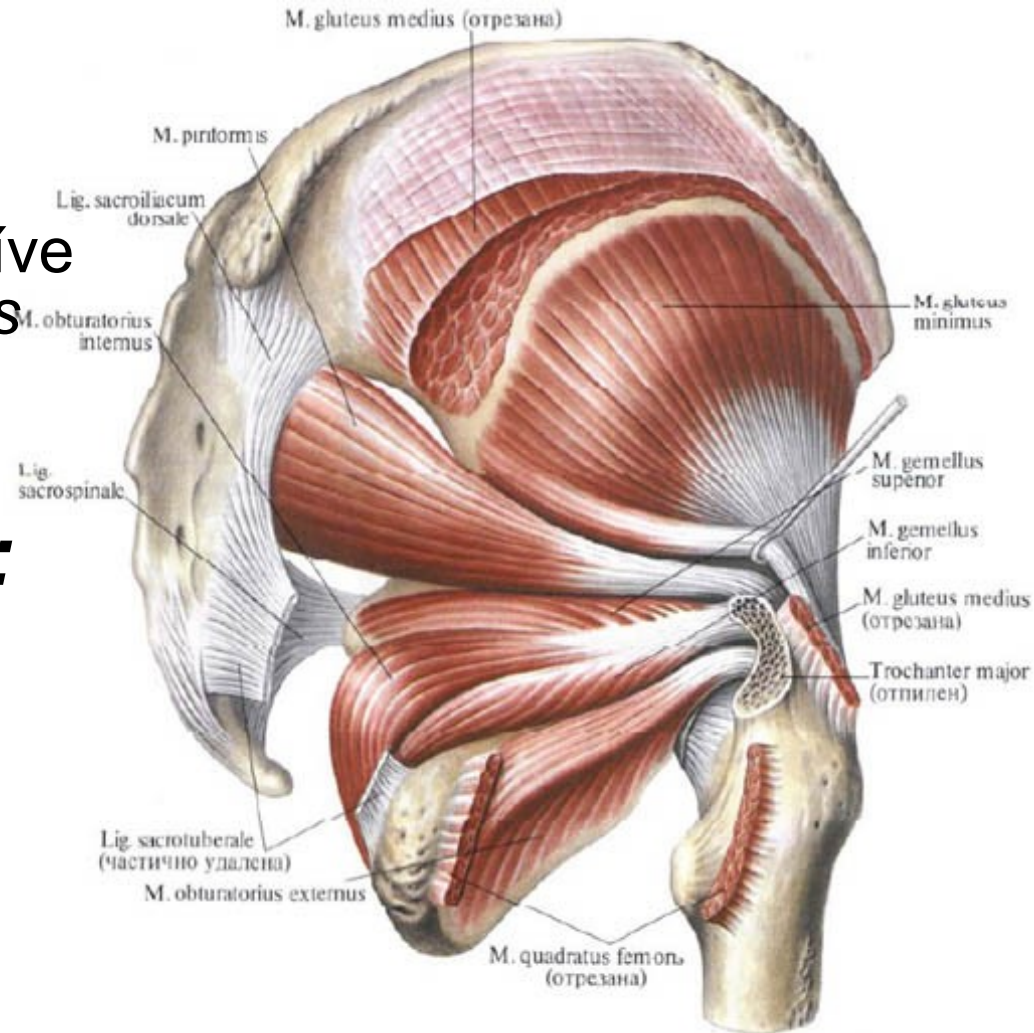
# ***M. gemellus inferior:***

**Začátek:** *tuber ischiadicum*  
pánevní kosti.

**Úpon:** spolu se šlachou *m. obturatorius internus* se upíná do *fossa trochanterica femoris*

**Inervace:** *plexus sacralis*

**Funkce:** femorální supinace



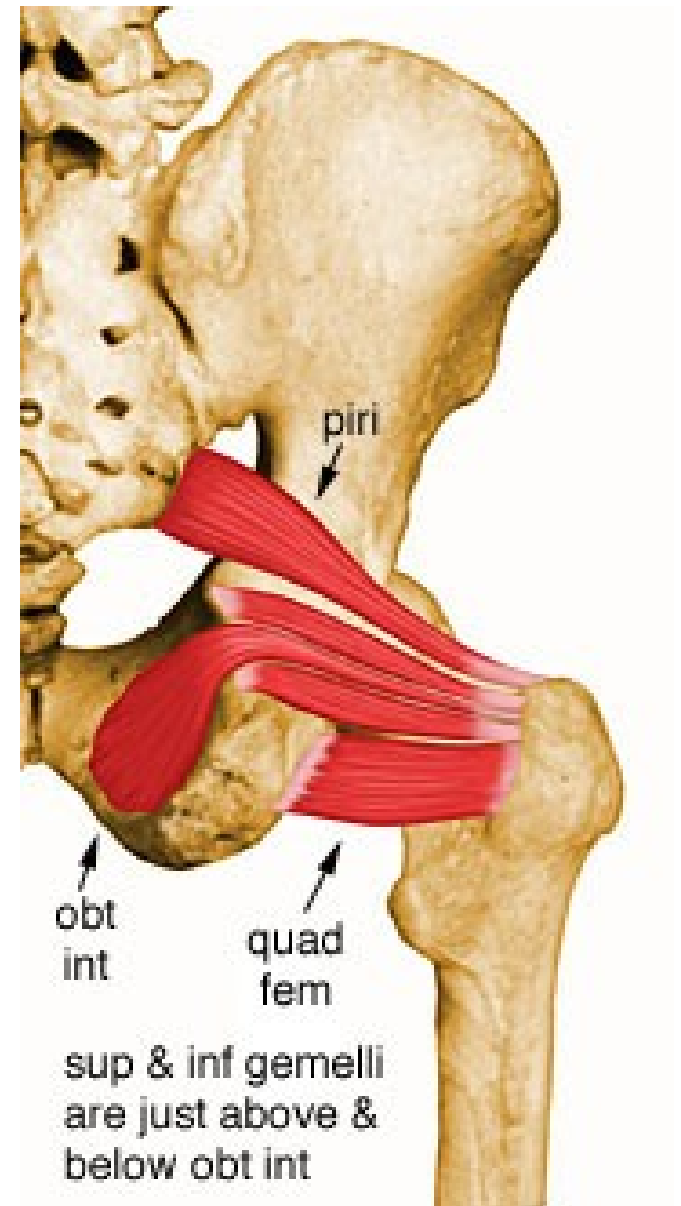
# ***M. quadratus femoris:***

**Začátek:** *tuber ischiadicum*  
pánevní kosti

**Úpon:** *crista*  
*intertrochanterica* a  
*trochanter major femoris*

**Inervace :** svalové větve  
*plexus sacralis*

**Funkce:** femorální supinace





# Stehenní svaly (*mm . femoris*): Přední skupina -

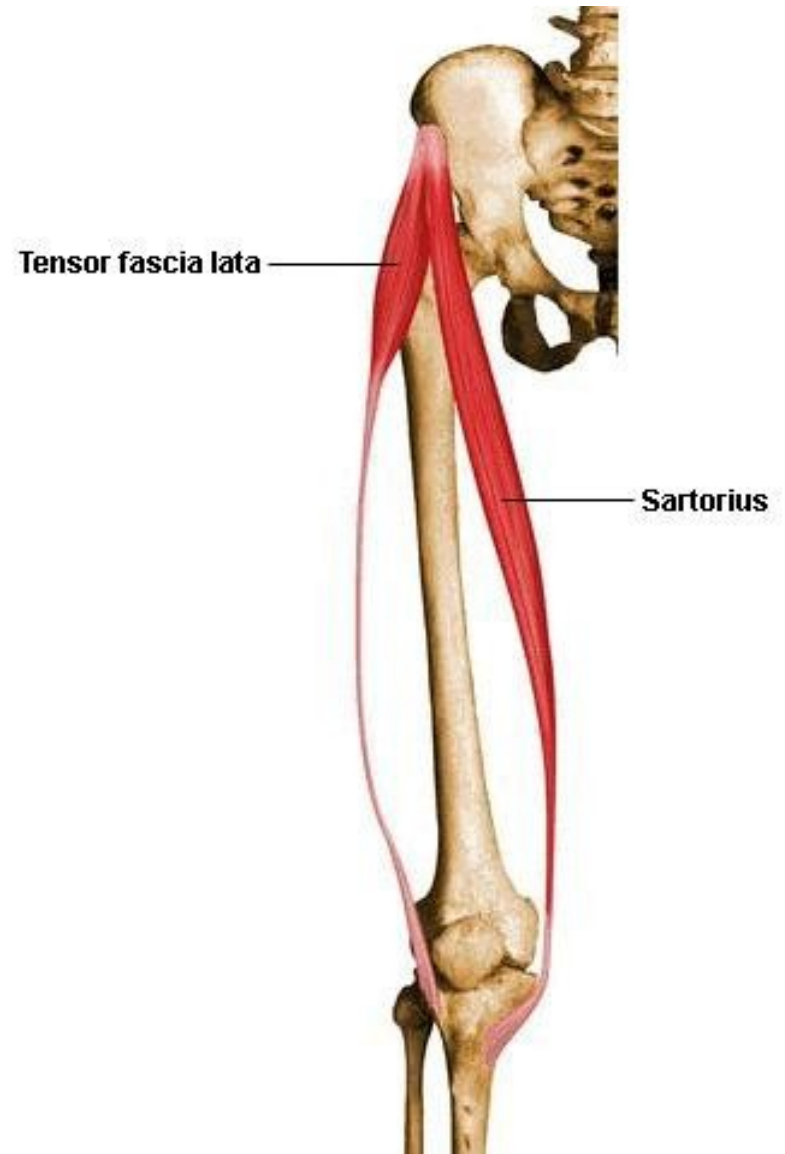
## 1. *M. sartorius*:

**Začátek:** *spina iliaca anterior superior* pánevní kosti

**Úpon:** na mediální straně tibie  
v blízkosti *tuberositas tibiae*

**Inervace :** *n. femoralis* (*plexus lumbalis*)

**Funkce:** flexe v kyčelním  
kloubu a kolenním kloubu



## 2. *M. quadriceps femoris*:

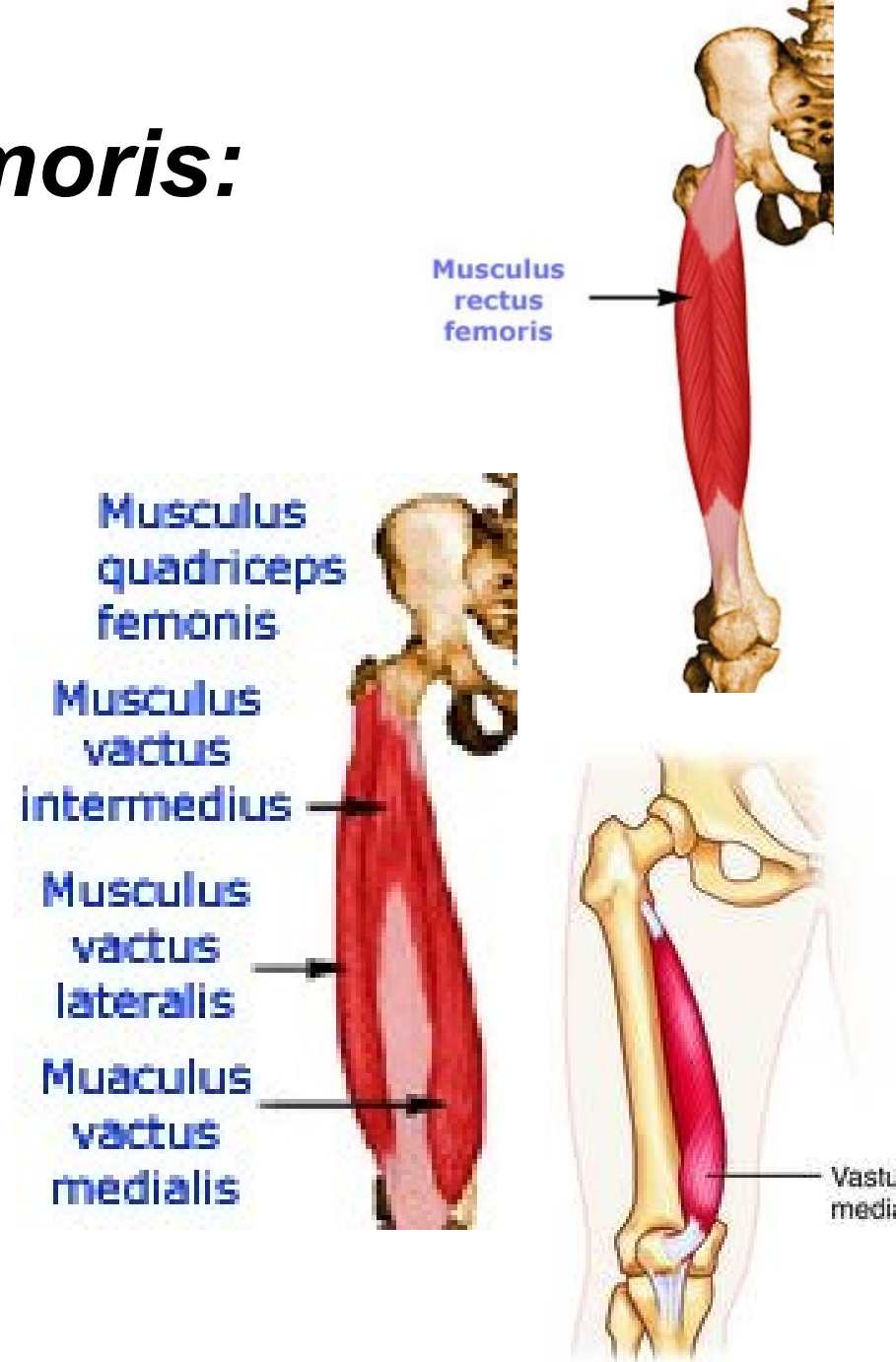
Začátek:

*M. rectus femoris* – *caput rectum* na *spina iliaca anterior inferior* a *caput reflexum* na kyčelní kosti nad acetabulem

*M. vastus medialis* – *labium mediale lineae asperae* femuru

*M. vastus lateralis* – *labium laterale lineae asperae* femuru

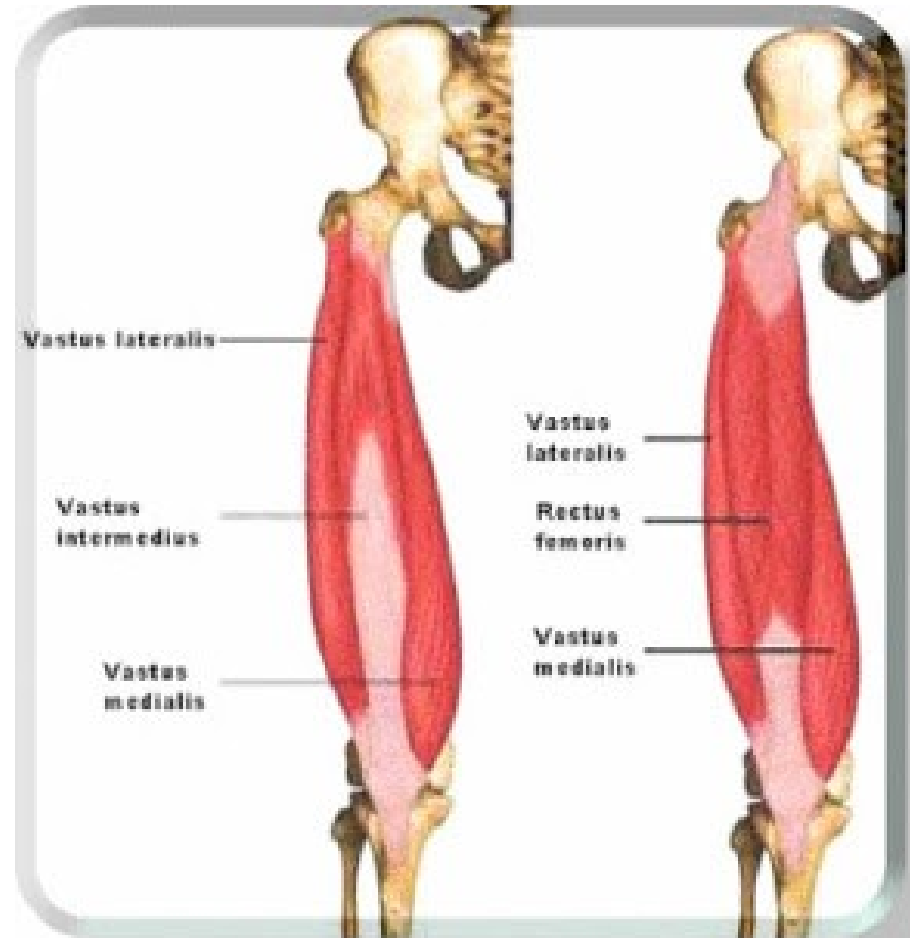
*M. vastus intermedius* – *corpus femoris*



**Úpon:** *basis patellae* a prostřednictvím *lig. patellae* na *tuberositas tibiae*

**Inervace:** *n. femoralis* (*plexus lumbalis*)

**Funkce:** extenze v kolenním kloubu, flexe v kyčelním kloubu



# Mediální skupina:

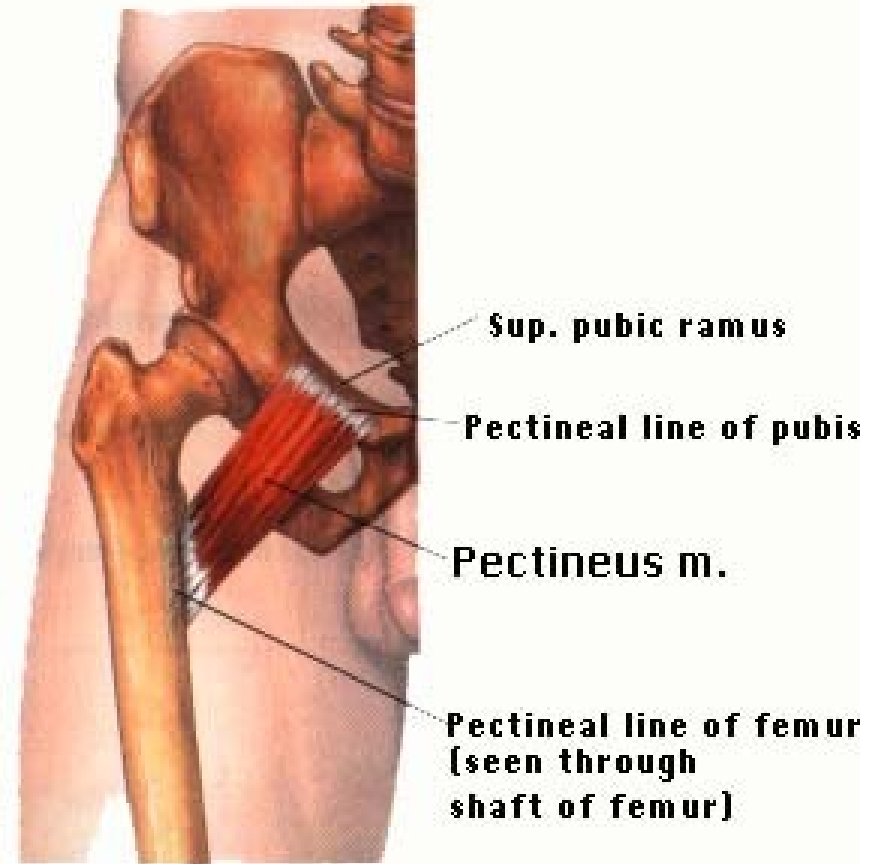
## 1. *M. pectineus*:

**Začátek:** *pecten ossis pubis*

**Úpon:** *linea pectinea  
femoris*

**Inervace :** *n. obturatorius a  
n. femoralis (plexus  
lumbalis)*

**Funkce:** addukce, flexe a  
supinace v kyčelním  
kloubu



## 2. *M. adductor longus*:

**Začátek:** *ramus superior ossis pubis*  
mezi symfýzou a *tuberculum pubicum*

**Úpon:** střední část *linea aspera femoris*

**Inervace:** *n. obturatorius (plexus lumbalis)*

**Funkce:** addukce, flexe a supinace v kyčelním kloubu

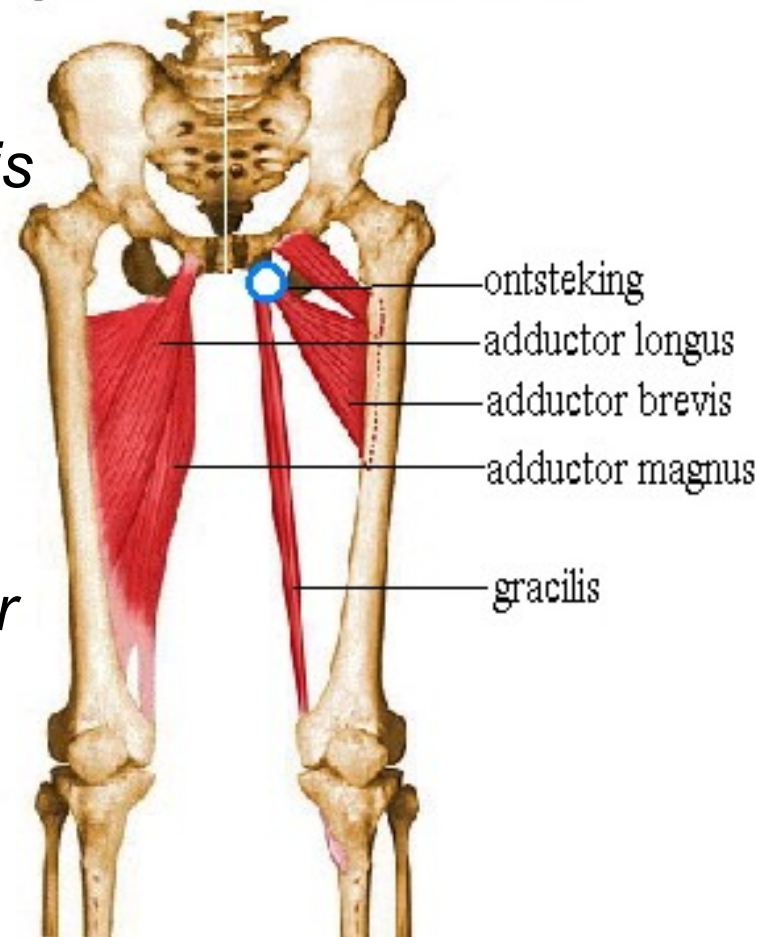
## 3. *M. adductor brevis*:

**Začátek:** přechod mezi *ramus superior*  
a *ramus inferior ossis pubis*

**Úpon:** proximální třetina *linea aspera femoris*

**Inervace :** *n. obturatorius (plexus lumbalis)*

**Funkce:** addukce stehna; spolupůsobí při flexi a supinaci v kyčelním kloubu





## 4. *M. adductor magnus*:

**Začátek:** dolní okraj sedací kosti po *tuber ischiadicum*

**Úpon:** *labium mediale lineae asperae femoris* a mediální kondyl femuru

**Inervace:** *n. obturatorius (plexus lumbalis)* a *n. ischiadicus (plexus sacralis)*

**Funkce:** hlavní adduktor kyč. kloubu, pomáhá i extenzi stehna

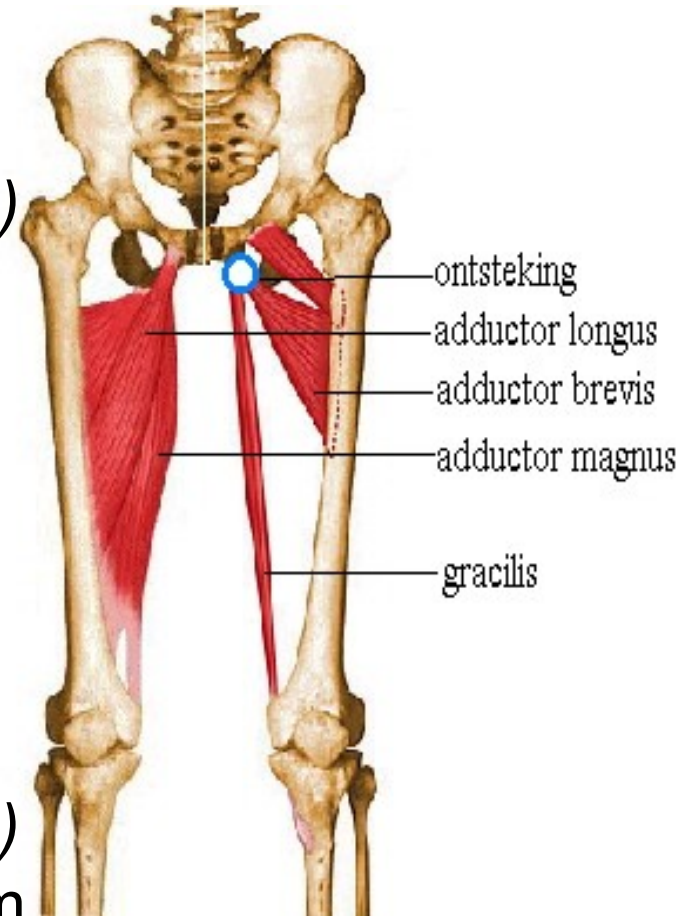
## 5. *M. gracilis*:

**Začátek:** v sousedství symfýzy

**Úpon:** mediální straně tibie v blízkosti *tuberositas tibiae*

**Inervace:** *n. obturatorius (plexus lumbalis)*

**Funkce:** addukce stehna, flexe v kolenním kloubu, flektované koleno pronuje



## 6. *M. obturatorius externus*:

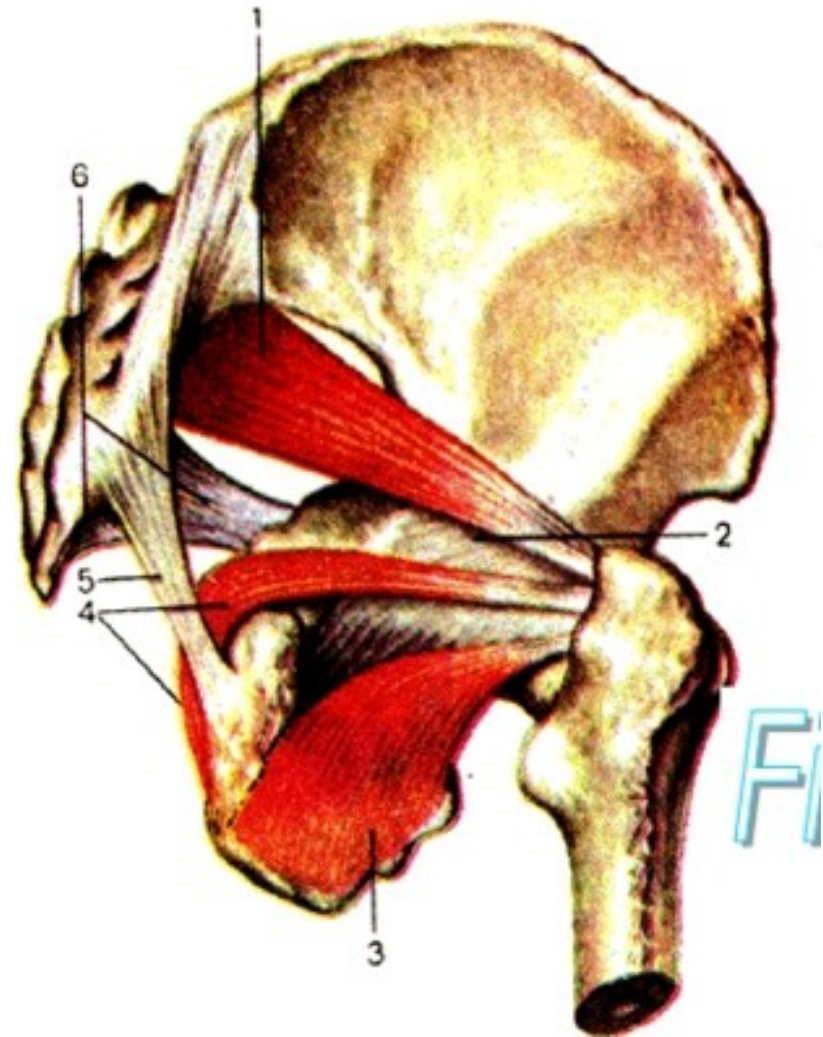
**Začátek:** zevní plocha  
*membrana obturatoria*  
a okraje kostí, které ji  
lemují

**Úpon:** *fossa*  
*trochanterica femoris*

**Inervace:**

*n. obturatorius*  
(*plexus lumbalis*)

**Funkce:** supinace  
stehna, napomáhá při  
jeho addukci a flexi



# Zadní skupina:

## 1. *M. biceps femoris*

### Začátek:

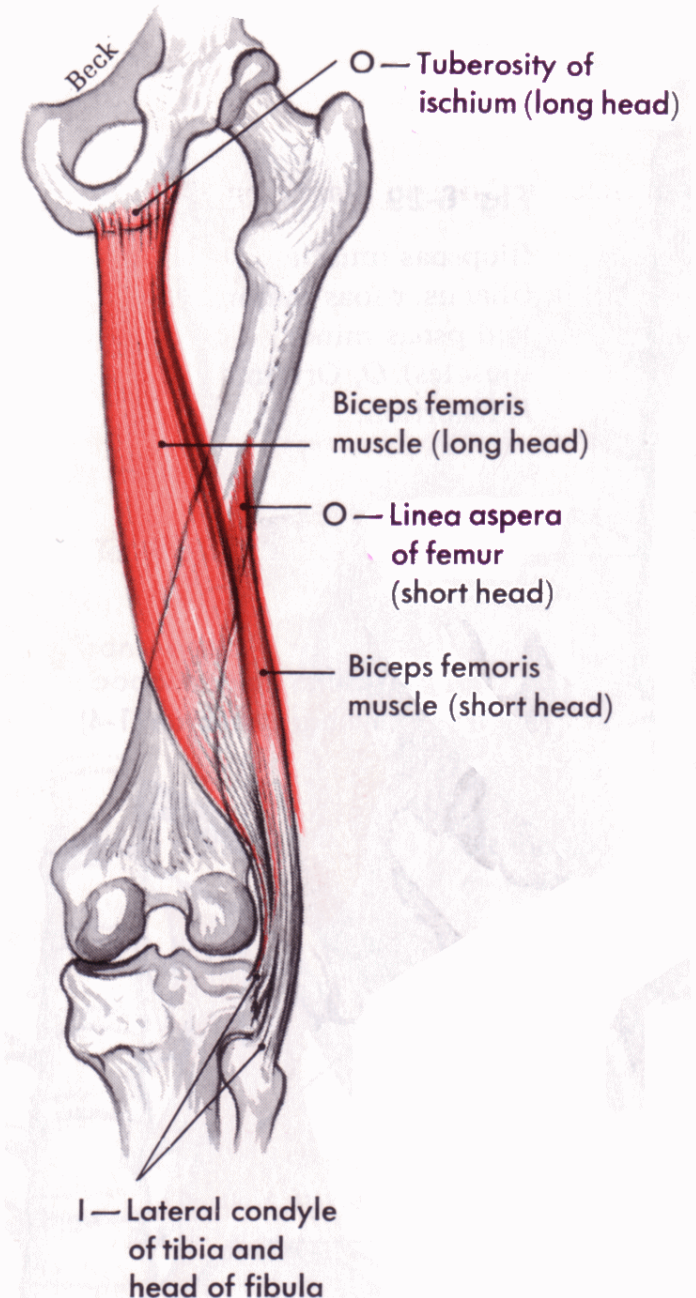
*caput longum* - na *tuber ischiadicum*

*caput breve* - na prostřední části *labium laterale lineae asperae*

Úpon: *caput fibulae*

Inervace: *n. ischiadicus (plexus sacralis)*

Funkce: flexe v kolenním kloubu, flektovaný bércec supinuje, *caput longum* – extenze a addukce v kyčli



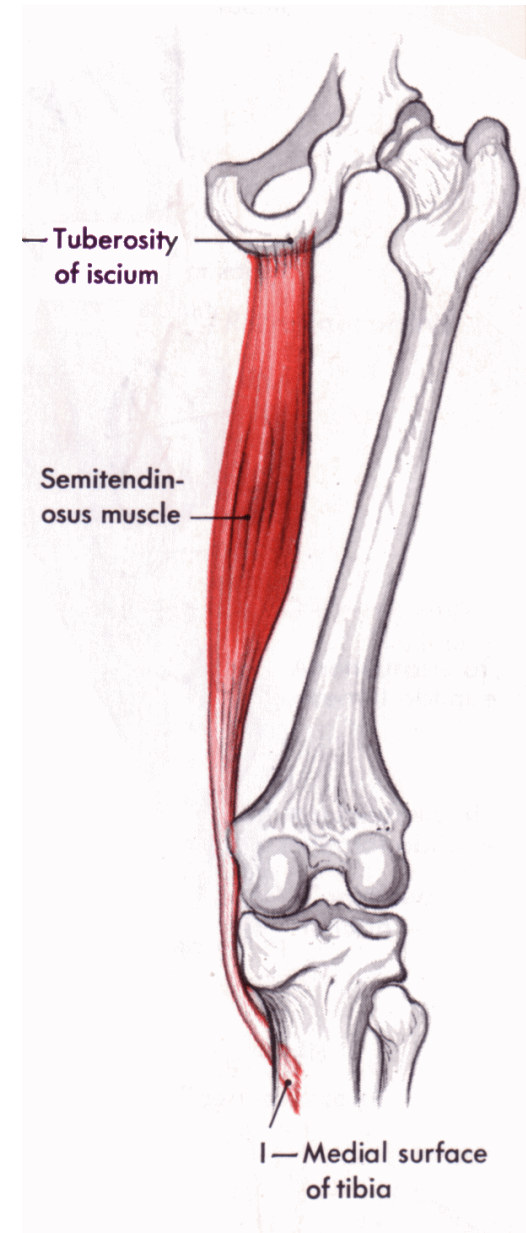
## 2. *M. semitendinosus*:

**Začátek:** *tuber ischiadicum*

**Úpon:** na mediální straně  
tibie v blízkosti *tuberositas  
tibiae*

**Inervace:** *n. ischiadicus*  
(*plexus sacralis*)

**Funkce:** flexe v kolenním  
kloubu, extenze, addukce a  
vnitřní rotace v kyčli





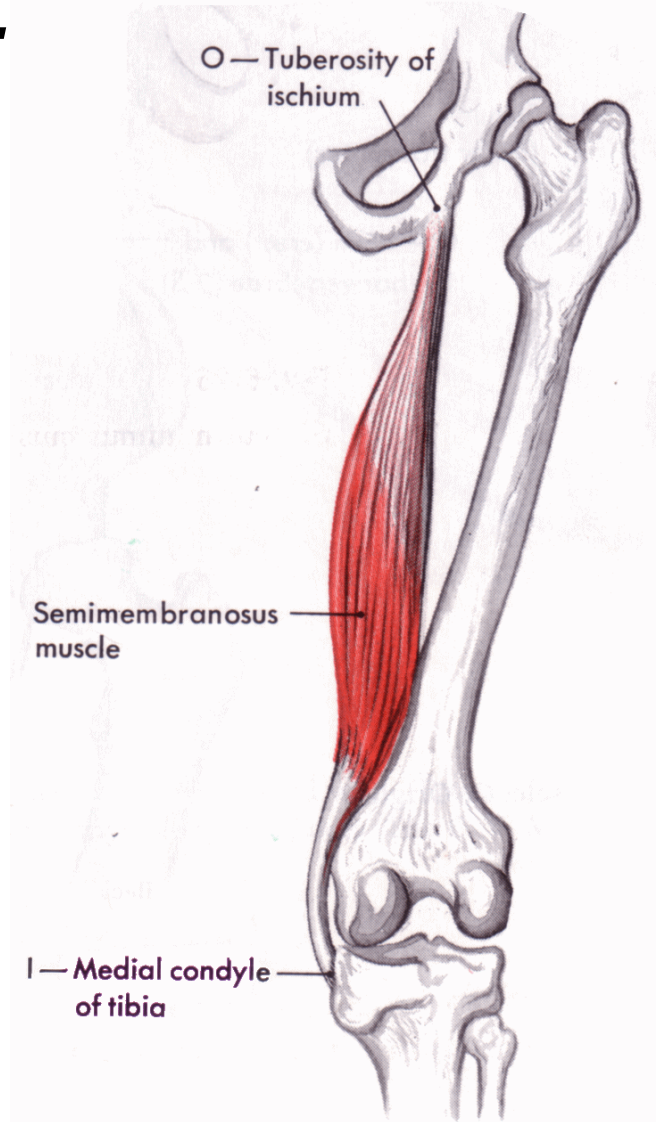
### 3. *M. semimembranosus*:

**Začátek:** *tuber ischiadicum*

**Úpon:** mediální strana tibie,  
mediální kondyl tibie,  
část snopců přechází v  
*lig. popliteum obliquum*

**Inervace:** *n. ischiadicus*  
(*plexus sacralis*)

**Funkce:** flexe v kolenním  
kloubu, extenze,  
addukce a vnitřní rotace  
v kyčli.





# Bércové svaly (*mm. cruris*)

## Přední skupina:

### 1. *M. tibialis anterior*:

**Začátek:** laterální strana tibie,  
přilehlá část *membrana  
interossea cruris*

**Úpon:** *os cuneiforme mediale*,  
báze I. metatarzu

**Inervace:** *n. peronaeus  
profundus (plexus sacralis)*

**Funkce:** dorzální flexe nohy a  
její supinace Zabezpečuje  
podélnou klenbu nohy

Musculus  
tibialis  
anterior



## 2. *M. extensor hallucis longus*:

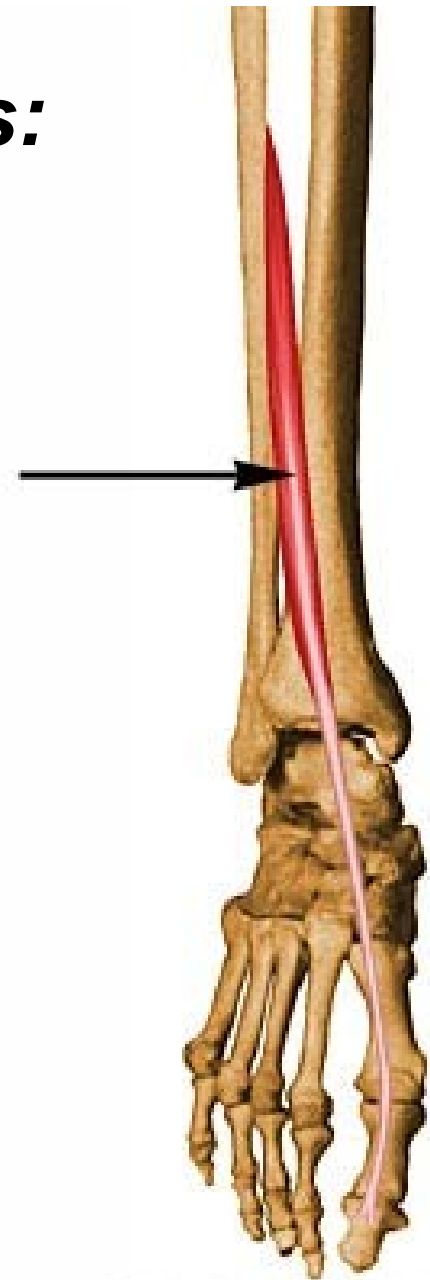
**Začátek:** mediální strana fibuly, přilehlá část *membrana interossea cruris*

**Úpon:** dorzální aponeuróza palce

**Inervace:** *n. peronaeus profundus* (plexus *sacralis*)

**Funkce:** dorzální flexe palce a nohy

Musculus  
extensor  
hallucis  
longus



### 3. *M. extensor digitorum longus*:

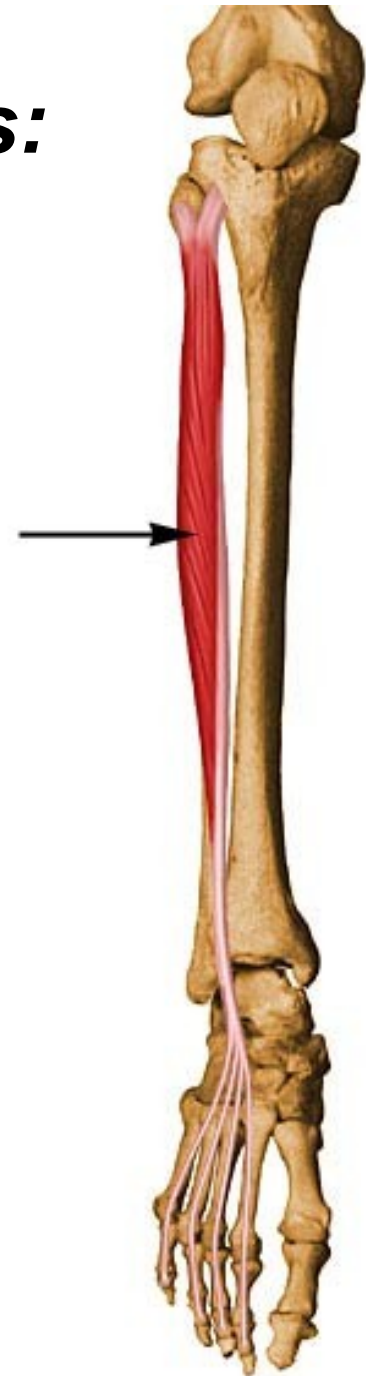
**Začátek:** laterální kondyl tibie,  
proximální část fibuly a přilehlá  
část *membrana interossea cruris*

**Úpon:** štěpí na pět šlach,  
přecházejí do dorzálních  
aponeuróz tříčlánkových prstů  
(pátá šlacha se upíná na  
*tuberositas ossis metatarsalis V.*  
jako takzvaný *m. peronaeus*  
*tertius*)

**Inervace :** *n. peronaeus profundus*  
(*plexus sacralis*)

**Funkce:** extenze prstů a nohy, *m.*  
*peronaeus tertius* provádí i  
pronaci nohy

Musculus  
extensor  
digitorum  
longus



# Laterální skupina:

## 1. *M. peroneus longus*:

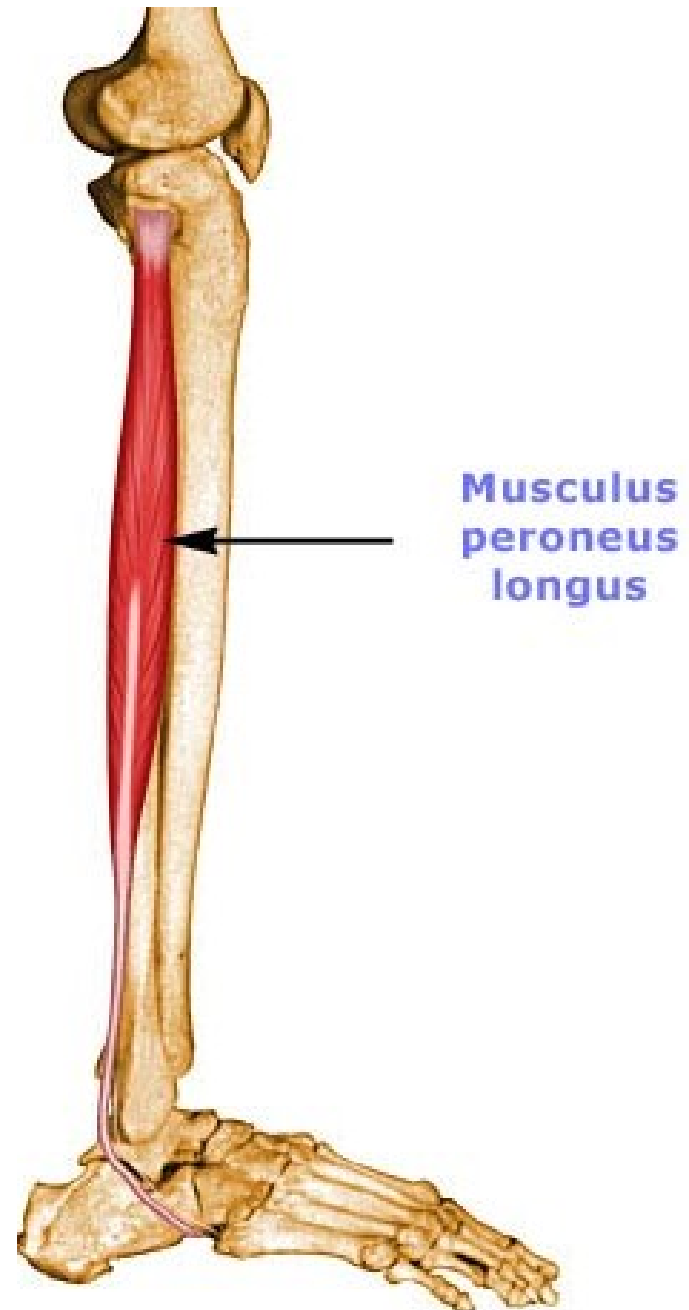
**Začátek:** *caput fibulae*, proximální část zevní plochy fibuly

**Průběh:** šlacha se klade za laterální kotník, na patní kosti pod *trochlea peronealis*, přechází na chodidlo do *sulcus tendinis musculi peronei longi* na *os cuboideum*

**Úpon:** *os cuneiforme mediale*, báze I. metatarzu

**Inervace:** *n. peroneus superficialis* (*plexus sacralis*)

**Funkce:** plantární flexe nohy a její pronace, udržuje příčnou nožní klenbu



## 2. *M. peroneus brevis*:

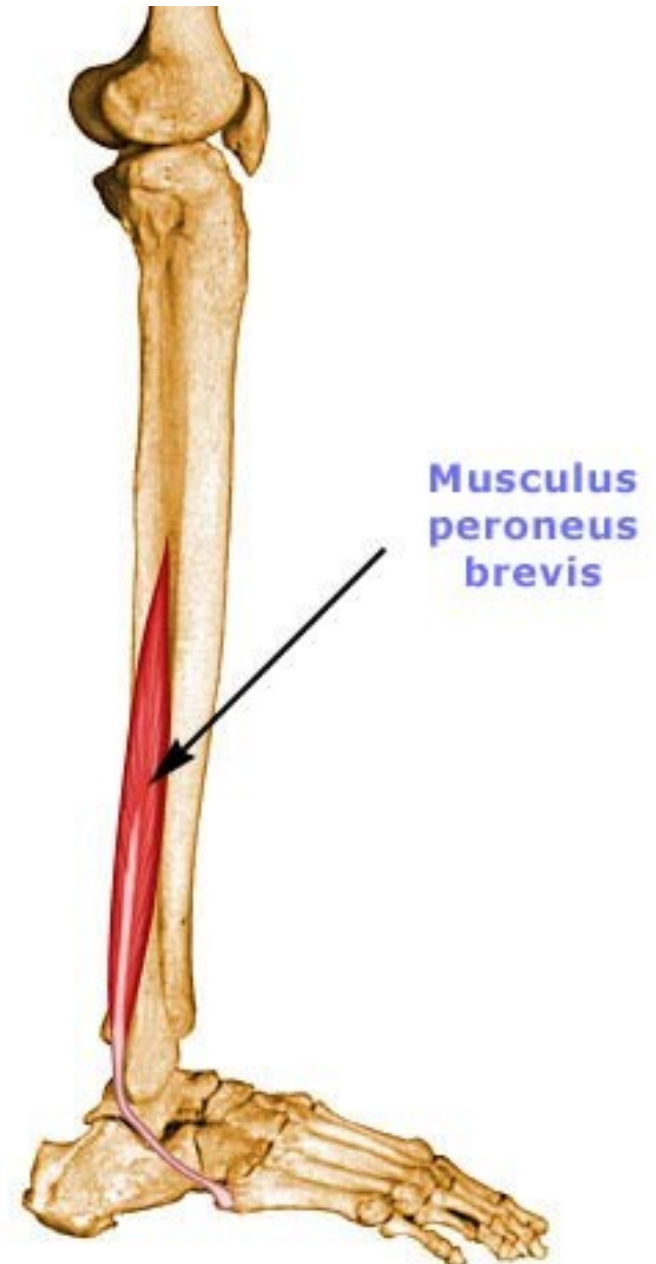
**Začátek:** distální polovina zevní plochy fibuly

**Průběh:** šlacha se klade za laterální kotník, na patní kosti probíhá nad *trochlea peronealis*

**Úpon:** *tuberositas ossis metatarsalis V.*

**Inervace:** *n. peroneus superficialis (plexus sacralis)*

**Funkce:** plantární flexe nohy a její pronace





# Zadní skupina:

## 1. *M. triceps surae*:

### Začátek:

*m. gastrocnemius* – *caput mediale* a *caput laterale* začínají na příslušných epikondylech femuru

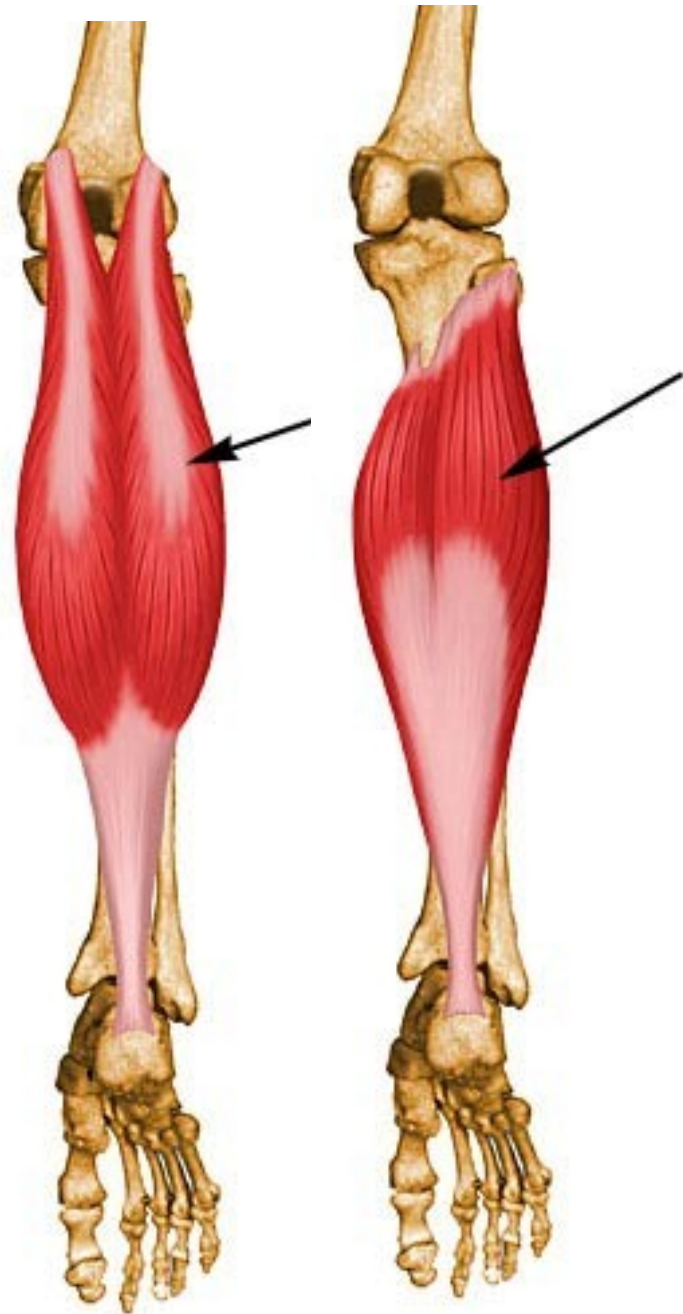
*m. soleus* - na *caput fibulae* a *arcus tendineus m. solei* (probíhá od hlavice fibuly k *linea m. solei* na tibiai)

**Průběh:** bříška přecházejí ve společnou šlachu – *tendo calcaneus* (Achillovu šlachu – *tendo Achillis*)

**Úpon:** *tuber calcanei*

**Inervace:** *n. tibialis* (*plexus sacralis*)

**Funkce:** plantární flexe nohy, uplatňuje se při chůzi



## 2. *M. plantaris*:

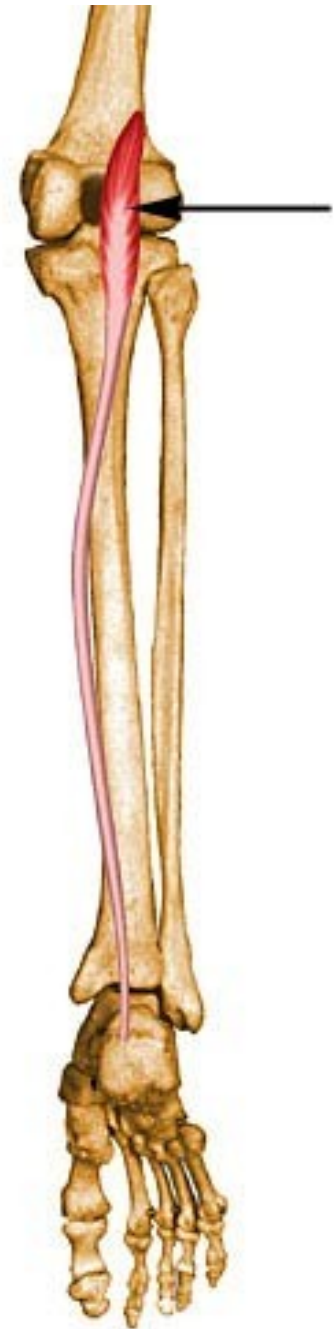
**Začátek:** *epicondylus lateralis femoris*

**Průběh:** svalové bříško je velmi krátké s dlouhou úponovou šlachou

**Úpon:** šlacha splývá s Achillovou šlachou

**Inervace:** *n. tibialis (plexus sacralis)*

**Funkce:** napomáhá plantární flexi nohy a flexi v kolenním kloubu



### 3. *M. tibialis posterior*:

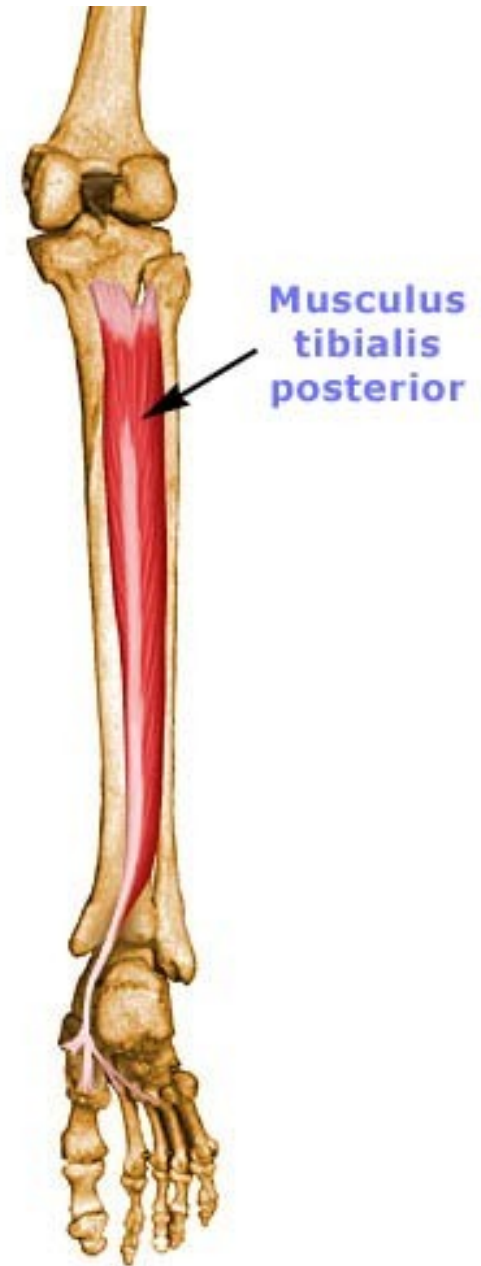**Začátek:** zadní strana tibie, vnitřní plocha fibuly a *membrana interossea cruris*

**Průběh:** šlacha probíhá za mediálním kotníkem

**Úpon:** *tuberositas ossis navicularis* a plantární plocha *ossa cuneiformia*

**Inervace:** *n. tibialis (plexus sacralis)*

**Funkce:** plantární flexe, mírná supinace, zabezpečuje podélnou klenbu nožní



## 4. *M. flexor hallucis longus*:

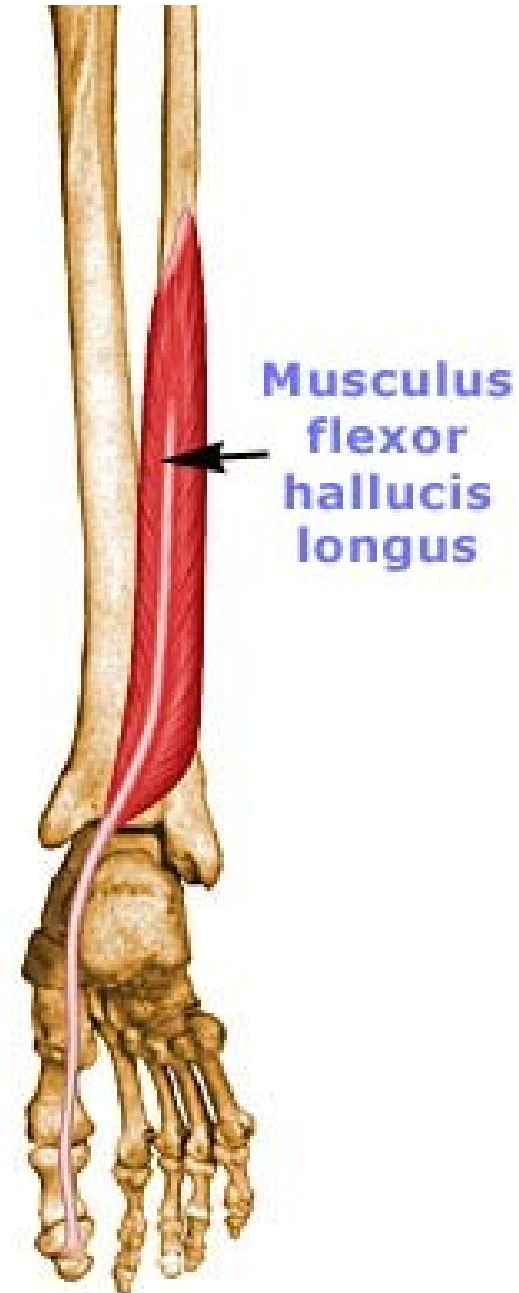
**Začátek:** zadní plocha fibuly a  
*membrana interossea cruris*

**Průběh:** šlacha probíhá za mediálním  
kotníkem, vkládá se do *sulcus*  
*tendinis m. flexoris hallucis longi* na  
*processus posterior tali*, běží pod  
*sustentaculum tali* na patní kosti

**Úpon:** distální článek palce nohy

**Inervace:** *n. tibialis (plexus sacralis)*

**Funkce:** flexe palce a nohy,  
zabezpečuje podélnou klenbu nožní



## 5. *M. flexor digitorum longus*:

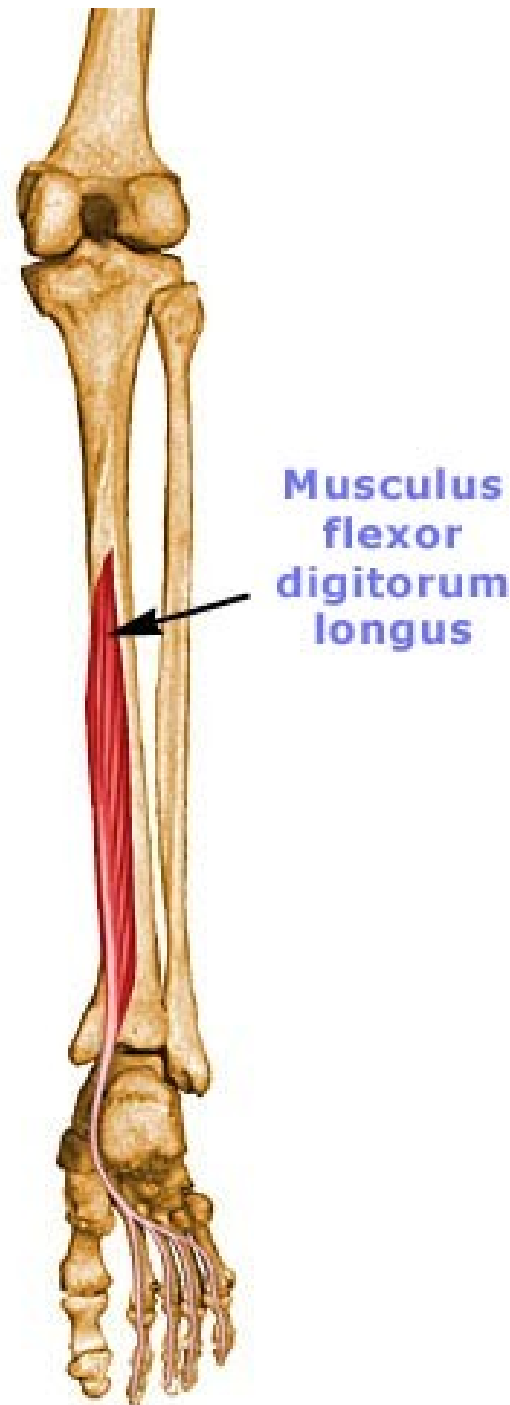
**Začátek:** zadní plocha tibie

**Průběh:** šlacha probíhá za mediálním kotníkem, na plantě probíhá rozštěpenou šlachou *m. flexor digitorum brevis* (*chiasma tendinum*)

**Úpon:** distální články tříčlánkových prstů

**Inervace:** *n. tibialis* (*plexus sacralis*)

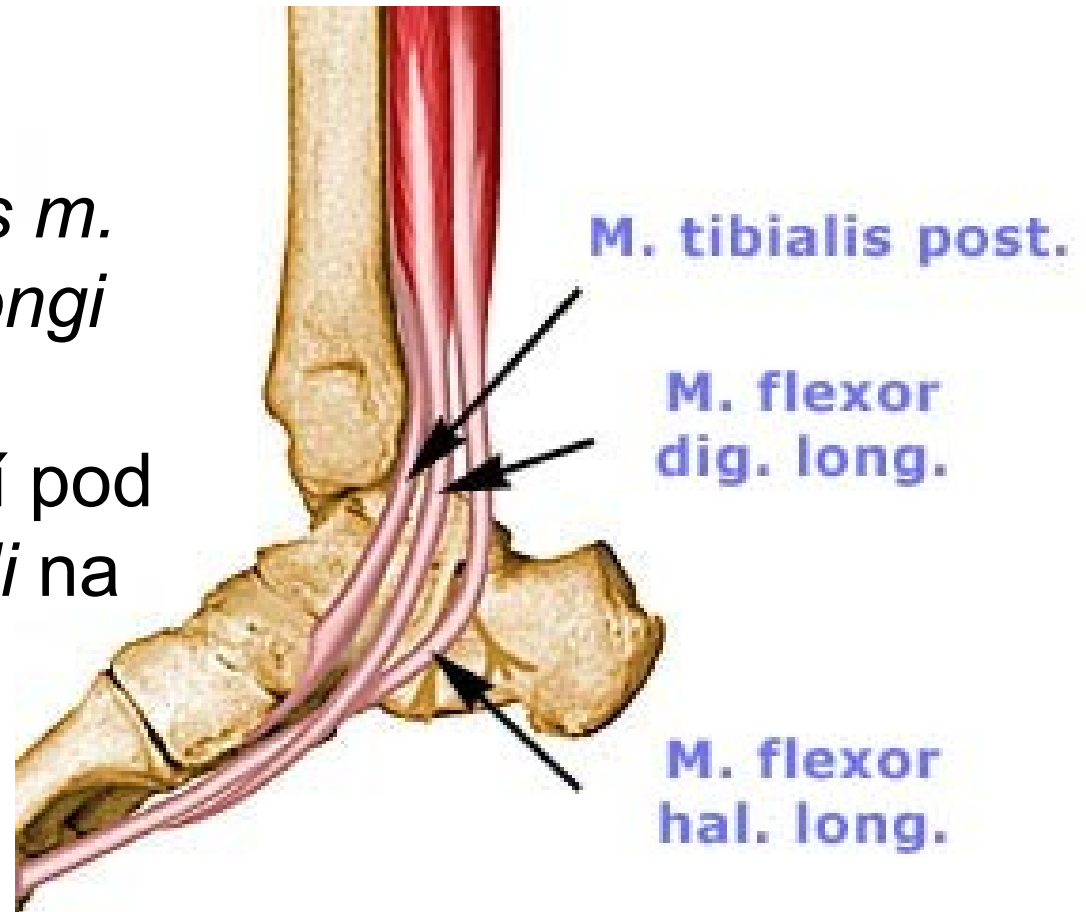
**Funkce:** flexe prstů a nohy, supinace nohy, zabezpečuje podélnou klenbu nožní





# Průběh šlach:

- za mediálním kotníkem
- do *sulcus tendinis m. flexoris hallucis longi* na *processus posterior tali*, běží pod *sustentaculum tali* na patní kosti



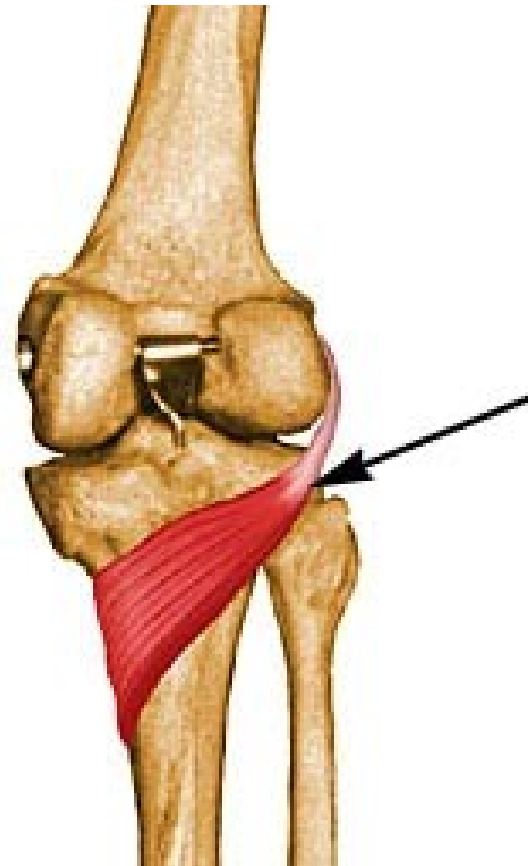
## 6. *M. popliteus*:

**Začátek:** *epicondylus lateralis femoris*

**Úpon:** proximálně od *linea m. solei* na tibiai

**Inervace:** *n. tibialis*  
(*plexus sacralis*)

**Funkce:** flexe v kolenním kloubu, při flektovaném koleni napomáhá pronaci bérce



Musculus  
popliteus

# Svaly nohy (*mm . pedis*)

Dorzální skupina:

## 1. *M. extensor hallucis brevis*:

**Začátek:** sousedství *sinus tarsi*

**Úpon:** dorzální aponeuróza palce.

**Inervace:** *n. peronaeus profundus*  
(*plexus sacralis*)

**Funkce:** extenze palce.

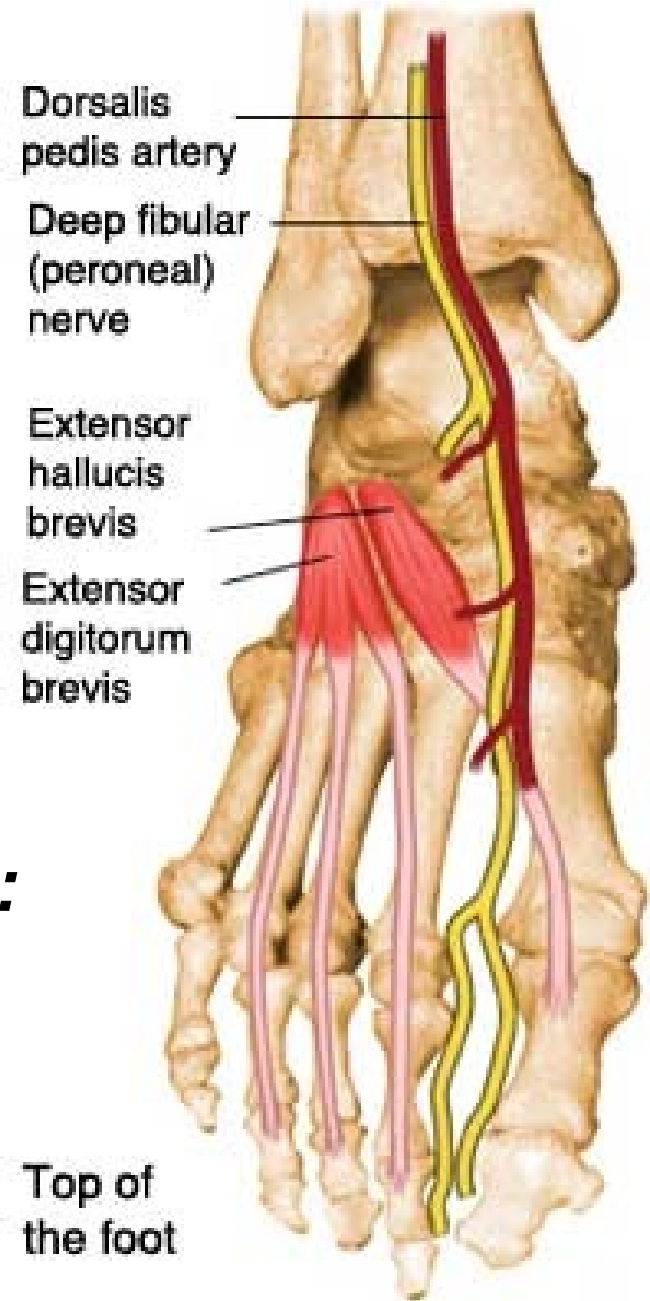
## 2. *M. extensor digitorum brevis*:

**Začátek:** sousedství *sinus tarsi*

**Úpon:** dorzální aponeuróza 2.–4. prstu

**Inervace:** *n. peronaeus profundus*  
(*plexus sacralis*).

**Funkce:** extenze 2.–4. prstu nohy



# Plantární skupina: (Povrchová vrstva)

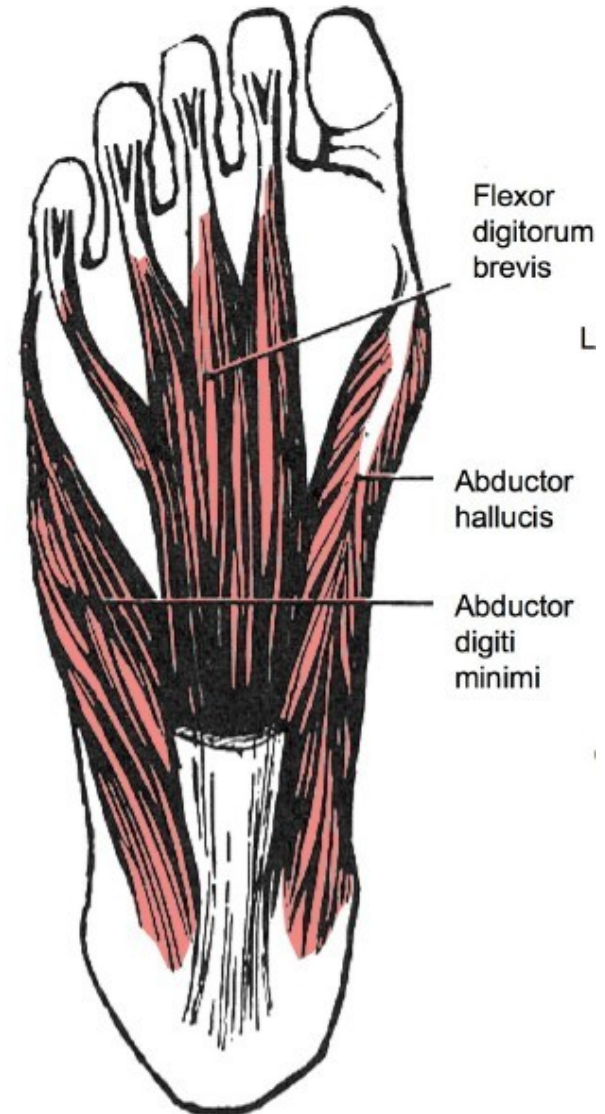
## 1. *M. abductor hallucis*

**Začátek:** *tuber calcanei*  
(*processus medialis*)

**Úpon:** mediální sesamská  
kost metatarzofalangového  
kloubu a báze  
proximálního článku palce

**Inervace:** *n. plantaris*  
*medialis* (*plexus sacralis*)

**Funkce:** abdukce a flexe  
proximálního článku palce



## 2. *M. flexor digitorum br*

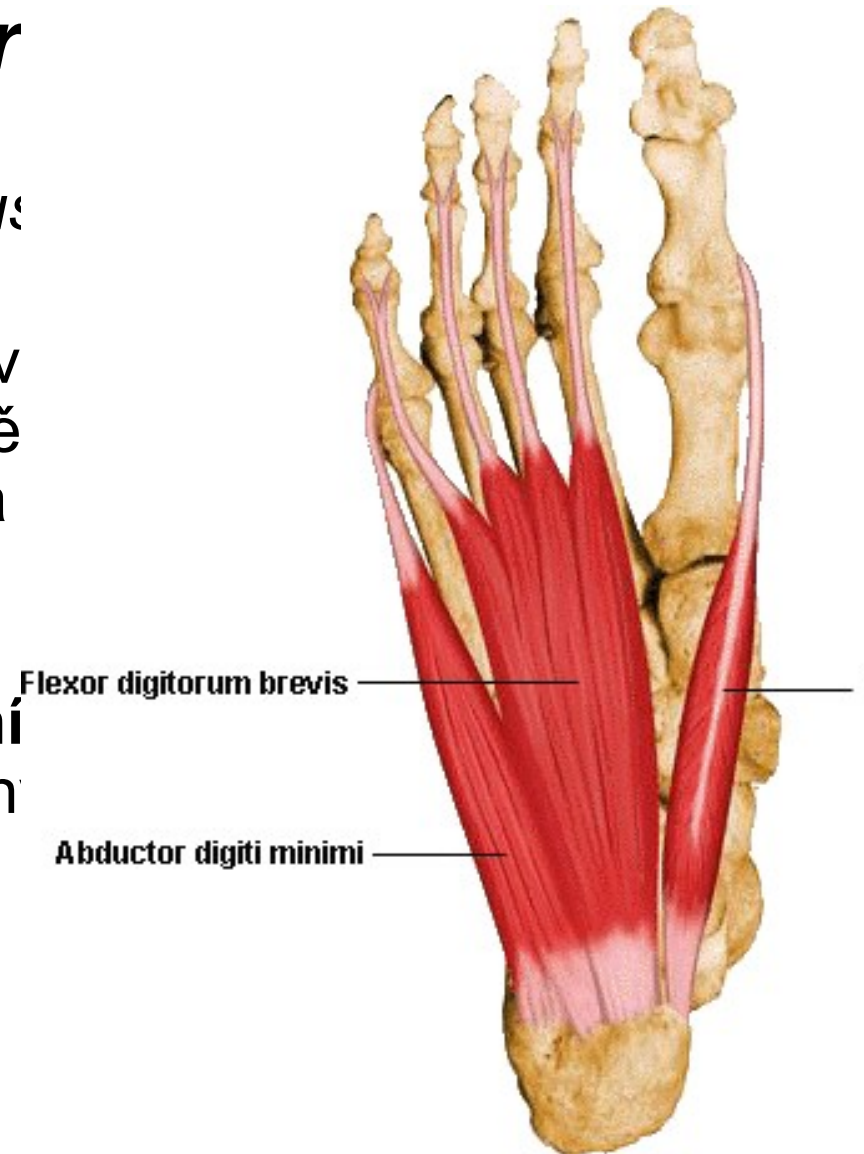
**Začátek:** *tuber calcanei (processus medialis)*

**Průběh:** čtyři šlachy ke tříčlávkov prstům. U prox. článku se rozště na **dvě části**; mezi nimi probíhá šlacha dlouhého flexoru prstů (*chiasma tendinum*)

**Úpon:** plantární plocha **prostřední** článku u tříčlávkových prstů noh

**Inervace:** *n. plantaris medialis* (*plexus sacralis*)

**Funkce:** flexe proximálních a prostředních článků prstů





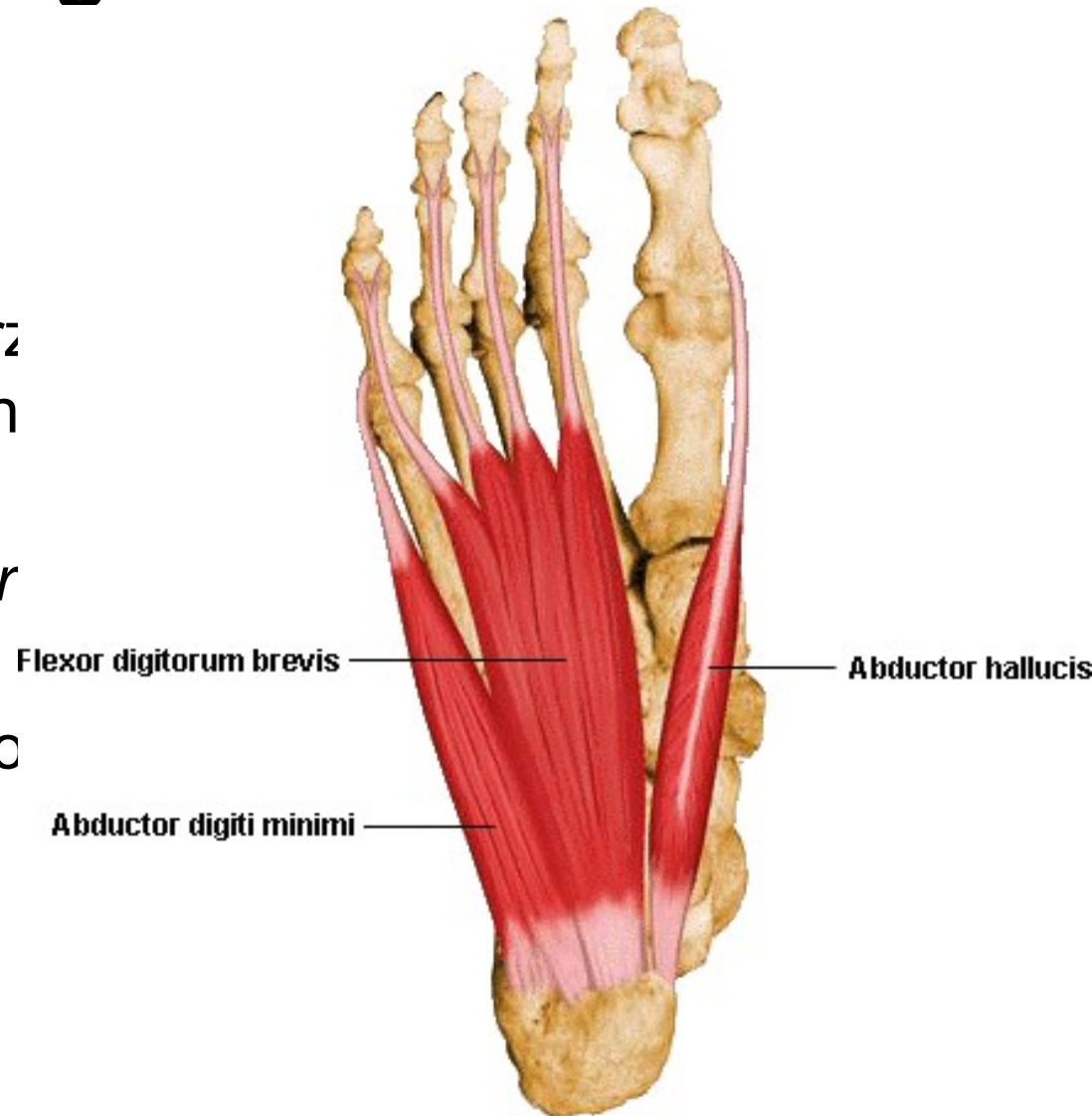
### 3. *M. abductor digiti minimi*:

**Začátek:** *tuber calcanei*  
(*processus lateralis*)

**Úpon:** od báze V. metatarz  
k bázi proximálního člán  
malíku

**Inervace:** *n. plantaris later*  
(*plexus sacralis*)

**Funkce:** abdukce malíku o  
IV. prstu a mírná flexe



(Prostřední vrstva)

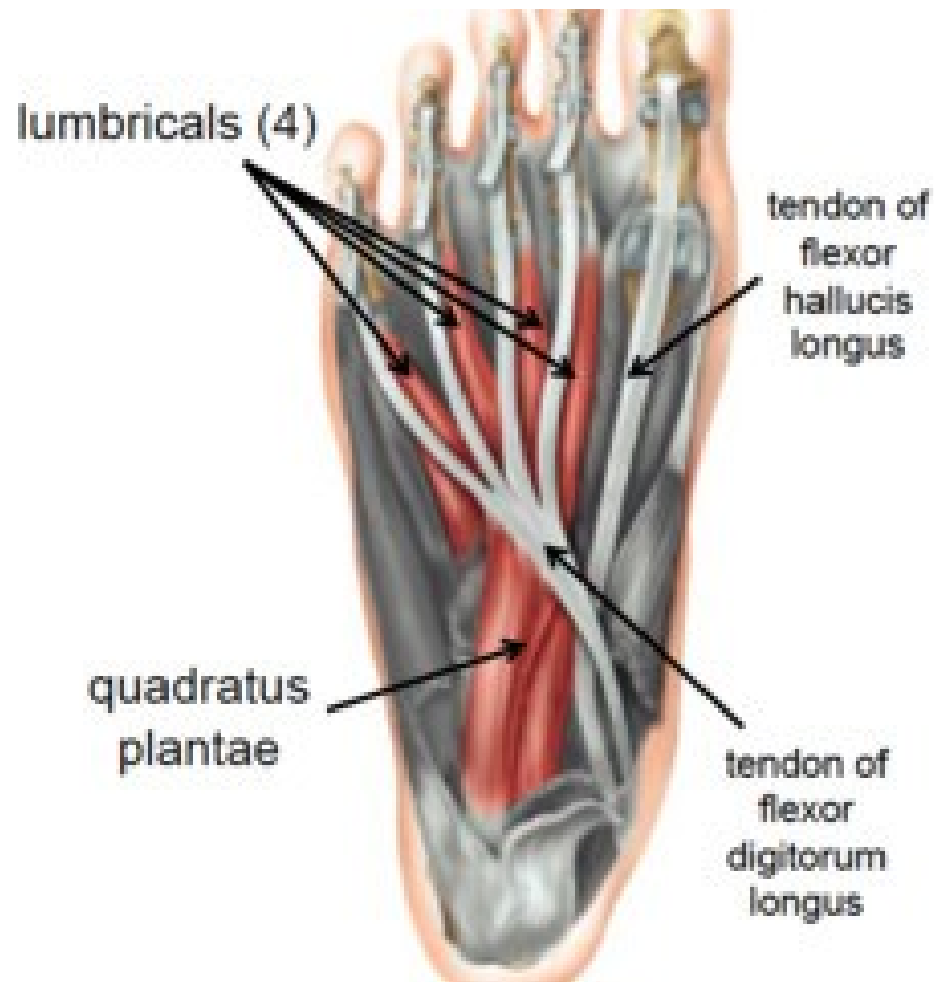## 1. *M. quadratus plantae*:

**Začátek:** *tuber calcanei*

**Úpon:** šlacha *m. flexor digitorum longus*

**Inervace:** *n. plantaris lateralis* (plexus *sacralis*)

**Funkce:** napomáhá flexi prstů (usměrňuje tah *m. flexor digitorum longus*)



## 2. *Mm. lumbricales*:

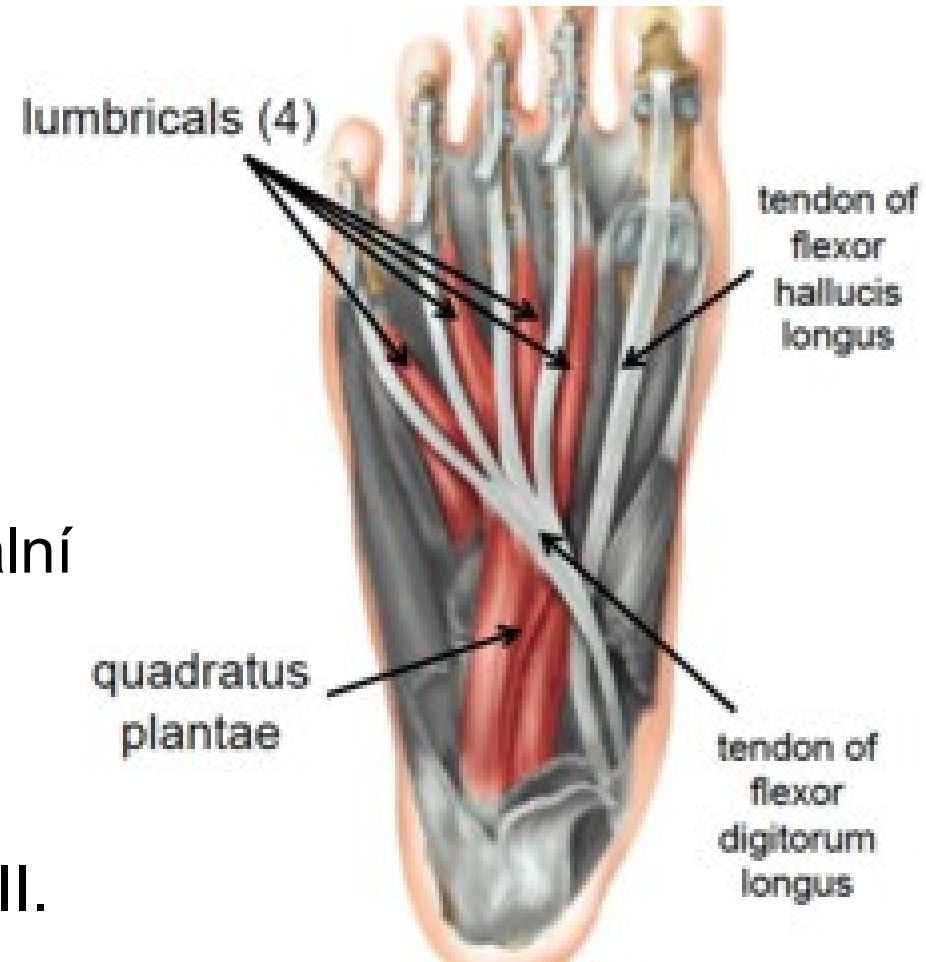
- čtyři štíhlé svaly na palcové straně (I.–IV.)

**Začátek:** šlachy *m. flexor digitorum longus*

**Úpon:** mediální strana báze proximálních článků a dorzální aponeuróza 2.–5. prstu.

**Inervace:** *n. plantaris*

**Funkce:** flexe proximálních, extenze distálních článků u II. až IV. prstu, naklání prsty k palci



# (Hluboká vrstva)

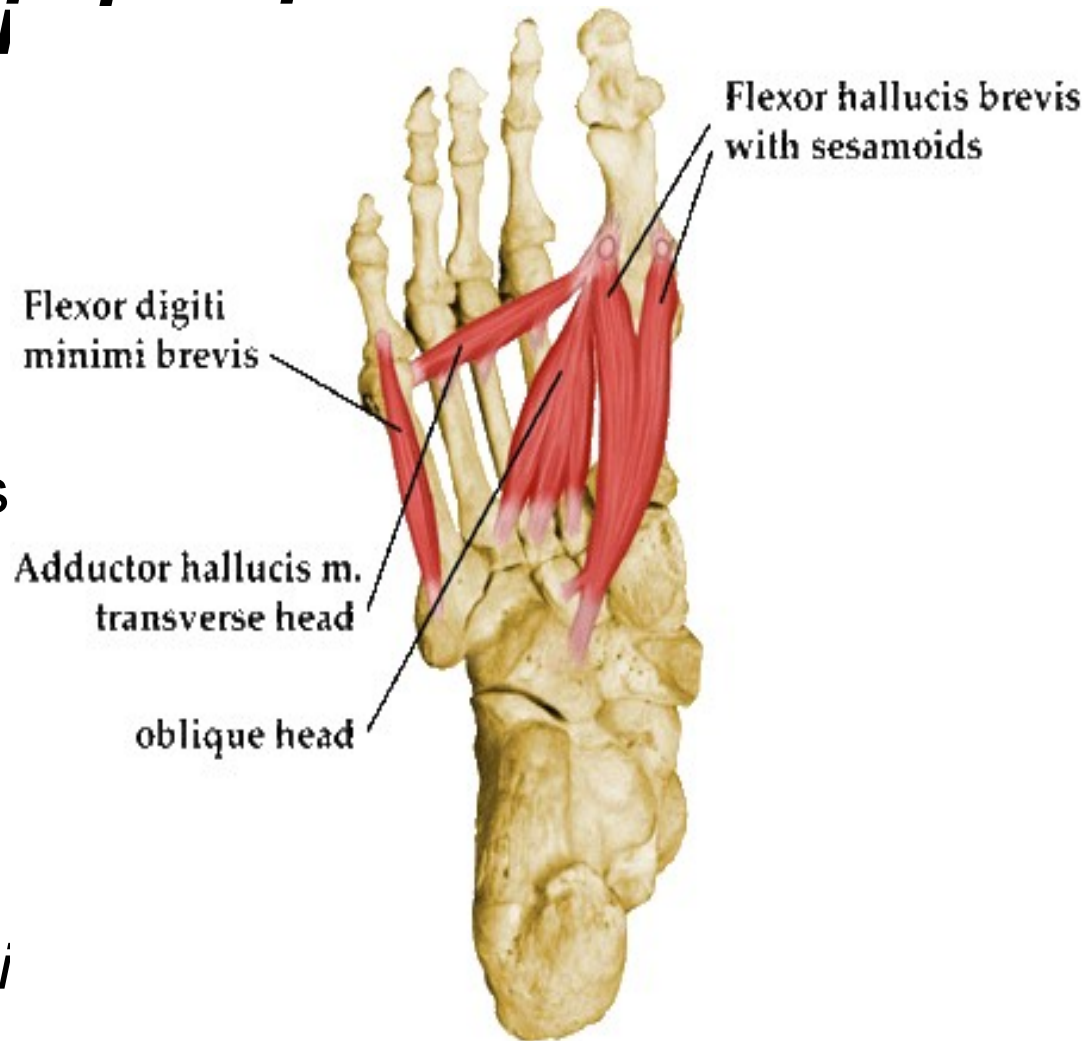
## 1. *M. flexor hallucis*

**Začátek:** plantární strana klínových kostí a plantární vazy v jejich okolí

**Úpon:** obě sesamkové kos metatarzofalangového kloubu a báze proximálního článku palce

**Inervace :** *n. plantaris medialis (plexus sacrali*

**Funkce:** flexe palce



## 2. *M. adductor hallucis*:

**Začátek:**

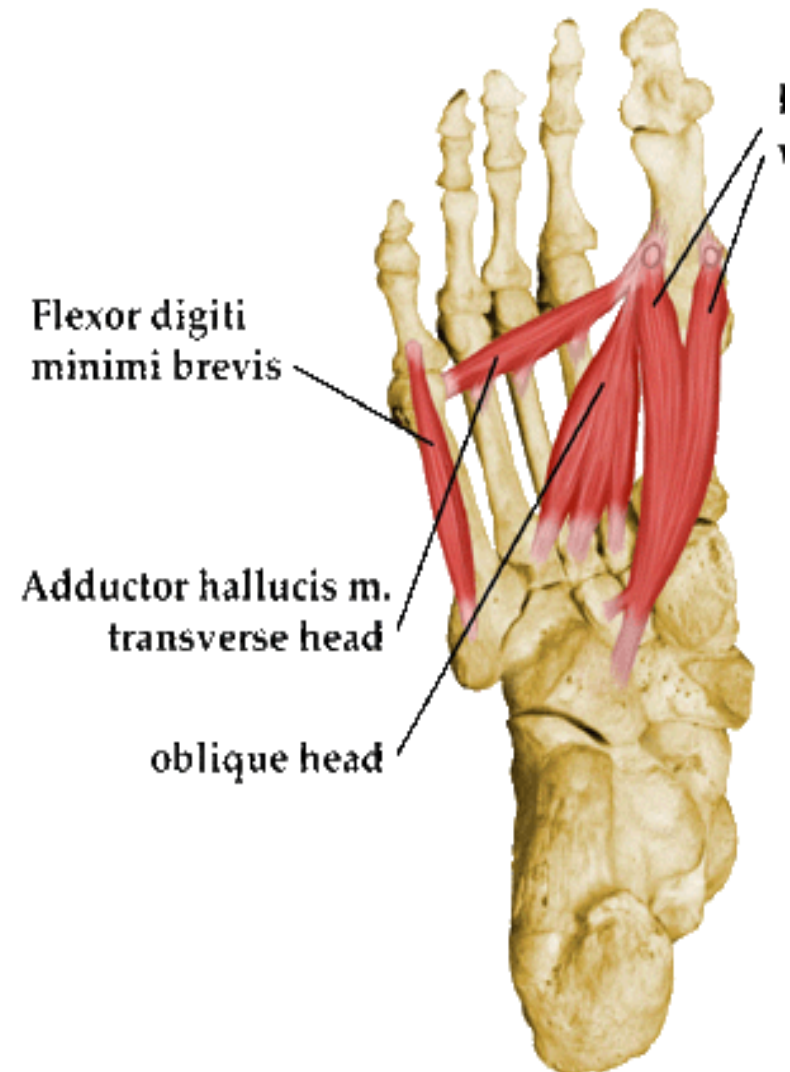
***caput obliquum*** – plantární strana distální řady tarzálních kostí

***caput transversum*** – plantární strana 3. – 5. metatarzofalangového kloubu.

**Úpon:** laterální sesamská kost metatarzofalangového kloubu palce

**Inervace:** *n. plantaris lateralis* (*plexus sacralis*)

**Funkce:** addukce a mírná flexe palce





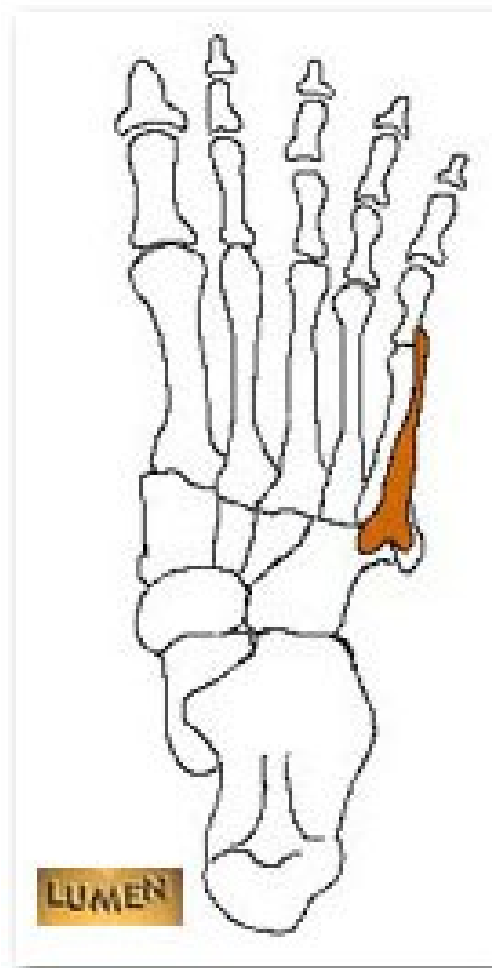
### 3. *M. flexor digiti minimi brevis*:

**Začátek:** plantární strana  
krychlové kosti a báze V.  
metatarzu

**Úpon:** báze proximálního  
článku malíku

**Inervace:** *n. plantaris*  
*lateralis (plexus sacralis)*

**Funkce:** flexe proximálního  
článku 5. prstu



## 4. *M. opponens digiti manini:*

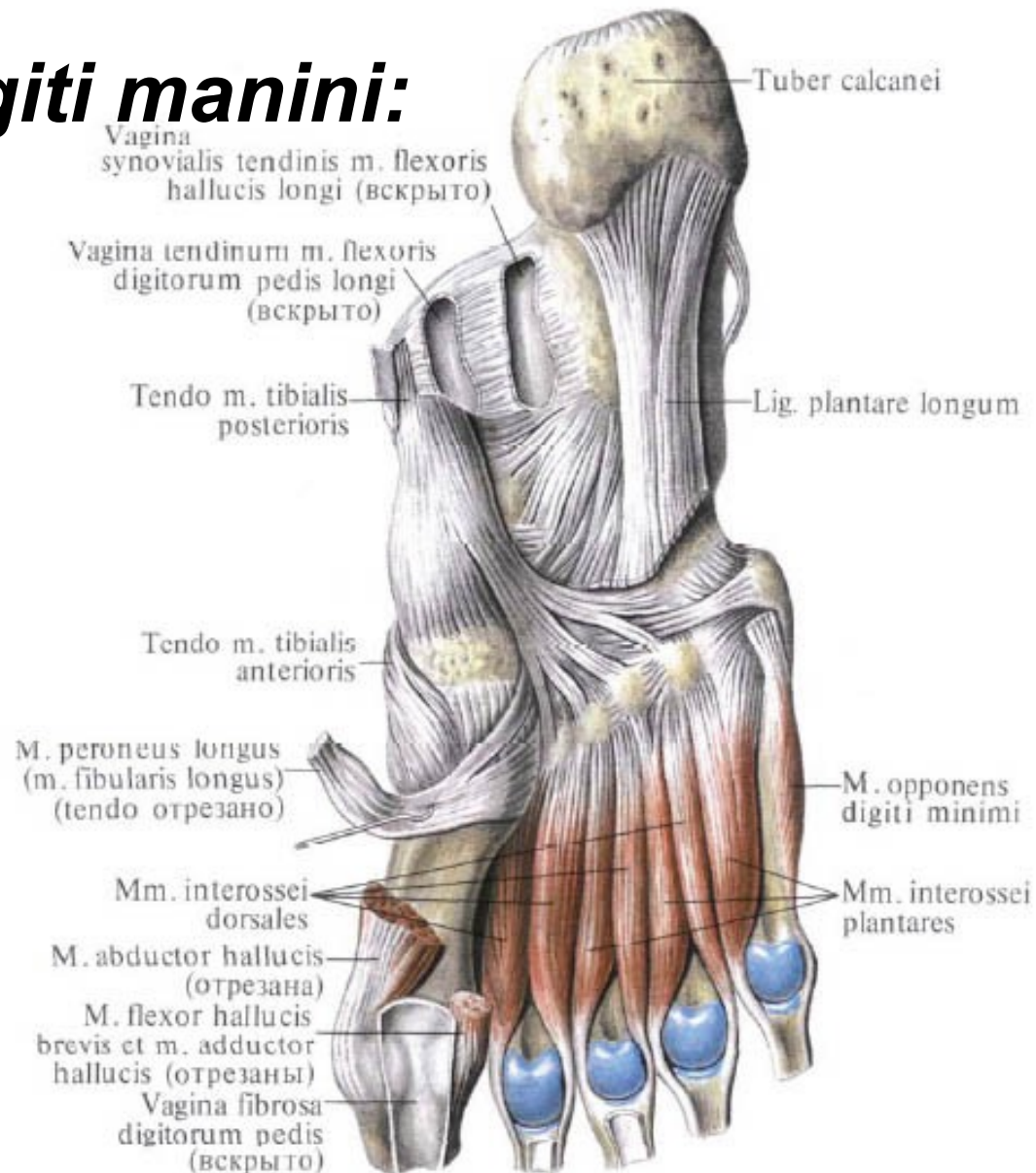
### Začátek:

plantární strana  
krychlové kosti

Úpon: tělo V.  
metatarzu

Inervace : *n. plantaris*  
(*plexus sacralis*)

Funkce: opozice 5.  
prstu



(interosseální s.)

## 1. *Mm. interossei dorsales:*

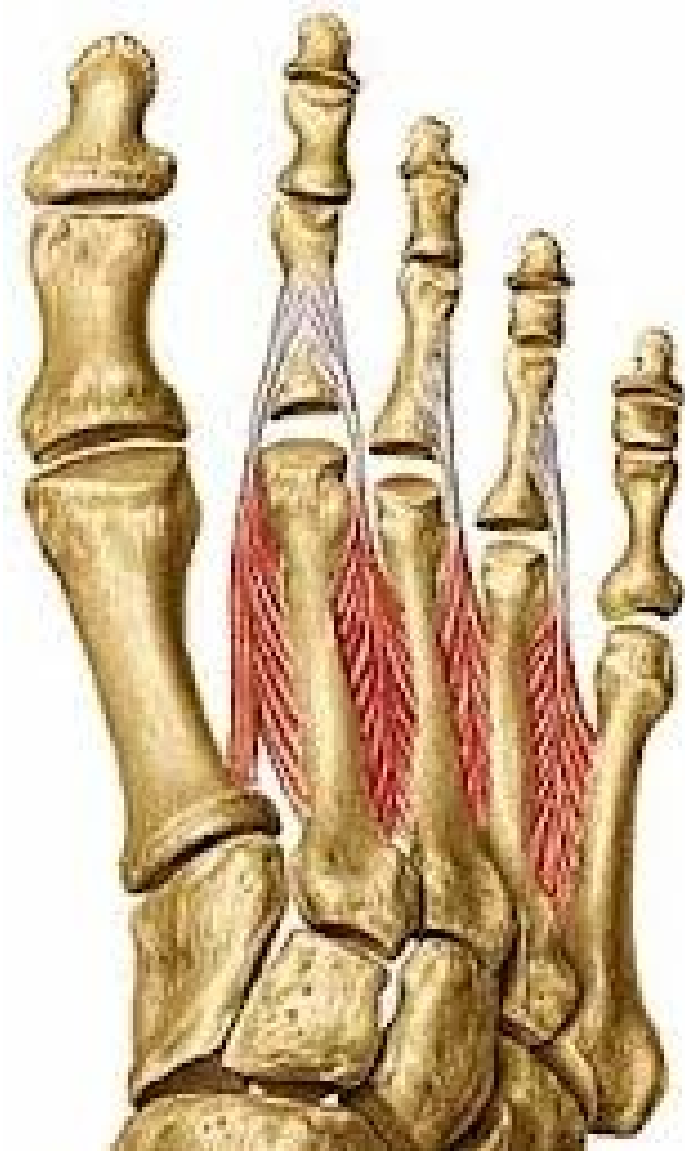- čtyři svaly

**Začátek:** sousední strany metatarzů, „dvouhlavé“

**Úpon:** báze proximálních článků a dorzální **aponeuróza** strany prstů odvrácená od osy nohy (**osa** probíhá 2. prstem)

**Inervace:** *n. plantaris lateralis (plexus sacralis)*

**Funkce:** flexe proximálních, extenze středních a distálních článků prstů, odtažení prstů od osy nohy – abdukce



## 2. *Mm. interossei plantar*

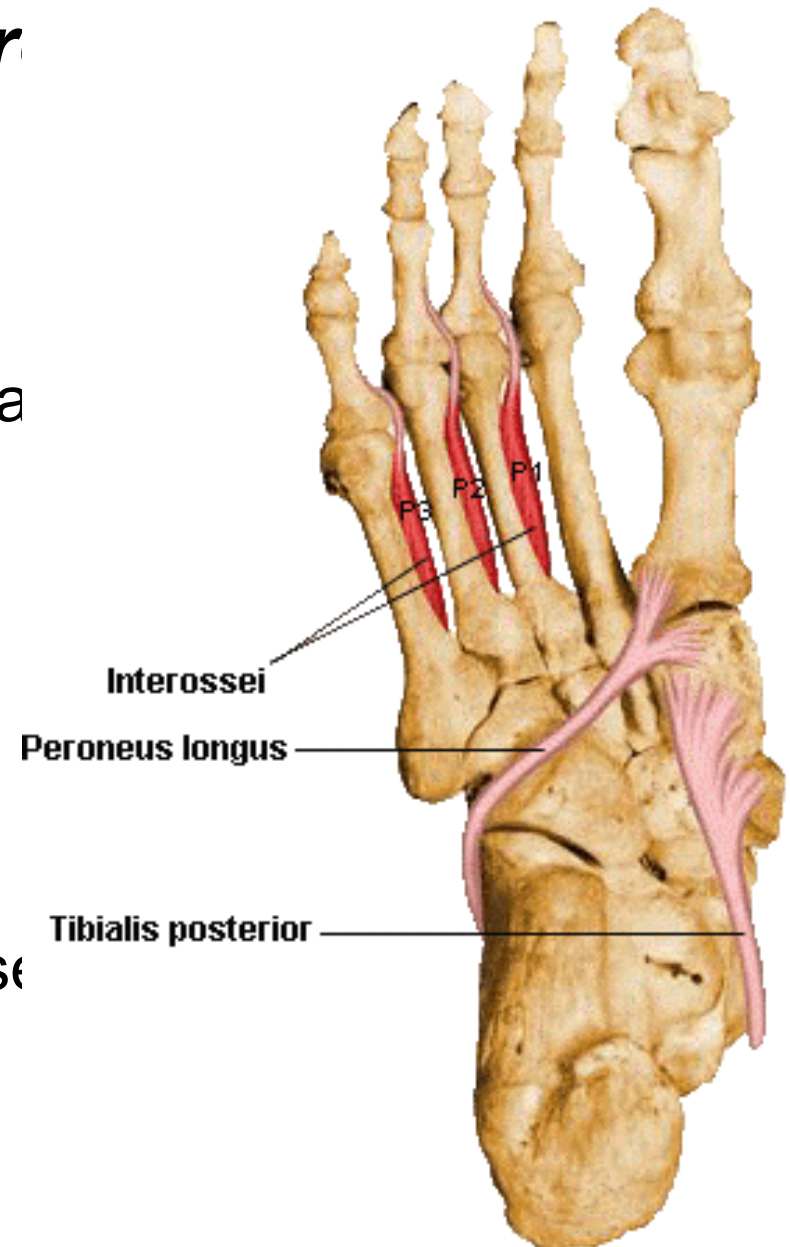
- (tři svaly)

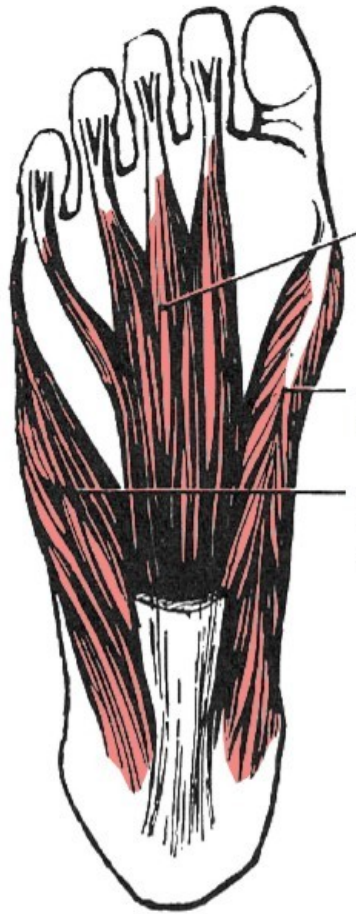
**Začátek:** báze 3.–5. metatarzu

**Úpon:** báze **proximálních** článků a dorzální **aponeuróza** prstů na straně přivrácené k ose nohy

**Inervace :** *n. plantaris lateralis*  
(*plexus sacralis*)

**Funkce:** flexe proximálních, extenze středních a distálních článků prstů, přitažení prstů k ose nohy – addukce





Flexor digitorum brevis

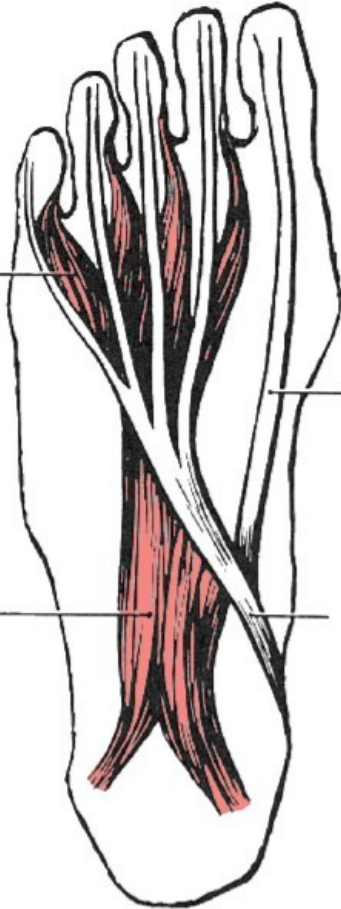Lumbrical

Abductor hallucis

Abductor digiti minimi

Quadratus plantae

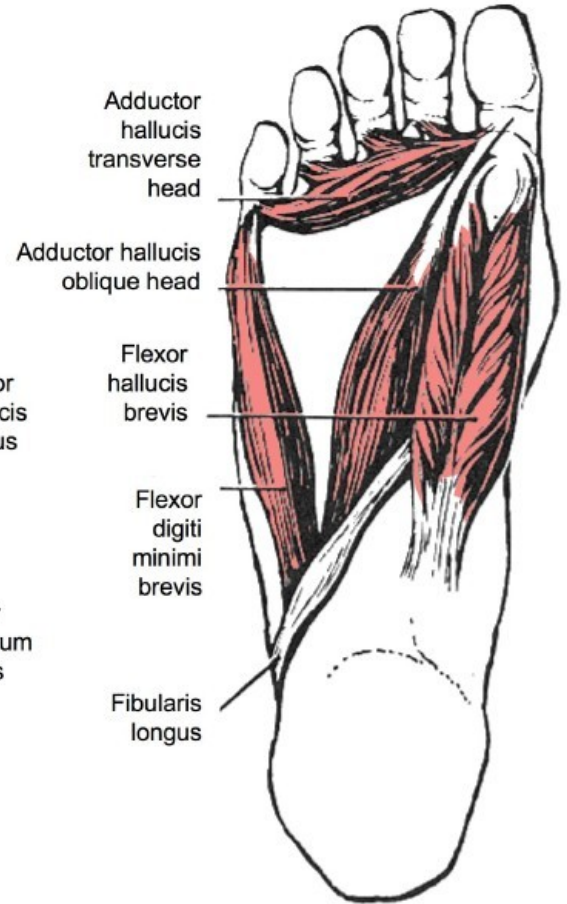
**A**



Flexor hallucis longus

Flexor digitorum longus

**B**



Adductor hallucis transverse head

Adductor hallucis oblique head

Flexor hallucis brevis

Flexor digiti minimi brevis

Fibularis longus

**C**