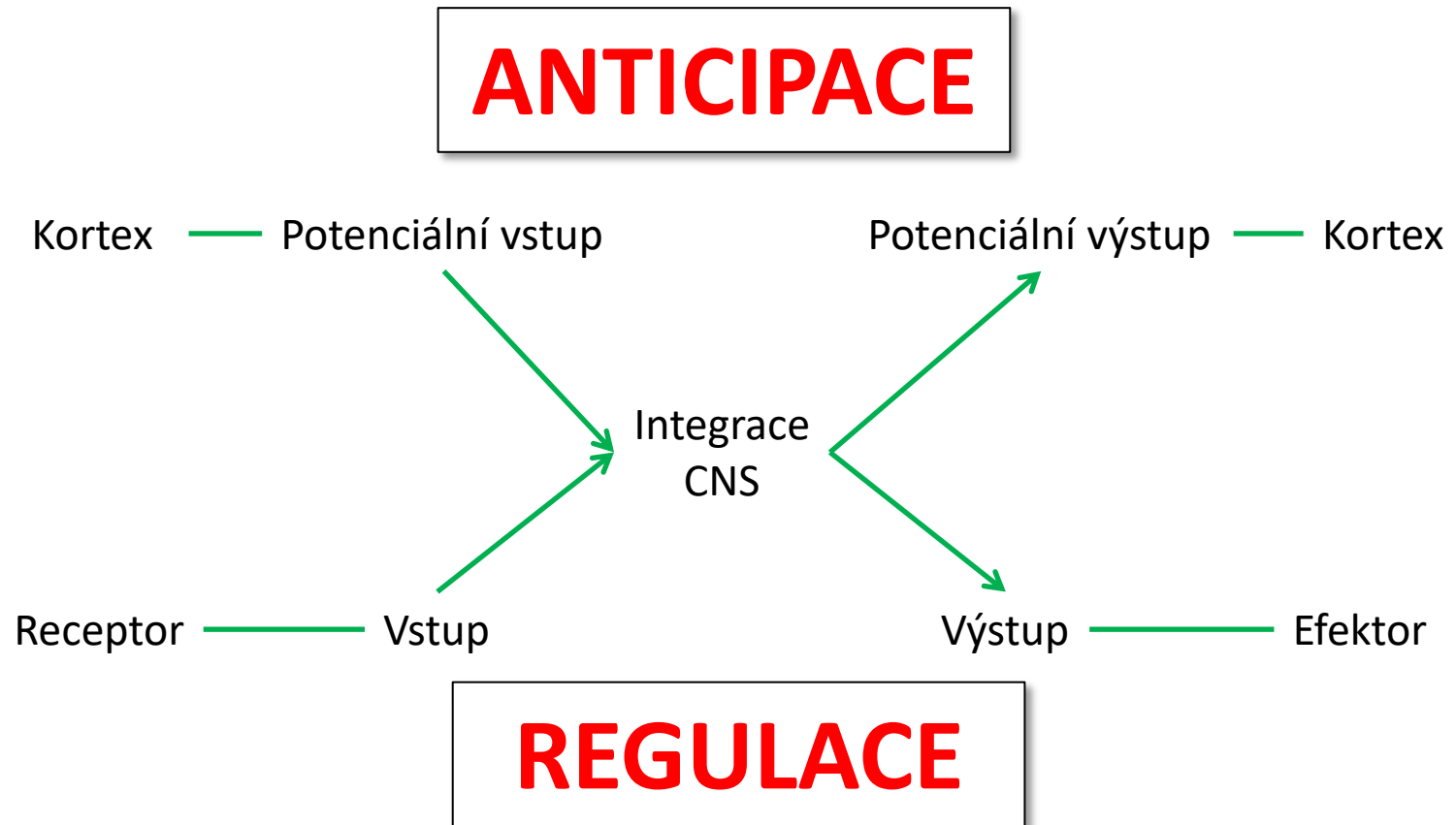


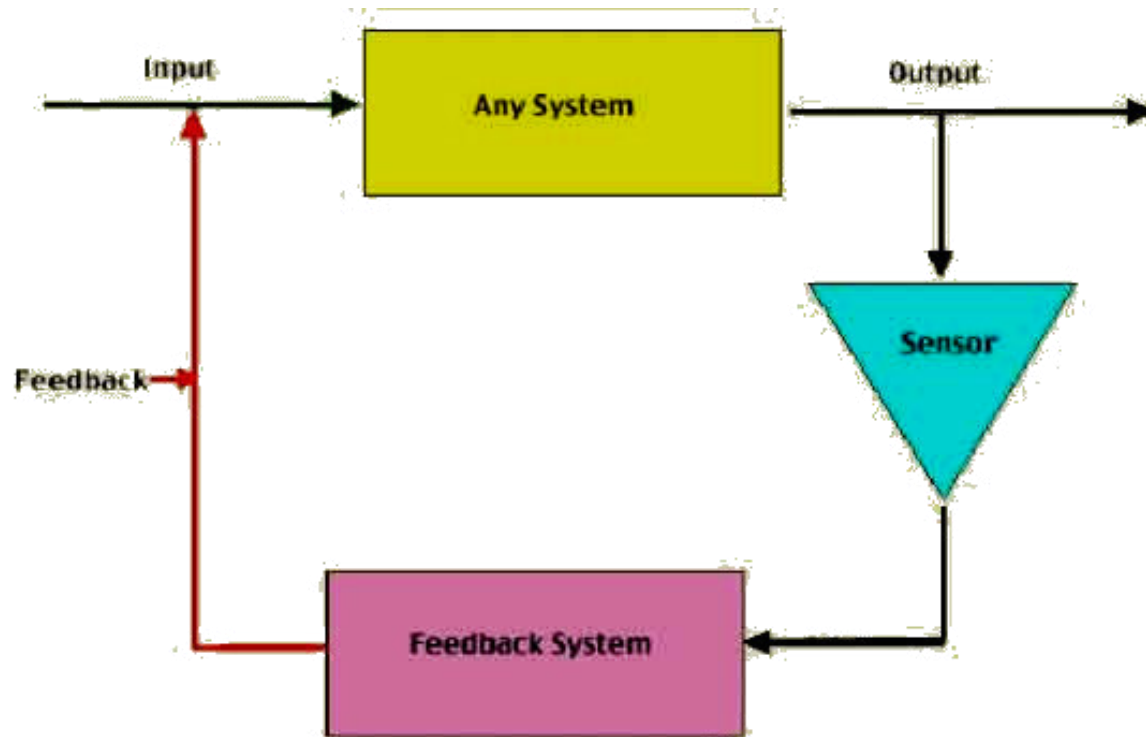
**15**

# **Autonomní nervový systém**

# Význam a regulační povaha nervového systému

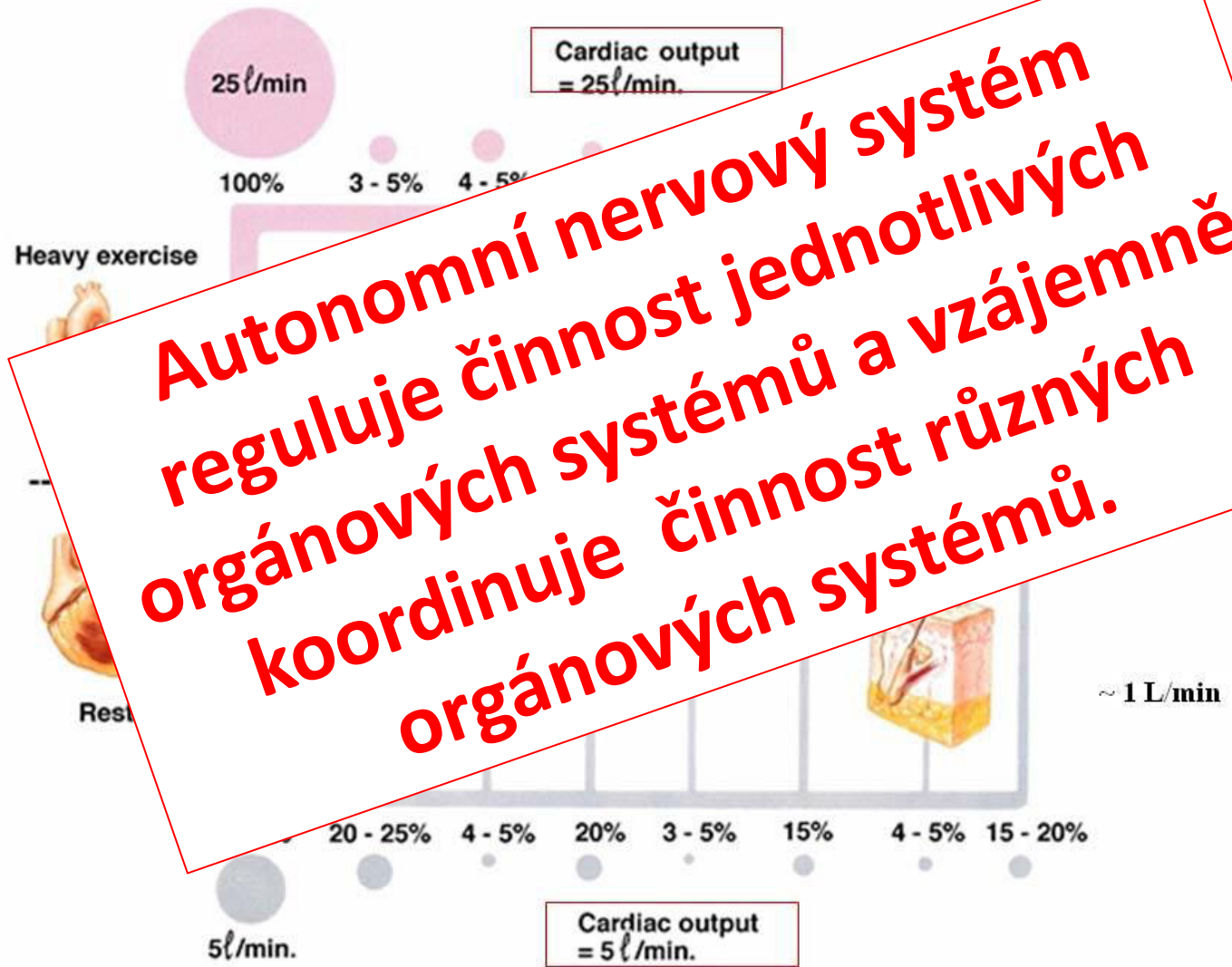


# Zpětnovazebná regulace

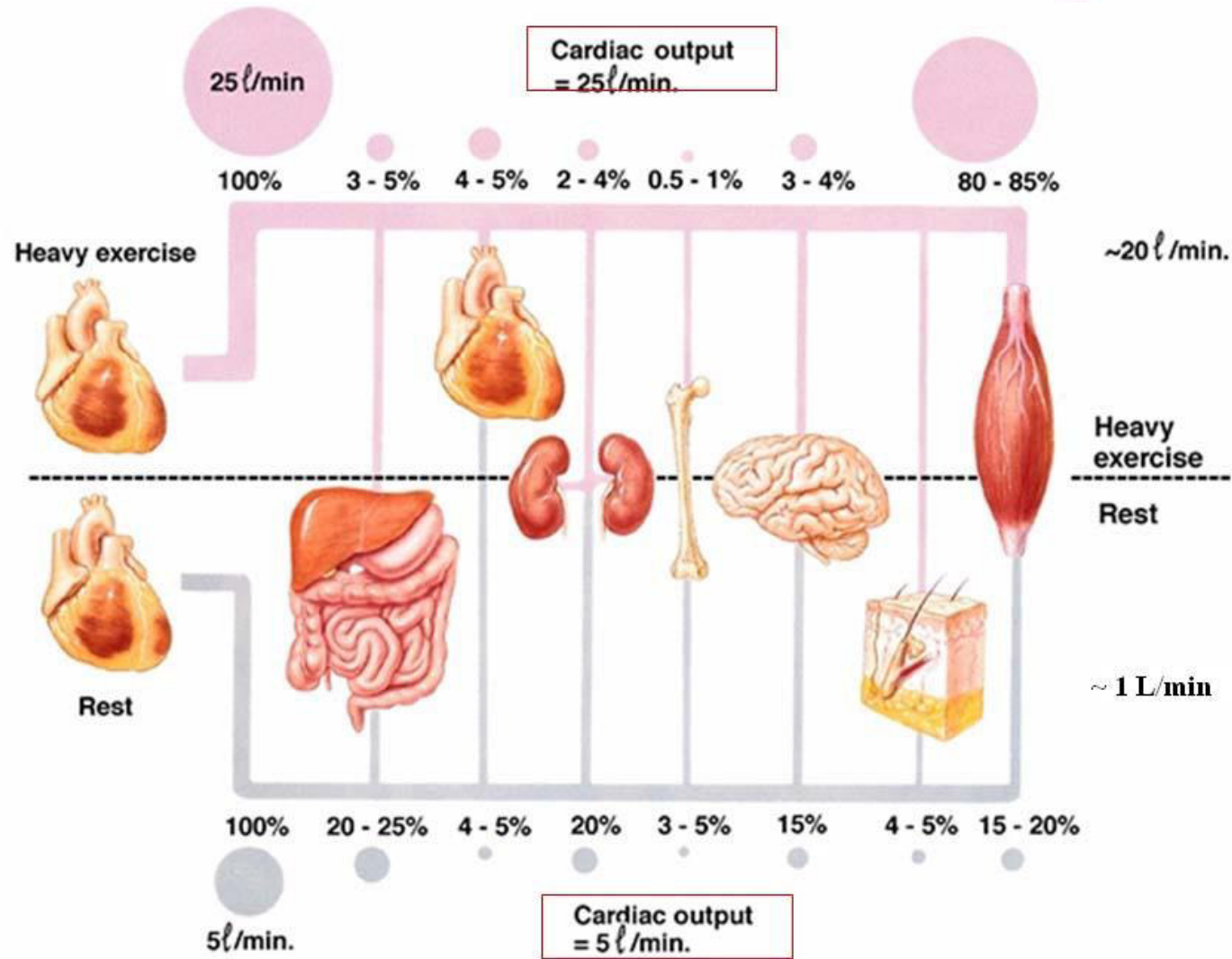


**Simple Feedback Loop**

# Redistribution of Blood Flow During Exercise



# Redistribution of Blood Flow During Exercise



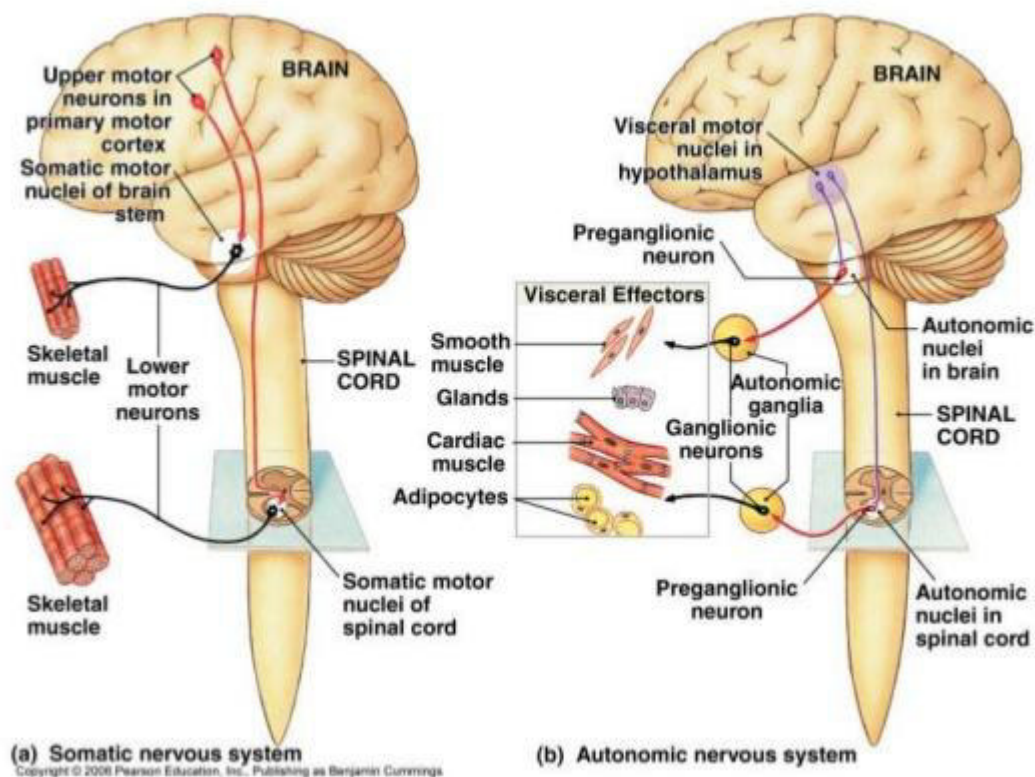
# Somatický a autonomní nervový systém

➤ „Volní“

✓ Příčně pruhovaný sval

■ Informace jde z CNS přímo k efektoru

## Somatic vs. Autonomic



➤ Mimovolní

✓ Kardiomyocyt  
✓ Hladký sval  
✓ Žláza

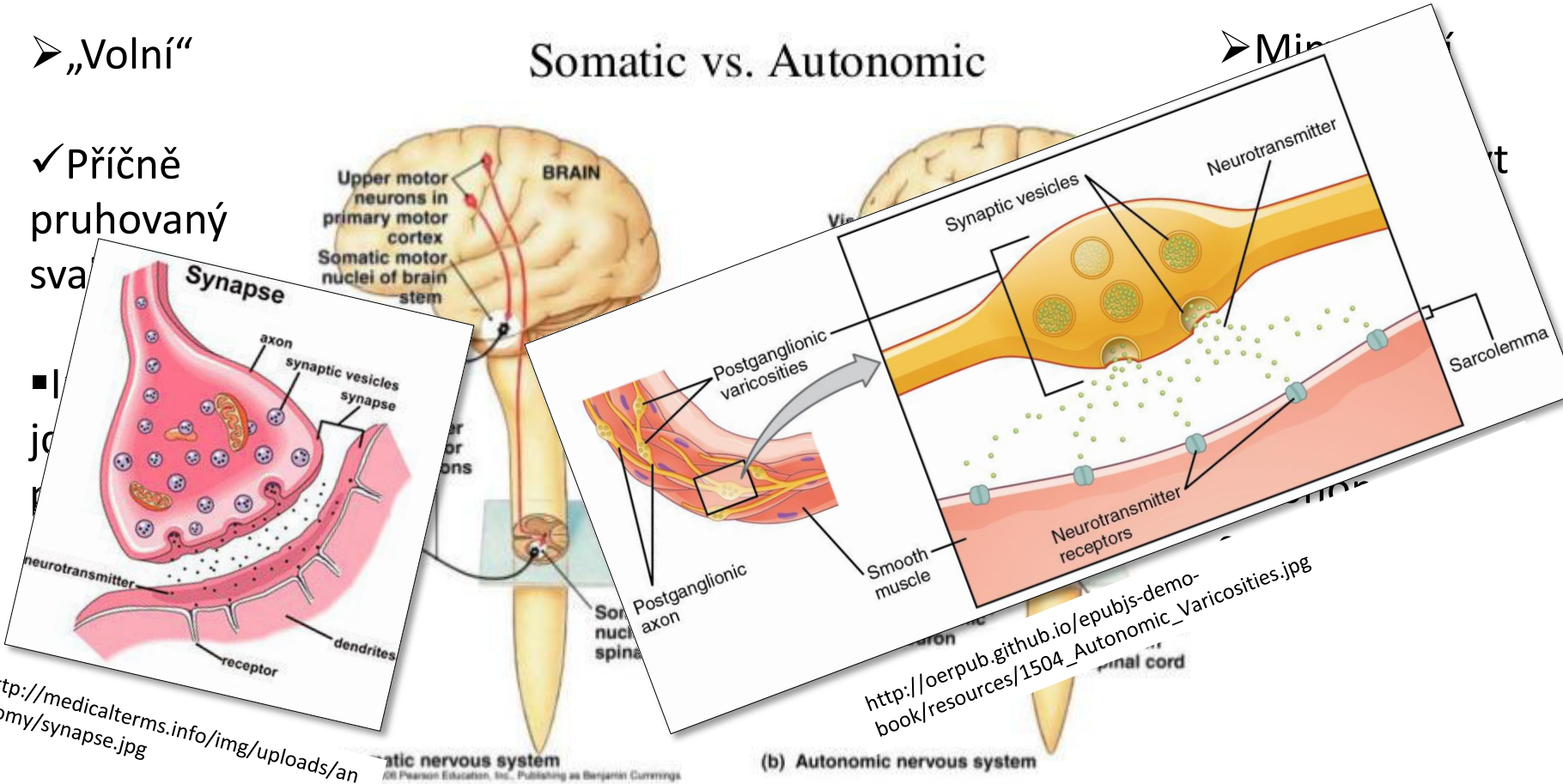
■ Informace se přepojuje v autonomním gangliu

# Somatický a autonomní nervový systém

➤ „Volní“

✓ Příčně pruhovaný sval

Somatic vs. Autonomic

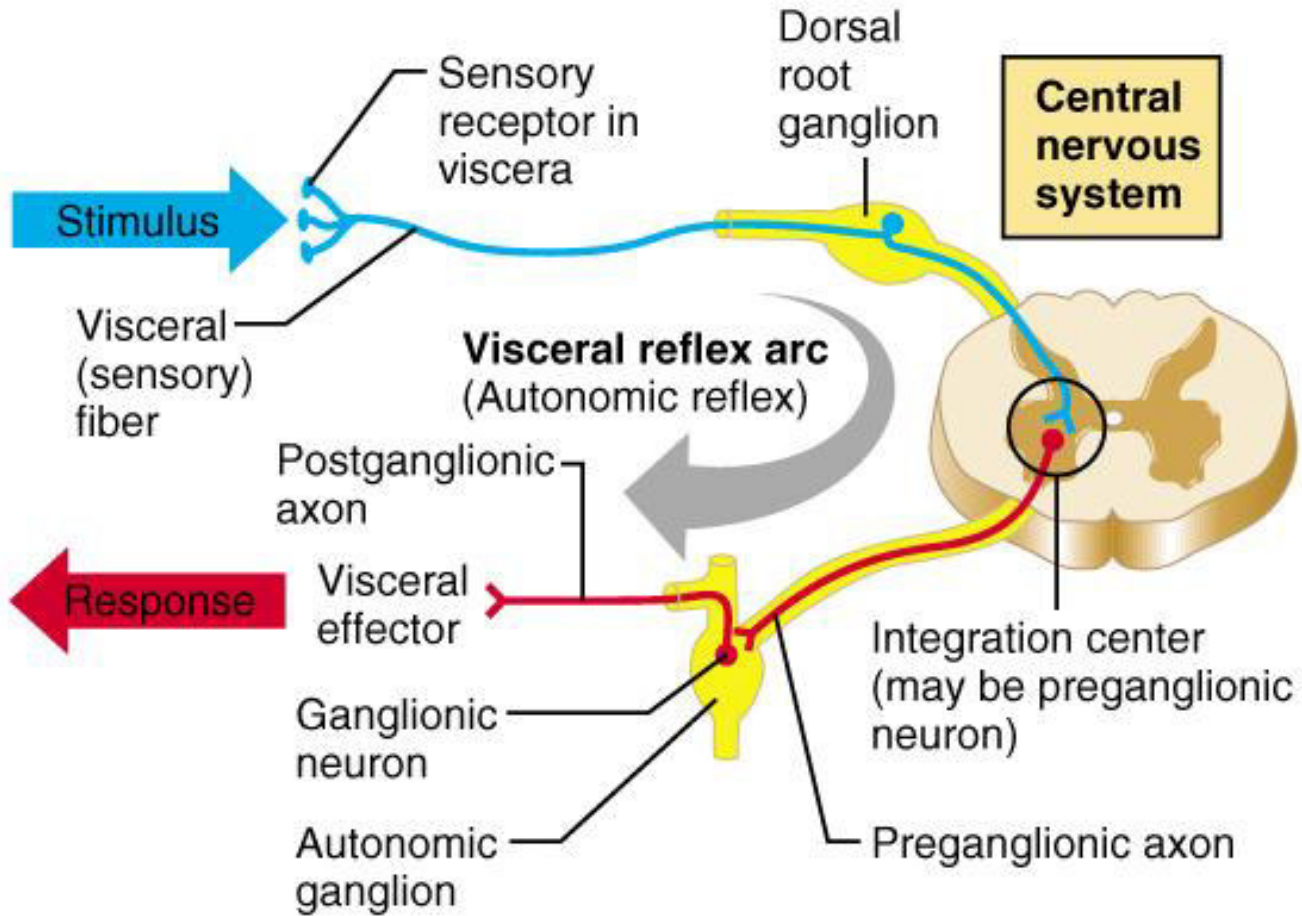


<http://medicalterms.info/img/uploads/anatomy/synapse.jpg>

[http://oerpub.github.io/epubjs-demo-book/resources/1504\\_Autonomic\\_Varicosities.jpg](http://oerpub.github.io/epubjs-demo-book/resources/1504_Autonomic_Varicosities.jpg)



# Viscerální reflex

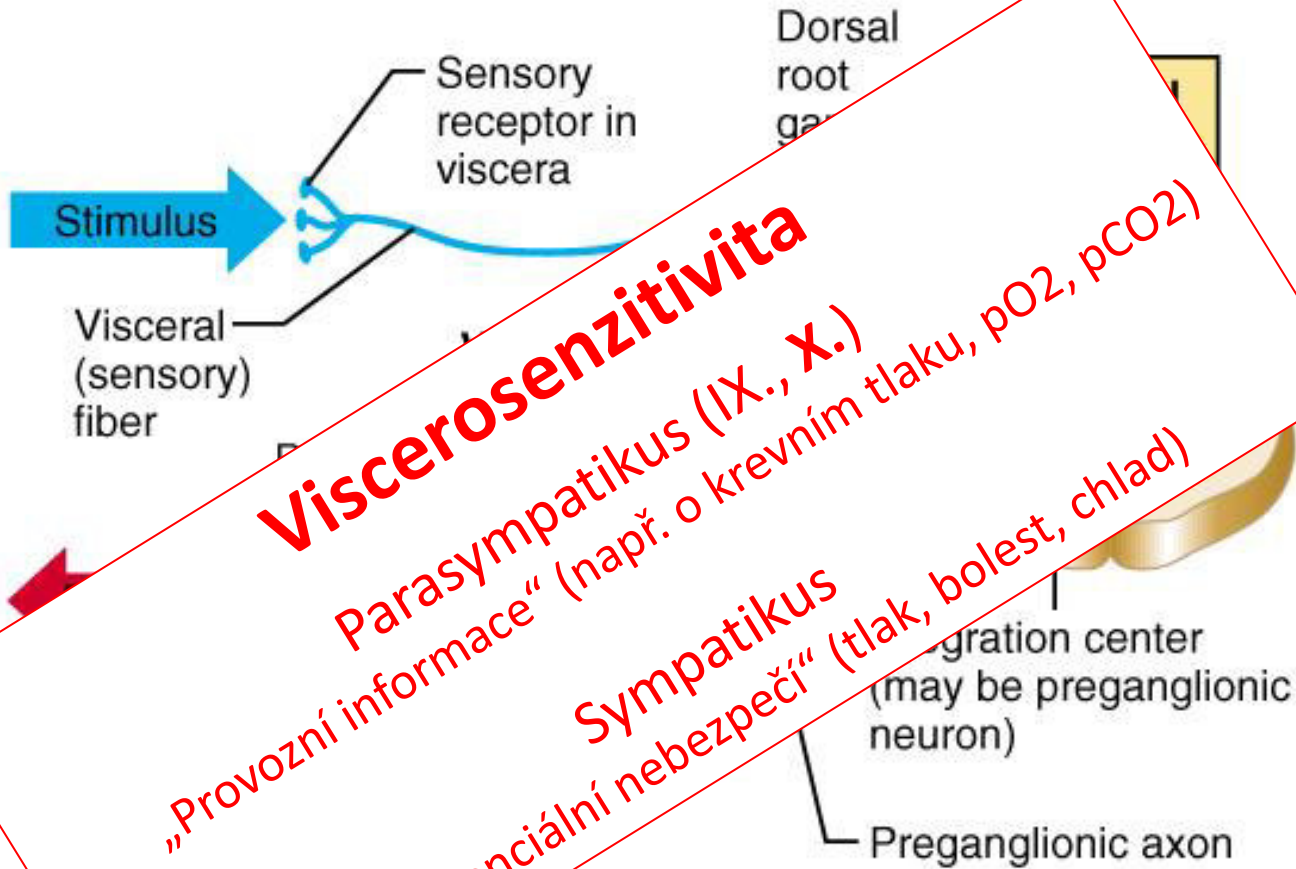


Copyright © 2001 Benjamin Cummings, an imprint of Addison Wesley Longman, Inc.

<http://slideplayer.com/slide/2810792/>



# Viscerální reflex



**Viscerosenzitivita**

Parasympatikus (IX., X.)

„Provozní informace“ (např. o krevním tlaku, pO<sub>2</sub>, pCO<sub>2</sub>)

Sympatikus

„Potenciální nebezpečí“ (tlak, bolest, chlad)

# Sympatikus

Fight or flight response

Spotřeba energie/zásob

Pregangliový neuron – mícha

-Thorako-lumbární systém

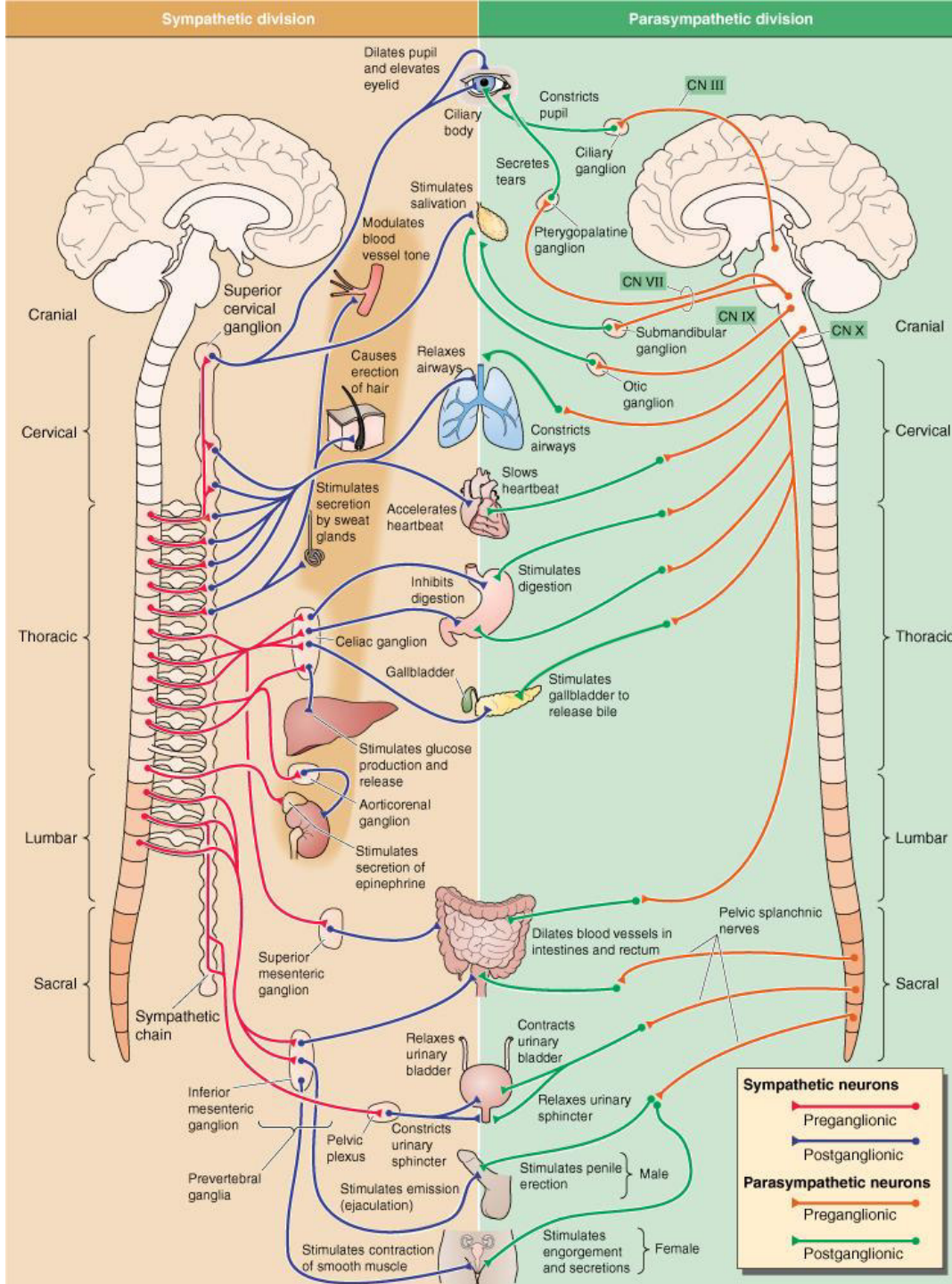
Ganglia

Paravertebrální

- Truncus sympathicus  
-Většina

Prevertebrální  
-Součást plexus aorticus

Efekt spíše difuzní



# Parasympatikus

Rest and digest response

Šetření energie/torba zásob

Pregangliový neuron

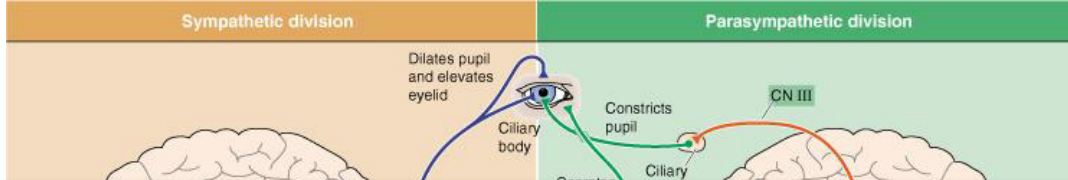
- mozkový kmen a mícha  
- cranio-sakrální systém

Ganglia

- Blízko cílových orgánů nebo přímo v jejich stěně (intramurální g.)

Efekt spíše lokální

# Sympatikus



# Parasympatikus

Fight or flight

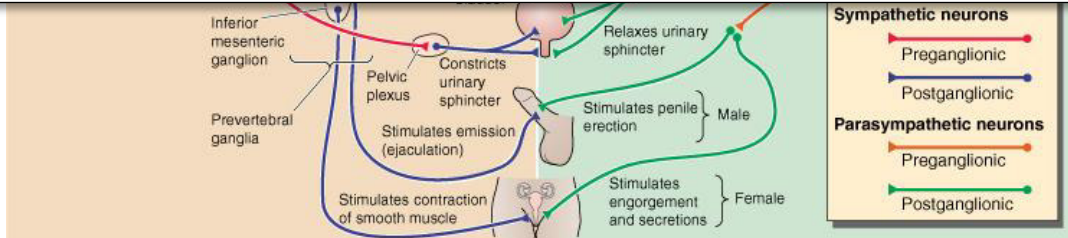
Rest and digest

resp  
Spotřeba  
zá  
Prega  
ne  
- m  
-Thorako  
sys  
Gar  
Parave  
- Tru  
symp  
-vě  
Prever  
-Součas  
aorticus

System/function	Parasympathetic	Sympathetic
Cardiovascular	Decreased cardiac output and heart rate	Increased contraction and heart rate; increased cardiac output
Pulmonary	Bronchial constriction	Bronchial dilatation
Musculoskeletal	Muscular relaxation	Muscular contraction
Pupillary	Constriction	Dilatation
Urinary	Increased urinary output; sphincter relaxation	Decreased urinary output; sphincter contraction
Gastrointestinal	Increased motility of stomach and gastrointestinal tract; increased secretions	Decreased motility of stomach and gastrointestinal tract; decreased secretions
Glycogen to glucose conversion	No involvement	Increased
Adrenal gland	No involvement	Release epinephrine and norepinephrine

se  
ní  
orba  
iový  
n  
kmen a  
krální  
ia  
ových  
přimo v  
ěně  
lní g.)

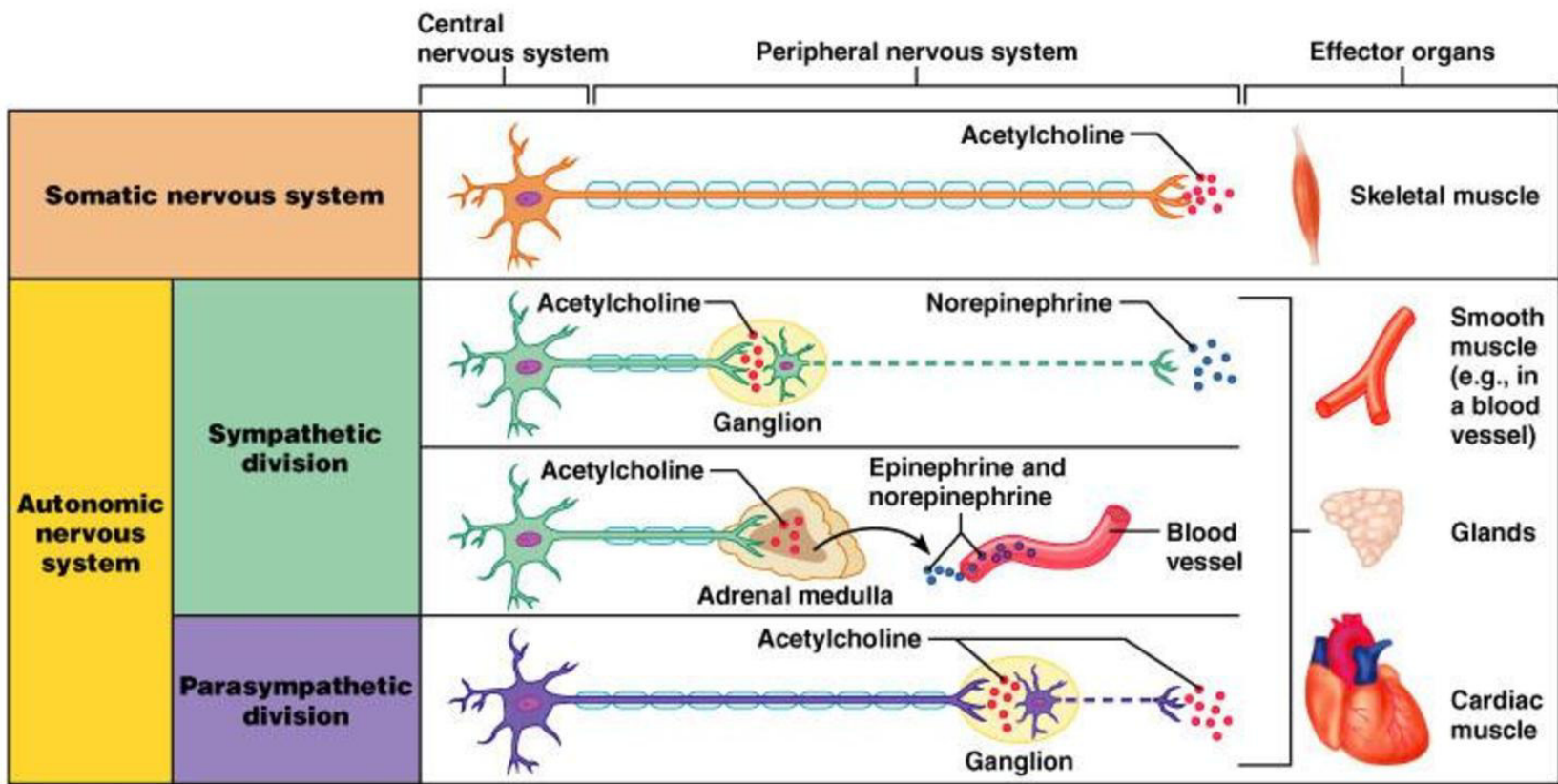
Efekt spíše difuzní



Efekt spíše lokální

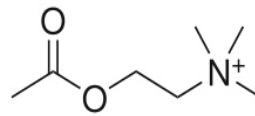


# Somatický a autonomní nervový systém – mediátorové systémy



**Key:**

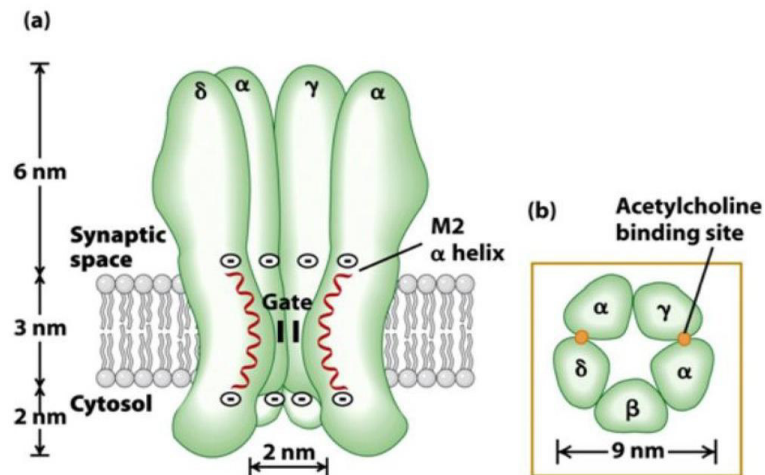
- = Preganglionic axons (sympathetic)
- - - = Postganglionic axons (sympathetic)
- ⊖ = Myelination
- = Preganglionic axons (parasympathetic)
- - - = Postganglionic axons (parasympathetic)

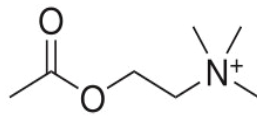


# Acetylcholin

## Pregangliová vlákna

- Sympatikus
- Parasympatikus
- ✓ Nikotinový receptor
  - Ligandem řízený iontový kanál
  - Na<sup>+</sup>, K<sup>+</sup>, Ca<sup>2+</sup>
  - Nervový (N<sub>N</sub>) a svalový (N<sub>M</sub>) typ
  - Excitace





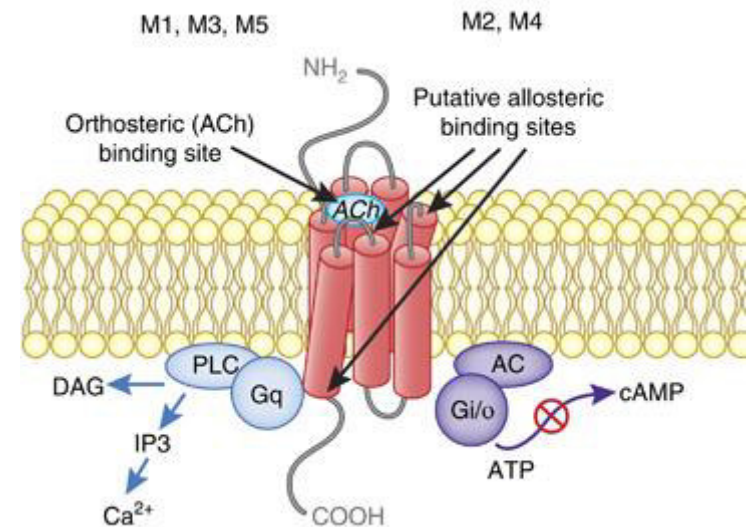
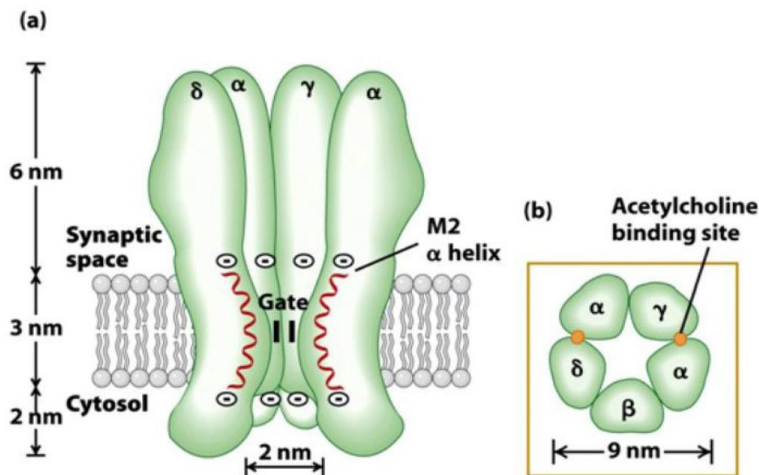
# Acetylcholin

## Pregangliová vlákna

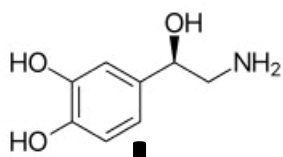
- Sympatikus
- Parasympatikus
- ✓ Nikotinový receptor
  - Ligandem řízený iontový kanál
  - Na<sup>+</sup>, K<sup>+</sup>, Ca<sup>2+</sup>
  - Nervový (N<sub>N</sub>) a svalový (N<sub>M</sub>) typ
  - Excitace

## Postgangliová vlákna

- Parasympatikus
- ✓ Muskarinový receptor
  - Spřažený s G-proteinem
  - Excitační
    - M1, M3, M5
  - Inhibiční
    - M2, M4

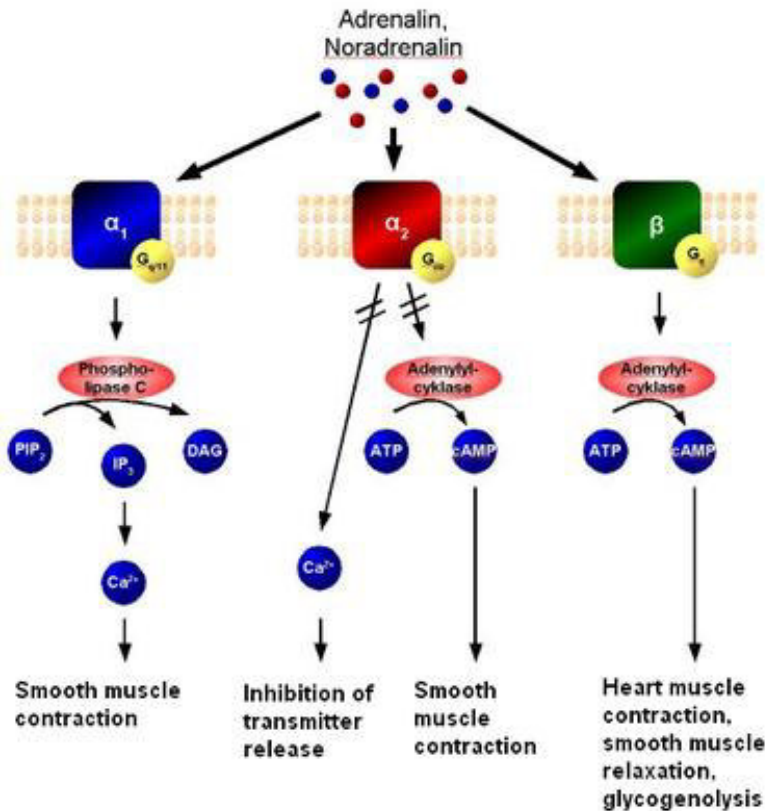


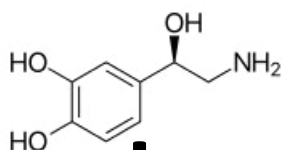




# Noradrenalin

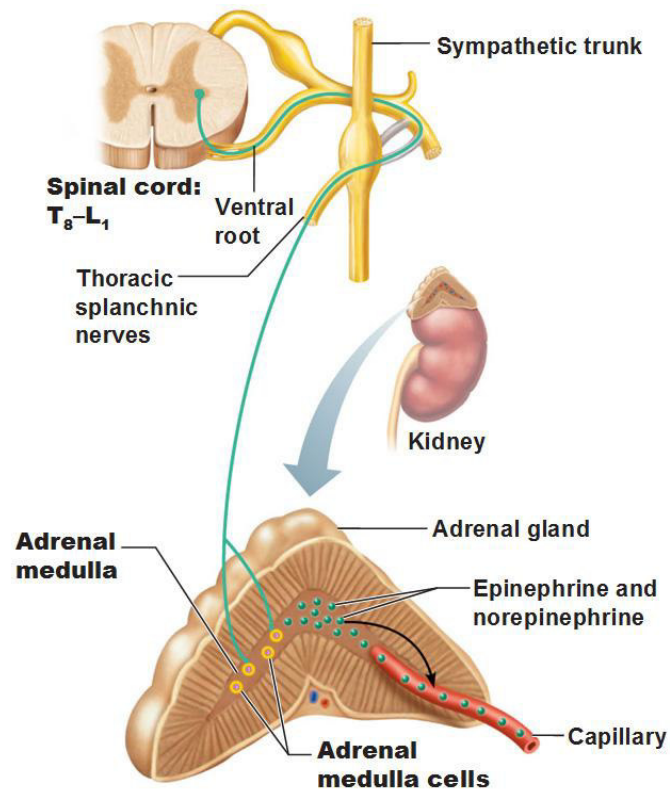
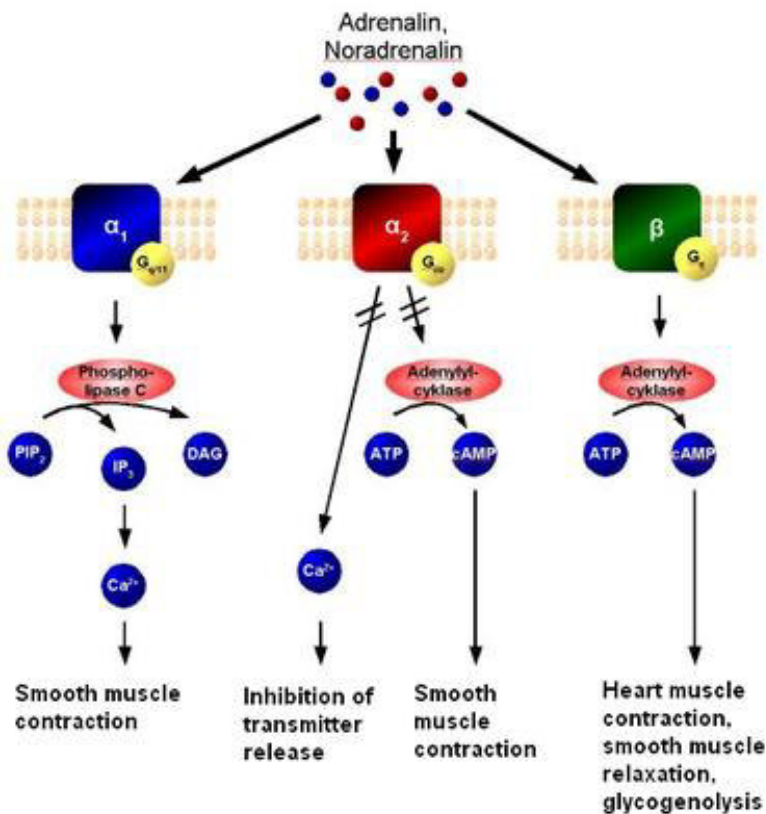
- Postgangliová vlákna sympatiku
- Adrenergní receptor
  - Spřažený s G-proteinem
  - Typ  $\alpha$  – obecně excitační (kontrakce)
  - Typ  $\beta$  – obecně inhibiční (relaxace) s výjimkou !!! srdce !!!

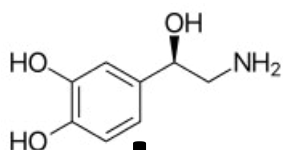




# Noradrenalin

- Postgangliová vlákna sympatiku
- Adrenergní receptor
  - Spřažený s G-proteinem
  - Typ  $\alpha$  – obecně excitační (kontrakce)
  - Typ  $\beta$  – obecně inhibiční (relaxace) s výjimkou !!! srdce !!!
- Dřeň nadledvin
  - Modifikované sympatické ganglion
  - „Transmitery“ (stresové hormony) vylučuje do krve
    - Noradrenalin
    - Adrenalin



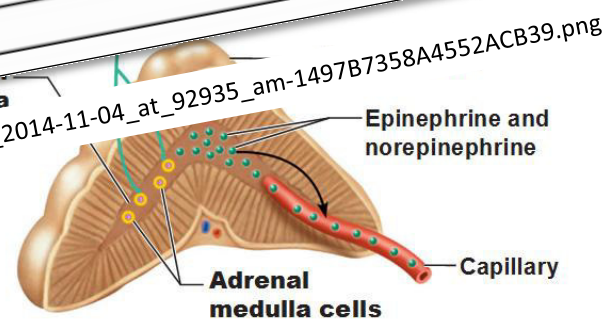


# Noradrenalin

- Postgangliová vlákna sympatiku
- Dřeň nadledvin
- Adrenergní receptor
  - Spřažený s G-proteinem
  - Typ  $\alpha$  – obecně excitační (kontrakce)
  - Typ  $\beta$  – obecně inhibiční

- Modifikované sympati...
- Tran...

Receptor	G protein and effectors	Agonists	Tissue	Responses
Alpha <sub>1</sub>	Gq ↑ phospholipase C, IP3 and DAG, intracellular Ca <sup>2+</sup>	Epi ≥ NE >> Iso Phenylephrine	Vascular, GU smooth muscle Liver Intestinal smooth muscle Heart	Contraction Glycogenolysis; gluconeogenesis Hyperpolarization and relaxation Increased contractile force; arrhythmias
Alpha <sub>2</sub>	Gi, Go ↓ adenylyl cyclase ↓ cAMP	Epi ≥ NE >> Iso Clonidine	Pancreatic islets (β cells) Platelets Nerve terminals Vascular smooth muscle	Decreased insulin secretion Aggregation Decreased release of NE Contraction
Beta <sub>1</sub>	Gs ↑ adenylyl cyclase, cAMP, L-type Ca <sup>2+</sup> channel opening	Iso > Epi = NE Dobutamine	Juxtaglomerular cells Heart	Increased renin secretion Increased force and rate of contraction and AV nodal conduction velocity
Beta <sub>2</sub>	Gs ↑ adenylyl cyclase	Iso > Epi >> NE Terbutamine	Smooth muscle (vascular, bronchial, GI, GU) Skeletal muscle	Relaxation Glycogenolysis; uptake of K <sup>+</sup>
Beta <sub>3</sub>	Gs ↑ adenylyl cyclase	Iso = NE > Epi	Adipose tissue	Lipolysis



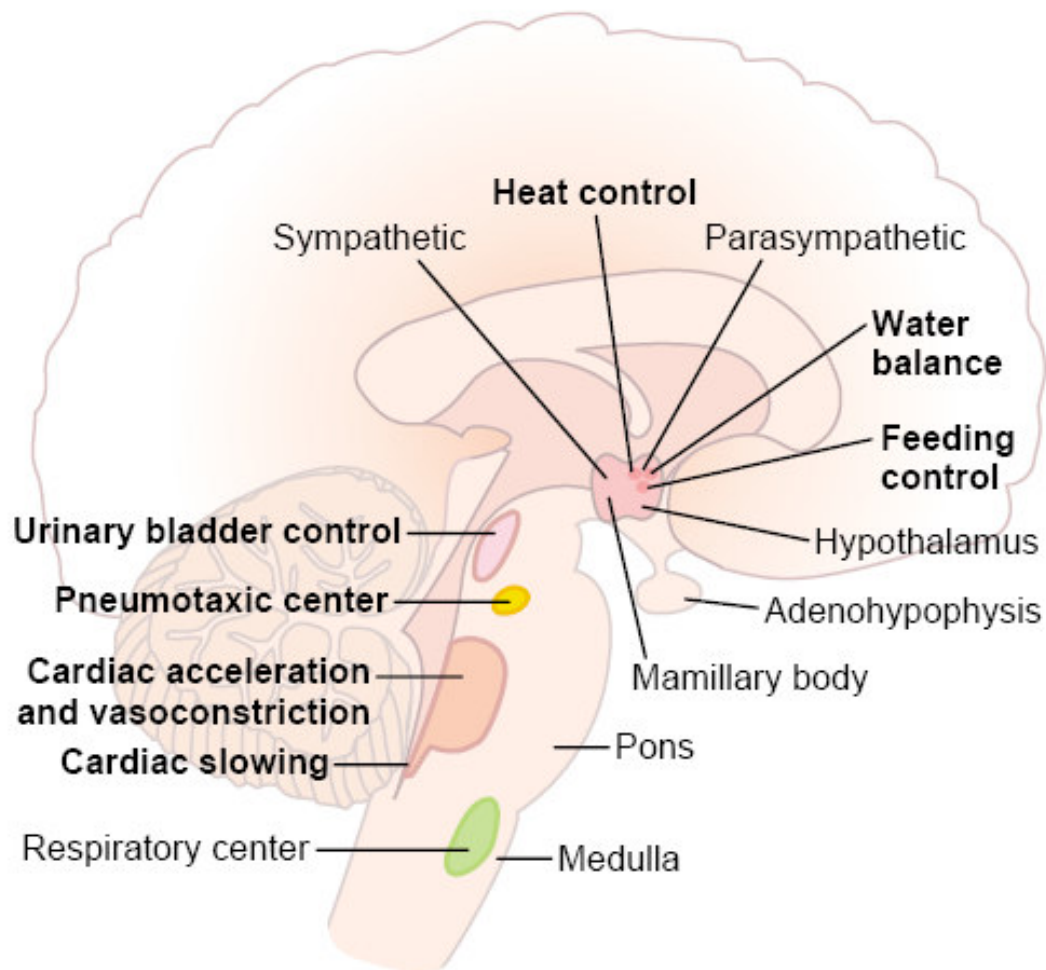
https://s3.amazonaws.com/classconnection/769/flashcards/5928769/png/screen\_shot\_2014-11-04\_at\_92935\_am-1497B7358A4552ACB39.png

contraction, smooth muscle relaxation, glycogenolysis

https://en.wikipedia.org/wiki/Adrenergic\_receptor

http://antranik.org/wp-content/uploads/2014/11/the-adrenal-gland-epinephrine-norepinephrine-splanchnic-nerves.jpg

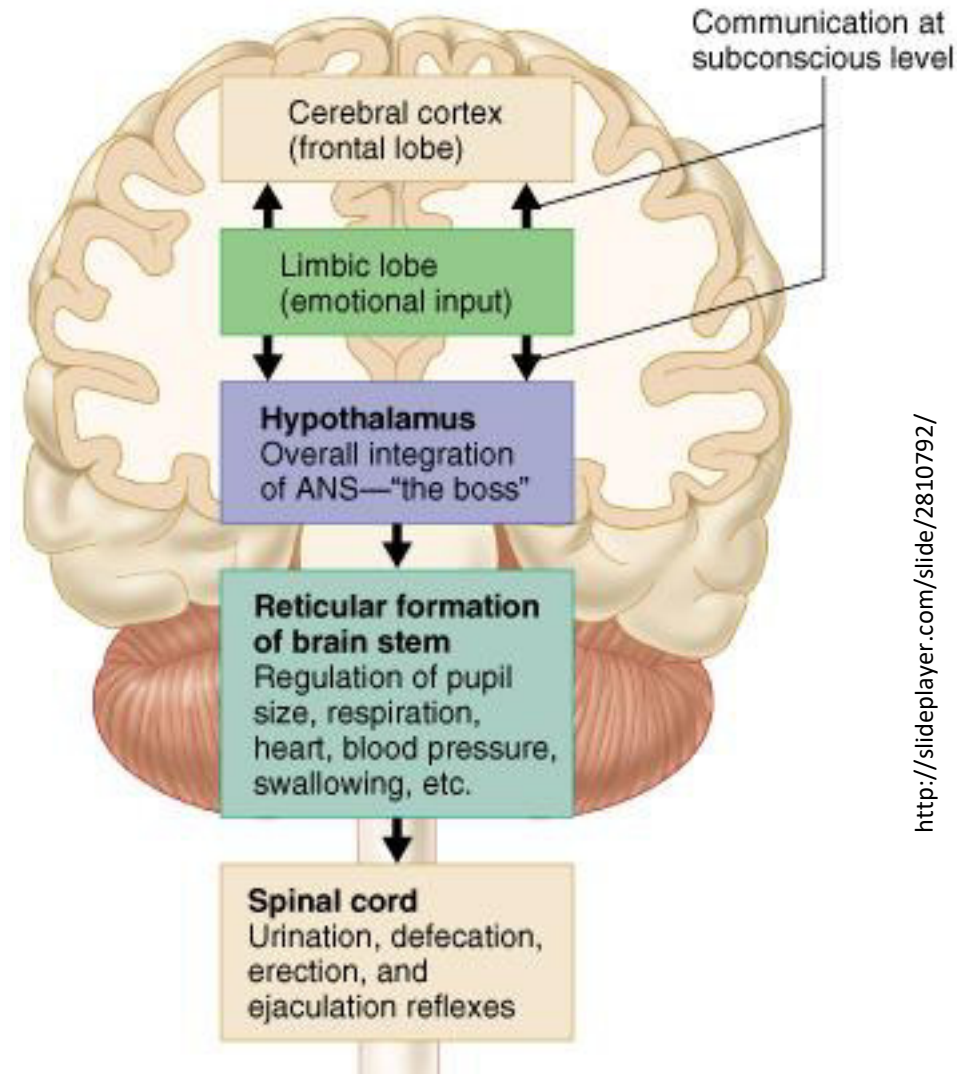
# Centra kontrolující autonomní nervový systém





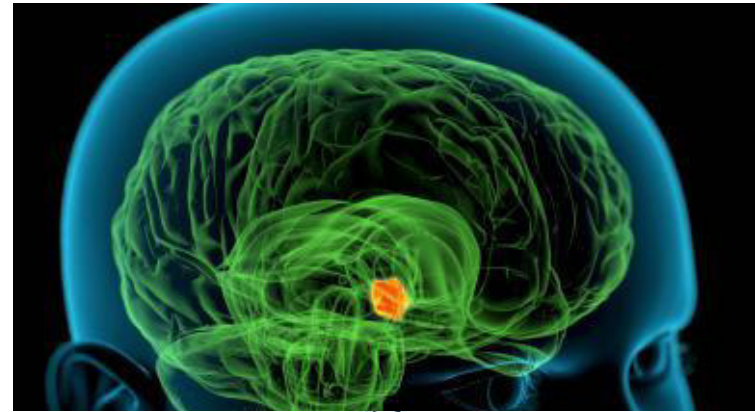# Centra kontrolující autonomní nervový systém

- Většina regulací probíhá automaticky (nevědomě) a tyto jsou na nejvyšší úrovni kontrolovány hypothalamem
- Silné emocionální zážitky, které přecházejí do vědomí (silné zážitky) nebo které z vědomí pocházejí (vzpomínky) mohou cestou hypothalamu spustit autonomní odpověď (většinou sympatickou)

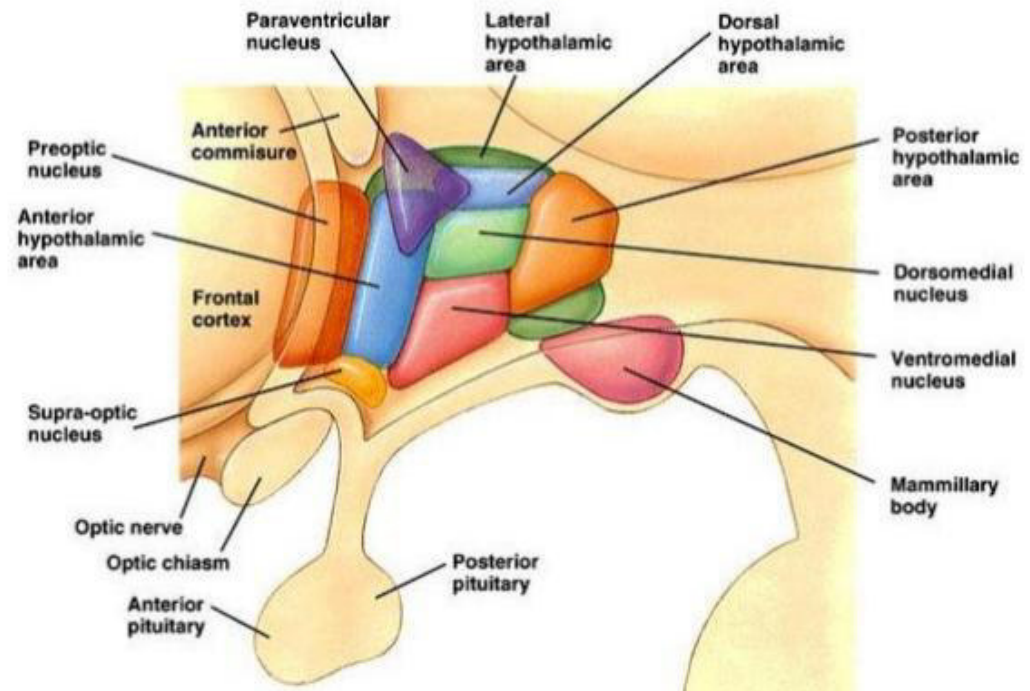


# Hypothalamus

- Klíčové regulační a koordinační centrum
- Integrace informace ze zevního a vnitřního prostředí
- Modulace chování
- Koordinace a regulace autonomního nervového systému
- **Udržování homeostázy**



<http://biology.about.com/od/anatomy/p/Hypothalamus.htm>



<http://www.slideshare.net/physiologymgmcri/hypothalamus-15-apr-2016>

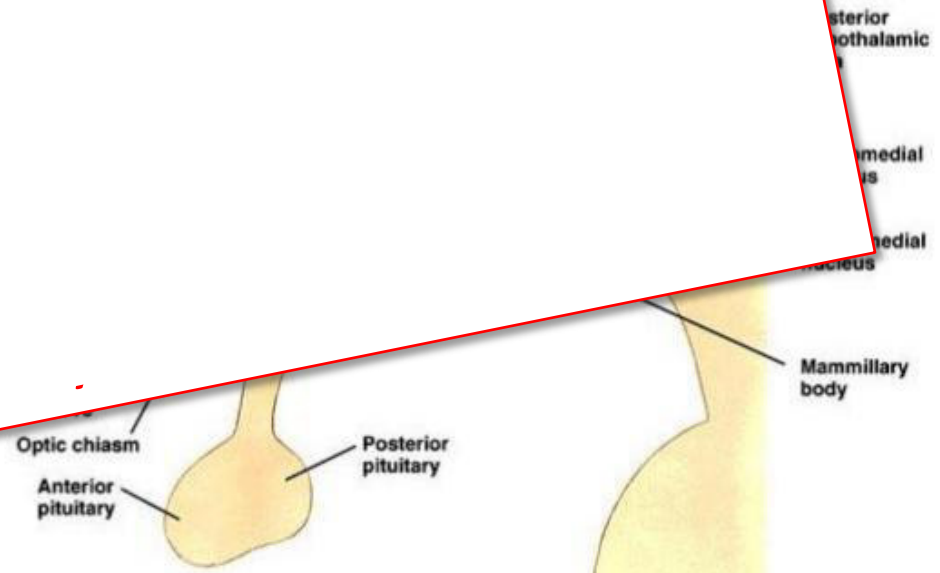


# Hypothalamus

- Klíčové regulační a koordinační centrum
- Integrace...

✓ **Biologické hodiny – cirkadiální /sezónní aktivita**

- 
- 
- 
- 
- **Uc**



<http://biology.about.com/od/anatomy/p/Hypothalamus.htm>



# Hypothalamus

- Klíčové regulační a koordinační centrum
- Integrace...

✓ **Biologické hodiny – cirkadiální /sezónní aktivita**

✓ **Kontrola autonomního nervového systému**

✓ **Kontrola endokrinního systému**


✓ **Regulace příjmu vody a potravin**

✓ **Regulace tělesné teploty**

✓ **Vliv na „okamžité“ chování (např. nervozita při hladu)**

✓ **Vliv na „dlouhodobé“ chování (např. mateřské chování)**

✓ **Pudové chování (sexualita)**



<http://biology.about.com/od/anatomyp/p/Hypothalamus.htm>

# Hypothalamus

## Paraventricular and supraoptic nuclei

- regulate water balance
- produce ADH and oxytocin
- destruction causes diabetes insipidus
- paraventricular nucleus projects to autonomic nuclei of brainstem and spinal cord

## Anterior nucleus

- thermal regulation (dissipation of heat)
- stimulates parasympathetic NS
- destruction results in hyperthermia

## Preoptic area

- contains sexually dimorphic nucleus
- regulates release of gonadotropic hormones

## Suprachiasmatic nucleus

- receives input from retina
- controls circadian rhythms

## Dorsomedial nucleus

- stimulation results in obesity and savage behavior

## Posterior nucleus

- thermal regulation (conservation of heat)
- destruction results in inability to thermoregulate
- stimulates the sympathetic NS

## Lateral nucleus

- stimulation induces eating
- destruction results in starvation

## Mammillary body

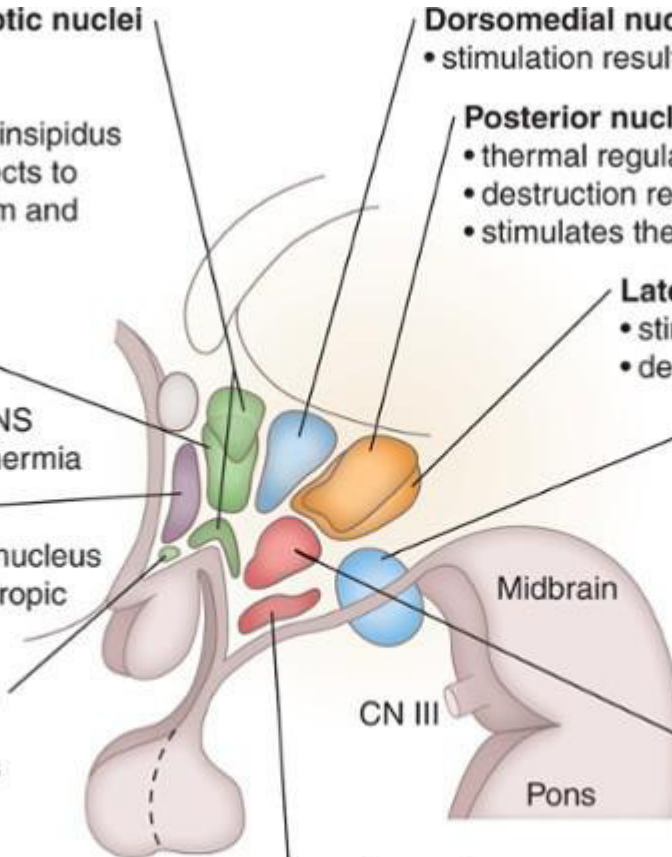
- receives input from hippocampal formation via fornix
- projects to anterior nucleus of thalamus
- contains hemorrhagic lesions in Wernicke's encephalopathy

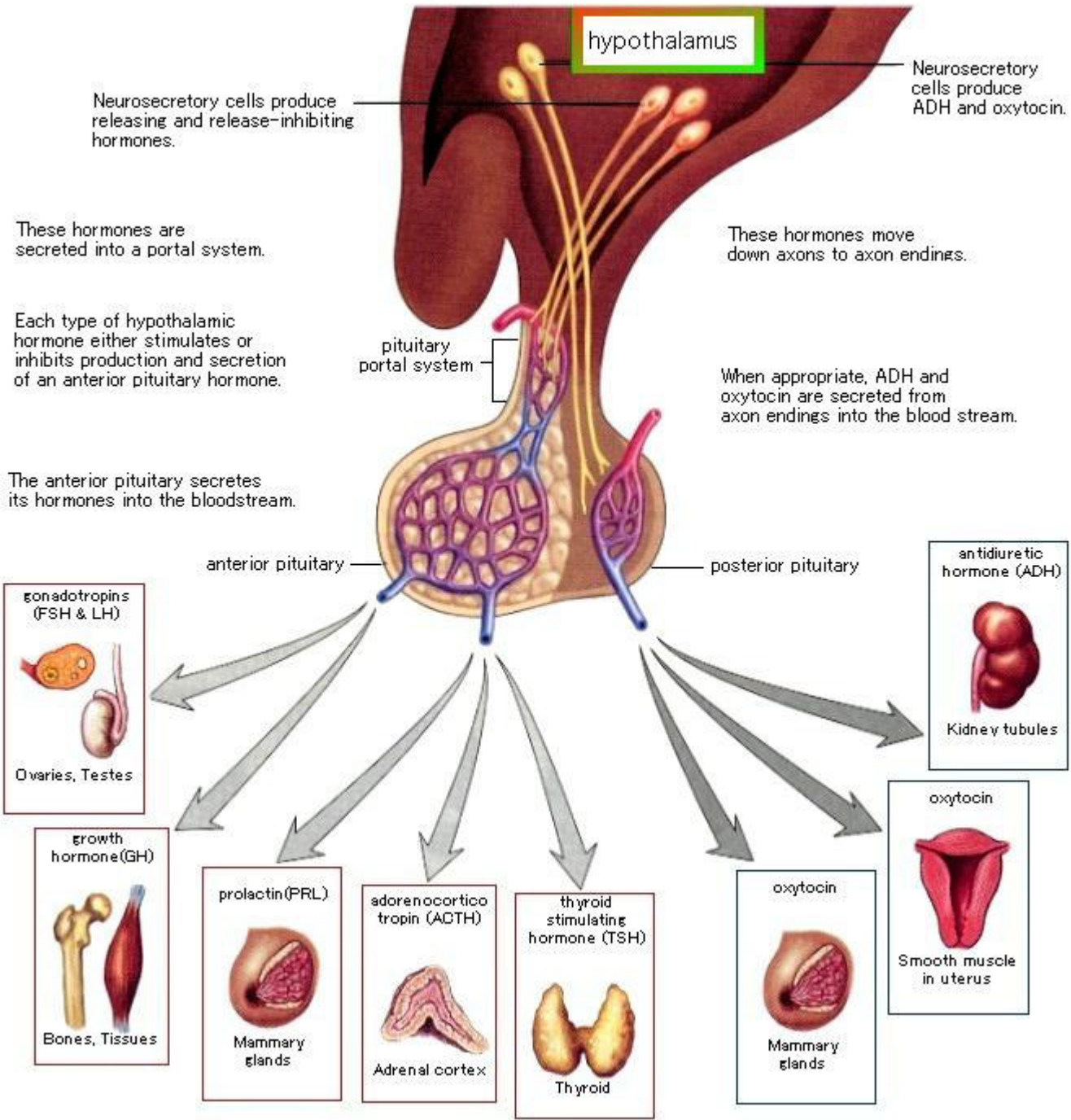
## Ventromedial nucleus

- satiety center
- destruction results in obesity and savage behavior

## Arcuate nucleus

- produces hypothalamic releasing factors
- contains DOPA-ergic neurons that inhibit prolactin release

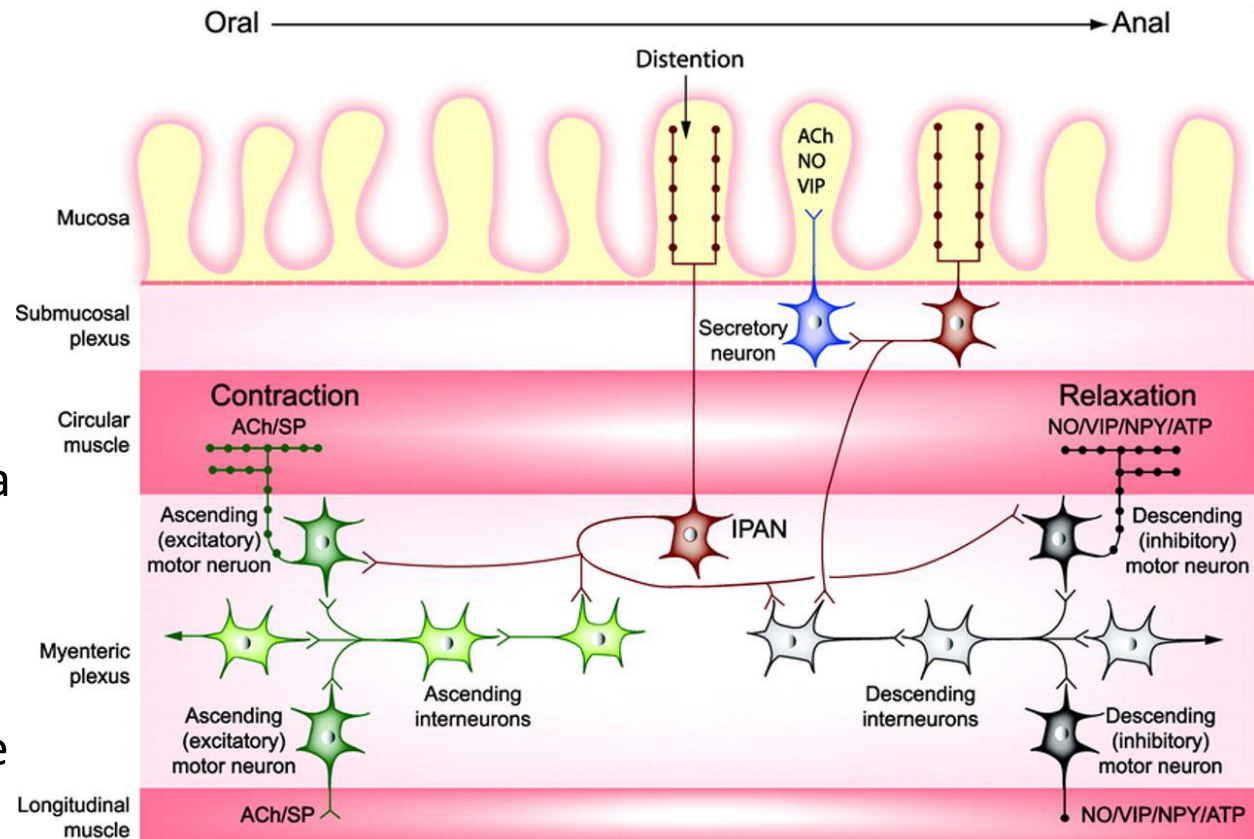






# Enterický nervový systém

- cca. 500 mil. Neuronů
  - (mozek cca. 100 miliard)
  - (mícha cca. 100 milionů)
- Plexus myentericus
- Plexus submucosus
- Senzorická komponenta
- Exekutivní komponenta
- Interneurony
- Značná míra autonomie
  - „mozek ve střevě“



Furness JB (2006) The Enteric Nervous System. Blackwell, Oxford, pp 274



# Enterický nervový systém

- Autonomie má lokální charakter
  - Kontrola motility
  - Kontrola sekrece
  - Lokální kontrola krevního zásobení

## The Brain in Your Gut

The gut's brain, known as the enteric nervous system, is located in sheaths of tissue lining the esophagus, stomach, small intestine and colon.

SMALL INTESTINE CROSS SECTION

### Submucosal plexus

Layer contains sensory cells that communicate with the myenteric plexus and motor fibers that stimulate the secretion of fluids into the lumen.

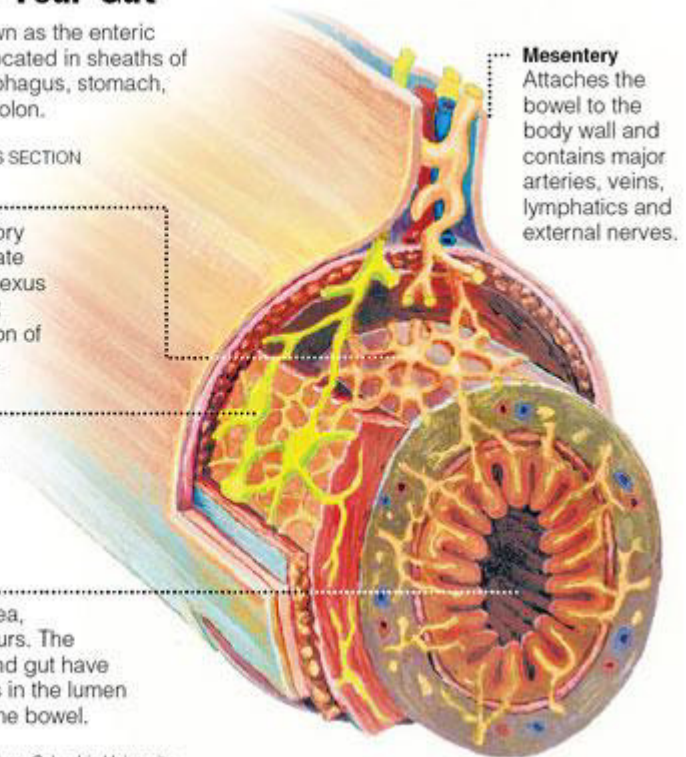
### Myenteric plexus

Layer contains the neurons responsible for regulating the enzyme output of adjacent organs.

### Lumen

No nerves actually enter this area, where digestion occurs. The brains in the head and gut have to monitor conditions in the lumen across the lining of the bowel.

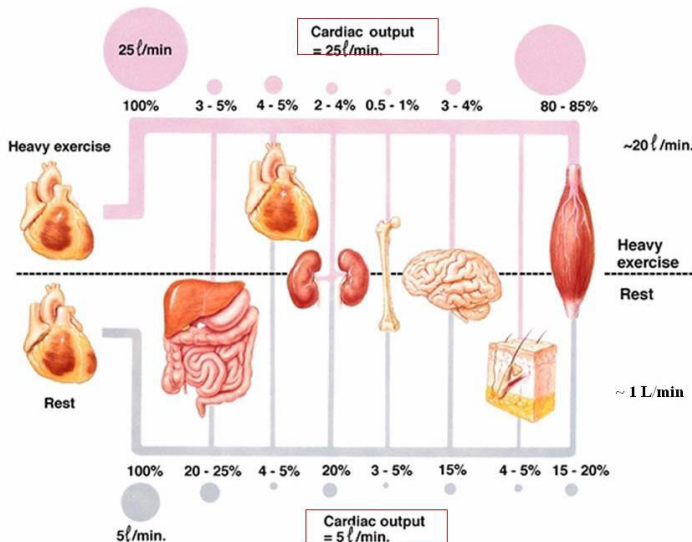
Source: Dr. Michael D. Gershon, Columbia University



<https://kin450-neurophysiology.wikispaces.com/file/view/gut.jpg/187924395/gut.jpg>

# Enterický nervový systém

- Autonomie má lokální charakter
  - Kontrola motility
  - Kontrola sekrece
  - Lokální kontrola krevního zásobení
- Autonomní nervový systém
  - Řízení GIT jako celku
  - Vzájemná koordinace činnosti všech orgánových systémů



## The Brain in Your Gut

The gut's brain, known as the enteric nervous system, is located in sheaths of tissue lining the esophagus, stomach, small intestine and colon.

### SMALL INTESTINE CROSS SECTION

#### Submucosal plexus

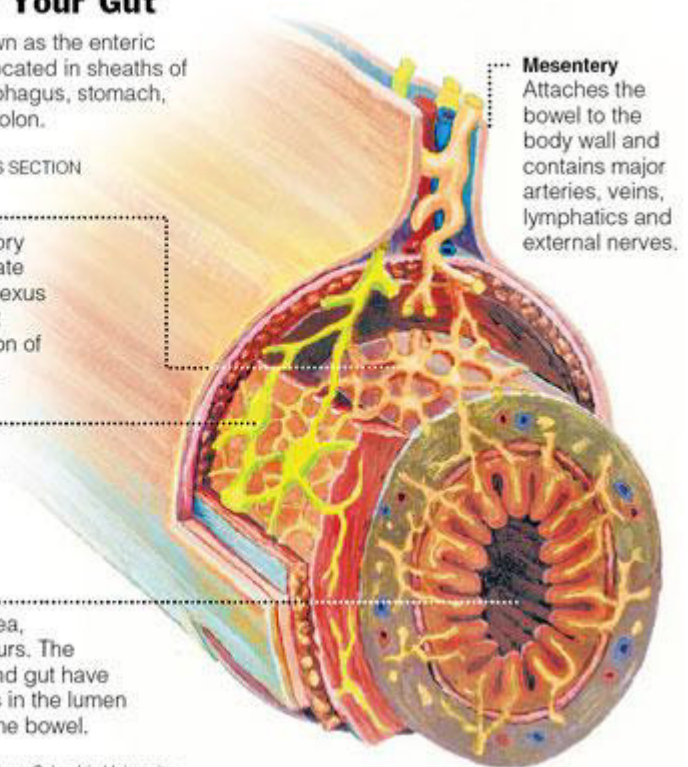
Layer contains sensory cells that communicate with the myenteric plexus and motor fibers that stimulate the secretion of fluids into the lumen.

#### Myenteric plexus

Layer contains the neurons responsible for regulating the enzyme output of adjacent organs.

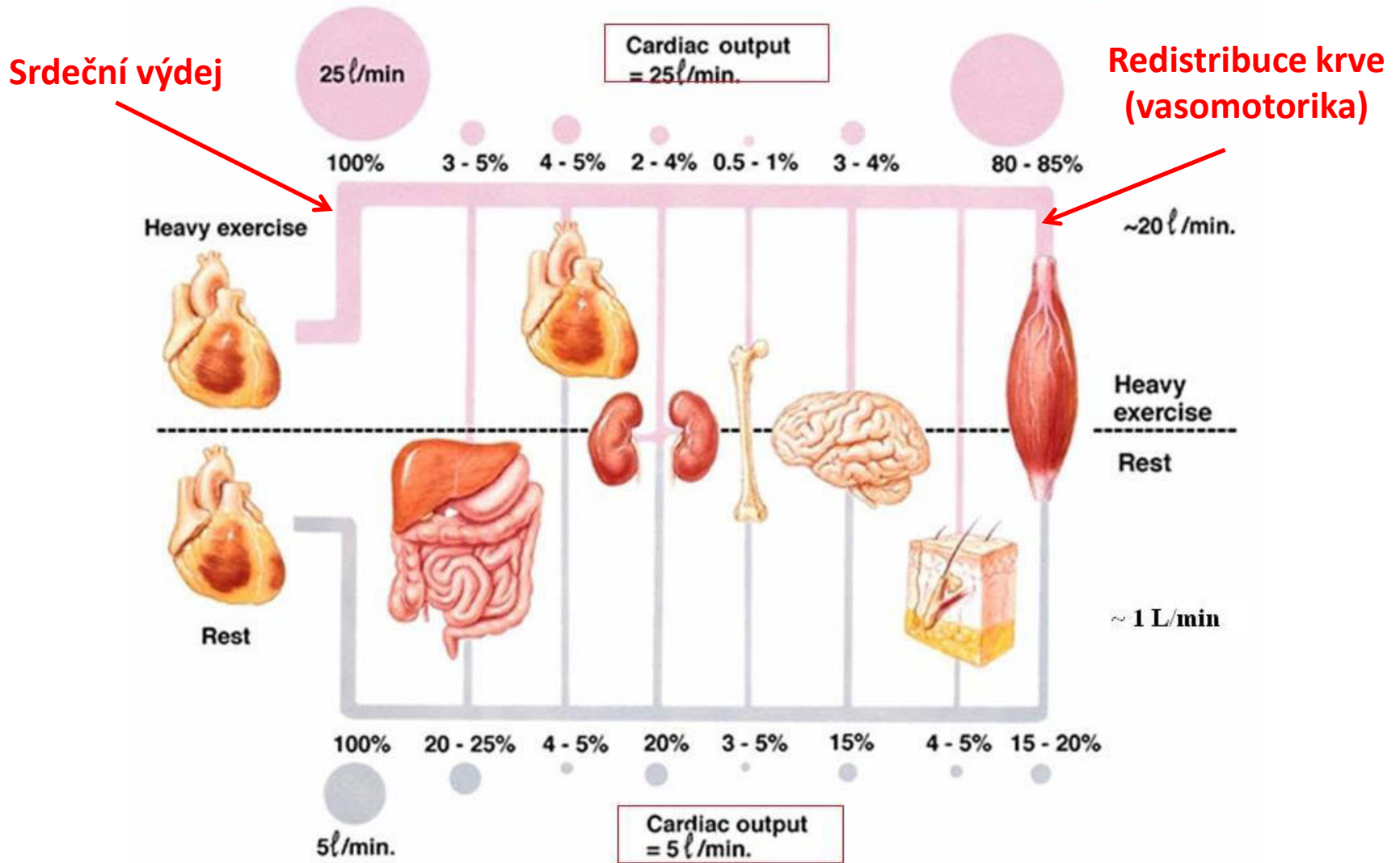
**Lumen** No nerves actually enter this area, where digestion occurs. The brains in the head and gut have to monitor conditions in the lumen across the lining of the bowel.

Source: Dr. Michael D. Gershon, Columbia University



<https://kin450-neurophysiology.wikispaces.com/file/view/gut.jpg/187924395/gut.jpg>

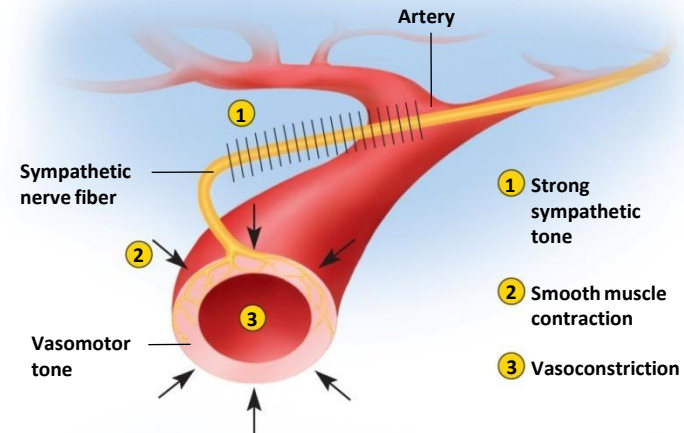
# ANS a kardiovaskulární systém



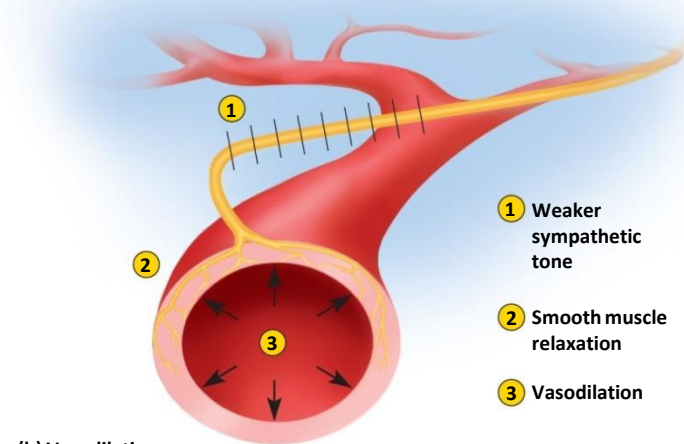
# ANS a kardiovaskulární systém

Copyright © The McGraw-Hill Companies, Inc. Permission required for reproduction or display.

- Ve vazomotorice hrají významnou roli lokální regulační mechanismy
- Sympatikus
  - Kontrakce cév v kůži
  - Dilatace ve svalech
- Parasympatikus
  - Dilatace cév v GIT



(a) Vasoconstriction

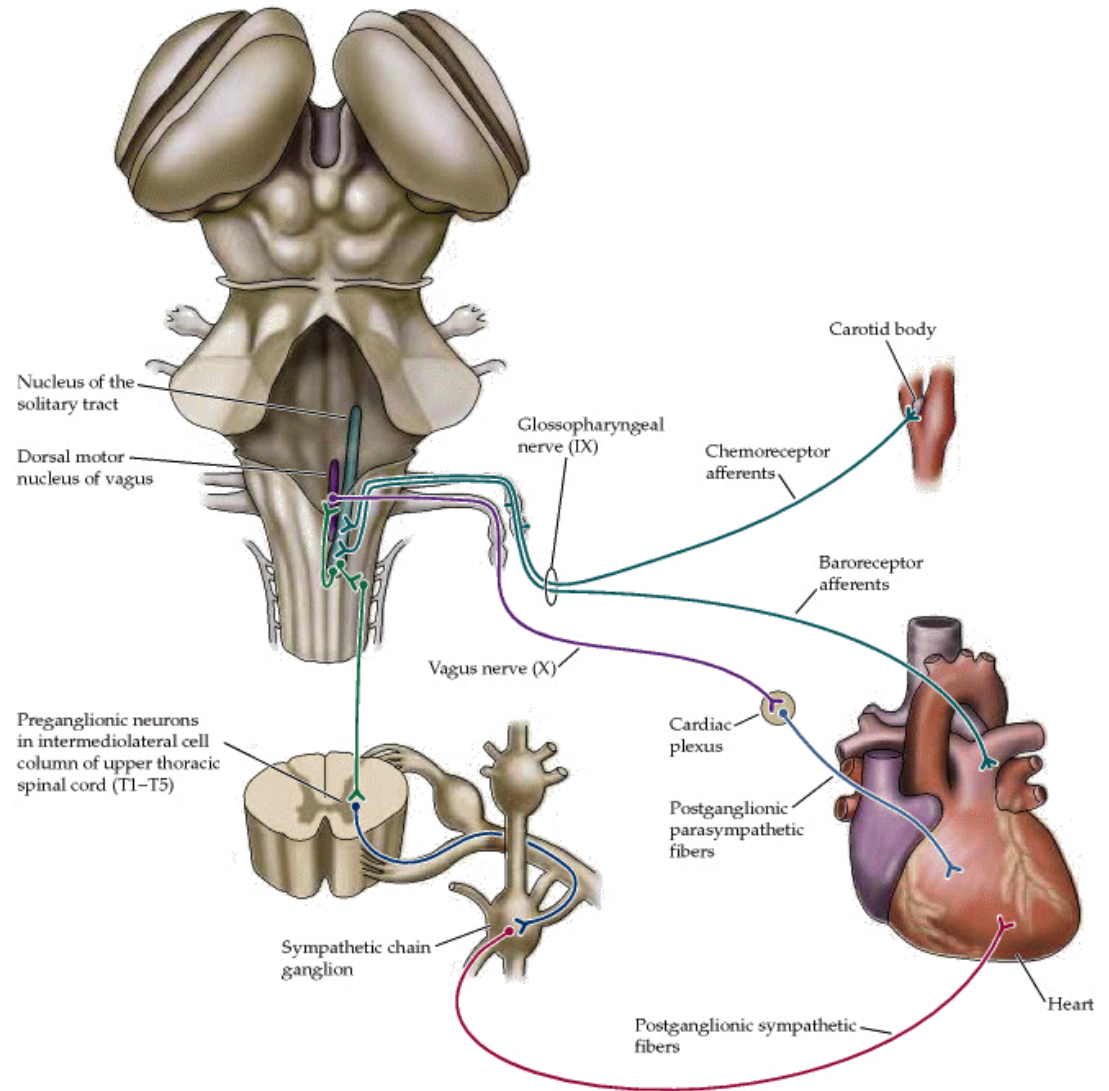


(b) Vasodilation

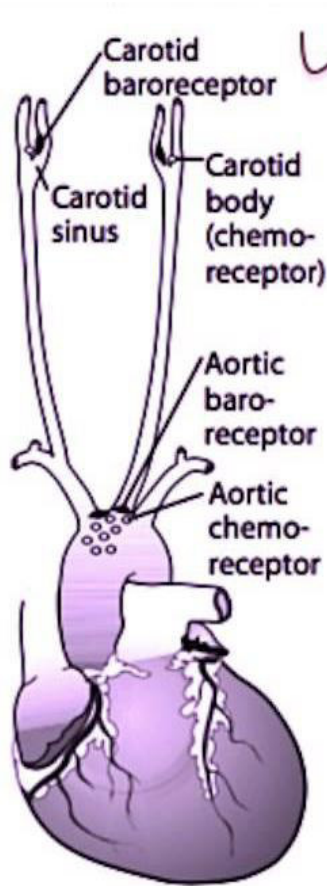


# ANS a kardiovaskulární systém

- Sympatikus
  - Zvýšení srdeční frekvence
  - Zvýšení kontraktility
  - Zvýšení převodní rychlosti
- Parasympatikus
  - Snížení srdeční frekvence
  - Snížení kontraktility
  - Snížení převodní rychlosti



# Baroreceptor a chemoreceptor



## Receptors:

1. Aortic arch transmits via vagus nerve to medulla (responds only to  $\uparrow$  BP)
2. Carotid sinus transmits via glossopharyngeal nerve to solitary nucleus of medulla (responds to  $\downarrow$  and  $\uparrow$  in BP).

## Baroreceptors:

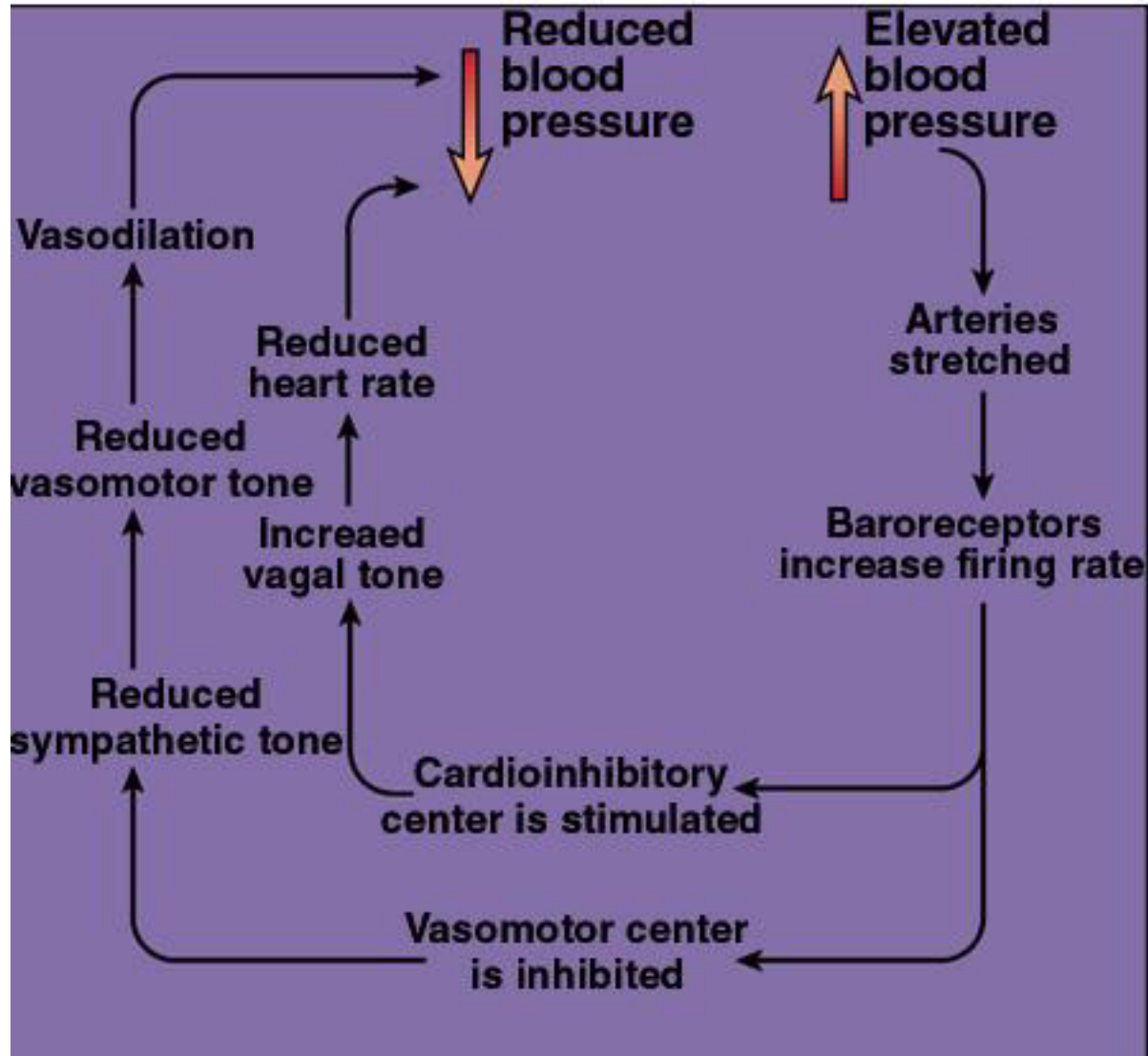
1. Hypotension —  $\downarrow$  arterial pressure  $\rightarrow$   $\downarrow$  stretch  $\rightarrow$   $\downarrow$  afferent baroreceptor firing  $\rightarrow$   $\uparrow$  efferent sympathetic firing and  $\downarrow$  efferent parasympathetic stimulation  $\rightarrow$  vasoconstriction,  $\uparrow$  HR,  $\uparrow$  contractility,  $\uparrow$  BP. Important in the response to severe hemorrhage.
2. Carotid massage —  $\uparrow$  pressure on carotid artery  $\rightarrow$   $\uparrow$  stretch  $\rightarrow$   $\uparrow$  afferent baroreceptor firing  $\rightarrow$   $\downarrow$  HR.

## Chemoreceptors:

1. Peripheral — carotid and aortic bodies respond to  $\downarrow$   $PO_2$  ( $< 60$  mmHg),  $\uparrow$   $PCO_2$ , and  $\downarrow$  pH of blood.
2. Central — respond to changes in pH and  $PCO_2$  of brain interstitial fluid, which in turn are influenced by arterial  $CO_2$ . Do not directly respond to  $PO_2$ . Responsible for Cushing reaction —  $\uparrow$  intracranial pressure constricts arterioles  $\rightarrow$  cerebral ischemia  $\rightarrow$  hypertension (sympathetic response)  $\rightarrow$  reflex bradycardia. Note: Cushing triad = hypertension, bradycardia, respiratory depression.

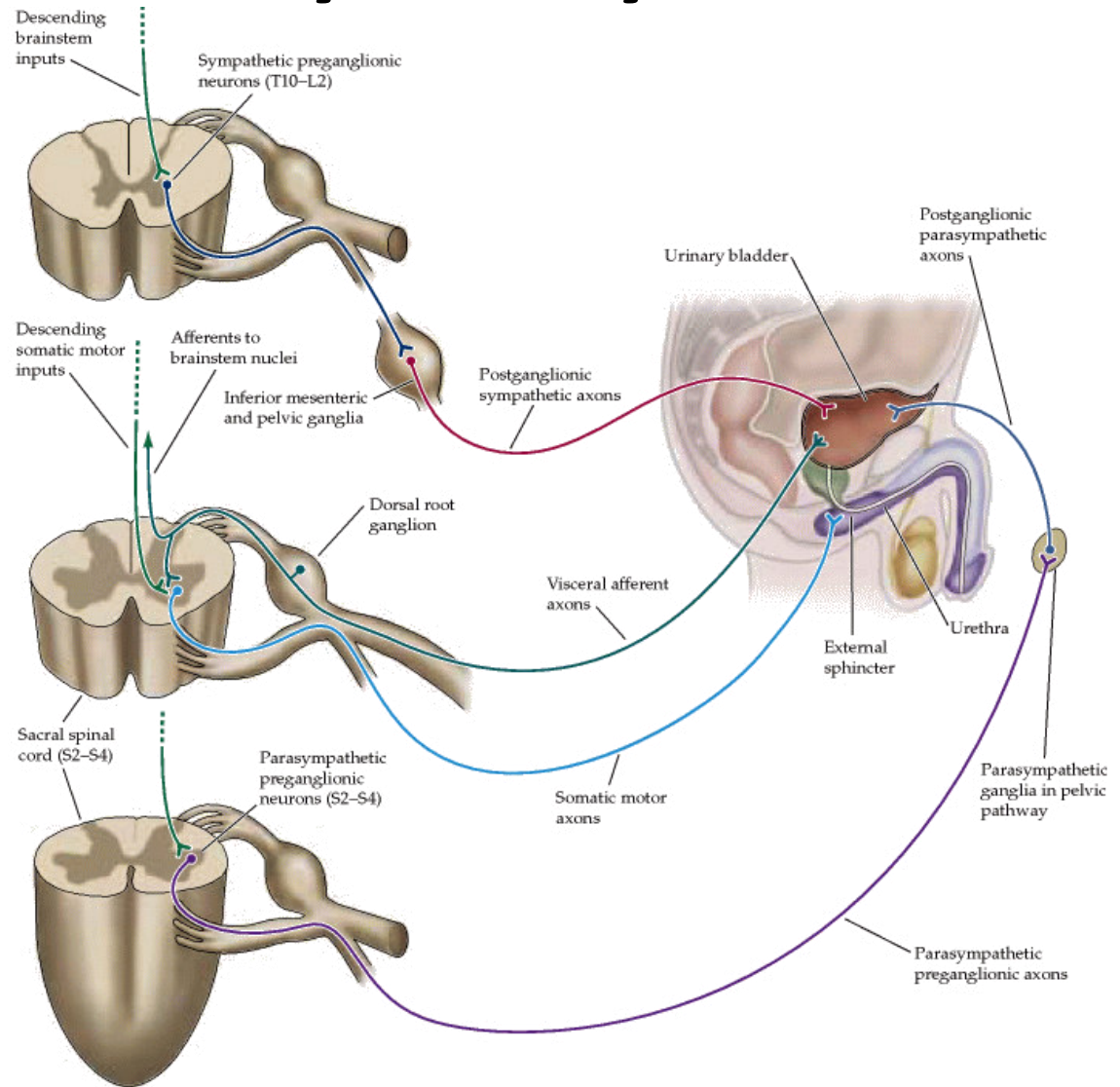


# Baroreflex



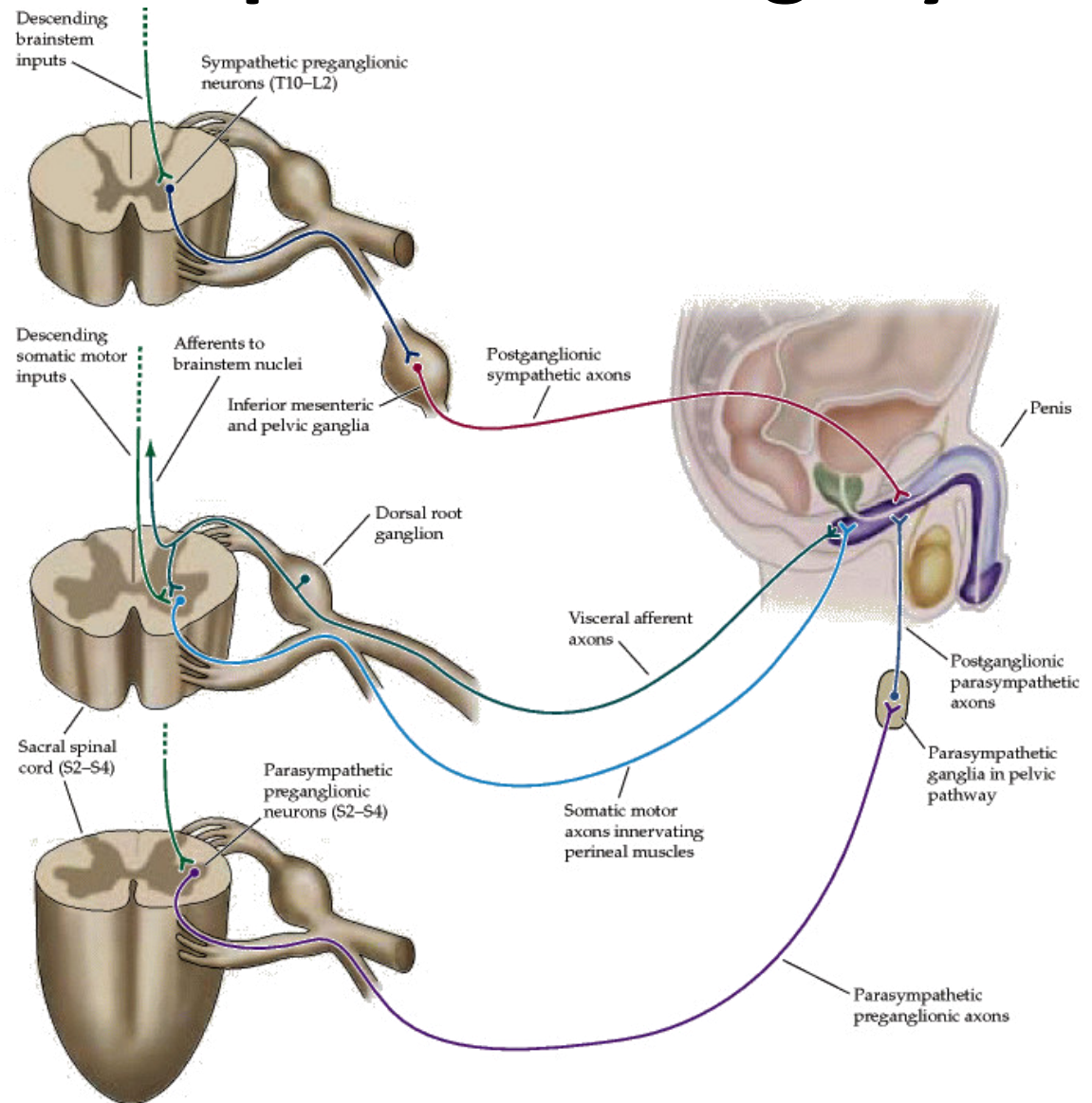
# ANS a močový měchýř

- Sympatikus
  - Relaxace detrusoru
  - Kontrakce sfinkteru
- Parasympatikus
  - Kontrakce detrusoru
  - Relaxace sfinkteru



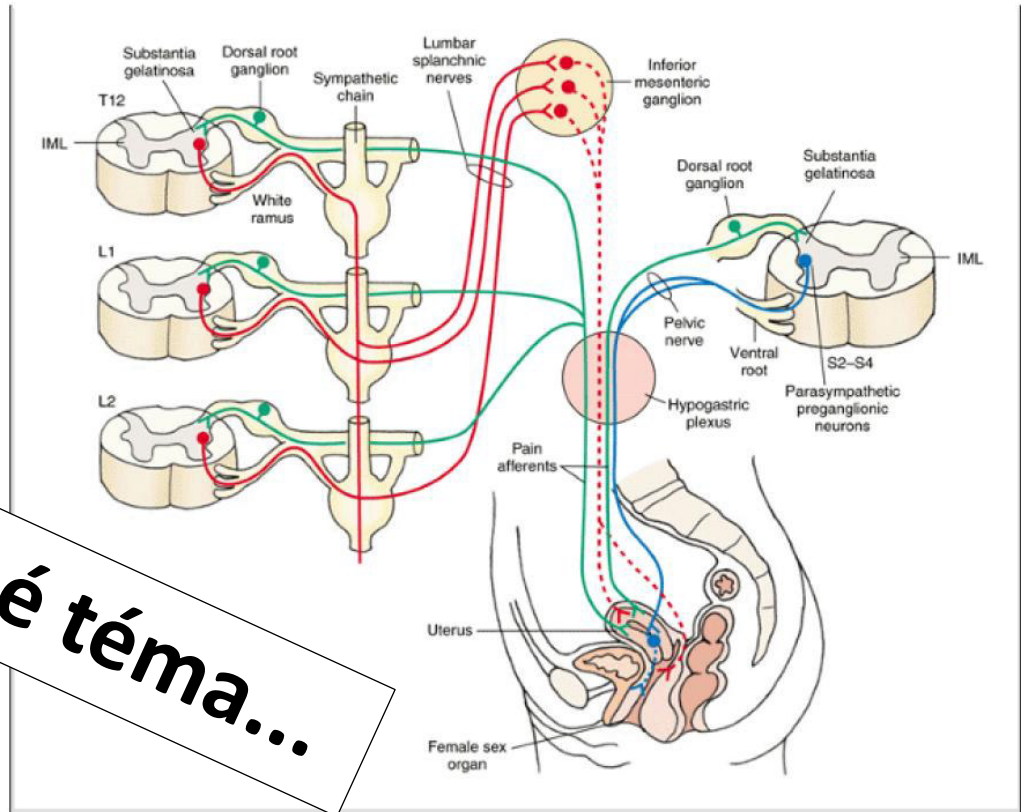
# ANS a mužské pohlavní v orgány

- Parasympatikus
  - Erekcce
- Sympatikus
  - Ejakulace



# ANS a ženské pohlavní orgány

Velmi komplikované téma...



**Figure 22-10** Autonomic innervation of the female reproductive system (see text for details). Red = sympathetic nervous system, blue = parasympathetic nervous system. Solid lines = preganglionic fibers, dotted lines = postganglionic fibers. The green lines indicate pain afferents.