

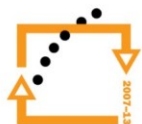
Bi5120c Antropologie cvičení

Požadavky:

1. Docházka – maximálně 2 absence
2. Protokoly
3. Zápočtový test

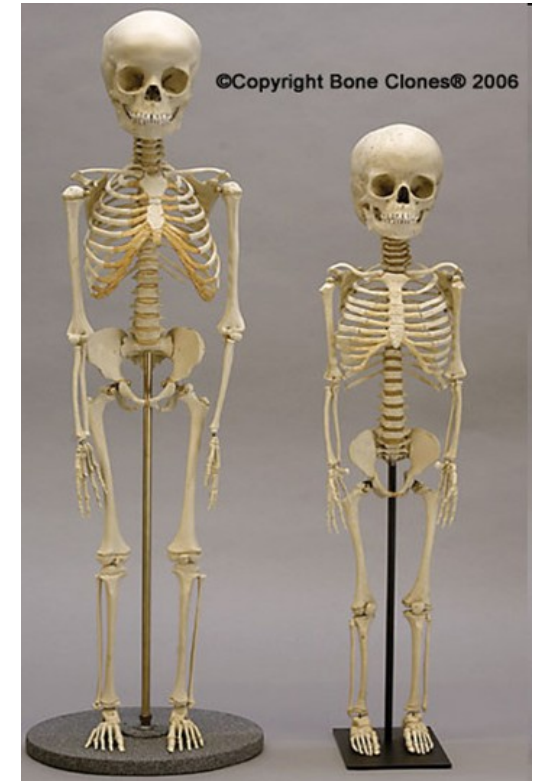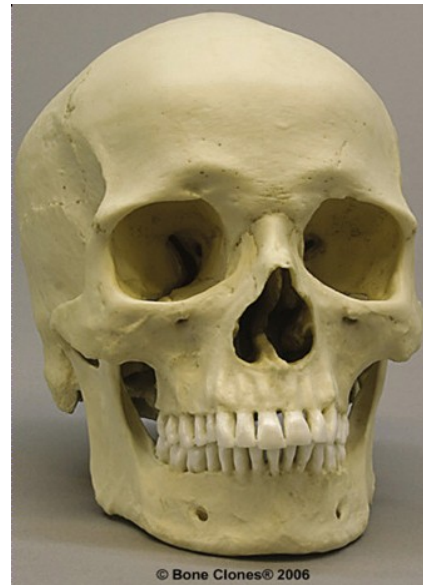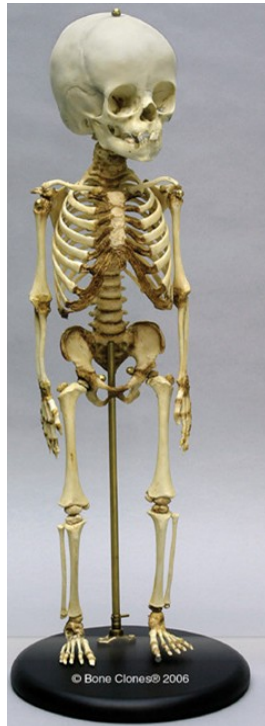Náplň cvičení:

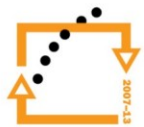
- **Kosterní systém.** Typy kostí lidského skeletu. Rozlišení jednotlivých kostí a zubů dočasného a trvalého chrupu.
- **Určení minimálního a maximálního počtu jedinců** z fragmentárního kosterního materiálu.
- **Určování pohlaví a věku z kosterního materiálu.** Morfoskopické a morfometrické metody.
- **Somatoskopie.** Popisné znaky na hlavě (krajina čelní, krajina nosní, krajina rtů a brady, krajina očí, ušní boltec, vlasy a vousy, oči). Popisné znaky na těle (hrudník, horní končetina, dolní končetina).
- **Dermatoglyfika.** Snímání otisků prstů a dlaní. Vyhodnocování otisků. Útvary na prstech ruky. Útvary na dlaní. Dermatoglyfy a chromozomální aberace.
- **Antropometrie.** Měření základních tělesných rozměrů, počítání indexů. Celostátní antropologické výzkumy.
- **Složení lidského těla.** Metody odhadu tělesného složení. Hodnocení optimální hmotnosti (BMI, FMI, Rohrerův index, WHR index).
- **Typologie tělesné stavby.** Historie typologie. Variabilita tělesné stavby člověka.



Bi5120c Antropologie cvičení

1. Kosterní systém (*Systema sceleti*)
2. Typy kostí lidského skeletu.
3. Rozlišení jednotlivých kostí a zubů dočasného i trvalého chrupu.
4. Základní antropometrické body na lebce.





Typy kostí

1. Kostí dlouhé (*ossa longa*)

- délka kostí převládá nad ostatními rozměry
- rozlišujeme na nich proximální epifysu, diafysu a distální epifysu
- např. dlouhé kosti končetin (humerus, femur)

2. Kostí krátké (*ossa brevia*)

- všechny tři rozměry jsou přibližně stejně velké
- často mají tvar nízkých válců, krychlí, hranolů apod.
- např. obratle, kosti karpální, kosti tarzální

3. Kostí ploché (*ossa plana*)

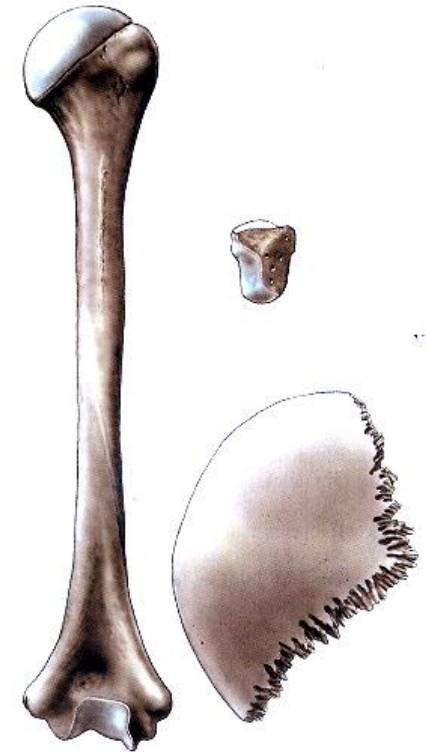
- mají jeden rozměr menší a dva zbývající větší, připomínají desky nebo ploténky
- např. kosti klenby lebeční, lopatka, pánevní kost

4. Kostí nepravidelného tvaru (*ossa irregularia*)

- např. kosti obličejového oddílu lebky

5. Kostí vzdušné (*ossa pneumatica*)

- obsahují dutinky vystlané sliznicí a vyplněné vzduchem
- např. lebeční kosti obsahující tzv. sinusy (kost čelní, čichová, horní čelist)



Obr. 73. ZÁKLADNÍ TVARY KOSTÍ; dlouhá kost (pažní kost člověka), krátká kost (jedna ze zápěstních kostí), plochá kost (temenní kost člověka)

Lebka (*cranium*)

Lebku rozdělujeme na dva oddíly:

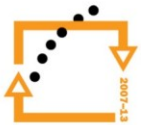- Kosti mozkového oddílu lebky (*neurocranium*)
- Kosti obličejového oddílu lebky (*splanchnocranium*)

Neurocranium

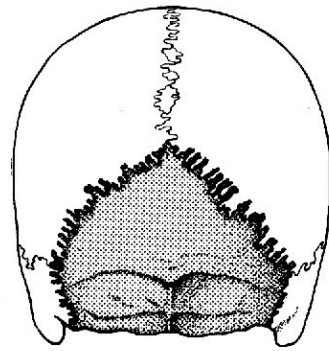
- ohraničuje dutinu lebeční (*cavum cranii*)
- horní část se nazývá klenba lebeční – *calvaria*, dolní částí tvoří spodinu lebeční – *basis cranii*
- je tvořeno 4 nepárovými kostmi – *os occipitale*, *os sphenoidale*, *os frontale*, *os ethmoidale*
- 2 párovými kostmi – *os parietale*, *os temporale*



EVROPSKÁ UNIE

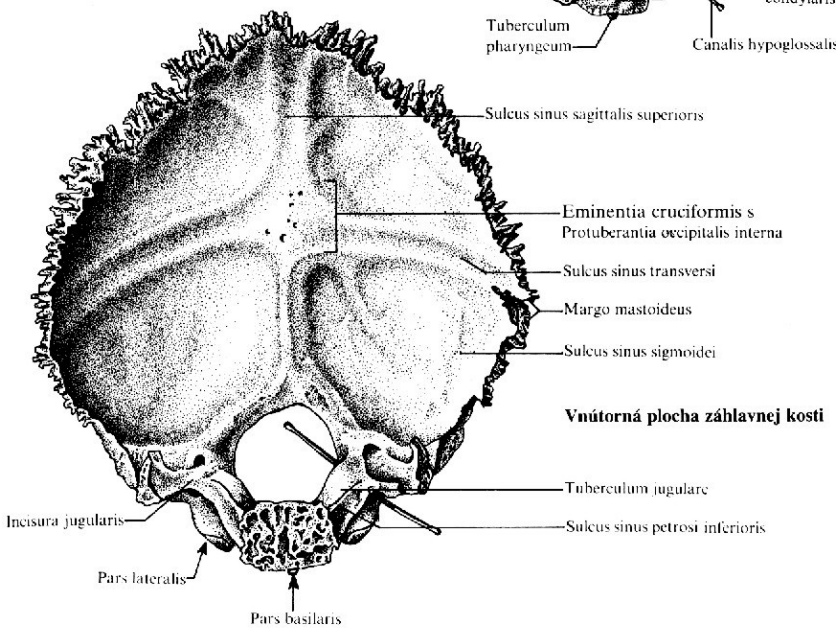
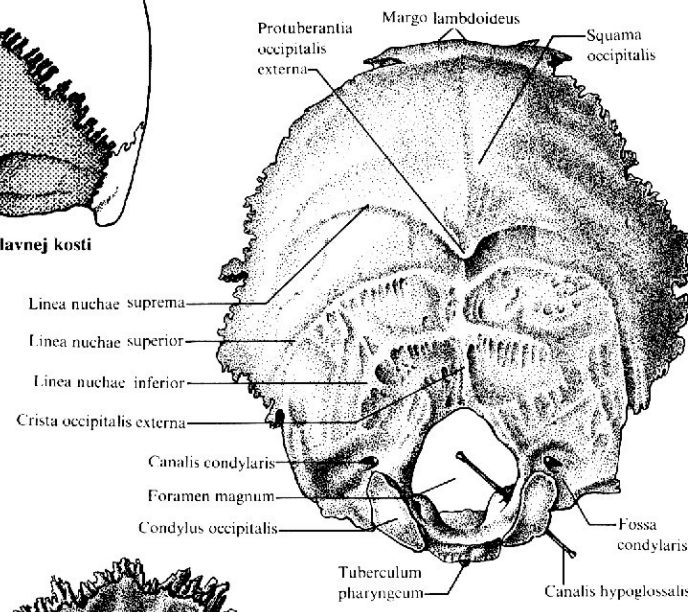


Kost týlní (os occipitale)

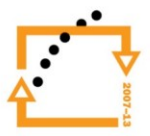

Topografia záhľavnej kosti

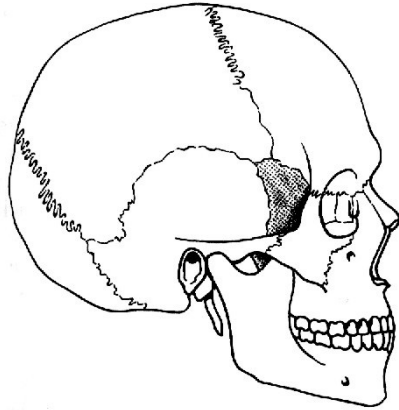
Vonkajšia bazálna plocha záhľavnej kosti



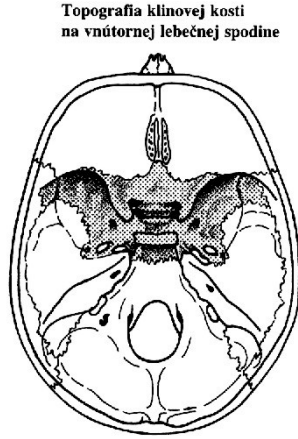
Vnútorňá plocha záhľavnej kosti



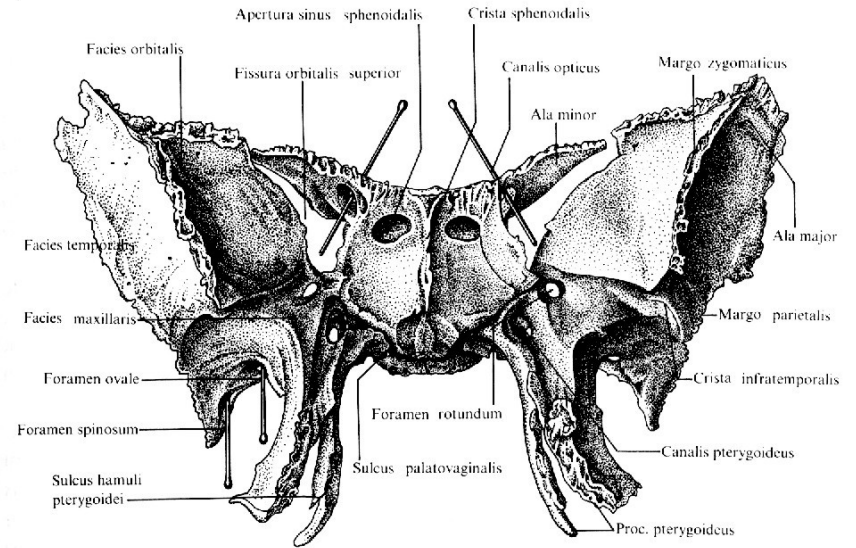
Kost klínová (os sphenoidale)



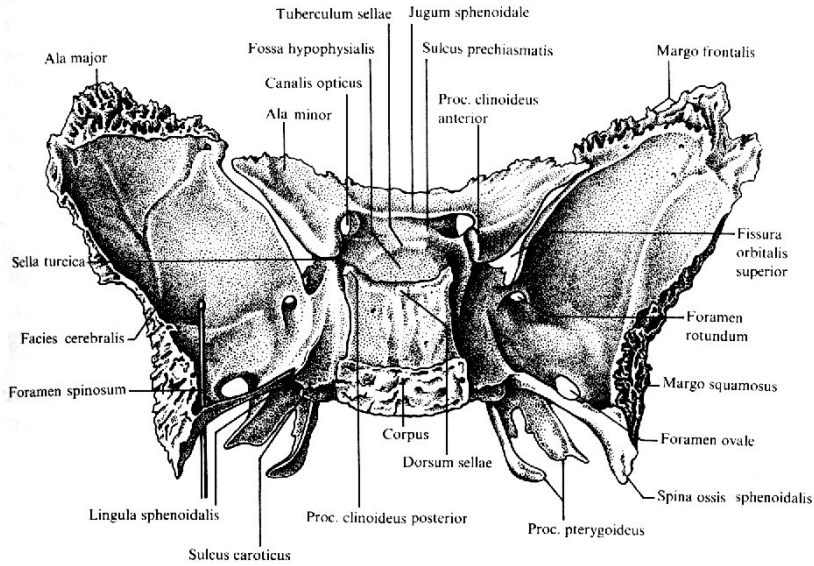
Topografia klinovej kosti z boku



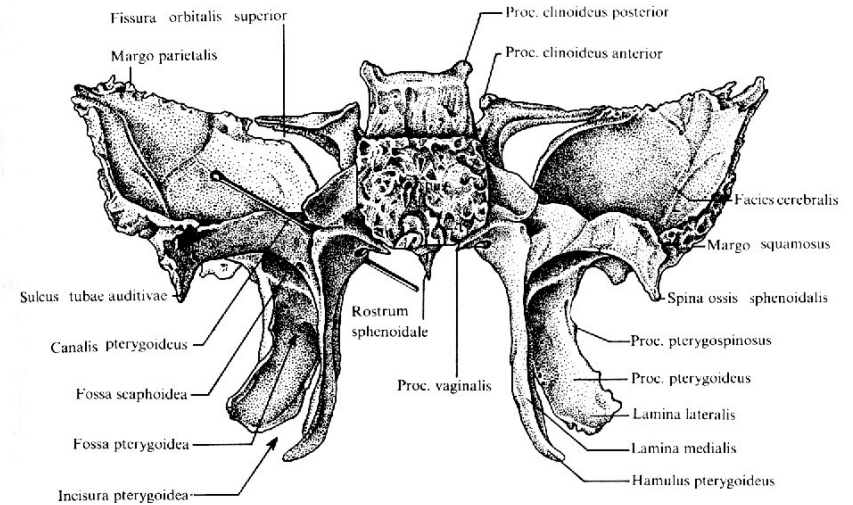
Topografia klinovej kosti na vnútornej lebečnej spodine



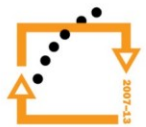
Klínová kosť spredu



Klínová kosť zozadu zhora

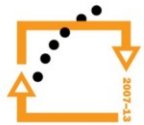


Klínová kosť zozadu

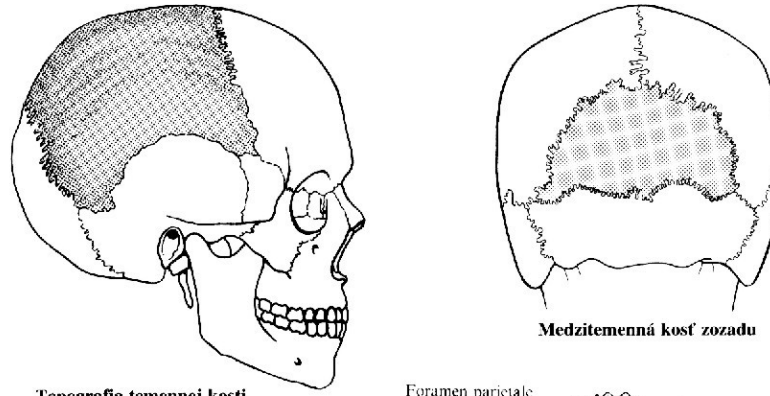




EVROPSKÁ UNIE

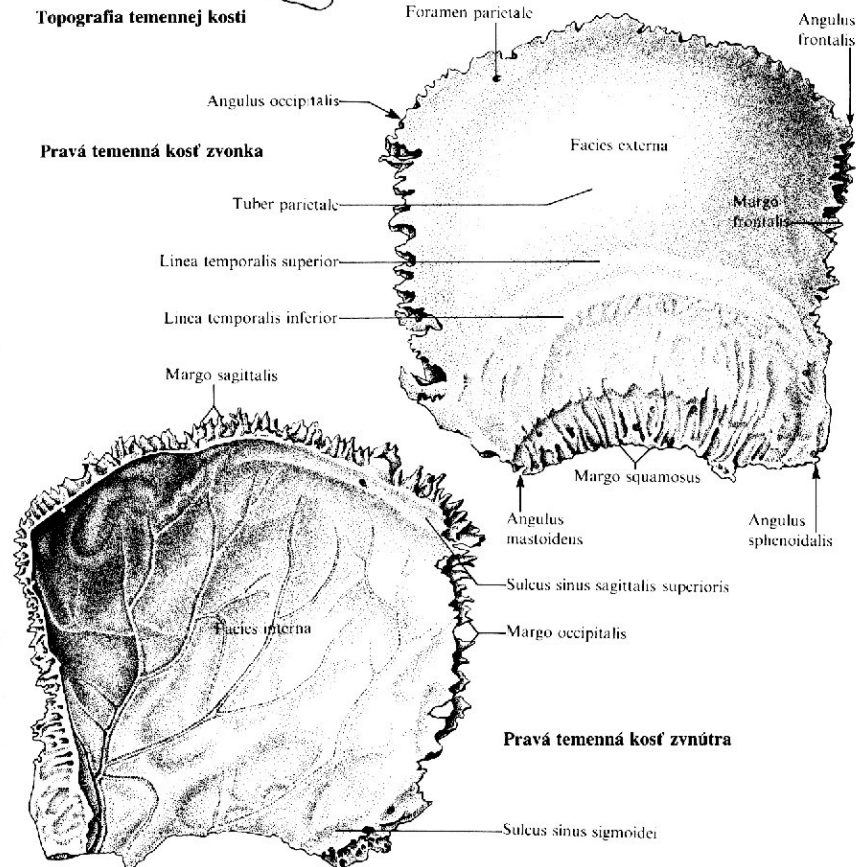


Kost temenní (os parietale)



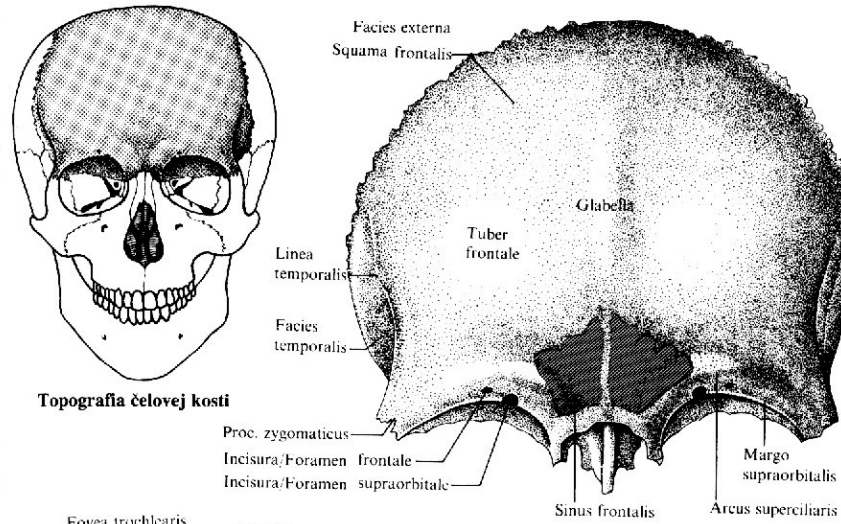
Topografia temennej kosti

Pravá temenná kosť zvonka

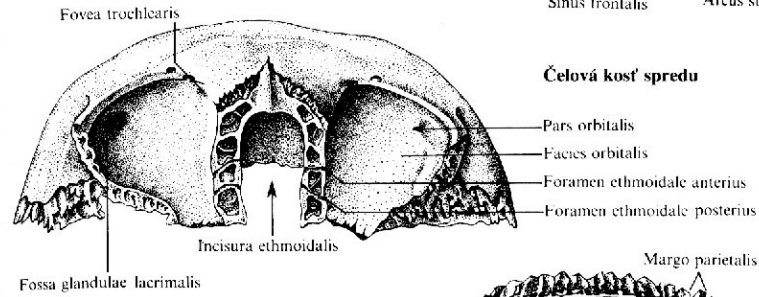


Pravá temenná kosť zvnútra

Kost čelní (os frontale)

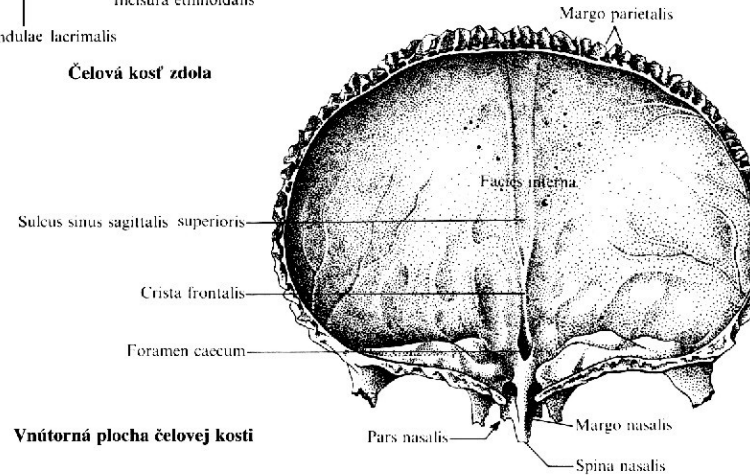


Topografie čelové kosti

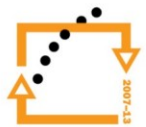


Čelová kost' spredu

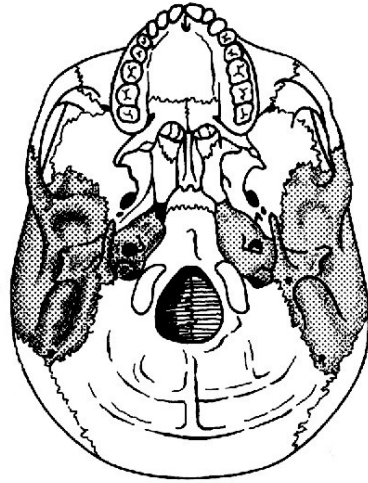
Čelová kost' zdola



Vnitřní plocha čelové kosti

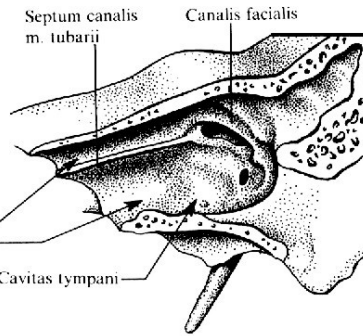


Kost spánková (os temporale)



Topografia spánkové kosti
z vonkajšej lebečnej spodiny

Rez fľavou skalnou kosťou

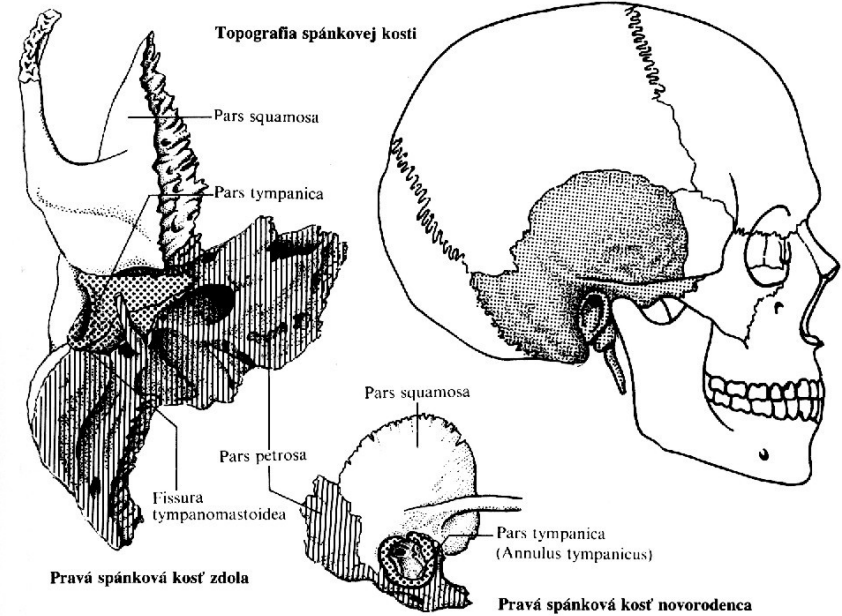


Septum canalis
m. tubarii

Canalis facialis

Canalis musculotubarius so
Semicanalis m. tensoris tympani
Semicanalis tubae auditivae

Cavitas tympani



Topografia spánkovej kosti

Pars squamosa

Pars tympanica

Pars squamosa

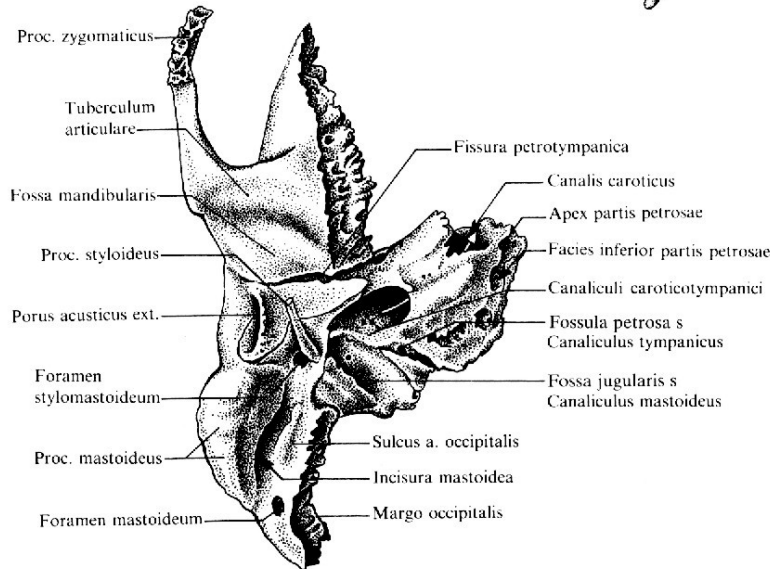
Pars petrosa

Fissura
tympanomastoidea

Pars tympanica
(Annulus tympanicus)

Pravá spánková kosť zdola

Pravá spánková kosť novorodenca



Proc. zygomaticus

Tuberculum
articulare

Fossa mandibularis

Proc. styloideus

Porus acusticus ext.

Foramen
stylomastoideum

Proc. mastoideus

Foramen mastoideum

Fissura petrotympanica

Canalis caroticus

Apex partis petrosae

Facies inferior partis petrosae

Canaliculi caroticotympanici

Fossula petrosa s
Canaliculus tympanicus

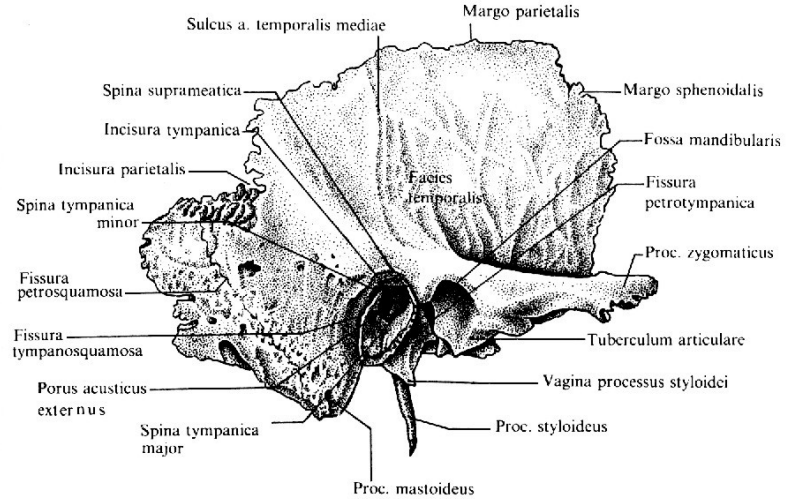
Fossa jugularis s
Canaliculus mastoideus

Sulcus a. occipitalis

Incisura mastoidea

Margo occipitalis

Pravá spánková kosť zdola



Sulcus a. temporalis mediae

Margo parietalis

Spina suprameatica

Incisura tympanica

Incisura parietalis

Spina tympanica
minor

Fissura
petrosquamosa

Fissura
tympanosquamosa

Porus acusticus
externus

Spina tympanica
major

Proc. mastoideus

Margo sphenoidalis

Fossa mandibularis

Fissura
petrotympanica

Proc. zygomaticus

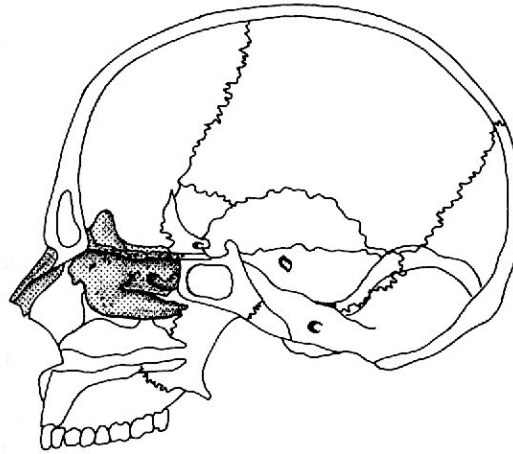
Tuberculum articulare

Vagina processus styloidei

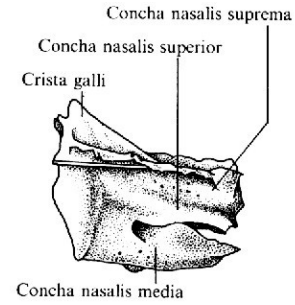
Proc. styloideus

Pravá spánková kosť zľava

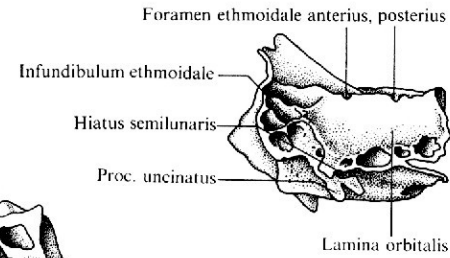
Kost čichová (os ethmoidale)



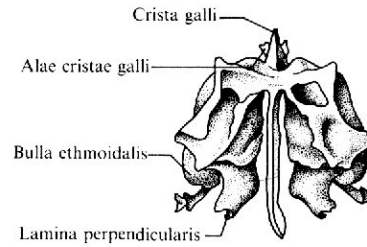
Topografia čuchovej
a nosovej kosti



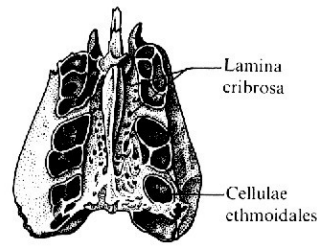
Nazálna plocha čuchovej kosti



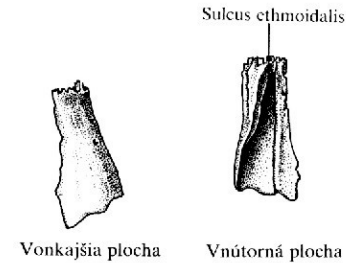
Orbitálna plocha čuchovej kosti



Čuchová kosť zozadu



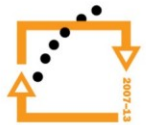
Čuchová kosť zhora



Ľavá nosová kosť



EVROPSKÁ UNIE



Lebka (*cranium*)

Lebku rozdělujeme na dva oddíly:

- Kosti mozkového oddílu lebky (*neurocranium*)
- Kosti obličejového oddílu lebky (*splanchnocranium*)

Splanchnocranium

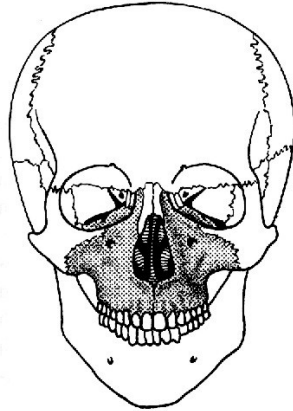
- kosti splanchnocrania ohraničují očníce, dutinu nosní a neúplně dutinu ústní
- patří mezi ně: ***maxilla, ossa nasalia, ossa lacrimalia, ossa zygomatica, vomer, ossa palatina, conchae nasales inferiores, mandibula, os hyoideum***



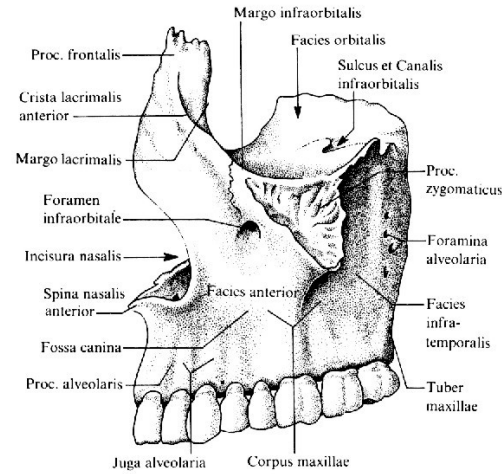
EVROPSKÁ UNIE



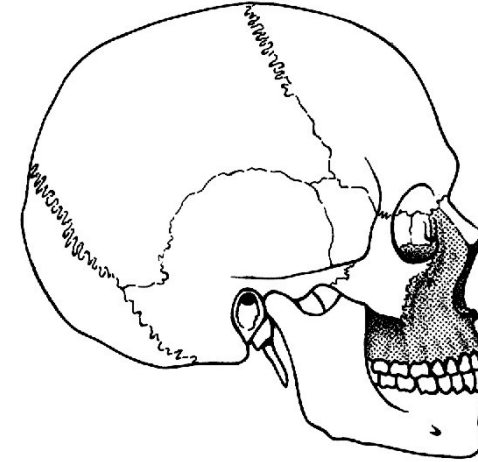
Horní čelist (maxilla)



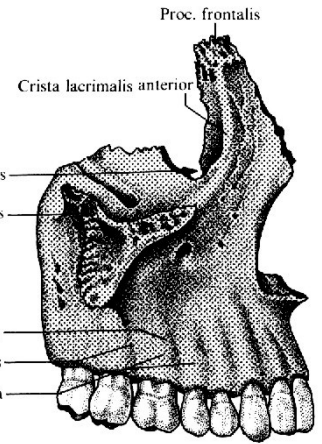
Topografia čelisti spredu



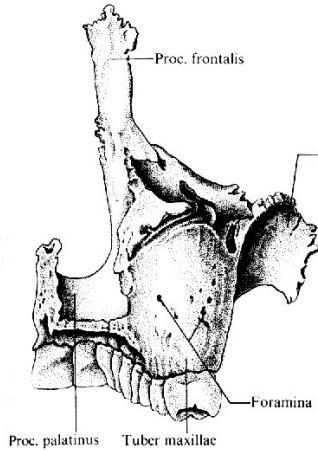
Ľavá časť z boku



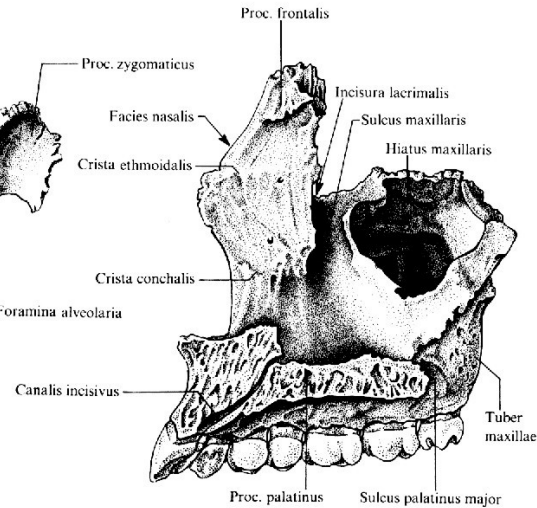
Topografia čelisti z boku



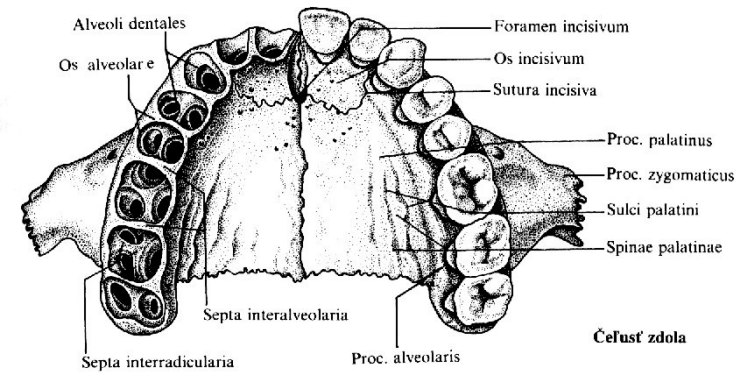
Pravá časť z boku



Pravá časť zozadu

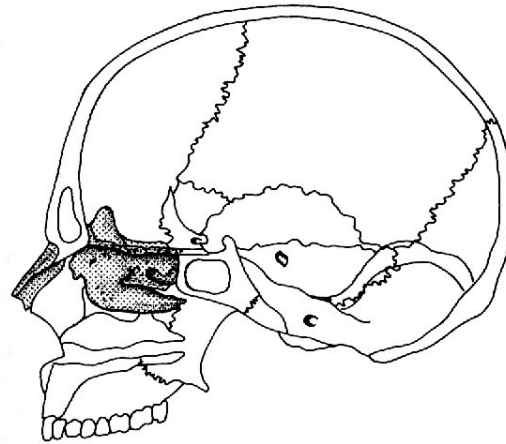


Mediálna plocha pravej čelisti

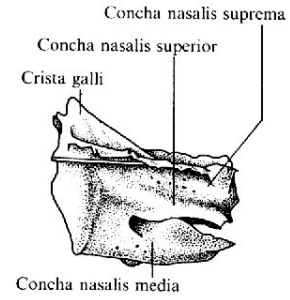


Časť zdola

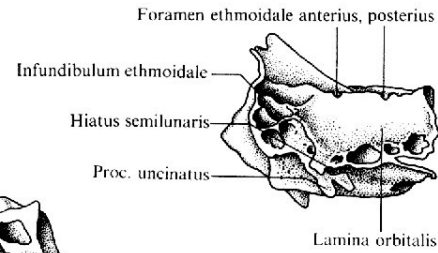
Kost nosní (os nasale)



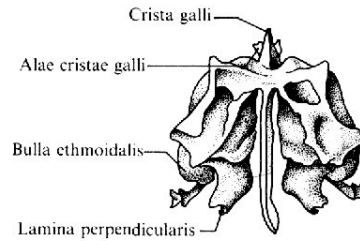
Topografia čuchovej a nosovej kosti



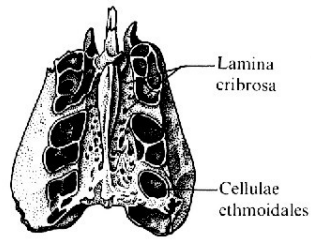
Nazálna plocha čuchovej kosti



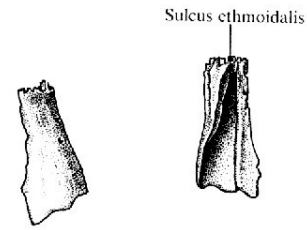
Orbitálna plocha čuchovej kosti



Čuchová kosť zozadu

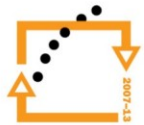


Čuchová kosť zhora

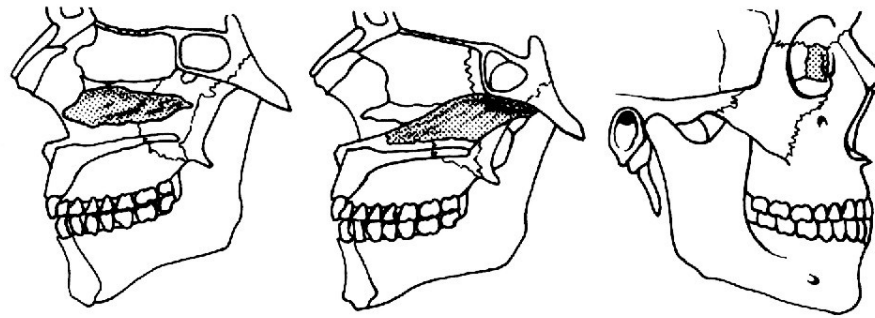


Vonkajšia plocha Vnútna plocha

Ľavá nosová kosť



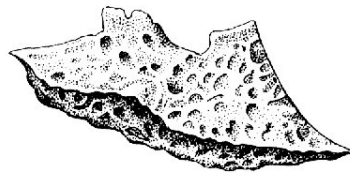Kost slzná (os lacrimale), kost radličná (vomer), dolní skořepa nosní (concha nasalis inferior)



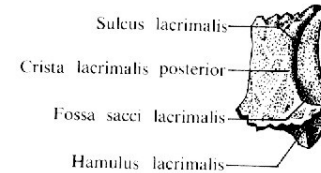
Topografia dolnej nosovej mušle

Topografia čeriesla

Topografia slznej kosti



Mediálna plocha pravej dolnej nosovej mušle



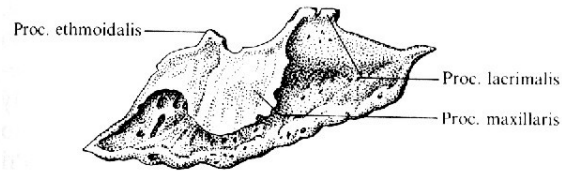
Sulcus lacrimalis

Crista lacrimalis posterior

Fossa sacci lacrimalis

Hamulus lacrimalis

Laterálna plocha pravej slznej kosti

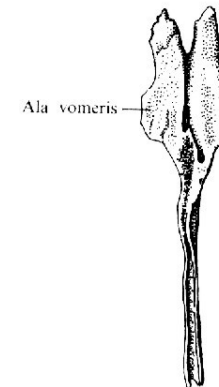


Proc. ethmoidalis

Proc. lacrimalis

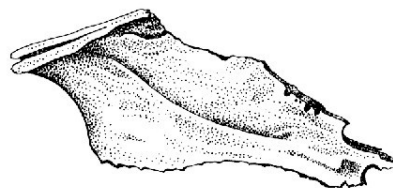
Proc. maxillaris

Laterálna plocha pravej dolnej nosovej mušle



Ala vomeris

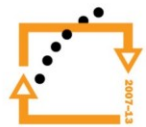
Čerieslo zhora



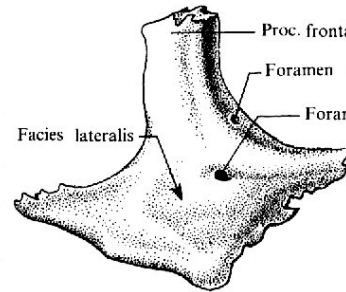
Laterálna plocha čeriesla



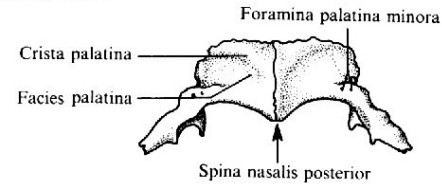
EVROPSKÁ UNIE



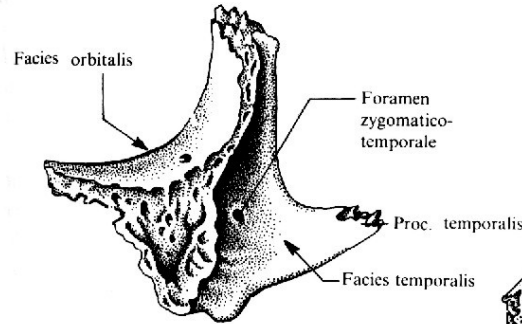
Kost lící, jařmová (os zygomaticum) a kost patrová (os palatinum)



Laterálna plocha pravej jařmovej kosti

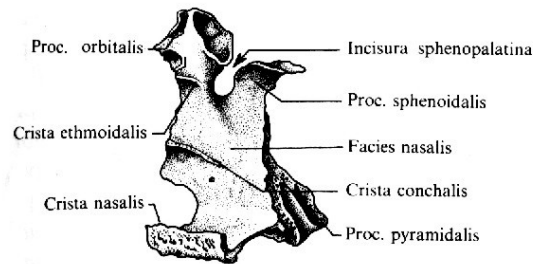
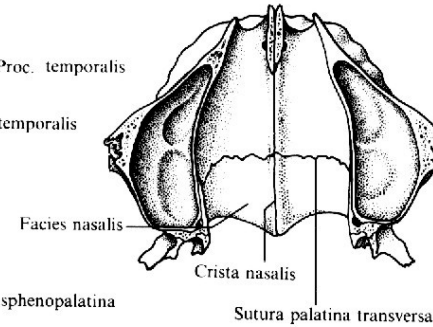


Orálna plocha podnebných kostí

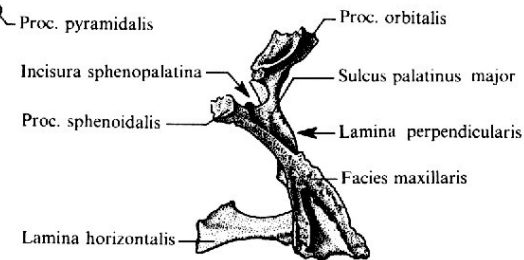


Mediálna plocha pravej jařmovej kosti

Nazálna plocha kostného podnebia

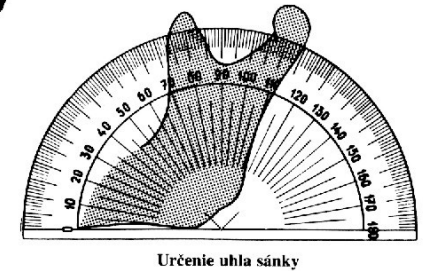
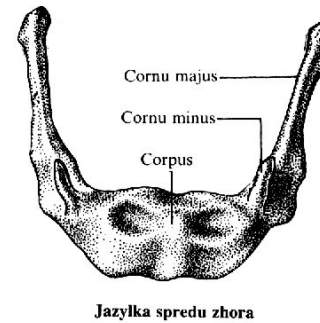
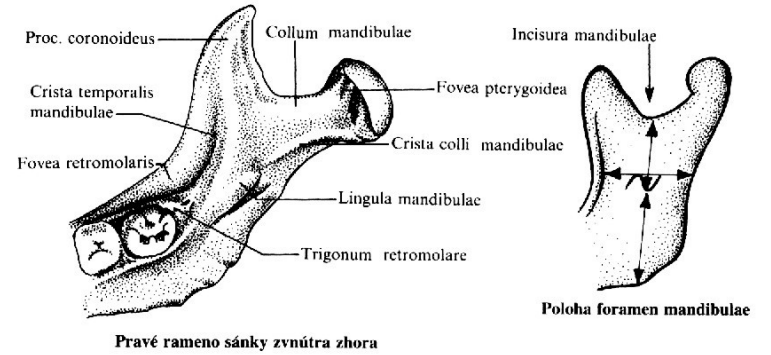
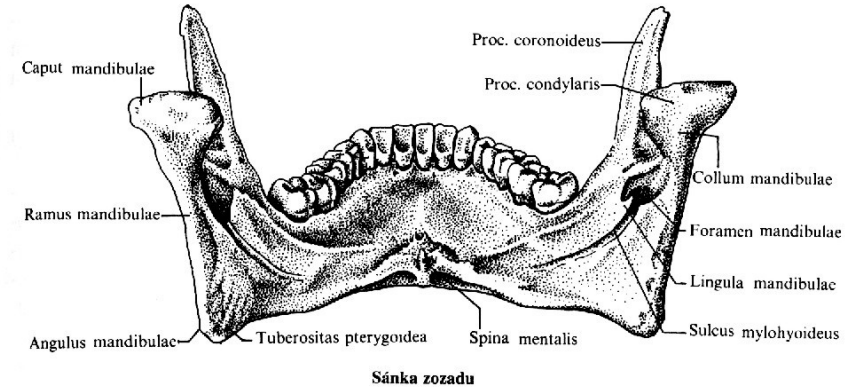
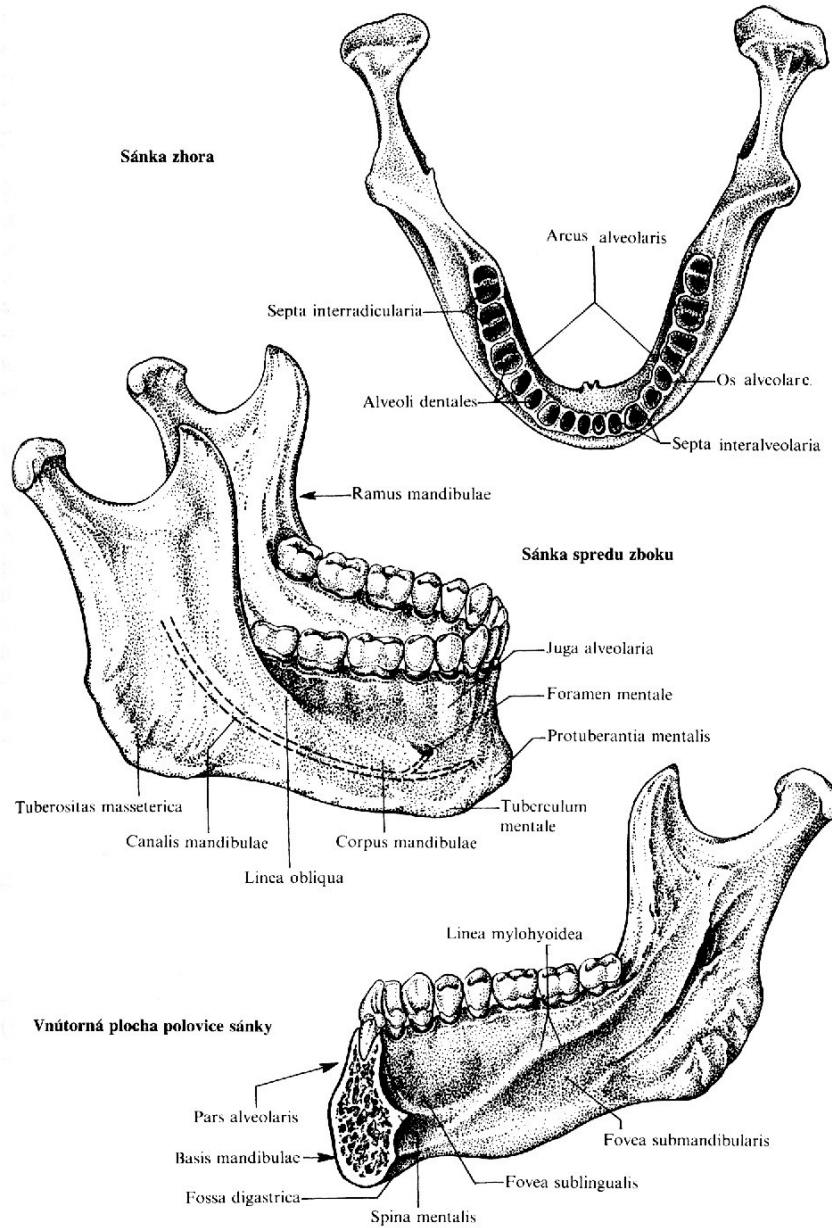


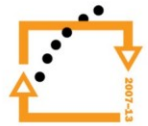Mediálna plocha pravej podnebnjej kosti



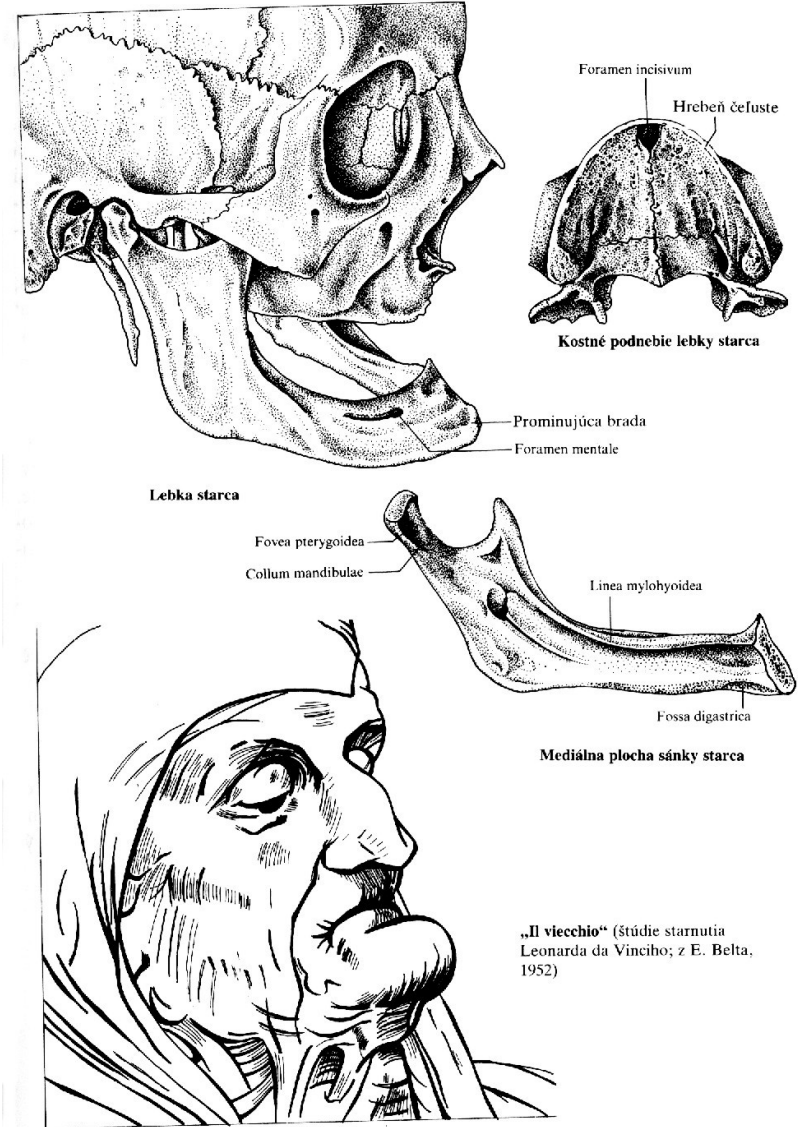
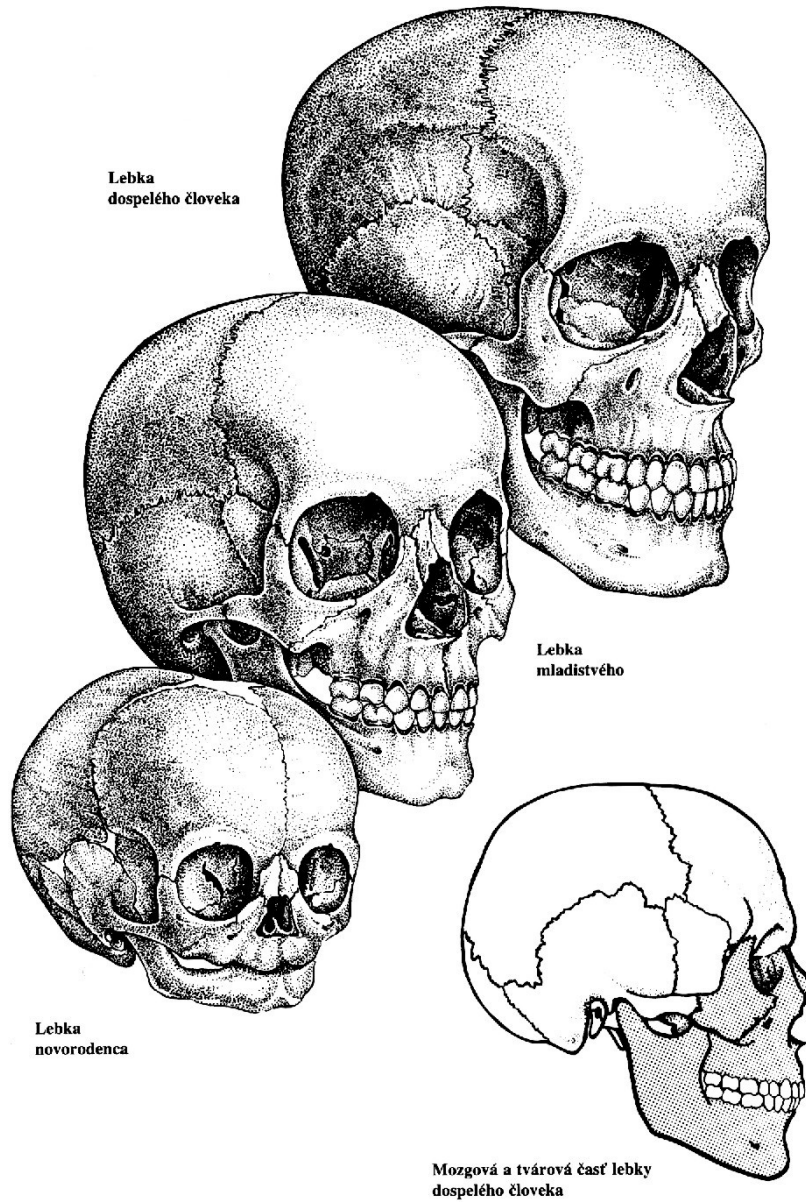
Pravá podnebná kosť zozadu

Dolní čelist (mandibula) a jazyk (os hyoideum)

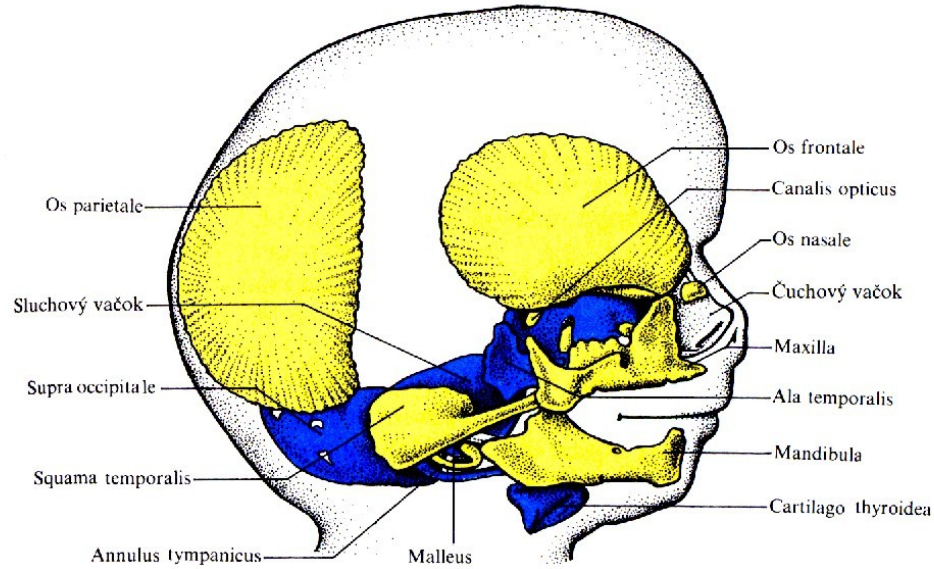




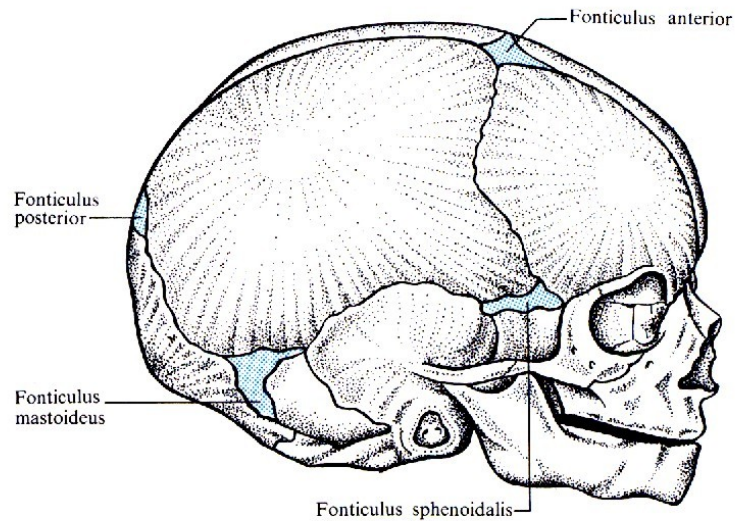
Lebka



Fonticuli a lebka novorozence



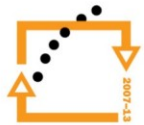
Model lebky 80 mm dlouhého plodu (chondrokranium modré, desmokranium žlté; podľa Hertwiga z W. J. Hamiltona, J. D. Boyda a H. W. Mossmana, 1976)



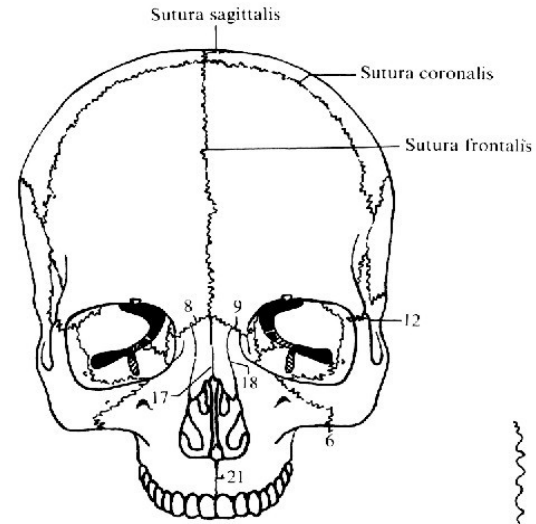
Lebka novorođenca



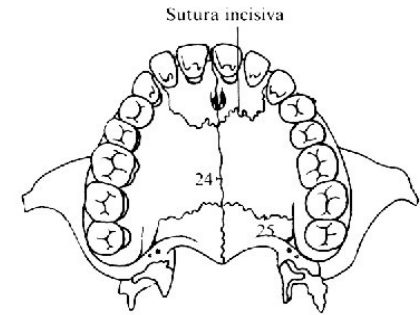
EVROPSKÁ UNIE



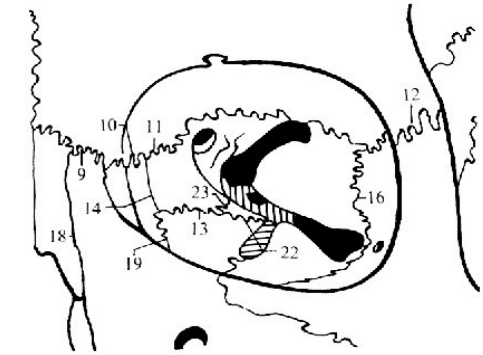
Lebeční švy



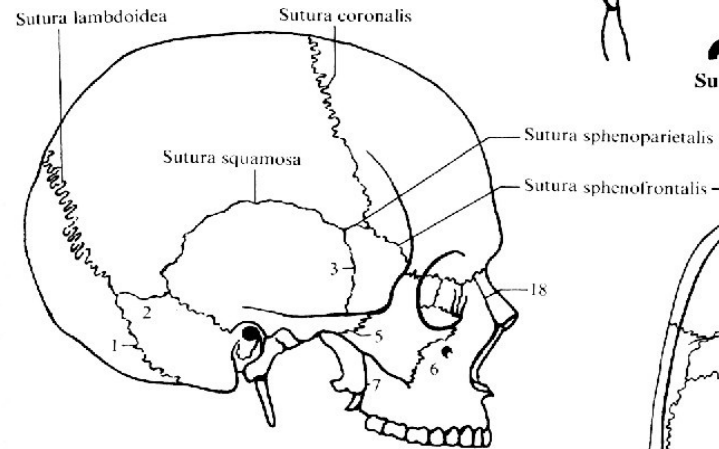
Sutúry lebky spredu



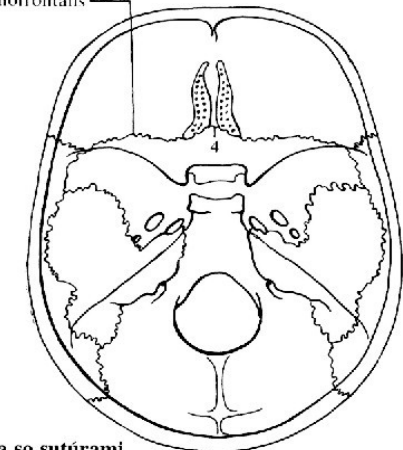
Sutúry tvrdého podnebia



Sutúry ľavej očníce spredu

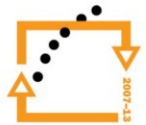
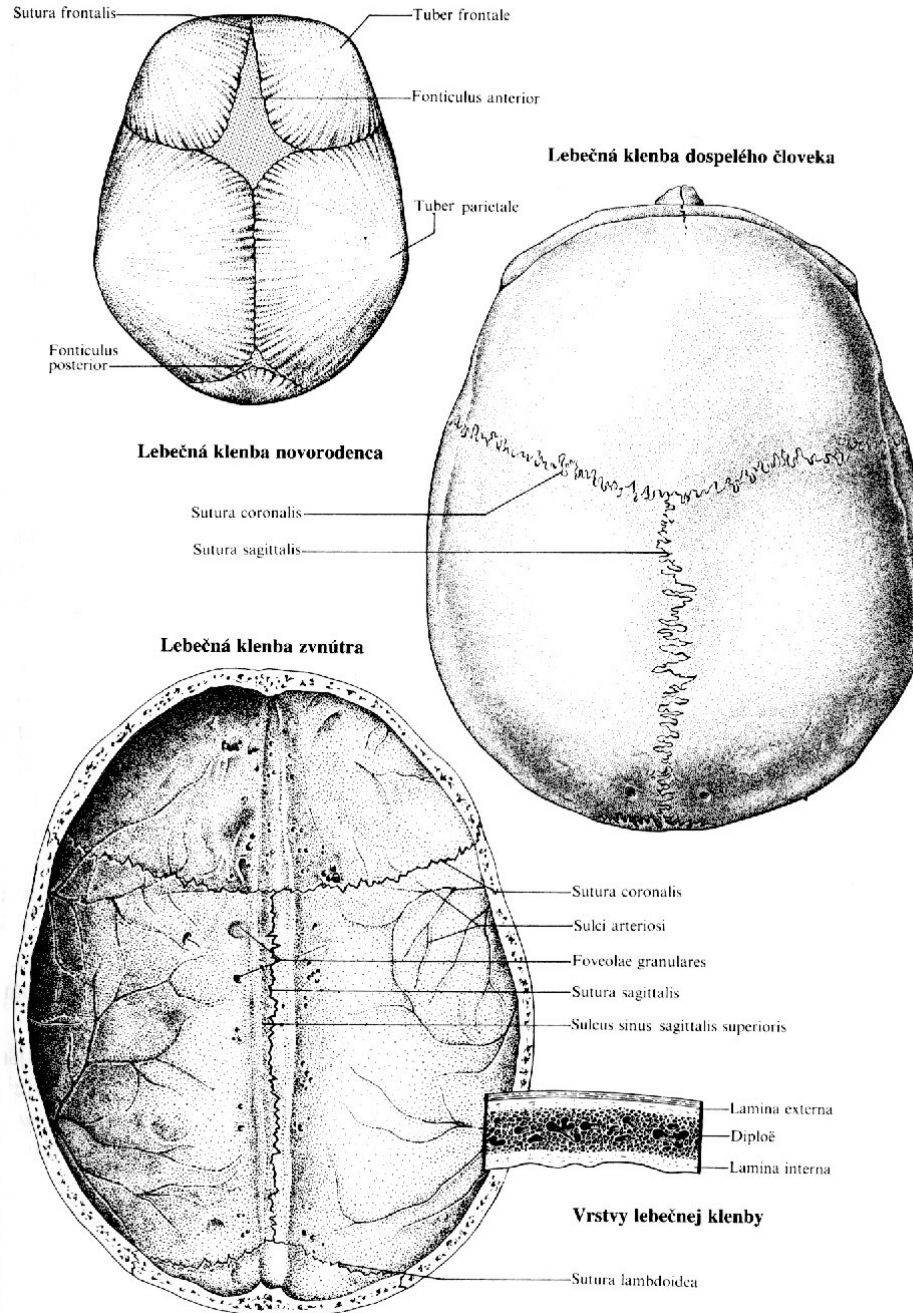


Sutúry lebky sprava

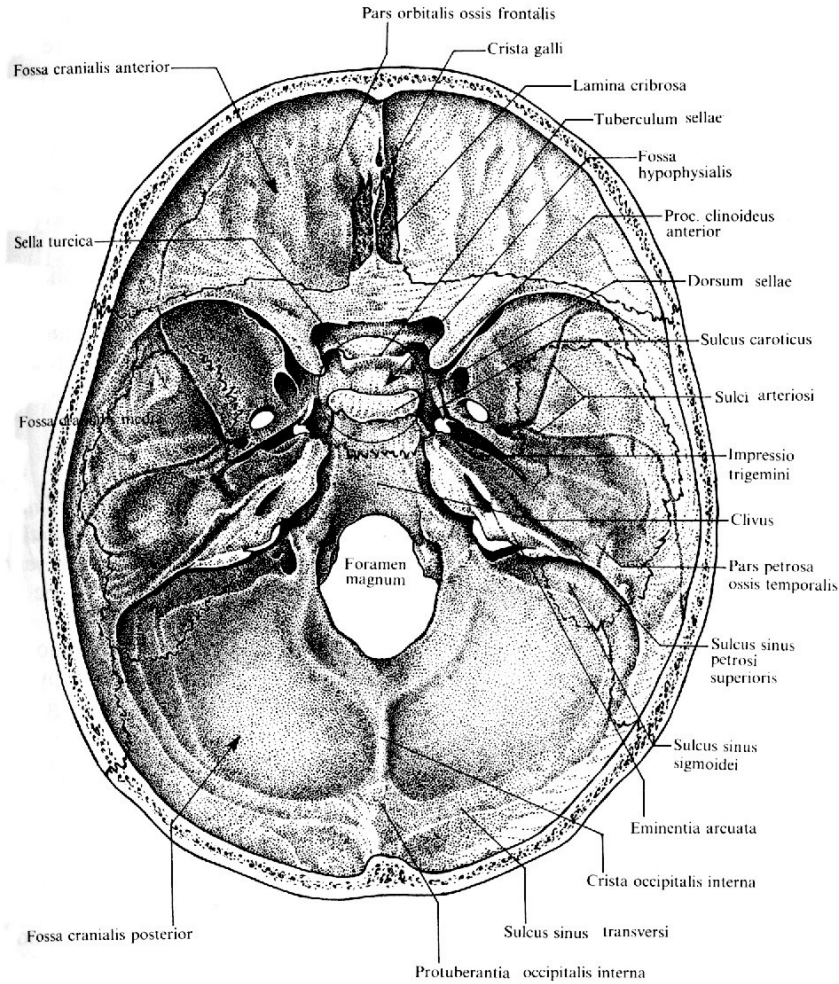


Vnútrotná lebečná spodina so sutúrami

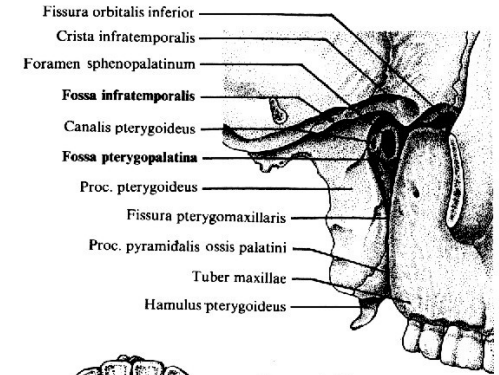
Klenba lebeční (calvaria)



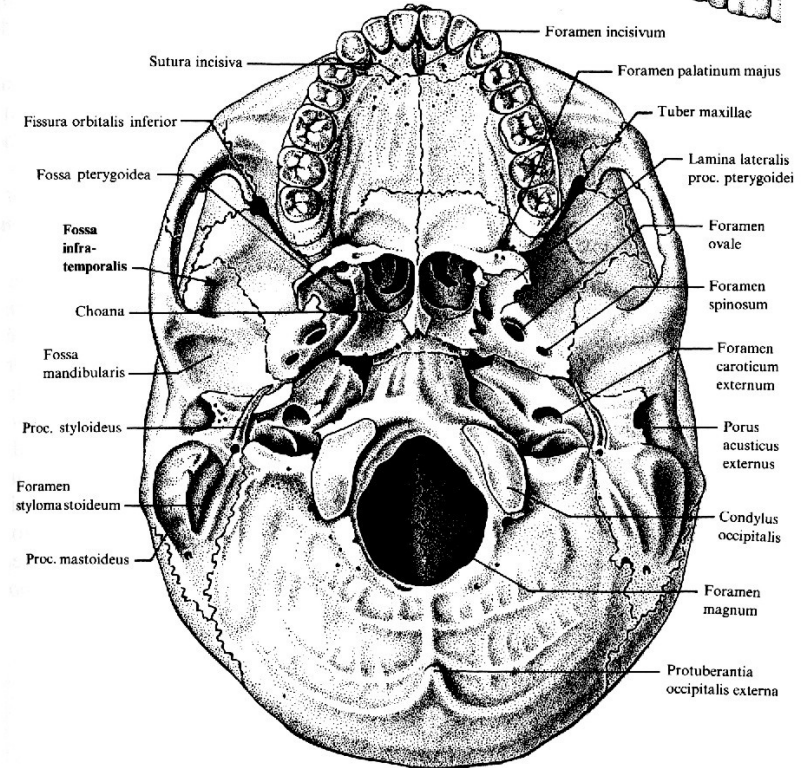
Spodina (basis cranii) shora a zespodu



Vnitřní lebeční spodina



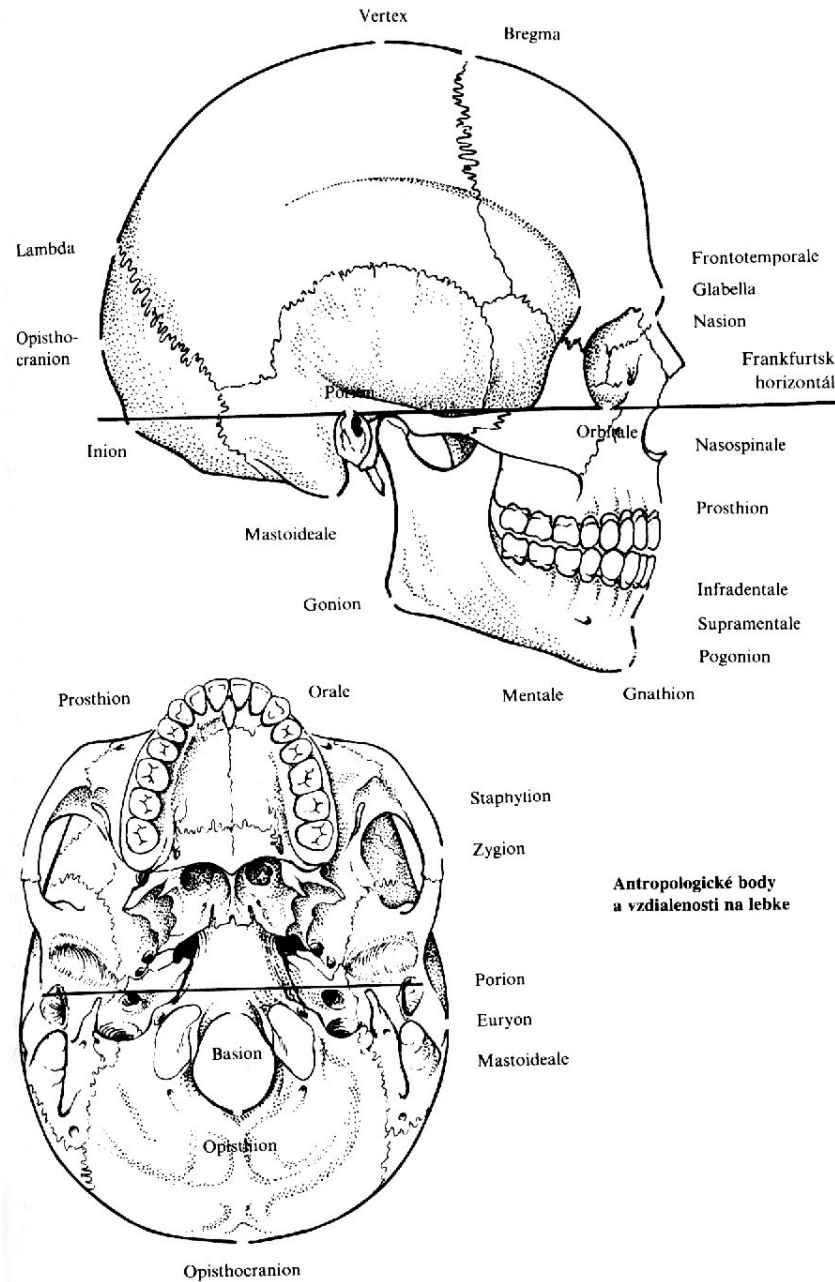
Křídlovopodnebná jama z boku



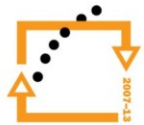
Vonkájšia lebeční spodina



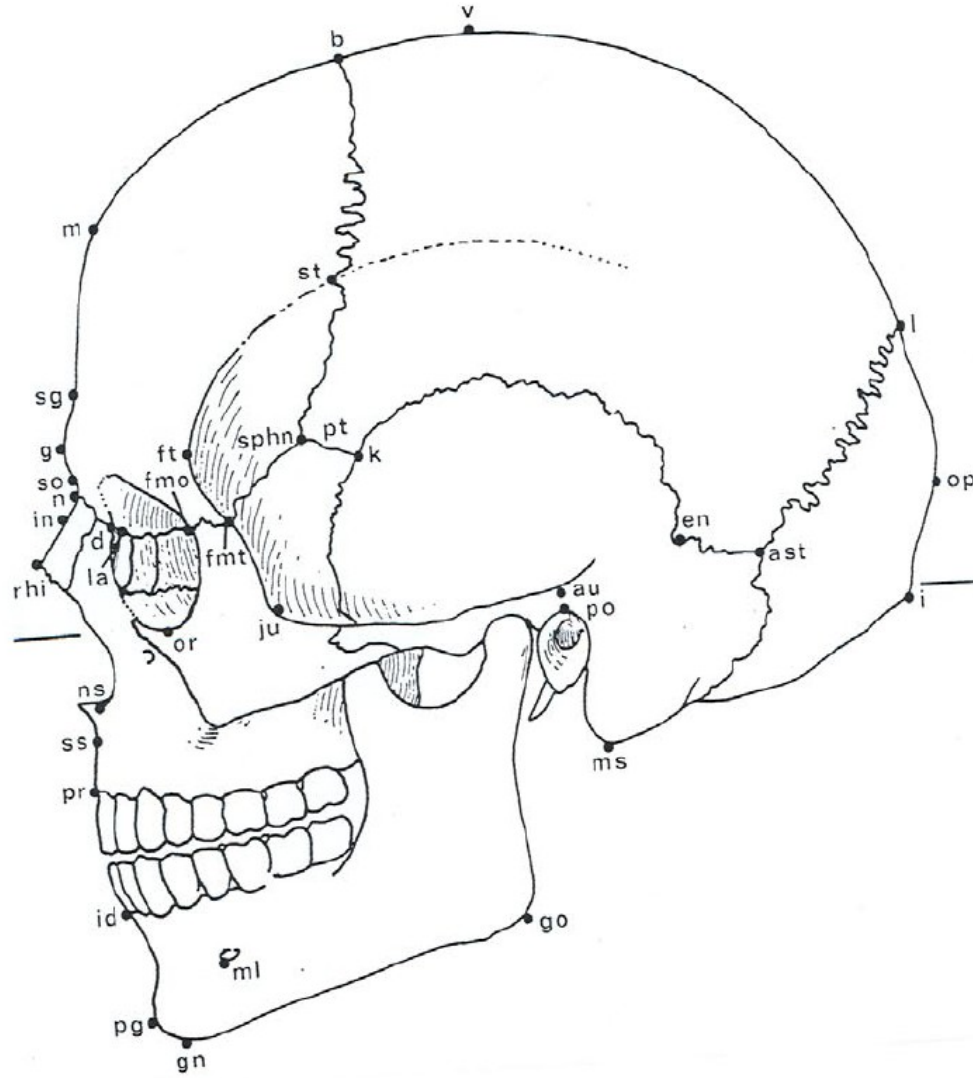
Kosti lebky (antropometrické body)



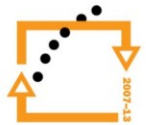
EVROPSKÁ UNIE



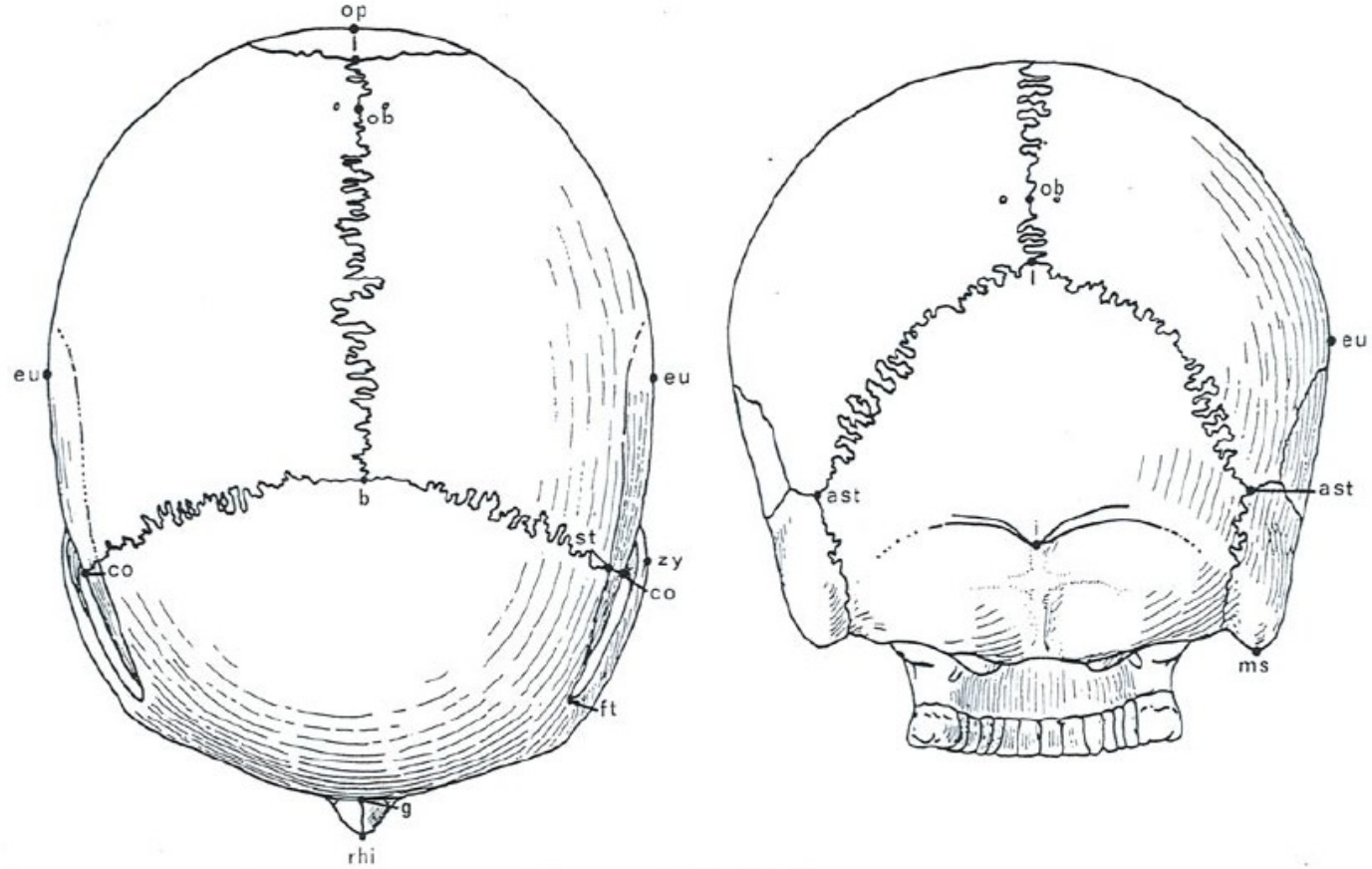
Kraniometrické body v norma lateralis



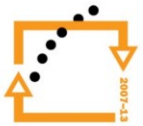EVROPSKÁ UNIE



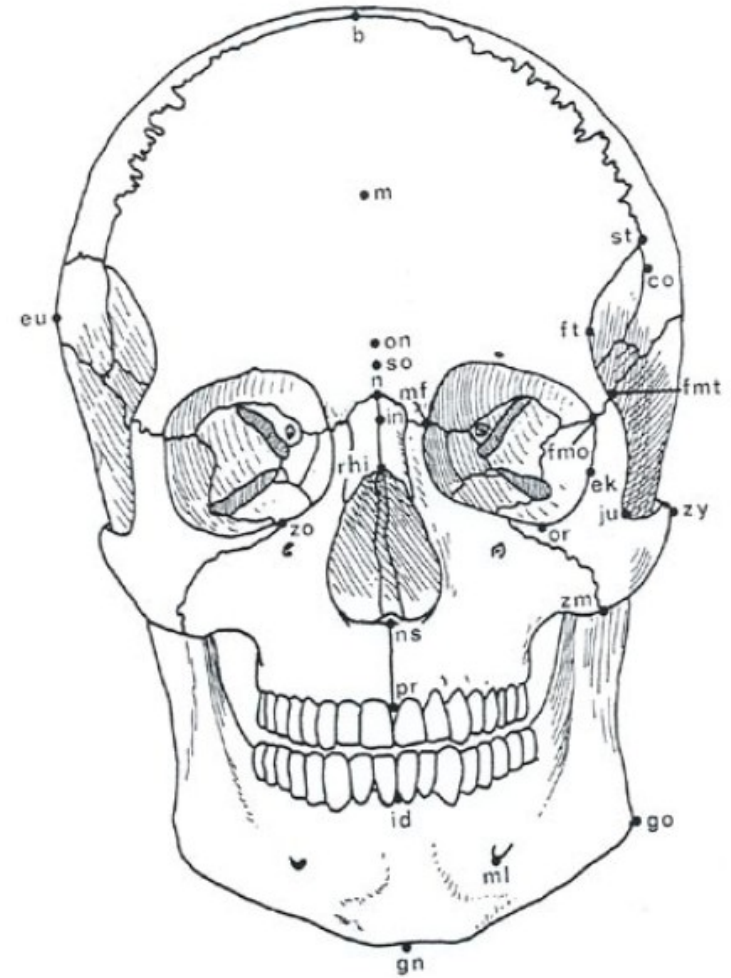
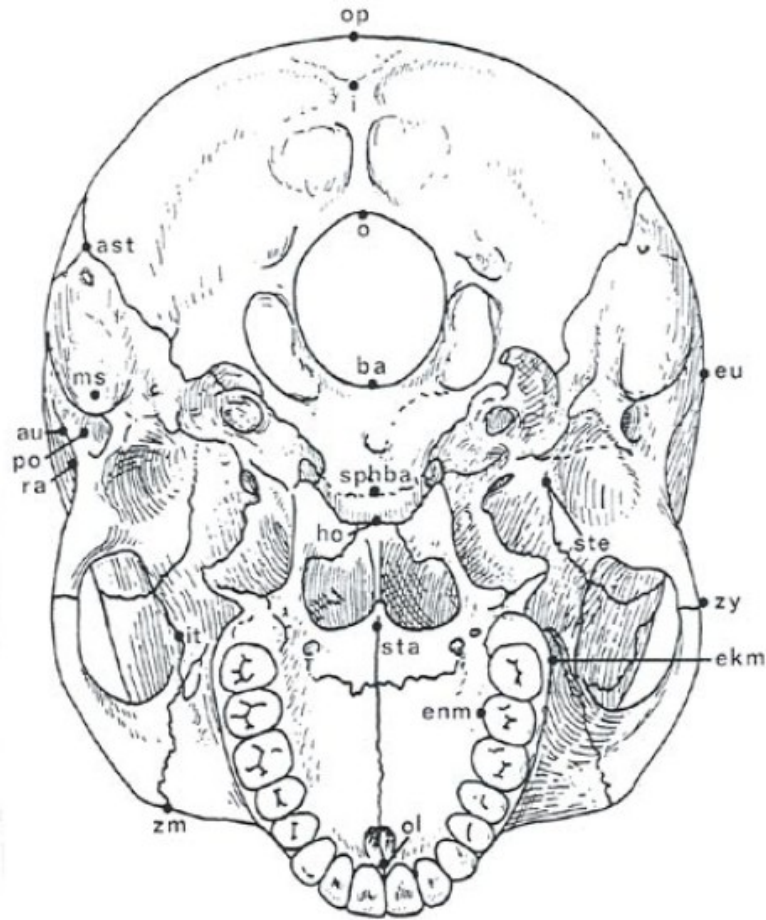
Kraniometrické body v norma verticalis a occipitalis



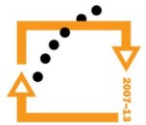
EVROPSKÁ UNIE



Kraniometrické body v norma basilaris a frontalis

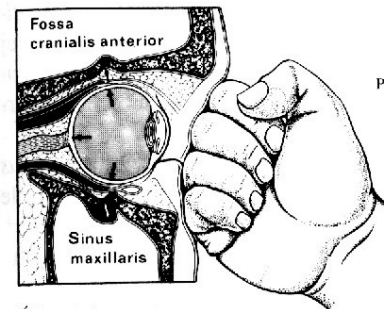
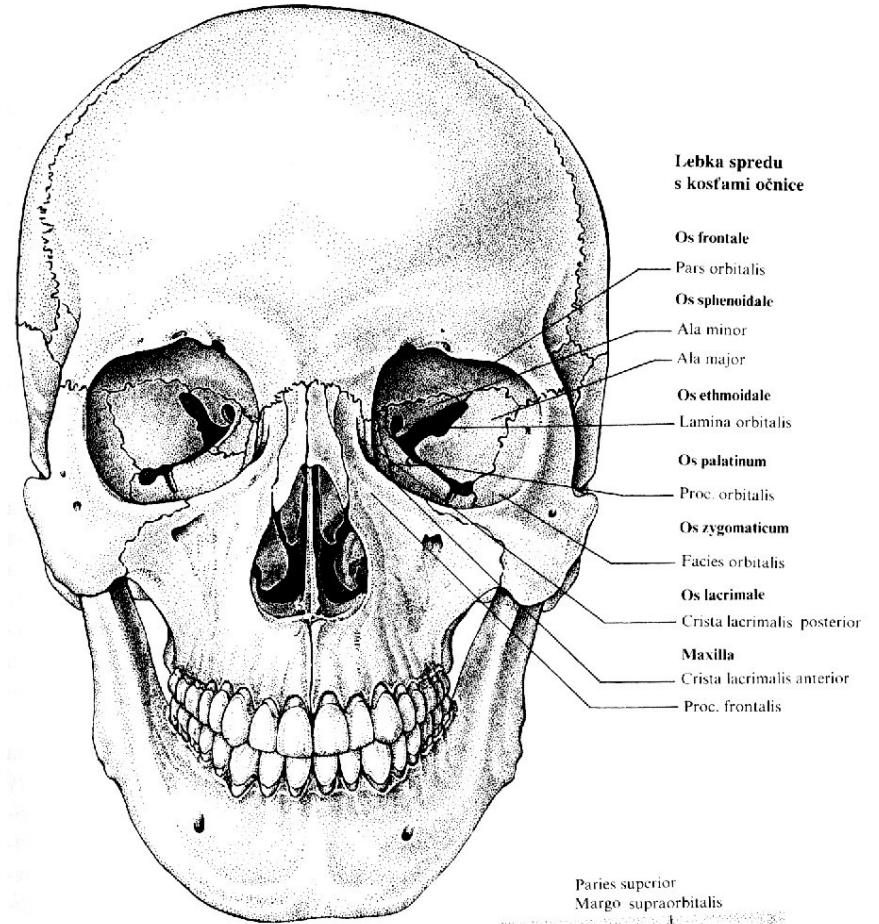


EVROPSKÁ UNIE

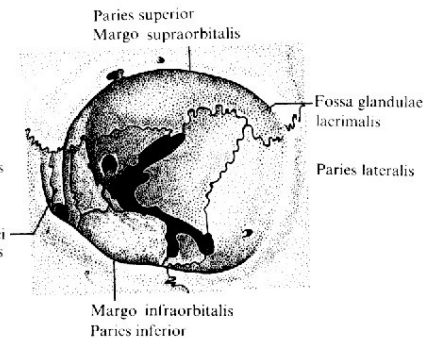


Na tvorbě očnice se podílí:
os frontale, os lacrimale, os
ethmoidale, os sphenoidale, os
zygomaticum a maxilla

Lebka zepředu a očnice



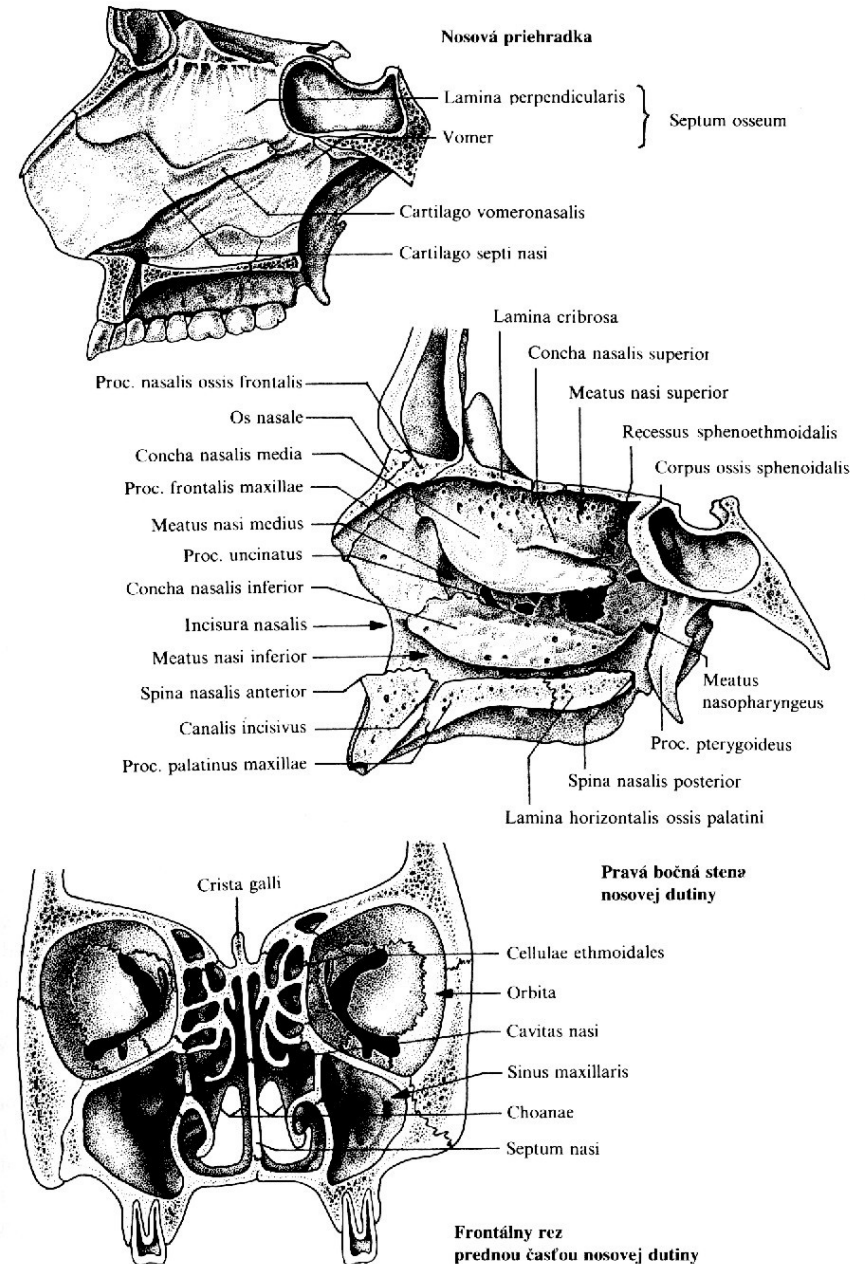
Úder páskou na oko
(angl. blow-out-fracture)



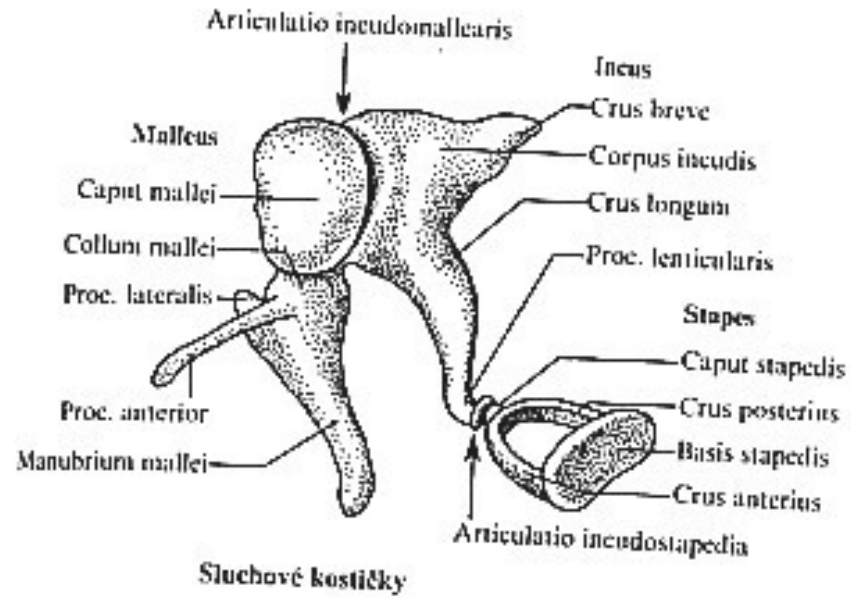
Pohľad do ľavej očnice

Na tvorbě dutiny nosní se podílí:
Maxilla, os palatinum, os vomer, ossa
nasalia, os sphenoidale, os lacrimale,
os ethmoidale, 3 párové nosní skořepy
(conchae nasales superior, media a
inferior)

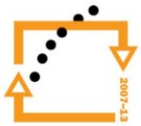Dutina nosní



Sluchové kůstky



EVROPSKÁ UNIE



Postkraniální skelet

Kostra osy tělní - obratle (*vertebrae*)

- kost křížová (*os sacrum*)
- kost kostrční (*os coccygis*)
- žebra (*costae*)
- kost hrudní (*sternum*)

Kostra horní končetiny - kosti pletence (*clavicula, scapula*)

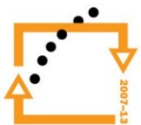- kosti volné končetiny (*humerus, radius, ulna, ossa carpi, ossa metacarpi, ossa digitorum manus*)

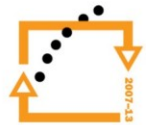
Kostra dolní končetiny - kosti pletence (*os coxae – os ilium, os ischii, os pubis*)

- kosti volné končetiny (*femur, patella, tibia, fibula, ossa tarsi, ossa metatarsi, ossa digitorum pedis*)

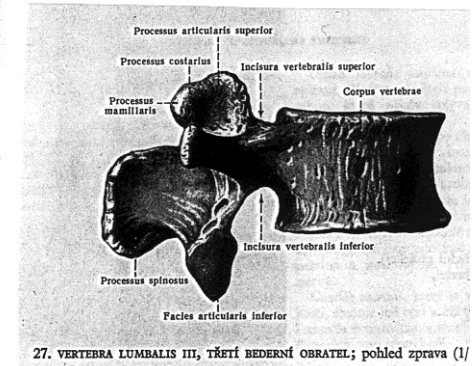
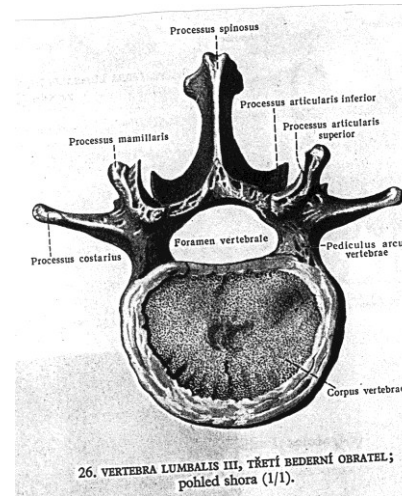
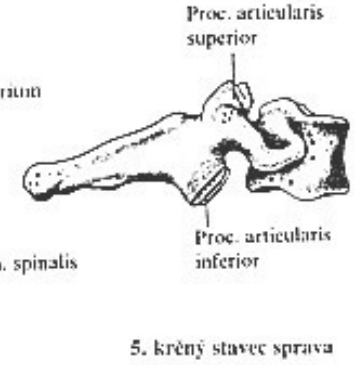
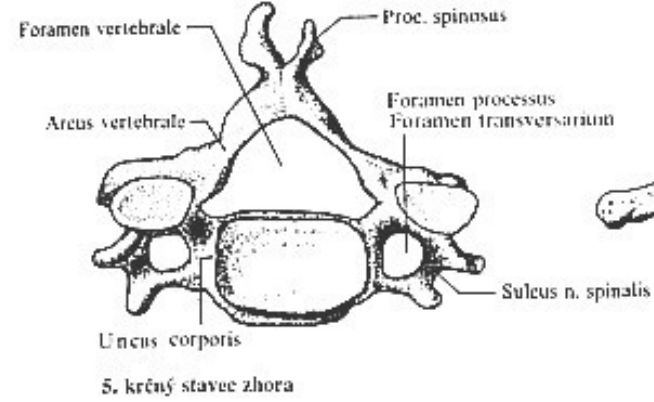
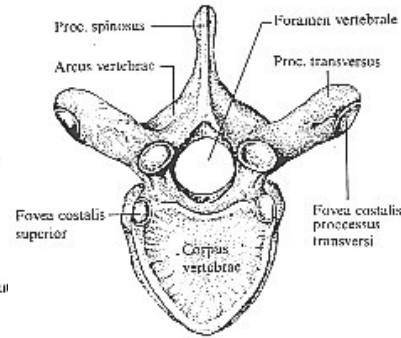
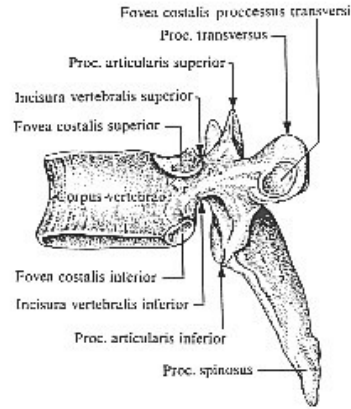
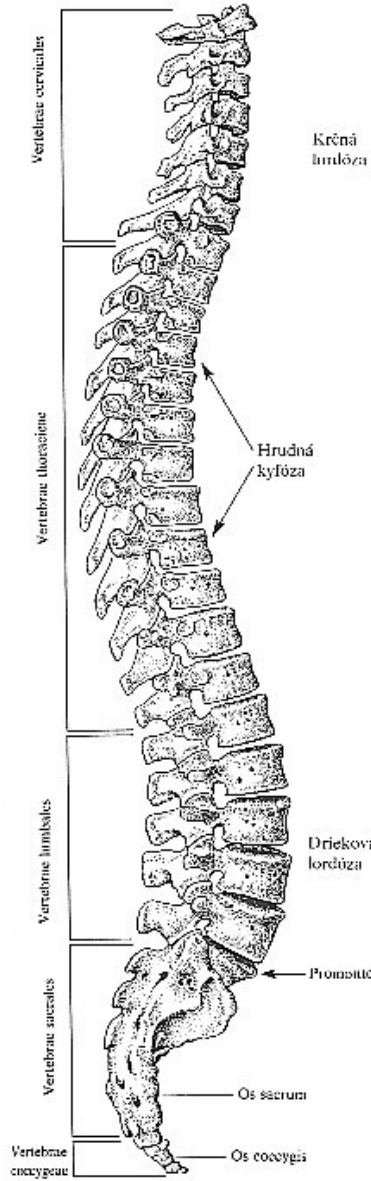


EVROPSKÁ UNIE

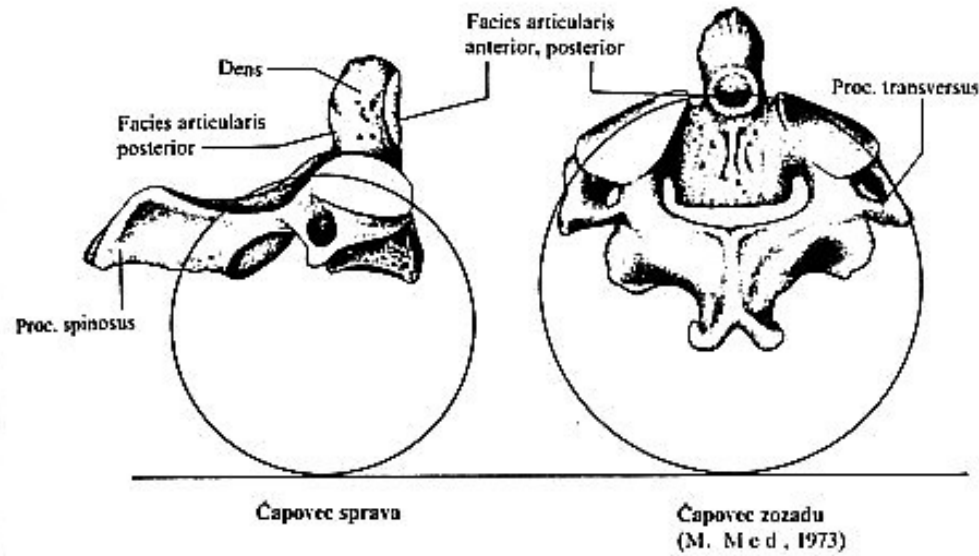
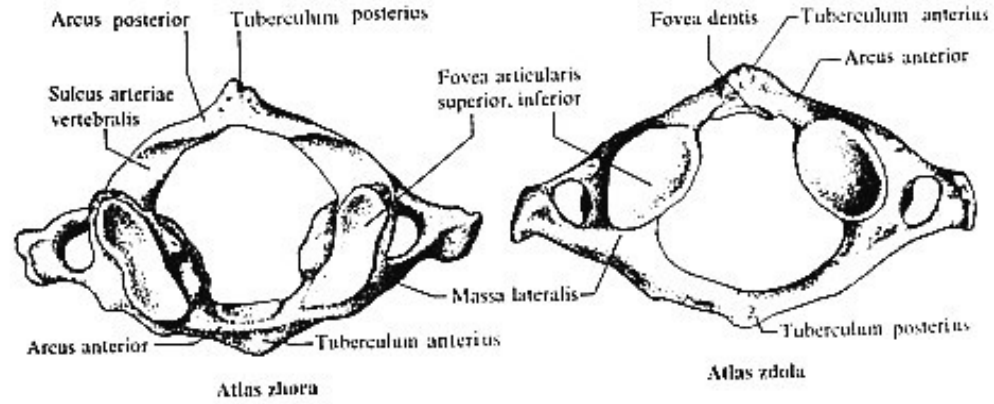




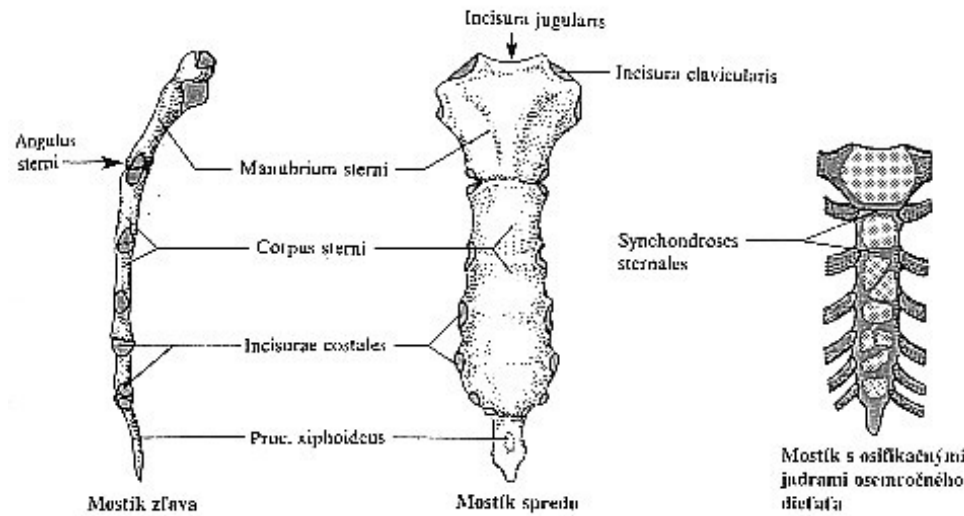
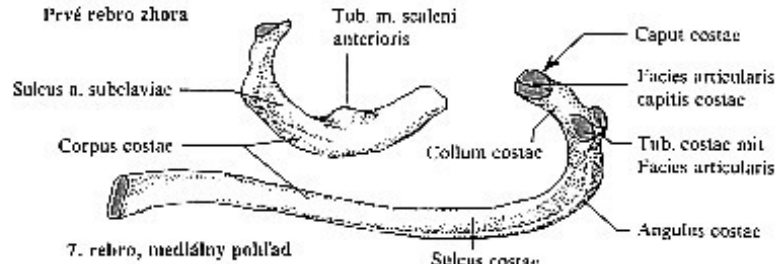
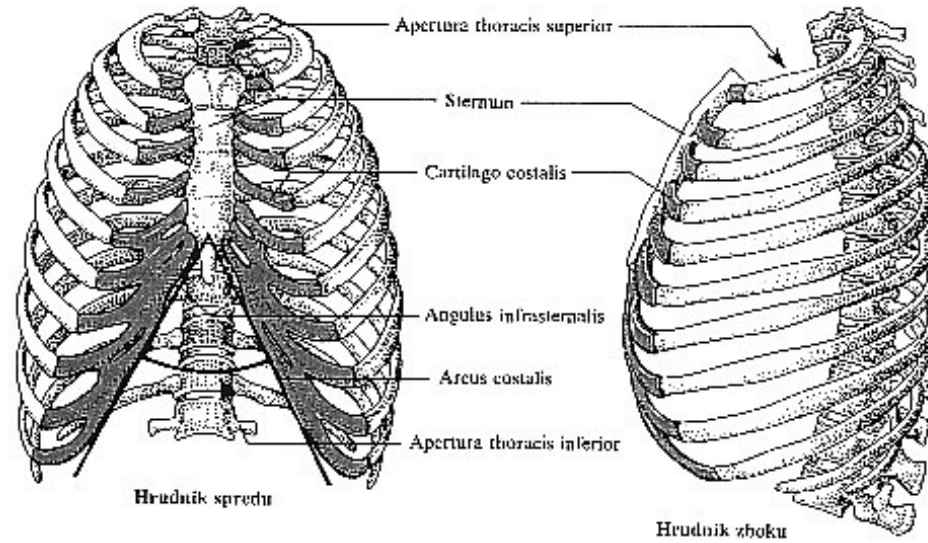
Páteř a obratle



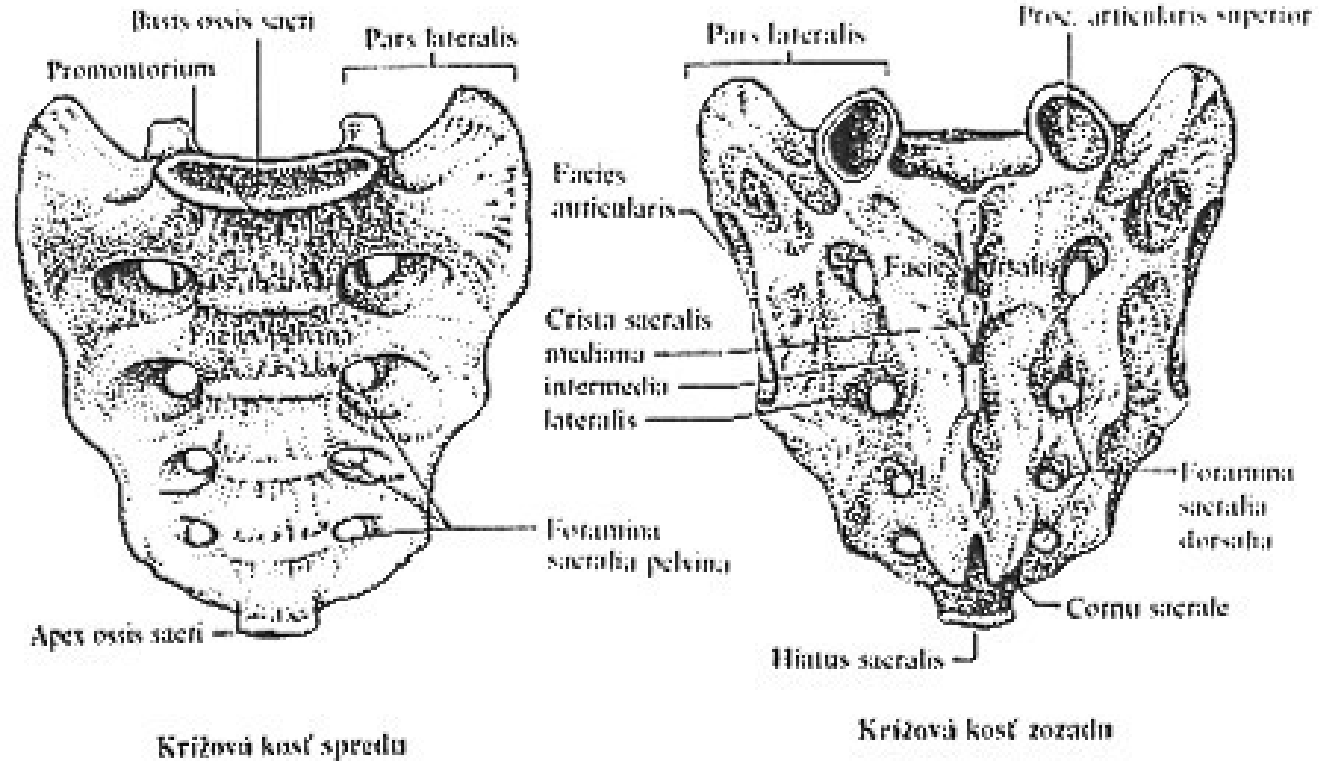
Atlas a axis



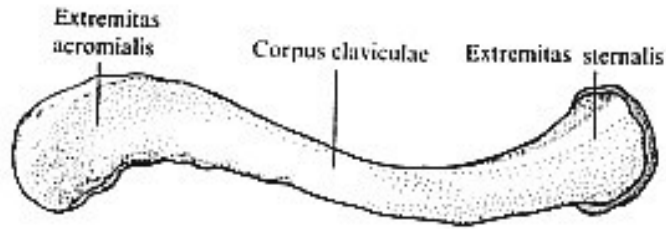
Hrudník



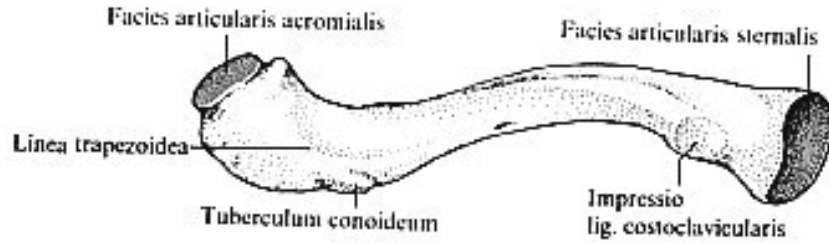
Sacrum



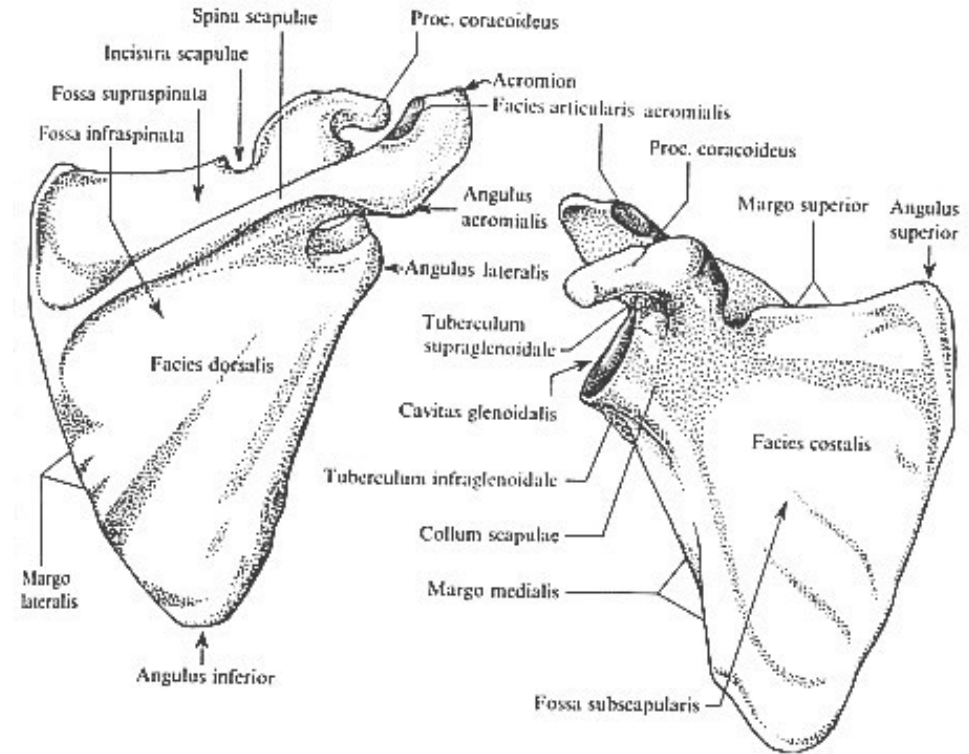
Kostra horní končetiny - pletenec



Pravá ključna kosť zhora



Pravá ključna kosť zdola



Pravá lopatku zozadu

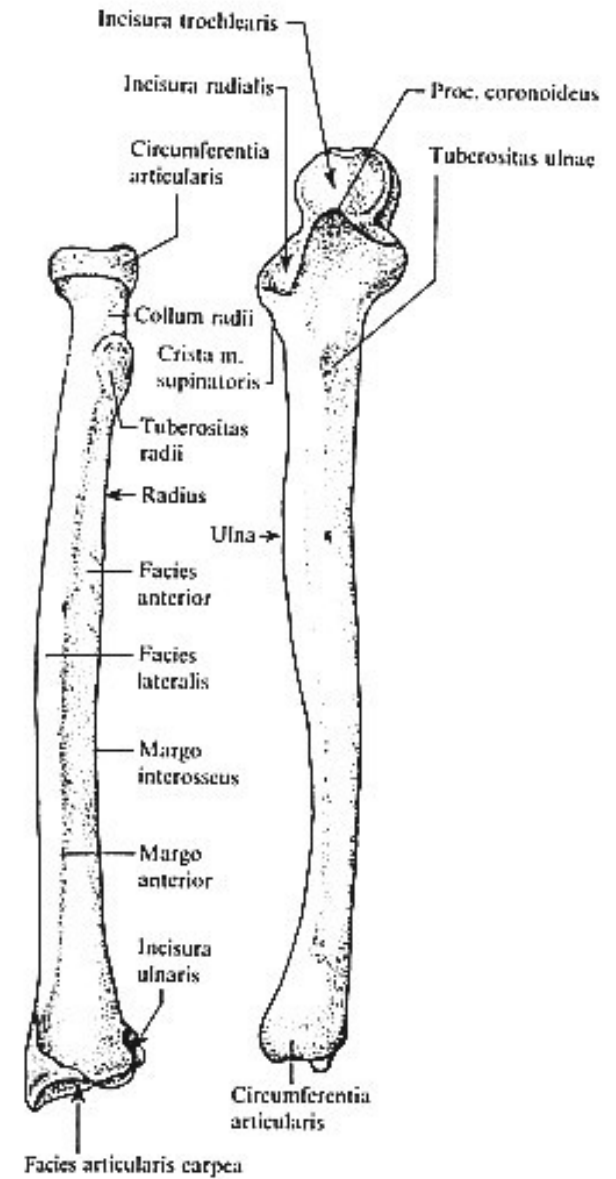
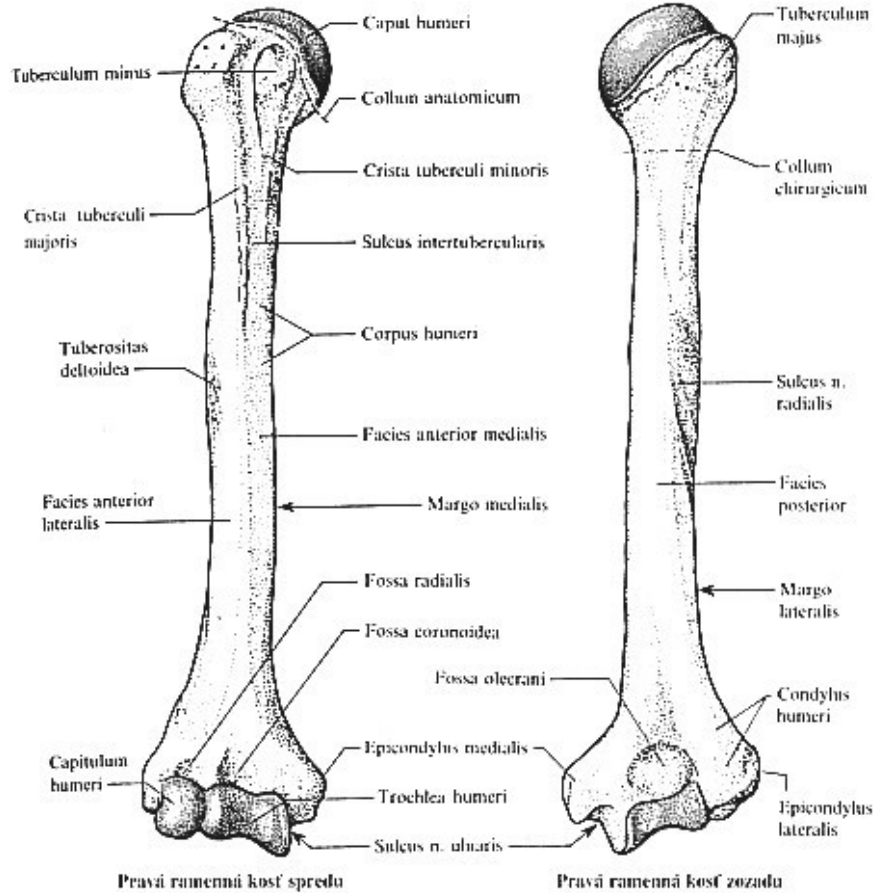
Pravá lopatku spredu



EVROPSKÁ UNIE



Kosti volné končetiny



EVROPSKÁ UNIE

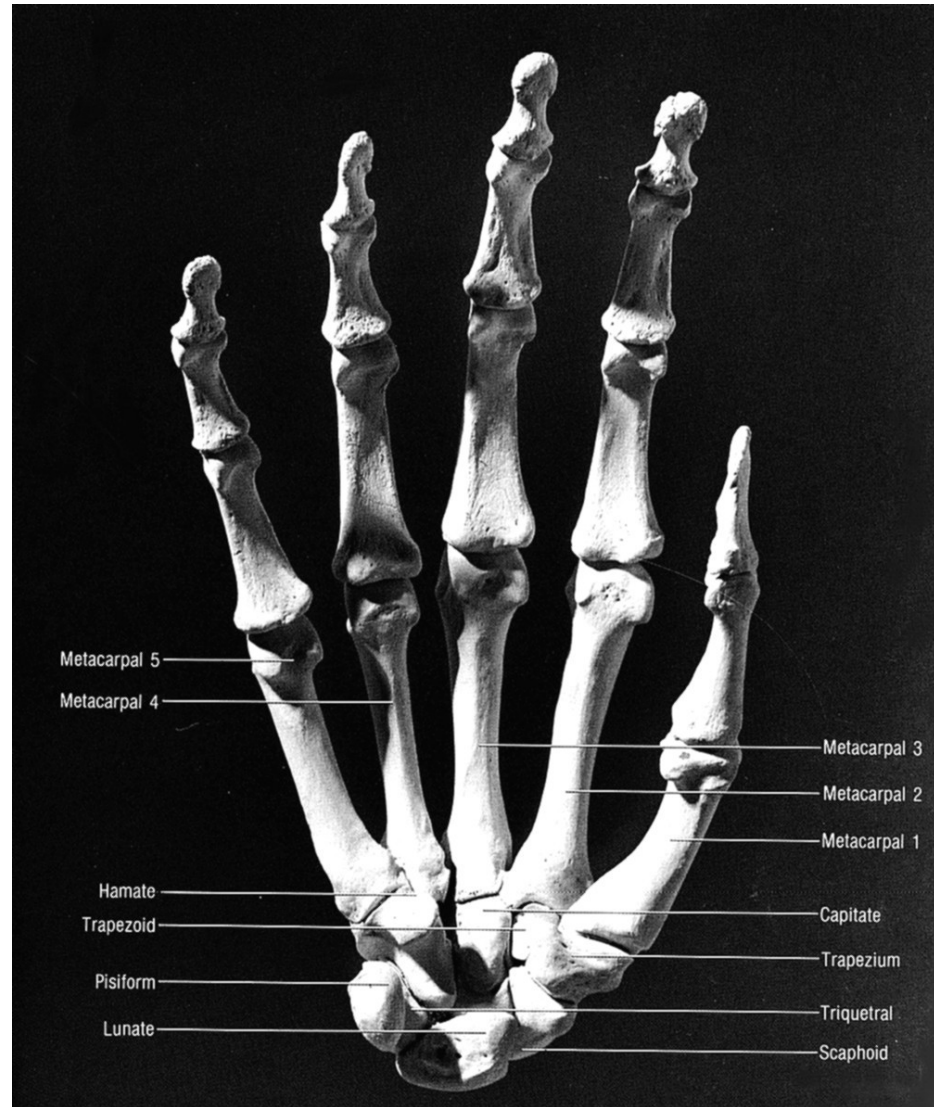


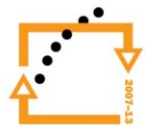


EVROPSKÁ UNIE



Kosti ruky



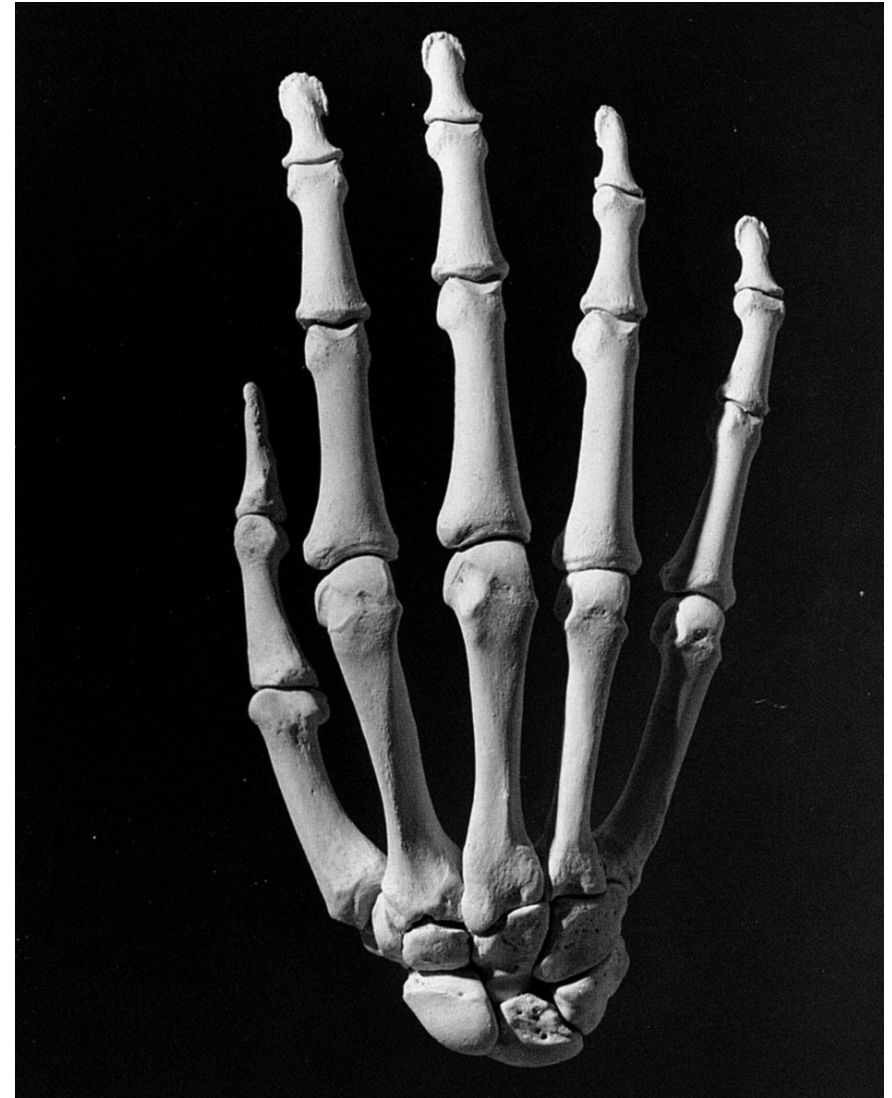


Kosti ruky

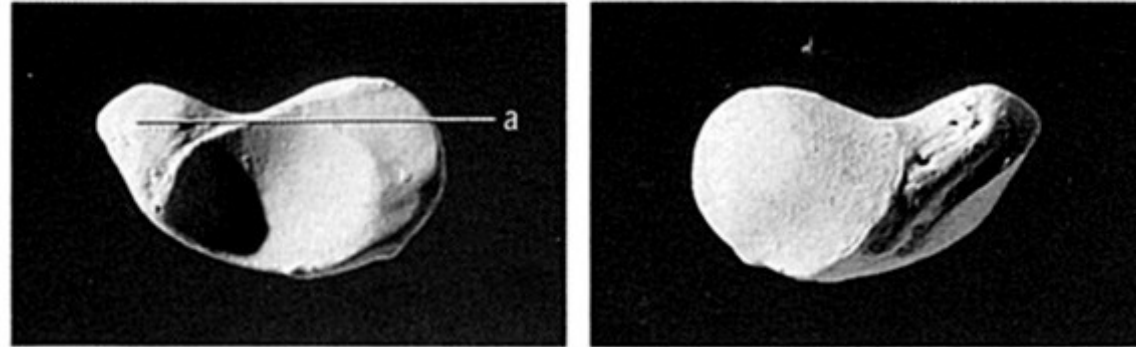
Karpální kůstky (zápěstní)

Proximální řada: kost loďkovitá,
kost poloměsíčitá, kost
trojhranná, kost hráškovitá

Distální řada: kost mnohohranná
větší, kost mnohohranná
menší, kost hlavatá, kost
hákovitá



Kost lodčkovitá (os scaphoideum)



View from the capitate

View from the radius

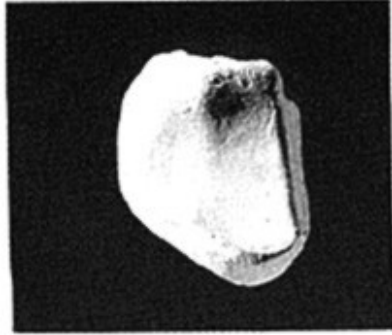
Figure 10.4 Right scaphoid. Palmar is up. Natural size.



EVROPSKÁ UNIE

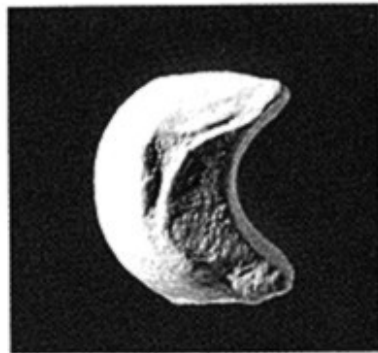


Kost poloměsíčitá (os lunatum)

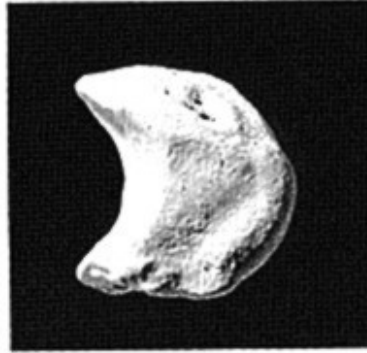


View from the capitale

Figure 10.5 Right lunate. Dorsal is up. Natural size.



View from the scaphoid



View from the triquetral

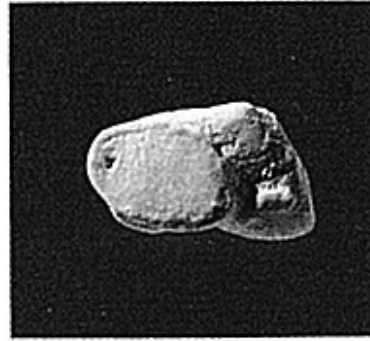Figure 10.6 Right lunate. Palmar is up. Natural size.



EVROPSKÁ UNIE

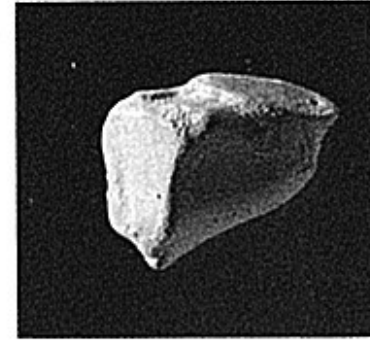

Kost trojhranná (os triquetrum)



Palmar view

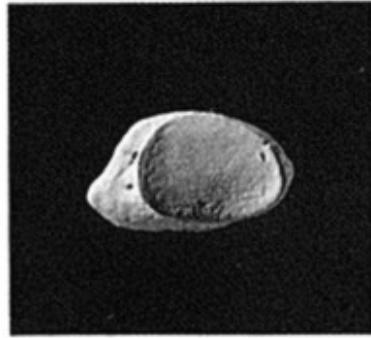
Figure 10.7 **Right triquetrum.**
Lateral is up. Natural size.



View from the hamate

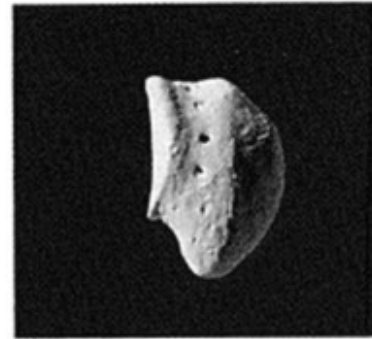
Figure 10.8 **Right triquetrum.**
Palmar is up. Natural size.

Kost hráškovitá (os pisiforme)



View from the triquetral

Figure 10.9 **Right pisiform.**
Distal is toward the left.
Natural size.



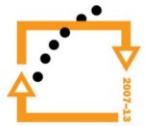View from the proximal,
palmar hamate end (lateral)

Figure 10.10 **Right pisiform.** The
triquetral facet is up and faces the
left (dorsal). Natural size.

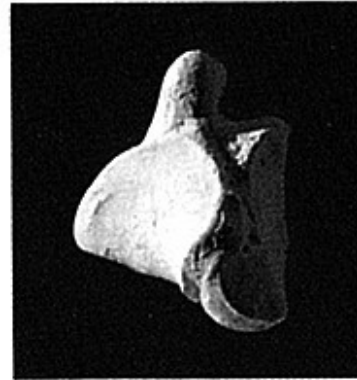


EVROPSKÁ UNIE

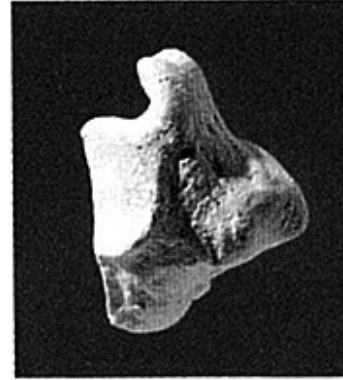




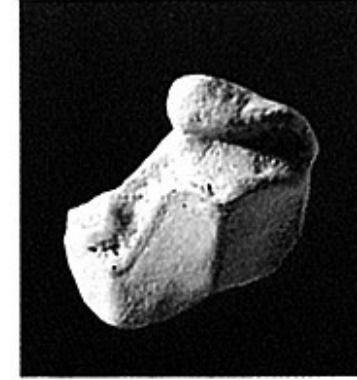
Kost mnohohranná větší (os trapezium)



View from the MC-2
base



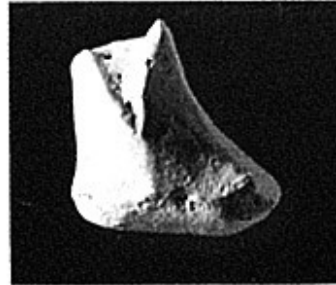
View from the lateral
scaphoid end



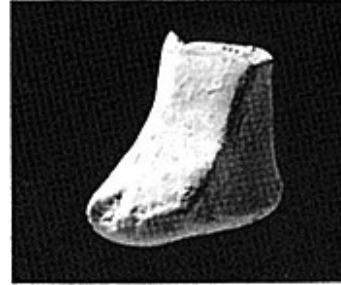
View from the
scaphoid–trapezoid
boundary (from medial)

Figure 10.11 **Right trapezium.** Palmar is up. Natural size.

Kost mnohohranná menší (os trapezoideum)



View from the
distalmost trapezium



View from the capitate-
scaphoid boundary
(from proximal)

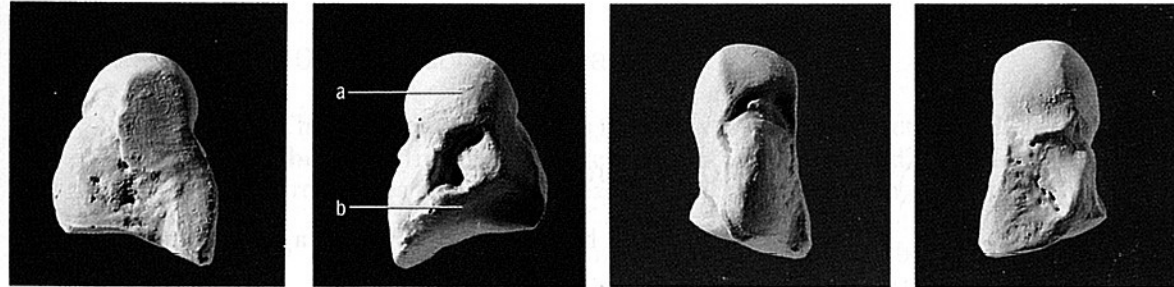
Figure 10.12 **Right trapezoid.** Palmar is up. Natural size.



EVROPSKÁ UNIE



Kost hlavatá (os capitatum)



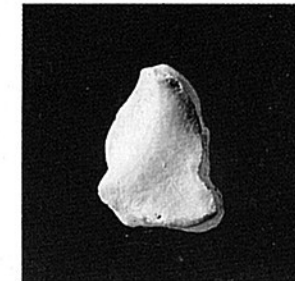
View from the hamate

View from the scaphoid and
trapezoid (from lateral)

Palmar view

Dorsal view

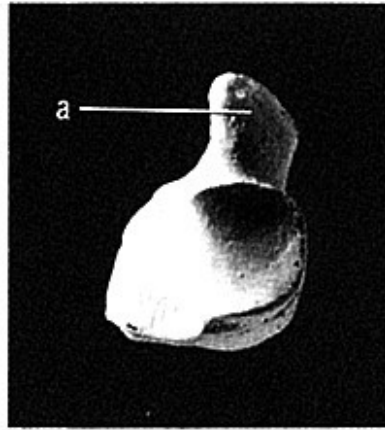
Figure 10.13 Right capitate. Proximal is up. Natural size.



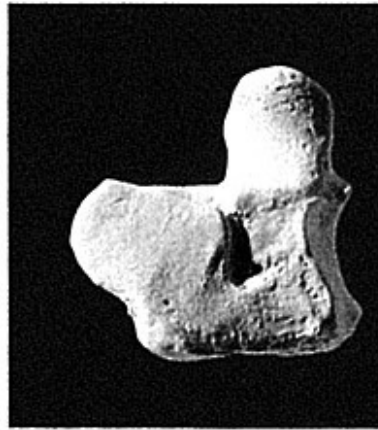
View from the MC-3 base

Figure 10.14 Right capitate. Palmar is up. Natural size.

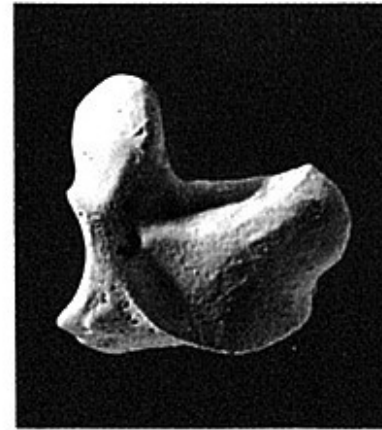Kost hákovitá (os hamatum)



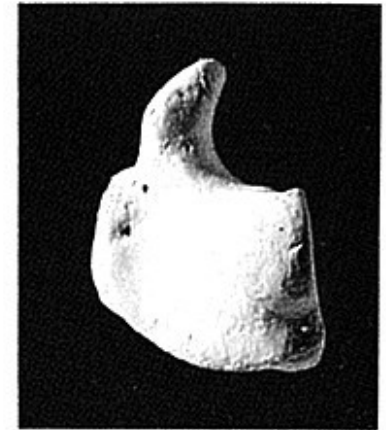View from the MC-4 and
MC-5 bases



View from the capitate



View from the triquetral



View from the lunate

Figure 10.15 **Right hamate.** Palmar is up. Natural size.



Záprstní kosti (ossa metacarpi) a kosti prstů ruky (phalanges)

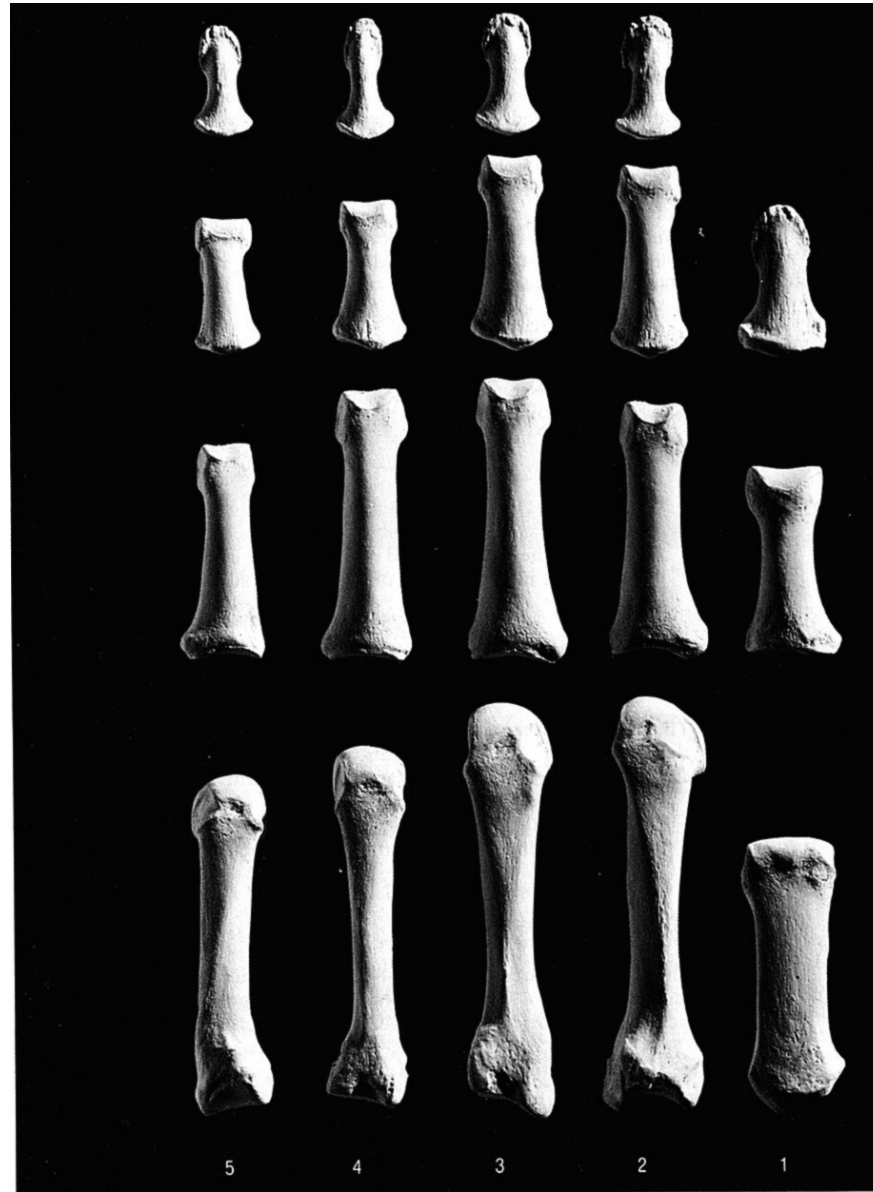
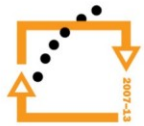


Figure 10.16 Right hand, palmar (anterior), rays 1–5, showing the metacarpals and the proximal, intermediate, and distal hand phalanges. Distal is up, lateral is toward the right. Natural size.



Záprstní kosti a kosti prstů ruky

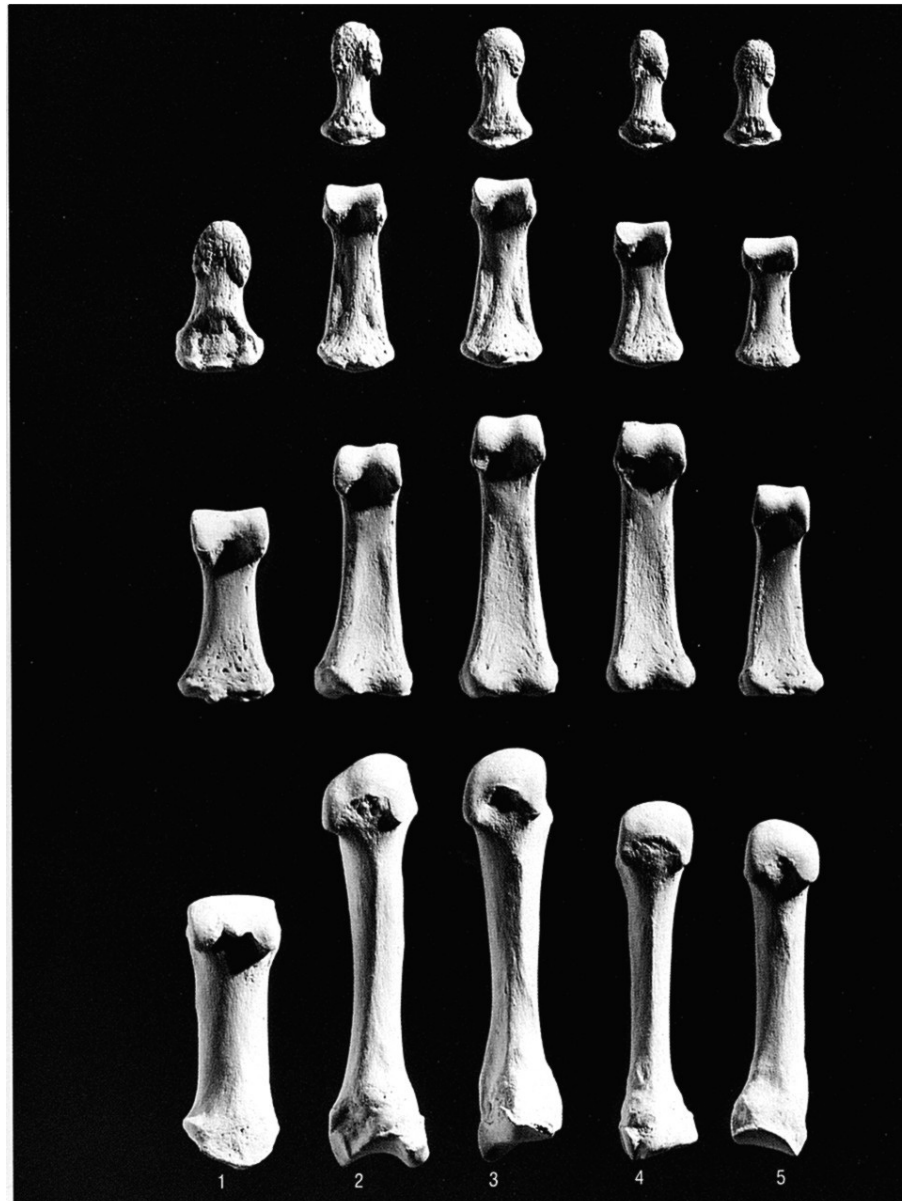
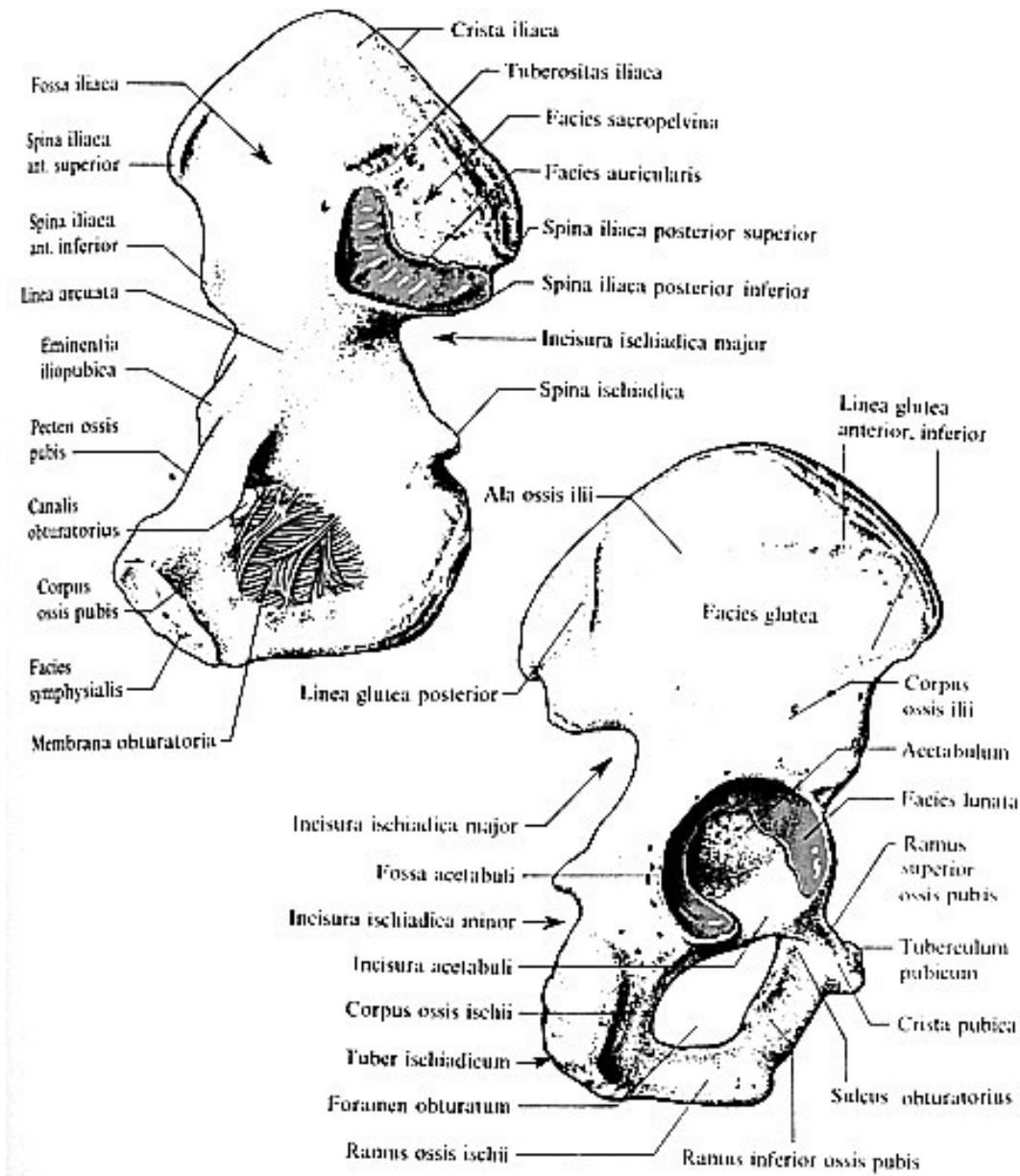
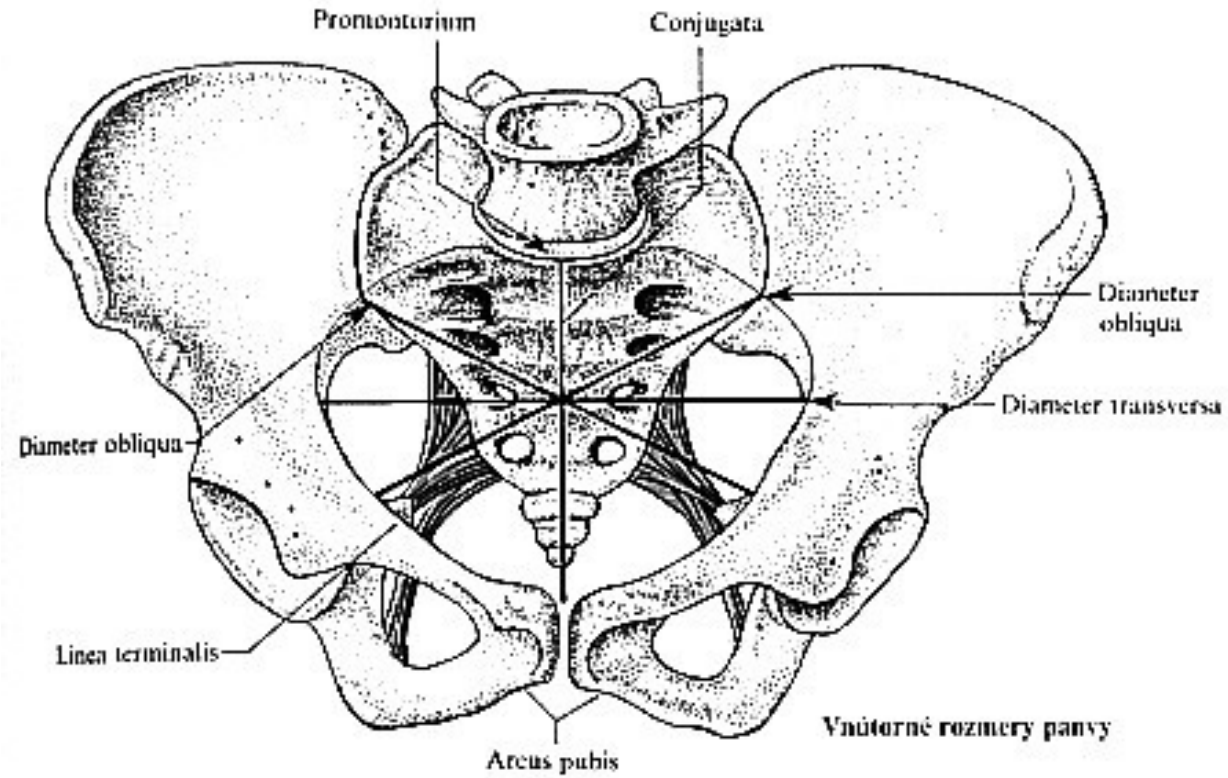


Figure 10.17 **Right hand, dorsal** (posterior), rays 1–5, showing the metacarpals and the proximal, intermediate, and distal hand phalanges. Distal is up, lateral is toward the left. Natural size.

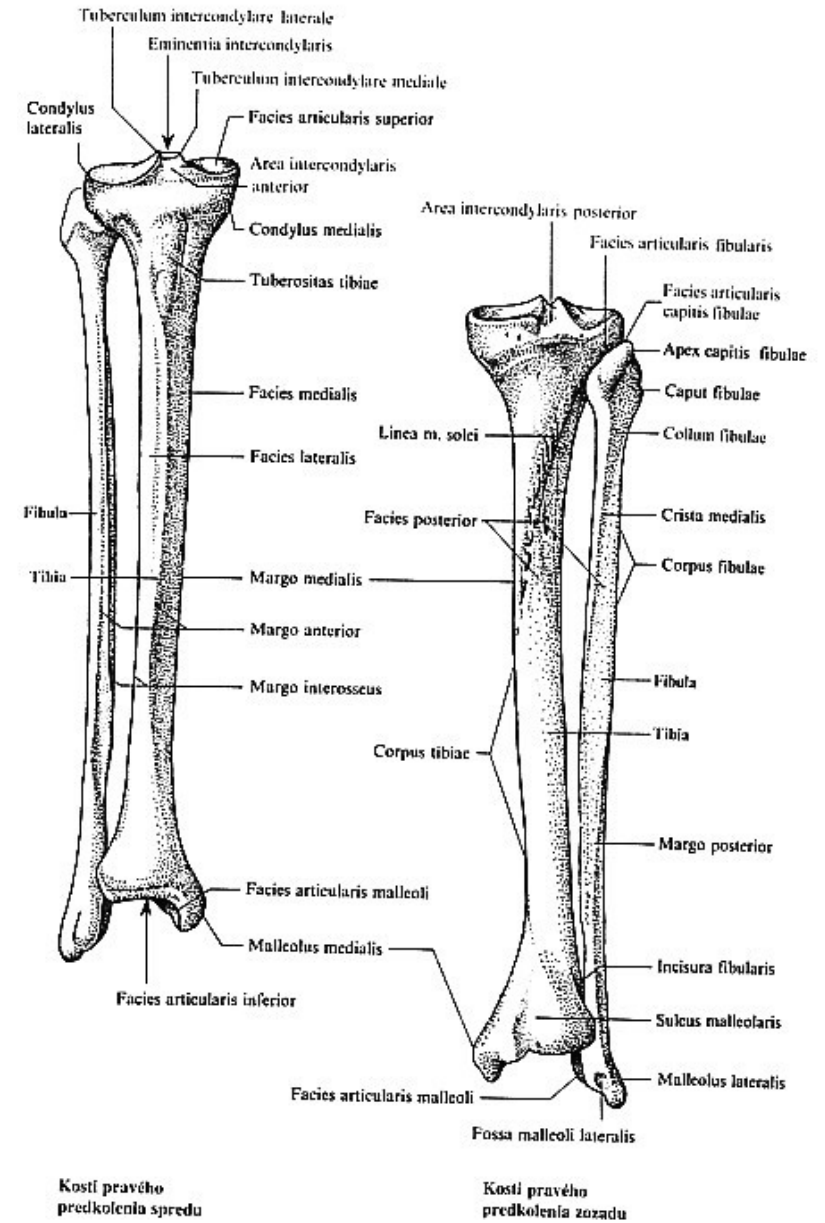
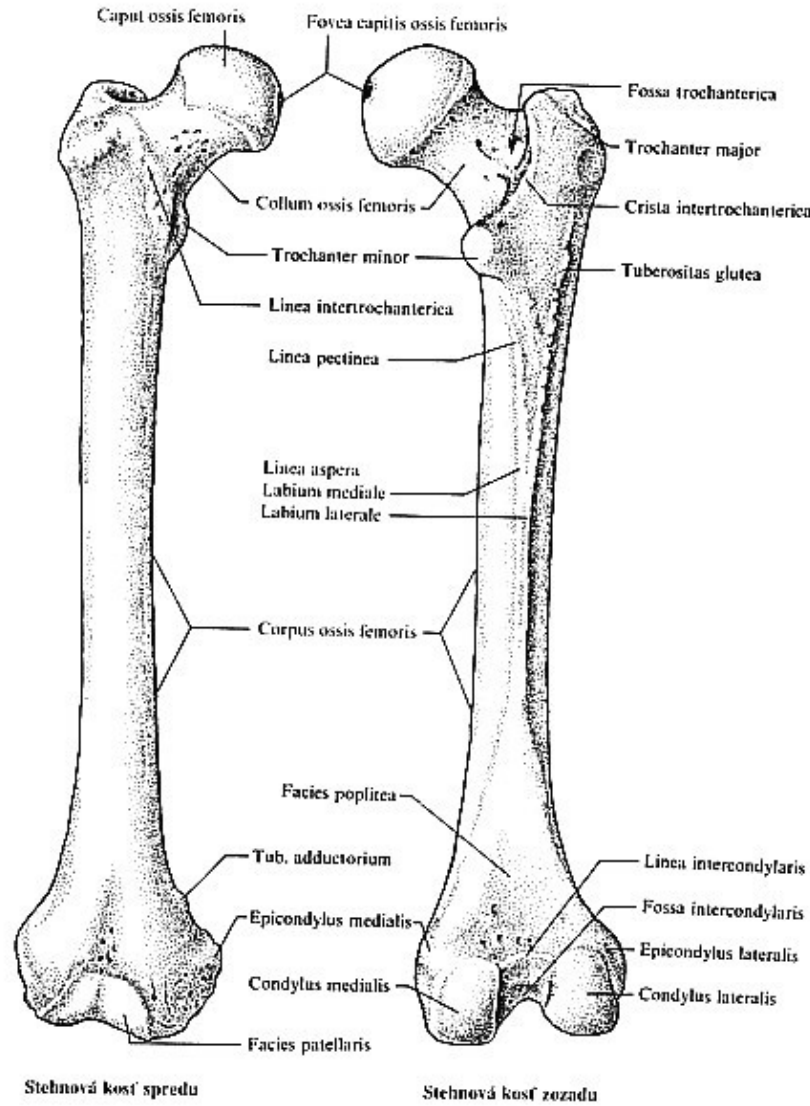
Kosti dolní končetiny - pletenec



Kosti pánve



Kosti volné končetiny



Tarsální kosti (zánártní)

Kost hlezenná, kost patní,
kost loďkovitá, kost
krychlová, 3 kosti
klínové

Kosti nohy

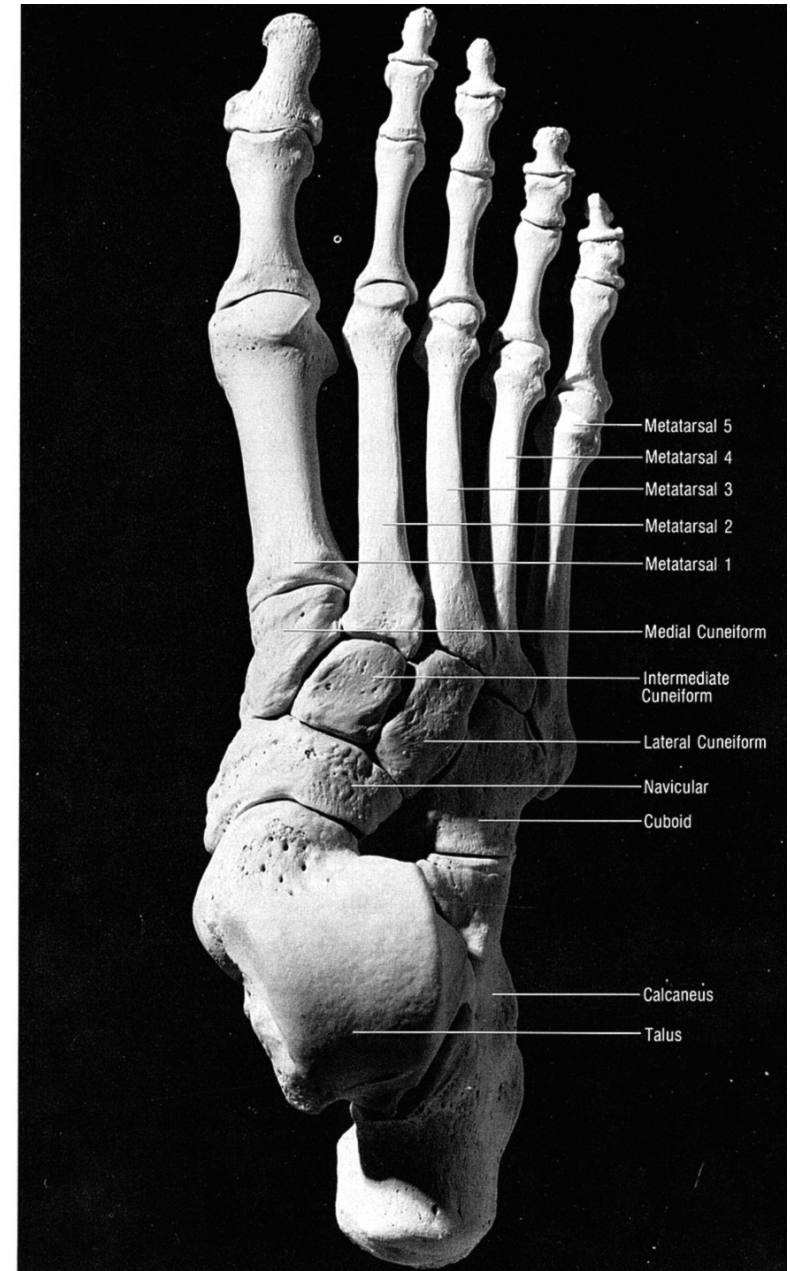
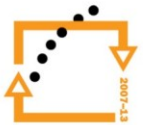


Figure 13.2 Right foot, dorsal (superior). Sesamoid bones not included. Natural size.

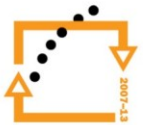


EVROPSKÁ UNIE





EVROPSKÁ UNIE



Kosti nohy

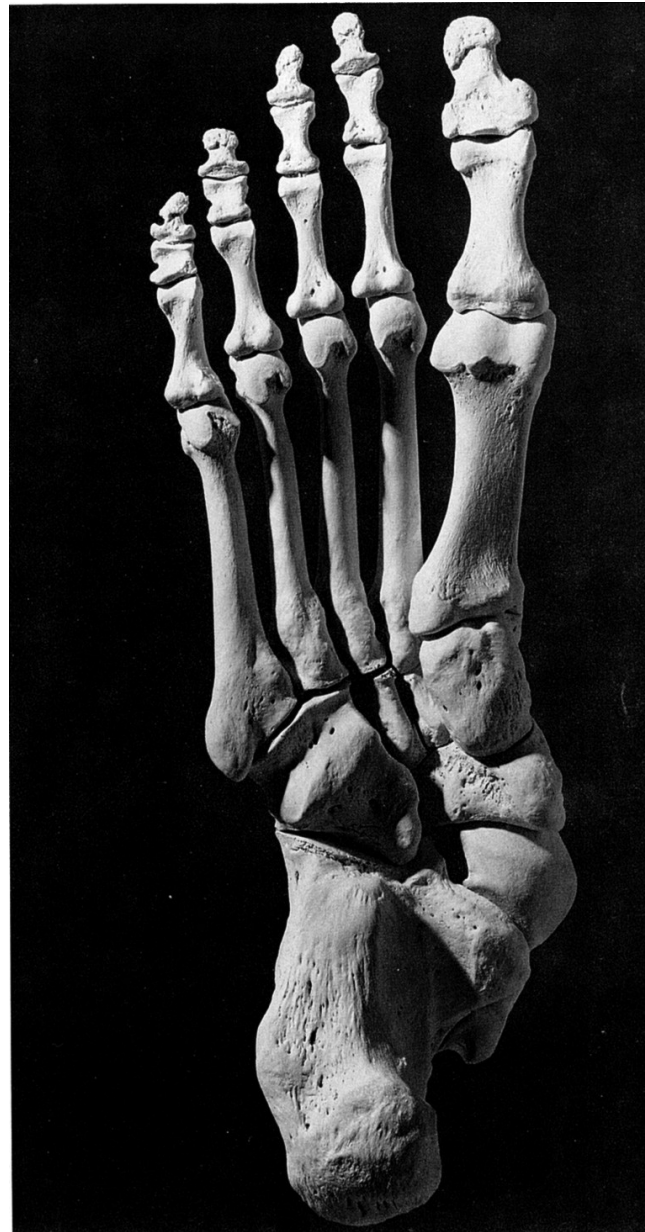


Figure 13.3 Right foot, plantar (inferior). Sesamoid bones not included. Natural size.



EVROPSKÁ UNIE



Kosti nohy

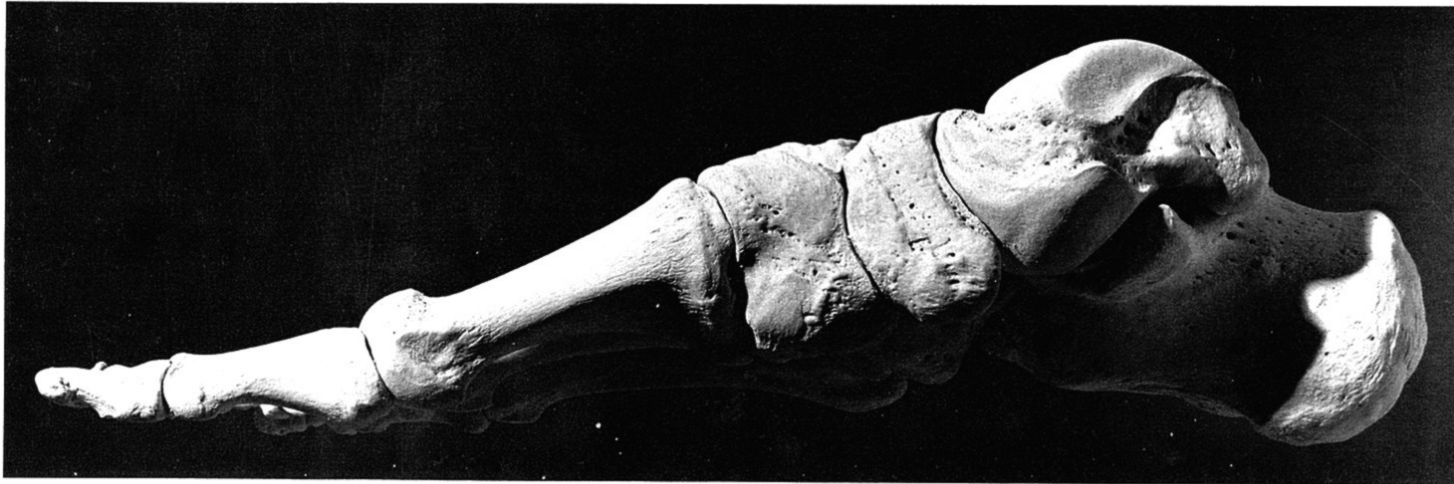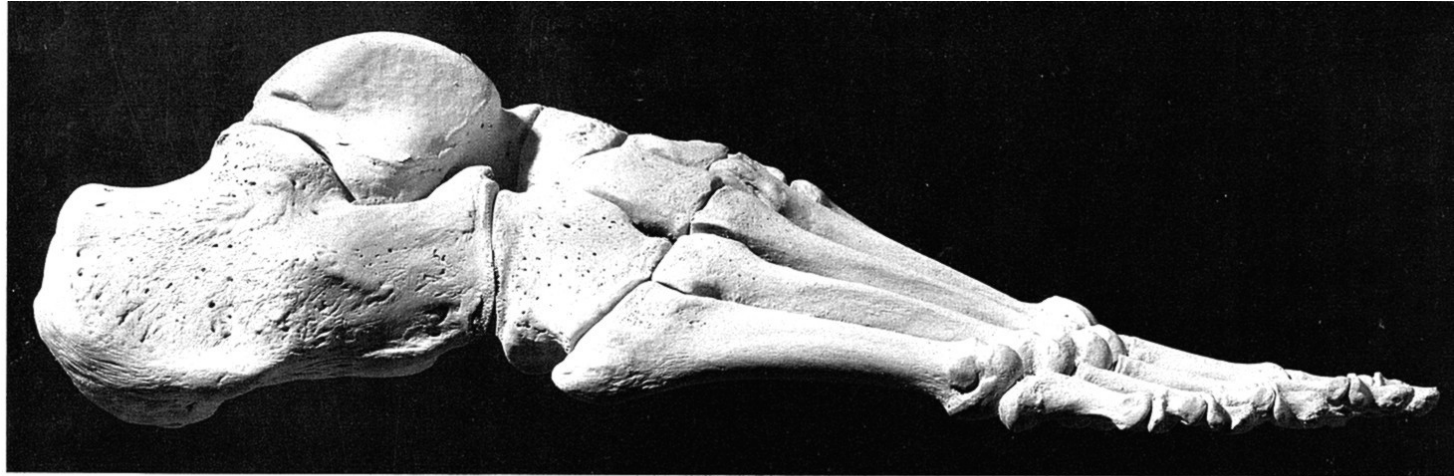
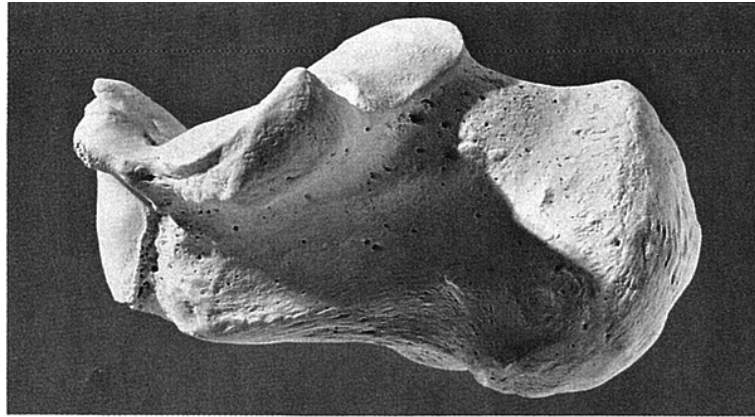
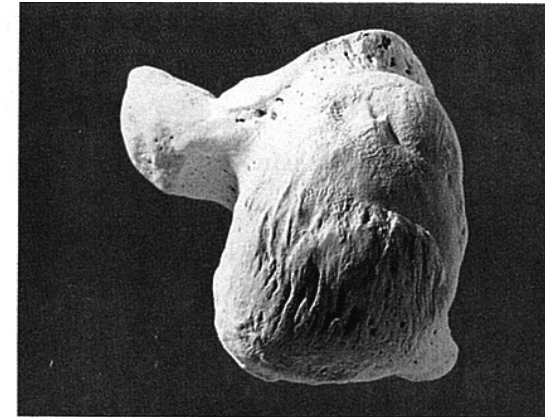


Figure 13.4 Right foot: *top, lateral; bottom, medial*. Sesamoid bones not included. Natural size.

Kost patní (calcaneus)




Medial view

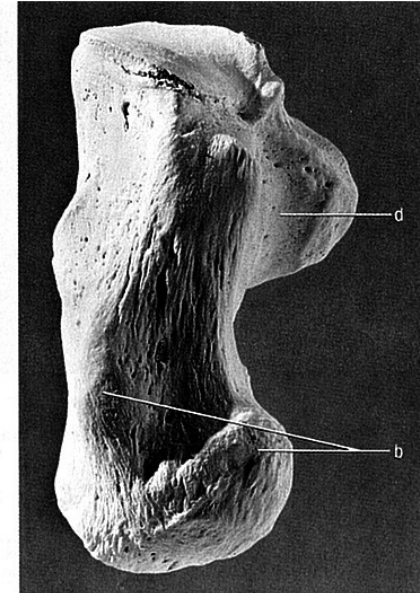


Posterior view

Figure 13.8 Right calcaneus. Dorsal is up. Natural size.



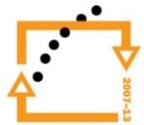
Dorsal (superior) view



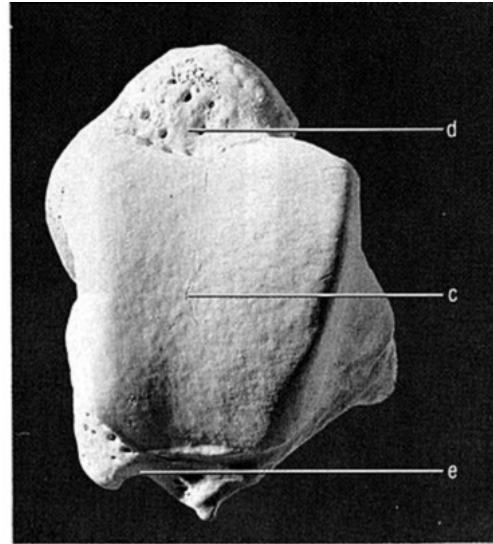
Plantar (inferior) view



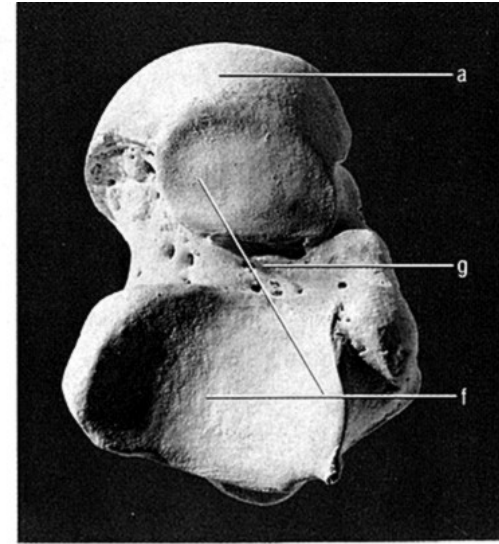
EVROPSKÁ UNIE



Kost hlezenná (talus)

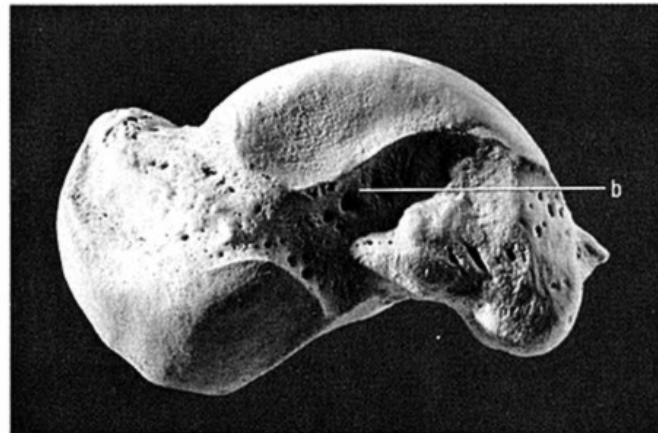


Dorsal (superior) view

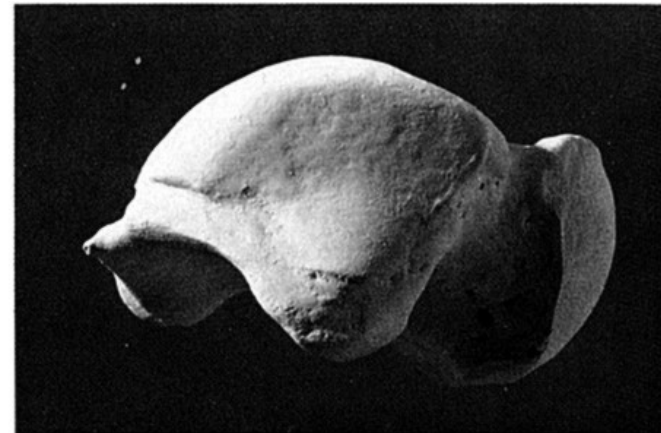

Plantar (inferior) view

Figure 13.5 Right talus. Distal is up. Natural size.



Medial view



Lateral view


Figure 13.6 Right talus. Dorsal is up. Natural size.




EVROPSKÁ UNIE



Kost krychlová (os cuboideum)



View from the lateral cuneiform

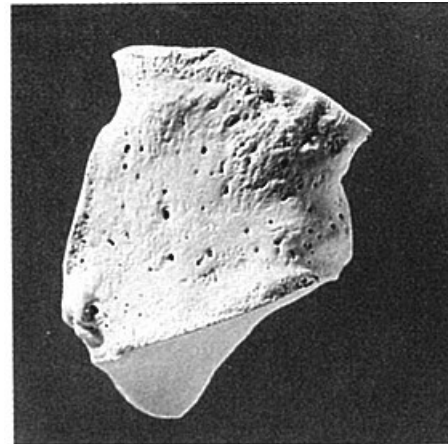


View from the calcaneus

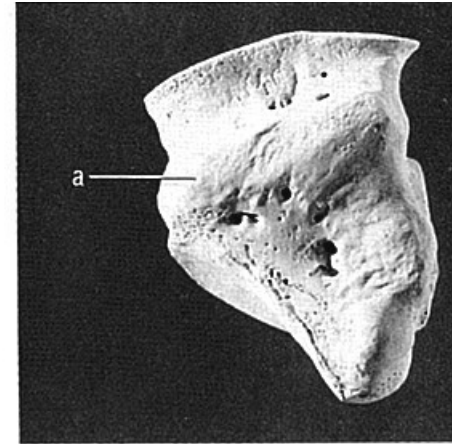


View from the MT-4 and MT-5 bases

Figure 13.11 **Right cuboid.** Dorsal is up. Natural size.



Supero(dorso)lateral view



Infero(plantar)medial view

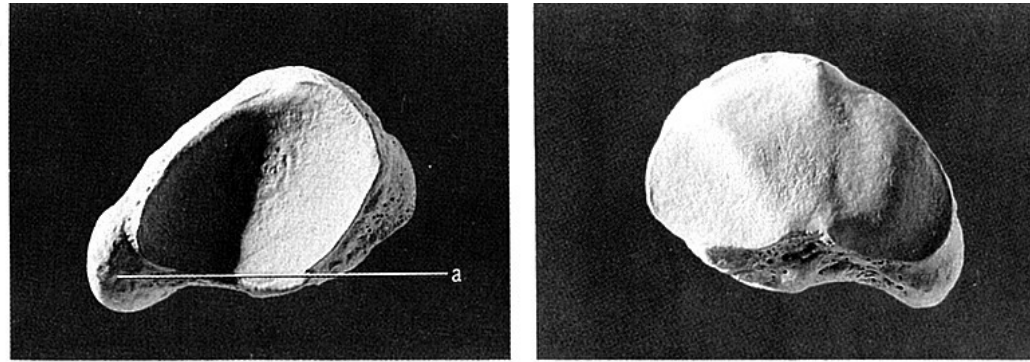
Figure 13.10 **Right cuboid.** Distal is up. Natural size.



EVROPSKÁ UNIE



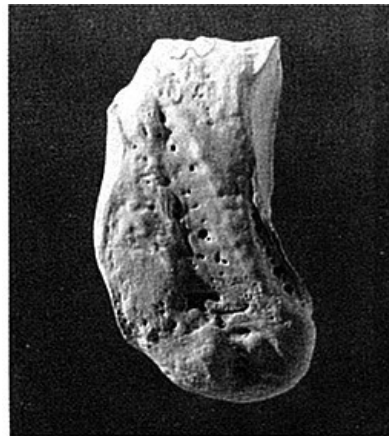
Kost loďkovitá (os naviculare)



View from the talus (proximal view)

View from the cuneiforms (distal view)

Figure 13.12 Right foot navicular. Dorsal is up. Natural size.



Superomedial view


Figure 13.13 Right foot navicular. Distal is toward the left. Natural size.



EVROPSKÁ UNIE



Kosti klínové (ossa cuneiformia)



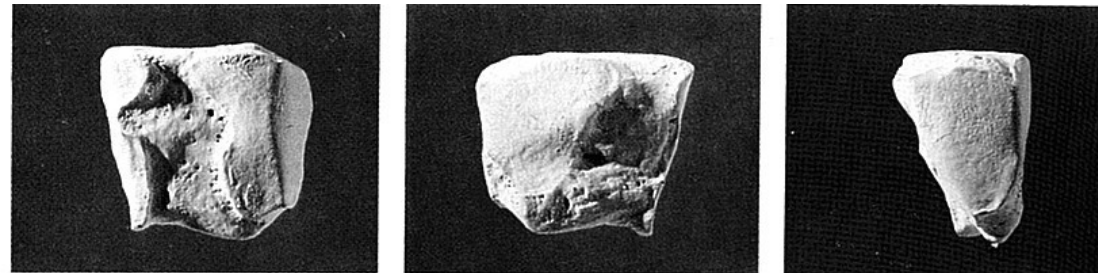
Medial view View from the intermediate cuneiform View from the foot navicular

Figure 13.14 Right medial (first) cuneiform. Dorsal is up. Natural size.



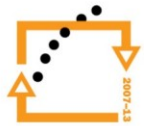
View from the medial cuneiform View from the lateral cuneiform View from the foot navicular

Figure 13.15 Right intermediate (second) cuneiform. Dorsal is up. Natural size.



View from the intermediate cuneiform View from the cuboid View from the foot navicular

Figure 13.16 Right lateral (third) cuneiform. Dorsal is up. Natural size.



Kosti nártní (ossa metatarsi) a kosti prstů nohy (phalanges)

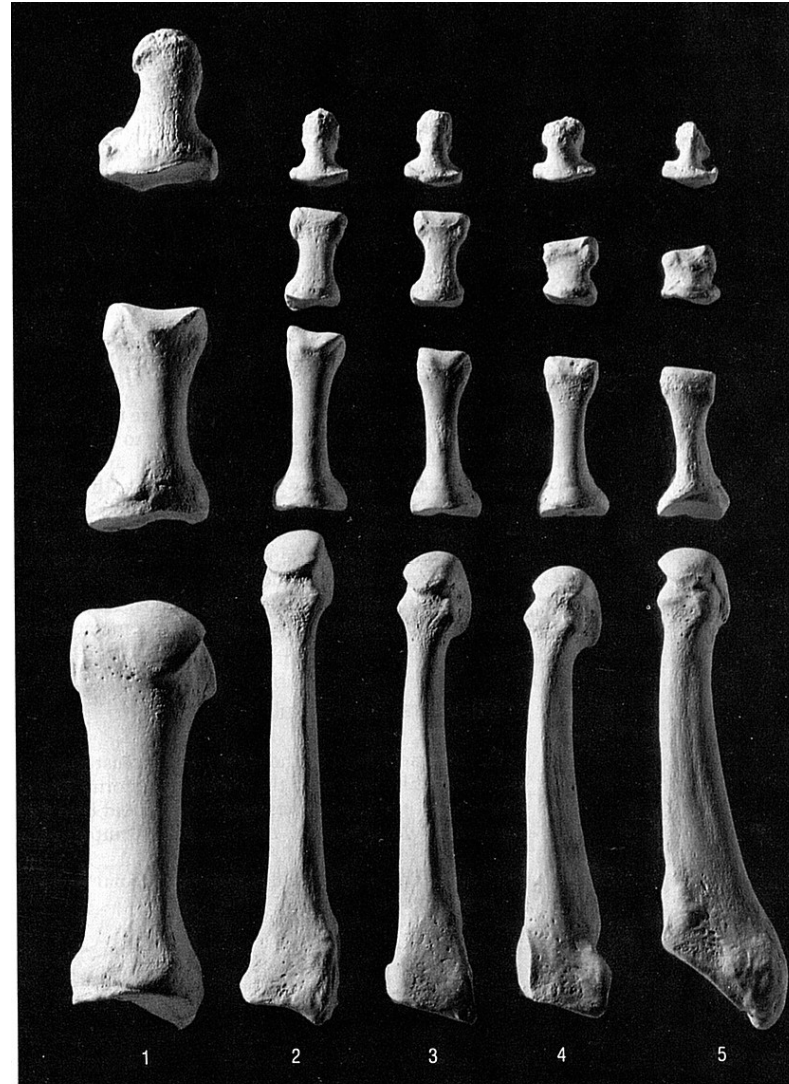
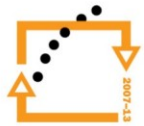


Figure 13.17 Right foot, dorsal (superior), rays 1-5, showing the metatarsals and the proximal, intermediate, and distal foot phalanges. Distal is up, lateral is toward the right. Natural size.



Kosti nártní a kosti prstů nohy

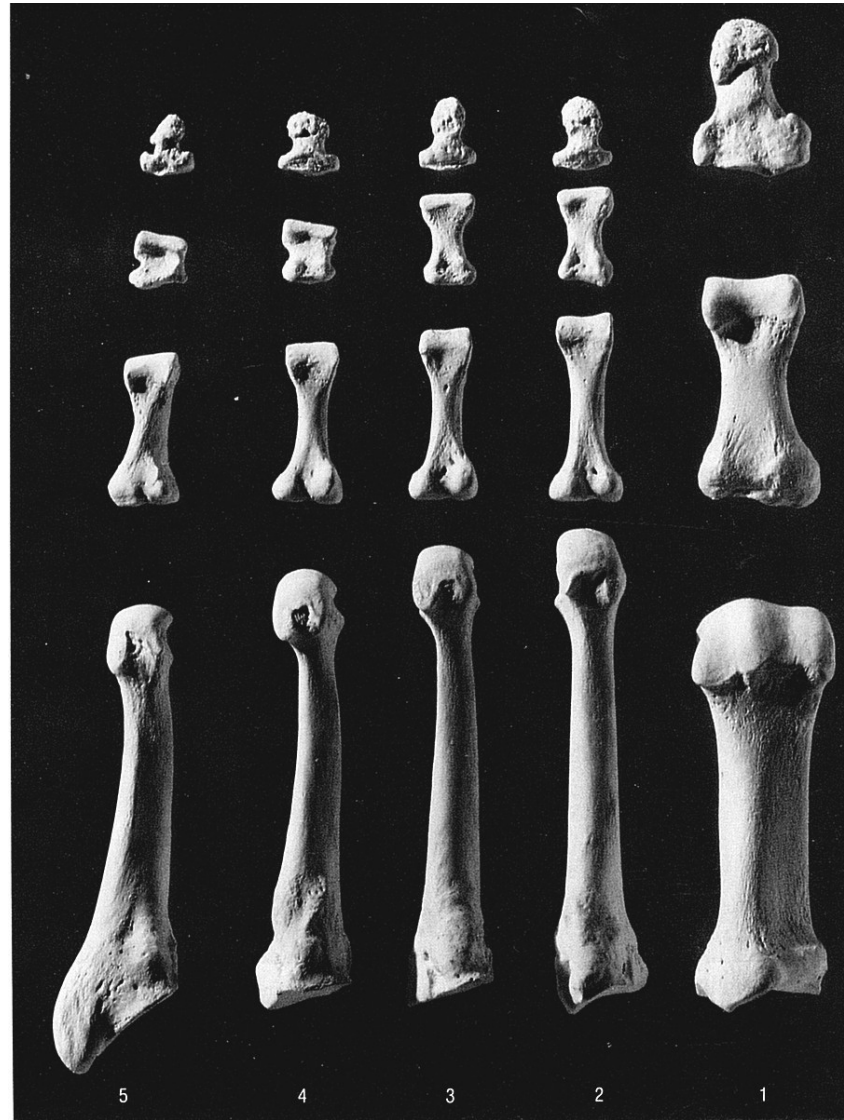
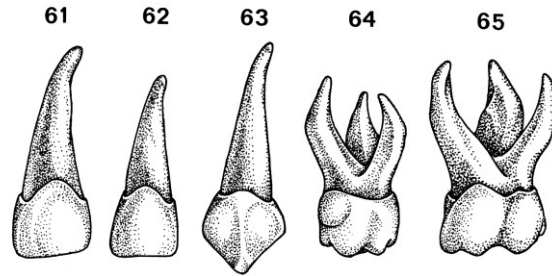
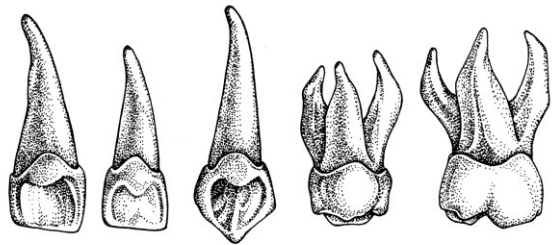


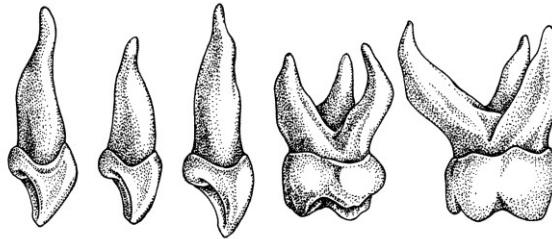
Figure 13.18 Right foot, plantar (inferior), rays 1-5, showing the metatarsals and the proximal, intermediate, and distal foot phalanges. Distal is up, lateral is toward the left. Natural size.



Horné řavné mléčné zuby vestibulárne



Horné řavné mléčné zuby lingválné

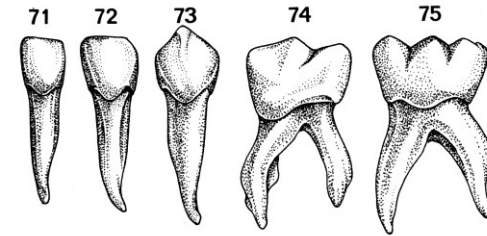


Horné řavné mléčné zuby mezálné

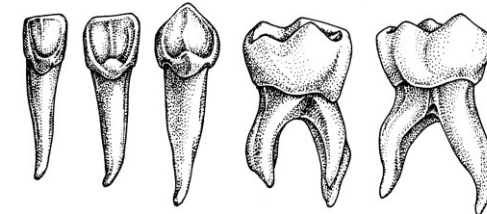
Zuby

Prořezávání zubů mléčného chrupu

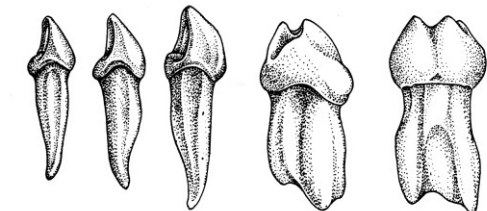
1. střední dolní řezák 6 – 7 měsíc
2. střední horní řezák 8 – 9 měsíc
3. boční řezák horní i dolní 8 – 12 měsíc
4. první stolička dolní i horní 12 – 15 měsíc
5. špičák horní i dolní 16 – 24 měsíc
6. druhá stolička horní i dolní 20 – 30 měsíc



Dolné řavné mléčné zuby vestibulárne



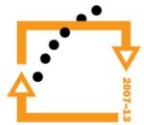
Dolné řavné mléčné zuby lingválné

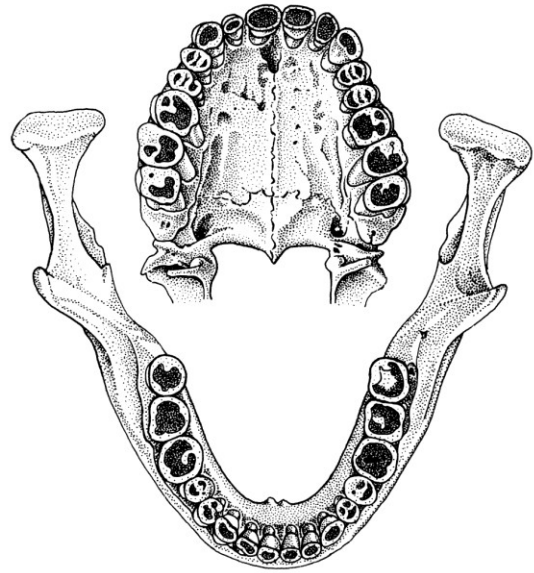


Dolné řavné mléčné zuby mezálné

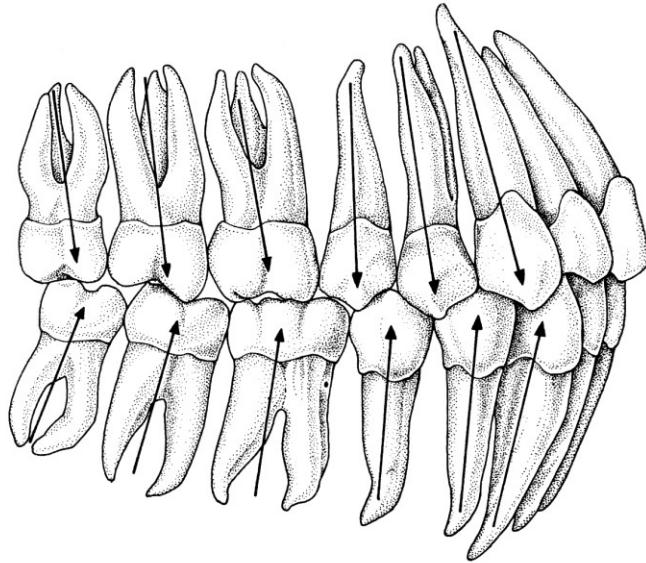


EVROPSKÁ UNIE





Abradovaný chrup dospělého člověka (z G.–H. Schumachera, 1980)



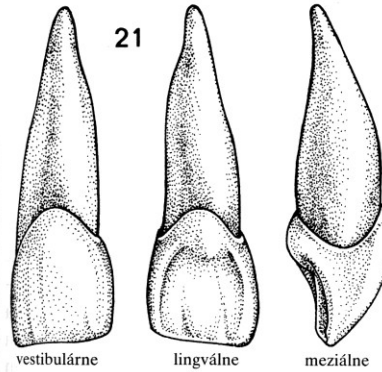
Postavenie osí zubov na vysvetlenie meziálního posunu zubov
(podľa B. S. Krausa, R. E. Jordana a L. Abramsa, 1969)

Zuby

Schéma časového prořezávání trvalých zubů

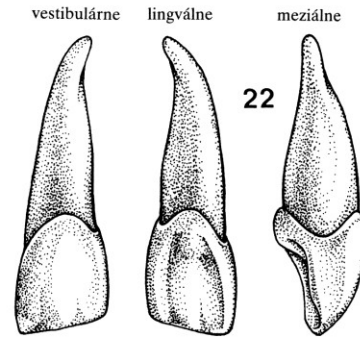
Pořadí	zub	doba prořezávání
1.	první stolička	5. – 7. rok
2.	střední řezák	5. – 7. rok
3.	boční řezák	7. – 9. rok
4.	první premolár	9. – 11. rok
5.	špičák	10. – 14. rok
6.	druhý premolár	11. – 14. rok
7.	druhá stolička	11. – 15. rok
8.	třetí stolička	17. – 40. rok

Řezáky (dentes incisivi)



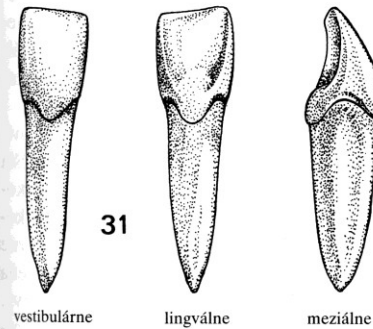
Horný řavý 1. rezák
Délka: korunka: $9,2 \pm 1,5$ mm
koreň: $13,0 \pm 1,7$ mm
celkom: $22,2 \pm 1,9$ mm

Šírka korunky
meziodistálně: $8,1 \pm 0,9$ mm
Čas erupce: $7,4 \pm 1,0$ rokov ♂
 $7,1 \pm 1,0$ rokov ♀



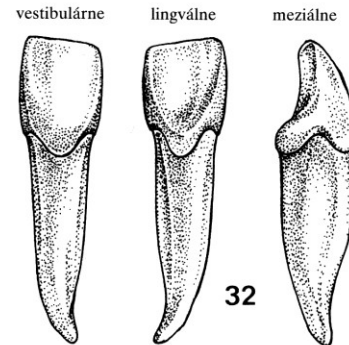
Horný řavý 2. rezák
Délka: korunka: $8,6 \pm 1,2$ mm
koreň: $12,9 \pm 1,6$ mm
celkom: $21,5 \pm 1,8$ mm

Šírka korunky
meziodistálně: $6,4 \pm 0,7$ mm
Čas erupce: $8,5 \pm 1,0$ rokov ♂
 $8,0 \pm 0,8$ rokov ♀



Dolný řavý 1. rezák
Délka: korunka: $7,5 \pm 1,3$ mm
koreň: $12,8 \pm 1,6$ mm
celkom: $20,3 \pm 1,8$ mm

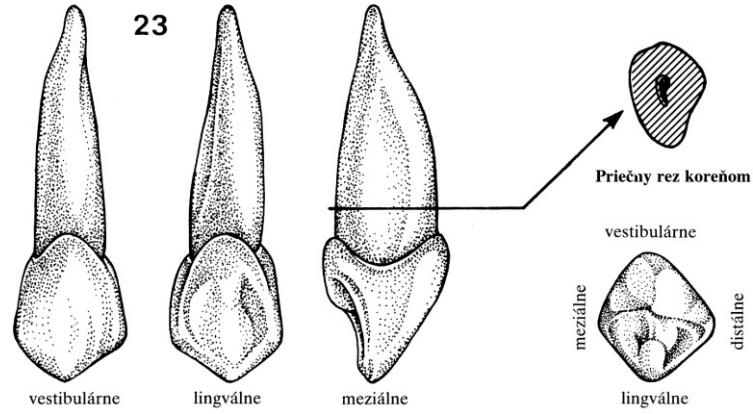
Šírka korunky
meziodistálně: $5,1 \pm 0,6$ mm
Čas erupce: $6,3$ rokov ♂
 $6,2$ rokov ♀



Dolný řavý 2. rezák
Délka: korunka: $8,2 \pm 1,1$ mm
koreň: $13,7 \pm 1,6$ mm
celkom: $21,8 \pm 1,9$ mm

Šírka korunky
meziodistálně: $5,7 \pm 0,6$ mm
Čas erupce: $7,8 \pm 1,0$ rokov ♂
 $7,5 \pm 0,9$ rokov ♀

Špičáky (dentes canini)

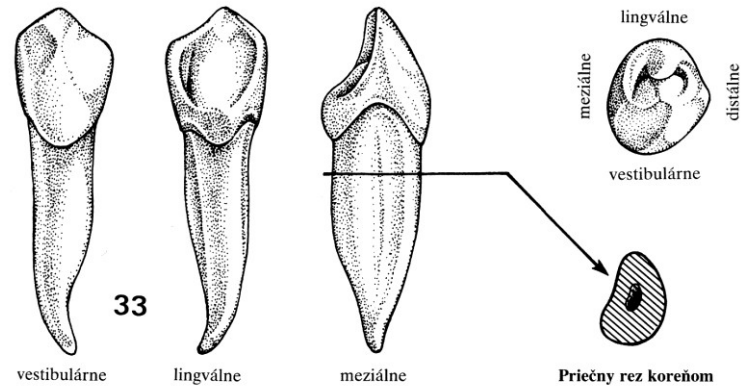


Horný ľavý očný zub

Dĺžka: korunka: $9,7 \pm 1,4$ mm
koreň: $15,9 \pm 2,4$ mm
celkom: $25,6 \pm 2,7$ mm

Šírka korunky
meziodistálne: $7,3 \pm 0,6$ mm
Čas erupcie: $11,8 \pm 1,3$ rokov ♂
 $11,2 \pm 1,2$ rokov ♀

Korunka okluzální

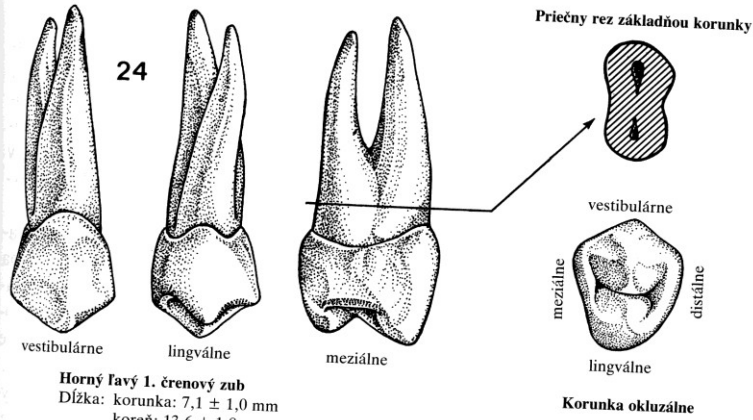


Dolný ľavý očný zub

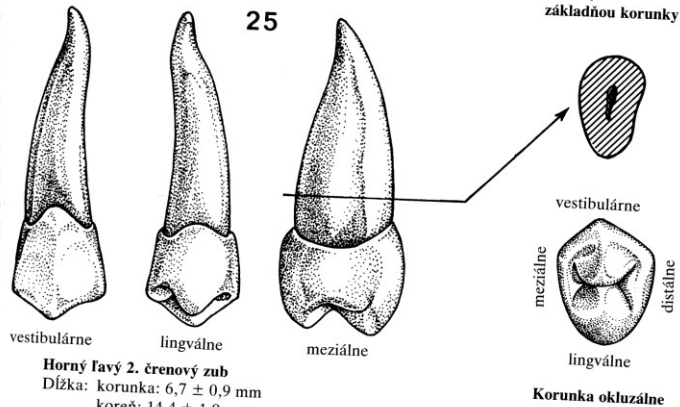
Dĺžka: korunka: $9,8 \pm 1,4$ mm
koreň: $15,3 \pm 2,1$ mm
celkom: $25,1 \pm 2,3$ mm

Šírka korunky
meziodistálne: $6,6 \pm 0,6$ mm
Čas erupcie: $11,1 \pm 1,6$ rokov ♂
 $10,2 \pm 1,3$ rokov ♀

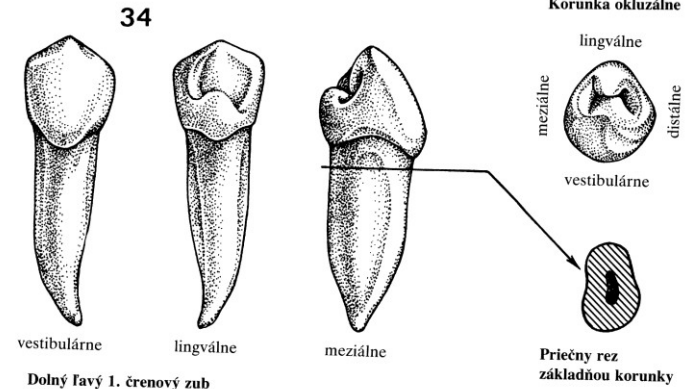
Třenové zuby (dentes premolares)



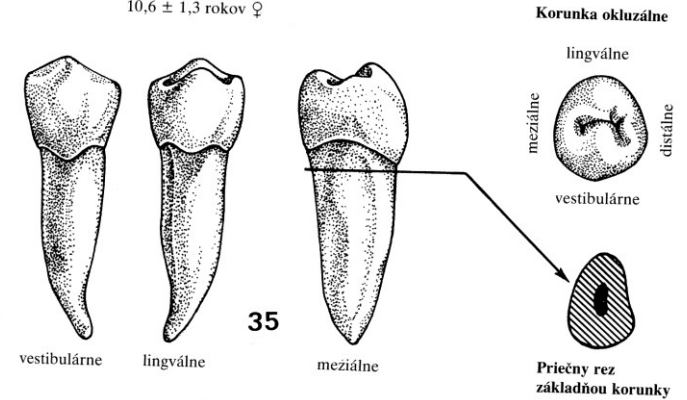
24
Horný řavý 1. čtenový zub
Délka: korunka: $7,1 \pm 1,0$ mm
koreň: $13,6 \pm 1,8$ mm
celkom: $20,7 \pm 2,0$ mm
Šírka korunky
meziodistálně: $6,7 \pm 0,6$ mm
Čas erupcie: $10,6 \pm 1,6$ rokov ♂
 $10,2 \pm 1,5$ rokov ♀



25
Horný řavý 2. čtenový zub
Délka: korunka: $6,7 \pm 0,9$ mm
koreň: $14,4 \pm 1,9$ mm
celkom: $20,8 \pm 2,0$ mm
Šírka korunky
meziodistálně: $6,5 \pm 0,7$ mm
Čas erupcie: $11,5 \pm 1,5$ rokov ♂
 $11,1 \pm 1,4$ rokov ♀

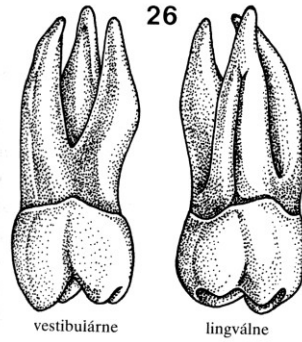


34
Dolný řavý 1. čtenový zub
Délka: korunka: $7,8 \pm 1,1$ mm
koreň: $13,7 \pm 1,7$ mm
celkom: $21,5 \pm 1,8$ mm
Šírka korunky
meziodistálně: $6,6 \pm 0,6$ mm
Čas erupcie: $11,1 \pm 1,3$ rokov ♂
 $10,6 \pm 1,3$ rokov ♀

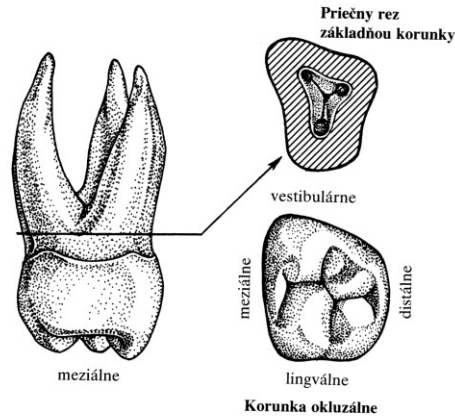


35
Dolný řavý 2. čtenový zub
Délka: korunka: $6,7 \pm 1,1$ mm
koreň: $15,2 \pm 1,8$ mm
celkom: $21,9 \pm 1,9$ mm
Šírka korunky
meziodistálně: $6,8 \pm 0,7$ mm
Čas erupcie: $11,9 \pm 1,4$ rokov ♂
 $11,3 \pm 1,4$ rokov ♀

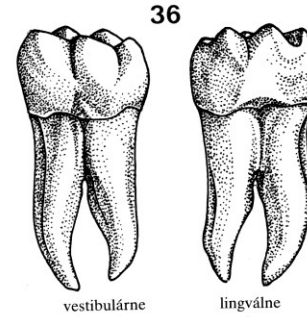
Stoličky (dentes molares)



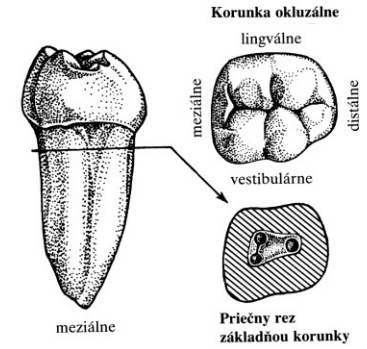
26
Horná ľavá 1. stolička (molár 6. roka)
Dĺžka: korunka: $6,2 \pm 0,8$ mm
koreň: $13,3 \pm 1,7$ mm
celkom: $19,5 \pm 1,8$ mm
Šírka korunky
meziodistálne: $10,0 \pm 0,8$ mm
Čas erupcie: 6,2 rokov ♂
6,2 rokov ♀



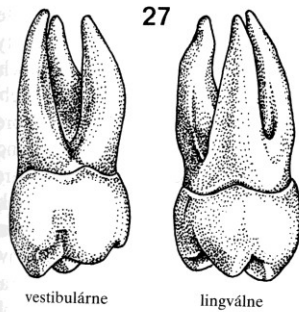
Priečny rez základňou korunky



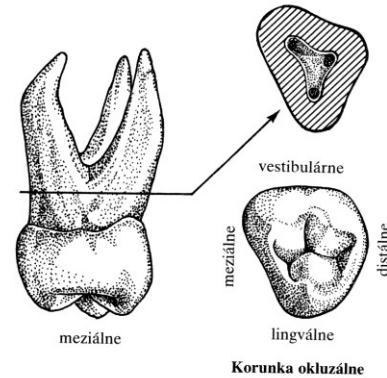
36
Dolná ľavá 1. stolička (molár 6. roka)
Dĺžka: korunka: $5,8 \pm 0,9$ mm
koreň: $14,5 \pm 1,7$ mm
celkom: $20,3 \pm 1,7$ mm
Šírka korunky
meziodistálne: $10,8 \pm 0,8$ mm
Čas erupcie: 6,1 rokov ♂
5,8 rokov ♀



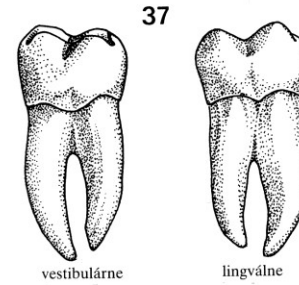
Korunka okluzálne



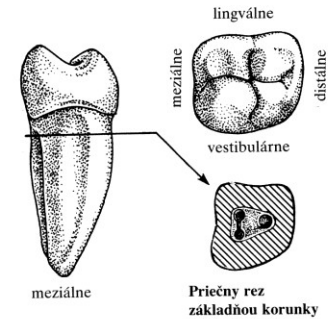
27
Horná ľavá 2. stolička (molár 12. roka)
Dĺžka: korunka: $6,6 \pm 0,8$ mm
koreň: $13,0 \pm 1,8$ mm
celkom: $19,6 \pm 1,9$ mm
Šírka korunky
meziodistálne: $9,3 \pm 0,9$ mm
Čas erupcie: 12,4 ± 1,2 rokov ♂
12,1 ± 1,2 rokov ♀



Korunka okluzálne



37
Dolná ľavá 2. stolička (molár 12. roka)
Dĺžka: korunka: $6,1 \pm 0,9$ mm
koreň: $14,1 \pm 1,7$ mm
celkom: $20,2 \pm 1,7$ mm
Šírka korunky
meziodistálne: $10,6 \pm 0,8$ mm
Čas erupcie: 11,8 ± 1,3 rokov ♂
11,4 ± 1,3 rokov ♀



Priečny rez základňou korunky

Náplň dnešního cvičení:

1. Seznámení s kosterním materiálem.
2. Rozlišení jednotlivých kostí lidského skeletu.
3. Odlišení kostry dospělého a nedospělého člověka.

Úkol:

1. Složit lidskou kostru v základním anatomickém postavení.
2. Identifikovat a označit (obyč. tužkou) vybrané antropometrické body na lebce:

b bregma

ba basion

eu euryon

g glabella

gn gnathion

go gonion

l lambda

m metopion

n nasion

op opisthocranion

v vertex

zy zygon



EVROPSKÁ UNIE

