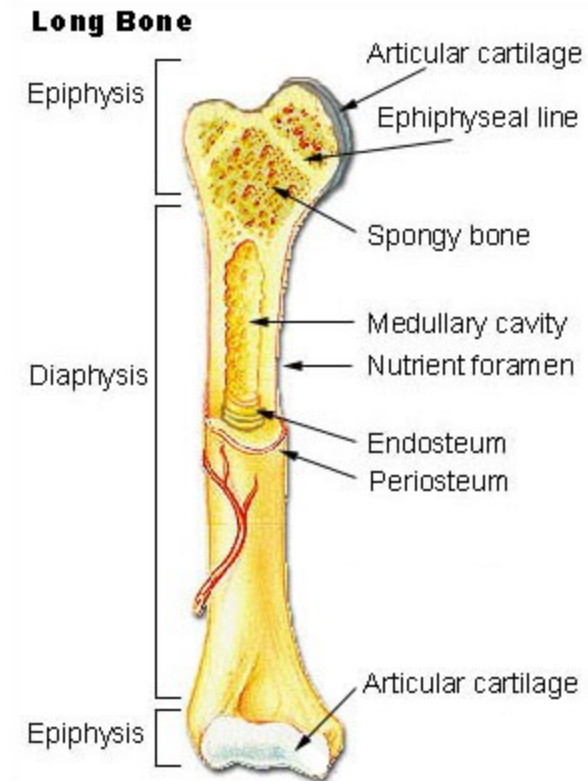


Obecná nauka o kostech

Osteologie

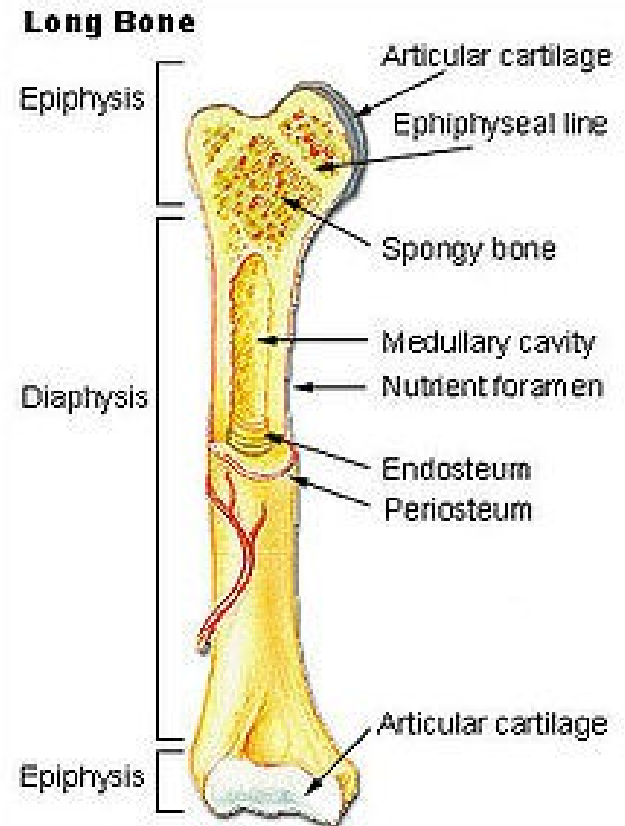


Rozdělení kostí

- Dlouhé kosti – ossa longa
- Krátké kosti – ossa brevia
- Ploché kosti – ossa plana
- Pneumatické – ossa pneumatika
- Sezamské kosti – ossa sesamoidea
- Nepravidelné kosti – ossa irregularia

Dlouhé kosti:

- Trubicovité střední úseky
- Koncové části kloubní konce (hlavice, jamka)
- Diafýza (substantia compacta)
- Dřeňová dutina (cavitas medullaris)
- Kostní dřeň (medulla ossium)
- Epifýza (substantia spongiosa, corticalis-compakta)
- Růstová chrupavka, metafýza



Krátké kosti:

- Corticalis
- Substantia spongiosa
- Kloubní plochy

Ploché kosti:

- Corticalis
- Spongiosa – (zde diploe) lebeční kosti

Pneumatické kosti:

- Uvnitř dutinka vystlaná sliznicí

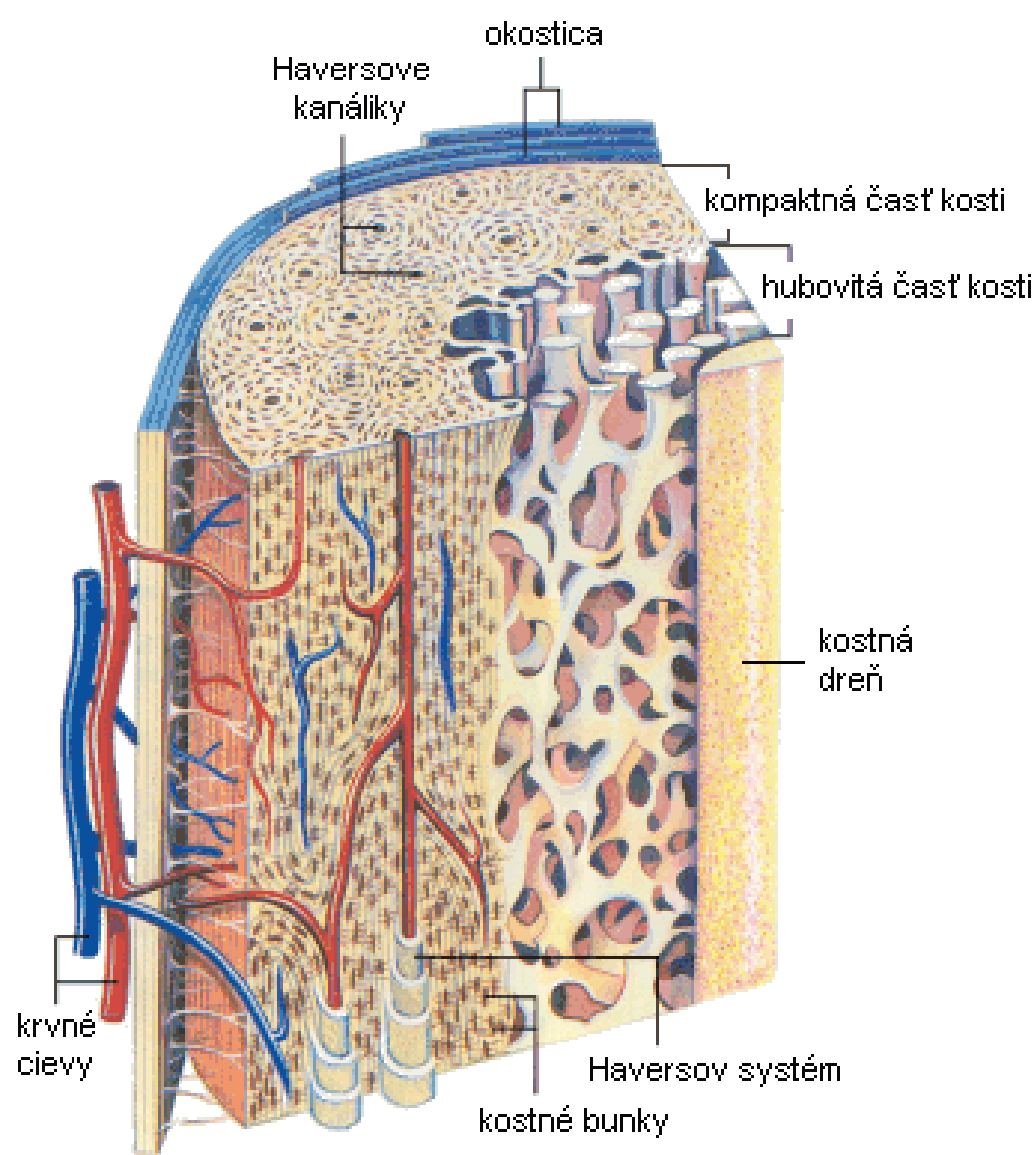
Sezamské kosti:

- Ve šlachách

Nepravidelné:

Stavba kosti

- **Periosteum** - zevní vrstva fibrózní, vnitřní kambiová.
- Volkmannovy kanálky
- Sharpeyova vlákna
- **Endost** - (*endosteum*)
- **Kompakta** (*substantia compacta*)
- Haversovy lamely - systém lamel kolem jedné cévy tvoří základní stavební jednotku kosti – **ostec**
- Vmezeřené lamely
- Povrchové lamely - z kambiové vrstvy netvoří osteon.
- **Spongióza** (*substantia spongiosa*) nepravidelně (*diploe*), do určité směru – trajektorií,



Obr. Stavba dlhej kosti

Kostní dřeň (*medulla ossium*):

- **Červená kostní dřeň** (*medulla ossium rubra*) - aktivní krvetvornou tkání
- **Žlutá kostní dřeň** (*medulla ossium flava*) - zánikem krvetvorby, tuková tkáň
- **Šedá kostní dřeň** (*medulla ossium gelatinosa*) - ve stáří ztrátou tuku



Cévy kosti:

Tepny:

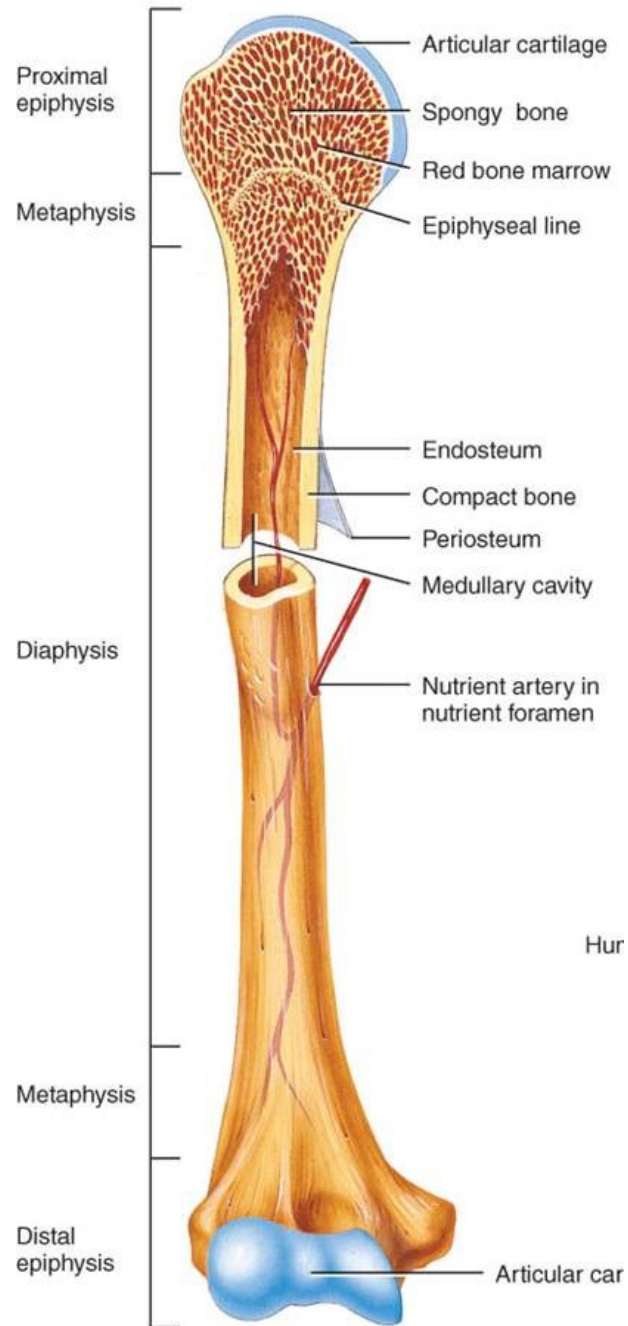
- **Výživné artérie** (*arteriae nutriciae*), ta která zahájila enchondrální osifikaci, skrze *foramina nutricia* do *canales nutricii*.
- **Metafýzové artérie** (*arteriae metaphysariae*)
- **Epifýzové artérie** (*arteriae epiphysariae*)

Žíly:

- Společně s tepnami
- Samostatně (lebeční, bederní obratle)

Inervace kostí:

- Bohatá inervace periostu (senzitivní)
- Odtud průnik Haversovým systémům (vegetativní)



Osifikace (kostnatění) a růst kostí:

- *Embryonálně* vzniká skelet z **mesenchymu** činností osteoblastů.
- *Postembryonálně* se tvoří z vaziva dvojí cestou.

1. ENDESMÁLNÍ OSIFIKACE

Buňky vaziva se mění v osteoblasty, za pomoci prekolagenních fibril a anorg.látek vytváří osteoidní tkáň – **vláknitou kost**.

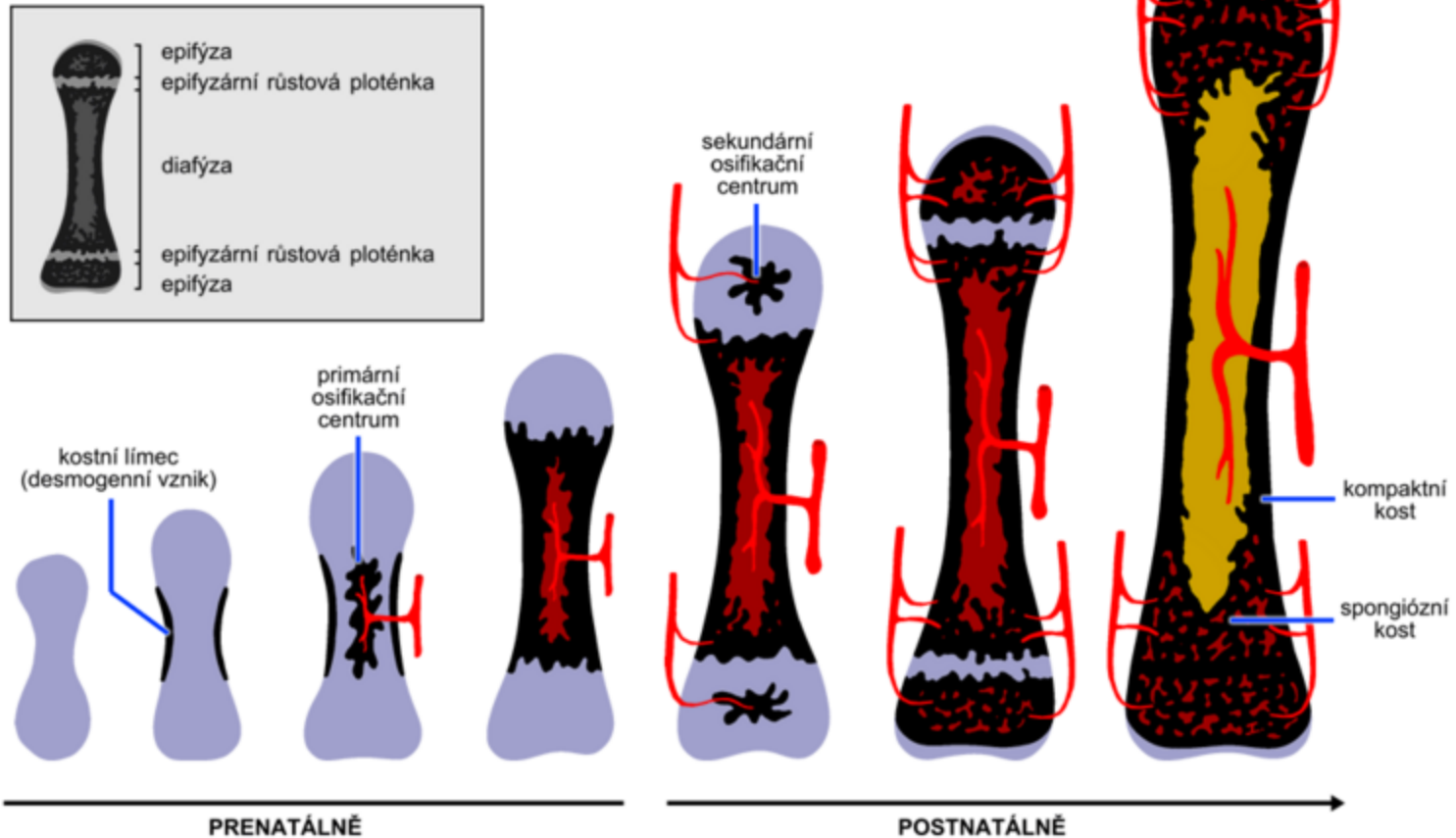
Např. klenba lební, klíční kost, dolní čelist

Osteoblasty vytvářejí kost jen na zevní straně kosti. Na vnitřní jsou buňky **osteoklasty** – kost odbourávají (zvětšování objemu lební dutiny).

2. CHONDRÁLNÍ OSIFIKACE:

- Novotvoření kosti na podkladu chrupavčitého modelu.
- Chrupavčitý model se nepřeměňuje v kost, ale je vodítkem pro zcela nově vytvářenou kost. **Děje se tak:**
 - a) na povrchu kosti – **perichondrální** osifikace
 - b) uvnitř kosti – **enchondrální** osifikace

OSIFIKACE DLOUHÉ KOSTI



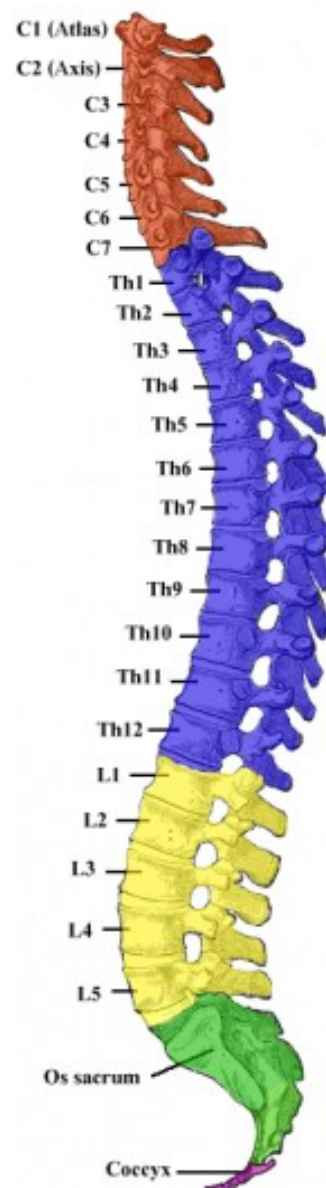- Perichondrální – 2.m prenat., kambiová vrstva-osteoblasty
- Enchondrální – ukládání solí, a. nutricia, chondroklasty + osteoblasty, osifikační jádro

Kostra trupu:

Páteř (*columna vertebralis*)

- 33 – 34 vertebrae
- 7 krčních
- 12 hrudních
- 5 bederních
- 5 křížových (kost křížová)
- 4-5 kostrčních (kostrč)

Volné
Srostlé



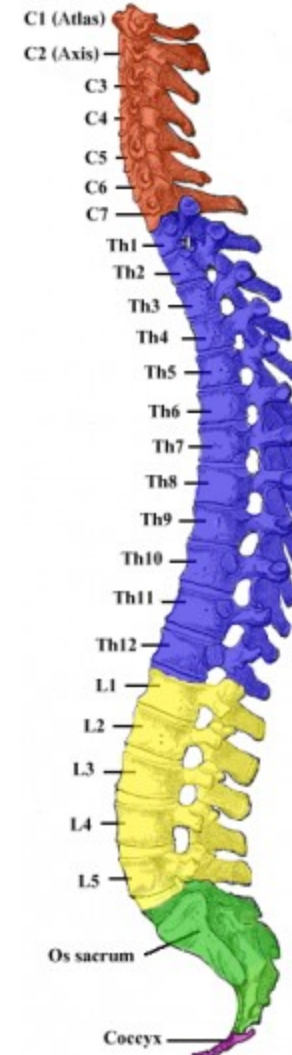Zakřivení páteře:

V předozadní rovině zakřivena ve tvaru **S**.

- **Lordóza** (krční, bederní)
- **Kyfóza** (hrudní, křížová)

Vývoj:

- Při narození přítomno pouze kyfotické hrudní a křížové zakřivení páteře (primární). Téměř rovná.
- Sekundární zakřivení páteře je jen naznačeno, plně se vyvíjí asi od druhého měsíce.

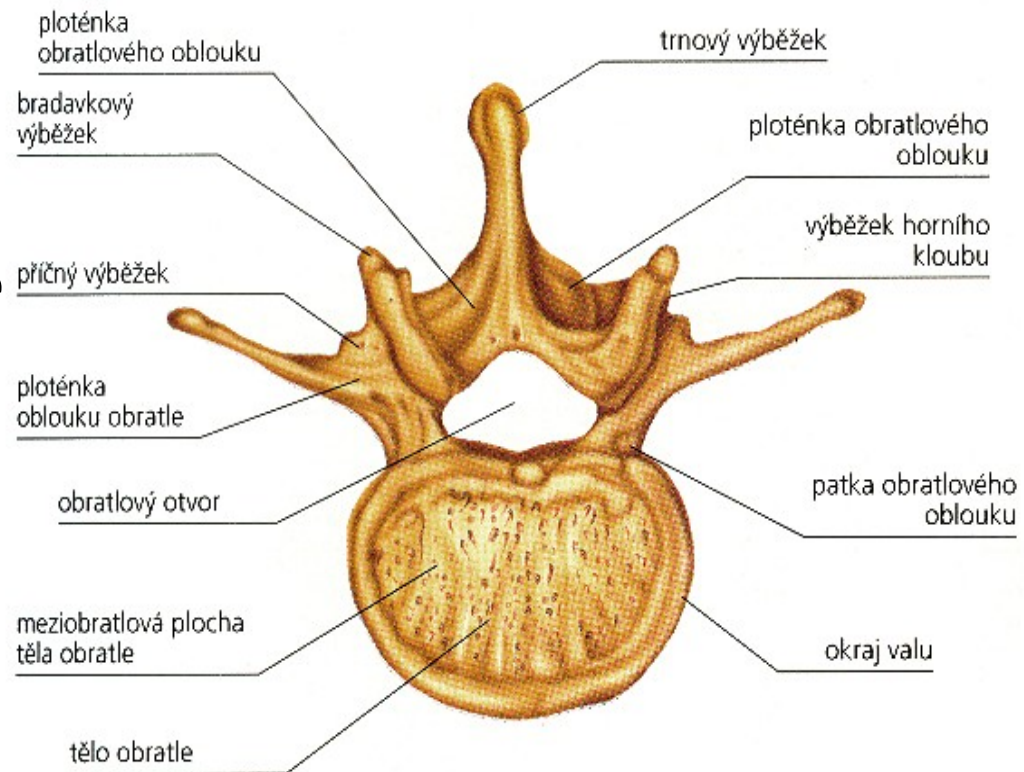


Obecná charakteristika obratle:

- *corpus vertebrae*
- *facies terminalis super., inf.*
- *arcus vertebrae*
- *foramen vertebrale*
- *canalis vertebralis*
- *pediculus arcus vertebrae*
- *incisura intervertebralis super., inf.*
- *foramen intervertebrale*

Výběžky:

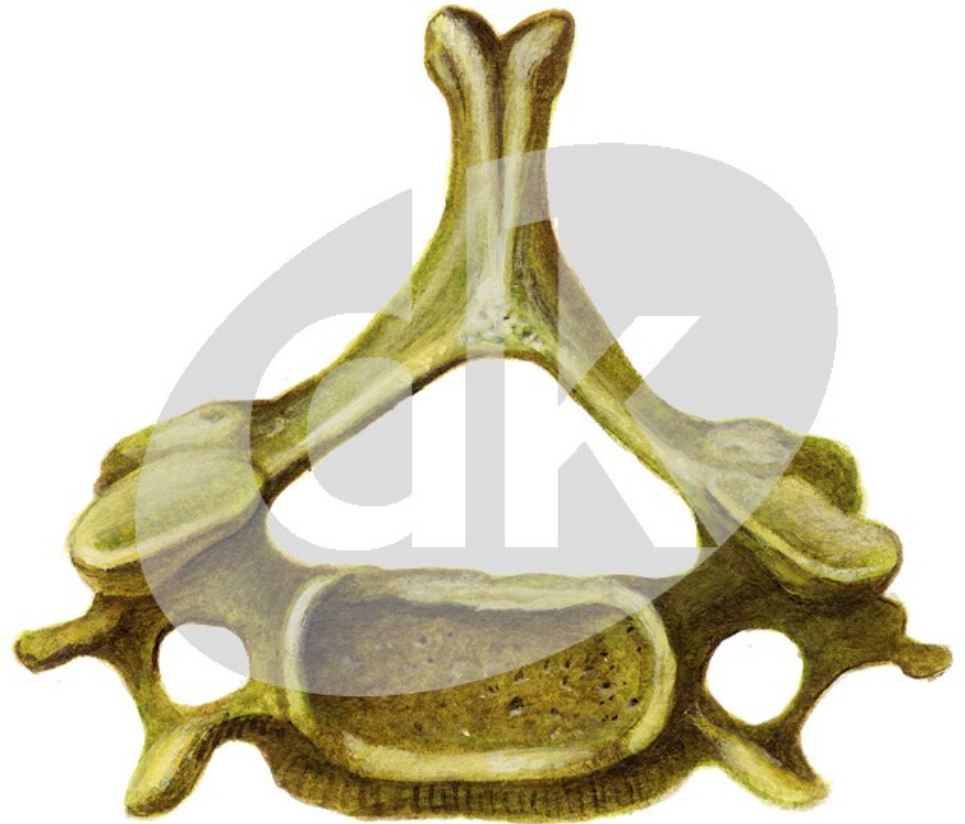- *Processus spinosus*
- *processus transversus*
- *processus articulares super., inf.,*



Krční obratle

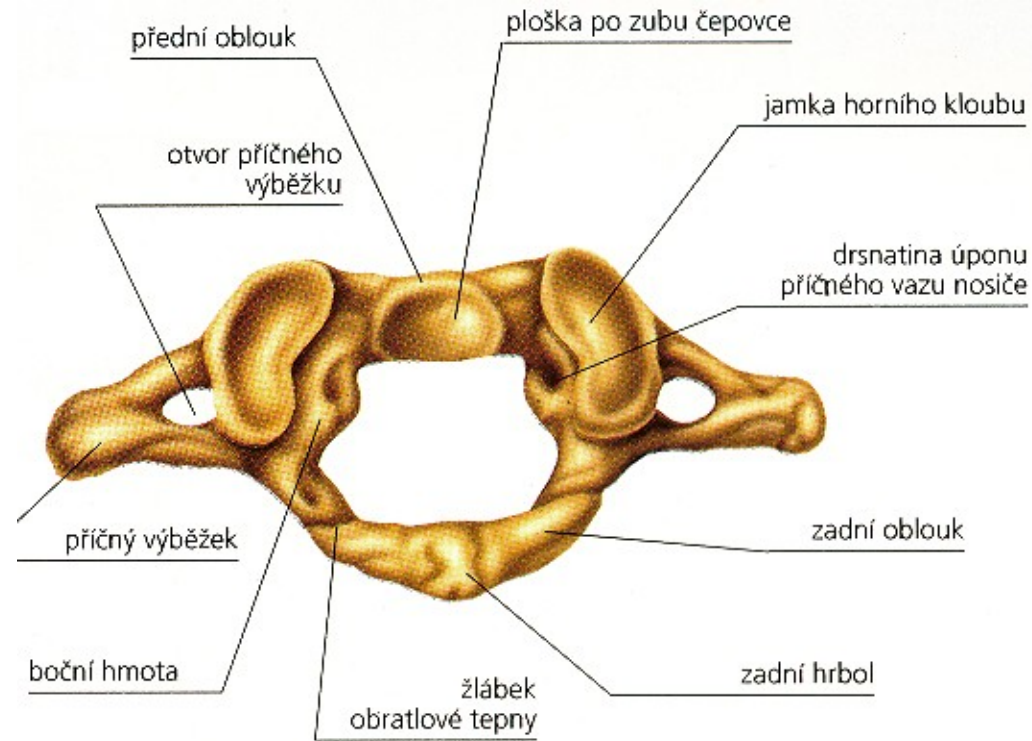
(*vertebrae cervicales*, zkratka C1-7)

- **Corpus** - nejmenší
nízký
- **Foramen vertebrae**
trojhranný
- **Proc.spinosus** –
rozvidlený
- **Proc.transversus**
foramen
transversarium,
tuberculum ant., post.



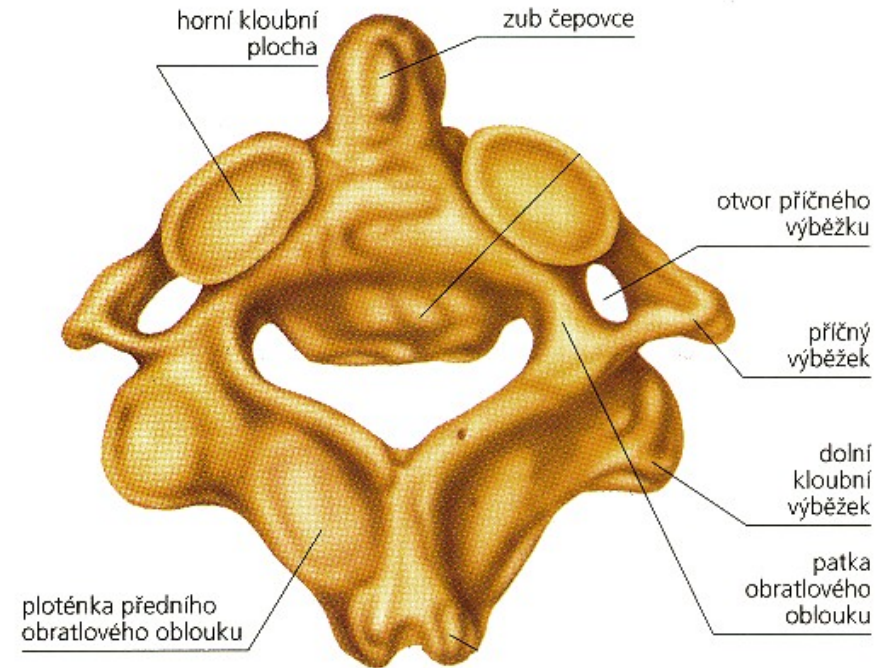
Nosič (*atlas C1*):

- *arcus anterior et posterior atlantis*
- ***Arcus anterior*** - má na přední ploše *tuberculum anterius*, na zadní ploše *fovea dentis*
- ***Arcus posterior*** – *tuberculum posterius atlantis*
- ***Massae laterales*** - *foveae articulares superiores*, *facies articulares inferiores*
- ***Proc. transversus*** – *tuberculum anterius* a *tuberculum posterius* (splynuly), *sulcus arteriae vertebralis*



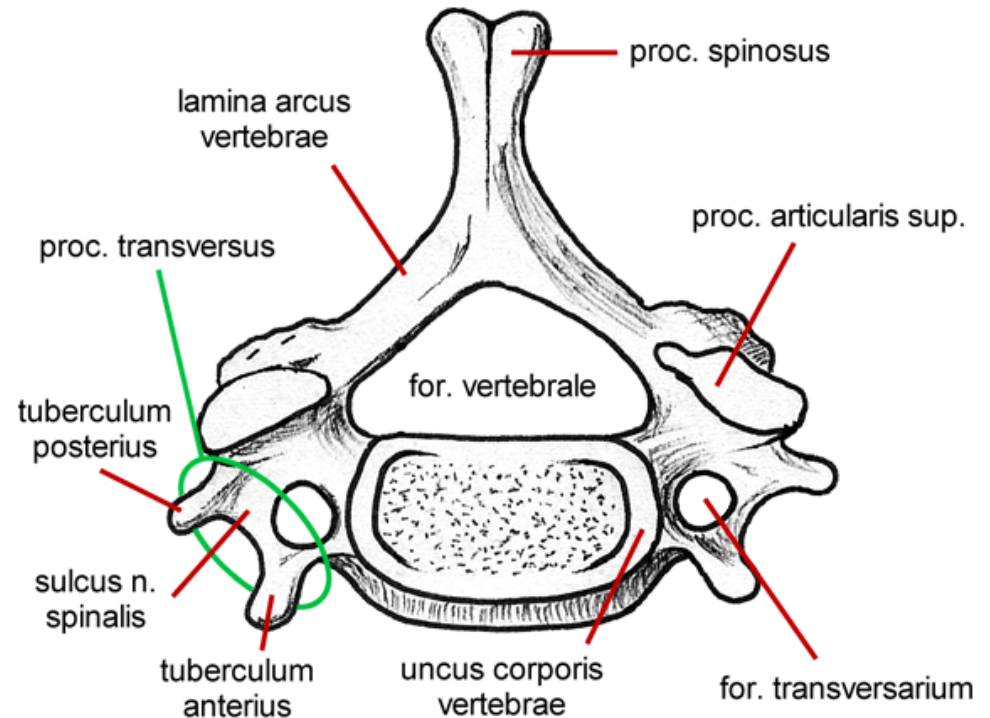
Čepovec (*axis, epistropheus C2*):

- **Corpus** – vysoký,
dens axis,
facies articularis anterior
axis,
facies articularis
posterior axis
- **Pedikuly** –
silné, splývají s tělem
obratle, *facies articulares*
superiores axis



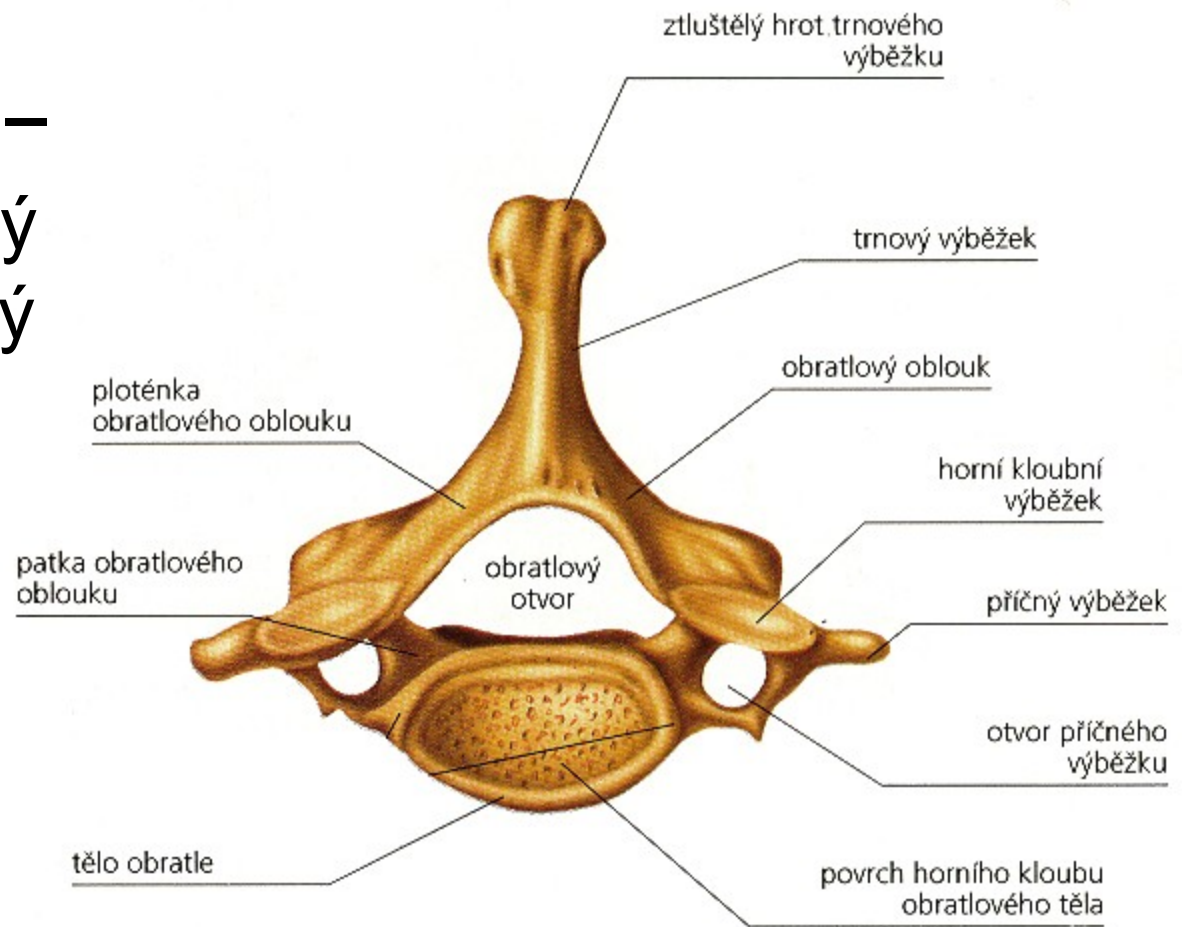
6. krční obratel (C6):

- ***Proc. transvers.*** –
Tuberculum anterius
nazývané *tuberculum*
caroticum
zastavit krvácení z
a. carotis communis



7. krční obratel (*vertebra prominens* C7):

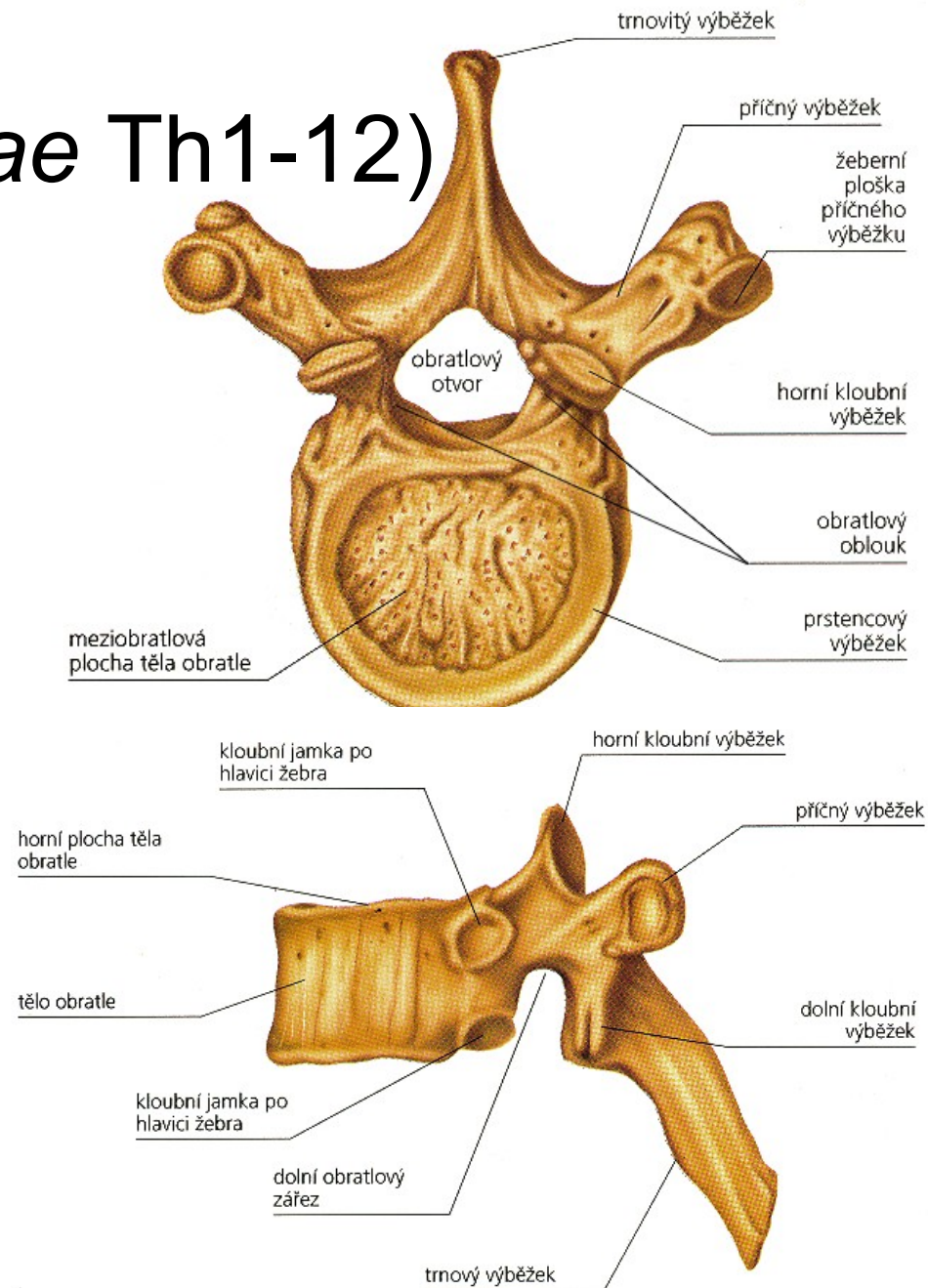
- ***Proc. spinosus*** –
kyjovitě rozšířený
a není rozvidlený



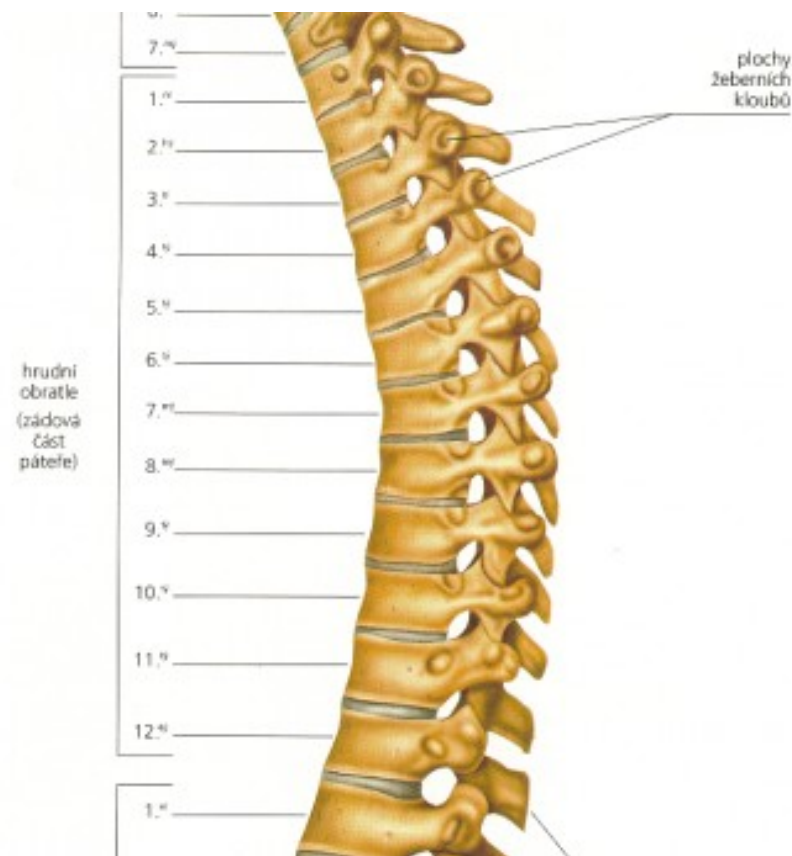Hrudní obratle

(*vertebrae thoracicae* Th1-12)

- **těla** se kaudálně zvětšují
- kloubní plošky na bocích těl – *foveae costales* (kraniální a kaudální)
- ***processus transversi***
1.-10. hrudního obratle je kloubní ploška (*fovea costalis processus transversi*)
skloubení s *facies articularis tuberculi costae*
- ***Processus spinosi***
- ***Processus articulares***

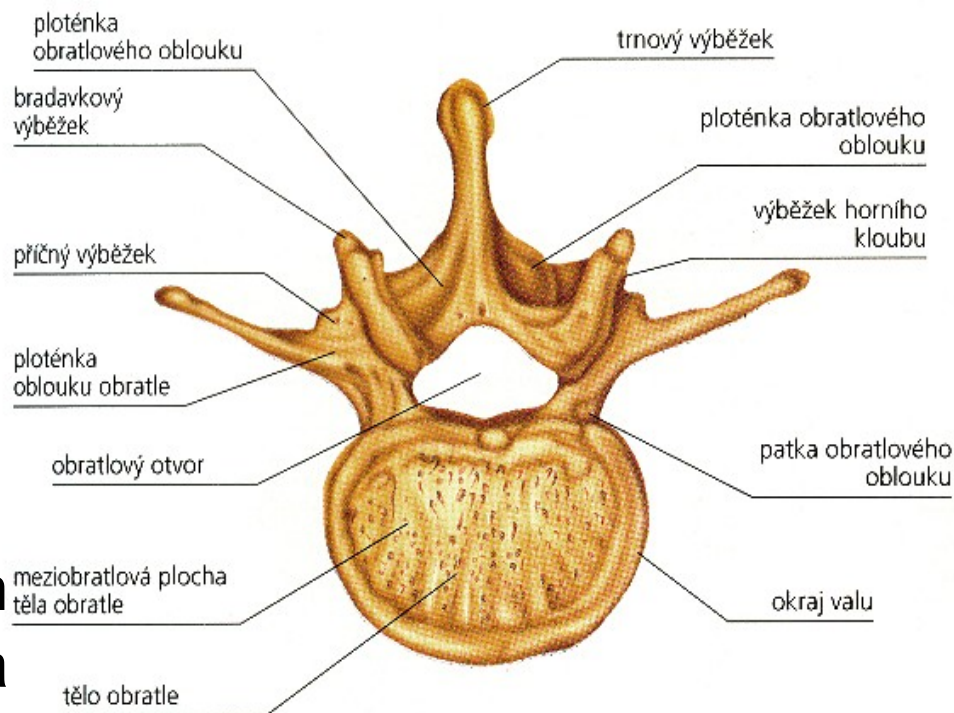


- **Th1** má *uncus corporis vertebrae* (vyvýšenou hranu)
- **Th 3-7** ventrálně na těle - *impressio aortica*
- **Th11 a Th12** trnové výběžky krátké a téměř v horizontální rovině, transverzální výběžky jsou bez *fovea costalis processus transversi*

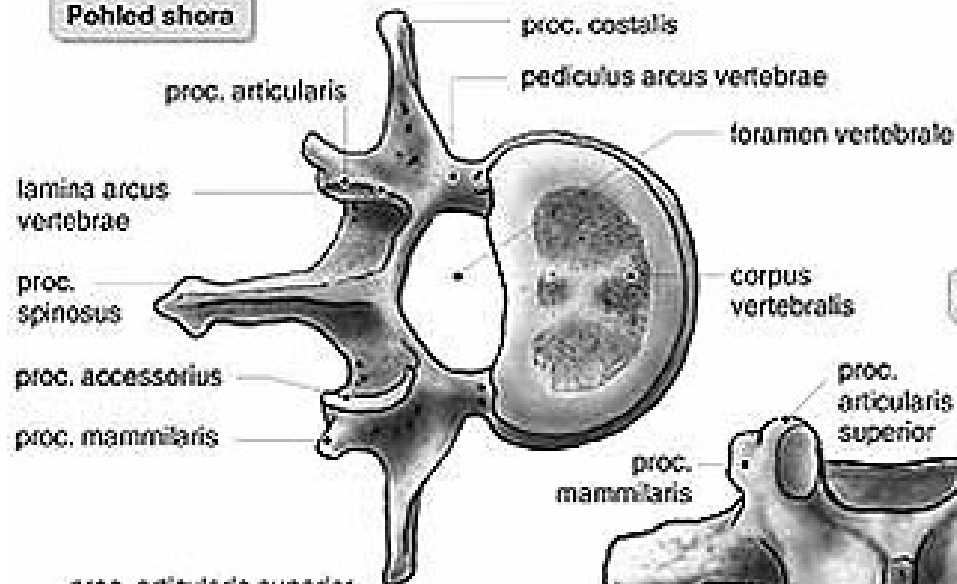


Bederní obratle (*vertebrae lumbales* L1-5):

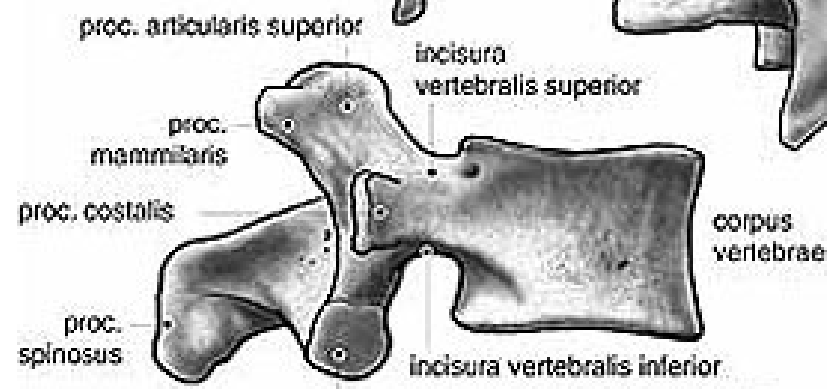
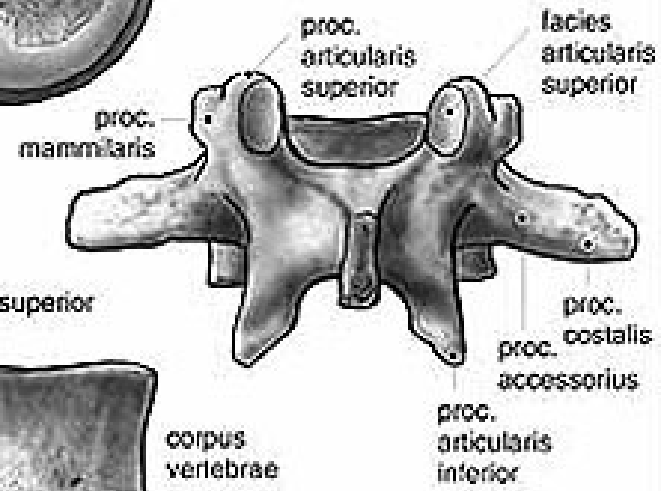
- **corpus** - velký, široký a silný, ledvinovitého tvaru
- **pedikuly** jsou masívní
- **processus spinosus** silné a široké, podoba destiček
- **proc. artic.** - orientovány do sagitální roviny
- **proc. transversus** – rozdělen v kraniální **proc. mamillaris** a kaudální **proc. accesorius**, zbytek v podobě trnu (**processus costarius**)



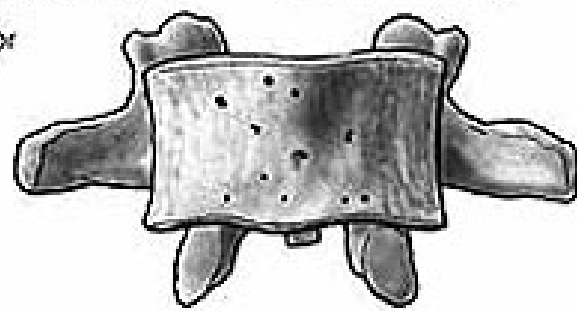
Pohled shora



Pohled zezadu



Pohled zepředu

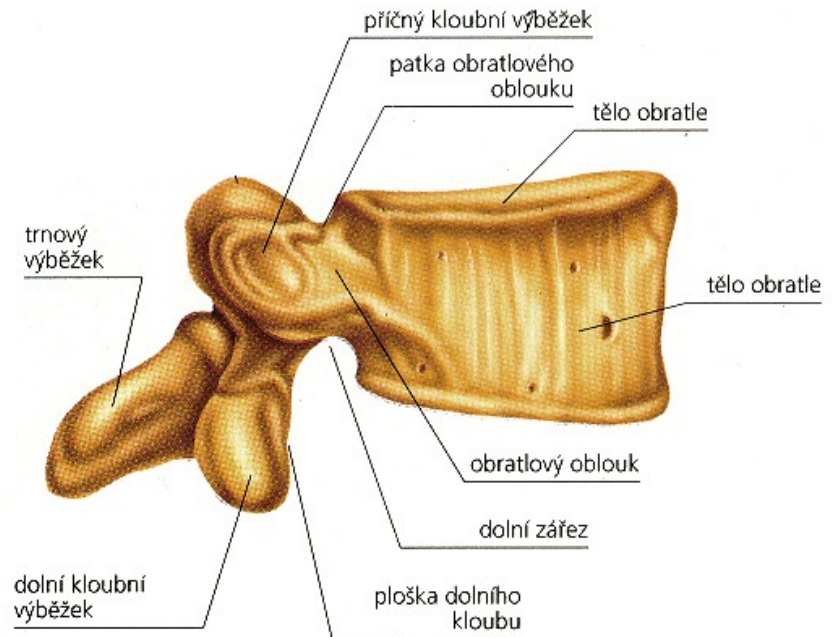


Pohled z boku



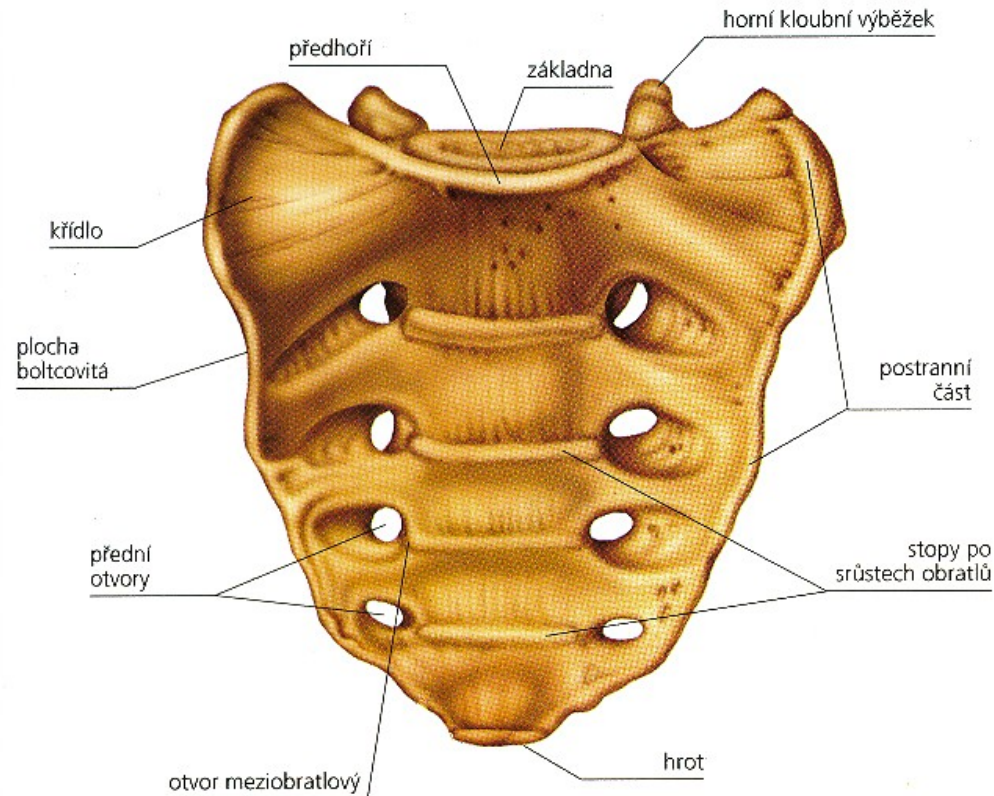
Speciální znaky bederních obratlů:

- L5 má velké, klínovité tělo
- krátký *processus spinosus*
- silný *processus costarius*
- široce od sebe vzdálené *processus articulares inferiores*



Křížová kost (*os sacrum*, S1-5):

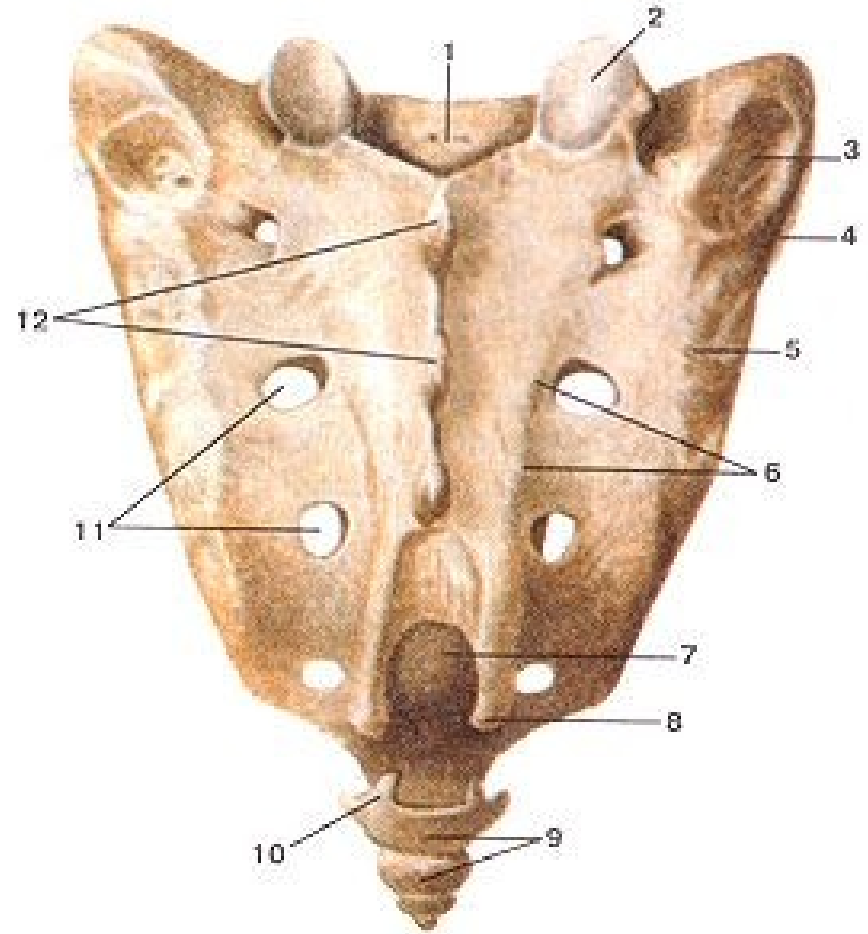
- trojúhelníkový tvar
- *basis ossis sacri*
- *apex ossis sacri*
- 1. **Facies pelvina** – konkávní plocha
- *lineae transversae* – hranice původních obratlových těl
- *foramina sacralia pelvina*



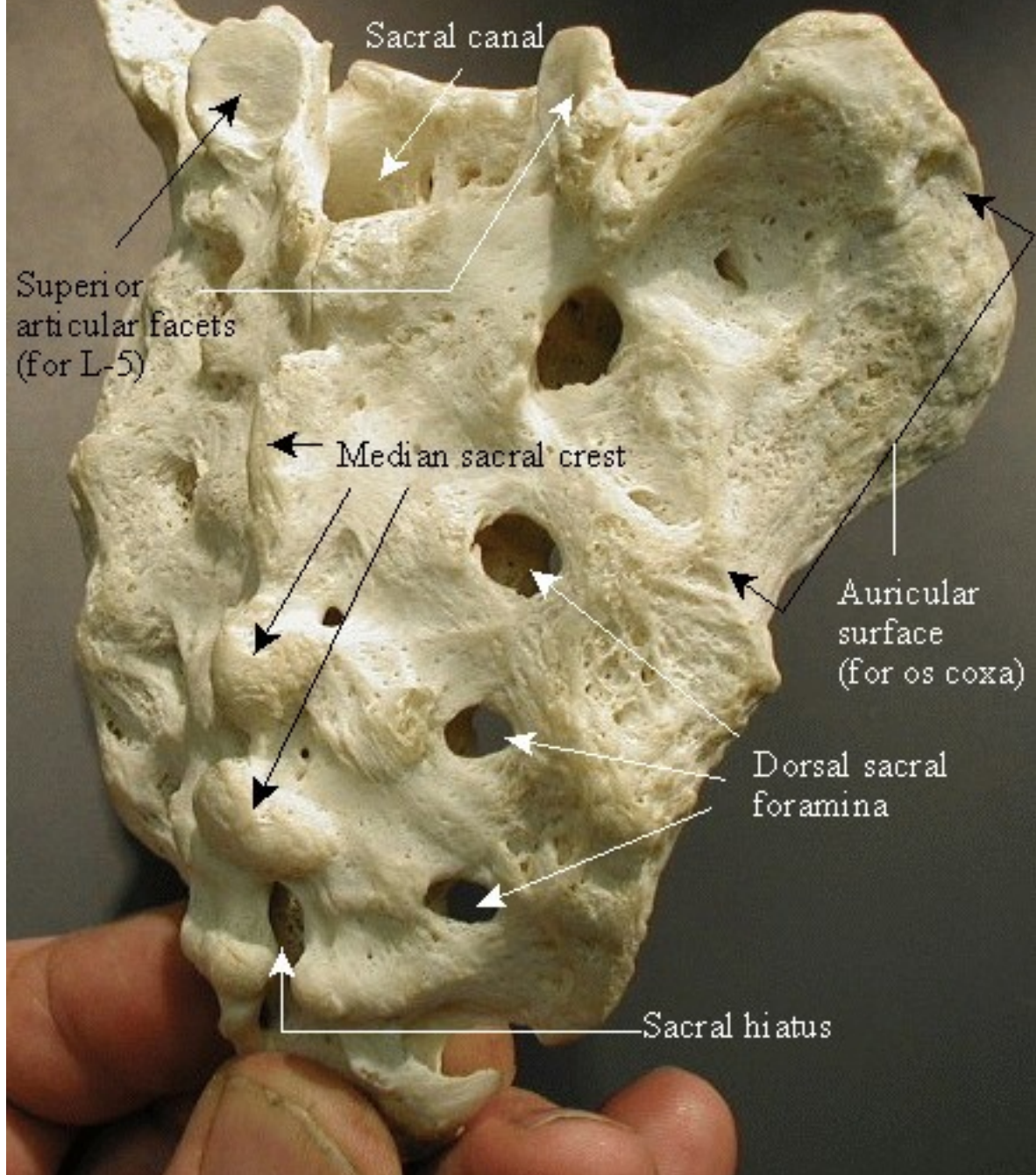
2. Facies dorsalis –

konvexní plochou

- *crista sacralis mediana* – srostlé trnové výběžky
- *crista sacralis intermedia* - splynuté kloubní výběžky
- *foramina sacralia dorsalia*
- *cornua sacralia*
- *hiatus sacralis*
- *crista sacralis lateralis* - splynuté transverzální výběžky



Sacrum



Sacral canal

Superior articular facets (for L-5)

Median sacral crest

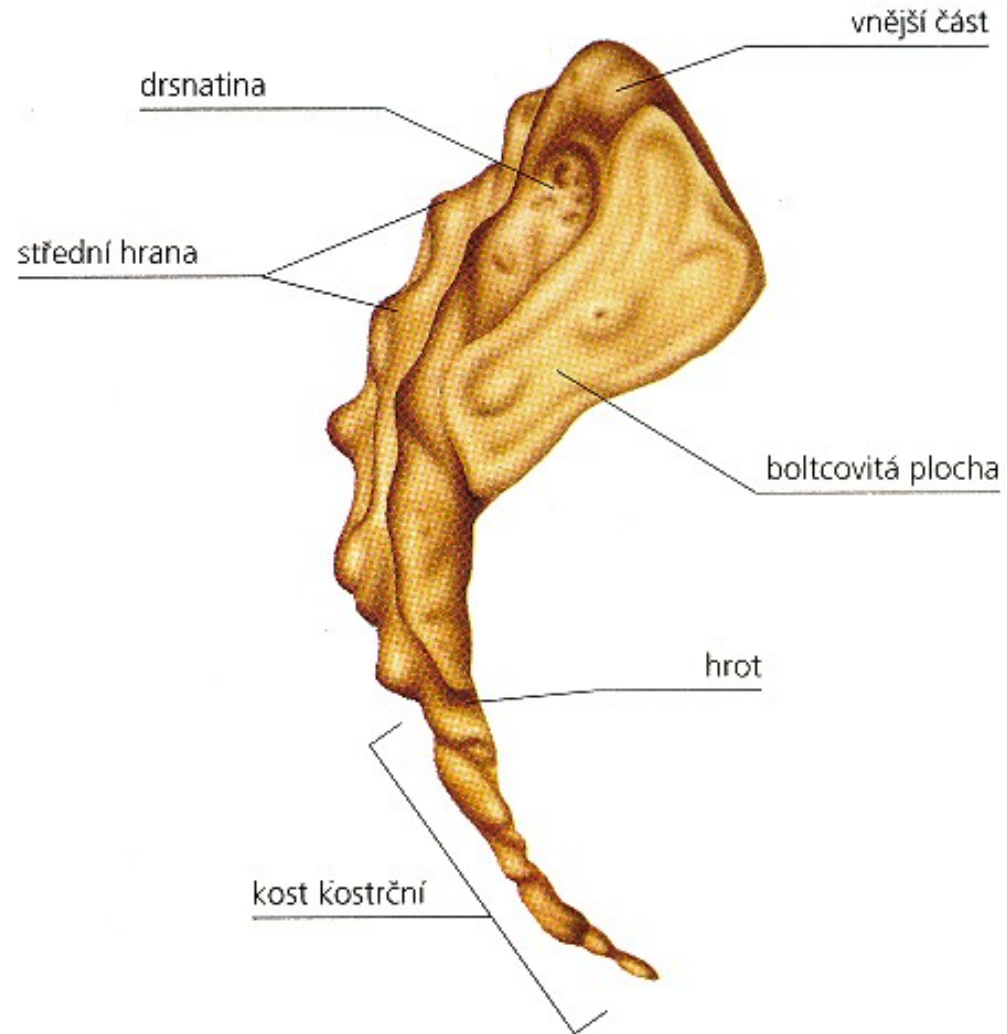
Auricular surface (for os coxa)

Dorsal sacral foramina

Sacral hiatus

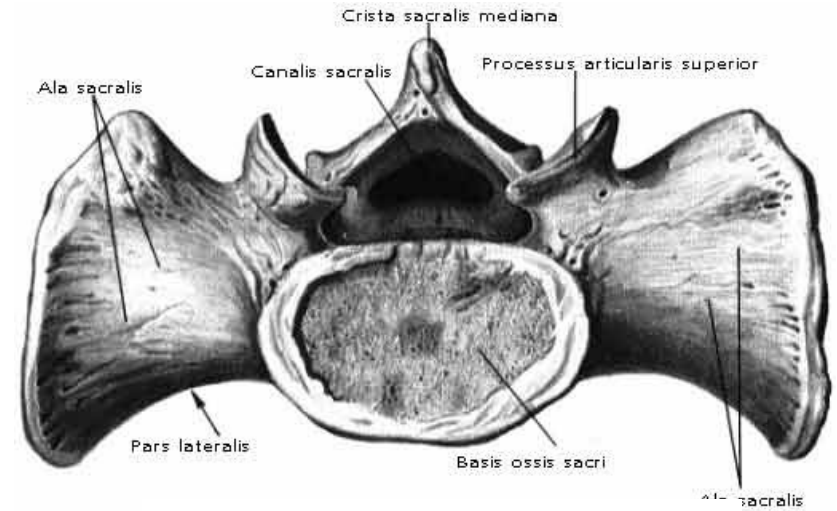
3. Pars lateralis

- kloubní plošku pro skloubení s pánevní kostí – *facies auricularis*
- dorzálně od ní se nachází drsnatina – *tuberositas sacralis*



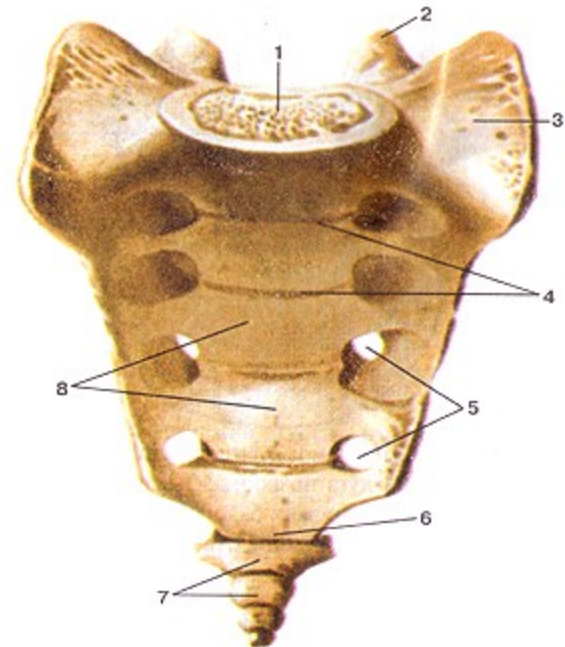
4. Basis

- vstup do *canalis sacralis*
- **S1** prominuje ventrálně do pánevní dutiny jako předhoří – *promontorium*
- *sakralizace lumbálního obratle*
- *lumbalizace sakrálního obratle*



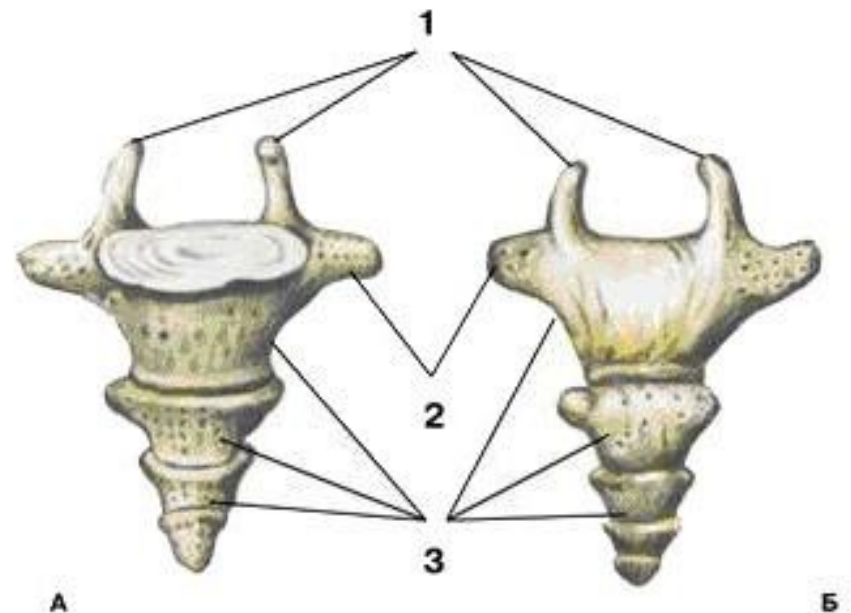
5. Apex

- malou oválnou kloubní plošku pro skloubení s prvním kostrčním obratlem



Kostrční kost (*os coccygis*, Co1-(4-5))

- 4 – 5 rudimentárních kostrčních obratlů.
- dorzální povrch kostrče - konvexní
- *cornua coccygea* (kloubních výběžků Co1)
- **hrot** – *apex ossis coccygis* je orientován kaudálně (může být rozštěpený)

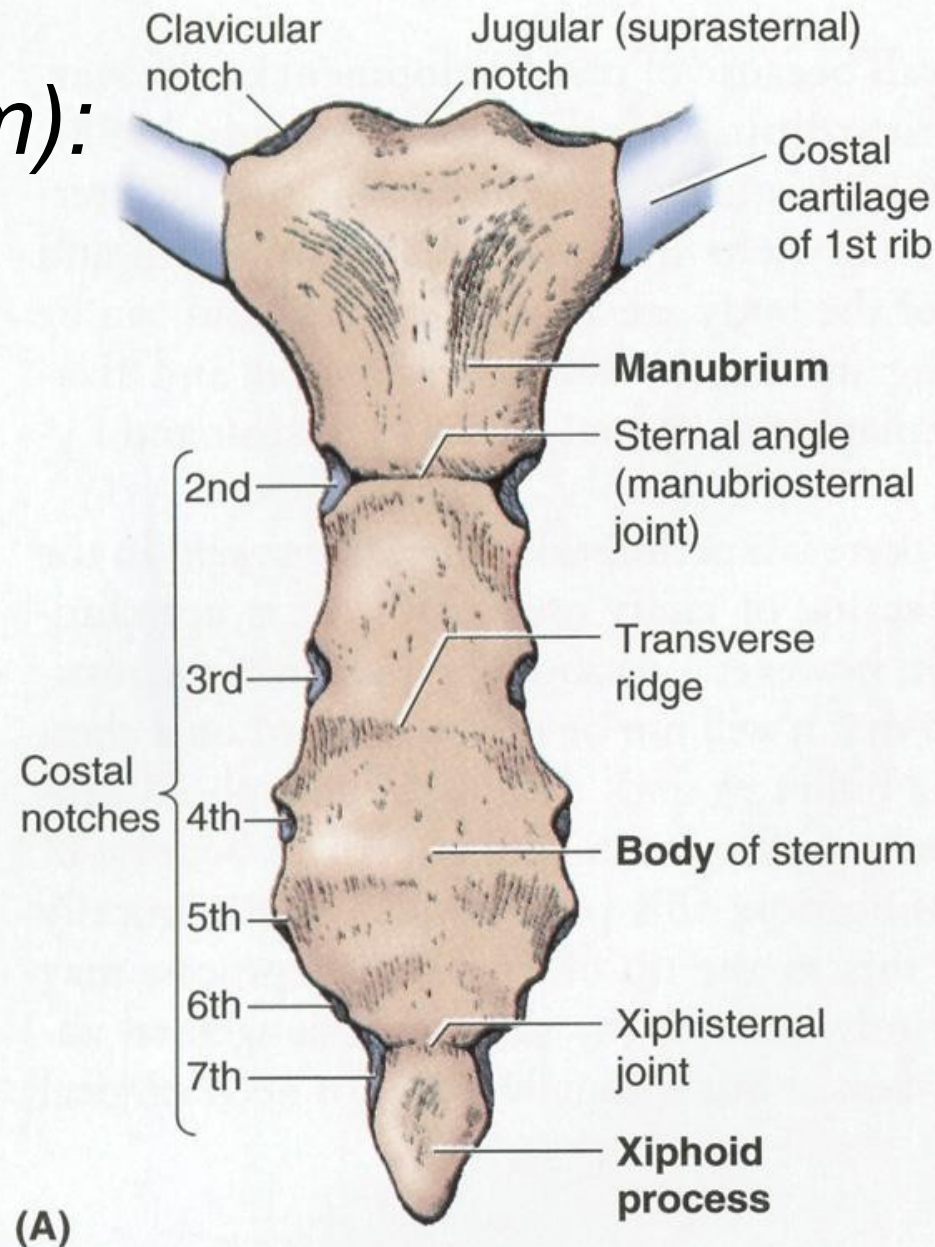


Hrudní kost (*sternum*):

1. Rukojet'

(*manubrium sterni*)

- *incisura jugularis*
- *incisura clavicularis*
- *incisura costalis I.*
- *synchondrosis manubriosternalis - (angulus sterni)*
- *incisura costalis II.*



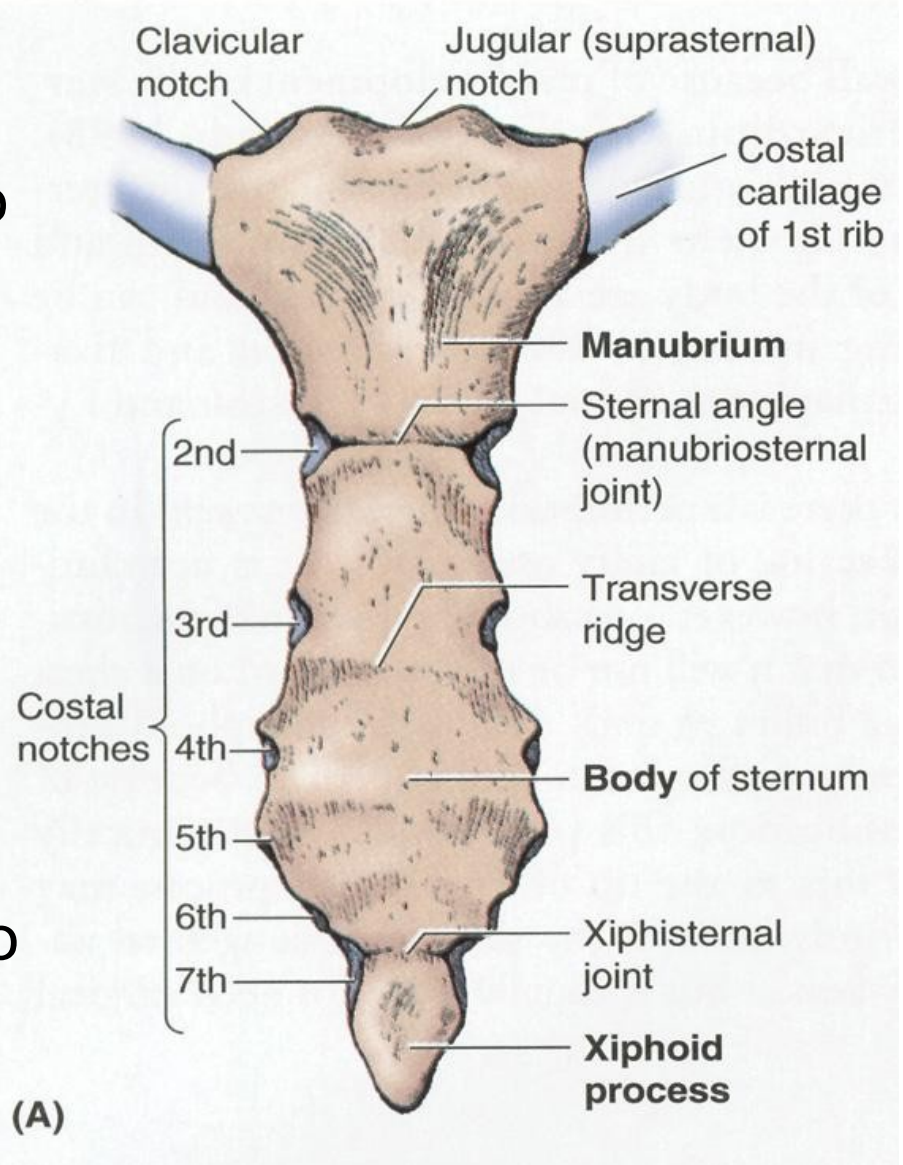
2. Tělo (*corpus sterni*)

- největší, dlouhá, úzká
- laterálních stranách zářezy pro spojení s chrupavkami 2.– 7. žebra (*incisurae costales*).
- *synchondrosis xiphisternalis*

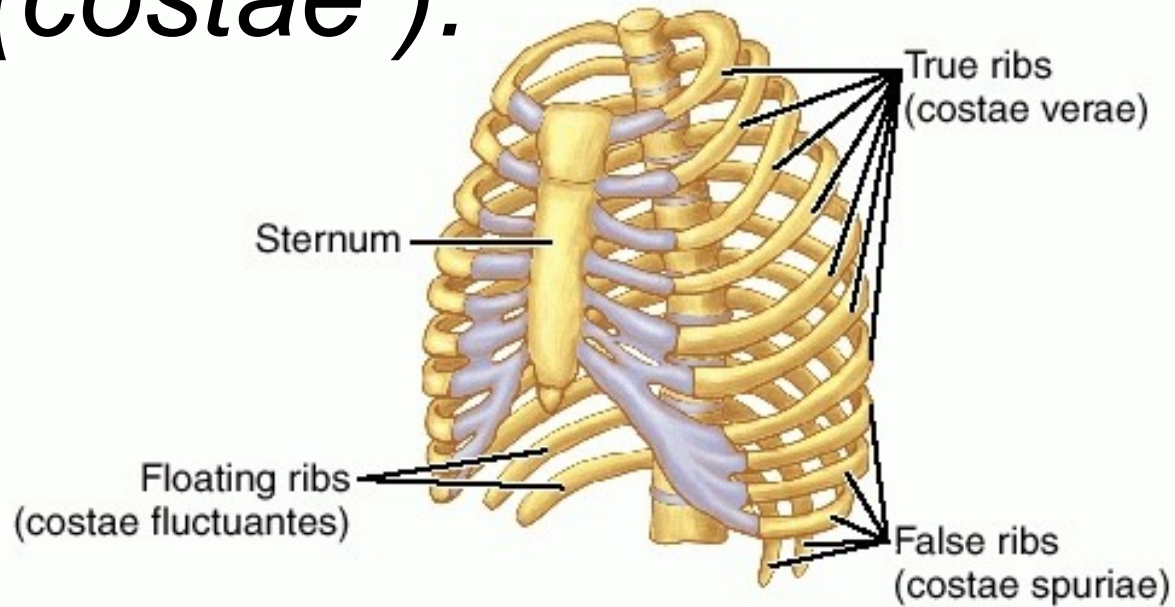
3. Mečovitý výběžek

(*processus xiphoideus*)

- Nejmenší, možno rozvidlený
- kraniálně - malý zářez pro spojení s chrupavkou sedmého žebra (*incisura costales*)



Žebra (*costae*):

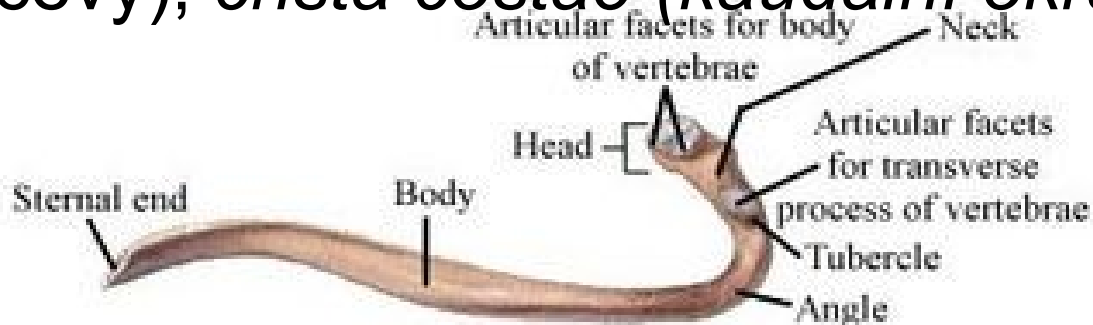


- **Pravá žebra** (1.– 7. pár žeber) – *costae verae*
- **Nepravá žebra** (8.–10. pár žeber) – *costae spuriae*
- **Volná žebra** (11.–12. pár žeber) – *costae fluctuantes*

Obecná charakteristika žebra:

Kostěná část - vertebrální a sternální konec

- **caput costae**, *crista capitis costae*, dvě fasety – *facies articulares capitis costae*,
- **krček** (*collum costae*) - *tuberculum costae*, *facies articularis tuberculi costae* pro spojení s *fovea costalis processus transversi* hrudního obratle
- **tělo** (*corpus costae*) - *angulus costae*, dolní okraj vnitřní – *sulcus costae* (probíhá zde interkostální nerv a cévy), *crista costae* (*kaudální okraj*)



Speciální znaky:

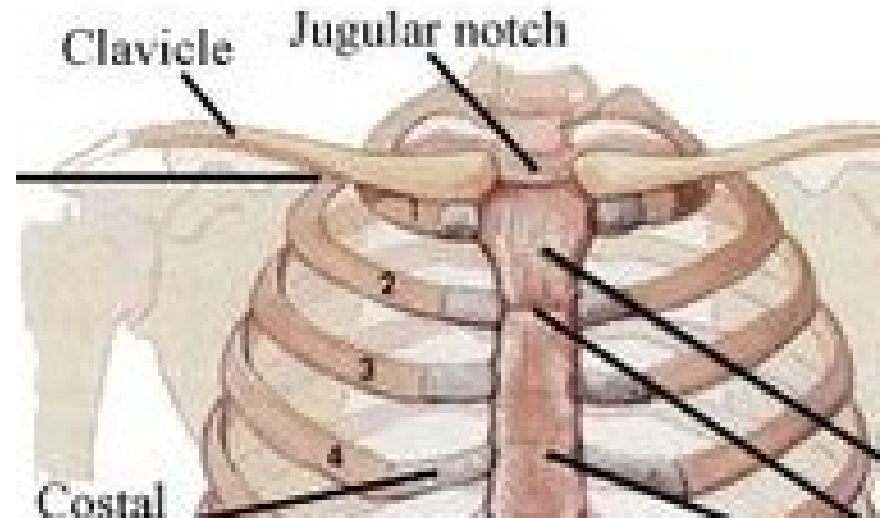
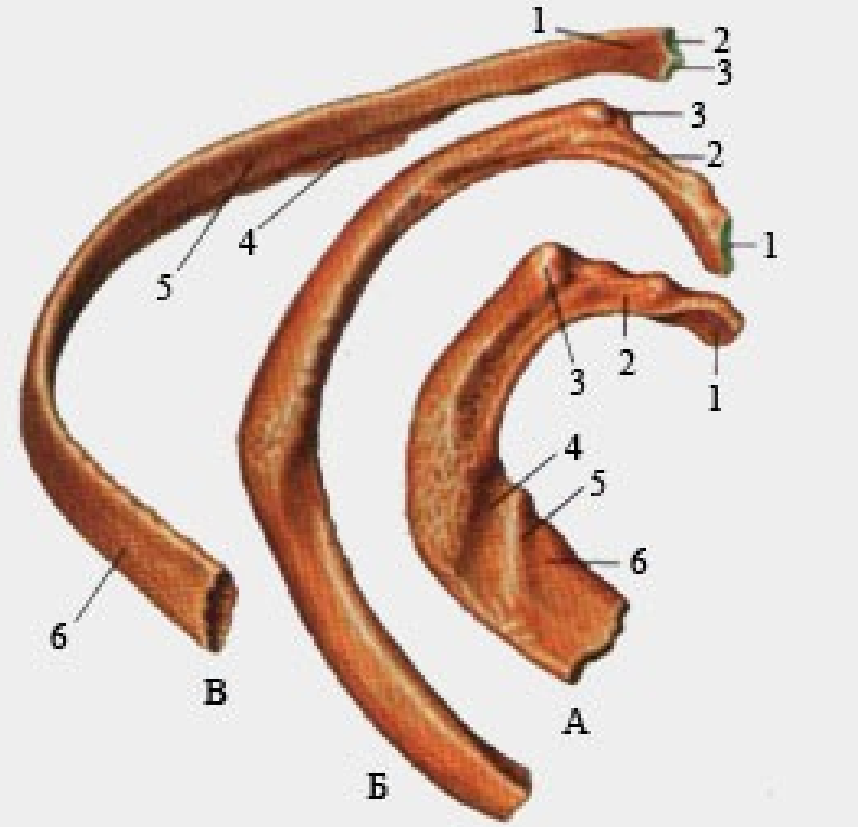
První žebro (*costa prima*)

(pod klíční kostí)

- *sulcus a. subclaviae* - ventrálně od něj mělčí a méně zřetelný *sulcus v. subclaviae*
- úpon pro *mm. scaleni anterioris et medii*
- kaudální plocha žebra je hladká.

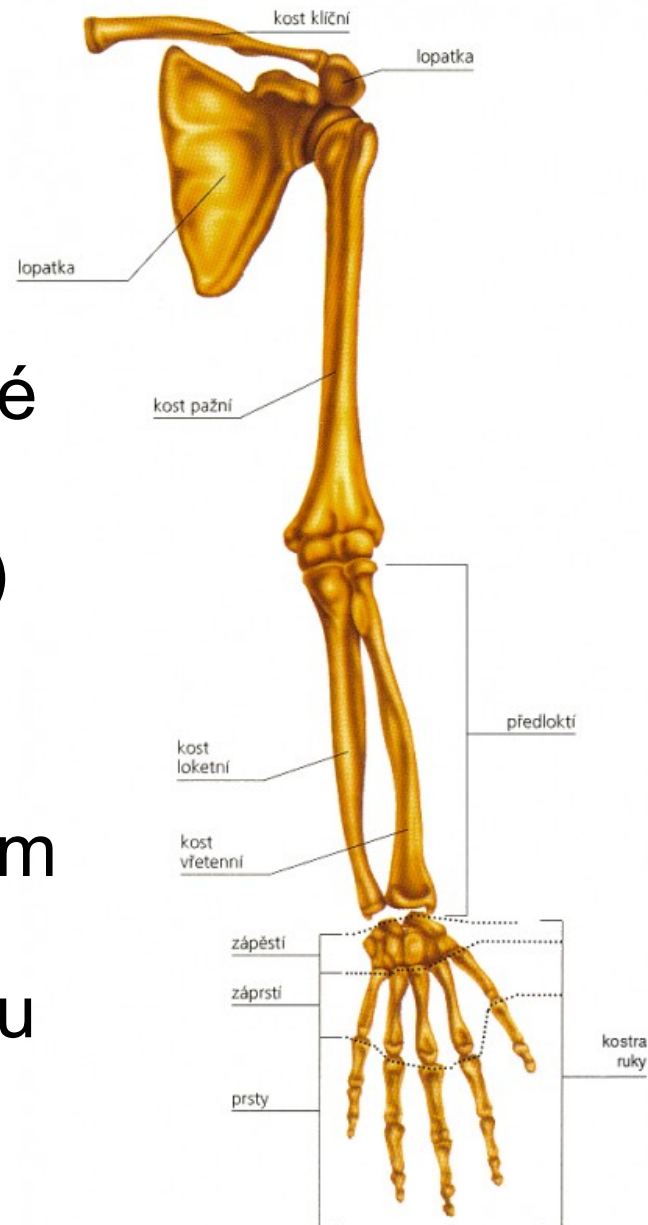
Druhé žebro (*costa secunda*)

- *tuberculum m. scaleni posterioris* a *tuberositas m. serrati anterioris*.



Kostra horní končetiny: (*ossa membri superioris*)

- její skelet se skládá z mimořádně pohyblivého pletence a kostí volné končetiny
- **volná část** (paže, předloktí, ruka)
- **pletenec pažní** tvoří lopatka a klíční kostí
- **ramenní kloub** je nejpohyblivějším kloubem těla, pomocí **loketního kloubu** mění končetina svoji délku (teleskopická funkce), pro **ruční klouby** je nejcharakterističtější úchopová funkce.



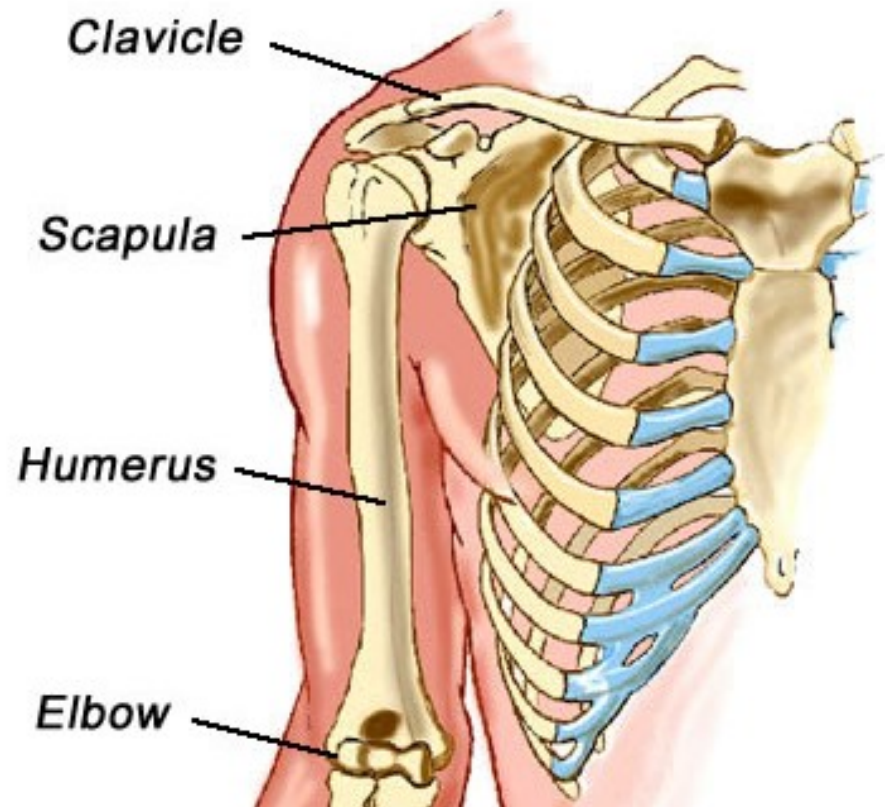
Pletenec horní končetiny: (*cingulum membri superioris*)

Lopatka (*scapula*)

- umístěná ve svalstvu zad ve výši 2.–7. žebra
- Kloubně se spojuje s klíční a pažní kostí

Klíční kost (*clavicula*)

- *Kloubně spojena s hrudní kostí a lopatkou*

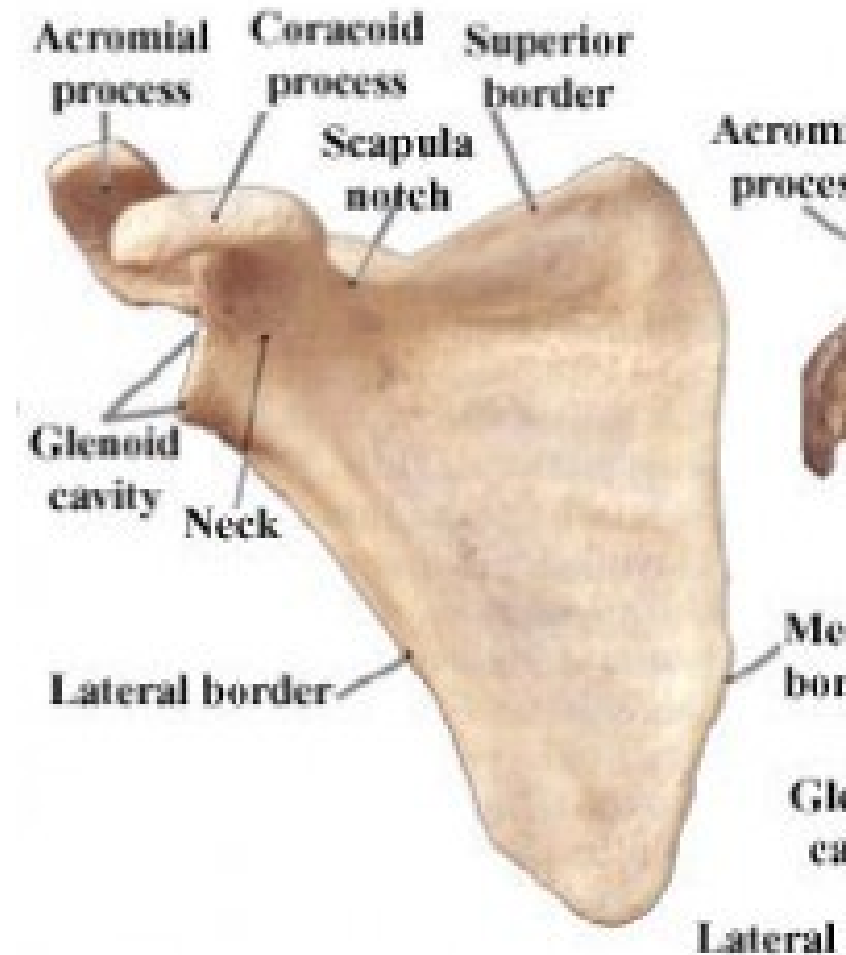


Lopatka (*scapula*):

- *Facies costalis, facies dorsalis*
- *Margo medialis, lateralis, superior*
- *Angulus superior, inferior, lateralis*

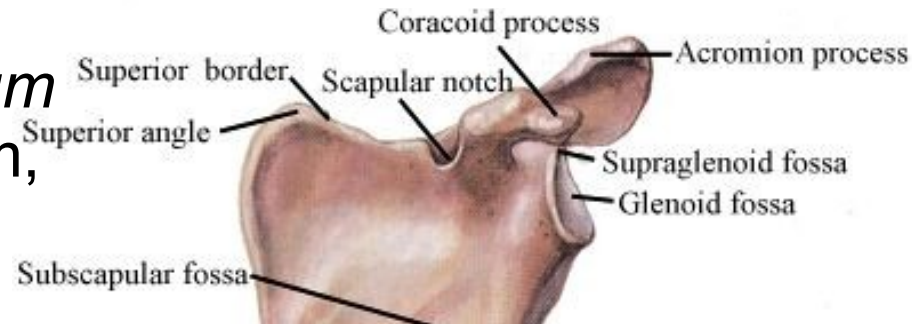
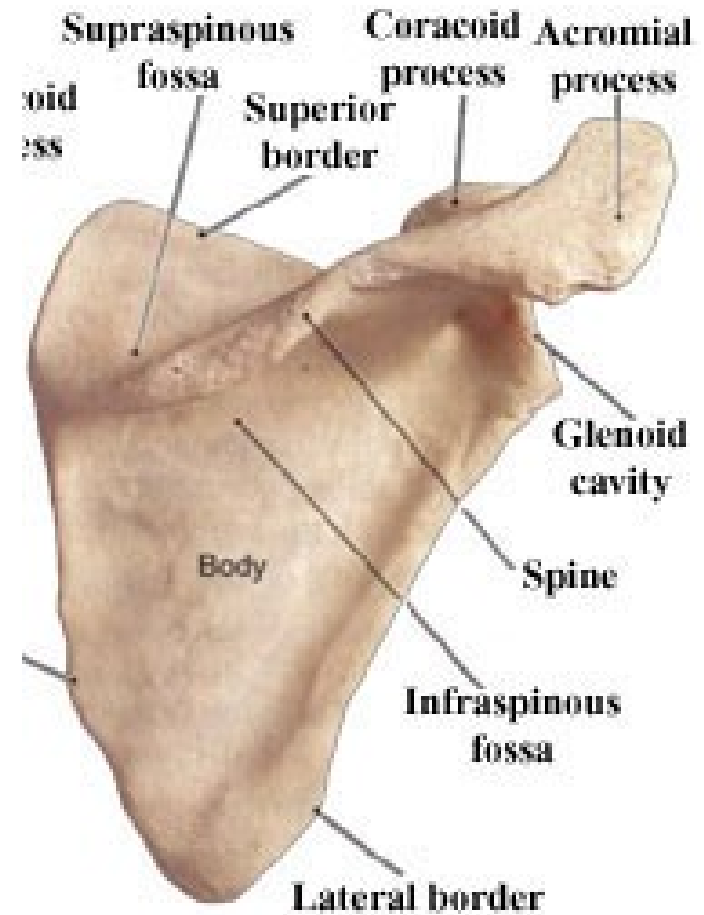
Facies costalis

- přivrácena k žebřům
- vyhloubená (*fossa subscapularis*)
- Od mediálního okraje se táhnou 3–4 drsné čáry *linea transversae*

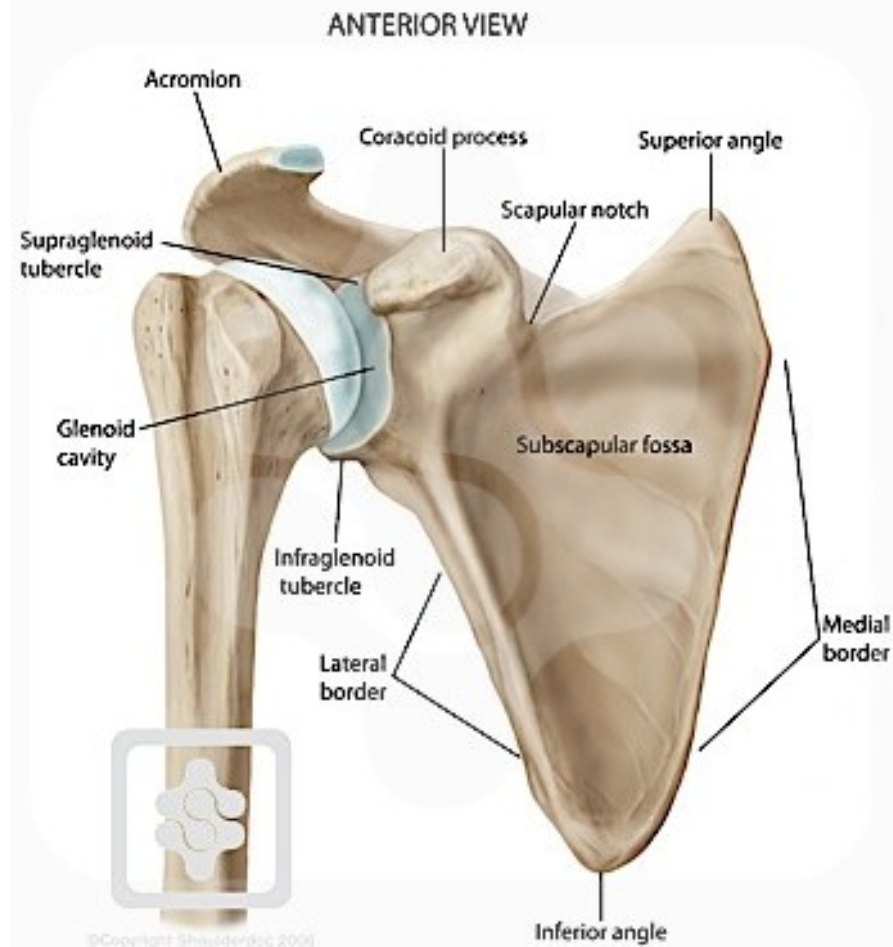

Facies dorsalis

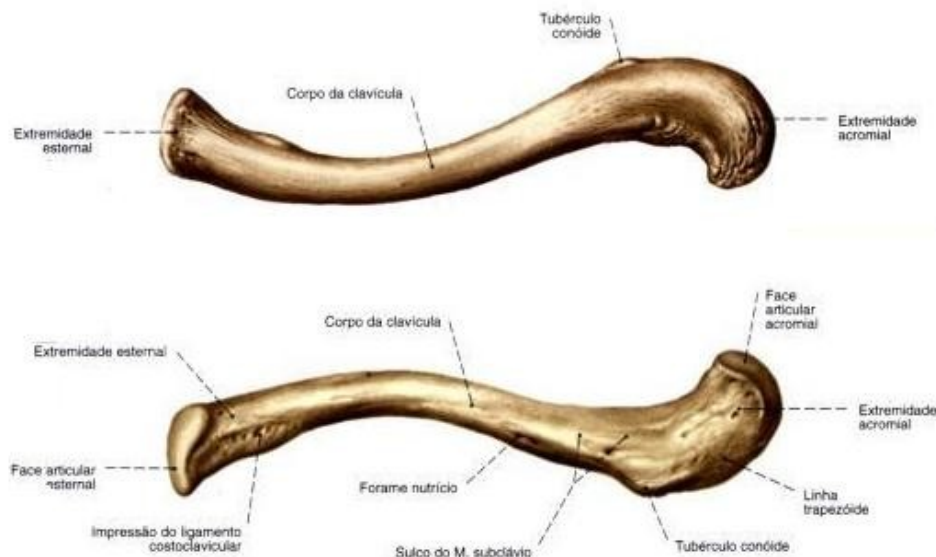
- *spina scapulae*
- dvě jámy – *fossa supraspinata*, *fossa infraspinata*,
- nadpažkem (*acromion*) - *facies articularis acromii* (spojení s klíční kostí)
- *tuberositas triangularis spinae* (slouží pro úpon vzestupné části *m. trapezius*)
- *processus coracoideus scapulae*
- (při odstupu zobcovitého výběžku) se nachází zářez – *incisura scapulae*
- *Incisura* je přepažena *ligamentum transversum scapulae* a otvorem, který takto vznikne, prochází *n. suprascapularis*.



- jamka - *cavitas glenoidalis*
- na kraniálním okraji má *tuberculum supraglenoidale*
- na kaudálním okraji je *tuberculum infraglenoidale*
- *collum scapulae* je na zúžené části lopatky, po obvodu jamky



Klíční kost (*clavicula*):

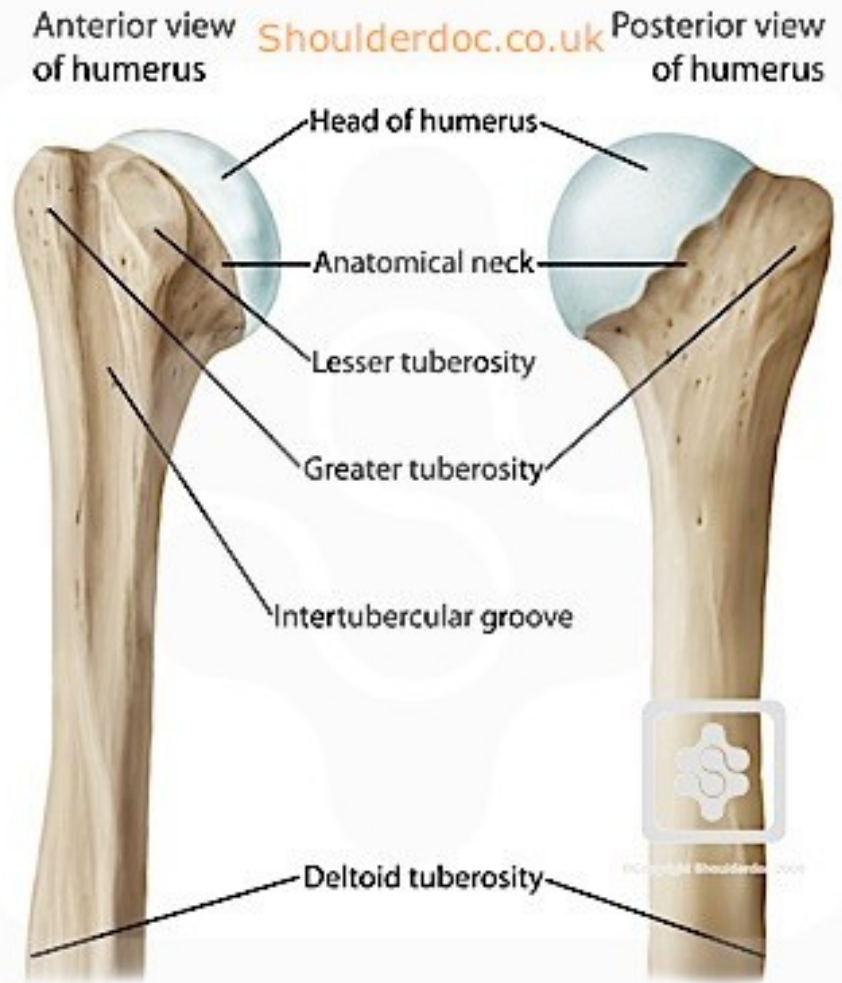


- esovitě prohnutá
- **mediální konec** (*extremitas sternalis*)- *facies articularis sternalis claviculae*
- **laterální konec** (*extremitas acromialis*)-*facies articularis acromialis claviculae* s akromiem hřebene lopatky
- **kraniální plocha** je hladká
- **kaudální plocha** - laterálně drsnatina *tuberositas coracoidea* rozdělená na dorzální *tuberculum conoideum* a ventrálnější *linea trapezoidea*, *sulcus subclavius*

Kostra volné horní končetiny: Pažní kost (*humerus*)

Proximální konec humeru :

- *caput humeri* - úhel asi 130°
– kapitodiafyzární úhel
- *collum anatomicum humeri*
- *Tuberculum majus humeri*
- *Tuberculum minus humeri*
- *sulcus intertubercularis*
- *crista tuberculi majoris, minor*
- *collum chirurgicum humeri*

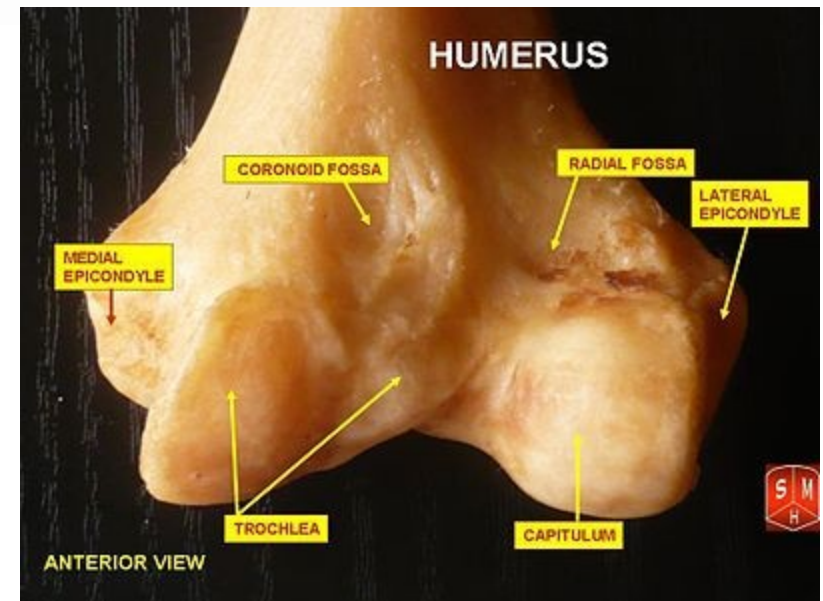
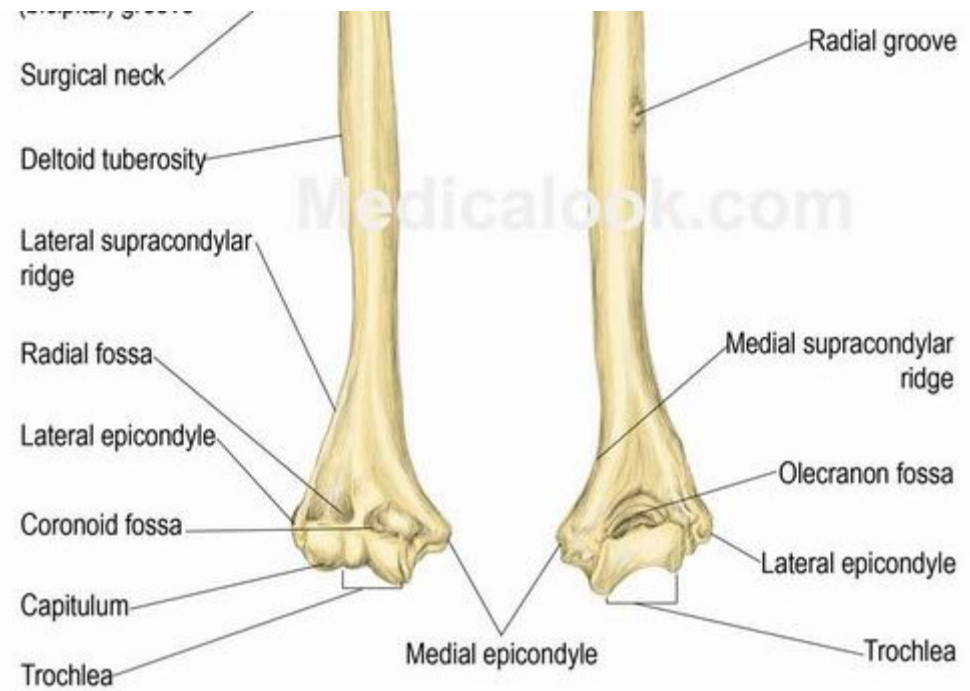


Diáfýza :

- trojbokého těla
- *tuberositas deltoidea*
- dorzální straně - *sulcus nervi radialis*

Distální konec humeru:

- rozšířen do stran a zakončen kloubními plochami.
- laterální z nich má kulovitý tvar – *capitulum humeri*
- mediální má tvar kladky – *trochlea humeri*
- *epicondylus medialis, lateralis humeri*
- Za mediálním epikondylem je hlubší žlábek – *sulcus nervi ulnaris*
- *fossa radialis, fossa coronoidea, fossa olecrani*



Vřetenní kost (*radius*)

Proximální konec radia:

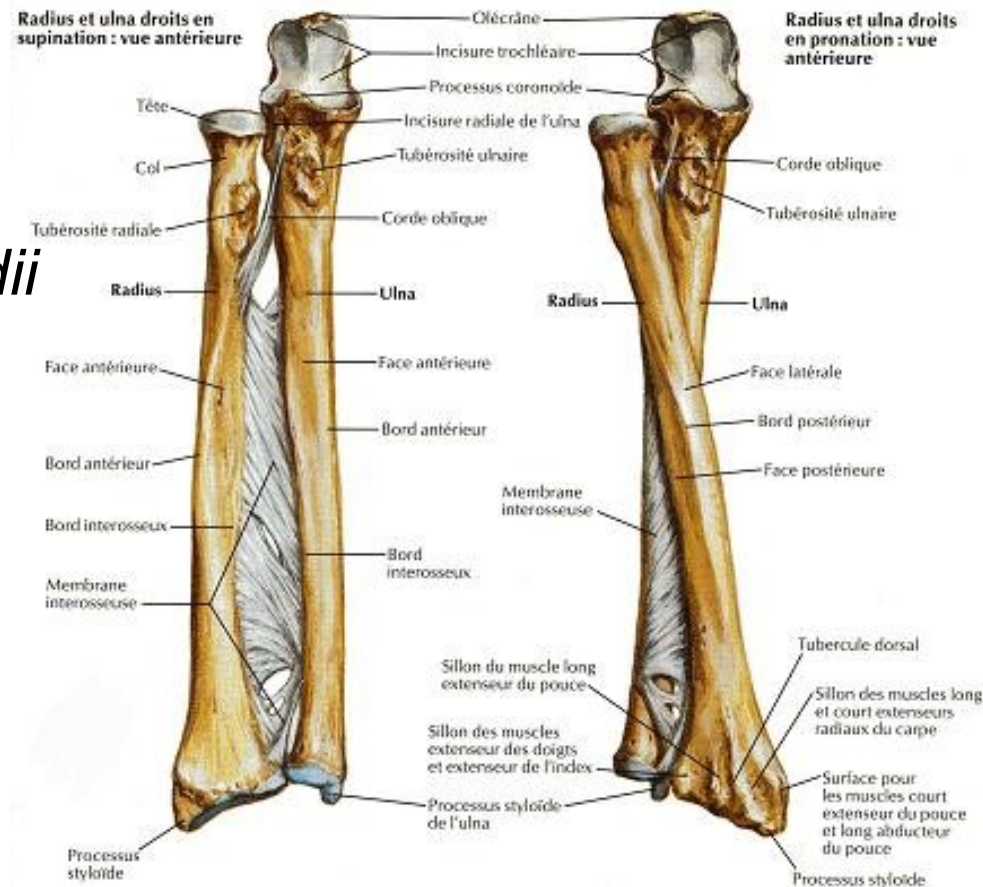
- *caput radii*
- *fovea capitis radii*
- *circumferentia articularis radii*

Diafýza :

- *collum radii*
- *tuberositas radii*
- *margo anterior, posterior, interosseus*
- *Foramen nutricium*

Distální konec radia :

- *Incisura ulnaris radii* pro kontakt s hlavičkou loketní kosti
- *facies articularis carpea radii*
- *processus styloideus radii*



Loketní kost (*ulna*)

Proximální konec:

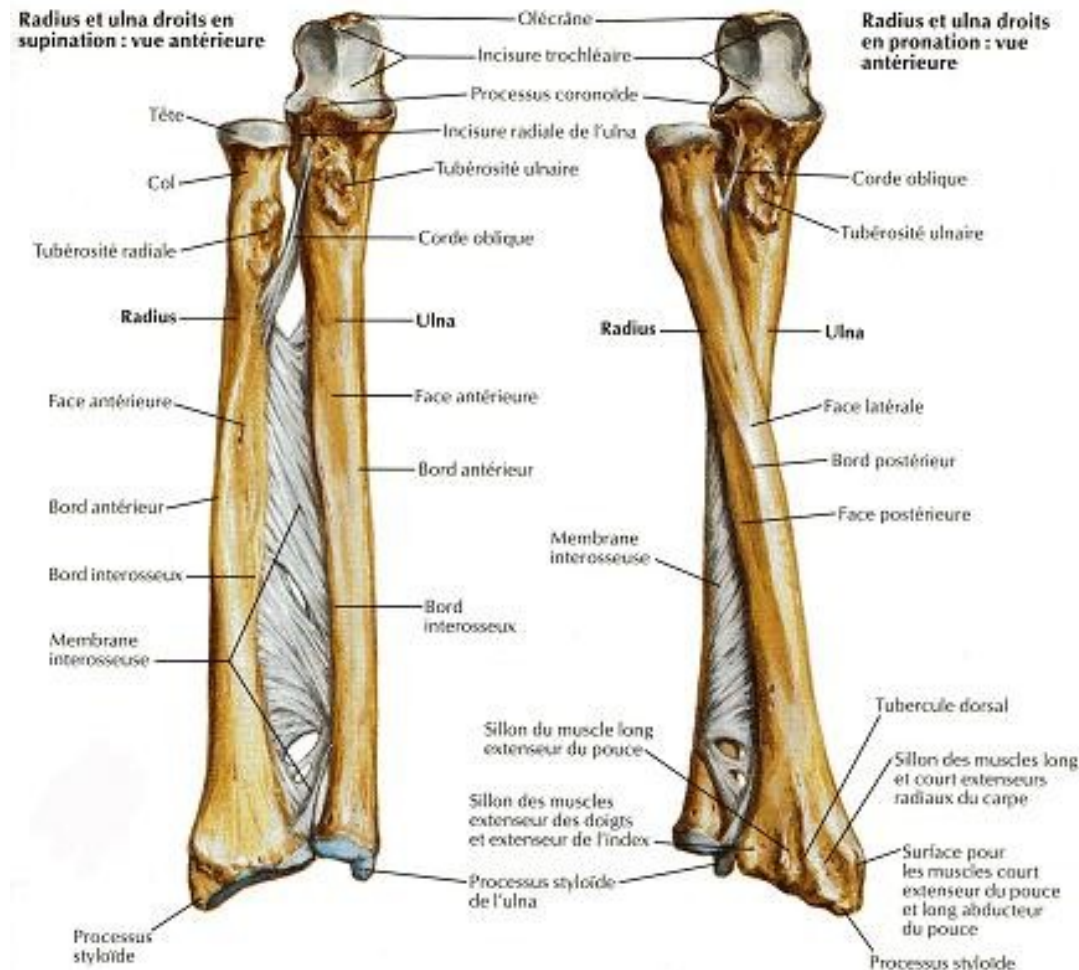
- okovec – *olecranon ulnae*
- *incisura trochlearis ulnae*
- *processus coronoideus*

Diafýza :

- *tuberositas ulnae*
- *incisura radialis ulnae*
- *crista m. supinatoris*
- *margo interosseus*
- *Foramen nutricium*

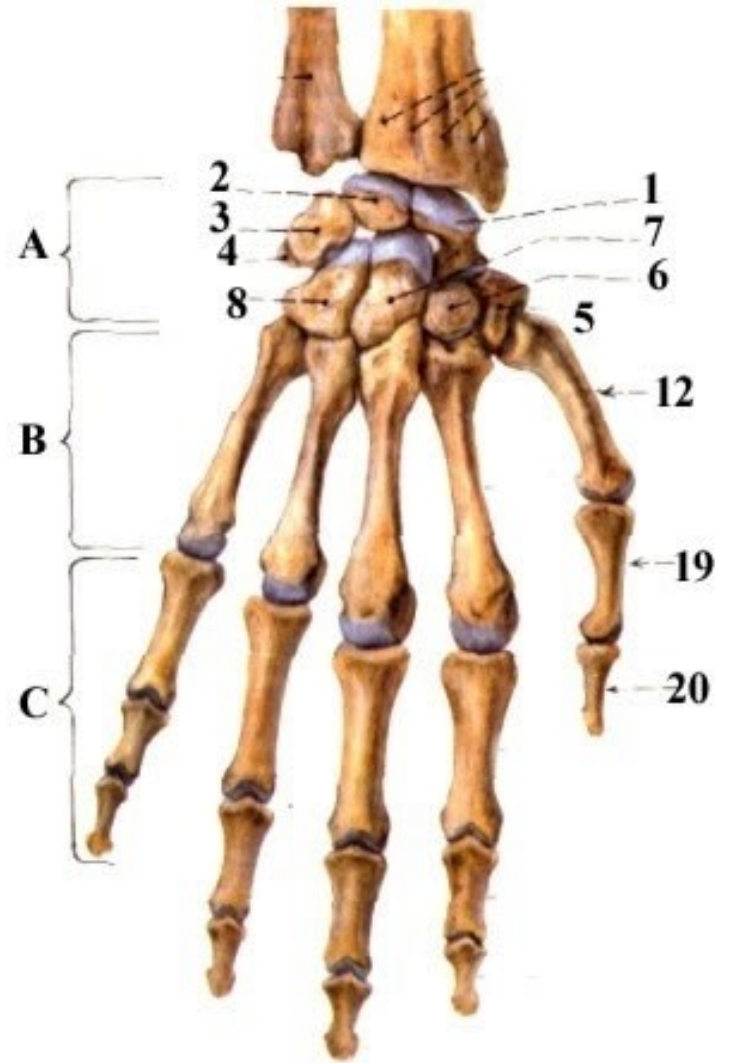
Distální konec:

- *caput ulnae*
- *Circumferentia articularis capitis ulnae*
- *Processus styloideus ulnae*
- *Sulcus m. extensor carpi ulnaris*



Kosti ruky: (*ossa manus*)

- rozdělena do tří oddílů
- osm zápěstních kostí
- pěti záprstních kostí
- články prstů



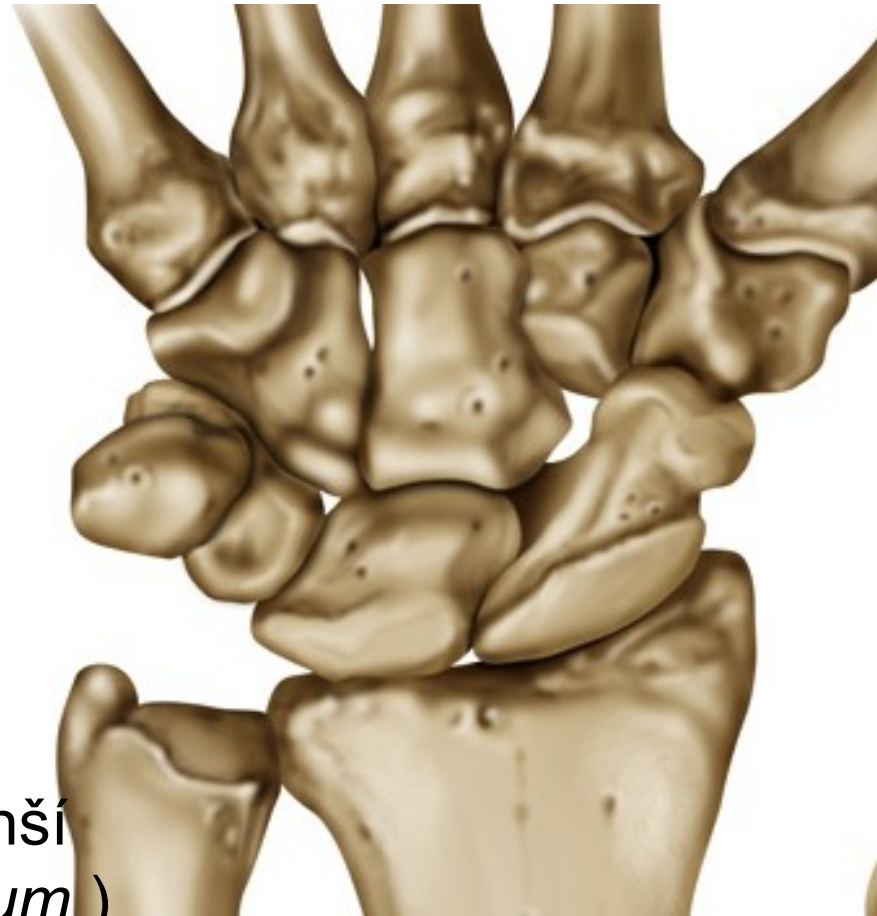
Zápěstní kosti (*ossa carpi*):

Proximální řada:

- kostí loďkovitou (*os scaphoideum*)
- kostí poloměsíčitou (*os lunatum*)
- kostí trojhrannou (*os triquetrum*)
- kostí hráškovou (*os pisiforme*)

Distální řada:

- kost mnohohranná větší a menší (*os trapezium a os trapezoideum*)
- kost hlavatou (*os capitatum*)
- hákovitou kostí (*os hamatum*).

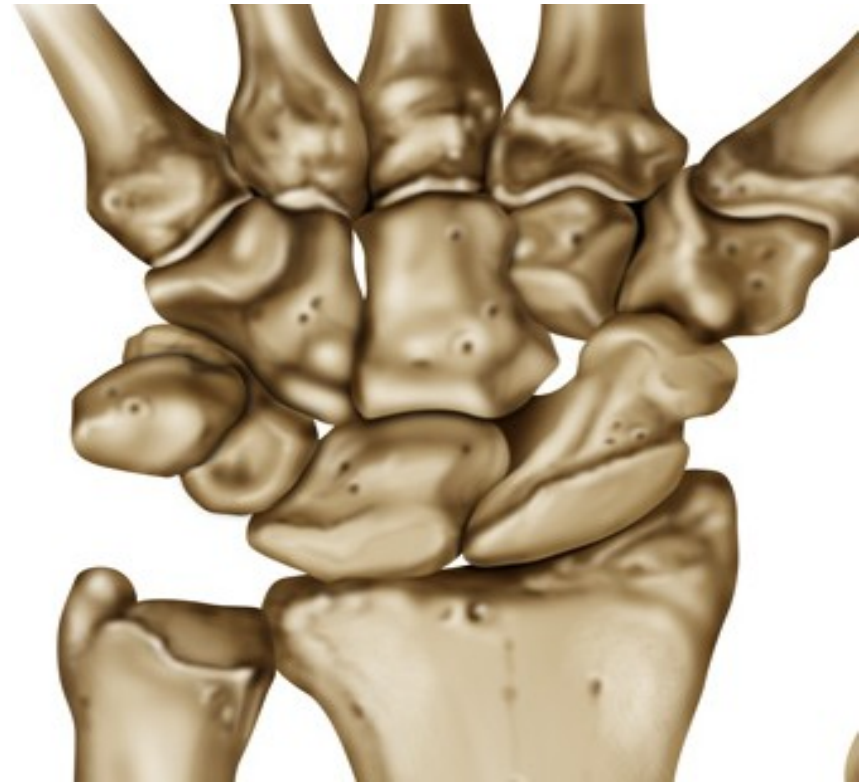

Lod'kovitá kost:

- laterální straně drsnatina *tuberositas ossis scaphoidei* (součást vyvýšeniny – *eminentia carpi radialis*) (odstupuje široký vaz – *retinaculum flexorum*)

Poloměsíčitá kost:

- spojuje s *facies carpea radii*, distálně s *os capitatum*, mediálně s *os triquetrum* .

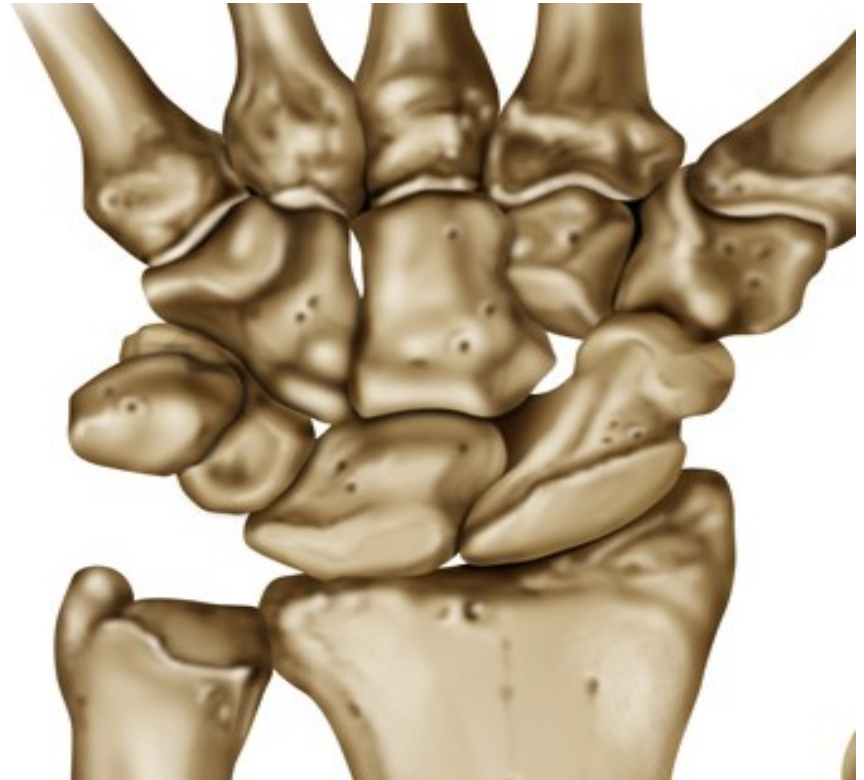

Trojhranná kost

- podobu trojbokého jehlanu, na palmární straně leží oválná kloubní ploška pro *os pisiforme*.

Hrášková kost

- Sesamská kost, uložena ve šlaše *m. flexor carpi ulnaris*, kloubně spojena s *os triquetrum*, tvoří součást *eminentia carpi ulnaris*

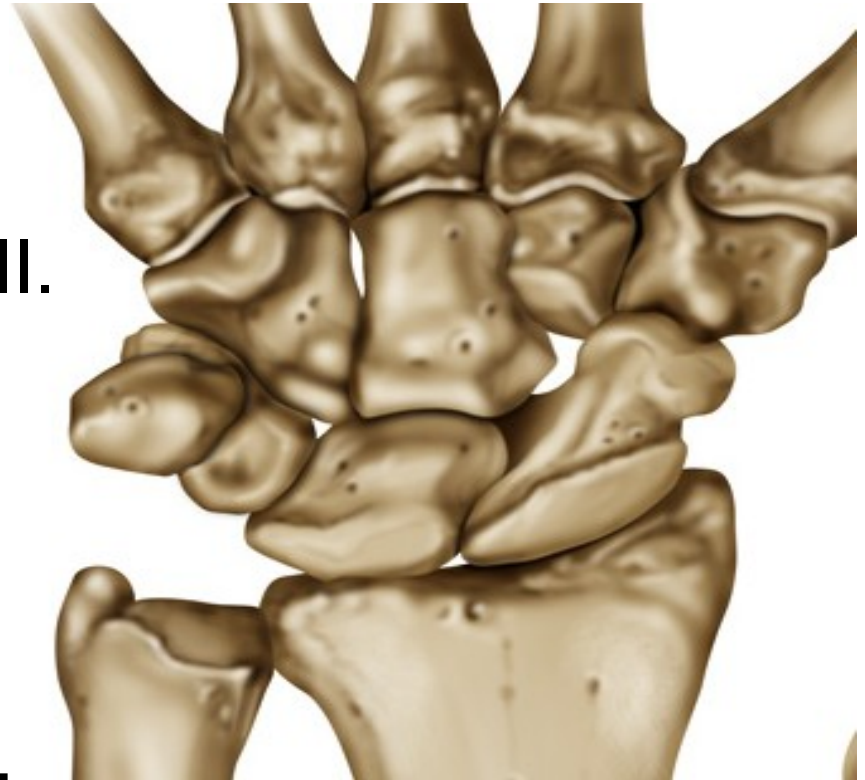


Kost mnohohranná větší:

- kloubně se pojí s *os scaphoideum*, distálně se spojuje s I. metakarpem
- mediálně má dvě kloubní plošky (*os trapezoideum*, II. metakarpem)
- laterálním okraji - *tuberculum ossis trapezii*, součástí *eminentia carpi radialis*

Kost mnohohranná menší:

- *proximalně se pojí s os scaphoideum*
- distálně s II. metakarpem

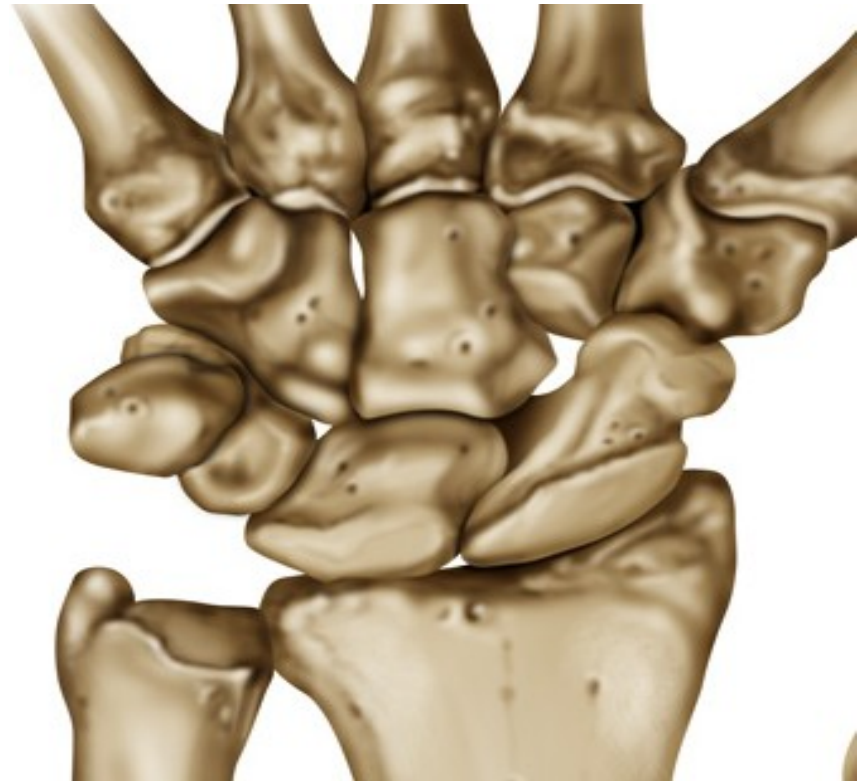

Kost hlavatá:

- Největší

Kost hákovitá:

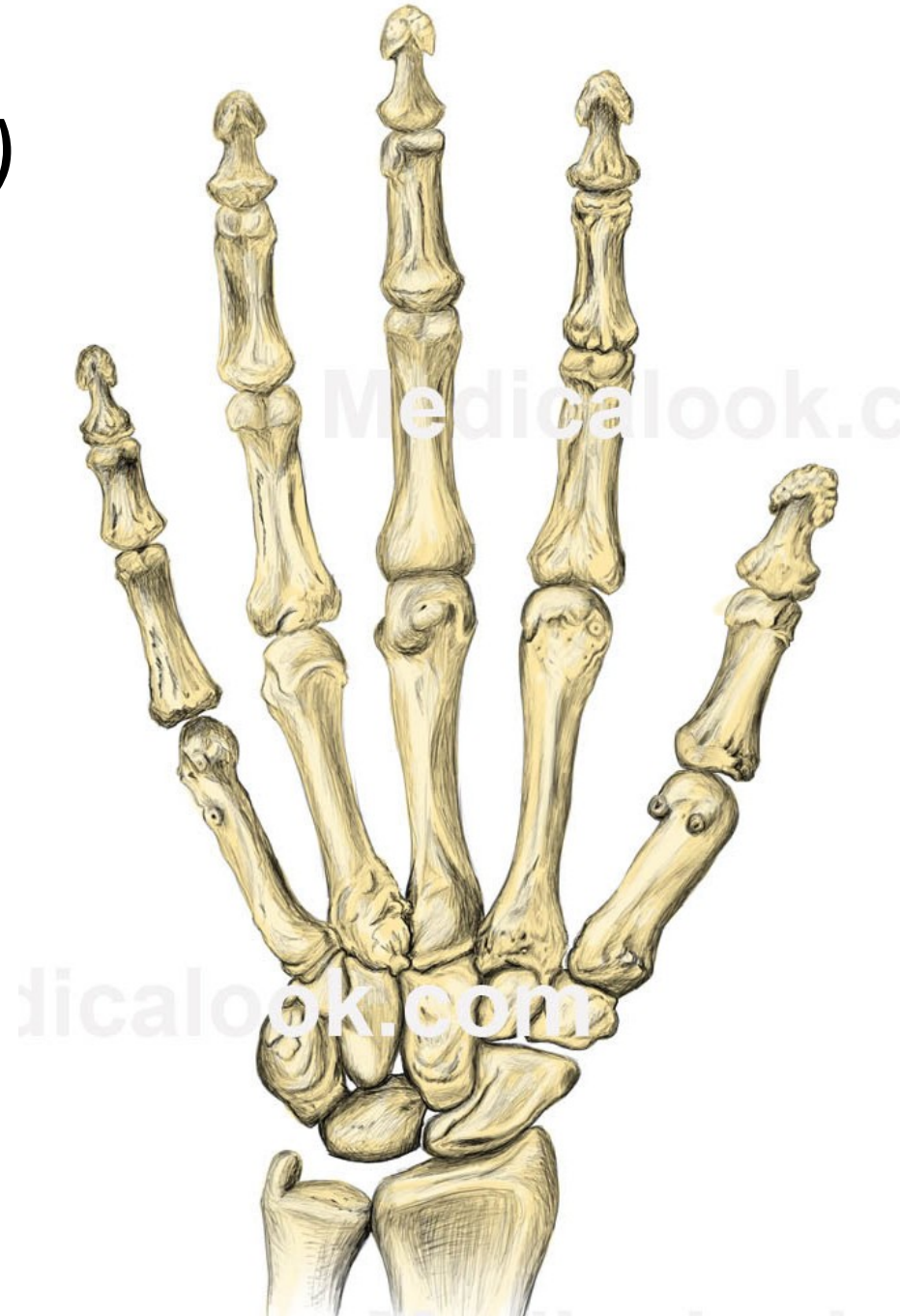- Druhá největší
- palmární strana -
*hamulus ossis
hamati, součástí
eminentia carpi
ulnaris*



Záprstní kosti:

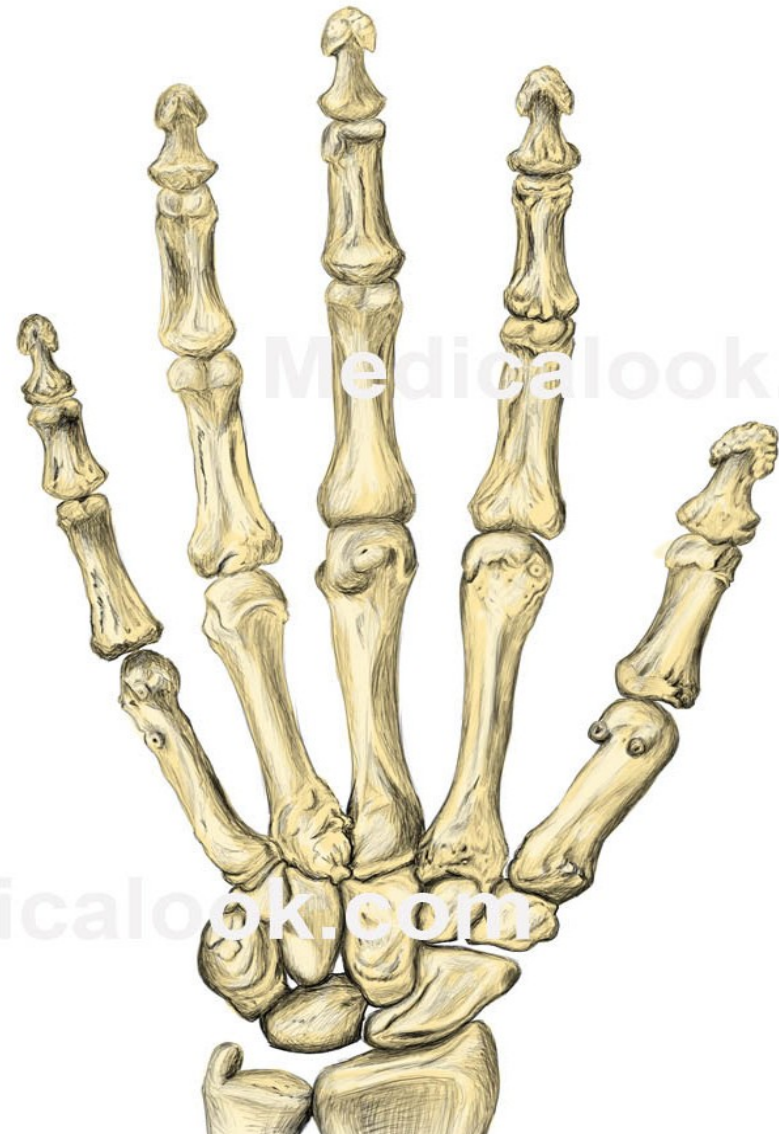(*ossa metacarpi I.–V.*)

- **distálně** uloženými hlavicemi (*caput ossis metacarpi*)
- **proximálně** uložené báze (*basis ossis metacarpi*),
- **tělo** (*corpus ossis metacarpi*) směrem do hřbetu ruky lehce konvexní.



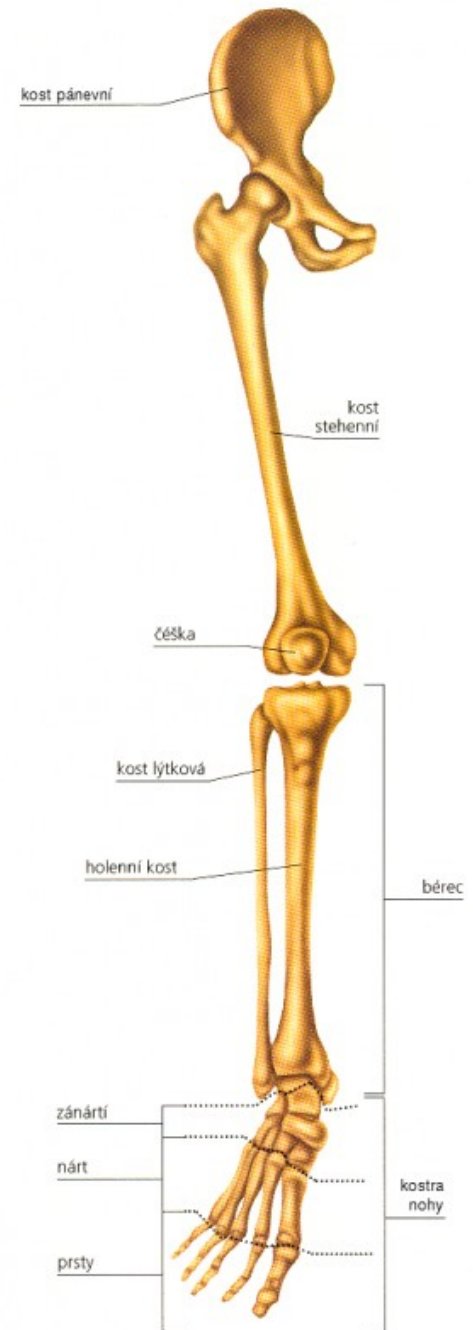Články prstů ruky (*phalanges digitorum manus*)

- každém prstu tři (*phalanx proximalis, phalanx media a phalanx distalis*)
- palci dva (*phalanx proximalis a phalanx distalis*)
- Každý článek má proximálně *basis*, *corpus* a distálně končí kladkou – *trochlea phalangis*
- tělo článku je uprostřed nejslabší, *konvexní* plocha směřuje dorzálně
- Distální konec distálního článku (drsnatina – *tuberositas phalangis distalis*)



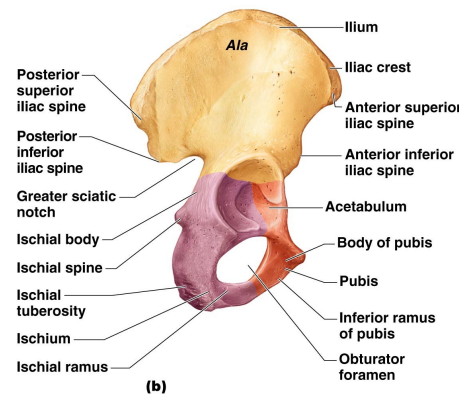
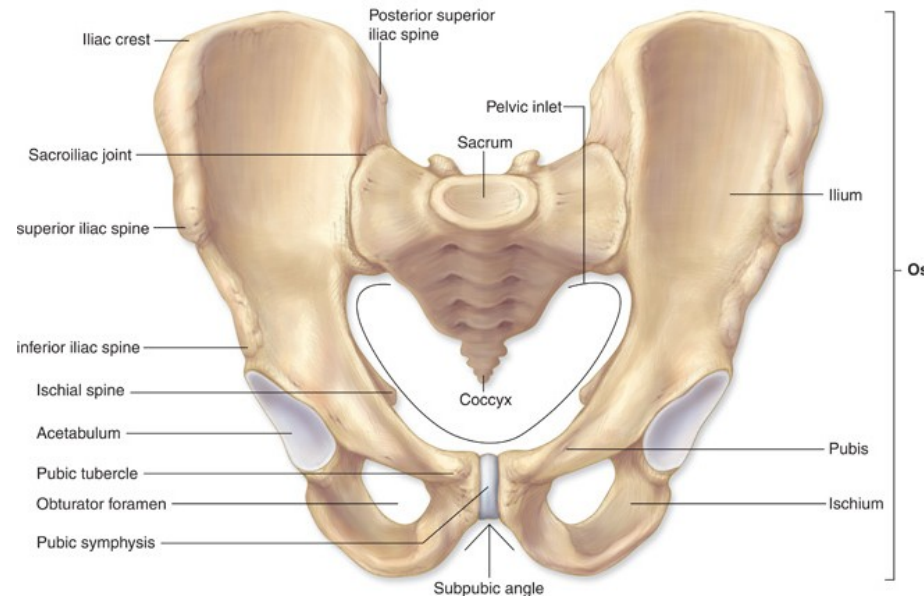
Kostra dolní končetiny: (*skeleton membri inferioris*)

- Opory a lokomoce vzpřímeného těla
- robustnější kosti, klouby a svaly a značně omezenou pohyblivost než-li HK
- pánevní pletene (pánevní kost)
- volné dolní končetiny (stehenní, holenní, lýtková, kosti nohy)

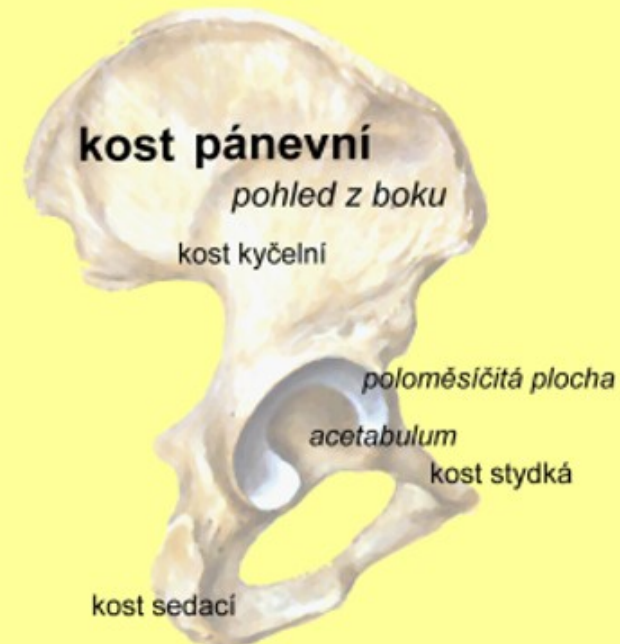

Pletenec dolní končetiny: (*cingulum membri inferioris*)

- dvě pánevní kosti, kontakt s kostí křížovou
- Ventrálně spojeny - *symphysis pubica*
- **tři kosti**: kyčelní, sedací a kosti stydké, srůst v jamce kyčelního kloubu (*acetabulum*), po pubertě - *os coxae*,
- kontaktní kloubní ploška (*facies lunata*)
- *incisura acetabuli*
- střed kyčelní jamky (*fossa acetabuli*)



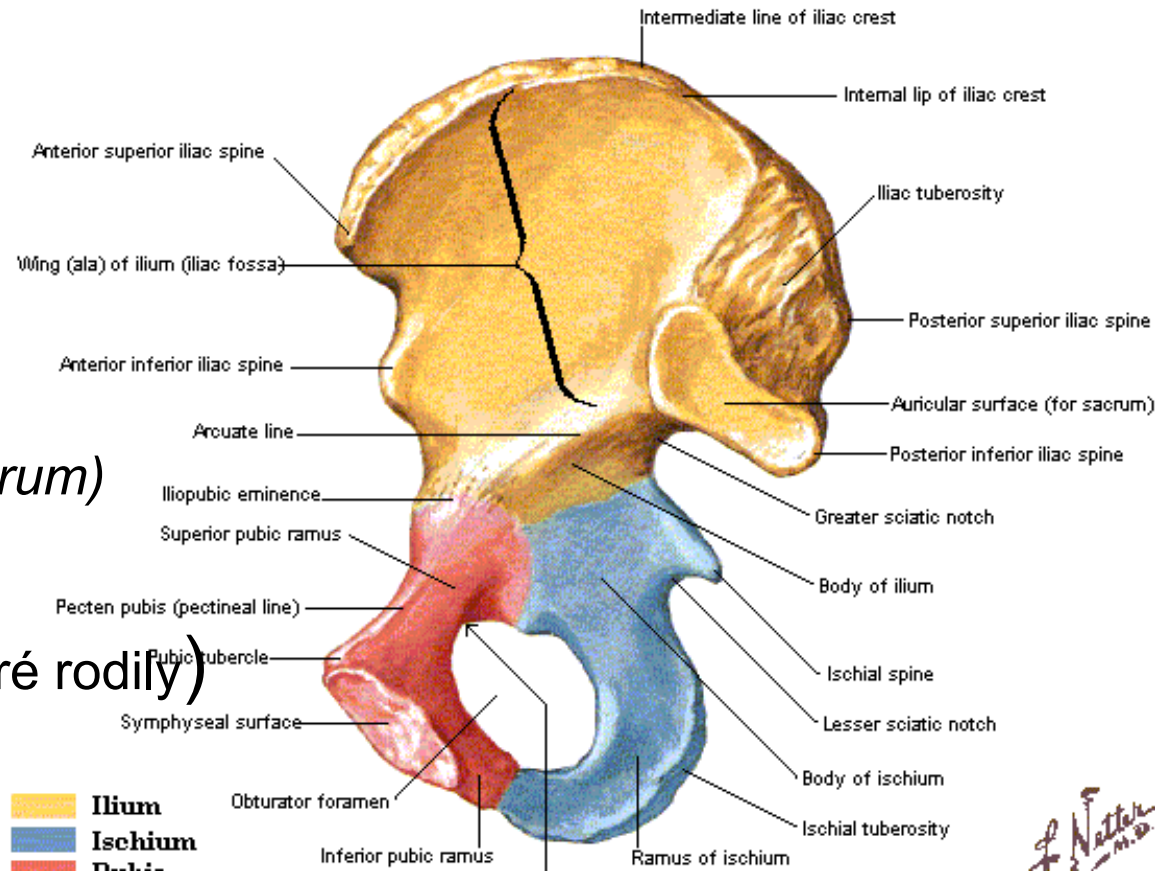
Copyright © 2009 Pearson Education, Inc., publishing as Pearson Benjamin Cummings.



Kyčelní kost

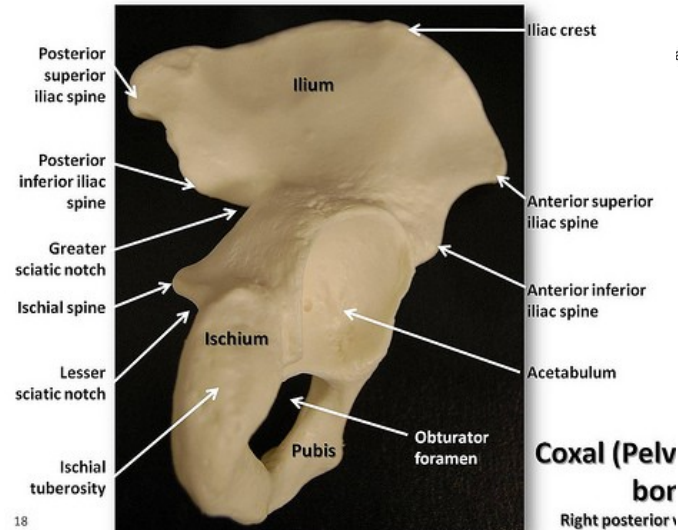
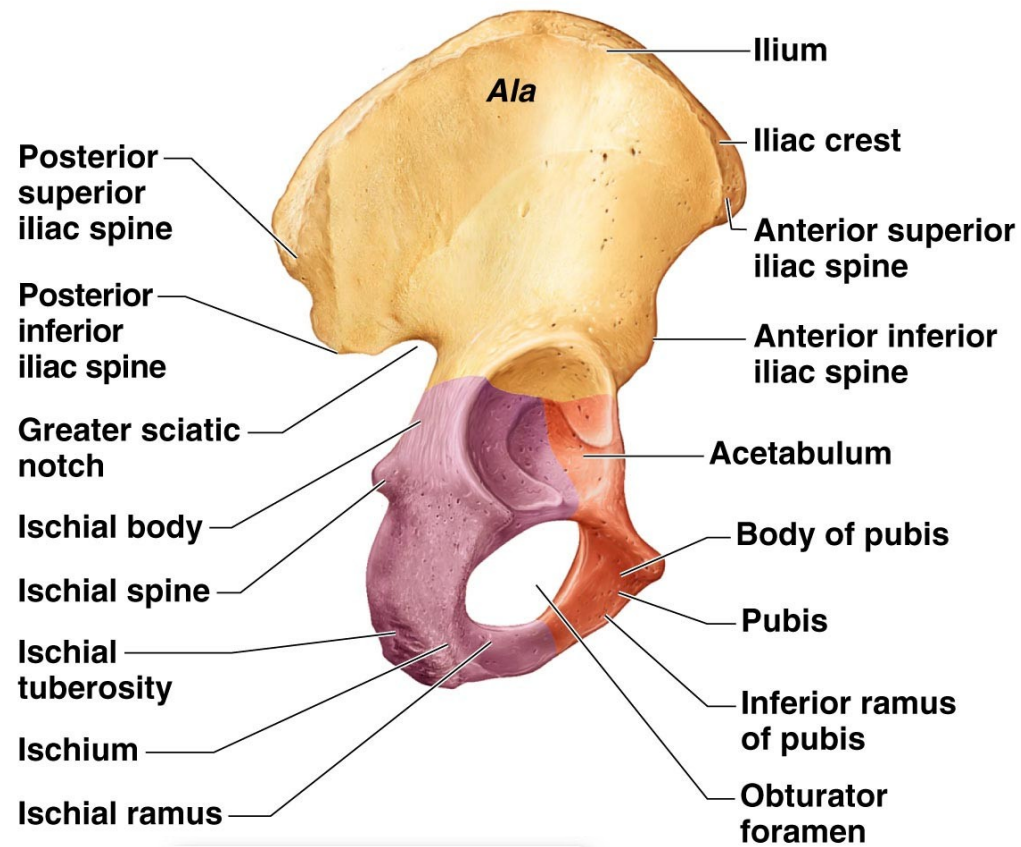
(*os ilium*):

- *corpus ossis ilii*
- *ala ossis ilii*
- *fossa iliaca*
- *facies auricularis (os sacrum)*
- *sulcus praeauricularis*
(variabilní, zvláště u žen, které rodily)
- *tuberositas iliaca*
(úpon *lig. sacroiliaca*)
- *linea arcuata* (hranice malé a velké pánve)
- *crista iliaca - labium internum, externum, linea intermedia*
- *eminentia iliopubica*



Facies glutea:

- *linea glutea ant., post., inf.*
- *crista iliaca.*
- *spina iliaca anterior superior*
- *spina iliaca anterior inferior*
- *spina iliaca posterior superior*
- *spina iliaca posterior inferior*
- *tuberculum gluteum anterius*
- *incisura ischiadica major*

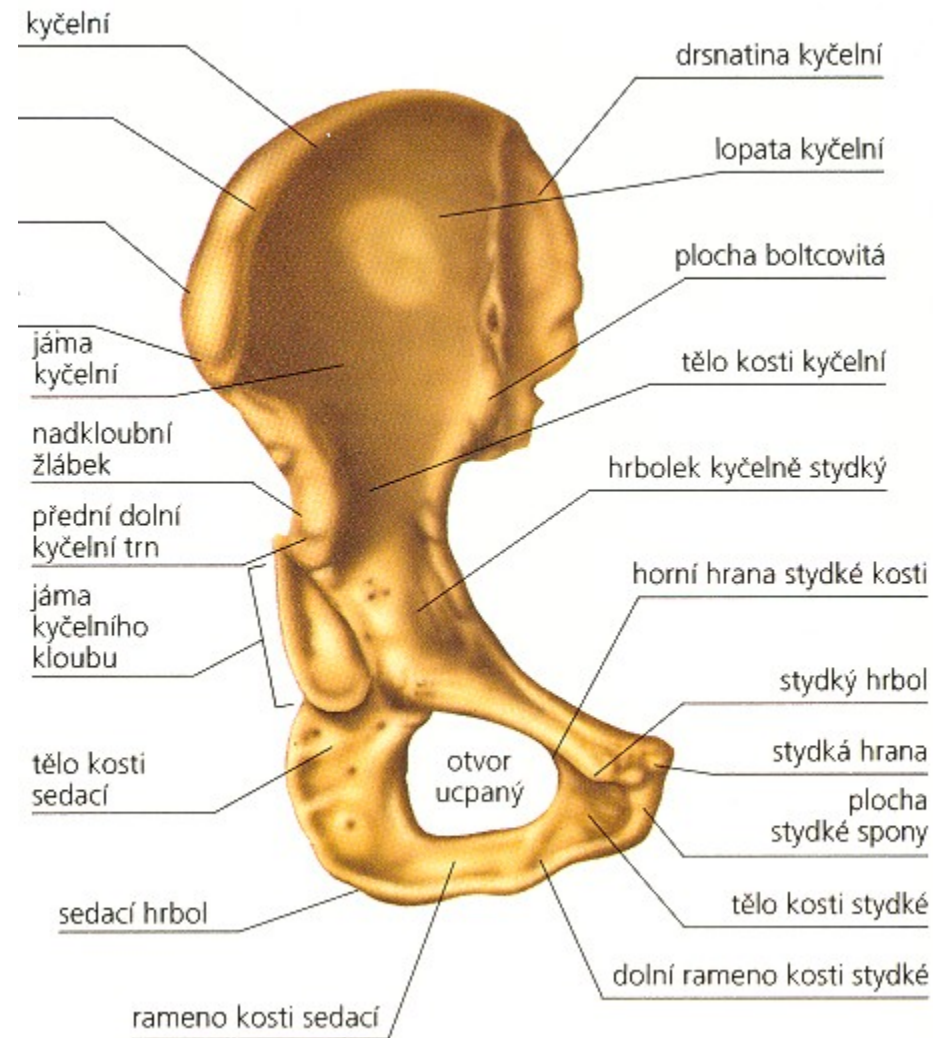


amin Cummings.

Coxal (Pelvis)
bor
Right posterior

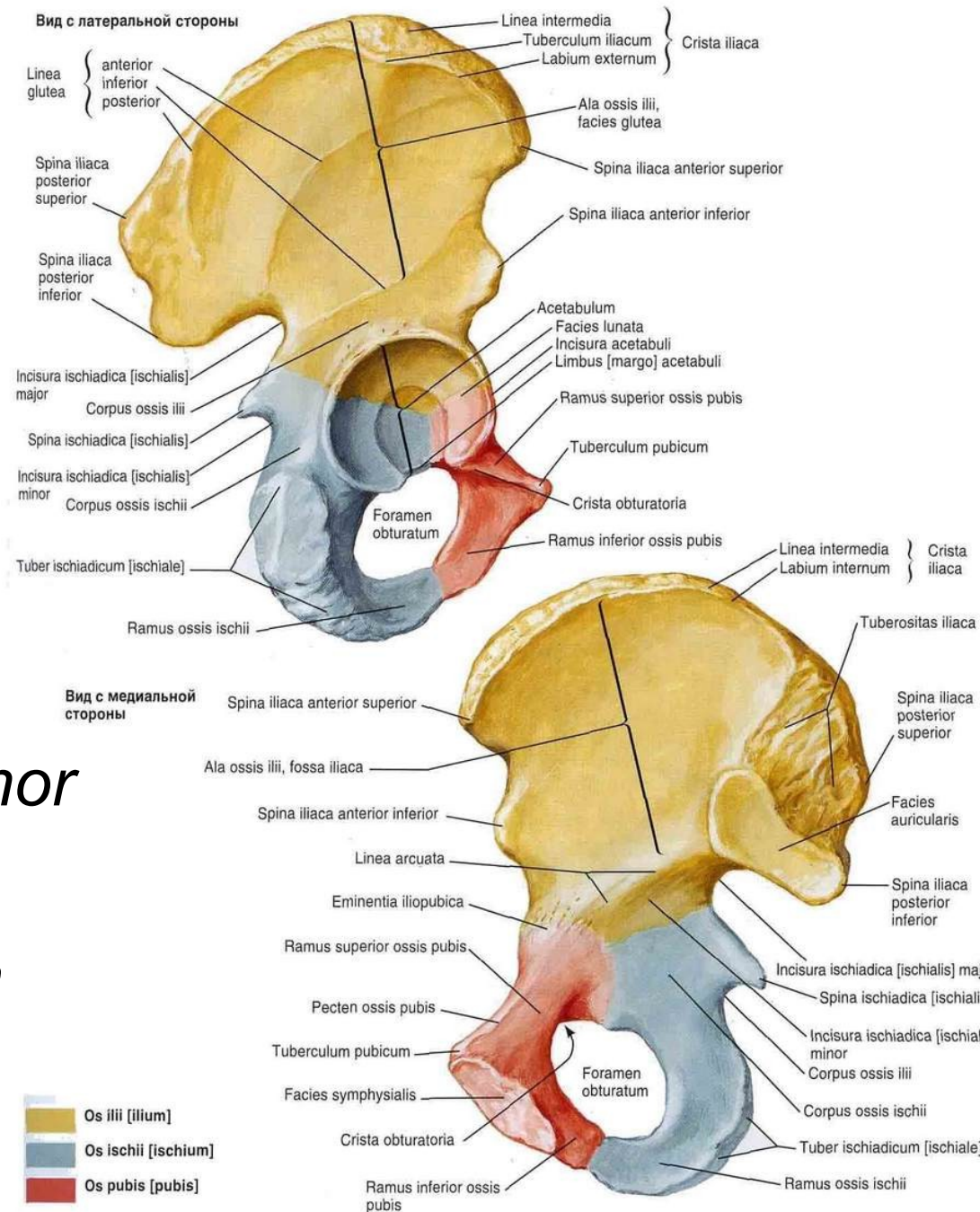
Stydká kost: (*os pubis*)

- *corpus ossis pubis*,
- *ramus superior ossis pubis*
- *ramus inferior ossis pubis*.
- kraniální ploše - *pecten ossis pubis*
- *tuberculum pubicum*
(připojení tříselného vazů)
- *sulcus obturatorius* (a., v. a n. *obturatorius*)
- *facies symphysialis*



Kost sedací: (os ischii)

- *corpus ossis ischii*
- *ramus ossis ischii*
- *tuber ischiadicum*
- *spina ischiadica*
- *incisura ischiadica minor*
- *foramen obturatum*
- *membrana obturatoria*



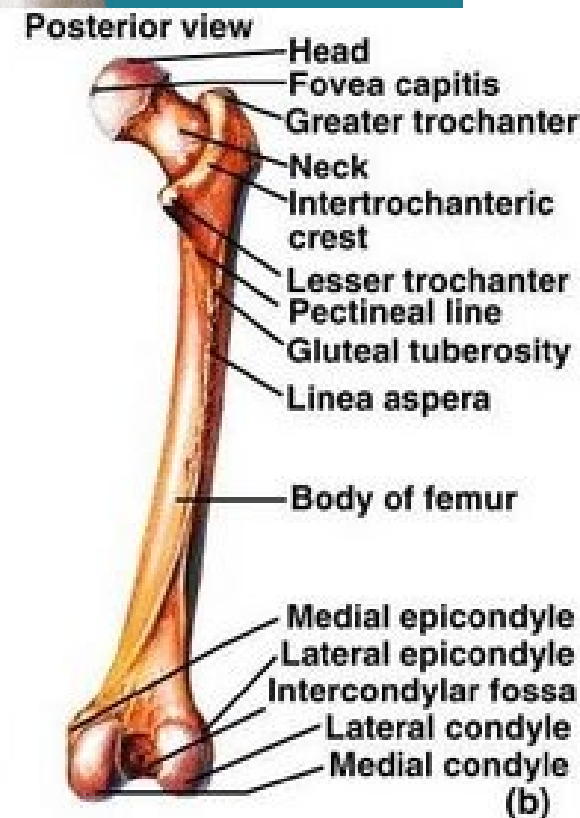
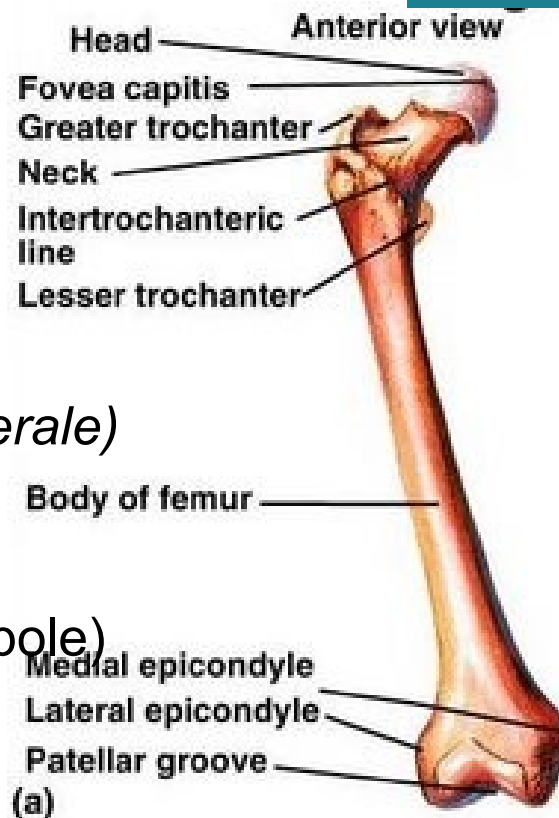
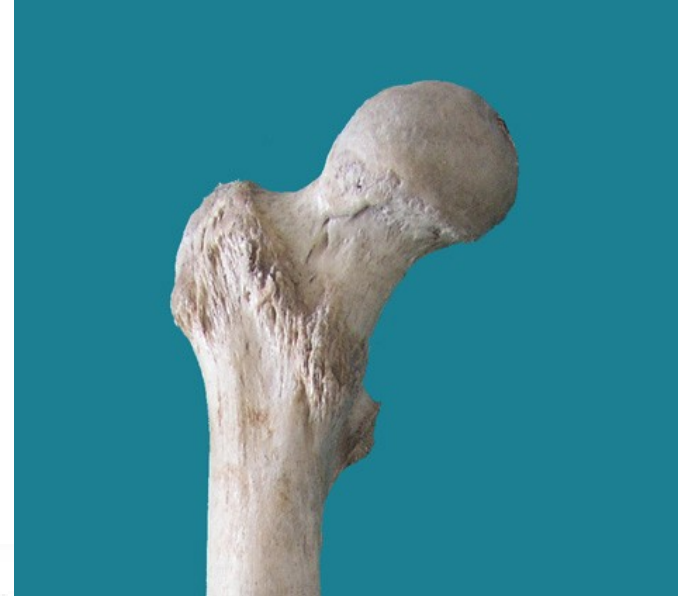Kostra volné dolní končetiny: Stehenní kost (*femur*)

Proximální konec femuru :

- má hlavici – *caput femoris s fovea capitis femoris*

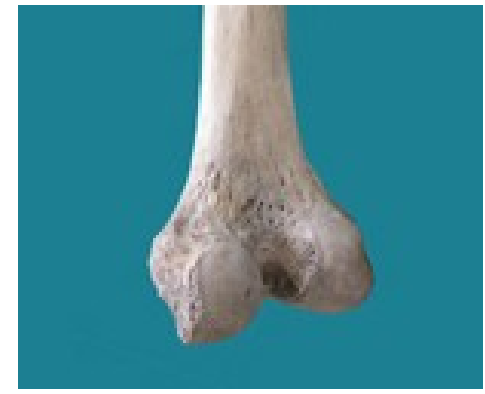
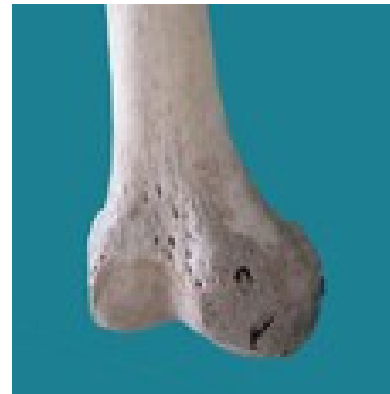
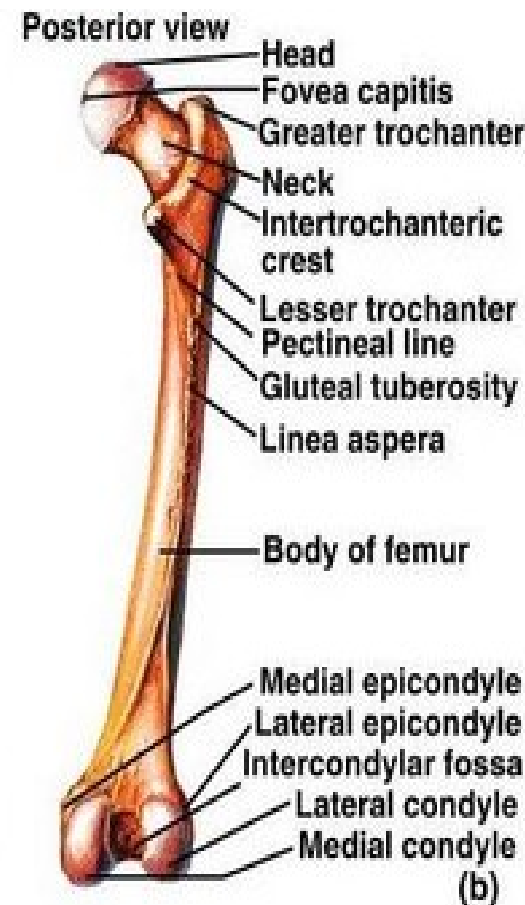
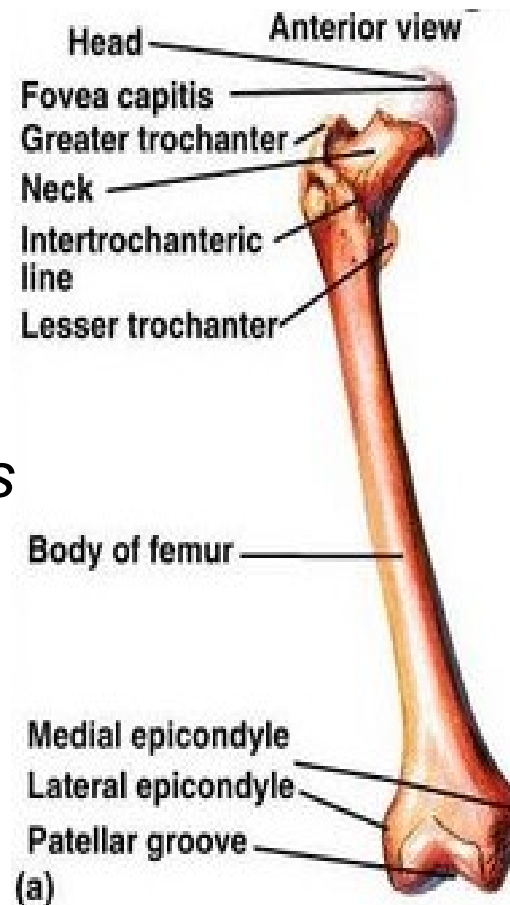
Diafýza :

- *collum femoris*
- *trochanter major*
- *trochanter minor*
- *linea intertrochanterica*
- *crista intertrochanterica*
- zadní straně - *linea aspera*
(*labium mediale, labium laterale*)
- *tuberositas glutea*
- *linea pectine*
- *planum popliteum* (ploché pole)
- dvě *foramina nutricia*



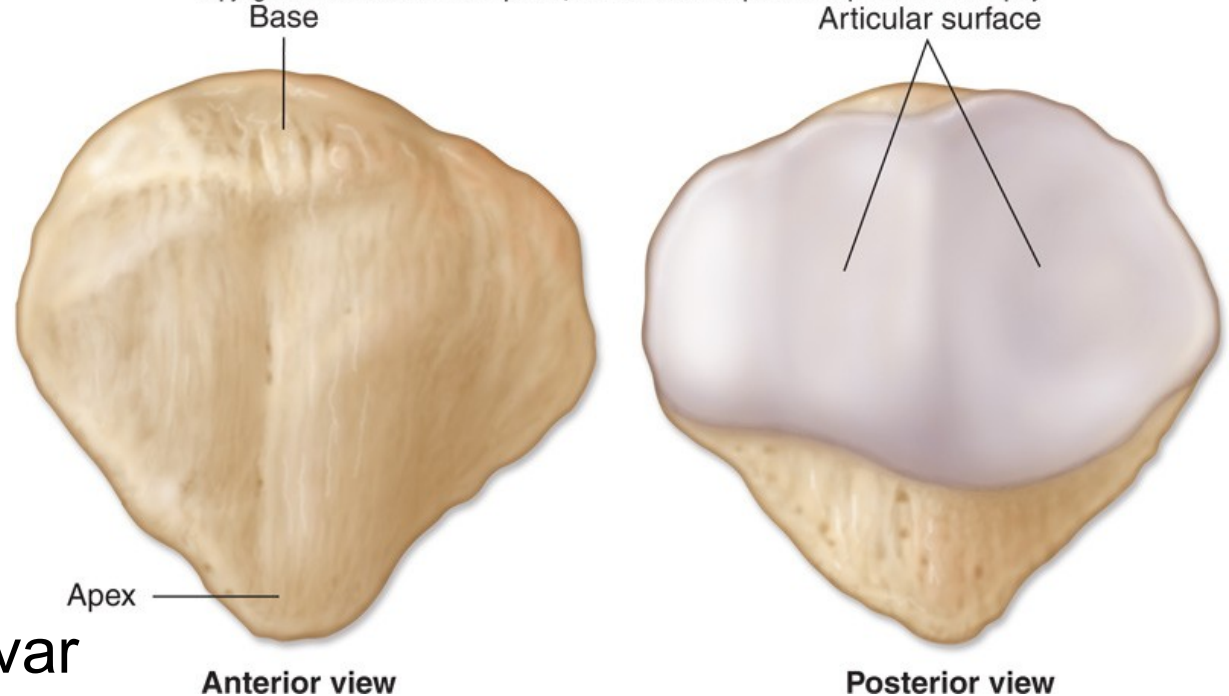
Distální konec femuru:

- *condylus femoris medialis, lateralis*
- *epicondylus medialis, lateralis*
- *ventralně - facies patellaris*
- *dorsálně - fossa intercondylaris*
- *linea intercondylaris* (odděluje interkondylární jamku od *planum popliteum*)
- *mediálně - tuberculum adductorium*
- *laterálně - sulcus popliteus*



Češka: (*patella*)

Copyright © The McGraw-Hill Companies, Inc. Permission required for reproduction or display.

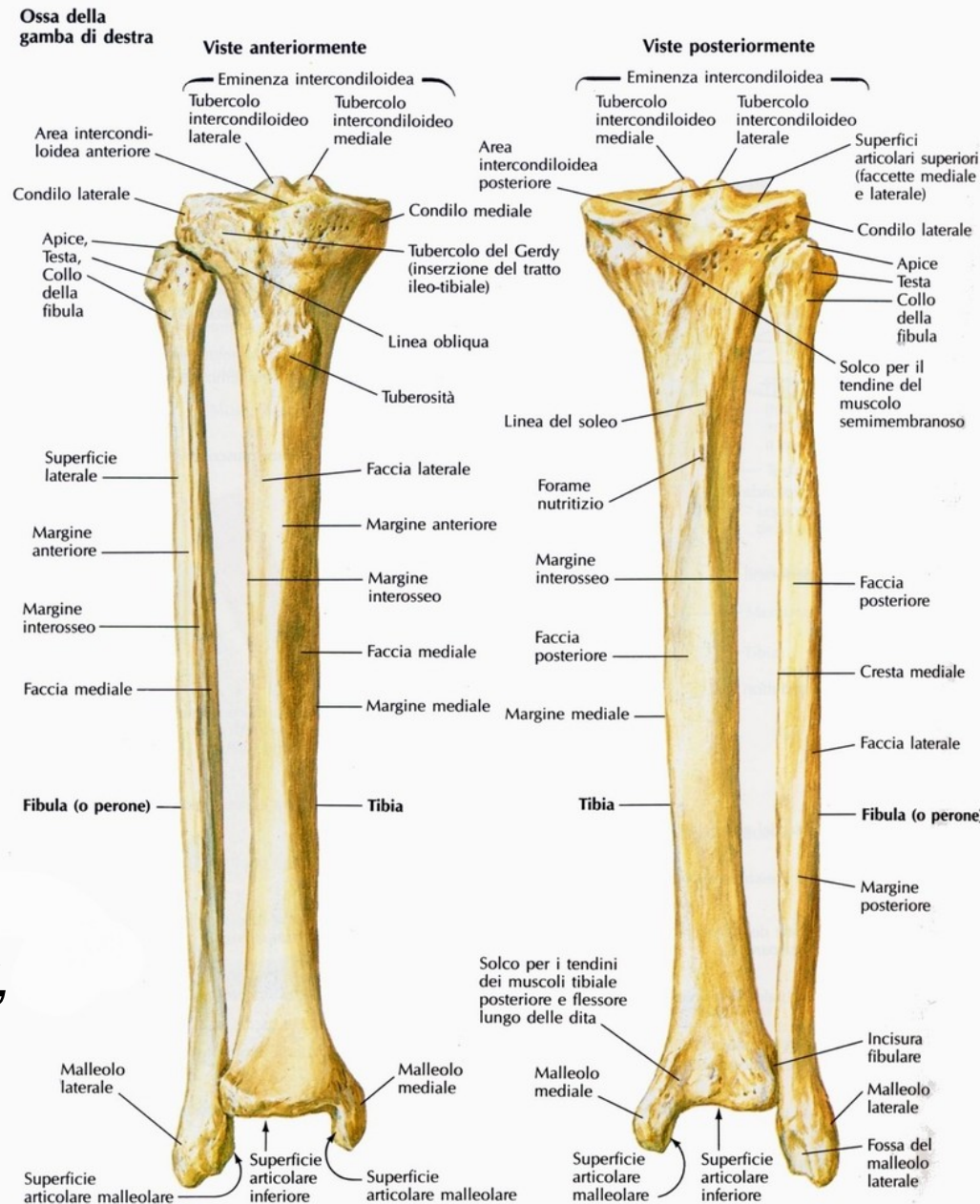


- sesamská kost
- trojúhelníkový tvar
- v úponové šlaše
(*m. quadriceps femoris*)
- *basis patellae*
- *apex patellae*
- *facies anterior patellae*
- *facies articularis patellae* (dvě fasety - širší lat.)

Holenní kost: (*tibia*)

Proximální konec:

- *condylus medialis, lateralis*
- *facies articularis superior*
- *eminentia intercondylaris*
- *facies articularis superior medialis, lateralis*
- *tuberculum intercondylare mediale, laterale*
- *area intercondylaris anterior, posterior*
- *facies articularis fibularis*

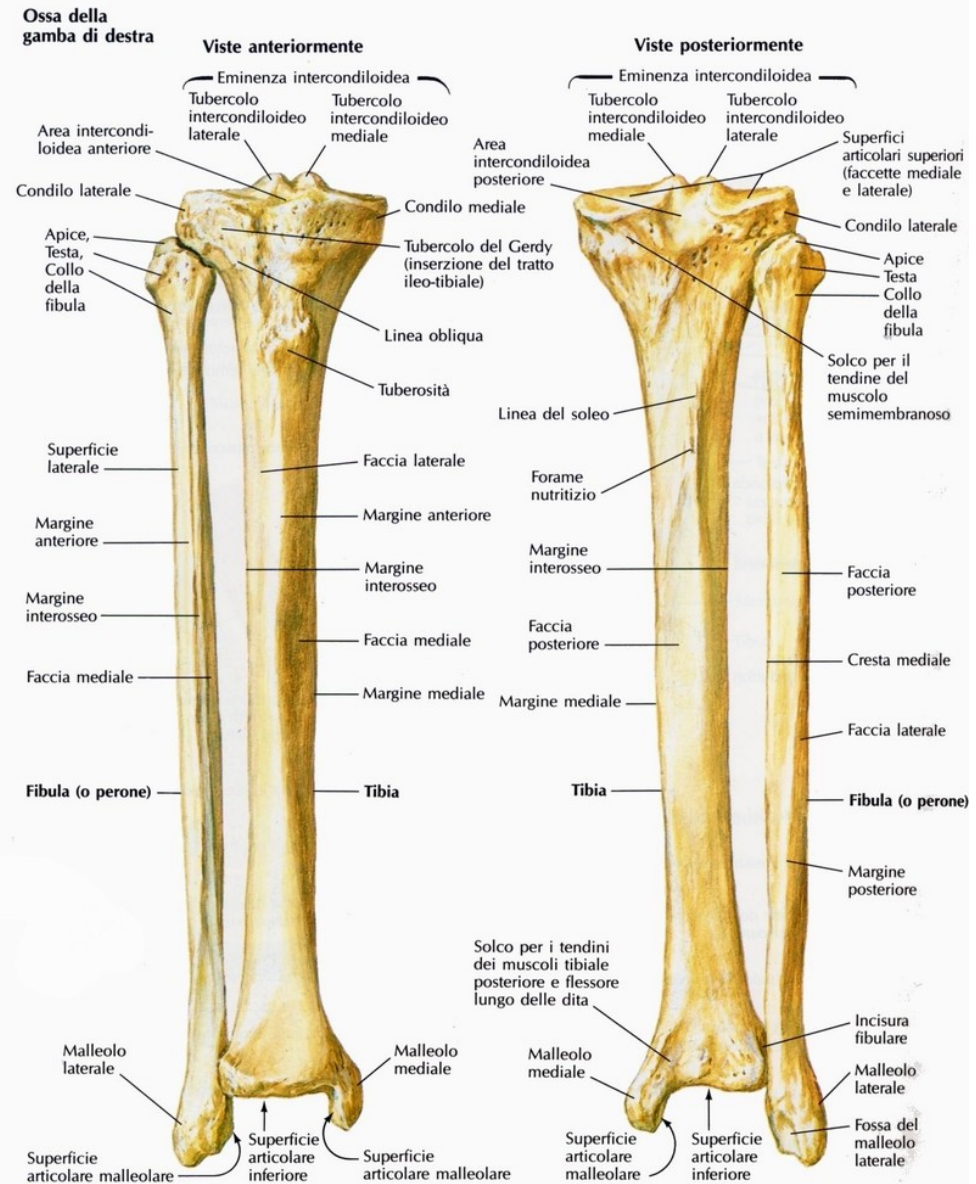


Diafýza tibie:

- trojstranná
- *margo anterior* (ostrá přední hranu), *margo interosseus*, *margo medialis*
- *facies medialis, lateralis, posterior*
- *tuberositas tibiae*
- *linea musculi solei*

Distální konec:

- *malleolus medialis*
- *sulcus malleoli medialis* (a.,v. *tibialis posterior*,n. *tibialis*)
- *facies articularis inferior tibia*
- *incisura fibularis*



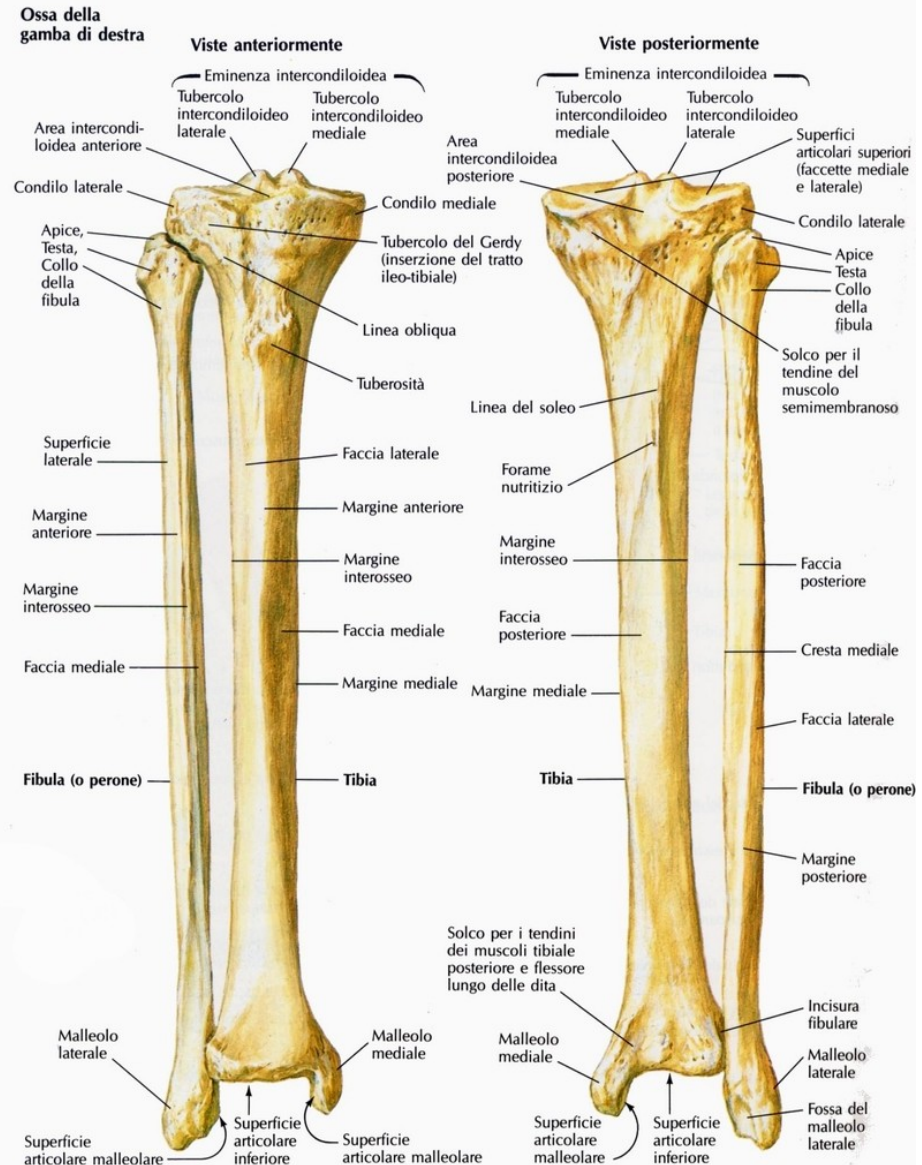
Lýtková kost: (*fibula*)

Proximální konec:

- *caput fibulae*
- *facies articularis capitis fibulae*
- *apex capitis fibulae*

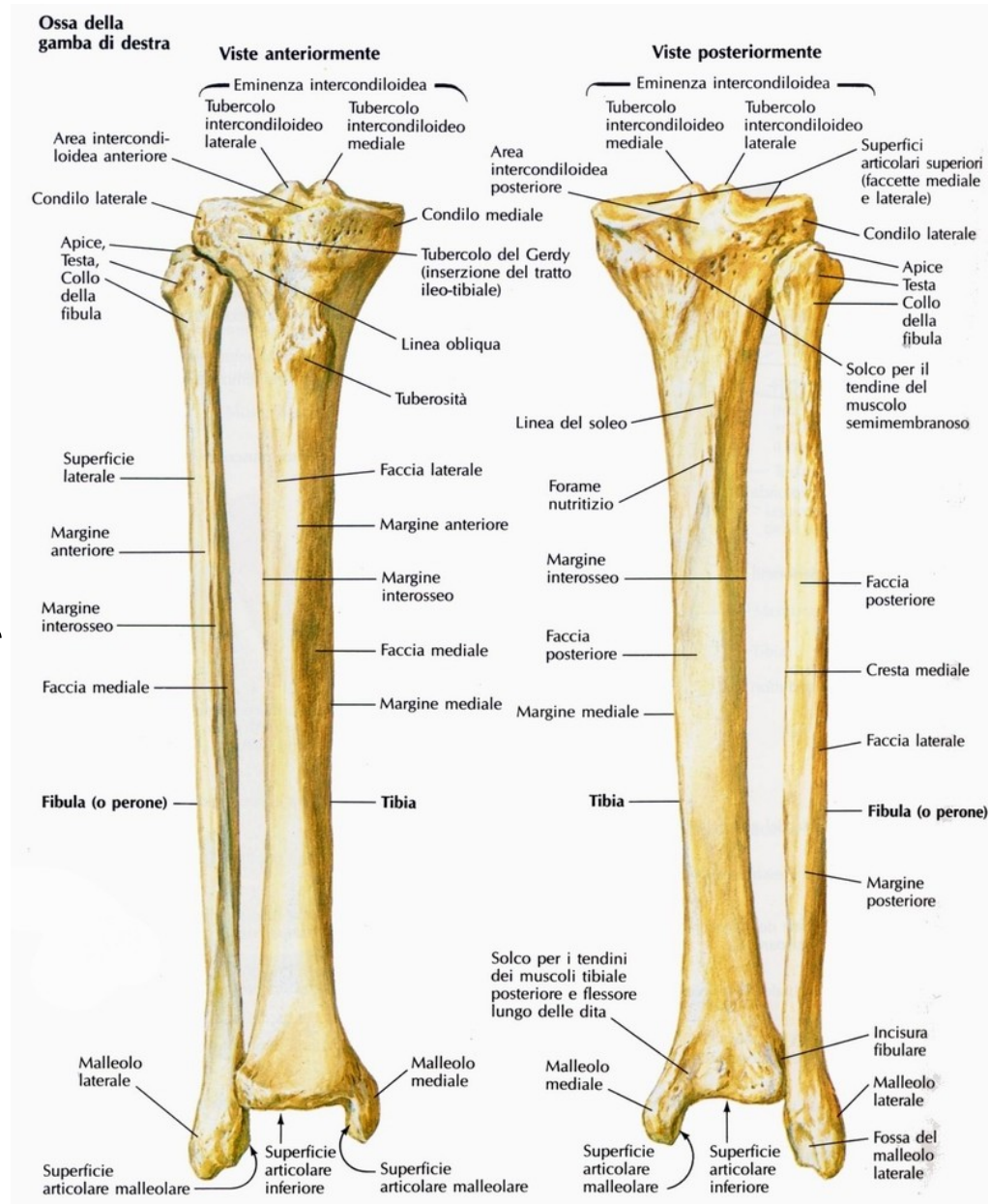
Diafýza :

- čtyřhranné
- *margo anterior, medialis, posterior*
- mezi *margo anterior* a *medialis* - kratší hrana *margo interosseus* mezikostní membrány



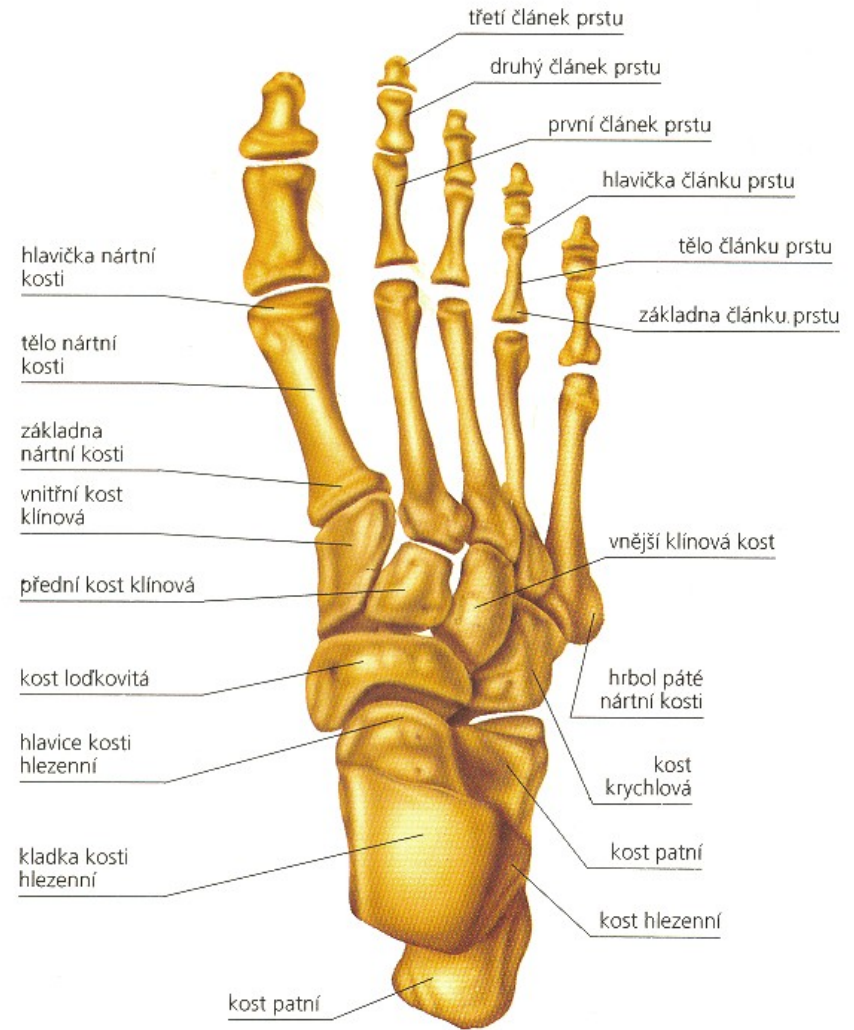
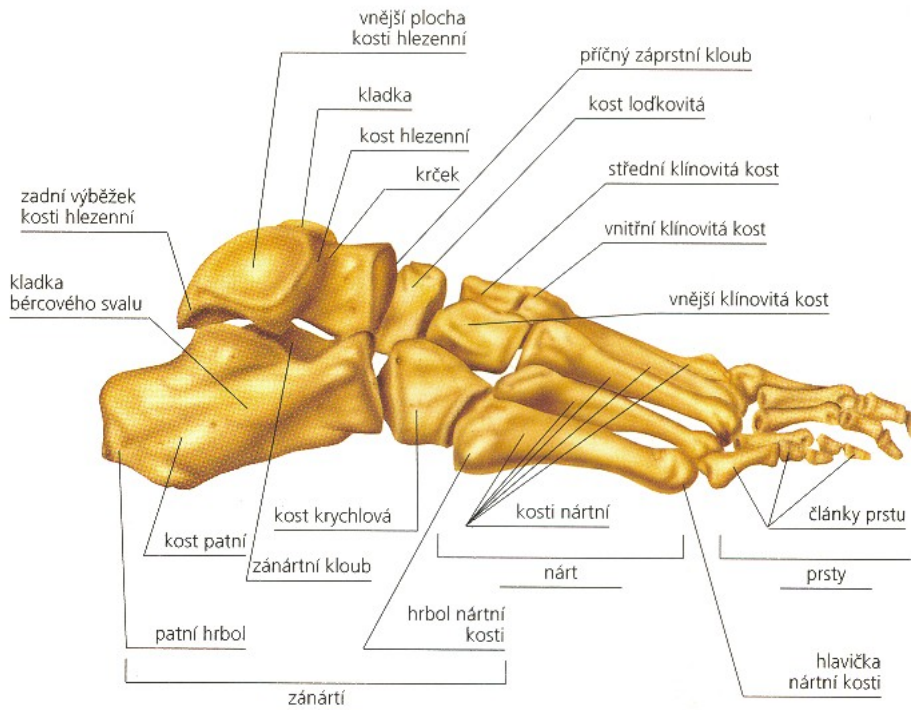
Distální konec:

- *malleolus lateralis*
- *facies articularis malleoli lateralis*
(s hlezenní kostí)
- *fossa malleoli lateralis*



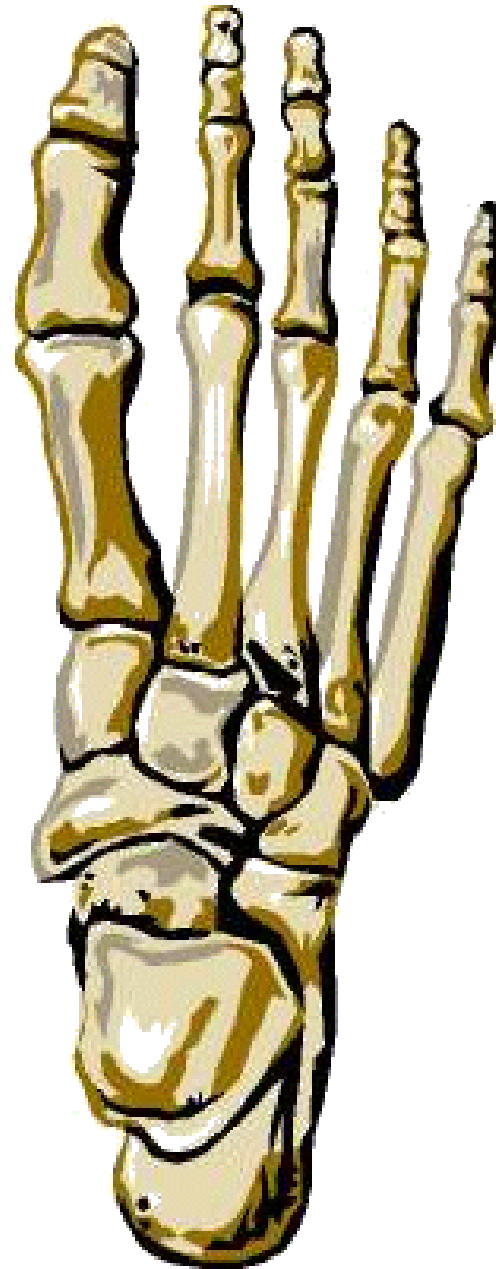
Kosti nohy: (*ossa pedis*)

- sedmi zánártních
- pěti nártních kostí
- články prstů.



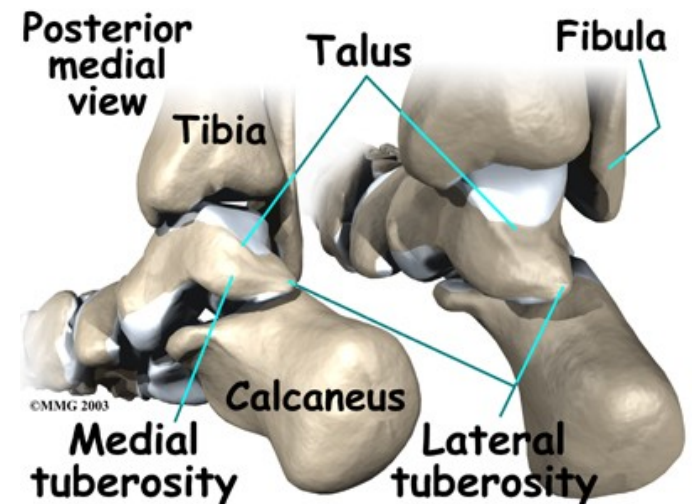
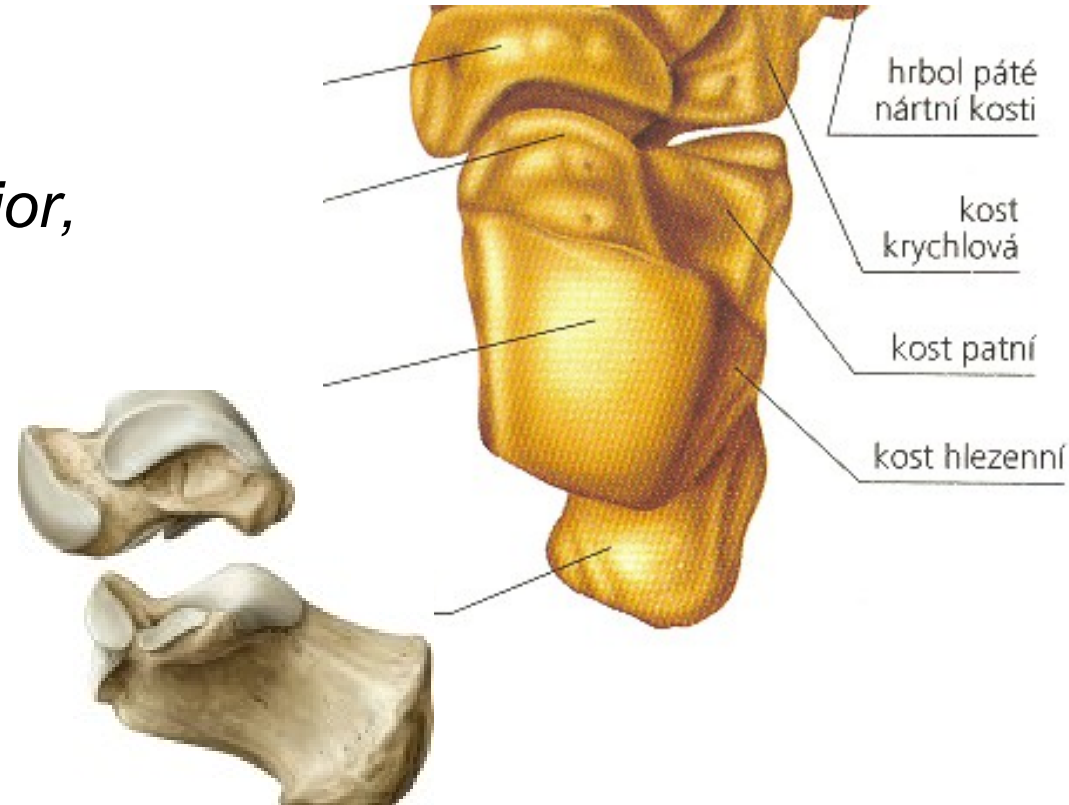
Kosti zánártní (*ossa tarsi*)

- *kost hlezenní (talus)*
- *kost patní (calcaneus)*
- *kost lod'kovitá (os naviculare)*
- *kost klínová I. (os cuneiforme mediale)*
- *kost klínová II. (os cuneiforme intermedium)*
- *kost klínová III. (os cuneiforme laterale)*
- *kost krychlová (os cuboideum)*



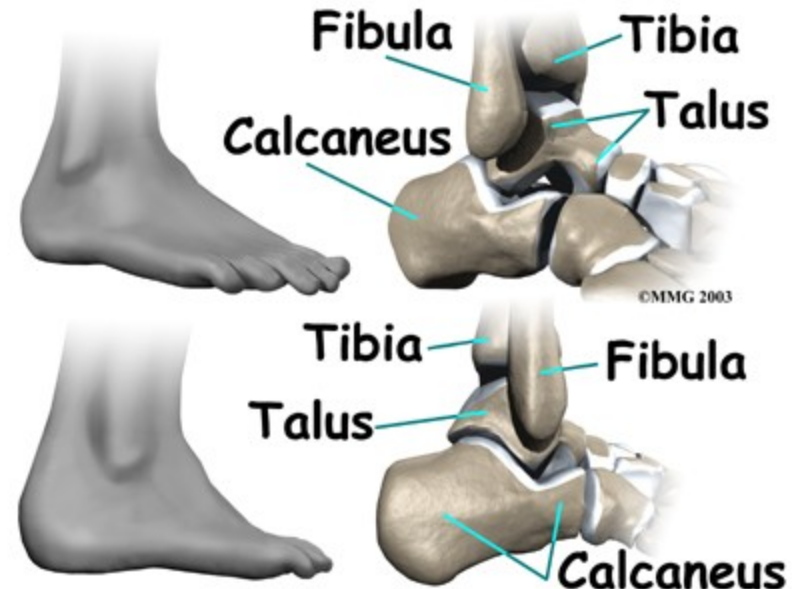
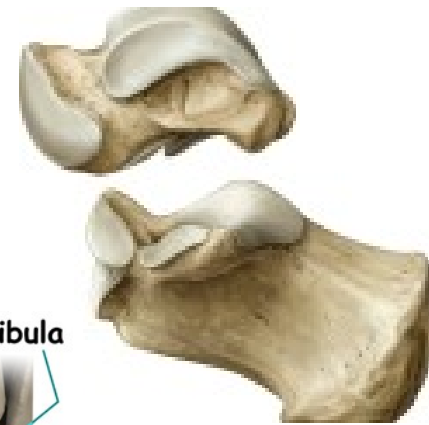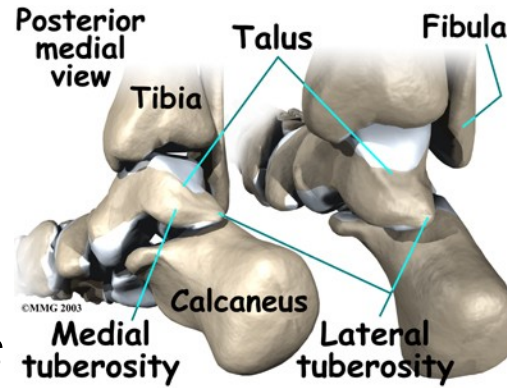
Hlezenní kost (*talus*):

- *corpus tali*
- *trochlea tali* – *facies superior*, *facies malleolaris medialis* (poloměsíčitá), *facies malleolaris lateralis* (trojúhelníková)
- *distálně* – *facies articularis calcanea post.*, (*sulcus tali*), *mediana*, *anter.*
- *processus posterior tali* - *tuberculum mediale*, *tuberculum laterale* (*sulcus tendinis m. flexoris hallucis longi*)
- *collum tali* , *caput tali*
- *facies articularis navicularis*



Patní kost (*calcaneus*)

- *dorz.- facies articulares talaris anterior, media, posterior*
- *sulcus calcanei*
- *med.- sustentaculum tali* (podpírá *talus*)
- *sulcus tendinis m. flexoris hallucis longi*
- *lat. - trochlea peronaealis* (*sulcus tendinis m. peronaei longi*)
- *tuber calcanei* (*processus medialis, lateralis tuberis calcanei*)
- *facies articularis cuboidea*



Lodkovitá kost (*os naviculare*)

- distálně - má tři ploché fasety pro spojení s klínovými kostmi.
- med. - *tuberositas ossis navicularis*

Klínové kosti:

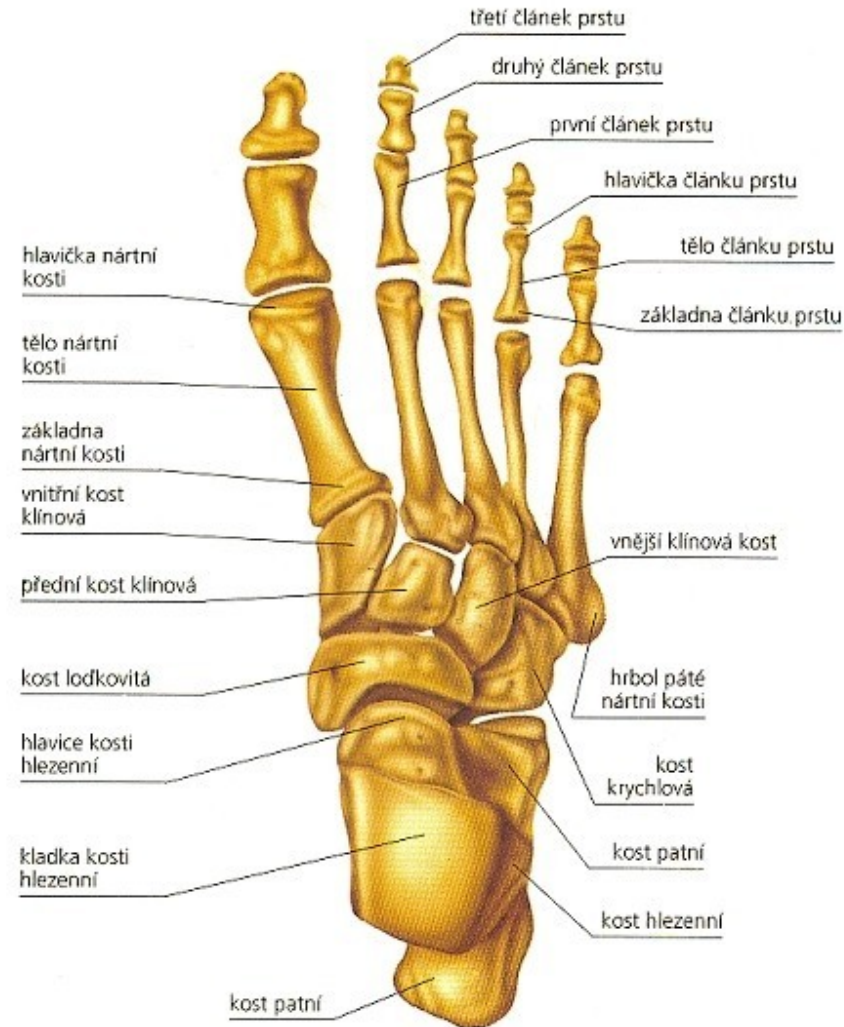
Os cuneiforme mediale

Os cuneiforme intermedium

Os cuneiforme laterale

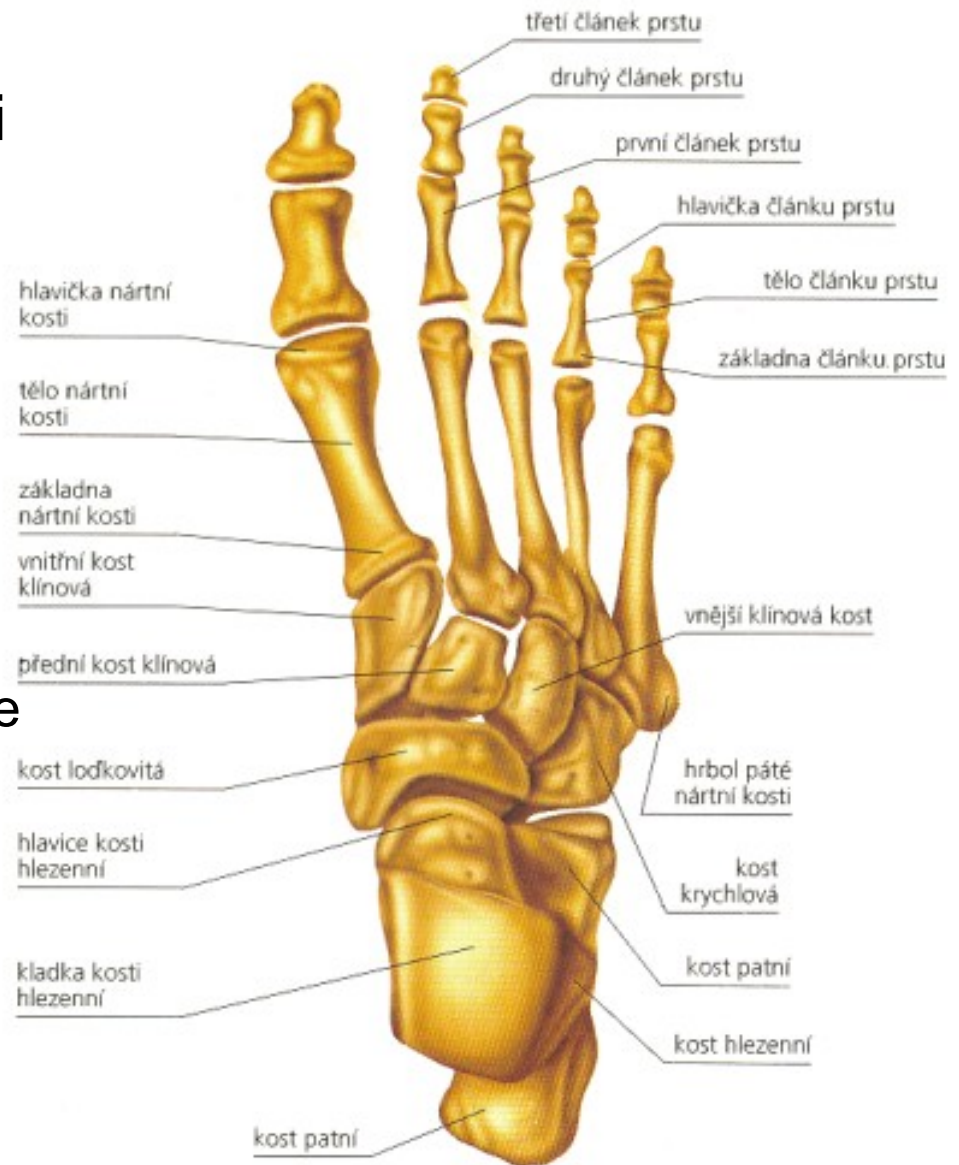
Krychlová kost: (*os cuboideum*)

- lat.na plantární straně - *sulcus tendinis m. peronei longi*
- prox. - *tuberositas ossis cuboidei*



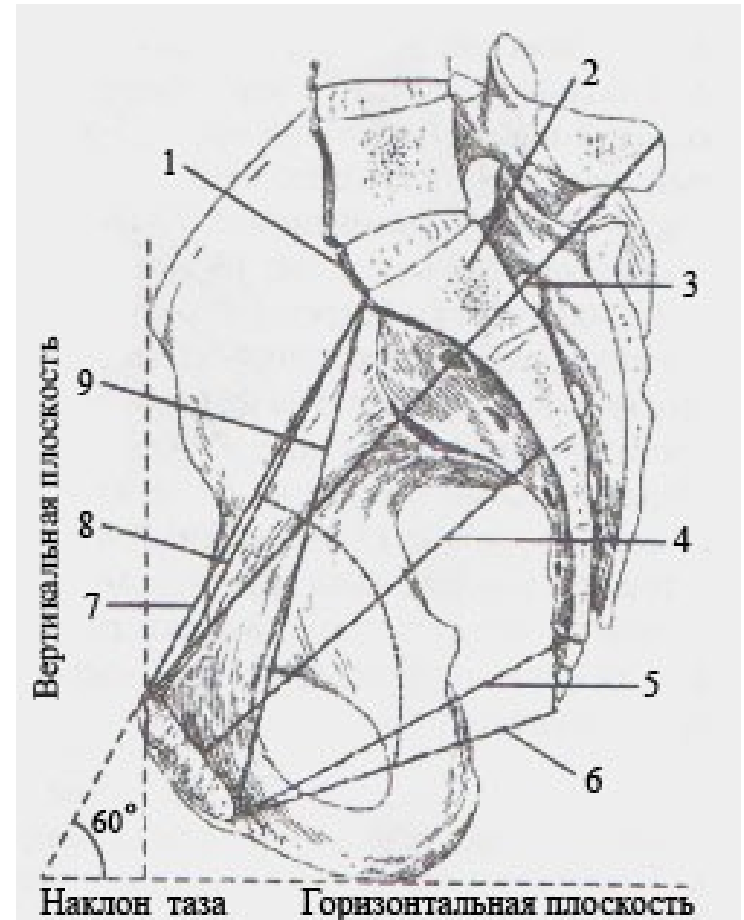
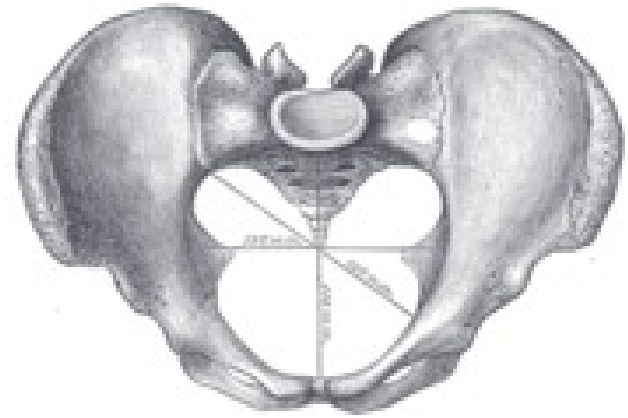
Nártní kosti: (*ossa metatarsi*)

- pět kostí
- distálně uloženými hlavicemi (*caput ossis metatarsalis*)
- *prox.* (*basis ossis metatarsalis*),
- *corpus ossis metatarsalis* (směrem do hřbetu nohy lehce konvexní)
- I. metatarsus (na plantární ploše hlavice má rýhy od sezamských kostí) (II. někdy)
- V. metatarsus (laterálním okraji vybíhá v *tuberositas ossis metatarsalis quinti*)

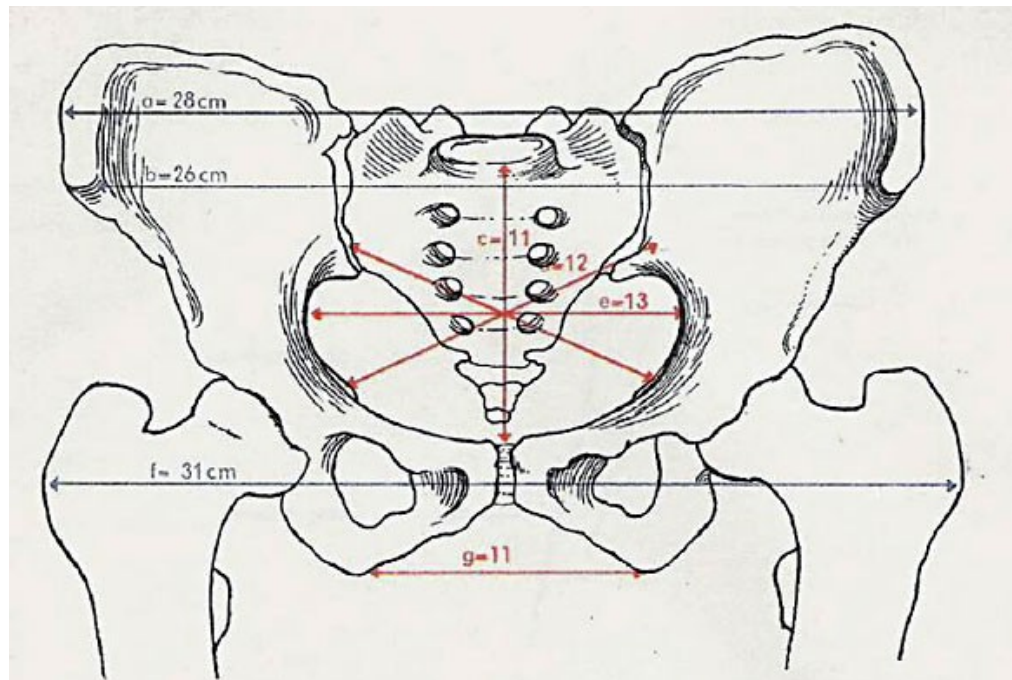


Pánev jako celek:

- Tvar komolého kužele
- Vzniká spojením kostí pánevní a kosti křížové, kostrče
- **Linea terminalis** (jako promontorium, linea arcuata a pecten ossis pubis k symfýze) velká, malá pánev = **vchod** do malé pánve (apertura pelvis superior)
- **východ** pánevní (apertura pelvis inferior)
- **šíře** pánevní (amplitudo pelvis)
- **úžina** pánevní (angustia pelvis)

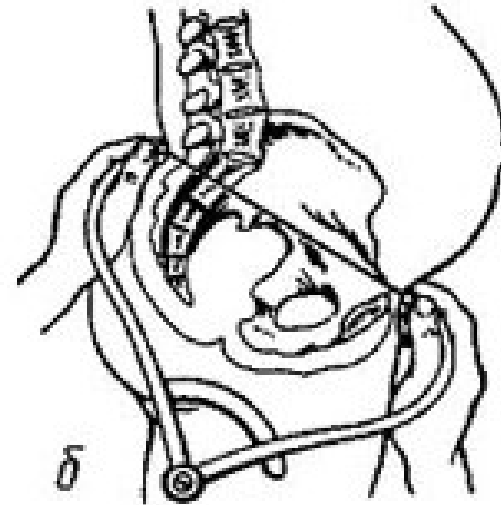


- **distantia bispinalis** – vzdálenost spinae ilacae ant. sup. – průměrně 25–26 cm;
- **distantia bicristalis** – největší vzdálenost hřebenů kyčelních lopat – 28–29 cm;
- **distantia bitrochanterica** – vzdálenost obou trochanterů major – 31–32 cm;
- **conjugata externa** vzdálenost trnu L5 (nebo středu L5/S1 kloubu) – vlastně vrchol Michaelisovy routy, a mezi horním okrajem symfýzy; měří 19–20 cm



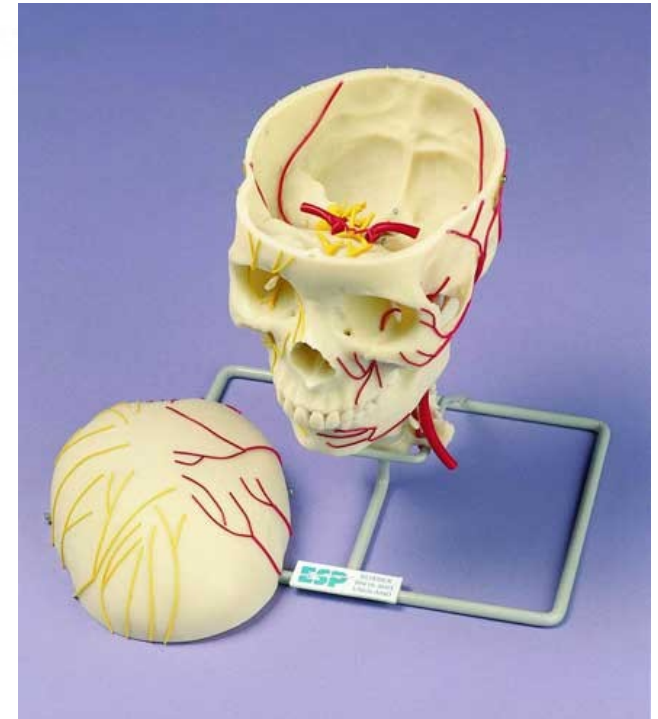
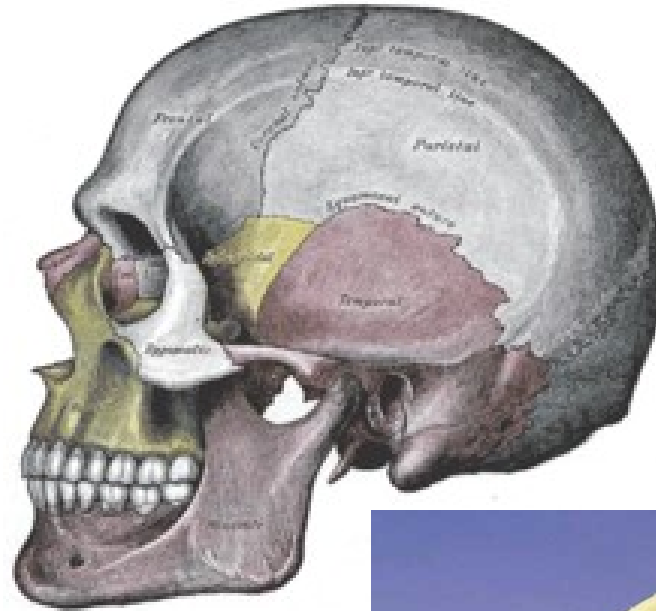
Obr. 43. Zevní a vnitřní rozměry ženské pánve

a – vzdálenost hřebenů kyčelních, b – vzdálenost předních trnů kyčelních, c, d, e – přímý, šikmý a příčný průměr pánevního vchodu, f – vzdálenost velkých chocholíků, g – příčný průměr pánevního východu



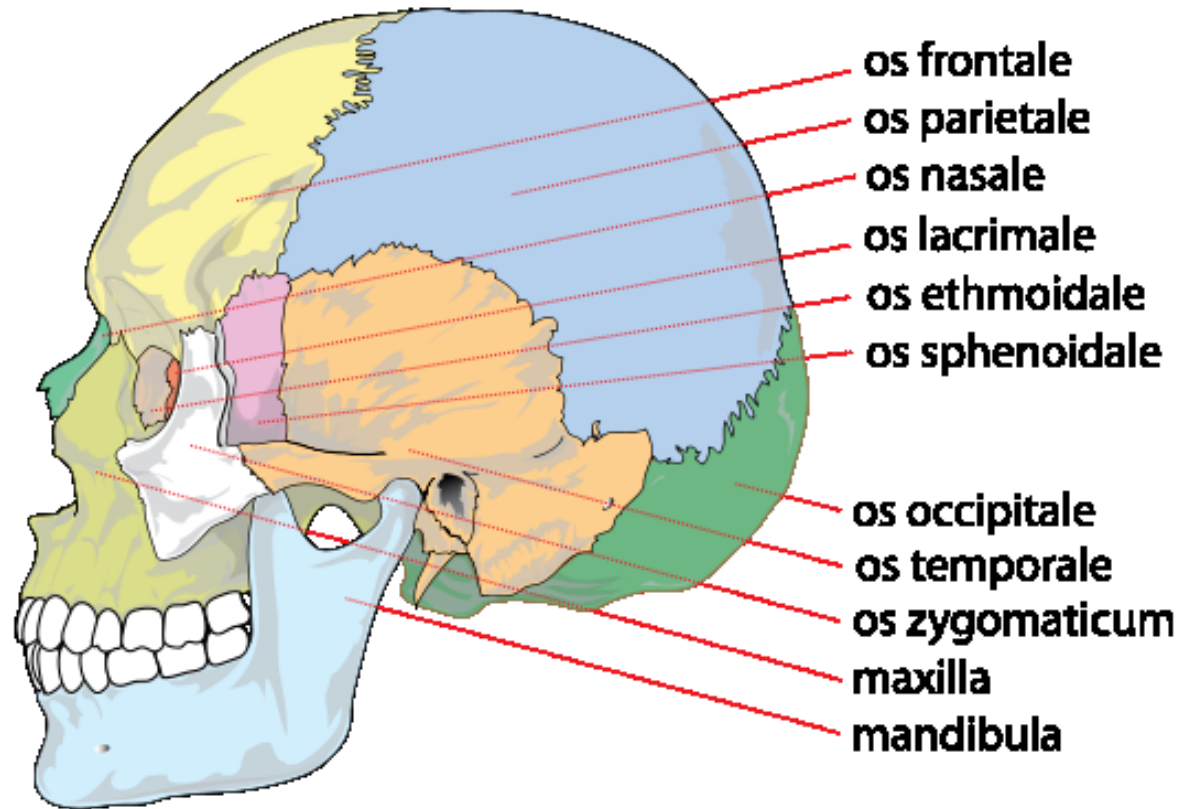
Lebka: (*cranium*)

- Schránka pro mozek a smyslové orgány
- dělíme na:
 - a) kosti mozkové části**
(*neurocranium*)
 - lebeční klenbu (osifikují endesmálně)
 - kosti báze lebny (osifikují enchondrální)
 - b) kosti obličejové části**
(*splanchnocranium*)
 - osifikují endesmálně s výjimkou jazyčky (enchondrálně)



Mozková část lebky: (*neurocranium*)

- **týlní kost**
(*os occipitale*)
- **klínovou kost**
(*os sphenoidale*)
- **čelní kost**
(*os frontale*)
- **kosti temenní**
(*ossa parietalia*)
- **kosti spánkové**
(*ossa temporalia*)



Týlní kost: (*os occipitale*)

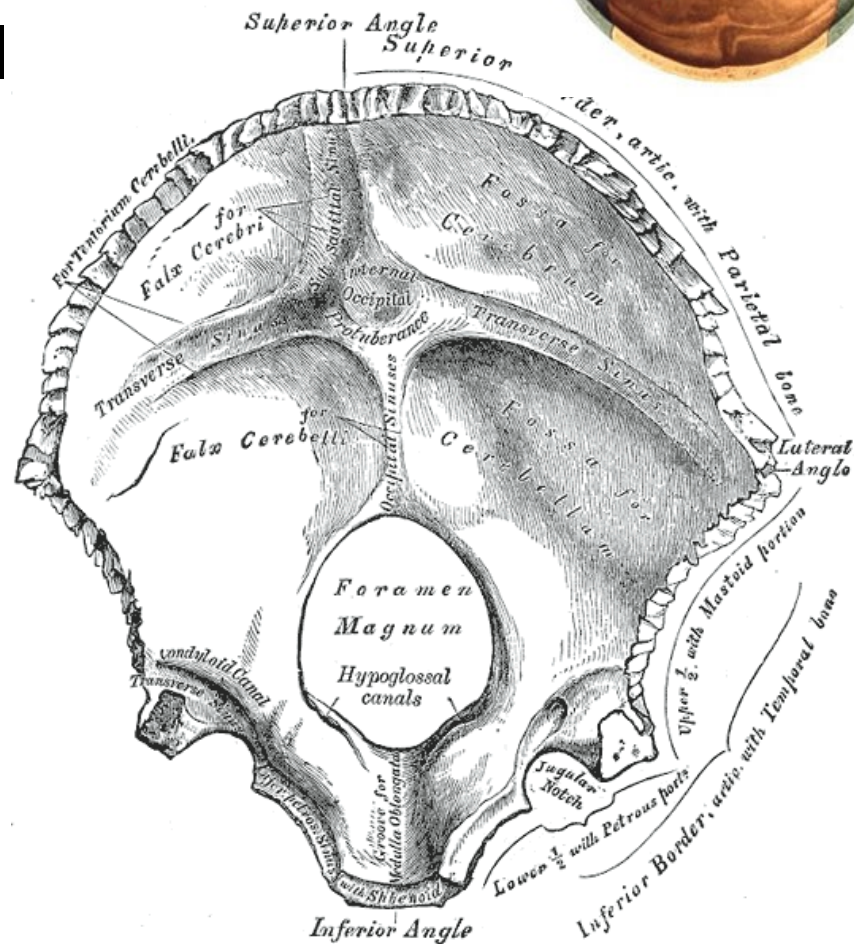
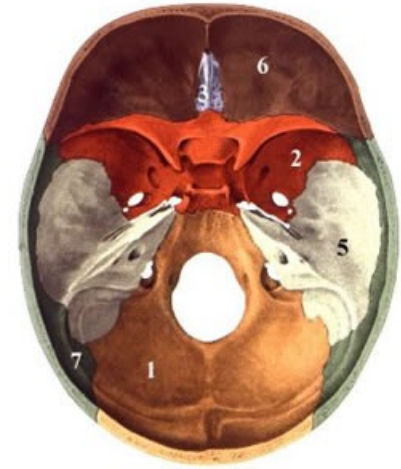
- podklad týlu
- úpon šíjových sval
- tři částí:

pars basilaris

pars lateralis

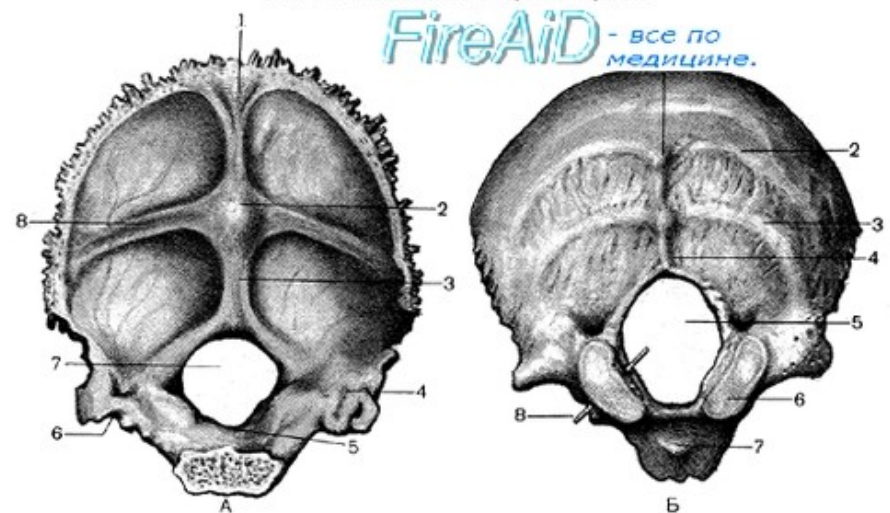
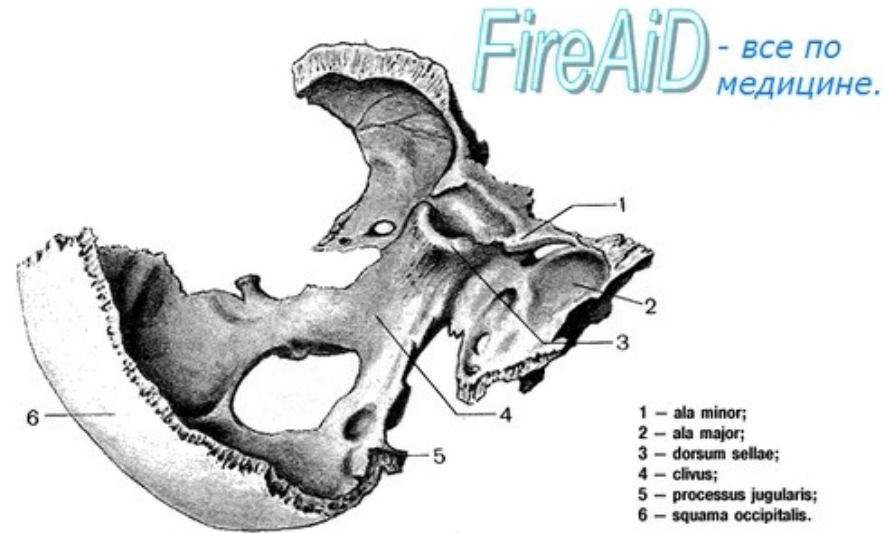
squama occipitalis

- *foramen magnum*



Pars basilaris:

- spojuje týlní kost s klínovou kostí
- mělké vyhloubení – *clivus* (mozkový kmen)
- *tuberculum pharyngeum* - zevní strany (*raphe pharyngis* (hltanu))
- *Synostosis sphenoccipitalis - synchondrosis (do 20let)*



А – вид спереди и сверху:

- 1 – sul. sinus sagittalis superioris;
- 2 – protuberantia occipitalis interna;
- 3 – crista occipitalis interna;
- 4 – sul. sinus sigmoidei;
- 5 – pars basilaris;
- 6 – incisura jugularis;
- 7 – for. magnum;
- 8 – sul. sinus transversi.

Б – вид сзади и снизу:

- 1 – protuberantia occipitalis externa;
- 2 – linea nuchalis superior;
- 3 – linea nuchalis inferior;
- 4 – crista occipitalis externa;
- 5 – for. magnum;
- 6 – condylus occipitalis;
- 7 – tuberculum pharyngeum;
- 8 – зонд, введенный в подъязычный канал, canalis hypoglossi.

Postranní části: (*partes laterales*)

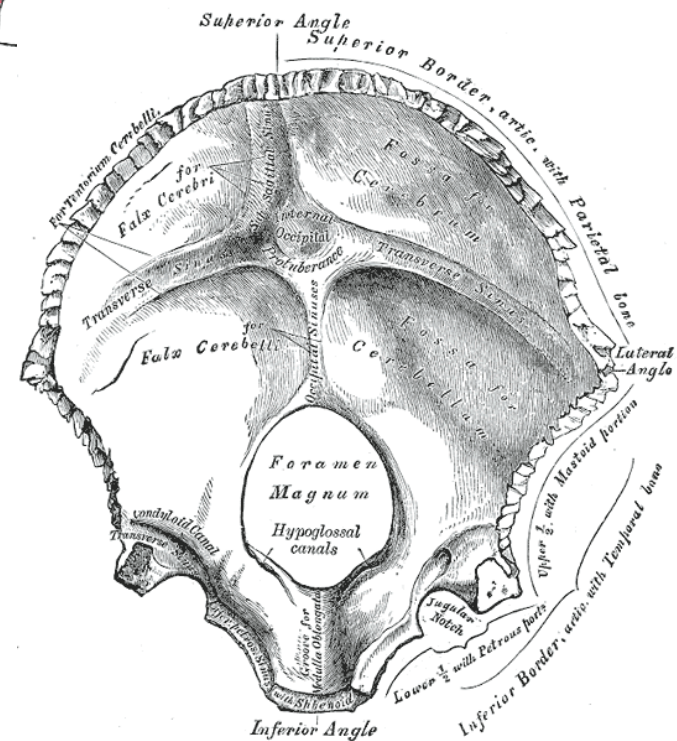
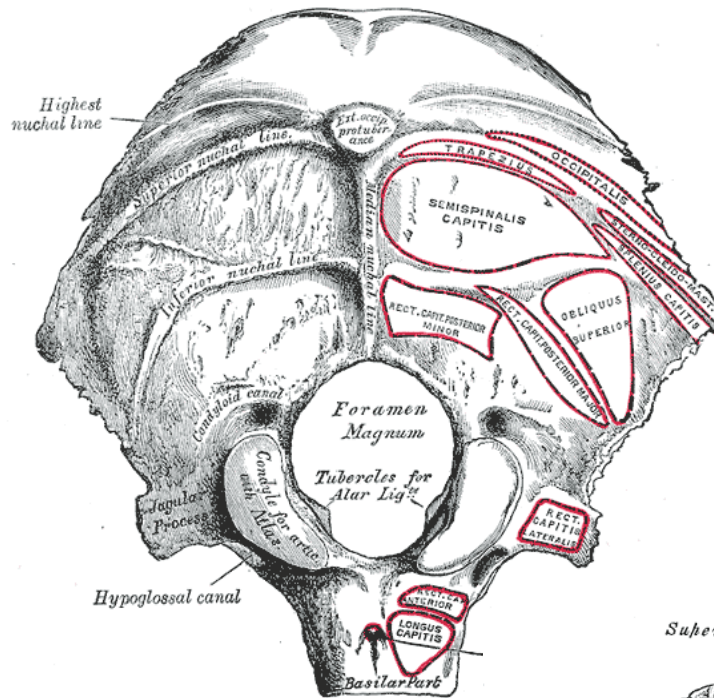
- *condyli occipitales*
- *canalis hypoglossalis*
- *fossa condylaris*
- *canalis condylaris*

(pro žilní spojky)

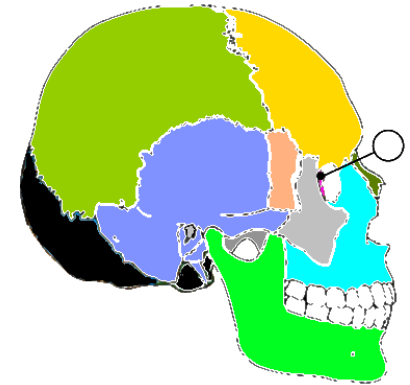
sulcus sinus sigmoidei

(výstup na vnitřní straně)

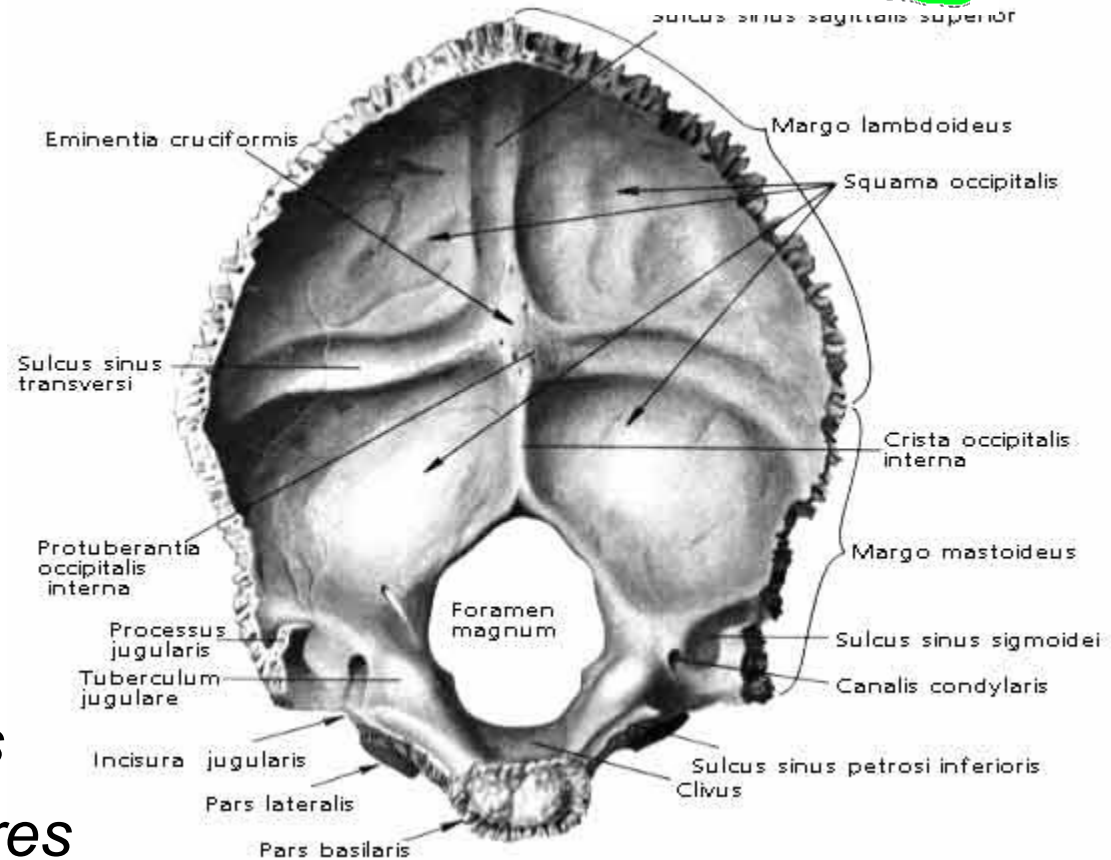
- *incisura jugularis* —
která s podobným zářezem na spánkové
kosti vytváří *foramen jugulare*
(pro *vena jugularis interna*, hlav.nervy)



Šupina týlní kosti - ventrálně: (*squama occipitalis*)

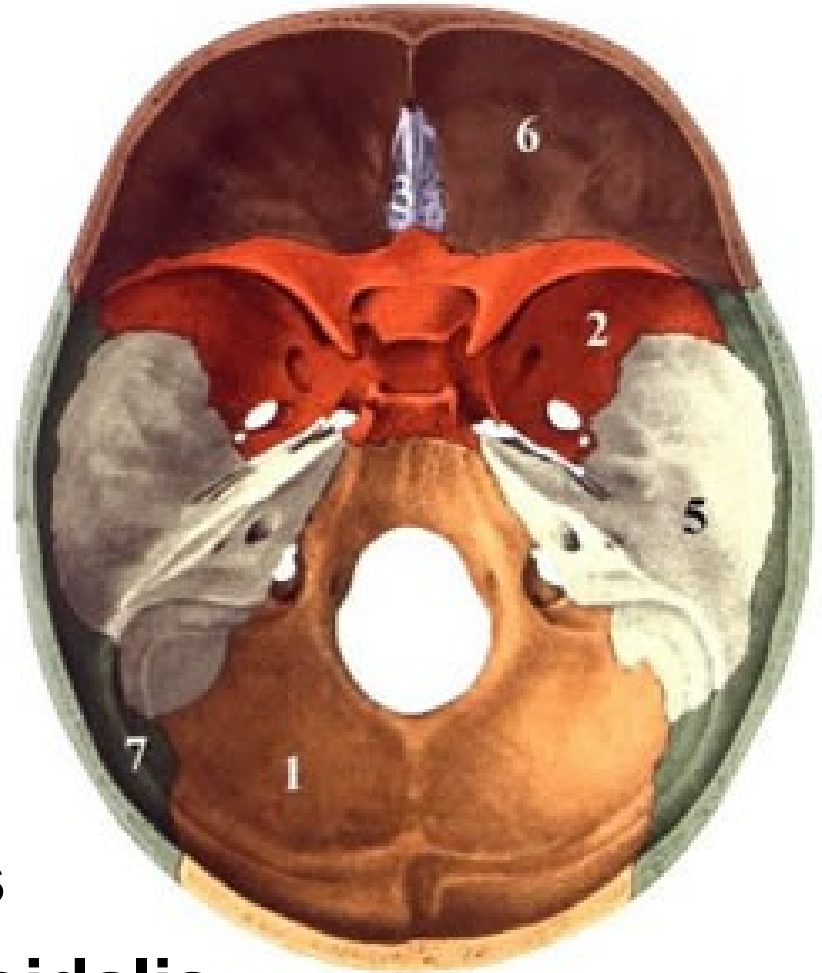
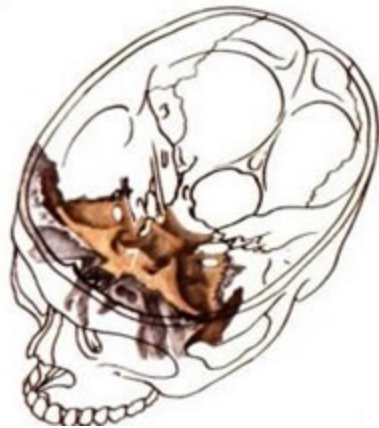

- *margo lambdoideus*,
- *margo mastoideus*
- *protuberantia occipitalis interna*
- *eminentia cruciformis*
- *sulcus sinus transversi*
- *sulcus sinus sagittalis superioris*
- *crista occipitalis interna*
- *fossae occip. cerebrales*
- *fossae occip. cerebellares*



Kost klínová: (*os sphenoidale*)

- střed baze lební
- čtyř částí:



corpus ossis sphenoidalis

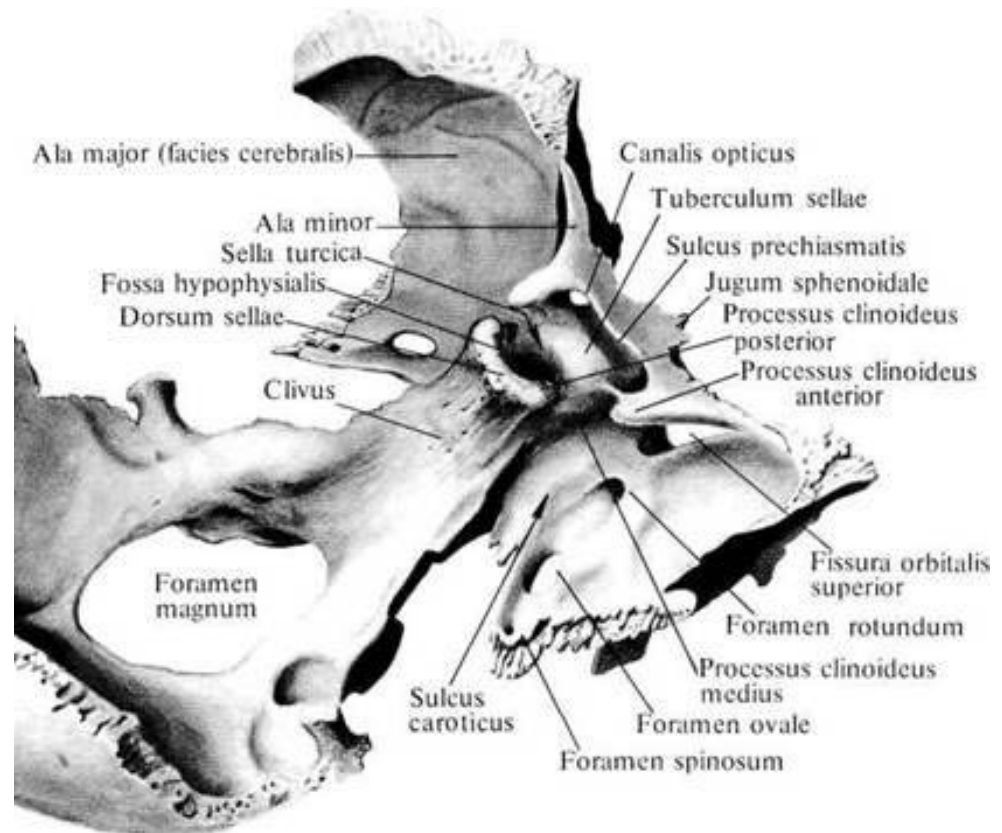
alae minores ossis sphenoidalis

alae majores ossis sphenoidalis

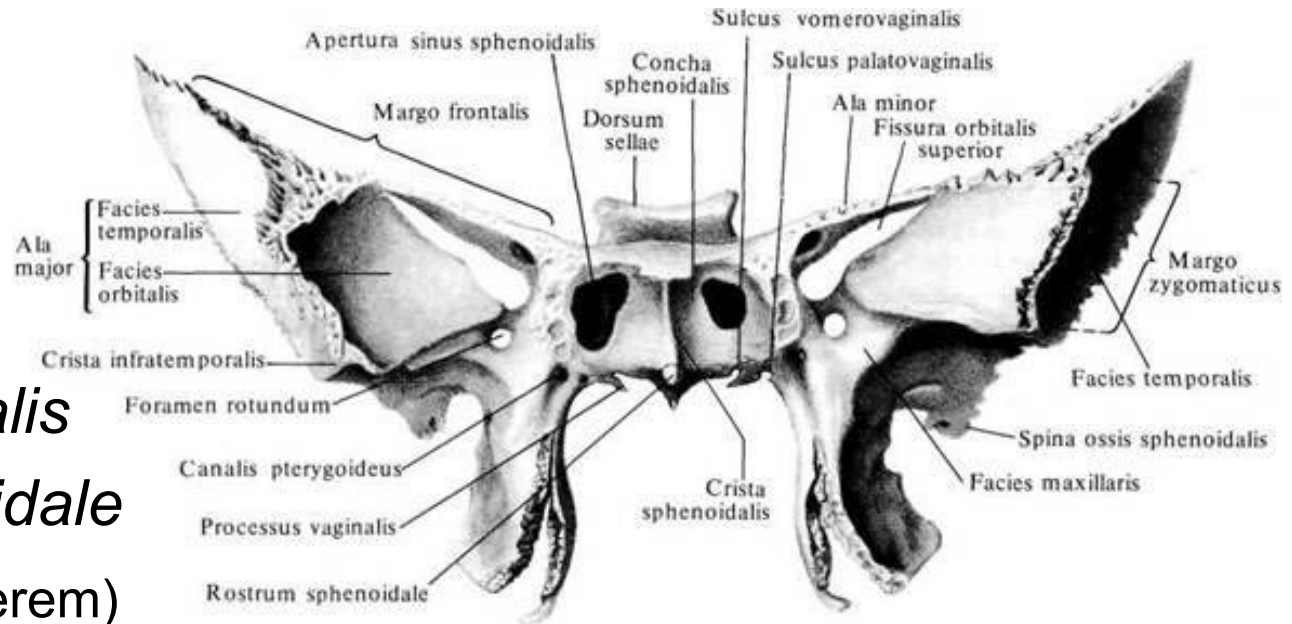
processus pterygoidei ossis sphenoidalis

Tělo klínové kosti - dorsálně: (*corpus ossis sphenoidalis*)

- tvar krychle
- *sella turcica*
- *fossa hypophysialis*
- *dorsum sellae*
- *processus clinoidei posteriores*
- *tuberculum sellae*
- *sulcus chiasmatis*
- *sulcus caroticus* -
(*lingula sphenoidalis*- zevně)



Tělo klínové kosti - ventrálně: (*corpus ossis sphenoidalis*)

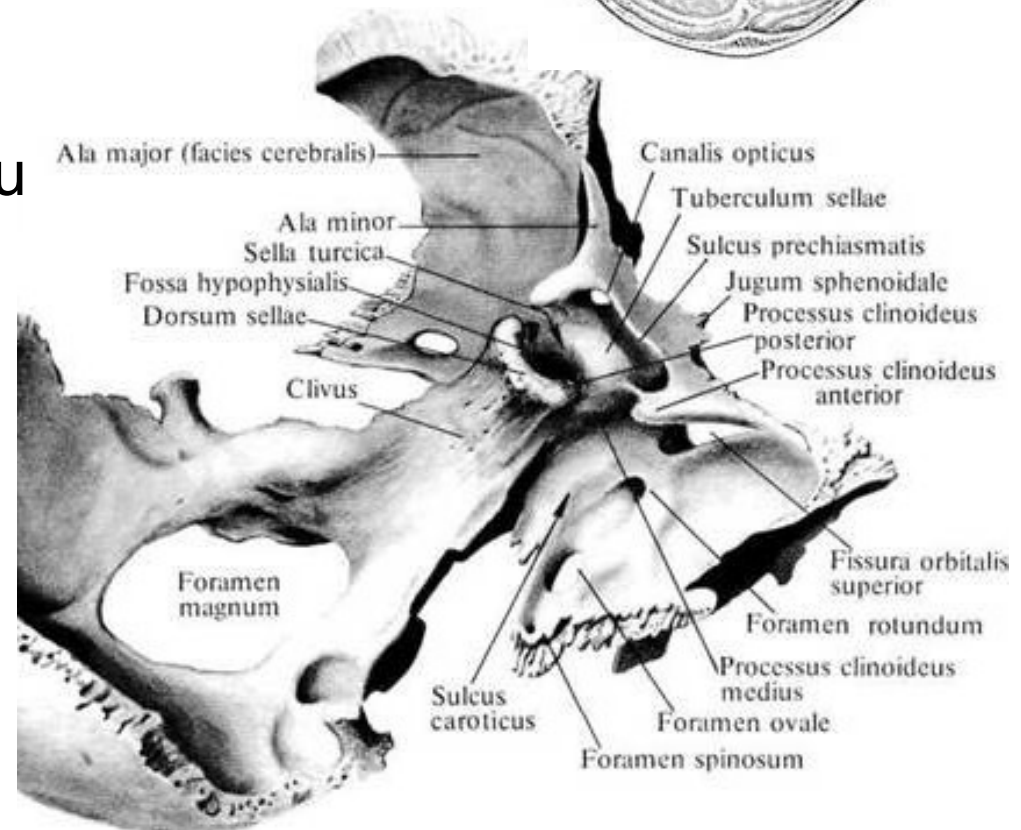
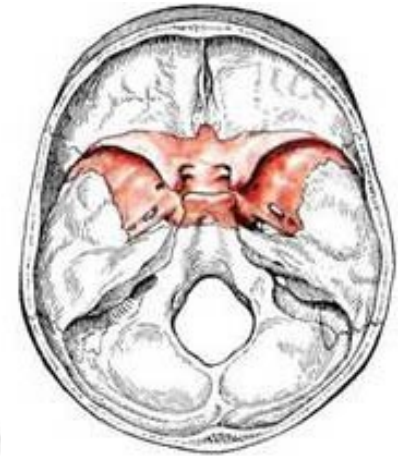

- *crista sphenoidalis*
- *rostrum sphenoidale*
(pro spojení s vomerem)
- *apertura sinus sphenoidalis*
(vstup - *sinus sphenoidalis*,
uvnitř *septum sinus sphenoidalium*)
- zčásti zakryta tenkými kostěnými lamelami -
conchae sphenoidales

Malá křídla:

(*alae minores ossis sphenoidalis*)

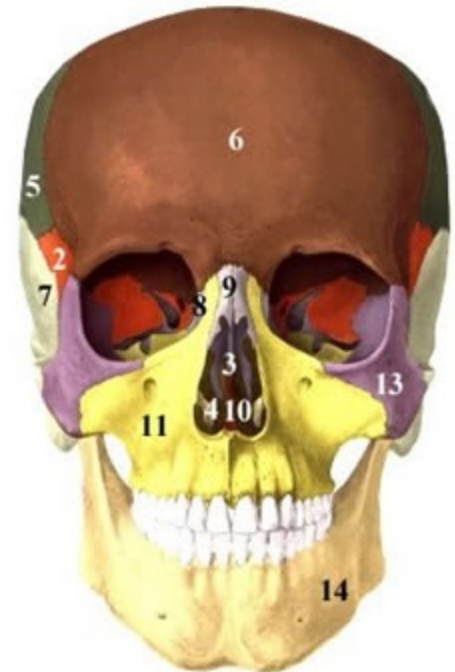
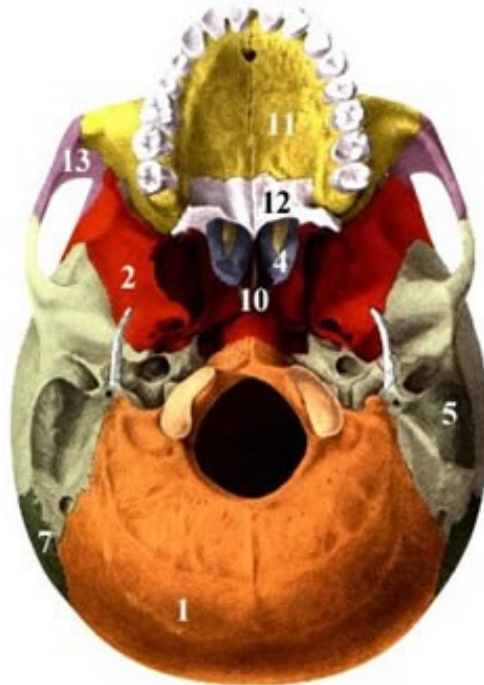
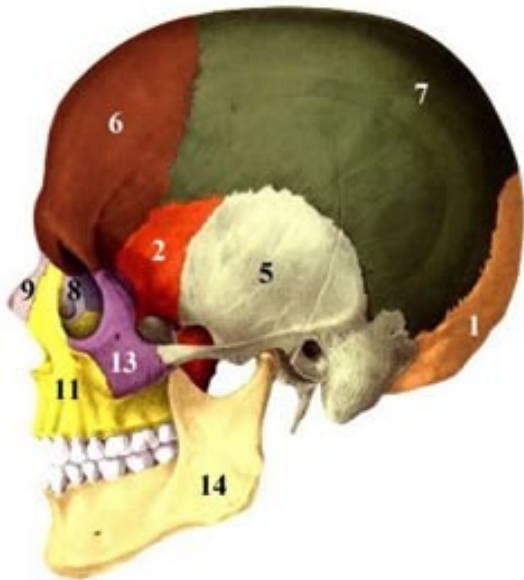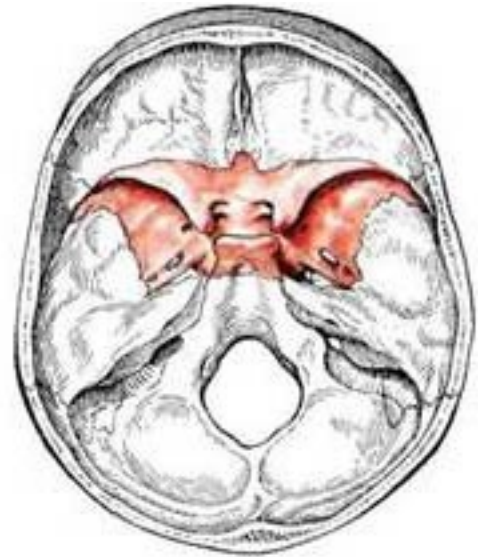- úzká trojcípá ploténky
- *processus clinoides anteriores*
- *canalis opticus* – odstupu zrakového nervu
- *fissura orbitalis superior* (spojuje střední lební jámu s očnicí)



Velká křídla:

(*alae majores ossis sphenoidalis*)

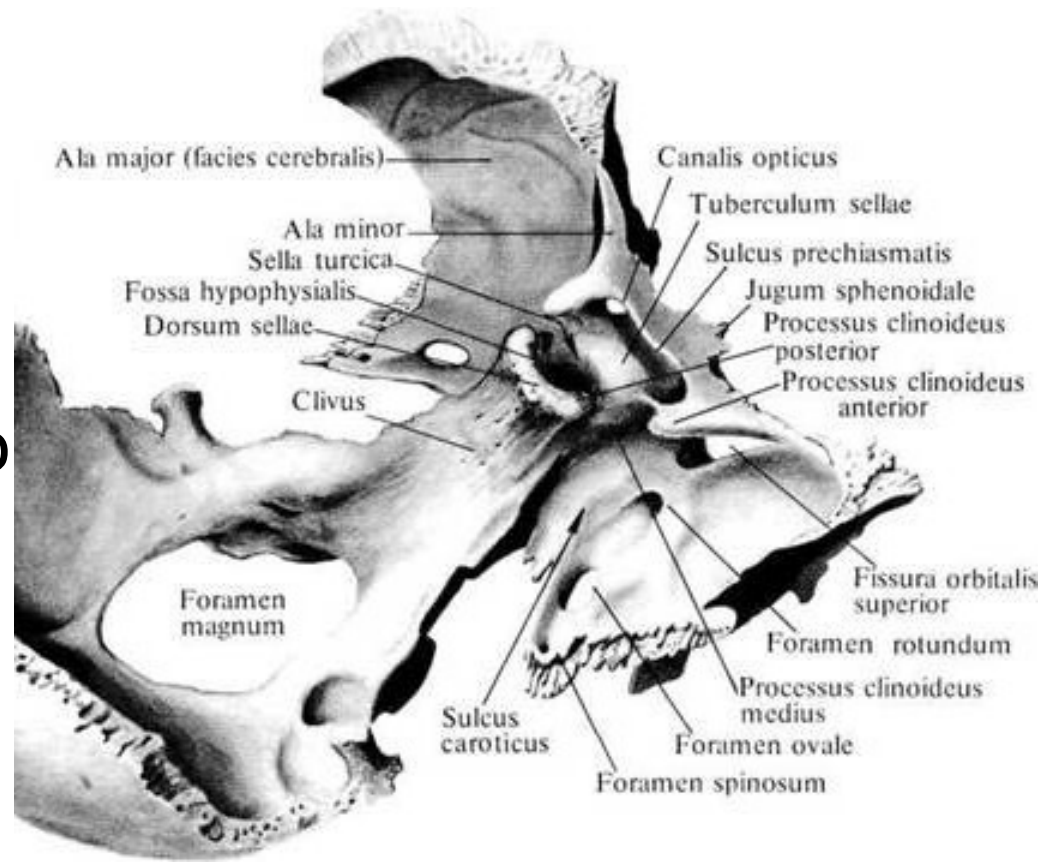
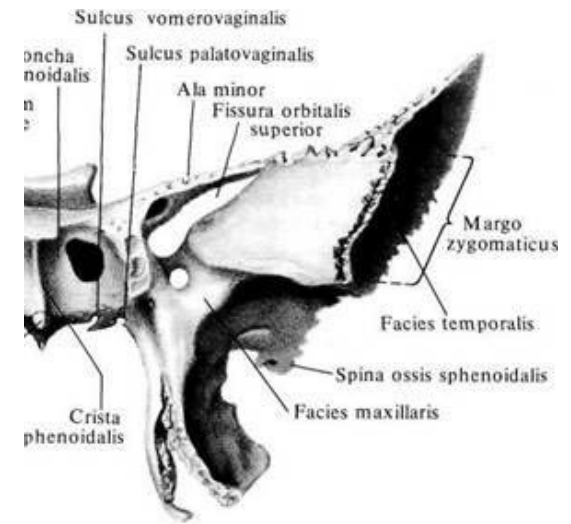
- *facies cerebralis*
- *facies temporalis*
- *facies infratemporalis*
- *facies orbitalis*
- *facies maxillaris*



Velká křídla:

(*alae majores ossis sphenoidalis*)

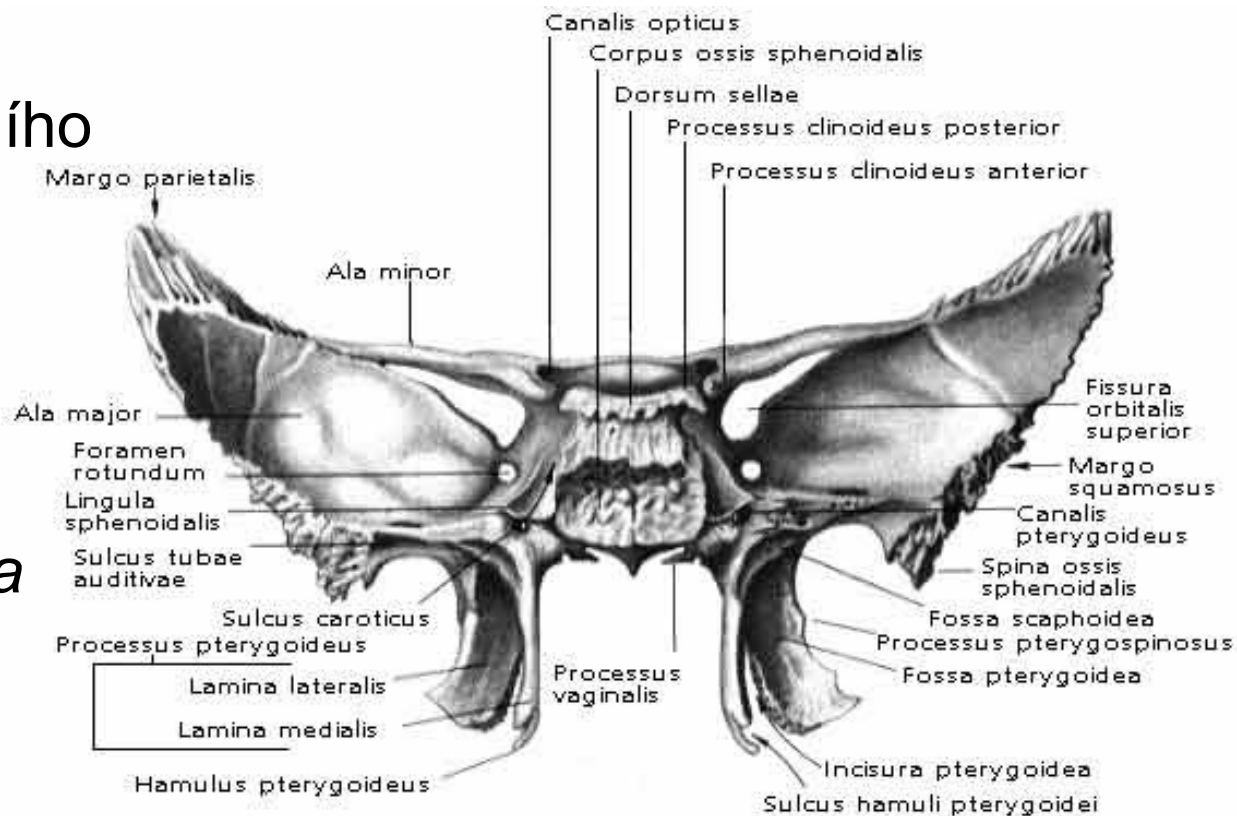
- při jejich odstupu od těla *foramen rotundum* (pro vstup *n. maxillaris*)
- *foramen ovale* (pro průchod *n. mandibularis*)
- *foramen spinosum* (pro *a. meningea media*)
- malý trn – *spina ossis sphenoidalis*



Křídlaté výběžky:

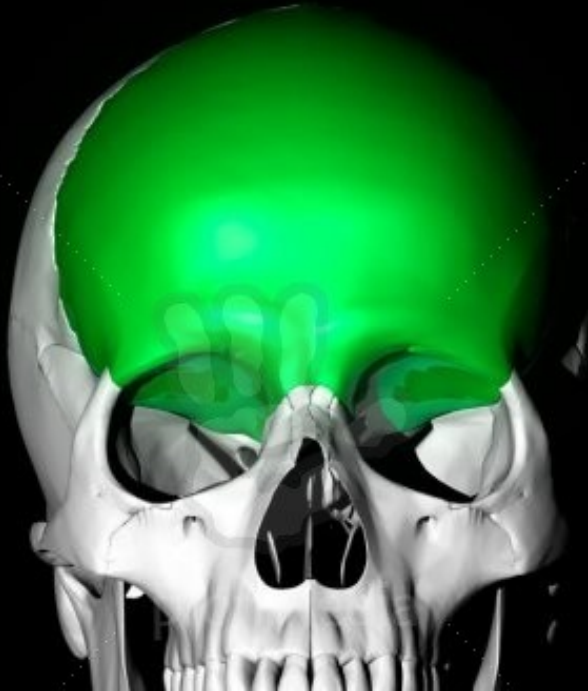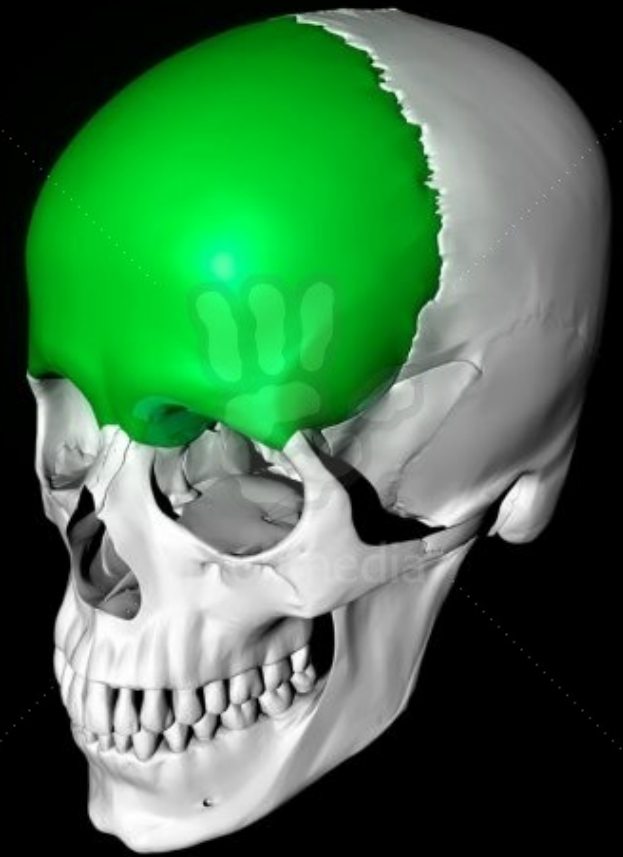(*processus pterygoidei ossis sphenoidalis*)

- odstupují z kaudálního okraje těla
- *lamina medialis*
- *lamina lateralis*
- kaudálně zářez - *incisura pterygoidea*
- *fossa pterygoidea*
- *fossa scaphoidea*.
- *hamulus pterygoideus*
- *canalis pterygoideus*



Kost čelní: (*os frontale*)

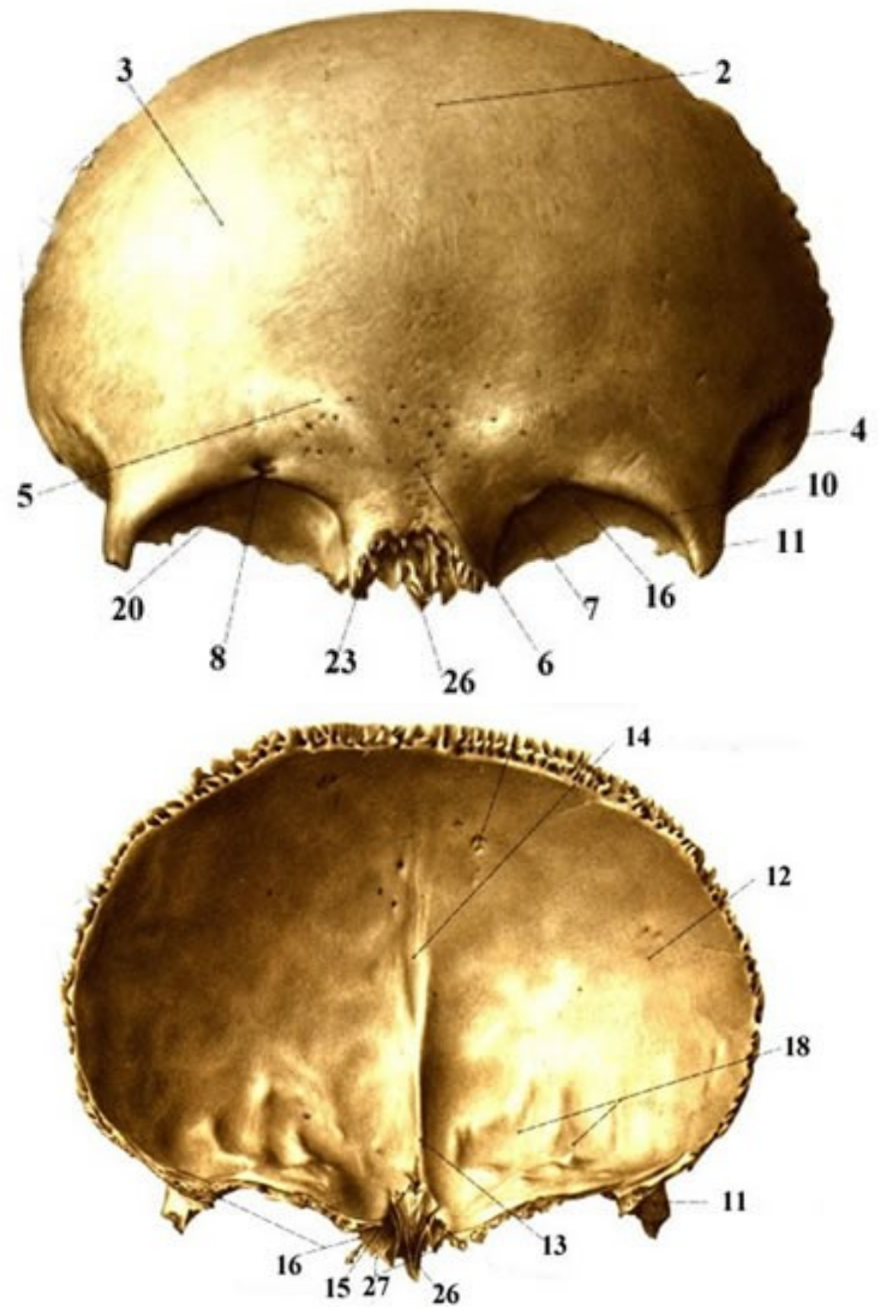
- podklad čela a stropu očníce
- tři částí:



squama frontalis
partes orbitales
pars nasalis

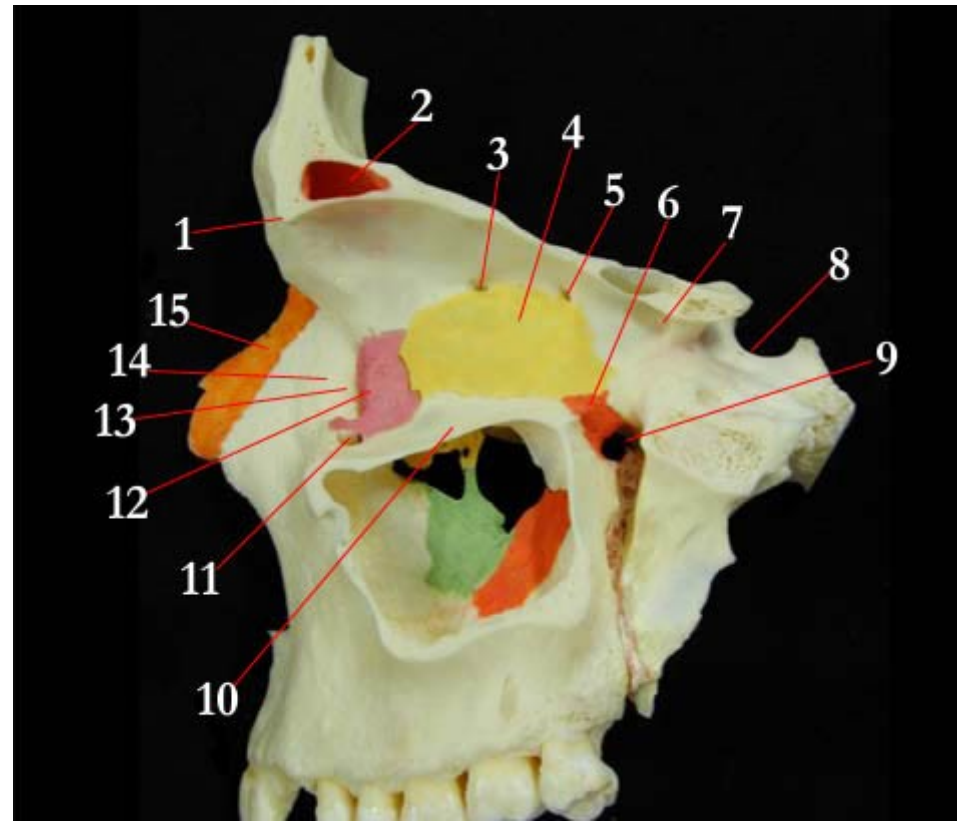
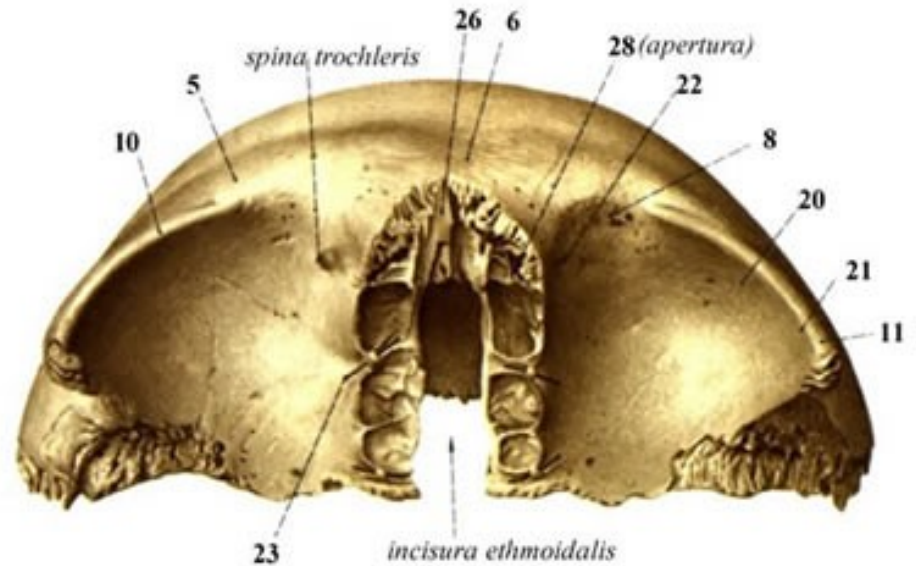
Šupina čelní kost (*squama frontalis*)

- čelní hrboly - *tubera frontalia*
- *margo supraorbitalis* –
- *med. incisura frontalis* nebo (*foramen frontale*)
- laterálně *incisura supraorbitalis* (*foramen supraorbitale*) pro *n. trigeminus*
- *arcus superciliares*
- střední rovině prominuje - *glabella*
- *crista frontalis*



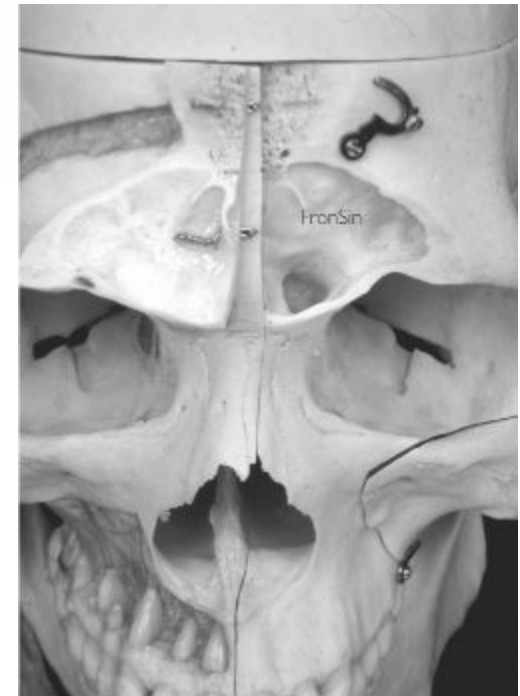
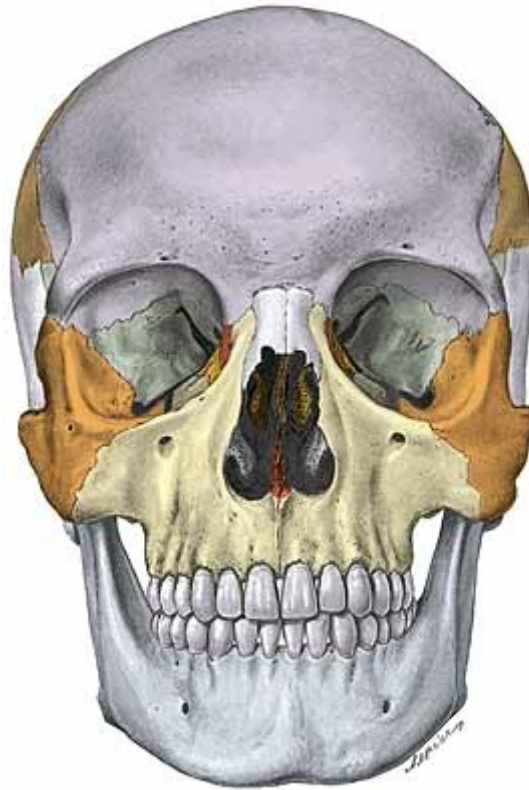Očnicové části: (*partes orbitales*)

- laterálně –
fossa glandulae lacrimalis
- medialně –
fovea trochlearis
(kladka šlachy okohyb.
svalu)
- *foramen ethmoidale*
anteriorus
- *foramen ethmoidale*
posterius



Část nosní: (*pars nasalis*)

- tvar písmene U
- spojena s čichovou kostí, nosními kostmi horní čelistí
- *sinus frontalis*
- *septum sinuum frontaliuum*
- vyústí uje přes *apertura sinus frontalis*



Kost spánková (*os temporale*)

- součást laterální stěny a báze lebni
- skládá se z pěti částí:


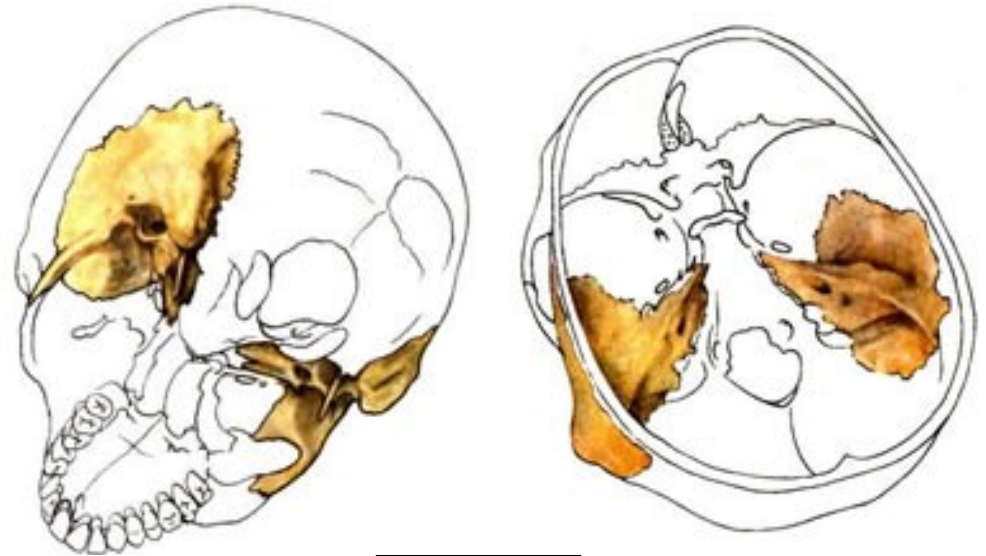
Pars petrosa

Pars squamosa

Pars mastoidea

Pars tympanica

Processus styloideus

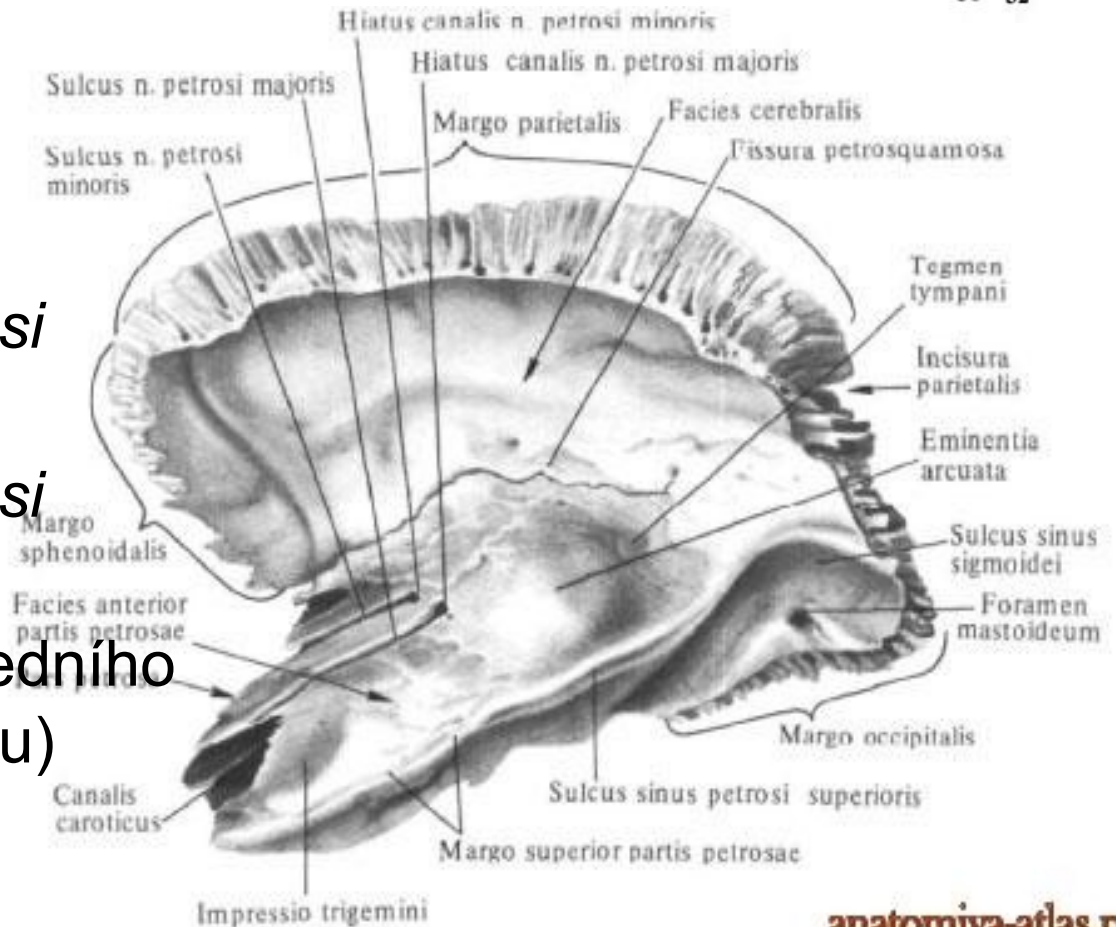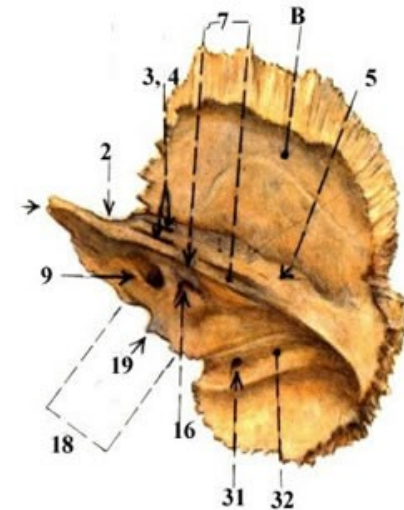
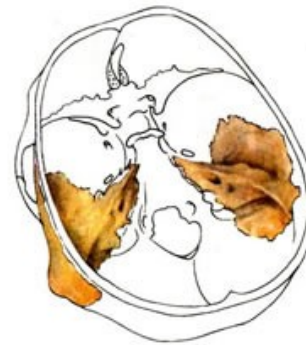


Pars petrosa: (*os petrosum , pyramis*)

trojboký hranol

a) *facies anterior*

- *apex pyramidis* – *impressio trigeminalis*
- *canalis caroticus*
- *sulcus, hiatus n. petrosi majoris*
- *sulcus, hiatus n. petrosi minoris*
- *eminentia arcuata* (předního polokruhového kanálku)
- *tegmen tympani*

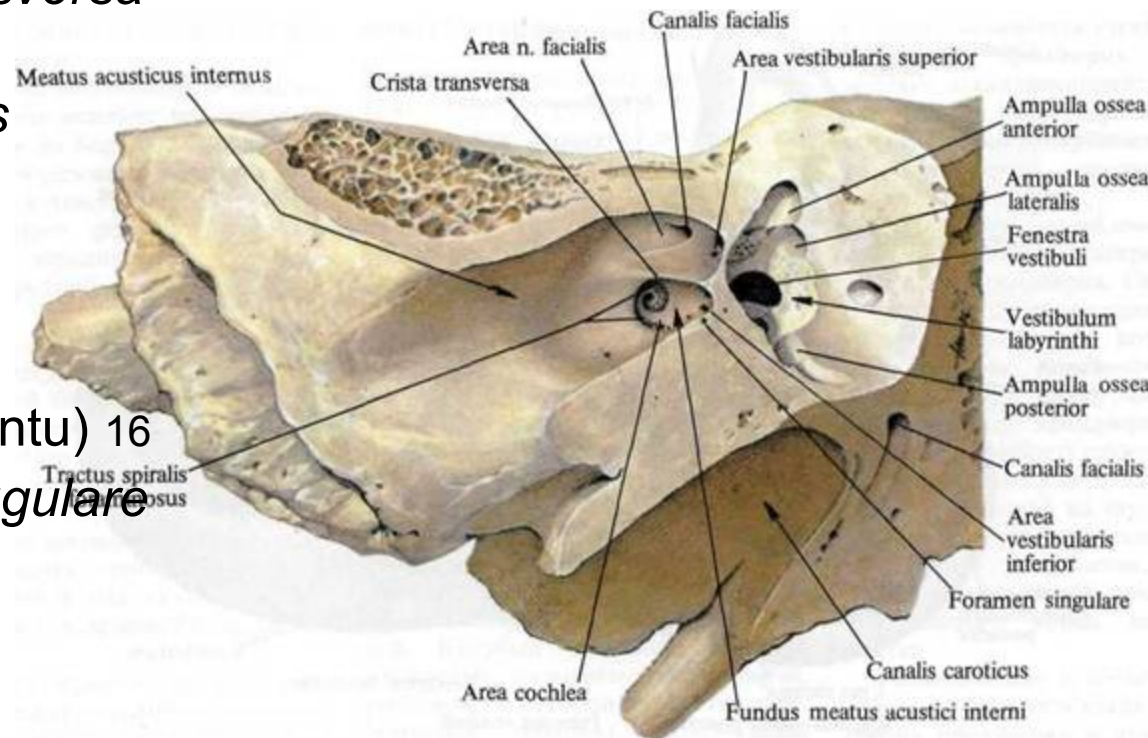
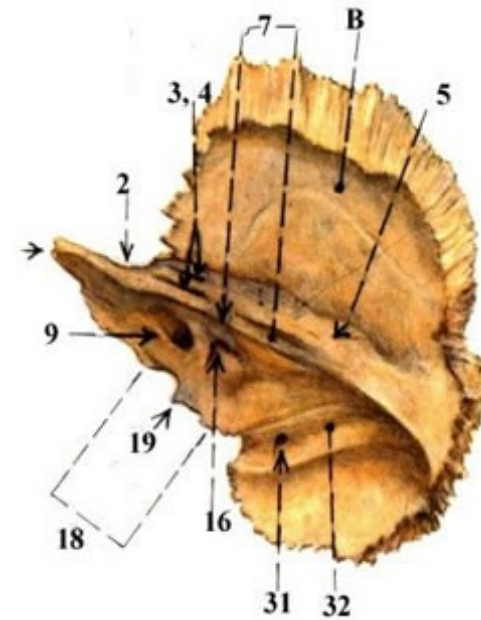


b) *facies posterior*

- směřuje do zadní jámy lební.
- *margo superior pyramidis*
- *sulcus sinus petrosi superioris*
- ***porus acusticus internus*** který pokračuje jako chodbička (*meatus acusticus internus*) slepý konec se nazývá *fundus* 9

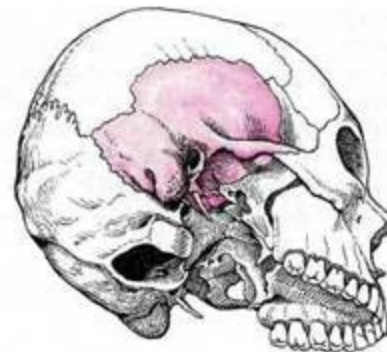
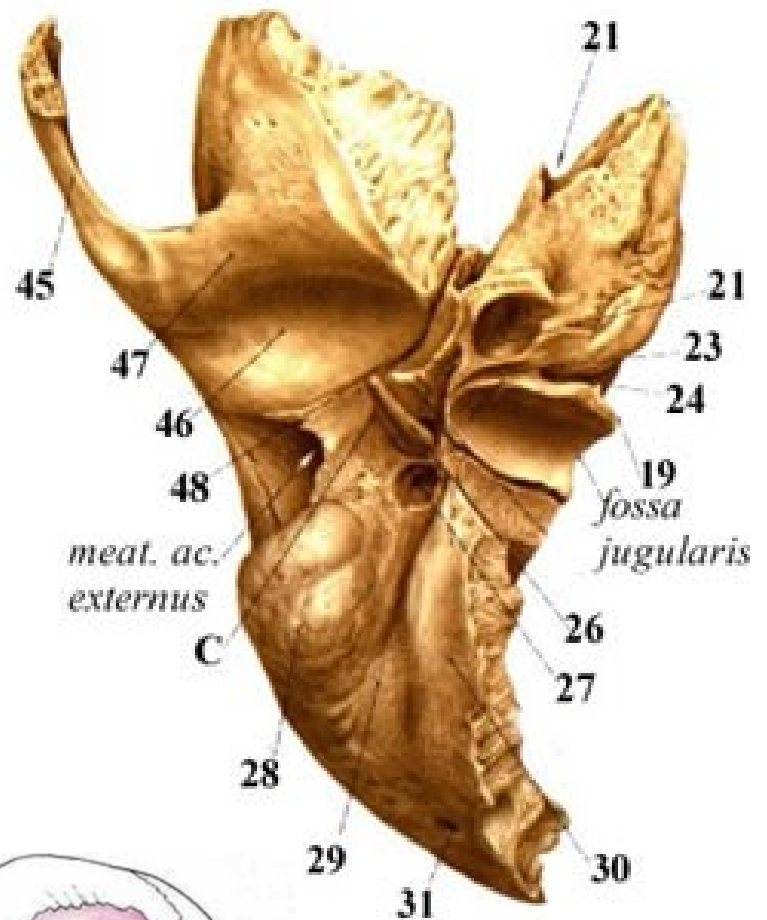
rozdělen hranou – *crista transversa* na horní a dolní polovinu

- horním - *canalis nervi facialis*
- zbylých částech – *n. vestibulocochlearis*
- ***apertura externa canaliculi cochleae*** (ústí *canaliculus cochleae* z nitroušního labyrintu) 16
- *incisura jugularis, foramen jugulare* (s týlní kostí)



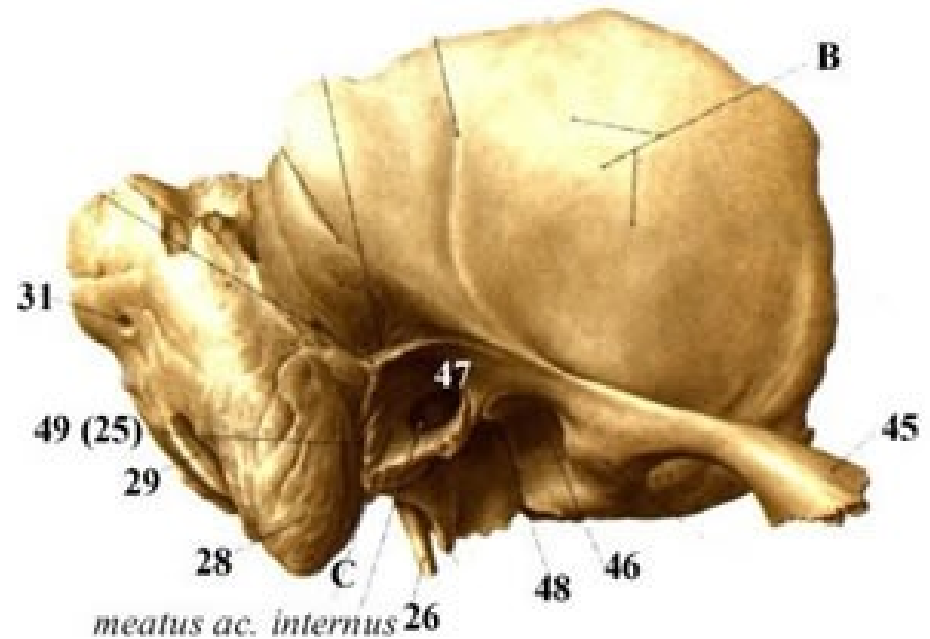
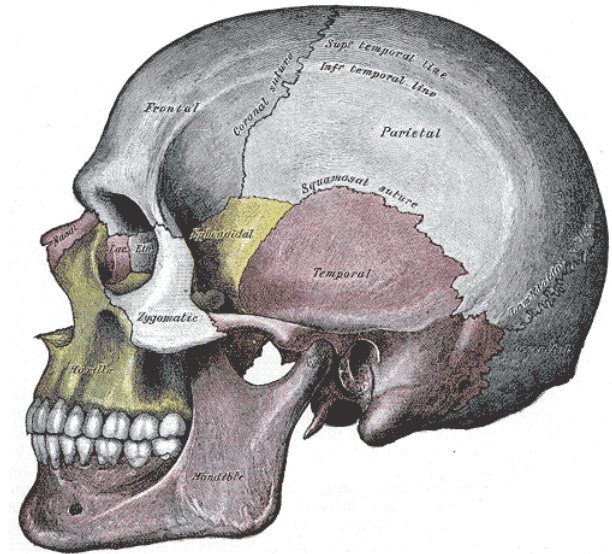
c) *facies inferior*

- obrácena na *basis cranii externa*
- *canalis caroticus* 21
- ve *fossa jugul.* - vstup do *canaliculus mastoideus*.
- při předním okraji *fossa jugul.* - *fossula petrosa* 23 v ní vstup do *canaliculi tympanici* 24
- *foramen stylomastoideus* (výstup z *canalis facialis*)
- *proc. styloideus*
- *proc. mastoideus*
- *incisura mastoidea*



Pars squamosa:

- *squama ossis temporalis*
- *processus zygomaticus*
- *arcus zygomaticus*
- dorzálním nad *porus acusticus externus* vybíhá *crista supramastoidea*
- *spina suprameatum*
- *fossa mandibularis* 46 (jamka pro skloubení s hlavicí dolní čelisti)
- *tuberculum articulare* 47

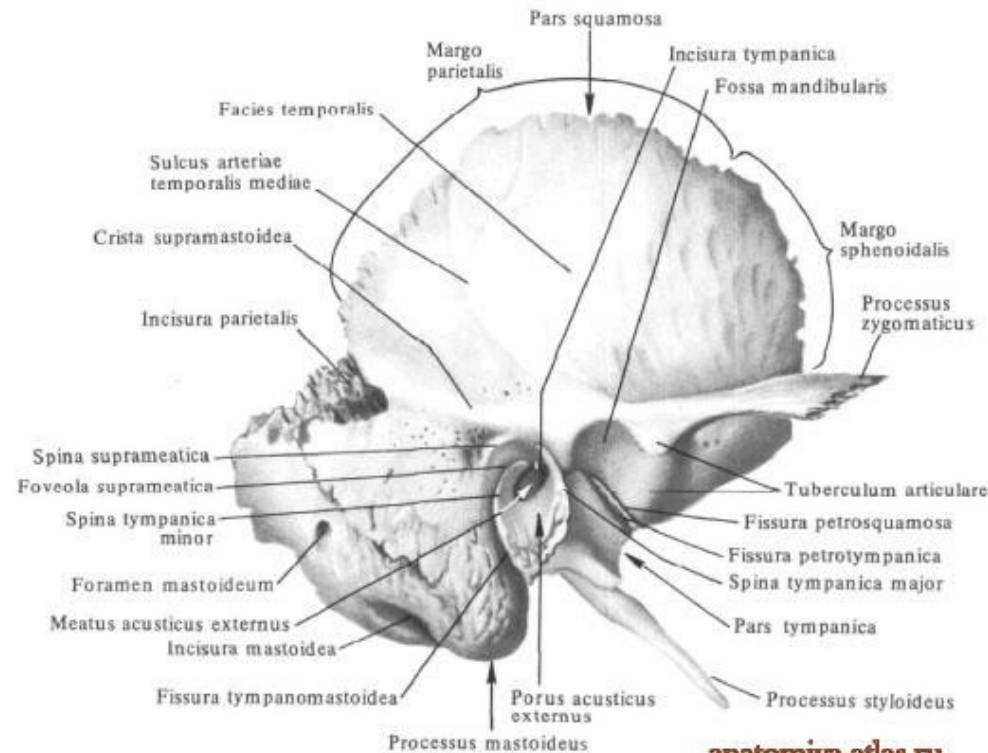
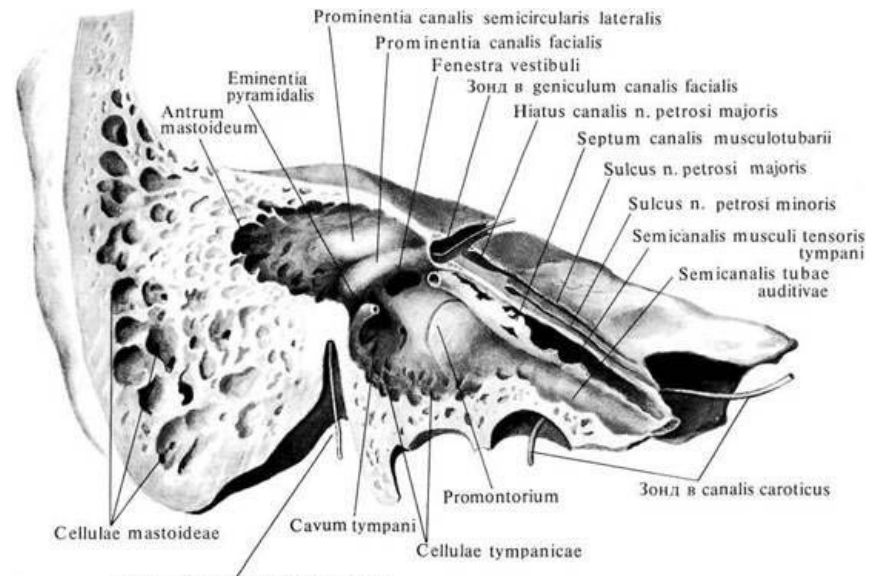


Pars mastoidea:

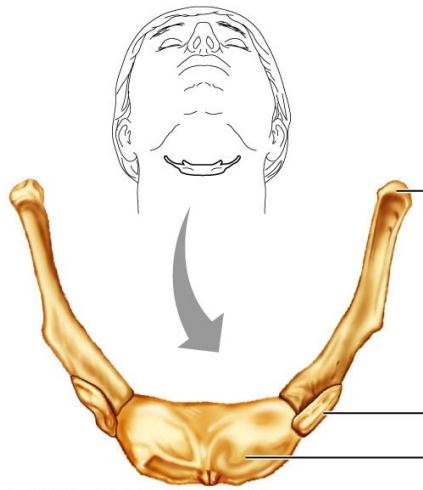
- *processus mastoideus* –
postnatálně, pneumatizace,
- *incisura mastoidea*

Pars tympanica:

- tenká, kornoutovitě stočená
kostěná ploténka připojená
k *pars petrosa* a *pars*
squamosa
- ohraničuje z větší části
zevní zvukovod
- *incisura tympanica*
- *sulcus tympanicus*
- *membrana tympani*
- *fissura petrotympanica*
- *fissura petrosquamosa*

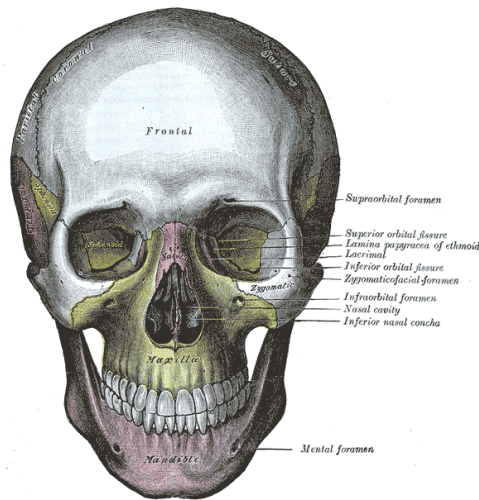


Obličejová část lebky: (*splanchnocranium*)



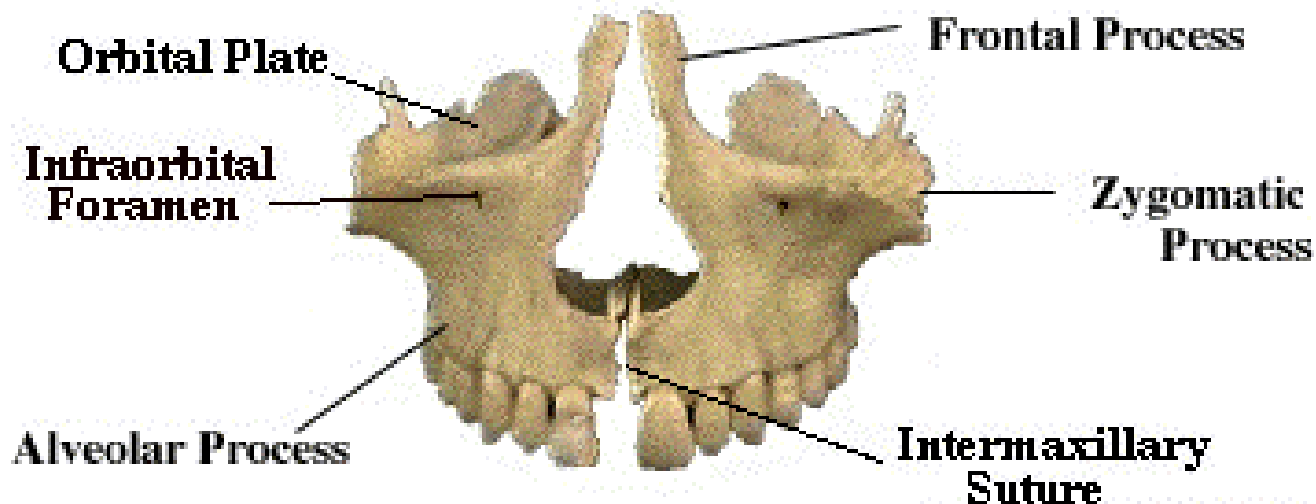
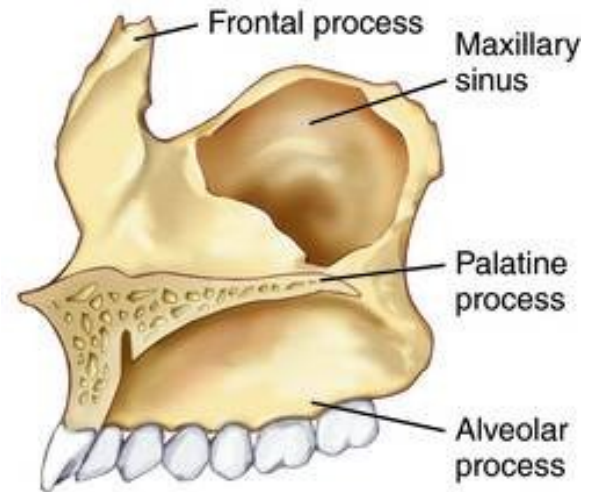
Copyright © 2004 Pearson Education, Inc., publishing as Benjamin Cummings.

- horní čelist (*maxilla*)
- nosní kost (*os nasale*)
- slzní kost (*os lacrimale*)
- lícní kost (*os zygomaticum*)
- patrová kost (*os palatinum*)
- dolní nosní skořepa (*concha nasalis inferior*)
- čichová kost (*os ethmoidale*)
- radličná kost (*vomer*)
- dolní čelist (*mandibula*)
- jazyka (*os hyoideum*)



Horní čelist: (*maxilla*)

- *corpus maxillae*
- *processus frontalis*
- *proc. zygomaticus*
- *proc. palatinus*
- *proc. alveolaris*



Corpus maxillae:

facies orbitalis

facies anterior

facies infratemporalis

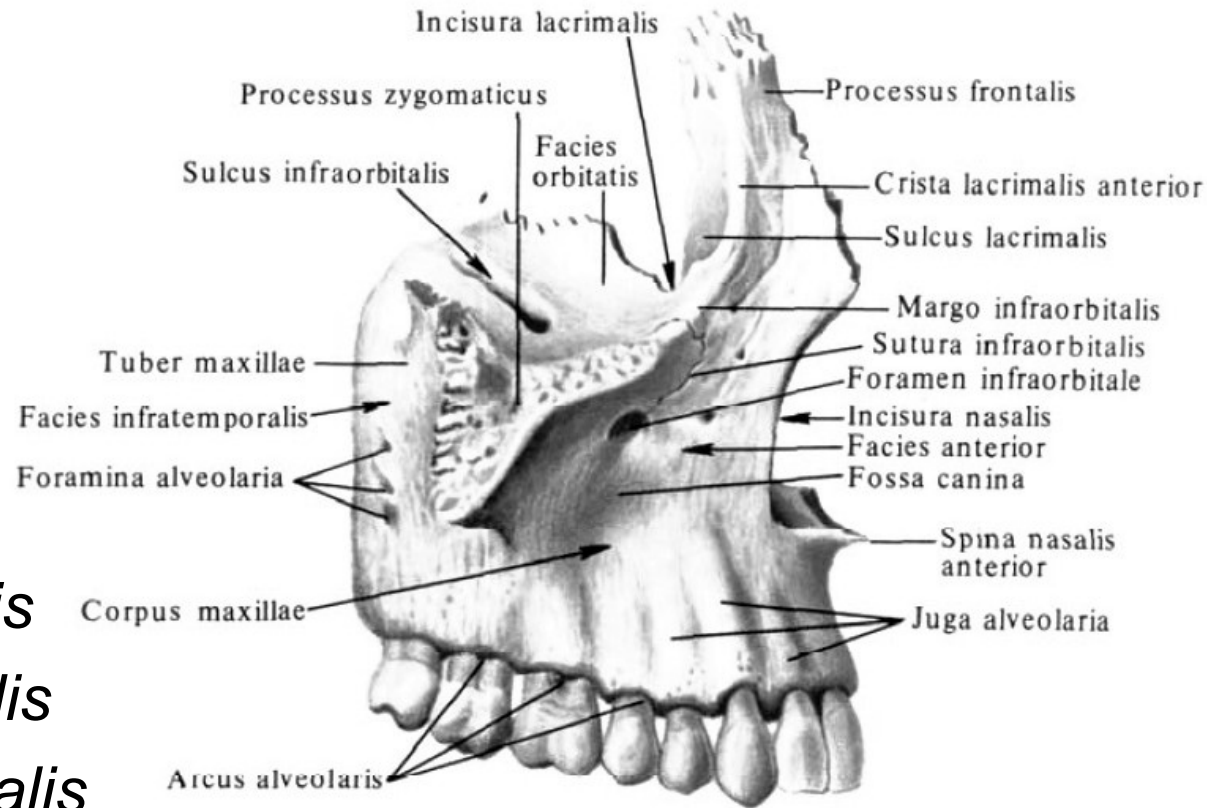
facies nasalis

a) *facies orbitalis*

- tvoří dno očnice
- *sulcus infraorbitalis*
- *canalis infraorbitalis*
- *foramen infraorbitale*

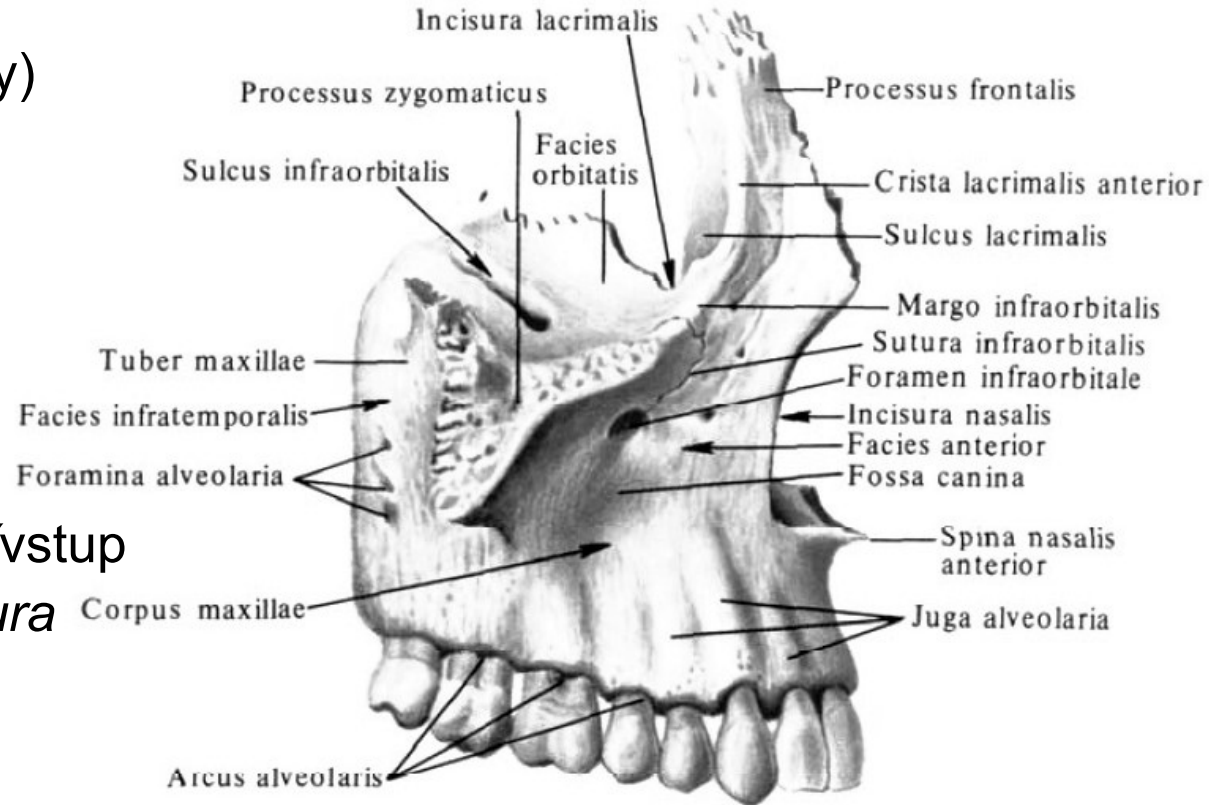
b) *facies infratemporalis*

- *tuber maxillae*
- *canales alveolares posteriores* (drobné otvůrky-ke kořenům stoliček)

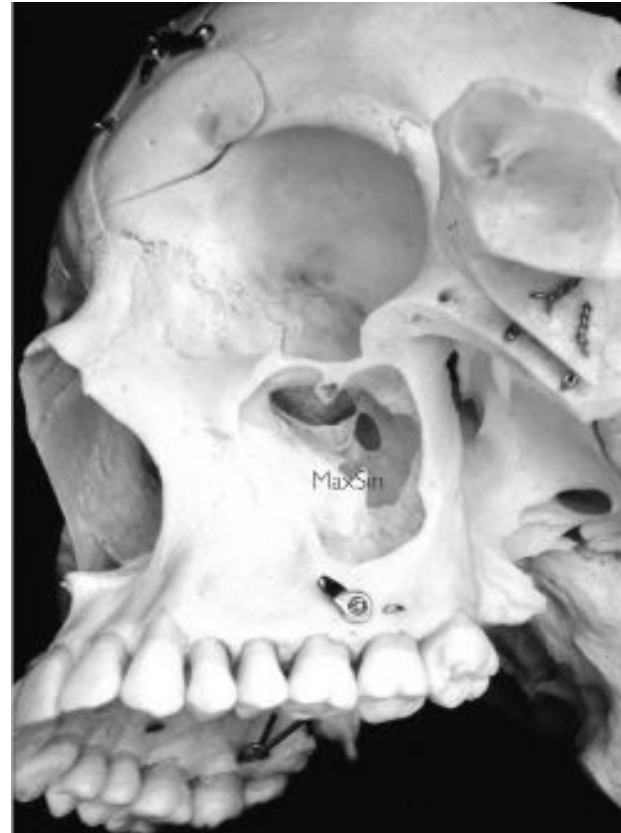

c) *facies anterior*

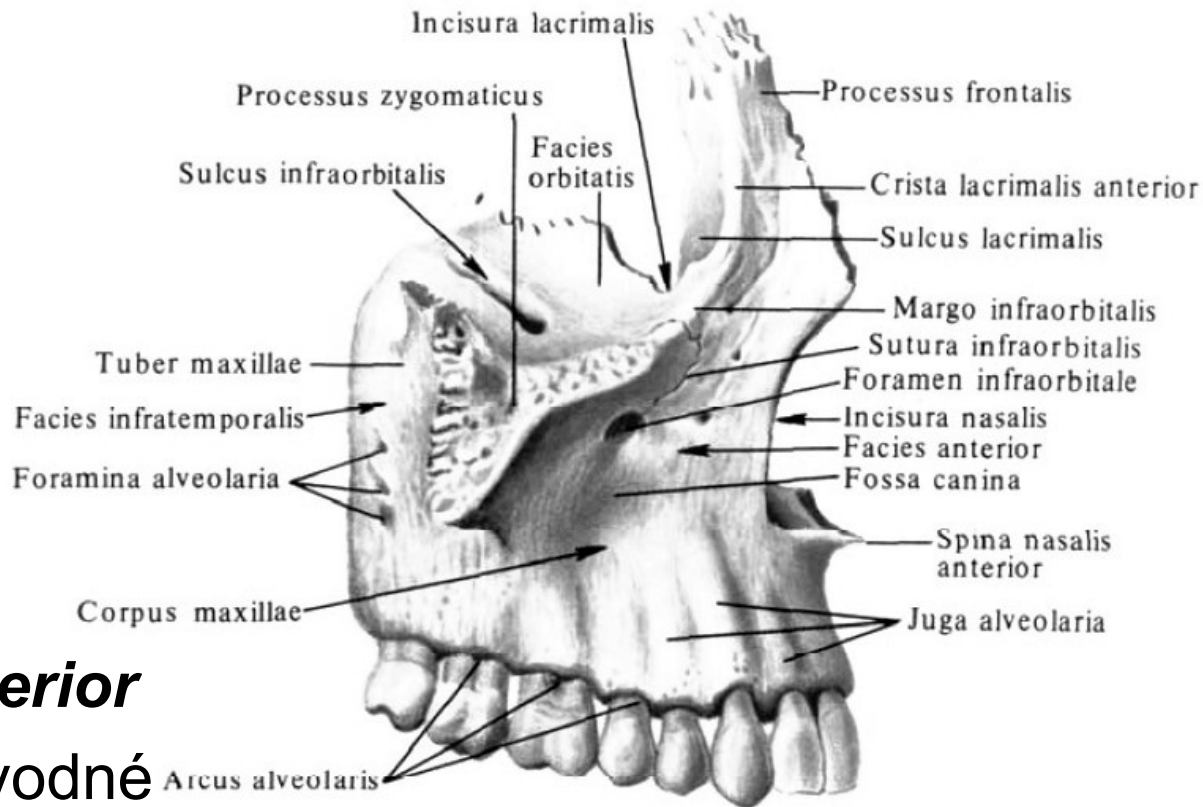
- *foramen infraorbitale* (*canales alveolares s nervově-cévními svazky*)
- *fossa canina* (*nad kořenem špičáku*)
- *crista infrazygomatice*
- *incisura nasalis* (*vstup do nosní dutiny - apertura piriformis nasi*)
- *spina nasalis anterior*



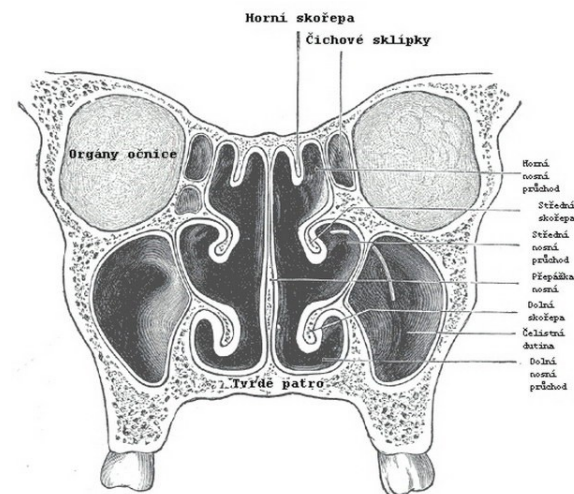
- **d) *facies nasalis***
- ***hiatus sinus maxillaris***
(uvnitř dutiny nosní) ***sinus maxillaris***
- ***recessus frontalis,***
recessus zygomaticus,
recessus palatinus a
recessus alveolaris
(do všech jejích výběžků)



Processus frontalis maxillae:



- ***crista lacrimalis anterior*** vytváří žlábek pro vývodné slzní cesty vedoucí do nosní dutiny (*ductus nasolacrimalis*)
- obrácené do nosní dutiny se nachází další dvě příčné hrany, ***crista ethmoidalis*** (střední nosní skořepou), ***crista conchalis*** (s dolní nosní skořepou)

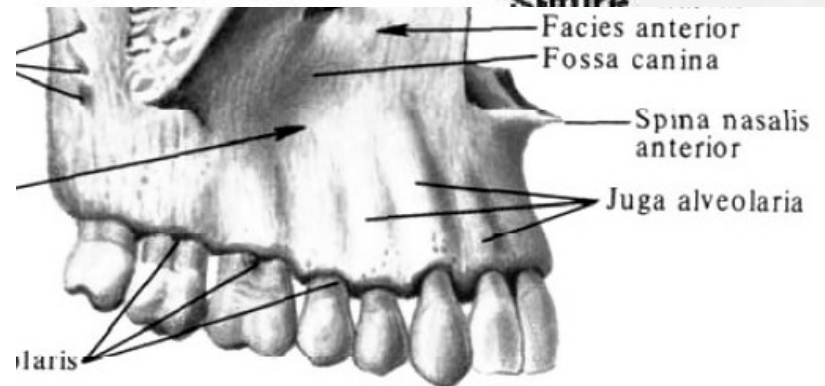
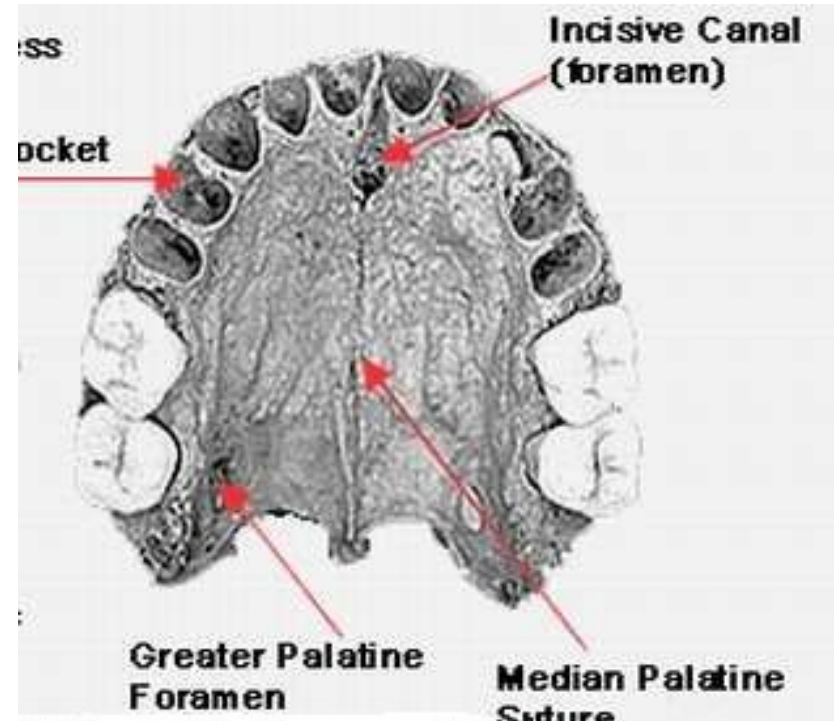


Processus zygomaticus maxillae

- trojboký výběžek těla maxily spojuje s lícní kostí

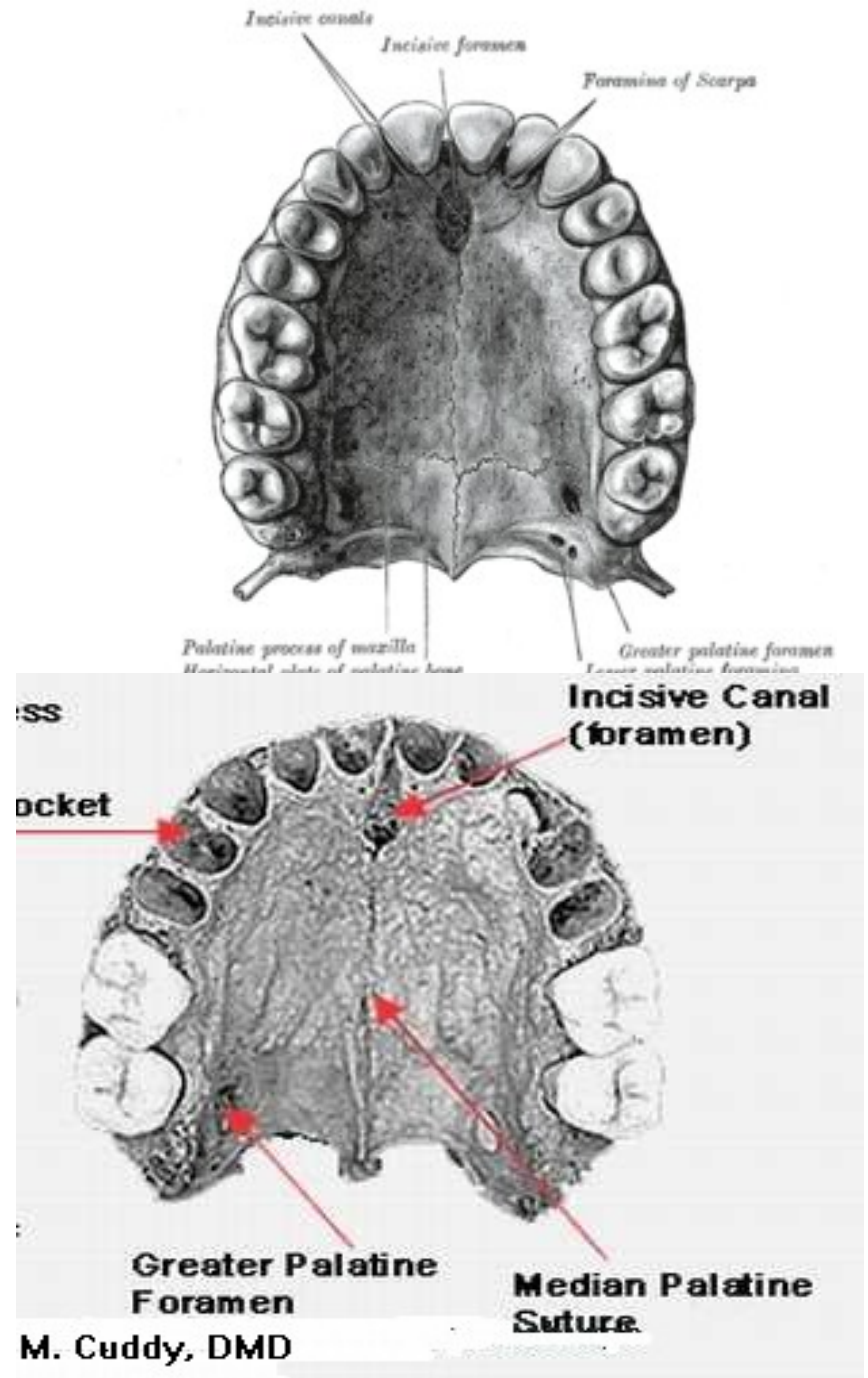
Processus alveolaris

- zubní lůžka – *alveoli dentales*
- *septa interalveolaria*
- *septa intraalveolaria*
- *juga alveolaria*



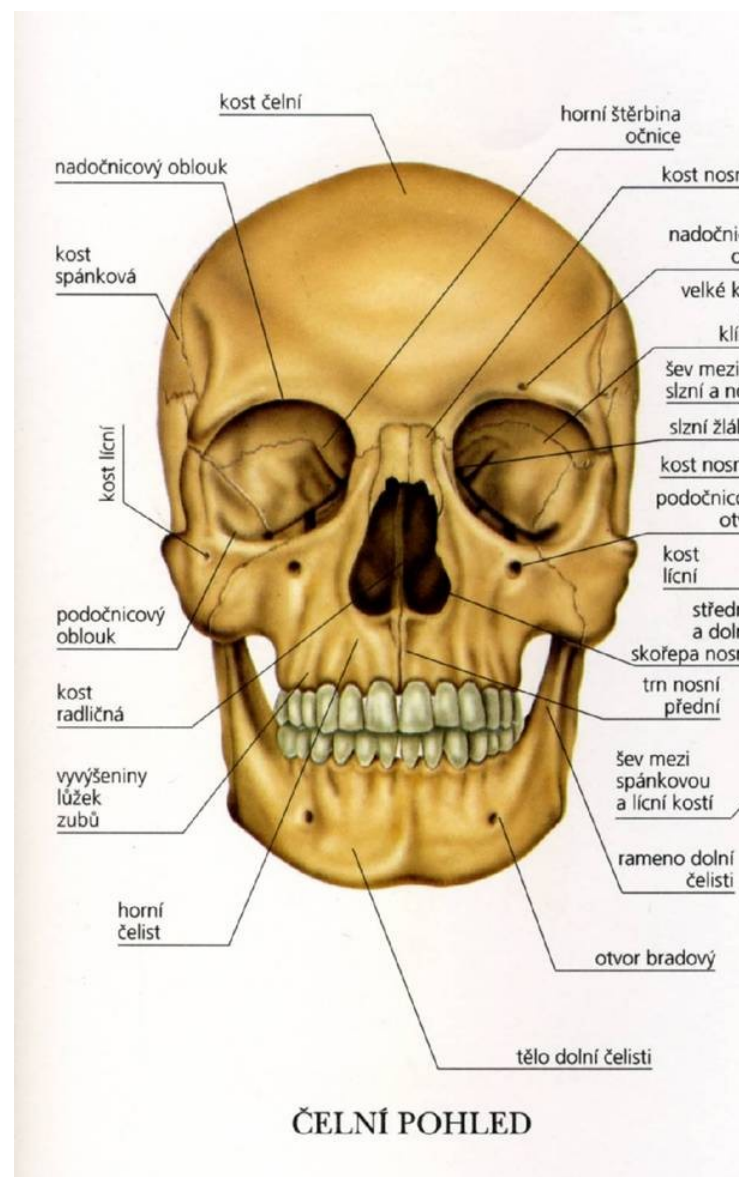
Processus palatinus

- 3/4 tvrdého patra (*palatum durum*)
- *sutura palatina mediana*
- *sutura palatina transversaria*
- *sulci palatini*
- mezičelistní otvor – *foramen incisivum* (*os incisivum*)



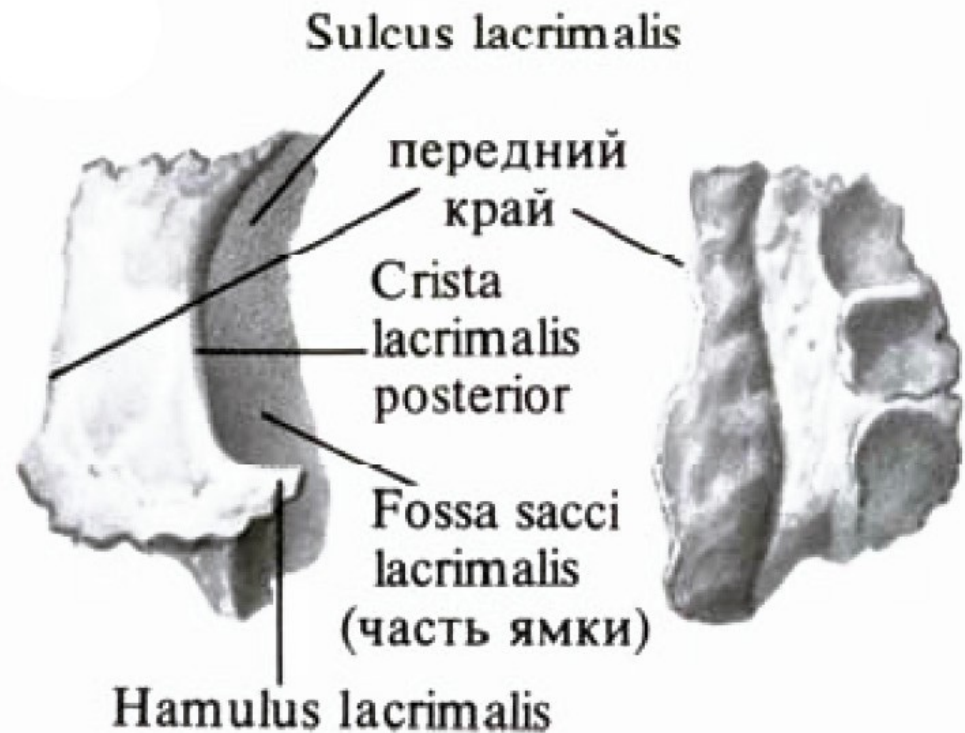
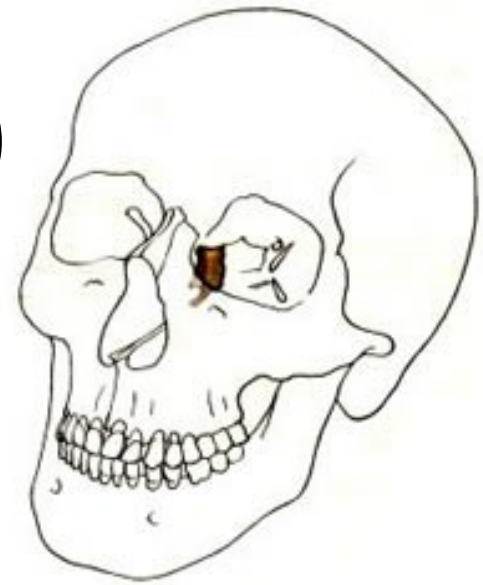
Nosní kost: (*os nasale*)

- párové tenké kostní ploténky
- *sutura internasalis*
- dolní okraj podložen chrupavkou



Slzní kost: (*os lacrimale*)

- doplňuje mediální stěnu oční
- vertikální hrana – *crista lacrimalis posterior* a ventrálně od ní *sulcus lacrimalis*
- Slzný žlábek se rozšiřuje ve *fossa sacci lacrimalis*, jamky pokračuje kaudálně - *canalis nasolacrimalis*,
- *hamulus lacrimalis*



Lícní kost: (*os zygomaticum*)

- ohraničení dna a laterální stěny očnice
- těla a tři výběžků:

Corpus ossis zygomatici:

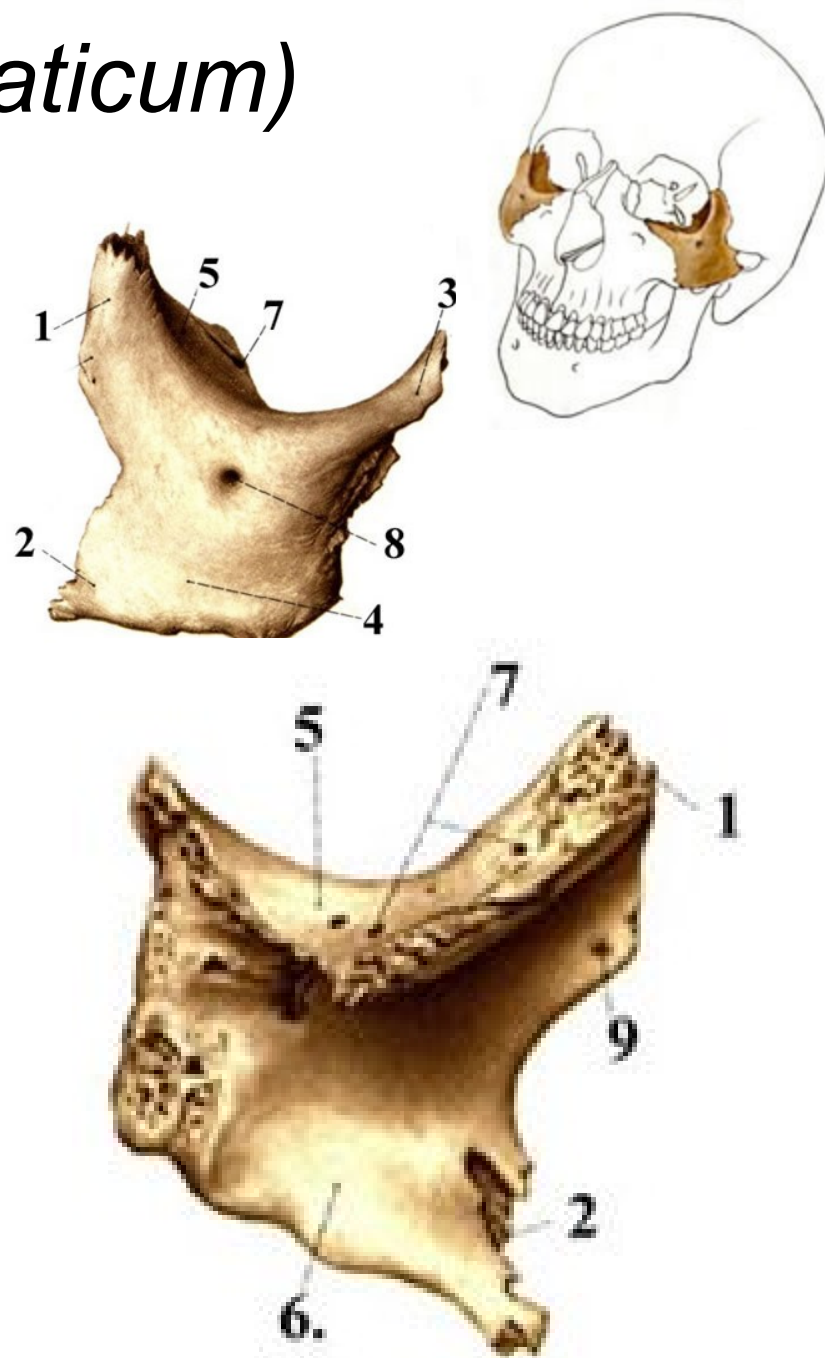
- tři plochy – *facies orbitalis* 5, *facies lateralis (malaris)* 4 a *facies temporalis* 6
- *foramen zygomaticoorbitale*
- *foramen zygomaticofaciale*
- *foramen zygomaticotemporale*

Processus frontalis

Processus maxillaris

Processus temporalis

(spoluvytváří jařm. oblou)

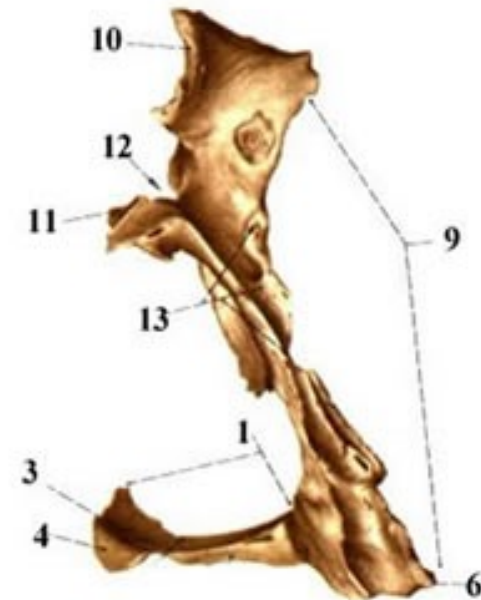
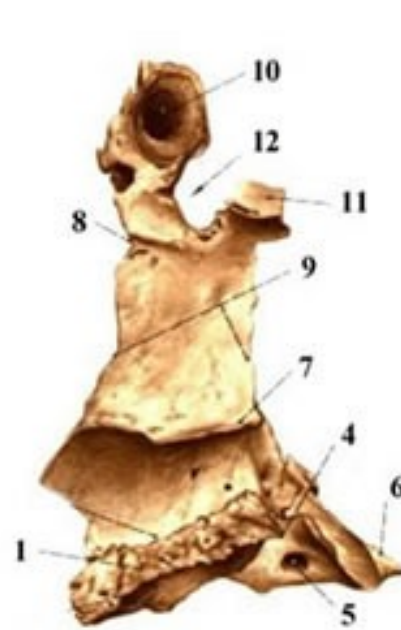
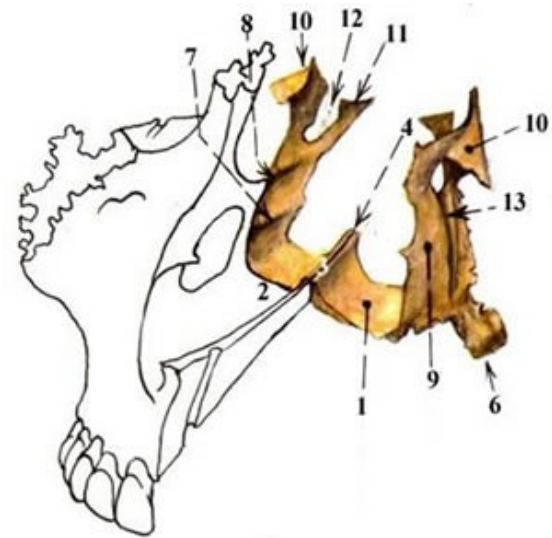


Patrová kost: (*os palatinum*)

- části tvrdého patra, laterální stěnu nosní dutiny
- dvě ploténky

Lamina horizontalis

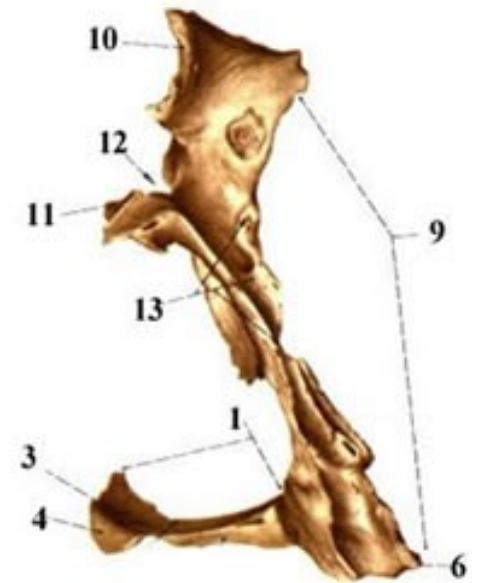
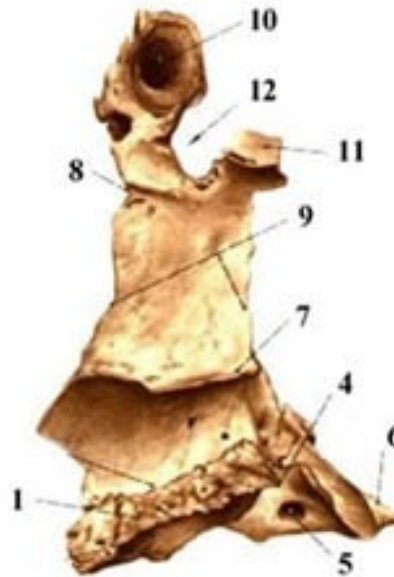
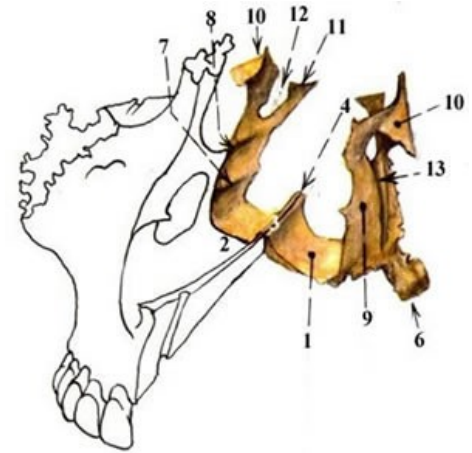
- $\frac{1}{4}$ tvrdého patra
- *sutura palatina transversa* (s maxillou)
- *crista nasalis* vybíhá dorzálně ve *spina nasalis posterior* (přikládá se zde vomer)
- *foramen palatinum majus* a *foramina palatina minora*
- *processus pyramidalis* 6



Patrová kost: (*os palatinum*)

Lamina perpendicularis

- vnitřní (nosní) straně dvě horizontální hrany pro připojení střední a dolní nosní skořepy (*crista ethmoidalis*, *crista conchalis*)
- *processus orbitalis*
- *processus sphenoidalis*
- *incisura sphenopalatina*.



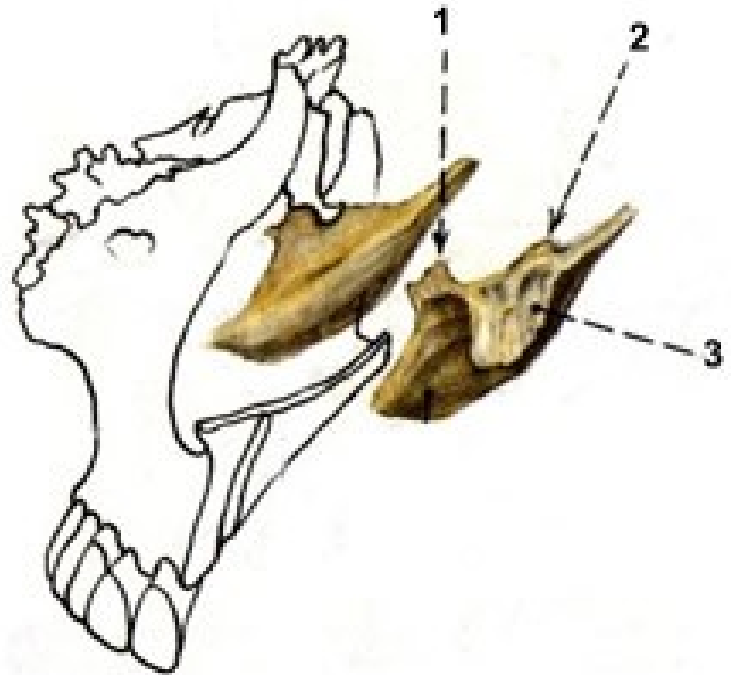
Dolní nosní skořepa: (*concha nasalis inferior*)

- vytváří laterální stěny nosní dutiny
- tři výběžky:

processus maxillaris 3

processus lacrimalis 2

processus ethmoidalis 1



Kost čichová (*os ethmoidale*)

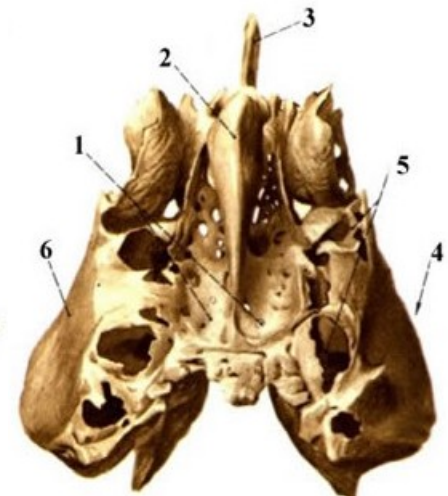
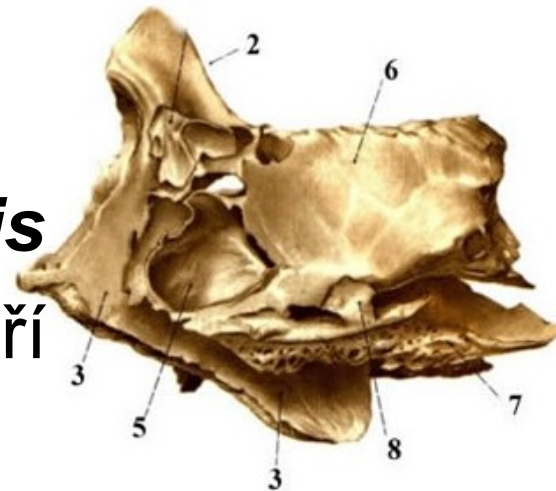
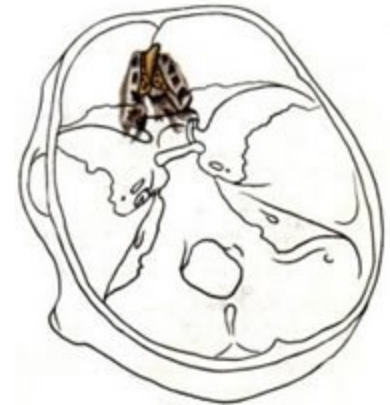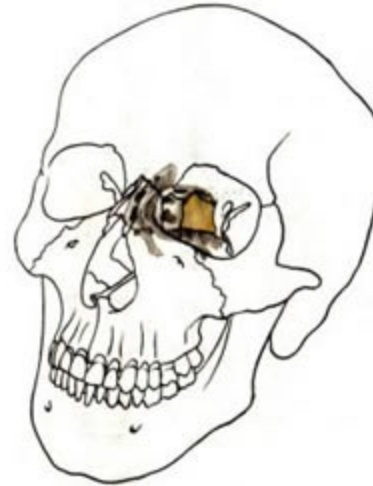- mezi očnicemi, vytváří strop a laterální stěny nosní dutiny
- tři částí:

Lamina cribrosa

- dírkovaná ploténka,

Lamina perpendicularis

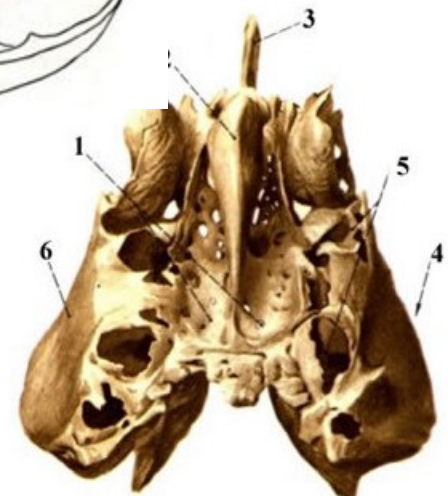
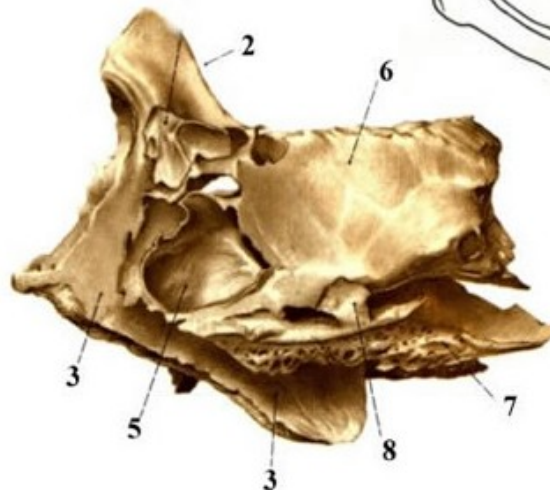
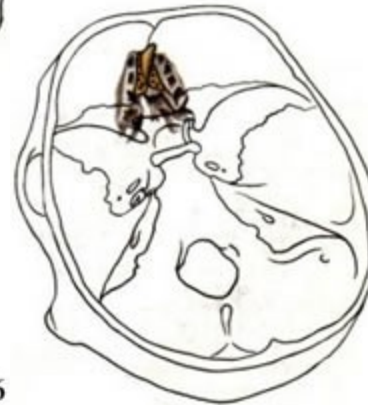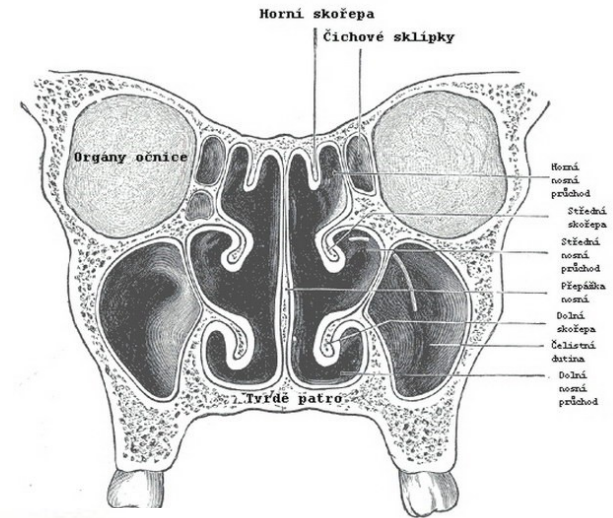
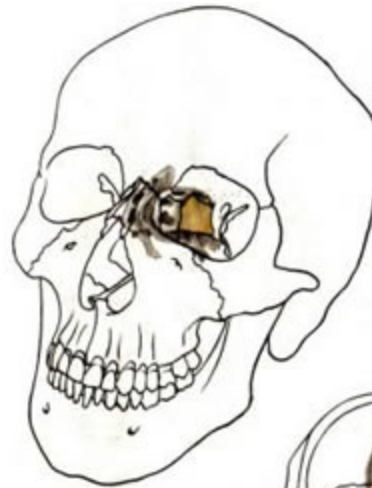- vertikální ploténka tvoří horní část přepážky nosní
- *crista galli*



Kost čichová (*os ethmoidale*)

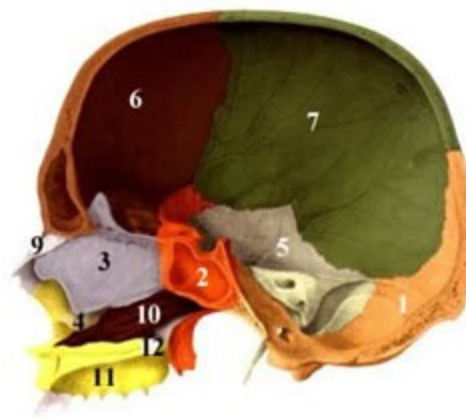
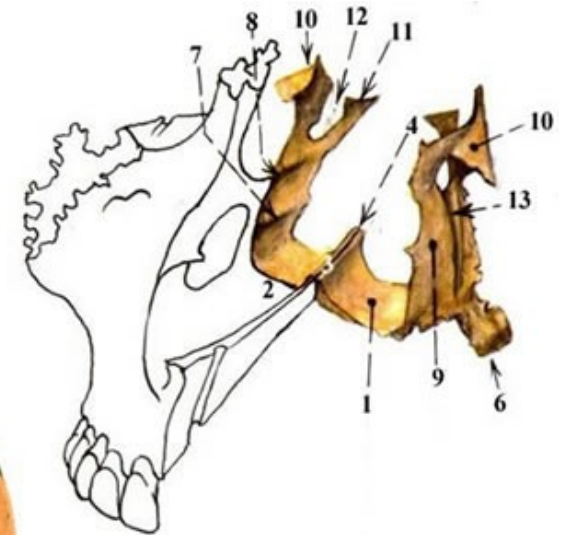
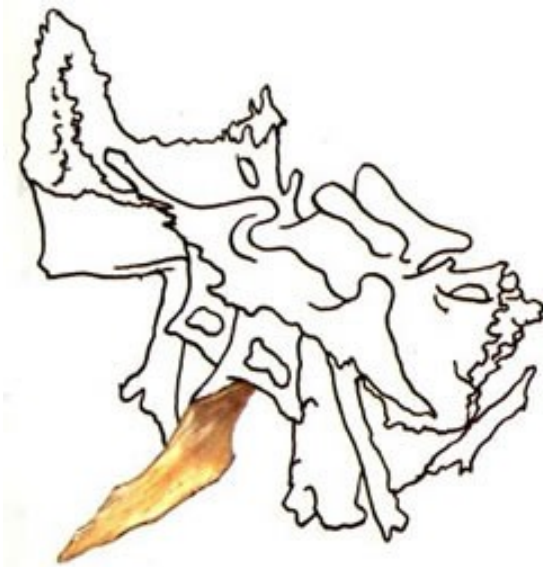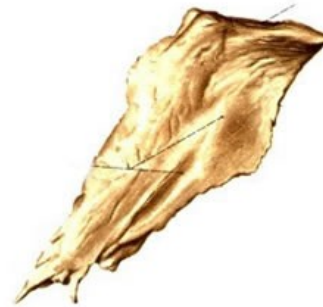Labyrinthus ethmoidalis

- systém dutinek - *celullae ethmoidales*
- *concha nasalis superior*
- *concha nasalis media*
- *processus uncinatus*
- *lamina orbitalis*
- *foramen ethmoidale anterius et posterius* (s čelní kostí)



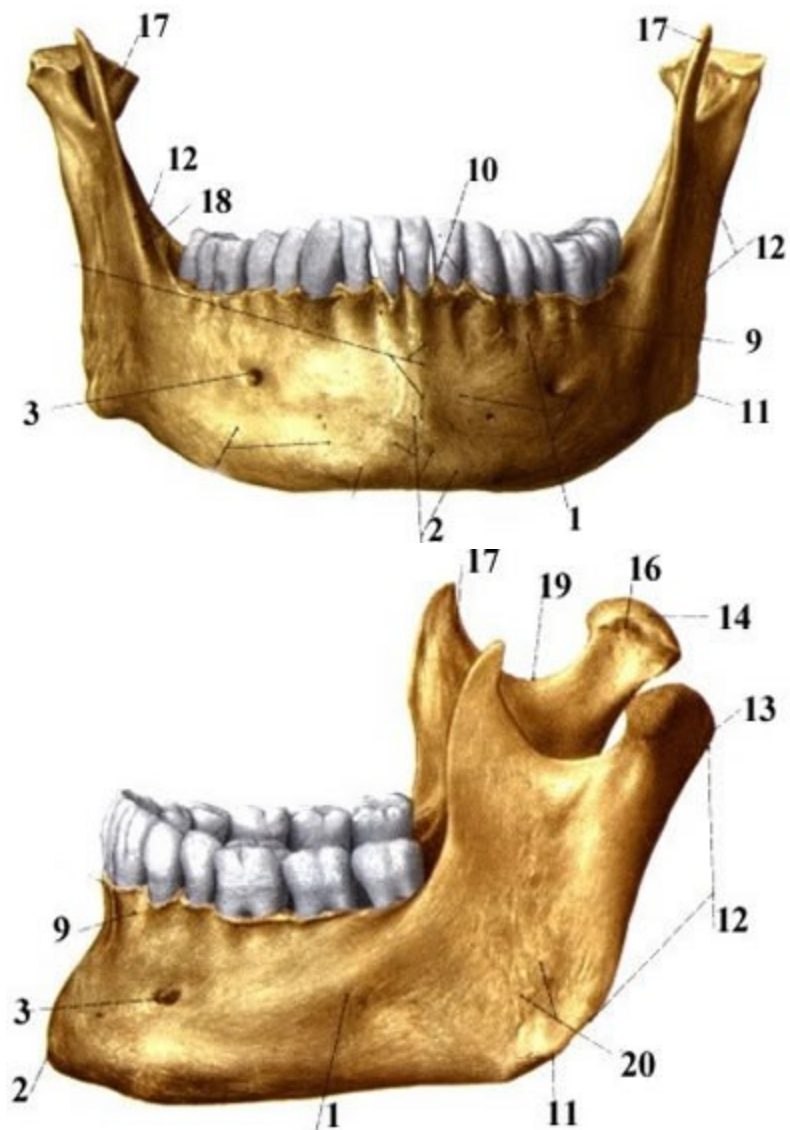
Radličná kost (*vomer*)

- tvoří dorzokaudální část kostěného nosního septa
- Kraniální okraj - *alae vomeris* (na rostrum sphenoidale)
- Kaudální konec radličné kosti se přikládá ke *crista nasalis*
- Ventrokraniálně s *lamina perpendicularis* čichové kosti.



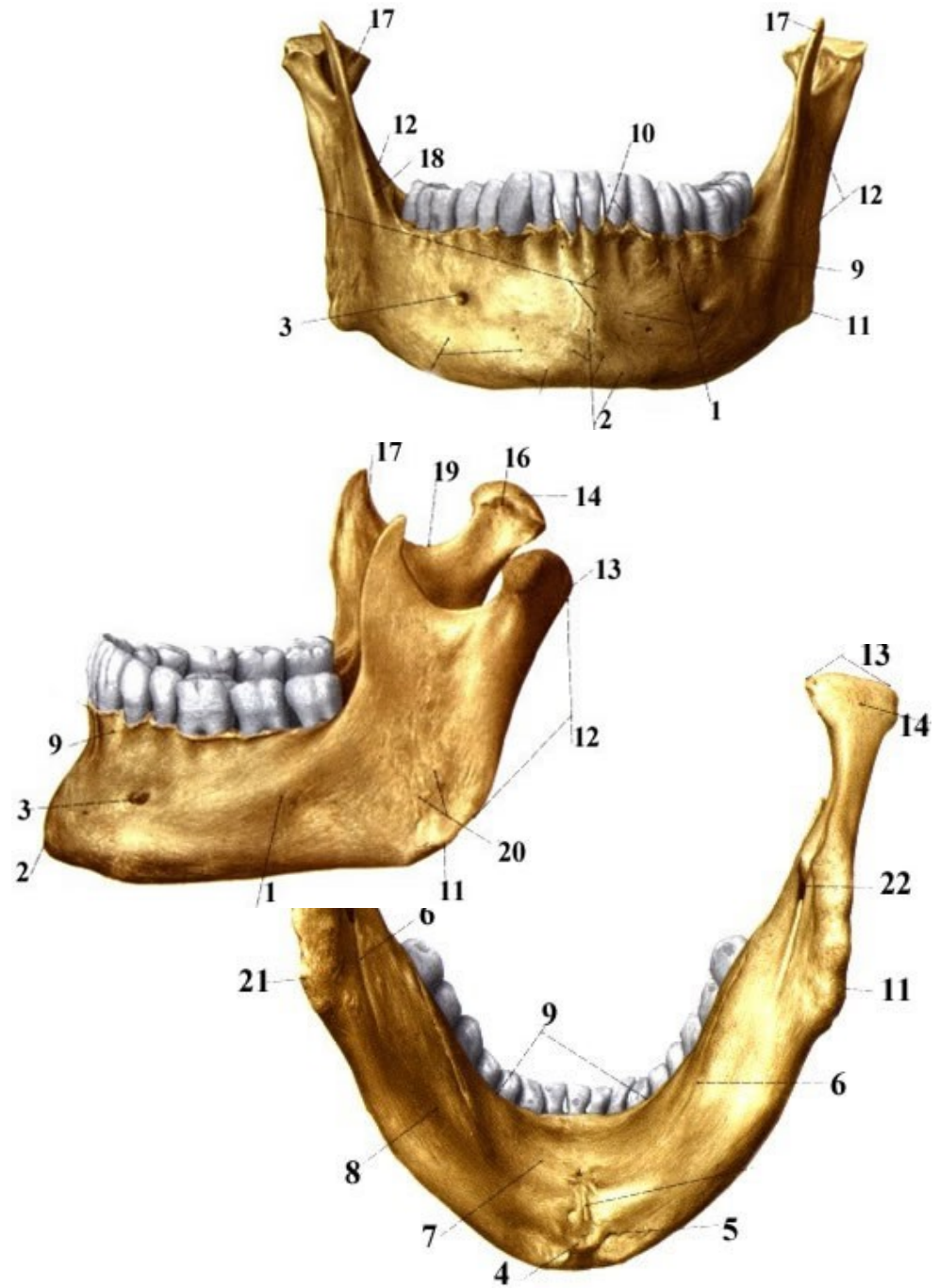
Dolní čelist (*mandibula*)

- *corpus mandibulae*
- dvě větve – *ramus mandibulae*
- připojených k tělu v úhlu – *angulus mandibulae*.



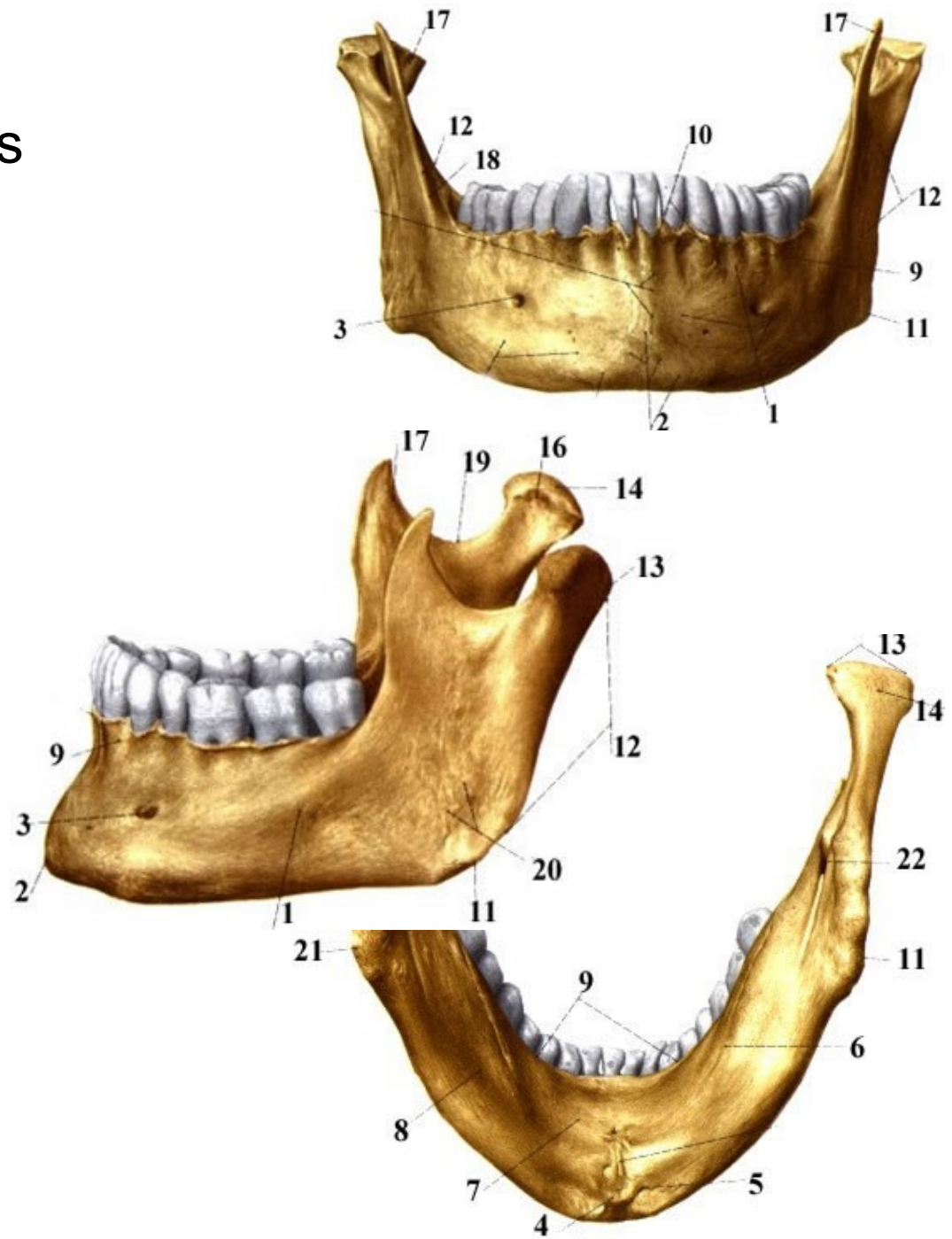
Corpus mandibulae:

- ztluštění dolního okraje
- bradové krajině - *trigonum mandibulae*
- *protuberantia mentalis*
- *tuberculum mentale* (variabilně vytvořený)
- *spina mentalis*
- *fossa digastrica*
- *processus alveolaris*
- *linea mylohyoidea* (vnitřní strana)
- *fovea sublingualis*
- *fovea submandibularis*
- *foramen mentale*, jímž vyúsťuje *canalis mandibulae*



Ramus mandibulae:

- *processus coronoideus* s
ostrou přední hranou –
crista temporalis
- *processus condylaris*
- *caput mandibulae*
- *collum mandibulae*
- *fovea pterygoidea*
- *incisura mandibulae*
- *linea obliqua*
- *foramen mandibulae*
- *sulcus mylohyoideus*
- *tuberositas masseterica*
- *tuberositas pterygoidea*



Jazykka (*os hyoideum*)

- nepárová kost
- místem začátku a úponu řady krčních svalů
- *Corpus ossis hyoidei*
- *Cornua minora ossis hyoidei*
- *Cornua majora ossis hyoidei*

