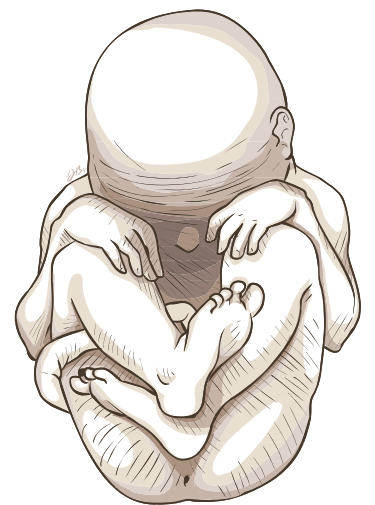


TERMINOLOGIA GRAECO-LATINA MEDICA PRO STUDIJNÍ OBOR PORODNÍ ASISTENTKA



TERMINOLOGIA GRAECO-LATINA MEDICA

PRO STUDIJNÍ OBOR PORODNÍ ASISTENTKA

Autoři

Jozefa Artimová, Kateřina Pořízková, Libor Švanda, Eva Dávidová

Grafické zpracování

Hany Žáčkové

Ilustrace

Jan Balko

Masarykova univerzita

Brno 2016



Tato publikace vznikla s podporou projektu OP VK Impact – Inovace, metodika a kvalita jazykového vzdělávání a odborného vzdělávání v cizích jazycích v terciární sféře v ČR (číslo projektu: CZ.1.07/2.2.00/28.0233).



INVESTICE DO ROZVOJE VZDĚLÁVÁNÍ

© 2016 Jozefa Artimová, Kateřina Pořízková, Libor Švanda, Eva Dávidová
© 2016 Masarykova univerzita

ISBN 978-80-210-8287-8

OBSAH

Úvod	05	Lekce 7	62
Výslovnost	06	Lekce 8	73
Lekce 1	09	Lekce 9	86
Lekce 2	14	Lekce 10	101
Lekce 3	22	Často používané zkratky	110
Lekce 4	33	Tabulka latinských a řeckých deklinací	112
Lekce 5	42	Slovník	113
Lekce 6	51	Literatura	143

ÚVOD

Učebnice je určena primárně pro studentky bakalářského oboru porodní asistentka, kterým má na začátku studia poskytnout základní orientaci v řecko-latinské lékařské terminologii. Její nedílnou součástí je samostatná gramatická příručka, na jejíž strany či paragrafy je na začátku každé lekce odkazováno.

Každá lekce je koncipována jako soubor cvičení pro práci na semináři i pro samostatnou domácí přípravu k jednotlivým seminářům: lekce začíná obecnějším překladovým cvičením (v první části učebnice je zaměřeno především na anatomickou terminologii, od 7. lekce pak na terminologii klinickou); po něm vždy následuje řada drobnějších cvičení, jež mají za úkol přiblížit nejenom jednotlivé gramatické jevy, ale také slovní zásobu charakteristickou pro daný studijní obor. Materiál pro přípravu většiny cvičení byl excerpován z lékařské dokumentace poskytnuté pro tento účel Fakultní nemocnicí Brno, pražskou Thomayerovou nemocnicí a Ústavem jazyků LF UK v Hradci Králové.

Všem uvedeným institucím tímto děkujeme za jejich ochotu poskytnout patřičné části lékařské dokumentace a přispět tím k napsání příručky, která vychází z reálného a aktuálního stavu používání řecko-latinské lékařské terminologie na zmíněných lékařských pracovištích. Dále děkujeme prof. Liboru Páčovi, MUDr. Romaně Gerychové, Mgr. Lianě Greiffeneggové, doc. Eleně Marečkové a dr. Evě Složilové za neocenitelné připomínky, doporučení a opravy, neboť bez jejich ochotné pomoci bychom se neobešli. Zvláštní dík patří Janu Balkovi a Hany Žáčkové za nápadité ilustrace a moderní grafický design.

Brno, září 2015

autoři

VÝSLOVNOST

GRAMATICKÉ PENZUM

úvod do lékařské terminologie, str. 6–8

latinská abeceda, výslovnost latinských hlásek a hláskových skupin, přízvuk a délka, ortografie, str. 9–10

CÍLE LEKCE

správně číst latinské termíny

seznámit se s latinskou gramatickou terminologií

CVIČENÍ

1. KTERÁ ČESKÁ SLOVA POCHÁZEJÍ Z NÁSLEDUJÍCÍCH SUBSTANTIV?

iniectiō	anaemia
collāpsus	pharmacologia
carcinōma	īnfūsiō
diagnōsis	aquaeductus
therapia	chīrurgia
operātiō	extractum
excīsiō	capsula
centrum	lāc
obēsītās	charta
arthrōsis	essentia
cystis	tīnctūra

2. SPRÁVNĚ VYSLOVTE ANATOMICKÉ TERMÍNY:

- tōnsillae palātīnae, āreae gastricae, artēria nūtrīcia ulnae, cartilāgō tubae audītīvae, labium externum cristae īliacae, meātus nāsopharyngeus, membrāna vitrea, mūsculus tensor fasciae lātae, pars psoatica fasciae īliopsoaticae, pars respīrātōria tunicae mūcōsae nāsī, plicae palātīnae trānsversae, rāmī trachēālēs, sulcus glūteālis, tunica mūcōsa trachēae, vēna portae hēpatis;

2. oesophagus, hiātus oesophageus, ligāmentum hēpato(o)esophageāle, plexus coeliacus, diploē;
3. ampulla membrānācea anterior, aorta dēscendēns, ārea nūda faciēi diaphragmaticae, artēria caecālis anterior, artēria comitāns nervī ischiadicī, artēria obtūrātōria accessōria, articulātiō sacrococcygea, intestīnum caecum, circumferentia articulāris capitis, coccyx, cōlon ascendēns, corpus buccae, faciēs articulāris calcānea, fascia praecaecocōlica, fossa saccī lacrimālis, locus caeruleus, tunica mūcōsa vēsīcae ūrīnāriae, mūsculus buccinātor, mūsculus triceps sūrae, pars caeca rētinae, peritoneum vīscerāle, plicae caecālēs, trigōnum cystohēpaticum, lābrum īleocaecāle;
4. acromion, pecten, pectus, crista gallī, bucca, occiput, cuspis buccālis, canāliculus lacrimālis, collum scapulae, arcus īliopectineus, artēriae carōticotympānicae, caput costae, tendō calcāneus, costae fluctuantēs, crista occipitālis externa, calcar sclērae, discus articulāris, faciēs occlūsālis dentis, fasciculī occipitālēs, glandulae buccālēs, lāmina fusca sclērae, ligāmentum ānococcygeum, ligāmentum calcāneocuboīdeum, mūsculus abductor pollicis brevis, nervī crāniālēs, recessus sacciformis articulātiōnis cubitī, saccus lacrimālis, sulcus artēriae subclāviae, trigōnum carōticum, vertebrae cervīcālēs et coccygeae, vīscerocrānium, vēna scālae tympanī;
5. ālae nāsī, os nāsāle, medulla ossium, ossa crānī, āla ossis sacrī, adhaesiō, anastomōsis, apertūra ductūs nāsolacrimālis, artēriae mesencephalicae, basis crānī, ossa metatarsī, articulātiō ossis pisiformis, dēns incīsīvus, cavitās nāsālis ossea, corpus adipōsum, fissūra cerebellī, forāmina nāsālia, incīsūra cardiālis, intestīnum crassum, jūntūra fibrōsa, membrāna interossea antebrachī, mūsculus genioglōssus, mūsculus lātissimus dorsi, mūsculus massētēr, mūsculus rīsōrius, nervus petrōsus minor, pars petrōsa, pars posterior commissūrae anteriōris, plexus vēnōsus suboccipitālis, prōcessus coracoīdeus, rādīx accessōria, strātum griseum, tūberositās ossis metatarsī, vēsīca fellea, vēnae vēsīcālēs, fundus vēsīcae ūrīnāriae;
6. īnsula, artēria dorsālis clītoridis, bursa ischiadica mūsculī glūtēi maximī, extēnsiō, forāmen trānsversārium, tōnsilla, ligāmentum suspēnsōrium, rādīx sēnsōria gangliī ōticī, rēte vēnōsum dorsāle, mūsculī extēnsōrēs;
7. chiasma, platysma, plasma, pulsus, sensus;
8. antebrahium, faciēs, artēria hyaloīdea, ātrium cordis dextrum, brachium sinistrum, endomētrium, eponychium, extrēmītās tubāria ōvārī, frēnulum labiī īferiōris, impressiō cardiaca, myomētrium, nucleus olfactōrius anterior, os hyoīdeum, prōmontōrium, sēptum sinuum sphēnoīdālium, strātum synōviāle, vēnae bronchiāles;
9. tībia, fossa digastrica, margō posterior testis, mesotendineum, mūsculus tībiālis anterior;
10. lingua, unguis, diameter oblīqua, dorsum linguae, squāma, hūmor aquōsus, liquor cerebrospīnālis, lobus quadrātus hēpatis, mūsculus oblīquus capitis īferior, pars inguinālis, rāmī linguālēs, sūtūra sphēnosquāmōsa, tūberculum quadrātum, margō līber unguium, vās sanguineum, vēna aqueductūs cochleae;

3. SPRÁVNĚ VYSLOVTE A ODHADNĚTE VÝZNAM:

frāctūra clausa _____	hēpatītis, typus B _____
operātiō complicāta _____	sclērōsis multiplex _____
trānsfūsiō acūta _____	endoprothesis tōtālis _____
interruptiō graviditātis _____	diabētēs mellītus _____
āsthma bronchiāle _____	hypertēnsiō artēriālis _____
anaemia postoperātīva _____	īnfarctus myocardiī _____

amputātiō traumatica _____ leucaemia chronica _____
dēmentia senīlis _____ tumor malignus _____

4. K LATINSKÝM NÁZVŮM LÉČIVÝCH ROSTLIN PŘIŘAĎTE JEJICH ČESKÉ EKVIVALENTY:

Mātrīcāria chamomilla

Rosa canīna

Sambūcus nigra

Thymus vulgāris

Plantāgō major

Mentha piperīta

Salvia officīnālis

Majōrāna hortēnsis

Urtīca dioica

Majoránka zahradní

Jitrocel větší

Růže šípková

Máta peprná

Šalvěj lékařská

Heřmánek pravý

Kopřiva dvoudomá

Bez černý

Tymián obecný

LEKCE 1

GRAMATICKÉ PENZUM

1. deklinace substantiv a adjektiv: nominativ, genitiv singuláru a plurálu § 1.1a–b, 2.1

řadové číslovky 1.–12. (tvary ženského rodu) § 4

shodný a neshodný přívlástek, pozice adjectiva § 7–8

CÍLE LEKCE

vytvářet gramaticky správná spojení se substantivy a adjektivy, příp. s řadovými číslovkami 1. deklinace

rozlišovat v latinských termínech shodný a neshodný přívlástek (S + A, S + S)

CVIČENÍ

1. PŘELOŽTE DO ČEŠTINY:

vertebra coccygea tertia _____

clavicula dextra _____

costae verae et spuriae _____

crista iliaca _____

maxilla sinistra _____

incisura mandibulae _____

scapula dextra _____

fascia lata _____

mamma feminina _____

fibula et tibia _____

aorta thoracica _____

valvula coronaria dextra _____

uvula vesicae urinariae _____

tonsilla palatina _____

raphe medullae oblongatae _____

tunica mucosa vaginae _____

fossa vesicae felleae _____

valva aortae _____

glandulae palatinae _____

vena portae _____

tuba uterina _____

spina scapulae sinistrae _____

mammae accessoriae _____

systole et diastole _____

diabetes mellitus _____

2. PŘELOŽTE DO LATINY:

šestý hrudní obratel_____	pravý vejcovod_____
kyčelní jáma_____	močový měchýř_____
hluboká tepna jazyka_____	vnitřní hrudní žíly_____
_____	_____
levá klíční kost_____	žlučník_____
děložní žlázy_____	prsň dvorec_____
žíla prodloužené míchy_____	první a druhé žebro_____
_____	patrový cípek_____
patrové mandle_____	prsň žláza_____
levá česka_____	ženská močová trubice_____

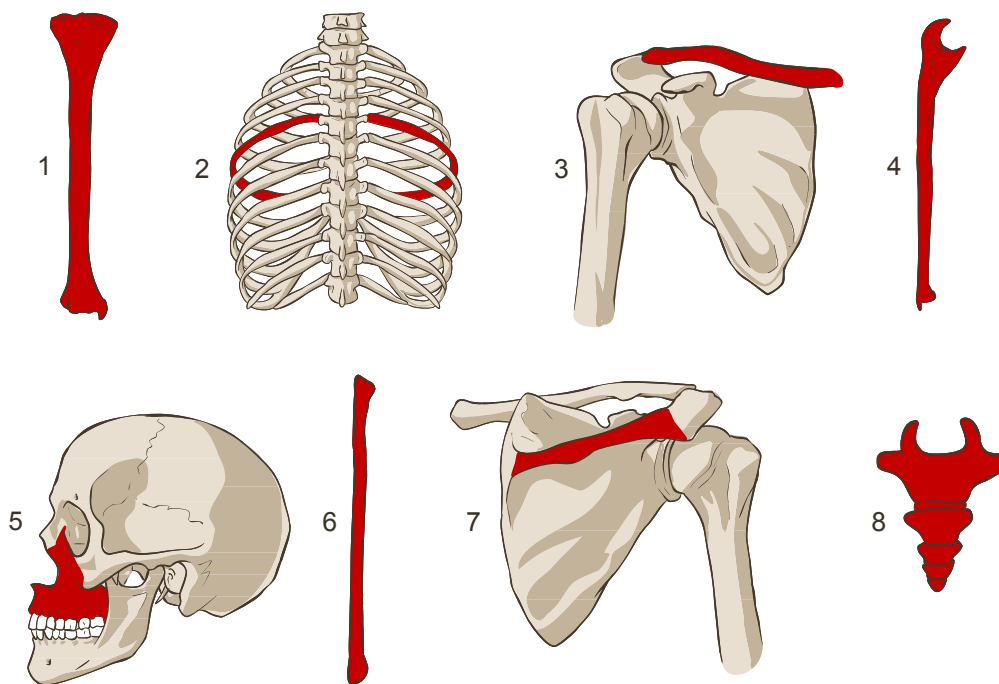
3. V PŘEKLADOVÉM CVIČENÍ DO ČEŠTINY VYZNAČTE VŠECHNY SHODNÉ PŘÍVLASTKY:

4. DOPLŇTE, ZDA SE JEDNÁ O NOMINATIV (NOM.), GENITIV (GEN.) / SINGULÁRU (SG.) NEBO PLURÁLU (PL.):

1. vertebrae	/	thoracicae	/	
2. crista	/	costae	/	
3. areolae	/	mammaram	/	
4. vena	/	portae	/	
5. venae	/	profundae	/	linguae /
6. spina	/	scapulae	/	dextrae /

5. VYTVOŘTE ANATOMICKÉ TERMÍNY OZNAČUJÍCÍ SLIZNICI:

sliznice jazyka_____	sliznice močové trubice_____
sliznice žlučníku_____	sliznice močového měchýře_____
poševní sliznice_____	_____

6. VYTVOŘTE KLINICKÉ TERMÍNY OZNAČUJÍCÍ ZLOMENINY ZVÝRAZNĚNÝCH KOSTÍ:


- 1 _____ 5 _____
 2 _____ 6 _____
 3 _____ 7 *fractura spinae scapulae dextrae* _____
 4 _____ 8 _____

7. PŘEVEĎTE DO SINGULÁRU:

- tubae uterinae _____ glandulae mammarum _____
 venae profundae linguae _____ vertebrae coccygeae _____

8. PŘEVEĎTE DO PLURÁLU:

- arteria coronaria _____ fibula et tibia _____
 incisura mandibulae _____ crista costae _____

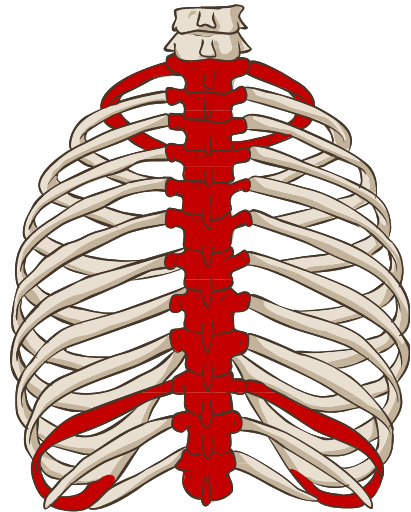
9. UVEĎTE LOGICKÉ PROTIKLADY K NÁSLEDUJÍCÍM TERMÍNŮM (V PROTIKLADU MAJÍ BÝT ZVÝRAZNĚNÁ SLOVA):

diastole _____ vena iliaca externa _____
ulna sinistra _____ costae spuriae _____
urethra masculina _____

10. NAHRAĎTE ZKRATKY A ROZEPIŠTE ČÍSLOVKY LATINSKY:

Obratle se mezi sebou tvarově liší. Obecnému tvaru se nejvíce blíží hrudní obratle, označované jako Th1–Th12. Těla obratlů Th1–2 připomínají tvarem obratle krční. Od Th4 po Th7 až Th9 jsou oploštělá otiskem aorty. Obratle Th1–Th8 (obvyčně i Th9) mají na každém boku dvě plošky, kde se připojují hlavice prvního až desátého žebra. U obratlů Th11 a Th12 chybí kloubní ploška na hrotu příčných výběžků pro spojení s hrbolkem žebra.

Th1 *vertebra thoracica prima* _____
Th12 _____
Th2 _____
Th4 _____
Th7 _____
Th9 _____
Th8 _____
1. žebro _____
10. žebro _____
Th11 _____



SLOVNÍ ZÁSoba

accessorius, a, um	přídatný, vedlejší	octāvus, a, um	osmý
aorta, ae, f.	srdečnice	palātīnus, a, um	patrový
āreola, ae, f.	dvorec	patella, ae, f.	čéška
artēria, ae, f.	tepna	porta, ae, f.	průchod, brána
clāvicula, ae, f.	klíční kost	přīmus, a, um	první
coccýgeus, a, um	kostrční	profundus, a, um	hluboký
corōnārius, a, um	věňčitý	quārtus, a, um	čtvrtý
costa, ae, f.	žebro	quīntus, a, um	pátý
crista, ae, f.	hrana, hřeben	raphē, ēs, f.	šev
decimus, a, um	desátý	scapula, ae, f.	lopatka
dexter, tra, trum	pravý (ležící na pravé straně)	secundus, a, um	druhý
diabētēs, ae, m.	1. průchod, průtok; 2. úplavice	septimus, a, um	sedmý
diabētēs mellītus	cukrovka	sextus, a, um	šestý
diastolē, ēs, f.	diastola (fáze uvolnění srdeč. svalu)	sinister, tra, trum	levý
duodecimus, a, um	dvanáctý	spīna, ae, f.	1. hřeben, trn; 2. páteř
et	a, i, také	spurius, a, um	nepравý
externus, a, um	vnější, zevní	systolē, ēs, f.	systola (fáze stažení srdeč. svalu)
fascia, ae, f.	povázka (svalová), fascie	tertius, a, um	třetí
felleus, a, um	žlučový	thōrācicus, a, um	hrudní
fēminīnus, a, um	ženský	tībia, ae, f.	holenní kost
fībula, ae, f.	lýtková kost	tōnsilla, ae, f.	mandle
fossa, ae, f.	jáma, vyhloubenina	tuba, ae, f.	trubice, trubka, roura
frāctūra, ae, f.	zlomenina	tuba uterīna	vejcovod
glandula, ae, f.	žláza	tunica, ae, f.	vrstva
īliacus, a, um	kyčelní	(tunica) mūcōsa	sliznice
incīsūra, ae, f.	zářez, rýha	ulna, ae, f.	loketní kost
internus, a, um	vnitřní	ūndecimus, a, um	jedenáctý
lātus, a, um	široký	ūrēthra, ae, f.	močová trubice
lingua, ae, f.	jazyk	ūrīnārius, a, um	močový
mamma, ae, f.	prs, mléčná žláza	uterīnus, a, um	děložní
mandibula, ae, f.	dolní čelist	ūvula, ae, f.	čípek
māsculīnus, a, um	mužský	vāgīna, ae, f.	pochva
maxilla, ae, f.	horní čelist	valva, ae, f.	chlopeň
medulla, ae, f.	dřeň	valvula, ae, f.	chlopeň (dosl. chlopénka)
medulla oblongāta	prodloužená mícha	vēna, ae, f.	žíla
mellītus, a, um	1. medový; 2. sladký	vertebra, ae, f.	obratel
mūcōsus, a, um	hlenový, hlenovitý, slizký	vērus, a, um	pravý (skutečný)
nōnus, a, um	devátý	vēsīca, ae, f.	měchýř
oblongātus, a, um	prodloužený		

LEKCE 2

GRAMATICKÉ PENZUM

2. deklinace substantiv a adjektiv: nominativ, genitiv singuláru a plurálu § 1.2a–b, 2.1

řadové číslovky 1.–12. (tvary mužského a středního rodu) § 4

CÍLE LEKCE

vytvářet gramaticky správná spojení se substantivy a adjektivy, příp. s řadovými číslovkami 1. a 2. deklinace

rozlišovat v latinských termínech shodný a neshodný přívlastek (S + A, S + S)

CVIČENÍ

1. PŘELOŽTE DO ČEŠTINY:

fascia antebrachii	venae transversae colli
dorsum linguae	
ligamenta tarsi	flexurae coli
musculi externi bulbi oculi	condylus humeri
	collum fibulae
tuberculum costae	fonticuli cranii
ala nasi	fossa olecrani
ramus dexter venae portae	isthmus aortae
	lobus cerebri
ostium uteri	diameter recta et transversa
nuclei cellularum	
palatum durum	musculus transversus linguae
arteria cerebri media	
	vena profunda cerebri
sulci palatini	oculus dexter
ramus mandibulae	rami nervorum
arteria nutricia radii	septum linguae
bulbus oculi	tuba auditiva

vestibulum nasi _____	nervi optici _____
ligamentum latum uteri _____	rhaphe scroti _____
_____	embryon defectum _____

2. PŘELOŽTE DO LATINY:

úhel žebra _____	příčná tepna krku _____
hluboká tepna paže _____	kostěné patro _____
krček vřetenní kosti _____	úhel dolní čelisti _____
příčný tračník _____	patrový šev _____
hrana krčku žebra _____	nosní přepážka _____
hřbet nosu _____	hrbolky prsního dvorce _____
svalové povázky _____	velká mozková žíla _____
zúžené místo vejcovodu _____	poševní vchod _____
svaly zad _____	sliznice jícnu _____
šikmý průměr _____	hrudní nervové uzliny _____
dlouhý sval krku _____	střední lebeční jáma _____
hrudní nervy _____	přídavné oční orgány _____
příčný vaz pažní kosti _____	_____
_____	povázka paže _____
ústí srdečnice _____	žlábek hlezenní kosti _____
zápěstní vazy _____	druhotná cukrovka _____

3. Z NABÍDKY VYBERTE ŠEST TERMÍNŮ A V KOREKTNÍM TVARU JE DOPLŇTE DO TEXTU:

FOSSA	ISTHMUS	RAPHE	TUBA UTERINA	OVARIUM	FONTICULUS	OVUM
VAGINA	EMBRYON	OSTIUM	FUNDUS	TUNICA MUCOSA	FLEXURA	PERIODUS

Děloha má 4 hlavní části: 1. _____ je široká, zaoblená horní oblast, ve které se k ní připojují _____; 2. hlavní část neboli tělo, začíná přímo pod úrovní vejcovodů a pokračuje směrem dolů, až do místa, ve které se děložní stěny a její dutina začínají zužovat; 3. po ní následuje _____ což je mírně zúžená a asi 1 cm dlouhá přechodná část; a 4. nejnižší část, čípek, který se směrem dolů rozšiřuje, až se otevře do jiného orgánu, kterým je _____.

Děloha bývá dlouhá 6 až 8 cm, její stěny měří 2 až 3 cm. *Cavitas uteri*, neboli děložní dutina, spolu s pochvou tvoří tzv. porodní cesty. Děložní dutinu vystýlá _____, označovaná i jako endometrium. Její charakter se v průběhu menstruačního cyklu mění. Nejtlustší bývá v období, kdy se z vaječnicků uvolňují _____.

3.1. OSTATNÍ SUBSTANTIVA ZE CVIČENÍ 3 ZAPIŠTE DO TABULKY; POSTUJUJTE PODLE VZORU:

termín	deklinace	rod	gen. sg.	nom. pl.	gen. pl.
fossa	1. deklinace	f.	fossae	fossae	fossarum

4. Z KAŽDÉHO RÁMEČKU VYBERTE JEDNO SLOVO A VYTVOŘTE SPOJENÍ; VYCHÁZEJTE Z DEFINIC:

AMPULLA	VESTIBULUM	TUBA	OVARIUM	AREOLA
MEDULLA	SEPTUM	UTERUS	VESTIBULUM	
TUBERCULA	BULBUS	ISTHMUS	TUBA	VAGINA

1. Ampulla tubae je rozšířená část vejcovodu, která tvoří až dvě třetiny jeho délky.

2. Vazivová přepážka, která rozděluje šourek na dvě poloviny, je _____.
3. Po obvodu nálevky vejcovodu se nachází až dvacet přívěšků, které se nazývají _____.
4. _____ je asi jeden centimetr dlouhý přechod těla dělohy v děložní hrdlo.
5. Ve středu vaječníku je _____ s pletení krevních i mízních cév, nervů a snopců hladké svaloviny.
6. Drobné a nepravidelně uložené hrbolky prsního dvorce nazýváme _____.
7. Poševní předsíň, latinsky _____, je prostor ohraničený malými stydkými pysky.
8. Termín _____ označuje párové topořivé těleso poševní předsíně.

5. ROZHODNĚTE, KTERÉ ORGÁNY/STRUKTURY MAJÍ NEBO NEMAJÍ VYJMENOVANÉ ČÁSTI; VYTVOŘTE A ZAPIŠTE KOREKTNÍ LATINSKÉ TERMÍNY:

	sliznice	výstelka	úžina	dno	ústí	branka
amnion	X					
děloha	✓					
močový měchýř						
močová trubice						
pochva						
vaječník						
vejcovod						

- | | |
|------------------------------|----------|
| 1 <u>tunica mucosa uteri</u> | 8 _____ |
| 2 _____ | 9 _____ |
| 3 _____ | 10 _____ |
| 4 _____ | 11 _____ |
| 5 _____ | 12 _____ |
| 6 _____ | 13 _____ |
| 7 _____ | 14 _____ |

15 _____ 16 _____

6. VYZNAČTE VHODNÝ TVAR ADJEKTIVA:

1. fimbria
 \ ovaricus
 \ **ovarica**
 \ ovaricum

2. nervus
 \ pudendus
 \ pudenda
 \ pudendum

3. ostium
 \ uterinus
 \ uterina
 \ uterinum

4. ramus
 \ tubarius
 \ tubaria
 \ tubarium

5. ligamentum
 \ suspensorius
 \ suspensoria
 \ suspensorium

6. diameter
 \ obliquus
 \ obliqua
 \ obliquum

7. mamma
 \ masculinus
 \ masculina
 \ masculinum

8. glandula
 \ uterinus
 \ uterina
 \ uterinum

9. urethra
 \ femininus
 \ feminina
 \ femininum

10. membrum
 \ dexter
 \ dextra
 \ dextrum

11. periodus
 \ embryonicus
 \ embryonica
 \ embryonicum

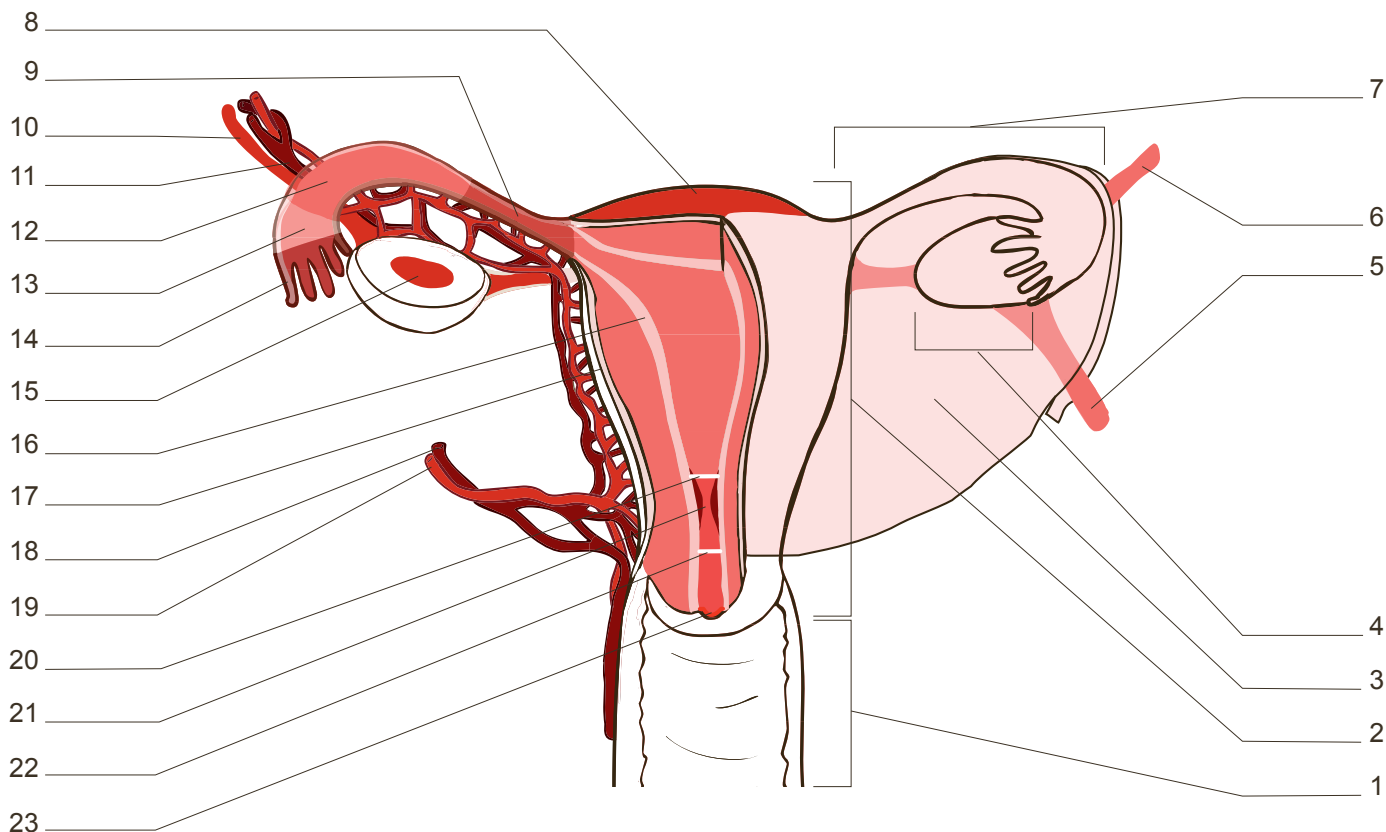
12. chorion
 \ primarius
 \ primaria
 \ primarium

6.1. VYBRANÁ SPOJENÍ Z PŘEDEŠLÉHO CVIČENÍ PŘEVEĎTE DO NOM. PL.:

1 _____ 4 _____ 8 _____
 2 _____ 5 _____ 11 _____
 3 _____ 7 _____

7. POJMENUJTE LATINSKÝMI TERMÍNY ORGÁNY A STRUKTURY OZNAČENÉ V OBRÁZKU ČÍSLY 1, 2, 4, 7:

1 _____ 4 _____
 2 _____ 7 _____



7.1. VYTVOŘTE TERMÍNY, KTERÉ NA OBRÁZKU ODPOVÍDAJÍ ČÍSLŮM 8, 9, 12–15, 21:

8 _____ 13 _____ 15 _____
 9 _____ 14 _____ 21 _____
 12 _____

7.2. K UVEDENÝM TERMÍNŮM PŘIŘAĎTE JEJICH JEDNOSLOVNÉ EKVIVALENTY; NA OBRÁZKU VE CVIČENÍ 7 ODPOVÍDAJÍ ČÍSLŮM 16 A 17:

tunica mucosa uteri _____ tunica serosa uteri _____

7.3. SEŘAĎTE SLOVA TAK, ABYSTE VYTVOŘILI SMYSLUPLNÉ TERMÍNY; PŘIŘAĎTE JE K ČÍSLŮM NA OBRÁZKU VE CVIČENÍ 7:

anatomicum uteri ostium internum _____
 uteri externum ostium _____
 ostium internum uteri histologicum _____

7.4. ČÍSLA 3, 5, 6 NA OBRÁZKU VE CVIČENÍ 7 OZNAČUJÍ VAZY; DOPLŇTE VHODNÉ ADJEKTIVUM A TERMÍNY PŘELOŽTE:

ligamentum _____ uteri _____
 ligamentum _____ ovarii _____
 ligamentum _____ ovarii _____

7.5. VYTVOŘTE 4 TERMÍNY, KTERÉ ODPOVÍDAJÍ ČÍSLŮM 10, 11, 18, 19 NA OBRÁZKU VE CVIČENÍ 7 A ZNÁZORŇUJÍ KREVNÍ ZÁSOBNÍ DĚLOHY A VAJEČNÍKU. POUŽIJTE SLOVA VENA, ARTERIA, OVARICUS, A, UM A UTERINUS, A, UM:

10 _____ 18 _____
 11 _____ 19 _____

8. DOPLŇTE TERMÍN, KTERÝ V ŘADĚ LOGICKY CHYBÍ, A SPOJENÍ PŘELOŽTE:

1. ovarium sinistrum et _____
2. ligamentum ovarii suspensorium et _____
3. endometrium, _____ et perimetrium _____
4. flexura coli dextra et _____
5. vena ovarica sinistra et _____
6. ramus ovaricus arteriae uterinae et ramus _____
arteriae uterinae _____
7. urethra feminina et _____
8. chorion primarium, secundarium et _____
9. membrum dextrum et _____

SLOVNÍ ZÁSoba

āla, ae, f.	křídlo, oddíl, část	mūsculus, ī, m.	sval
amnion, īī, n.	vnitřní zárodeční blána, amnion	myomētrium, īī, n.	děložní svalovina, myometrium
ampulla, ae, f.	baňka	nāsus, ī, m.	nos
anatomicus, a, um	anatomický	nervus, ī, m.	nerv
angulus, ī, m.	1. úhel; 2. koutek	nucleus, ī, m.	jádro
antebrachium, īī, n.	předloktí	nūtrīcius, a, um	vyživovací
audītīvus, a, um	sluchový	oblīquus, a, um	šikmý, kosý
brachium, īī, n.	paže	oculus, ī, m.	oko
bulbus, ī, m.	koule, bulva	oesophagus, ī, m.	jícen
carpus, ī, m.	zápěstí	ōlecrānon, ī, n.	loketní výběžek
cellula, ae, f.	buňka, komůrka, dutinka	opticus, a, um	oční, zrakový
cerebrum, ī, n.	mozek	organum, ī, n.	orgán
collum, ī, n.	krk, krček	osseus, a, um	kostěný, kostní
cōlon, ī, n.	tračník	ōstium, īī, n.	ústí
condylus, ī, m.	kloubní hrbol	ōvāricus, a, um	vaječnickový
crānium, īī, n.	lebka	ōvārium, īī, n.	vaječník
dēfectus, a, um	poškozený	ōvum, ī, n.	vejce
diameter, trī, f.	průměr	palātum, ī, n.	patro
dorsum, ī, n.	záda, hřbet	perimētrium, īī, n.	děložní pobřišnice, perimetrium
dūrus, a, um	tvrdý	periodus, ī, f.	dobu, časový úsek, perioda
embryon, ī, n.	embryo (zárodek v 1. období vývoje)	přīmārius, a, um	prvotní, primární
embryonicus, a, um	embryonální	proprius, a, um	vlastní
endomētrium, īī, n.	děložní sliznice, endometrium	pudendus, a, um	stydký
epithēlium, īī, n.	výstelka, epitel	radius, īī, m.	1. vřetenní kost; 2. poloměr
fimbria, ae, f.	třáseň	rāmus, ī, m.	1. větev (nervu, žíly); 2. rameno (kosti)
flexūra, ae, f.	ohbí, ohyb	rēctus, a, um	přímý, rovný
fonticulus, ī, m.	lupínek, fontikulus	scrōtum, ī, n.	šourek, skrotum
fundus, ī, m.	1. dno; 2. klenba	secundārius, a, um	druhotný, sekundární
ganglion, īī, n.	nervová uzlina	sēptum, ī, n.	přepážka
hīlum, ī, n.	branka (místo vstupu a výstupu cév)	serōsus, a, um	sérózní
histologicus, a, um	histologický	sulcus, ī, m.	rýha, brázda, žlábek
humerus, ī, m.	pažní kost	suspēnsōrius, a, um	závěsný
chorion, īī, n.	chorion (vnější obal embrya)	tālus, ī, m.	hlezno, hlezenní kost
īnfundibulum, ī, n.	nálevka	tarsus, ī, m.	zánártí
isthmus, ī, m.	zúžené místo, úžina	trānsversus, a, um	příčný
ligāmentum, ī, n.	vaz	tubārius, a, um	1. trubicový; 2. vejcovodný (pokud se vztahuje na <i>t. uterina</i>)
lobus, ī, m.	lalok	tūberculum, ī, n.	hrbolek
longus, a, um	dlouhý	uterus, ī, m.	děloha
magnus, a, um	velký	vestibulum, ī, n.	předsíň, vchod
medius, a, um	střední		
membrum, ī, n.	končetina		

LEKCE 3

GRAMATICKÉ PENZUM

substantiva 3. deklinace: nominativ, genitiv singuláru a plurálu § 1.3a–b

CÍLE LEKCE

vytvářet gramaticky správná spojení se substantivy 3. deklinace

správně spojovat substantiva 3. deklinace s adjektivy 1. a 2. deklinace

CVIČENÍ

1. PŘELOŽTE DO ČEŠTINY:

cartilago septi nasi _____

alae ossis sacri _____

dentes lactei _____

vena cordis magna, media, parva _____

arteria transversa cervicis _____

partes ossis coxae: os ilium, os ischii, os pubis _____

musculus tensor fasciae latae _____

articulatio capitis costae _____

pulpa dentis canini _____

auris externa et interna _____

dens axis _____

basis cranii _____

cervix uteri _____

collum femoris _____

venae transversae cervicis _____

musculus abductor pollicis longus _____

dorsum pedis _____

foramen caecum linguae _____

lobus hepatis sinister _____

canales palatini _____

margo liber unguis _____

pulmo dexter _____

radix dentis _____

medulla ossium rubra _____

cortex cerebri _____

rete venosum _____

vasa vasorum _____

crista capitis costae _____

corpus ossis ischii _____

ventriculus cordis sinister _____

atrium cordis dextrum _____

tendo calcaneus _____ musculus rectus et transversus abdominis _____
 arteria nutricia femoris _____ _____

2. PŘELOŽTE DO LATINY:

křídlo kyčelní kosti _____	příčný vaz nosiče _____
osa pánve _____	kosti zánártí a nártu _____
základna křížové kosti _____	dlouhý ohybač palce na noze _____
vyživovací kanál _____	_____
chrupavka hrtanu _____	hrudní (část) srdečnice _____
krček močového měchýře _____	kořen jazyka _____
_____	sliznice úst _____
tělo druhého kostrčního obratle _____	hluboká stehenní žíla _____
_____	_____
_____	předsíň ústní dutiny _____
kořeny řezáků _____	střední ucho _____
velký (týlní) otvor _____	pravá ledvina _____
vyživovací otvory kostí _____	pánevní povázka _____

3. TUČNĚ VYZNAČENÉ TERMÍNY PŘELOŽTE DO LATINY (UVEĎTE NOM. SG.); SLOVA ROZTŘÍĎTE PODLE TYPY SKLOŇOVÁNÍ A RODU:

Termínem **pánev** ¹ se v širším smyslu označuje dolní část **trupu** ²: u člověka jde o část **těla** ³ pod **břichem** ⁴ a nad **nohami** ⁵, u čtyřnohých savců pak o **část** ⁶ těla mezi břichem a **ocasem** ⁷. V užším smyslu se tímto termínem označuje pouze kostra pánve. Takzvaný pánevní pletenec tvoří kost křížová s navazující **kostrčí** ⁸, složené ze čtyř až pěti rudimentárních obratlů, a dvě **kosti pánevní** ⁹. Ty jsou vepředu spojeny stydkou **sponou** ¹⁰, ke kosti křížové je pak na obou stranách váže křížokyčelní **kloub** ¹¹. V kost pánevní srůstají tři **kosti** ¹²: kost kyčelní, kost sedací a kost stydká. Prostor ohraničený kostmi pánve tvoří **dutinu** ¹³, ve které jsou – vyjma **ledvin** ¹⁴ a **močovodů** ¹⁵ – uloženy důležité **orgány** ¹⁶ trávicího a urogenitálního **systému** ¹⁷. U obou pohlaví to jsou močový **měchýř** ¹⁸ a **konečník** ¹⁹; u muže pak **předstojná žláza** ²⁰; a u ženy **vaječníky** ²¹, **vejcovody** ²², **děloha** ²³ a **pochva** ²⁴. Pánev muže a ženy se výrazně anatomicky i funkčně liší.

	m.	f.	n.
1. deklinace			
2. deklinace			
3. deklinace gen. pl. -um			
3. deklinace gen. pl. -ium			

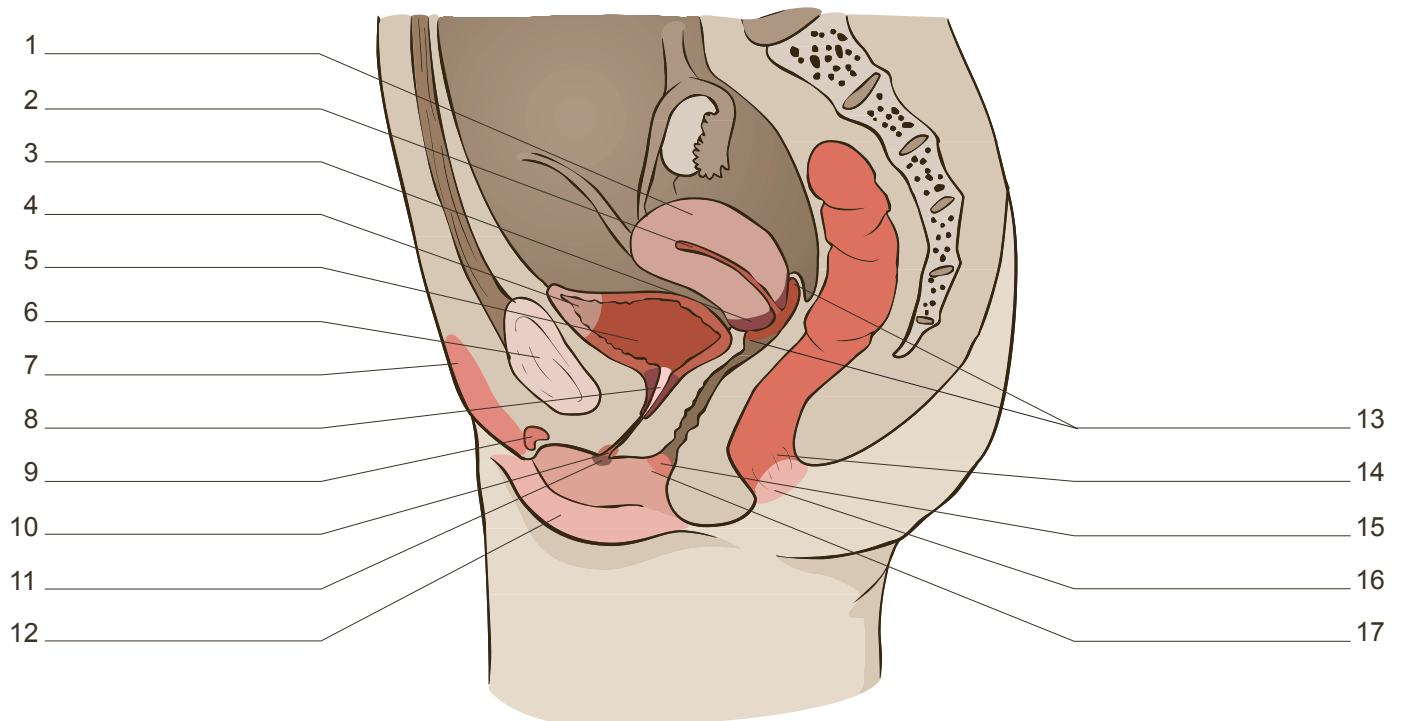
4. TVOŘTE TERMÍNY PODLE VZORU:

caput	costa	<i>caput costae</i>	apex	cor	_____
	radius	_____		lingua	_____
	talus	_____		nasus	_____
	pancreas	_____		prostata	_____
	epididymis	_____		pulmo	_____
	fibula	_____		radix dentis	_____
	femur	_____		vesica urinaria	_____
musculi	caput	_____	cavitas	thorax	_____
	cervix	_____		pelvis	_____
	collum	_____		abdomen	_____
	abdomen	_____		pharynx	_____
os	coccyx	_____	regiones	coxa	_____
	pubes	_____		crus	_____
	ischium	_____		pes	_____

5. SPOJTE SUBSTANTIVA A SPOJENÍ PŘELOŽTE; POSTUPOJTE PODLE VZORU:

basis prostata	<i>basis prostatae</i>	diaphragma pelvis
rete testis		cauda epididymis
appendix hepar		corpus mamma
rhaphe penis		fascia diaphragma
collum glans		pars (pl.) ureter
fornix vagina		margo (pl.) uterus
mons pubes		ligamentum (pl.) ovarium
glans clitoris		

5.1. KTERÉ Z TERMÍNŮ VYTVOŘENÝCH V CVIČENÍ 5 JSOU VYZNAČENY NA OBRÁZKU?



6. ROZHODNĚTE, KTERÉ ORGÁNY ČI KOSTI MAJÍ NEBO NEMAJÍ VYJMENOVANÉ STRUKTURY; TERMÍNY ZAPIŠTE A PŘIŘAĎTE K ČÍSLŮM V OBRÁZKU CVIČENÍ 5.1:

	dutina	hrot, vrchol	ohon	tělo	krček	raménko	kůra
děloha	✓						
křížová kost	X						
močový měchýř							
nadvarle							
poštěváček							
předstojná žláza							
pyj							
vaječník							

1 <i>cavitas uteri</i>	6 _____	11 _____
2 _____	7 _____	12 _____
3 _____	8 _____	13 _____
4 _____	9 _____	14 _____
5 _____	10 _____	15 _____

6.1. KTERÉ Z TERMÍNŮ VYTVOŘENÝCH V CVIČENÍ 6 SE HODÍ K NÁSLEDUJÍCÍM DEFINICÍM?

- _____ je dolní úzký oddíl orgánu, který slouží k uchování spermií.
- _____ je povrchová vrstva orgánu, ve které jsou ve folikulech různého stupně vyžralosti umístěny ženské pohlavní buňky.
- _____ je párové raménko pošťváčku, připojuje se k dolnímu okraji stydké kosti.

4. _____ je střední, nejširší a také nejvíce roztažitelná část dutého orgánu, v němž se shromažďuje moč.

5. _____ je hrot, ke kterému je připojena kostrční kost.

6.2. POJMENUJTE VŠECHNY OSTATNÍ ORGÁNY A STRUKTURY, KTERÉ JSOU VYZNAČENY V CVIČENÍ 5.1; TERMÍNY ZAPIŠTE A PŘELOŽTE:

7. SESTAVTE TROJSLOVNÉ TERMÍNY A PŘELOŽTE; POSTUPOJTE PODLE VZORU:

corpus os pubis *corpus ossis pubis*

canalis cervix uterus

ramus os ischium

ligamentum caput femur

arteria bulbus vestibulum

pars cervix vesica

musculus levator anus

musculus sphincter ampulla

8. VYTVOŘTE SPOJENÍ, PŘEVEĎTE JE DO PLURÁLU A PŘELOŽTE; POSTUPOJTE PODLE VZORU:

PARS ORGANUM	<i>pars organi</i>	<i>partes organorum</i>	část orgánu, části orgánů
LIGAMENTUM EPIDIDYMIS			
LOBULUS TESTIS			
TUNICA URETER			
EXTREMITAS OVARIUM			



9. VYZNAČTE VHODNÝ TVAR ADJEKTIVA:

1. corpus
 / spongiosus
 / spongiosa
 / **spongiosum**

2. margo
 / liber
 / libera
 / liberum

3. folliculus
 / ovaricus
 / ovarica
 / ovaricum

4. os
 / sacer
 / sacra
 / sacrum

5. pars
 / iliacus
 / iliaca
 / iliacum

6. extremitas
 / tubarius
 / tubaria
 / tubarium

7. symphysis
 / pubicus
 / pubica
 / pubicum

8. appendix
 / vesiculosus
 / vesiculosa
 / vesiculosum

9.1. VYBRANÁ SPOJENÍ Z PŘEDEŠLÉHO CVIČENÍ PŘEVEĎTE DO NOM. PL.:

1 _____ 3 _____ 6 _____

2 _____ 5 _____ 8 _____

10. SEŘAĎTE SLOVA TAK, ABYSTE VYTVOŘILI SMYSLUPLNÉ TERMÍNY:

ureteris mucosa tunica _____

profunda clitoridis vena _____

ilii alarum ossis angulus _____

levatoris pubica musculi ani pars _____

penis profunda fascia _____

vesiculosi ovarici folliculi _____

11. DOPLŇTE KONCOVKY A SPOJENÍ PŘELOŽTE:

pars uterin___ tub___ uterin___ _____

pars pubic___ muscul___ levator___ an___ _____

extremitat___ (pl.) ovarii___ _____

septum corpor___ (pl.) cavernos___ (pl.) clitorid___ _____

muscul___ (pl.) diaphragmat___ pelv___ _____


margo dext___ uter___ _____

tunica mucos___ ureter___ _____

nerv___ (pl.) cavernos___ clitorid___ _____

musculus sphinct___ urethr___ masculin___ extern___ _____

12. VYLUŠTĚTE TAJENKU:



- | | | |
|----------------------------------|-------------------------------------|-----------------------------------|
| 1. korová vrstva vaječníku | 4. poševní sliznice | 7. pánevní průměr |
| 2. nálevkovitý začátek vejcovodu | 5. orgán, který je rezervoárem moči | 8. orgán, který odvádí moč z těla |
| 3. lalůčky varlete | 6. děložní žlázy | (u ženy) |

SLOVNÍ ZÁSoba

abdōmen, minis, n.	břicho	glāns, glandis, f.	žalud
abductor, ōris, m.	odtahovač	hallūx, ūcis, m.	palec (na noze)
ānus, ī, m.	řitní otvor, řiť	hēpar, hēpatis, n.	játra
apex, apicis, m.	hrot, vrchol	īlia, īlium, n. (pl.)	slabiny
appendix, īcis, f.	přívěsek	incīsīvus, a, um	řezací
articulātiō, ōnis, f.	kloub	ischium, īī, n.	sedací část, zadek, zadnice
atlas, atlantis, m.	nosič	labium, īī, n.	1. pysk; 2. ret, hrana
ātrium, īī, n.	síň, předsíň	lacteus, a, um	mléčný
auris, is, f.	ucho	larynx, ngis, m.	hrtan
axis, is, m.	1. osa; 2. čepovec	levātor, ōris, m.	zvedač
basis, is, f.	základna	līber, era, erum	volný
caecus, a, um	slepý	lobulus, ī, m.	lalůček
calcāneus, ī, m.	patní kost	margō, ginis, m.	okraj
canālis, is, m.	kanál	metacarpus, ī, m.	záprstí
canīnus, a, um	1. psí; 2. týkající se špičáku	metatarsus, ī, m.	nárt
caput, itis, n.	hlava, hlavice	mōns, montis, m.	pahorek
cartilāgō, ginis, f.	chrupavka	ōs, ōris, n.	ústa
cauda, ae, f.	ocas, ohon	os, ossis, n.	kost
cavernōsus, a, um	dutinkový	os coxae	pánevní kost
cavitās, ātis, f.	dutina	os īlium	kyčelní kost
cervīx, īcis, f.	krk, krček	os ischīī	sedací kost
clītoris, idis, f.	poštěváček, klitoris	os pūbis	stydka kost
coccyx, coccygis, f.	kostrč	os sacrum	křížová kost
cor, cordis, n.	srdce	pāncreas, atis, n.	slinivka
corpus, oris, n.	tělo, těleso, tělisko	pars, partis, f.	část
cortex, ticis, m.	kůra	parvus, a, um	malý
coxa, ae, f.	kyčel, kyčelní kloub	pelvis, is, f.	pánev
crūs, crūris, n.	1. bērec; 2. raménko, rameno	pēnis, is, m.	pyj, penis
dēns, dentis, m.	zub	pēs, pedis, m.	noha
dēns canīnus	špičák	pharynx, ngis, m.	hltn
dēns incīsīvus	řezák	pollex, icis, m.	palec (na ruce)
diaphragma, matis, n.	bránice	prostata, ae, f.	předstojná žláza, prostata
diaphragma pelvis	pánevní dno	pūbēs, pūbis, f.	ohanbí, stydké ochlupení
epididymis, midis, f.	nadvarle	pūbicus, a, um	stydka
extrēmītās, ātis, f.	1. konec, konečná část orgánu; 2. pól	pulmō, ōnis, m.	plíce
femur, oris, n.	stehno, stehenní kost	pulpa, ae, f.	dřeň (zubu a sleziny)
flexor, ōris, m.	ohybač	rādīx, īcis, f.	kořen
folliculus, ī, m.	váček, folikul	rēctum, ī, n.	konečník
forāmen, minis, n.	otvor	regiō, ōnis, f.	krajina, oblast
fornix, icis, f.	klenba	rēn, rēnis, m.	ledvina
		rēte, rētis, n.	síť

ruber, bra, brum	červený	thōrāx, ācis, m.	hrudník, hrudní koš
sacer, cra, crum	křížový	truncus, ī, m.	1. trup; 2. kmen
sphinctēr, ēris, m.	svěrač	unguis, is, m.	nehet
spongiōsus, a, um	houbovitý	ūrētēr, ēris, m.	močovod
symphysis, is, f.	spona, symfýza	vās, vāsis, n.	céva
systema, matis, n.	system, soustava	vēnōsus, a, um	žilní
tendō, dinis, m.	šlacha	ventriculus, ī, m.	1. komora; 2. žaludek
tendō calcāneus (Achillis)	patní (Achillova) šlacha	vēsīculōsus, a, um	měchýřkovitý
tēnsor, ōris, m.	napínač	vulva, ae, f.	lůno, zevní ženské pohlavní ústrojí
testis, is, m.	varle		

LEKCE 4

GRAMATICKÉ PENZUM

adjektiva 3. deklinace (jednovýchodná a dvojvýchodná): nominativ, genitiv singuláru a plurálu § 2.2

odvozování adjektiv pomocí přípon *-alis, -ale/-aris, -are; -icus, -ica, -icum; -eus, -ea, -eum* § 10.2b, 10.4a

CÍLE LEKCE

vytvářet gramaticky správná spojení substantiv 1.-3. deklinace s adjektivy 3. deklinace (S + A)

samostatně odvozovat adjektiva s významem příslušnosti a vztahu

CVIČENÍ

1. PŘELOŽTE DO ČEŠTINY:

articulationes columnae vertebrales _____

vertebra prominens _____

costae fluctuantes _____

fossa malleoli lateralis _____

dentes molares et praemolares _____

incisura parietalis ossis temporalis _____

musculus biceps femoris _____

ligamentum teres hepatis _____

margines laterales unguis _____

palatum molle _____

condylus lateralis et medialis femoris _____

vesica biliaris _____

cavitas abdominalis _____

nervi craniales _____

pleura parietalis _____

aorta abdominalis _____

arteria carotis communis _____

funiculi medullae spinalis _____

musculus quadriceps femoris _____

arteria pharyngea ascendens _____

medulla renalis _____

pars nasalis ossis frontalis _____

intestinum tenue _____

systema nervosum centrale _____

ligamentum metacarpale transversum superficiale _____

sulci tendinum musculorum extensorum _____

pars pelvica ureteris _____

partes trunci humani: thorax, pectus, abdomen, pelvis et dorsum _____

2. PŘELOŽTE DO LATINY:

kost čichová, slzní, týlní, temenní _____

hrudní konec klíční kosti _____

čelní hrboly _____

dvojhlavý a trojhlavý sval paže _____

krátká hlava dvojhlavého svalu paže _____

krátký sval odtahovač palce (ruky) _____

hřbetní záprstní vazy _____

oblý vaz dělohy _____

svalová vrstva _____

vzestupný a sestupný tračník _____

obratlové otvory _____

slzní žláza _____

společná jaterní tepna _____

ústí (pl.) plicních žil _____

prostupující žíly _____

bederní obratle _____

vnitřní kotník _____

míšní nervy _____

vnitřní krkavice _____

kořeny stálých zubů _____

žlábek pro šlachy dlouhého natahovače palce (nohy) _____

periferní nervový systém _____

klenba žaludku _____

oponující sval palce (ruky) _____

třetí stolička _____

dlouhá hlava dvojhlavého svalu stehna _____

dlouhý sval natahovač palce (nohy) _____

3. OD KTERÝCH SUBSTANTIV JSOU ODVOZENA UVEDENÁ ADJEKTIVA? SPRÁVNOST SI OVĚŘTE V CENTRÁLNÍM SLOVNÍKU:

cranialis, e _____	metacarpalis, e _____
vertebralis, e _____	lateralis, e _____
spinalis, e _____	areolaris, e _____
pulmonalis, e _____	labialis, e _____
nasalis, e _____	caudalis, e _____

4. PŘÍPONAMI *-ALIS, ALE* NEBO *-ARIS, ARE* ODVOĎTE DVOJVÝCHODNÁ ADJEKTIVA III. DEKLINACE; SPRÁVNOST SI OVĚŘTE V CENTRÁLNÍM SLOVNÍKU:

1. abdomen _____	8. sternum _____
2. vagina _____	9. dorsum _____
3. perineum _____	10. cervix _____
4. musculus _____	11. anus _____
5. urethra _____	12. vesica _____
6. ren _____	13. vestibulum _____
7. sacrum _____	14. umbilicus _____

4.1. ODVOZENÁ ADJEKTIVA ZE CVIČENÍ 4 DOPLŇTE V KOREKTNÍM TVARU DO UVEDENÝCH SPOJENÍ; ZACHOVEJTE POŘADÍ:

1. ostium _____ tubae uterinae	9. venae _____ superficiales penis
2. nervi _____	10. glandulae _____ uteri
3. regio _____	11. musculi regionis _____
4. tunica _____ ureteris	12. arteriae _____
5. glandulae _____	13. glandula _____
6. ganglia _____	14. ligamentum _____ medianum vesicae
7. arteria _____ mediana	urinae
8. pars _____ diaphragmatis	

5. SPOJTE RŮZNÁ SUBSTANTIVA SE STEJNÝM ADJEKTIVEM:

ramus	abdominalis, e	<i>ramus abdominalis</i>	fascia	umbilicalis, e	_____
regiones		_____	ligamentum		_____
ostium		_____	vena		_____
aorta		_____	funiculus		_____
cavitas		_____	fissura		_____
partes		_____			
segmenta	sacralis, e	_____	nervi	perinealis, e	_____
canalis		_____	musculus		_____
venae		_____	corpus		_____
foramina		_____	rami		_____
nuclei		_____			
crista	urethralis, e	_____	aorta	ascendens,	_____
glandulae		_____	colon	entis	_____
musculi		_____	rami		_____
arteria		_____	partes		_____

5.1. SPOJENÍ S TUČNĚ VYZNAČENÝMI SUBSTANTIVY PŘEVEĎTE DO OPAČNÉHO ČÍSLA:

6. VYTVOŘTE VÍCESLOVNÉ TERMÍNY, POŘADÍ SLOV NEMĚŇTE:

pars (pl.) organum (pl.) genitalis, e femininus, a, um internus, a, um

musculus (pl.) regio (pl.) abdominalis, e

ostium urethra internus, a, um evacuans, artis

organum (pl.) internus, a, um regio urogenitalis, e

ramus (pl.) arteria iliacus, a, um communis, e

functio glandula (pl.) vestibularis, e

7. UVEĎTE LOGICKÉ PROTIKLADY K NÁSLEDUJÍCÍM TERMÍNŮM (V PROTIKLADU MAJÍ BÝT ZVÝRAZNĚNÁ SLOVA):

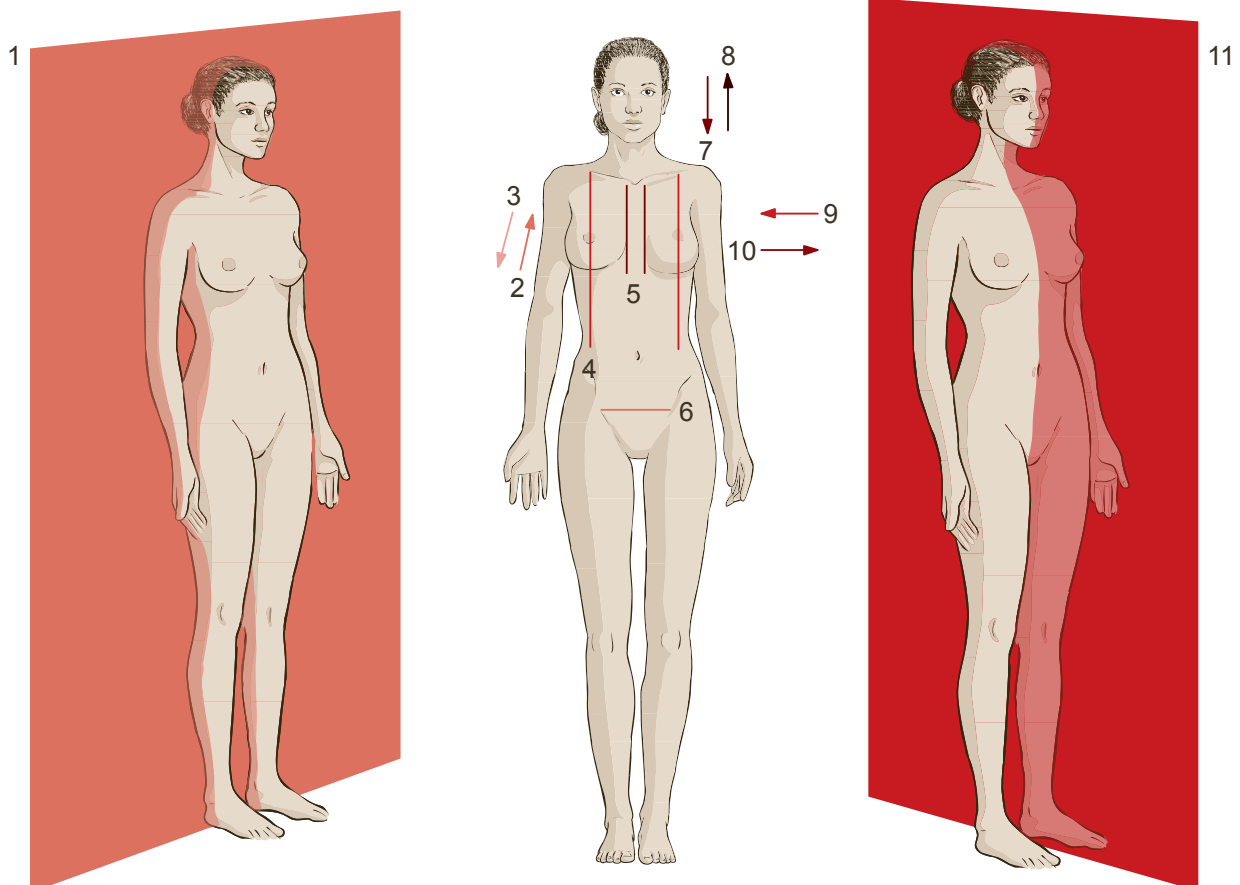
musculus transversus perinei profundus	pars distalis humeri
organa genitalia feminina	crista occipitalis externa
pars proximalis urethrae masculinae	intestinum crassum
ostium urethrae internum accipiens	caput laterale musculi tricipitis brachii
articulatio simplex	aorta descendens

8. ADJEKTIVA Z NABÍDKY DOPLŇTE V KOREKTNÍM TVARU DO DEFINIC; JEDNO ADJEKTIVUM JE NAVÍC:

PROXIMALIS, E MEDIANUS, A, UM PERIPHERICUS, A, UM MEDIUS, A, UM MEDIALIS, E
 CAUDALIS, E TERMINALIS, E FRONTALIS, E MAMILLARIS, E DISTALIS, E
 CENTRALIS, E STERNALIS, E CRANIALIS, E LATERALIS, E

1. Rovina, která dělí tělo na pravou a levou polovinu se nazývá *planum* _____ . Svislé roviny, které leží paralelně s čelem a jsou kolmé na rovinu střední, se jmenují *plana* _____ .
2. Svislá čára probíhající kolem zevního okraje hrudní kosti je *linea* _____ ; ta která probíhá prsní bradavkou, je *linea* _____ . Čára označující hranici velké a malé pánve se pak nazývá *linea* _____ .
3. Části struktur a orgánů, které leží na vnější straně směrem k boku těla, označujeme jako *partes* _____ ; ty, které jsou přivráceny k jeho středu, naopak jako *partes* _____ . Pro část uloženou blíže k trupu používáme označení *pars* _____ , a pro tu, která je uložená dále od trupu, označení *pars* _____ .
4. Když je něco uloženo uprostřed a má centrální pozici, použije se adjektivum _____ , jeho opakem je adjektivum _____ , označující uložení na okraji nebo dál od centra. Pozici blíže ke hlavě označíme termínem _____ , pozici blíže k ocasní části páteře pak termínem _____ .

8.1. ADJEKTIVA Z PŘEDCHOZÍHO CVIČENÍ PŘÍRAĎTE K ČÍSLŮM NA OBRÁZCÍCH:




9. ODVOZUJTE ADJEKTIVA A ROZTŘÍDTE JE DO SKUPIN PODLE ODVOZOVACÍCH KONCOVEK; OD JEDNOHO ZE SUBSTANTIV LZE ODVODIT DVĚ ADJEKTIVA. SPRÁVNOST SI OVĚŘTE V CENTRÁLNÍM SLOVNÍKU:

PROSTATA UTERUS	ANUS PUBES	AREOLA PELVIS	AMNION COCCYX	PHARYNX UMBILICUS	PERINEUM
-alis, e	-aris, e	-eus, a, um	-icus, a, um	-inus, a, um	
_____	_____	_____	_____	_____	_____
_____		_____	_____	_____	_____
_____			_____	_____	_____

9.1. ODVOZENÁ ADJEKTIVA ZE CVIČENÍ 9 DOPLŇTE V KOREKTNÍM TVARU DO DEFINIC; NĚKTERÁ ADJEKTIVA LZE POUŽÍT OPAKOVANĚ:

- Pro tělní dutinu ohraničenou kostmi pánve používáme označení *cavitas* _____.
- Část mužské močové trubice, která prochází předstojnou žlázou, označujeme jako *pars* _____
urethrae masculinae.
- Pánevní dno je tvořeno mnoha svaly, jedním z nich je i sval, který se upíná na kostrč, latinsky se nazývá *musculus* _____.
- Pro vzestupnou tepnu hltanu se užívá termín *arteria* _____ *ascendens*.
- Termínem *regio* _____ nazveme nepárovou krajinu kolem pupku. Pod ní, v dolní centrální oblasti břicha, je podbřišek, pro který se též užívá označení *regio* _____, pro krajinu hráze použijeme termín *regio* _____ a pro část krajiny hráze ležící kolem řitního otvoru pak označení *regio* _____.
- Zárodečný obal v sobě ukrývá dutinu, ve které se vyvíjí zárodek; nazývá se *cavitas* _____. Uvnitř ní je tekutina známá jako plodová voda – latinsky *liquor* _____.
- Ostium* _____ *tubae* _____ je místo, ve kterém vejcovod ústí do děložní dutiny.
- Malé apokrinální žlázy ležící v oblasti dvorce prsní bradavky jsou latinsky *glandulae* _____.

10. VYLUŠTĚTE TAJENKU:



1. křídlo kyčelní kosti

2. kostrční kost

3. stydká spona

4. ústí močové trubice

5. děložní žíly

6. svalová vrstva

7. raménka poštváčku

8. zúžené místo předstojné žlázy

9. poševní klenba

10. ledvinová kůra

11. okraje dělohy

12. pohlavní orgány

13. tělní krajiny

14. pánevní dutina

15. kyčelní kloub

16. hřebeny křížové kosti

17. dřeň vaječníku

18. hraniční čára

SLOVNÍ ZÁSoba

accipiēns, entis	shromažďovací	mediānus, a, um	střední, ležící ve středové rovině
amnioticus, a, um	amniotický, týkající se vnitřní plodové blány	molāris, e	mlecí, vztahující se ke stoličkám
ascendēns, entis	stoupající, vzestupný	dēns molāris	stolička
biceps, bicipitis	dvojhlavý	mollis, e	měkký, jemný
biliāris, e	žlučový	nervōsus, a, um	nervový
brevis, e	krátký	occipitālis, e	týlní
carōtis, idis, f. (artēria)	krkavice, krční tepna	oppōnēns, entis	opačný, oponující
centrālis, e	ústřední, centrální	parietālis, e	nástěnný, temenní
columna, ae, f.	sloupec, sloup	pectorālis, e	hrudní
columna vertebrālis	páteř	pectus, oris, n.	hrud' (přední část hrudní stěny)
commūnis, e	společný, obecný	pelvinus, a, um/pelvicus, a, um	pánevní
compositus, a, um	složený	perforāns, antis	prostupující, pronikající, proděravující
crassus, a, um	tlustý, silný	perinēum, ī, n.	hráz
dēscendēns, entis	sestupující, sestupný	periphēricus, a, um	vnější, okrajový, obvodový, periferní
distālis, e	vzdálený (od trupu), distální	permanēns, entis	stálý, trvalý
ēthmoīdālis, e	čichový (patřící k čichové kosti)	plānum, ī, n.	rovina, plocha
ēvacuāns, antis	vyprazdňující, odstraňující	pleura, ae, f.	pohrudnice
extēnsor, ōris, m.	natahovač	praemolāris, e	třenový
fissūra, ae, f.	1. štěrbiná; 2. trhlina	dēns praemolāris	třenový zub
fluctuāns, antis	kolísavý, volný	prōminēns, entis	vyčnívající, vystupující
frontālis, e	čelní	proximālis, e	bližší (k trupu), proximální
fūnctiō, ōnis, f.	funkce, činnost	quadriceps, quadricipitis	čtyřhlavý
fūniculus, ī, m.	provazec	segmentum, ī, n.	úsek, část
fūniculus umbilicālis	pupečník	simplex, simplicis	jednoduchý
genitālis, e	pohlavní, genitální	spinālis, e	1. trnový, hřebenový; 2. míšní; 3. páteřní
hēpaticus, a, um	jaterní	sternum, ī, n.	hrudní kost
hūmānus, a, um	lidský	superficiālis, e	povrchový
intestīnum, ī, n.	střevo	temporālis, e	spánkový
lacrimālis, e	slzní	tenuis, e	tenký
laterālis, e	1. boční, postranní (vzdálenější od středové roviny); 2. vnější	teres, etis	oblý, hladký
latus, eris, n.	strana, bok	terminālis, e	hraniční
līnea, ae, f.	čára, linie, hranice	triceps, tricipitis	trojhlavý
liquor ōris, m.	tekutina, mok	tūber, eris, n.	hrbol
liquor amnioticus	plodová voda	umbilicus, ī, m.	pupek
lumbālis, e	bederní	ūrogenitālis, e	močopohlavní
malleolus, ī, m.	kotník		
mamillāris, e	bradavkový, mamilární		
mediālis, e	1. střední (ležící směrem ke středové rovině); 2. vnitřní		

LEKCE 5

GRAMATICKÉ PENZUM

stupňování latinských adjektiv (komparativ a superlativ): nominativ, genitiv singuláru a plurálu § 3, 3.1–3.5

CÍLE LEKCE

vytvářet gramaticky správná spojení se stupňovanými tvary adjektiv

korektně překládat termíny obsahující komparativy a superlativy

CVIČENÍ

1. PŘELOŽTE DO ČEŠTINY:

ossa membri superioris _____

trochanter major et minor _____

bursa ischiadica musculi glutei maximi _____

ala minor ossis sphenoidalis _____

ostium venae cavae inferioris _____

musculus opponens digiti minimi _____

curvatura major et minor gastris _____

tunica intima vasorum _____

arteria recurrens tibialis anterior _____

apertura thoracis superior et inferior _____

foramen ethmoidale anterius _____

regio carpalis posterior _____

mediastinum superius _____

foramina palatina minora _____

musculus rectus capitis posterior major _____

fonticulus posterior _____

2. PŘELOŽTE DO LATINY:

žeberní část širokého zádového svalu _____	krátký sval ohýbač malíku nohy _____
_____	_____
nejdelší sval hlavy, krku, hrudníku _____	přední stěna žaludku _____
_____	malý hrbolek pažní kosti _____
dolní a horní hrtanová tepna _____	_____
_____	nejmenší srdeční žíly _____
velký patrový otvor _____	chocholíkový váček velkého hýžďového svalu _____
zadní hrbolky krčních obratlů _____	_____
_____	přední a boční hrudní oblasti _____
klouby dolní končetiny _____	_____
_____	klínový a bradavkový lupínek _____
čelní okraj velkého křídla klínové kosti _____	_____
_____	horní a dolní příčný vaz lopatky _____
dolní a horní ret _____	_____

3. DOPLŇTE TERMÍN, KTERÝ V ŘADĚ LOGICKY CHYBÍ, A SPOJENÍ PŘELOŽTE:

1. tuberculum majus, _____, laterale et mediale	_____
2. lobus inferior, _____ et medius pulmonis dextri	_____
3. nervus laryngeus superior, recurrens et _____	_____
4. phalanx _____, media et proximalis	_____
5. concha nasalis inferior, media, superior et _____	_____
6. musculus gluteus maximus, medius et _____	_____
7. cellulae ethmoidales anteriores, mediae et _____	_____
8. linea glutea ossis sacri anterior, _____ et inferior	_____
9. musculi intercostales intimi, interni et _____	_____
10. nervus petrosus _____, minor et profundus	_____
11. partes mediastini inferioris: mediastinum _____, medium et posterius	_____

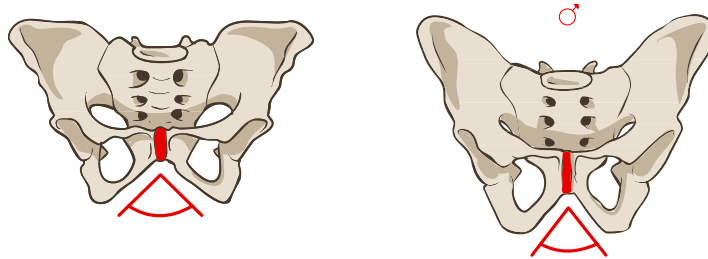
4. DO TABULKY DOPLŇTE ADJEKTIVA V PATŘIČNÉM STUPNI:

POZITIV	KOMPARATIV	SUPERLATIV
pelvis <i>lata</i>	pelvis	pelvis
foramen	foramen	foramen <i>maximum</i>
vertebrae <i>graves</i>	vertebrae	vertebrae
periodi	periodi <i>longiores</i>	periodi
ossa	ossa	ossa <i>durissima</i>
methodus <i>simplex</i>	methodus	methodus
musculi <i>parvi</i>	musculi	musculi
partes	partes <i>molliores</i>	partes

5. UVEĎTE LOGICKÉ PROTIKLADY K NÁSLEDUJÍCÍM TERMÍNŮM (V PROTIKLADU MAJÍ BÝT ZVÝRAZNĚNÁ SLOVA):

labium majus pudendi_____	pars anterior fornicis vaginae_____
fascia superior diaphragmatis pelvis_____	pelvis minor_____
_____	spina iliaca posterior superior _____
commissura labiorum anterior _____	fonticulus posterior (minus)_____
incisura ischiadica major _____	ligamentum pubicum inferius _____

6. KTERÁ TVRZENÍ O ŽENSKÉ/MUŽSKÉ PÁNVI JSOU PRAVDIVÁ? SPRÁVNÉ ODPOVĚDI VYZNAČTE PODLE VZORU:



1. Pelvis feminina levior est ¹ .	✓	X
2. Pelvis masculina latior est.		
3. Apertura superior pelvis feminae major est.		
4. Cavitas pelvis feminae angustior est.		
5. Os sacrum pelvis masculinae brevius est.		
6. Os sacrum pelvis feminae latius est.		
7. Foramina obturata pelvis feminae majora sunt ² .		
8. Apertura inferior pelvis masculinae major est.		
9. Incisurae ischiadicae pelvis masculinae angustiores sunt.		
10. Acetabula feminina majora sunt.		
11. Coccyx feminina brevior est.		
12. Angulus subpubicus masculinus minor est.		
13. Promontorium femininum minus est.		
14. Symphysis pubica feminina longior est.		

6.1. VYTVOŘTE CHYBĚJÍCÍ POZITIVY A SUPERLATIVY; ZACHOVEJTE ROD, ČÍSLO A PÁD:

POZITIV	KOMPARATIV	SUPERLATIV
	levior (F)	
	latior (M)	

¹ Latinské sloveso *být* ve tvaru 3. os. sg. ind. prez. akt. – *je*.

² Latinské sloveso *být* ve tvaru 3. os. pl. ind. prez. akt. – *jsou*.

POZITIV	KOMPARATIV	SUPERLATIV
	angustior (F)	
	longius	
	latius	
	majora	
	latiores (M)	
	minora	
	brevior (F)	
	major (M)	
	minus	
	longior (F)	

7. VĚDELI JSTE, ŽE...

... **největší buňka** v lidském těle je ženské *ovum* a **nejmenší buňka** je mužské sperma?

... **nejtěžší vnitřní orgán** jsou játra?

... **nejdelší a nejtěžší kostí** je *femur*?

... **největší dutina** v těle člověka je *cavitas abdominis*?

... nejmenší kost a **nejmenší sval** máme v uchu?

... *os pubis* je **nejmenší kost** pánevního pletence?

... naším **největším svalem** je *musculus gluteus maximus*?

... *vertebrae lumbales* jsou **největší a nejtěžší obratle** lidské páteře?

... **nejdelší třásní vejcovodu** je *fimbria ovarica*?

... **nejdelší** vnitřní orgán je tenké střevo?

... *aorta* je **nejdelší** tepna?

... **nejužší** část vejcovodu je jeho *isthmus* a **nejširší** část je jeho *ampulla*?

... kůže je **největším** orgánem našeho těla?

7.1 ZVÝRAZNĚNÁ SPOJENÍ Z PŘEDCHOZÍ ČÁSTI CVIČENÍ PŘELOŽTE DO LATINY; VÝRAZY UVÁDĚJTE V NOM. SG.:

8. PODTRŽENÉ TVARY ADJEKTIV VPIŠTE DO NÁLEŽITÉHO SLOUPCE TABULKY A DOPLŇTE CHYBĚJÍCÍ STUPNĚ; ROD, ČÍSLO A PÁD ZACHOVEJTE:

- | | | |
|--|---|---------------------------------------|
| 1. musculus latissimus dorsi | 5. musculus longissimus cervicis | 9. ligamentum pubicum superius |
| 2. glandulae vestibulares minores | 6. foramina sacralia anteriora | 10. arteriae lumbales imae |
| 3. methodus simplex | 7. paries posterior vaginae | |
| 4. pelvis major | 8. venae gastricae breves | |

POZITIV

KOMPARATIV

SUPERLATIV

1.			
2.			
3.			

	POZITIV	KOMPARATIV	SUPERLATIV
4.			
5.			
6.			—
7.			
8.			
9.			
10.			

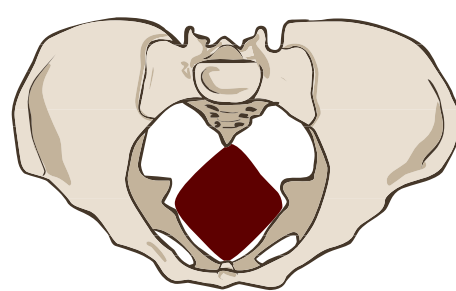
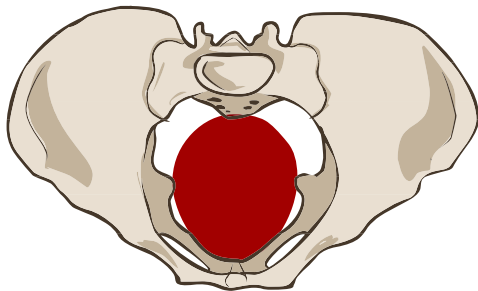
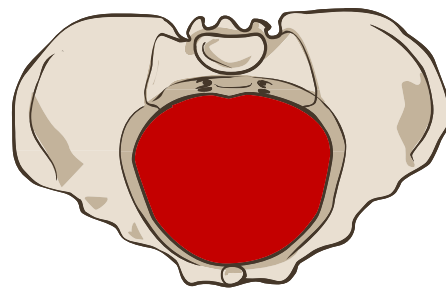
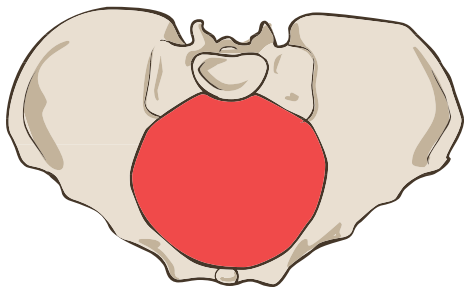
9. KE KAŽDÉMU ZE ČTYŘ OBRÁZKŮ ZNÁZORŇUJÍCÍCH PÁNEVNÍ ROVINY PŘIŘAĎTE SPRÁVNÝ POPISEK:

1) angustiae pelvis

2) amplitudo pelvis

3) apertura pelvis inferior

4) apertura pelvis superior



10. VYJÁDŘETE LATINSKY, KTERÝ Z PÁNEVNÍCH ROZMĚRŮ JE V PŘÍSLUŠNÉ ROVINĚ NEJVĚTŠÍ/NEJMENŠÍ, PŘÍPADNĚ VĚTŠÍ/MENŠÍ. ZAKRESLETE JEDNOTLIVÉ ROZMĚRY DO OBRÁZKŮ VE CVIČENÍ 9:

	diameter recta	diameter obliqua	diameter transversa
apertura pelvis superior			
amplitudo pelvis			
angustiae pelvis		—	
apertura pelvis inferior		—	

SLOVNÍ ZÁSoba

acetābulum, ī, n.	jamka kyčelního kloubu	mastoīdeus, a, um	bradavkový
amplitūdō, dinis, f.	šíře, velikost	maximus, a, um	velký (dosl. největší)
angustiae, ārum, f. (pl.)	úžina	mediastīnum, ī, n.	mezihrudí, prostor mezi pleurálními dutinami
angustus, a, um	úzký, zúžený	methodus, ī, f.	metoda
anterior, anteriorus (gen. anteriōris)	přední	minimus, a, um	malý (dosl. nejmenší)
apertūra, ae, f.	otvor, vchod, východ	minor, minus (gen. minōris)	malý (dosl. menší)
carpālis, e	zápěstní	obtūrātus, a, um	ucpaný
cavus, a, um	duť	pariēs, etis, m.	stěna
commissūra, ae, f.	spojení, komisura	petrōsus, a, um	skalní
concha, ae, f.	skořepa	phalanx, ngis, f.	článek prstu
costālis, e	žeberní	posterior, posterius (gen. posteriōris)	zadní
curvātūra, ae, f.	zakřivení	postrēmus, a, um	poslední, nejzazší
digitus, ī, m.	prst	prōmontōrium, iī, n.	předhoří, promontorium
gastēr, gastris, f.	žaludek	pubendium, ī, n.	ohanbí, stydká krajina ženy
gastricus, a, um	žaludeční	recurrēns, entis	zpětný, návratný
glūteus, a, um	hýžďový	sphēnoīdālis, e	klínový
gravis, e	těžký	subpūbicus, a, um	nacházející se pod stydkými kostmi, subpubický
ī(nfi)mus, a, um	dolní (dosl. nejnížší)	superior, superius (gen. superiōris)	horní
inferior, inferiorus (gen. inferiōris)	dolní	suprēmus, a, um	horní (dosl. nejhořejší)
intercostālis, e	mezižeberní	tībiālis, e	holenní
intimus, a, um	vnitřní (dosl. nejnvnitřnější)	trochantēr, ēris, m.	chocholík (výrůstek na stehenní kosti)
ischiadicus, a, um	sedací	trochantēricus, a, um	chocholíkový
laryngeus, a, um	hrtanový		
lēvis, e	lehký		
major, majus (gen. majōris)	velký (dosl. větší)		

LEKCE 6

GRAMATICKÉ PENZUM

substantiva 4. a 5. deklinace: nominativ, genitiv singuláru a plurálu § 1.4–1.5

latinská deminutiva § 10.2a

odvozování adjektiv pomocí přípony *-ideus, -idea, -ideum* § 10.4b

CÍLE LEKCE

vytvářet gramaticky správná spojení se stupňovanými tvary adjektiv

korektně překládat termíny obsahující deminutiva

identifikovat význam adjektiv s příponou *-ideus, -idea, -ideum*

CVIČENÍ

1. PŘELOŽTE DO ČEŠTINY:

arcus dentalis mandibularis et maxillaris _____

regio genus posterior _____

cornua frontalia (anteriora) _____

digitus minimus manus et pedis _____

ossicula auditus _____

facies articularis tuberculi costae _____

processus styloideus ulnae _____

sinus frontales _____

aditus laryngis _____

plexus venosus caroticus internus _____

apparatus lacrimalis _____

cartilago meatus acustici _____

ductus sublinguales minores _____

facies diaphragmatica hepatis _____

musculus sphincter ductus biliaris _____

organa sensuum _____

recessus pleurales _____

ventriculus tertius et quartus _____

rete articulare genus _____

valvula sinus coronarii _____

hiatus canalis nervi petrosi majoris _____

plexus nervorum spinalium _____

tractus optici _____

cornua majora et minora ossis hyoidei _____ processus medialis tuberis calcanei _____

 fascia dorsalis manus _____ situs, praesentatio, positio et habitus fetus _____
 venae profundae faciei _____ _____

2. PŘELOŽTE DO LATINY:

povrchový dlaňový žilní oblouk _____ zevní a vnitřní zvukovod _____
 zátoky (výdutě) srdečnice _____
 vchod očníce _____ příčná tepna obličeje _____
 povrchová spánková tepna _____ hřbetní žilní síť ruky _____
 lidské smysly: sluch, chuť, zrak, čich, hmat _____ pažní (nervová) pleteň _____
 _____ větev zrakové dráhy _____
 rohy křížové kosti _____ pravý a levý mízovod _____
 pátý prst pravé ruky _____ přepážka mezi klínovými dutinami _____
 hýžděová plocha kyčelní kosti _____
 _____ čichová dráha _____
 levé koleno _____ kloubní plocha žeberní hlavice _____
 žlábek esovitého splavu _____
 otvor křížové kosti _____ lícní oblouk _____
 (sval) odtahovač malíku ruky _____ předsíň středního nosního průchodu _____
 boční výběžek patního hrbolu _____
 _____ kostrční roh _____
 velký podjazykový vývod _____ splav dutých žil _____

3. TUČNĚ VYZNAČENÁ SUBSTANTIVA PŘEVEĎTE DO LATINY (UVEĎTE NOM. SG.); SLOVA ROZTŘÍĎTE PODLE TYPU SKLOŇOVÁNÍ A GRAMATICKÉHO RODU:

Tvar prsu u dospělé ženy je přičítán její příslušnosti k určité etnické či věkové skupině, ale souvisí i s počtem **těhotenství** ① a **porodů** ②. Prsa jsou párovým **orgánem** ③, který je uložen na hrudní **povázce** ④ mezi 3. až 6. žebrem uprostřed plochy ohraničené **hrudní kostí** ⑤ a přední podpažní čarou. **Prs** ⑥ pravé a levé **strany** ⑦ odděluje mezizprsní **rýha** ⑧; ve své **pozici** ⑨ je fixován tenkými vazivovými pruhy. **Kůže** ⑩ prsu je světlá a tenká, takže na **povrch** ⑪ prosvítají

podkožní žíly. Pod kůží se u dospělé ženy vyklenuje vyvinutá mléčná žláza, jejíž těleso je obaleno **tukem** 12. **Výběžek** 13 mléčné žlázy vybíhá za **okraj** 14 prsních svalů směrem do podpaží. Prsní **bradavka** 15 je obvykle umístěna ve středu prsu. Na jejím **vrcholu** 16 ústí patnáct až dvacet **vývodů** 17 mléčné žlázy. Obklopuje ji prsní **dvorec** 18 s roztroušenými drobnými **hrbolky** 19, které vytváří malé areolární žlásky. Mléčná **žláza** 20 je apokrinní; v prvních **dnech** 21 po porodu je její sekret, označovaný jako **mlezivo** 22, vodnatý a nažloutlý, pak se mění v typické bílé **mléko** 23.

	m.	f.	n.
1. deklinace			
2. deklinace			
3. deklinace gen. pl. -um			
3. deklinace gen. pl. -ium			
4. deklinace			
5. deklinace			

3.1 VYBRANÁ SUBSTANTIVA PŘEVEĎTE DO NOM. PL. A VYZNAČTE ZÁKLAD SLOVA:

těhotenství _____	strana _____	vrchol _____
porod _____	rýha _____	vývod _____
orgán _____	výběžek _____	hrbolek _____
povázka _____	bradavka _____	den _____

4. VYTVOŘTE VHODNÁ SPOJENÍ SUBSTANTIV S ADJEKTIVY:

graviditas	transversus, a, um	_____
ductus	muscularis, e	_____
fascia	mammarius, a, um	_____
corpus	secundus, a, um	_____
dies	genitalis, e	_____
regio	abdominalis, e	_____
situs	perinealis, e	_____
partus	lymphaticus, a, um	_____
organum	simplex, simplicis	_____

5. DOPLŇTE TABULKU TAK, ABY V KAŽDÉM ŘÁDKU BYL SKLOŇOVÁN STEJNÝ VÝRAZ; V KAŽDÉM SLOUPCI BUDE VŽDY JEDEN PÁD:

facies auricularis			
		ductus deferentes	
	glandulae vestibularis		
			corporum cavernosorum
fetus femininus			
		arteriae axillares	
			ramorum mammariorum
	cornus sacralis		

6. SPOJTE VŽDY JEDNO SUBSTANTIVUM Z RÁMEČKU UPROSTŘED S DVOJICÍ ADJEKTIV A VYTVOŘTE KOREKTNÍ ANATOMICKÉ TERMÍNY:

fluctuans, antis verus, a, um	axillaris, e lateralis, e	iliacus, a, um pectoralis, e
auricularis, e pelvicus, a, um	GLANDULA PROCESSUS FASCIA SULCUS DUCTUS FACIES COSTA SINUS	lactifer, a, um renalis, e
intermammaris, a, um pulmonalis, e	areolaris, e mammaris, a, um	deferens, entis lactifer, a, um

glandula	_____	_____
sulcus	_____	_____
ductus	_____	_____
sinus	_____	_____
fascia	_____	_____
facies	_____	_____
costa	_____	_____
processus	_____	_____

6.1. TERMÍNY VYTVOŘENÉ VE CVIČENÍ 6 PŘIŘAĎTE DEFINICÍM:

- _____ jsou vřetenovitá rozšíření koncových částí *ductus lactiferi* před jejich vyústěním na vrcholu prsní bradavky.
- _____ je deset až patnáct apokrinálních žláz na dvorci prsní bradavky.
- _____ je povrchová povázka na velkém prsním svalu.
- _____ je výběžek mléčné žlázy, který směřuje do podpaží.
- _____ jsou poslední dvě žebra bez přímého spojení s hrudním obloukem.

_____ je přední plocha *ossis sacri* přivrácená do pánve.

_____ jsou vývody z lalůčků mléčné žlázy.

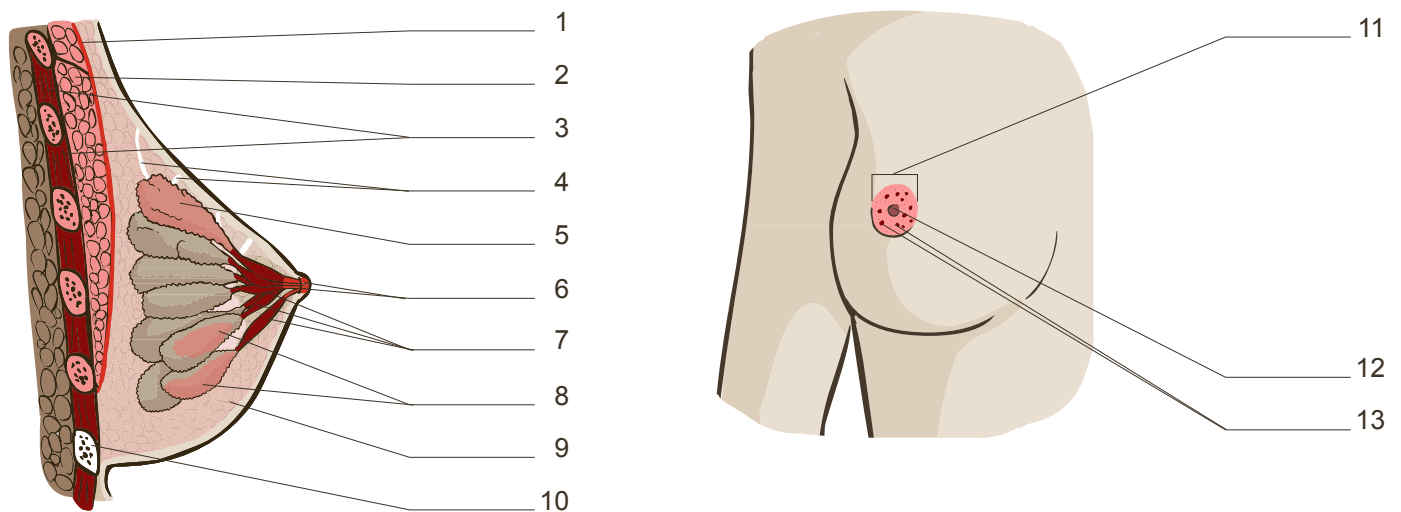
6.2. SPOJENÍ S TUČNĚ VYZNAČENÝMI ADJEKTIVY ZE CVIČENÍ 6 PŘEVEĎTE DO NOM. PL.:

1 _____ 4 _____ 7 _____

2 _____ 5 _____ 8 _____

3 _____ 6 _____

6.3. KTERÉ Z TERMÍNŮ VYTVOŘENÝCH VE CVIČENÍ 6 ODPOVÍDAJÍ STRUKTURÁM NA OBRÁZCÍCH?



7. UTVOŘTE KOREKTNÍ TERMÍNY (POŘADÍ SLOV NEMĚŇTE); PŘIŘAĎTE JE K STRUKTURÁM NA OBRÁZCÍCH VE CVIČENÍ 6.3. A PŘELOŽTE JE:

lobulus (pl.) glandula mammarius, a, um _____

corpus adiposus, a, um mamma _____

papilla mammarius, a, um _____

musculus (pl.) intercostalis, e _____

lobus glandula mammarius, a, um _____

musculus pectoralis, e major, majus

areola mamma

ligamentum (pl.) suspensorius, a, um mamma

costa verus, a, um septimus, a, um

8. VĚDELI JSTE, ŽE...

... **první těhotenství** je velkou neznámou, při druhém, či třetím těhotenství bývají maminky i vyvíjející se dítě klidnější?

... **první porod** bývá delší a bolestivější; při **druhém** (a každém dalším) porodu se porodní doby zkracují?

... laktace začíná vylučováním kolostra, mléko se objeví až **třetí** nebo **čtvrtý den** po porodu

... první až **sedmé žebro** je spojeno svými chrupavčitými úseky přímo s hrudní kostí?

... **osmé až dvanácté žebro** už přímé spojení s hrudní kostí nemá?

... žeberní oblouk tvoří chrupavčité úseky sedmého až **desátého žebra**?

... plně vyvinutý ženský prs je uložený na přední stěně hrudníku laterálně od sternu ve výši třetího až **šestého žebra**?

... pro sensitivní inervaci prsu je nejdůležitější **třetí** až **pátý mezižebří nerv**, ale **čtvrtý mezižebří nerv** v inervaci jasně dominuje?

... bradavka mužského prsu má stálou polohu ve **čtvrtém mezižebří**?

8.1. ZVÝRAZNĚNÁ SPOJENÍ ZE CVIČENÍ 8 PŘELOŽTE DO LATINY; VÝRAZY UVEĎTE V NOM. SG:

_____	_____	_____
_____	_____	_____
_____	_____	_____
_____	_____	_____
_____	_____	_____

9. K DEMINUTIVŮM UVEĎTE ZÁKLADOVÁ SLOVA, OD KTERÝCH JSOU ODVOZENY; SPRÁVNOST SI OVĚŘTE V CENTRÁLNÍM SLOVNÍKU:

arteriola_____	ductulus_____	ossiculum_____
valvula_____	corpusculum_____	pediculus_____
cerebellum_____	capitulum_____	canaliculus_____
geniculum_____	venula_____	radicula_____

10. OD ZÁKLADOVÝCH SLOV ODVOĎTE DEMINUTIVA A PŘIŘAĎTE JE V KOREKTNÍM TVARU DO DEFINIC:

FRENUM		GLANS	
ANUS		TUBER	
AREA		SEPTUM	
LOBUS			

1. Malé pigmentované pole kolem bradavky je _____ *mammae*.
2. Lalok mléčné žlázy vytváří drobné _____ *glandulae mammae* oddělené navzájem vazivem.
3. Nevelký výstupek vzadu mezi krčkem a tělem žebra se označuje jako _____ *costae*.
4. Vazivový prsteneček kolem pupku se nazývá _____ *umbilicalis*.
5. _____ *testis* jsou malé vazivové přepážky, které oddělují lalůčky varlete.
6. Rozvětvené tubulosní žlázy děložní sliznice jsou _____ *uterinae*.
7. Kožní řasa spojující stydké pysky se označuje i jako uzdička neboli _____ *labiorum pudendi*.

11. ODHADNĚTE VÝZNAM ADJEKTIV V NABÍDCE A PŘIŘAĎTE JE K VYOBRAZENÝM TVARŮM;
SPRÁVNOST SI OVĚŘTE V CENTRÁLNÍM SLOVNÍKU:

SPHAEROIDEUS, A, UM




DELTOIDEUS, A, UM

ELLIPSOIDEUS, A, UM

OVOIDEUS, A, UM

SESAMOIDEUS, A, UM

CONOIDEUS, A, UM



11.1. ADJEKTIVA ZE CVIČENÍ 11 VHODNĚ PŘIŘAĎTE K SUBSTANTIVŮM; VZNIKLÁ SPOJENÍ PŘELOŽTE:

musculus _____ tuberculum _____ articulatio _____

articulatio _____ ossa _____ mamma _____

12. NAJDĚTE A OPRAVTE CHYBY:

ducti lactiferi glandulae mammariae _____

ligamenta pubica superia _____

pars clavicularis musculi pectoralis major _____

cornu uteri _____

ramus mammarii laterales _____

arteriae intercostales posterior _____

situs et positio fetus _____

pars superficiales musculi sphincteris ani externi _____

lac humana et colostrum humanum _____

13. VYŠKRTNĚTE V KAŽDÉM ŘÁDKU DVA TERMÍNY, KTERÉ MEZI OSTATNÍ NEPATŘÍ; POUŽIJTE NÁPOVĚDU V ZÁVORCE:

mamma	ilia	systema	fasciae	faciei	mammaria	ovaria	iliaca	(slovní druh)
pubes	superficies	diastoles	pes	dentes	raphes	dies	marginēs	(pád)
facierum	ligamentum	cornuum	sulcorum	mammaram	cavernosum			(číslo)
sphincter	ureter	diameter	processus	trochanter	sulcus	gaster		(rod)
corpus	cornus	processus	fundus	ductus	apparatus	meatus		(deklinace)

SLOVNÍ ZÁSoba

acūsticus, a, um	sluchový	lactifer, a, um	mlékovodný, mléčný
adeps, adipis, m.	tuk	lymphaticus, a, um	mízní
adipōsus, a, um	tukový	mammārius, a, um	prsní
aditus, ūs, m.	vchod, vstup	mandibulāris, e	dolnočelistní
apparātus, ūs, m.	soustava, ústrojí	manus, ūs, f.	ruka
arcus, ūs, m.	oblouk	maxillāris, e	hornočelistní
articulāris, e	kloubní	meātus, ūs, m.	chodba, průchod
audītus, ūs, m.	sluch	meātus acūsticus	<i>zvukovod</i>
auriculāris, e	ušní, boltcový	olfactōrius, a, um	čichový
axillāris, e	podpažní	olfactus, ūs, m.	čich
brachiālis, e	pažní	orbita, ae, f.	očnice
carōticus, a, um	krkavicový (vztahující se ke krkavici)	orbitālis, e	očnicový
colostrum, ī, n.	mlezivo, kolostrum	ossiculum, ī, n.	kůstka
cornū, ūs, n.	roh	palmāris, e	dlaňový
cutis, is, f.	kůže	papilla, ae, f.	bradavka
dēferēns, entis	odvádějící	partus, ūs, m.	porod
dentālis, e	zubní	pleurālis, e	pohrudniční
diaphragmaticus, a, um	brániční (vztahující se k bránici)	plexus, ūs, m.	pleteň
diēs, ēī, m.	den	positiō, ōnis, f.	1. postavení (plodu); 2. pozice
ductus, ūs, m.	kanál, vývod	praesentātiō, ōnis, f.	1. naléhání (plodu); 2. prezentace
ductus dēferēns	<i>chánovod</i>	prōcessus, ūs, m.	výběžek
ductus lymphaticus	<i>mízovod</i>	recessus, ūs, m.	záhyb
faciālis, e	obličejový	sensus, ūs, m.	smysl
faciēs, ēī, f.	1. plocha; 2. obličej	sīgmoīdeus, a, um	esovitý
fētus, ūs, m.	plod	sinus, ūs, m.	splav, dutina, záliv, záhyb
frēnum, ī, n.	uzda	situs, ūs, m.	1. poloha (plodu); 2. uložení
genū, ūs, n.	koleno	spatium, īī, n.	prostor, místo
gravitās, ātis, f.	těhotenství, gravidita	spatium intercostāle	<i>mezižebří</i>
gustus, ūs, m.	chuť	styloīdeus, a, um	bodcovitý
habitus, ūs, m.	1. držení (plodu); 2. vzhled	sublinguālis, e	podjazykový
hiātus, ūs, m.	(zející) otvor	superficiēs, ēī, f.	povrch
homō, minis, m.	člověk	tāctus, ūs, m.	hmat
hyoīdeum, ī, n. (os)	jazyk (kost)	tractus, ūs, m.	dráha, trakt
intermammārius, a, um	mezipsrní	vīsus, ūs, m.	zrak
lāc, lactis, n.	mléko	zygomaticus, a, um	lícní

LEKCE 7

GRAMATICKÉ PENZUM

akuzativ singuláru a plurálu všech latinských deklinací (substantiva + adjektiva)
§ 1.1–1.5, 2.1–2.2, 3.1–3.2

latinské předložky s akuzativem § 5.1, 5.3

specifika klinické terminologie § 9.1–9.5, 9.8–9.9

CÍLE LEKCE

porozumět významu nejběžnějších klinických termínů

orientovat se v syntaktické struktuře klinických termínů

ovládat specifika klinických termínů

CVIČENÍ

1. PŘELOŽTE DO ČEŠTINY:

signa morbi _____ haematoma capitis _____

calculi fellei _____ status post febrim lacteam _____

ulcera cruris I. utr. _____ laesio fetus ante partum _____

symptomata morbi latentis _____ sepsis puerperalis _____

tussis chronica _____ haemorrhagia cerebri _____

dolores abdominis acuti _____ cystis renis I. dx. multiplex _____

asthma bronchiale gradus II. _____

caries dentis ad pulpam penetrans _____

cancer duodeni et metastases ad hepar _____

operatio propter corpus alienum intestini crassi _____

vulnus lacerum et contusum regionis coxae I. dx. _____

oedema manus et antebrachii I. dx. post vulnus morsum _____

amputatio phalangis distalis digiti III. et IV. manus I. sin. _____

carcinoma recti in vaginam et colon sigmoideum increscens _____

st. p. luxationem colli femoris lateris dextri _____
gangraena digiti II. pedis I. sin. post trauma grave _____
operatio vesicae urinariae propter tumorem benignum _____
ulcus duodeni ad pancreas penetrans _____
fractura baseos phalangis proximalis digiti V. manus sinistrae aperta _____
mors subita infantum (SIDS syndroma) _____

2. PŘELOŽTE DO LATINY:

vykloubení levého kolena _____	gangréna (zubní) dřene _____
ledvinový kámen _____	zhoubné nádory _____
akutní kašel _____	rakovina děložního krčku _____
křečovitě astma _____	těžký úraz hlavy _____
hluboký (zubní) kaz _____	příznaky otoku hrtanu _____
komplikace kvůli tuberkulóze _____	mnohočetné oděrky rukou _____
_____	chronická bolest zad _____

císařský řez podle Gepperta _____
prasknutí vzestupného tračníku kvůli vředu _____
stav po krvácení do břišní dutiny _____
úrazové poškození nervů zápěstí a ruky _____
bodná rána pronikající do horního pravého laloku plic _____
stav po amputaci pravé dolní končetiny kvůli otravě krve _____
operace kvůli cystě pravého vaječníku _____
mnohočetné nádory levé plíce _____
chemoterapie kvůli rakovině levého prsu _____
chronický vřed horního rtu úst _____
sešití žaludku kvůli prasklému žaludečnímu vředu _____

3. PODLE VZORU VYBERTE DEKLINACI A SPRÁVNOU KONCOVKU SUBSTANTIVA V AKUZATIVU SINGULÁRU; U NĚKTERÝCH SUBSTANTIV LZE VYZNAČIT DVĚ MOŽNOSTI:

COLLUM	1.	2.	3.	4.	5.	-am	-um	-em	-im	1.=4.
MANUS	1.	2.	3.	4.	5.	-am	-um	-em	-im	1.=4.
CORPUS	1.	2.	3.	4.	5.	-am	-um	-em	-im	1.=4.
PES	1.	2.	3.	4.	5.	-am	-um	-em	-im	1.=4.
BRACHIUM	1.	2.	3.	4.	5.	-am	-um	-em	-im	1.=4.
THORAX	1.	2.	3.	4.	5.	-am	-um	-em	-im	1.=4.
RESIDIUM	1.	2.	3.	4.	5.	-am	-um	-em	-im	1.=4.
RETENTIO	1.	2.	3.	4.	5.	-am	-um	-em	-im	1.=4.
INSUFFICIENTIA	1.	2.	3.	4.	5.	-am	-um	-em	-im	1.=4.
DIABETES	1.	2.	3.	4.	5.	-am	-um	-em	-im	1.=4.
TUBERCULOSIS	1.	2.	3.	4.	5.	-am	-um	-em	-im	1.=4.
ASTHMA	1.	2.	3.	4.	5.	-am	-um	-em	-im	1.=4.

3.1. SUBSTANTIVA OZNAČUJÍCÍ ČÁSTI TĚLA POUŽIJTE V DIAGNÓZE Č. 1; KDE JE TO LOGICKY MOŽNÉ, PŘEVEĎTE SUBSTANTIVUM TAKÉ DO AKUZATIVU PLURÁLU:

funiculus umbilicalis *circum* _____ fetus

3.2. SUBSTANTIVA OZNAČUJÍCÍ KLINICKÉ STAVY POUŽIJTE V DIAGNÓZE Č. 2; KDE JE TO LOGICKY MOŽNÉ, PŘEVEĎTE SUBSTANTIVUM TAKÉ DO AKUZATIVU PLURÁLU:

complicationes *propter* _____ placentae

3.3. SUBSTANTIVA OZNAČUJÍCÍ NEMOCI POUŽIJTE V DIAGNÓZE Č. 3:

complicationes *propter* _____ matris

4. ROZHODNĚTE, KTERÉ TERMÍNY LZE LOGICKY SPOJIT:

	abortus	graviditas	partus
extrauterinus, a, um	X		
inductus, a, um	✓		
imminens, entis			
maturus, a, um			
postterminalis, e			
retentus, a, um			
spontaneus, a, um			
tubarius, a, um			

4.1. TERMÍNY ZE CVIČENÍ 4 SPOJTE S VAZBOU STATUS POST A PŘELOŽTE JE:

1. status post _____ 4. status post _____

2. status post _____ 5. status post _____

3. status post _____ 6. status post _____

7. status post _____ 9. status post _____

 8. status post _____ 10. status post _____

5. ZE CVIČENÍ 4 VYBERTE SPOJENÍ, KTERÁ SE HODÍ K NÁSLEDUJÍCÍM DEFINICÍM:

_____ je potrat, který nebyl vyvolán ani těhotnou ani jinou osobou. Jeho příčiny obvykle zůstávají nepoznány.

_____ označuje odumření plodového vejce, které nebylo vypuzeno. Běžně se po něj používá i anglického termínu *missed abortion*.

Těhotenství, při kterém oplozené vajíčko niduje mimo děložní dutinu je _____.

_____ je její specifickou formou a určuje místo uhnízdění blastocysty ve vejcovodu.

_____ je latinské označení pro patologicky prodloužené těhotenství.

_____ je porod vyvolán uměle pomocí preparátů způsobujících pravidelné kontrakce myometria.

6. DOPLŇTE TABULKU (V KAŽDÉM ŘÁDKU SKLOŇUJTE STEJNÝ VÝRAZ, V KAŽDÉM SLOUPCI JEDEN PÁD):

				dolorum acutorum	
	fetus maturi				
		placentam retentam			
complicatio puerperalis					
					morbos multiplices
			abortus imminentes		

7. OZNAČTE ČÍSLY ČÁSTI TEXTU TAK, ABY ODPOVÍDALY PRŮBĚHU PRVNÍ AŽ TŘETÍ PORODNÍ DOBY IDEÁLNÍHO PORODU:

_____ Děloha se přizpůsobuje sníženému obsahu. Mezi placentou a děložní stěnou nastává tkáňový posuv a placenta se odloučí.

_____ Po zániku branky hlavička vstupuje do roviny pánevního vchodu a dochází k její flexi. Postupuje přes rovinu pánevní šíře do roviny pánevní úžiny a naráží na pánevní dno a jeho odpor. Mezi úžinou a východem pánevním hlavička vnitřně rotuje.

_____ Při normální rotaci se hlavička otáčí za sponu a následně se posune pod stydký oblouk. Pak se kolem dolního okraje stydké spony otáčí. Při abnormální rotaci směřuje hlavička ke kostrči.

_____ Po prořezání hlavičky se porodí raménka, po nich celé tělo. Po dotepání se pupečník zaškrtní a přestřihne.

_____ Je to doba od začátku děložních stahů po úplné otevření děložního hrdla. Během ní se děložní hrdlo rozevívá směrem od vnitřního ústí dělohy k ústí vnějšímu, a do pochvy je vytlačována hlenová zátka. Když dilatace pokročí na zevní ústí děložního hrdla, začíná rozevírání branky. Dítě tlačí na nervová zakončení konečníku a močového měchýře, což působí značné bolesti.

7.1. PŘELOŽTE VYBRANÁ PŘEDLOŽKOVÁ SPOJENÍ:

mezi placentou a děložní stěnou _____	po porodu _____
_____	pod stydký oblouk _____
do pochvy _____	za sponu _____
přes rovinu pánevní šíře _____	na pánevní dno _____
_____	kolem dolního okraje stydké spony _____
k vnějšímu děložnímu ústí _____	_____
_____	ke kostrči _____
do roviny pánevního vchodu _____	mezi rovinou pánevní úžiny a rovinou pánevního východu _____
_____	_____

8. VYBERTE, KTERÁ Z UVEDENÝCH PŘEDLOŽEK SE NEJLÉPE HODÍ K PŘÍSLUŠNÉ KLINICKÉ DIAGNÓZE:

funiculus umbilicalis _____ abdomen fetus

PER TRANS CIRCUM SUPRA

residua _____ partum maturum spontaneum

INFRA INTRA PROPTER POST

graviditas extrauterina _____ eliminationem

EXTRA AD POST INTER

abortus _____ defectum congenitum fetus

PROPTER IN SUB SECUNDUM

prolapsus pedum fetus _____ vaginam

PER CIRCUM AD EXTRA

febris matris _____ partum

INTRA ANTE POST CONTRA

9. SEŘAĎTE NÁSLEDUJÍCÍ TERMÍNY NA ČASOVÉ OSE TAK, JAK NEJČASTĚJI PROBÍHAJÍ VZHLEDEM K TÝDNU TĚHOTENSTVÍ:

PUERPERIUM

PARTUS SEROTINUS

PARTUS PRAEMATURUS

ABORTUS

PARTUS MATURUS

1. do konce 28.
týdne těhotenství

2. do konce 38.
týdne těhotenství

3. do konce 42.
týdne těhotenství

4. po 42. týdnu
těhotenství

5. 6–8 týdnů
po porodu

9.1. VYTVOŘTE A PŘELOŽTE SPOJENÍ; OZNAČTE JE ČÍSLY 1-5 PODLE TOHO, KE KTERÉMU OBDOBÍ/ OBDOBÍM TĚHOTENSTVÍ SE VZTAHUJÍ:

partus inductus, a, um propter ruptura vagina

(2, 3, 4) partus inductus propter rupturam vaginae

complicatio (pl.) post abortus retentus, a, um

psychosis puerperalis, e mater

sectio caesareus, a, um propter partus non progrediens, entis

mors subitus, a, um infans propter apnoe

partus inductus, a, um propter graviditas postterminalis, e

retentio placenta post abortus spontaneus, a, um

sepsis puerperalis, e acutus, a, um

diabetes mellitus, a, um gestatio ad insulinotherapia

10. ODHADNĚTE VÝZNAM ZKRATEK V DIAGNÓZÁCH A PŘELOŽTE JE; ZKRATKY A ŘADOVÉ ČÍSLOVKY ROZEPIŠTE SLOVY:

rpt. parietis vag. I. sin.

sutura rupturae perinei gr. III.

TU benign. ovarii I. dx.

graviditas tubaria extrauterina I. dx.

CA vulvae ad elim.

haematoma vaginae post partum spont.

st. p. operationem mammae I. sin. 2003

rpt. perinei gr. I. post partum inductum

st. p. sect. caesaream ante annum factam

11. NAJDĚTE A OPRAVTE CHYBY V KONCOVKÁCH A PRAVOPISE LÉKAŘSKÝCH ZÁZNAMŮ:

Defectus congenitus multiplex gravus fetus. Revisio cavitatis uteri post abortus inductus.

Ruptura parietis posterior uteri. St. p. sectione cesarea acuta. Sutura rupturae uteri.

Retentia placentae post partus spont. (20. 3. 2011, 11:45). St. post partus spontaneum.

Ruptura perinei gradus tetius post partum spontaneum. St. p. partum spontaneus. Sutura rupturae perinei gr. III.

Prolapsus pedorum in vaginam. Defectus congenitum fetus. Sectio cesarea acuta.

12. SLOVA Z NABÍDKY DOPLŇTE DO DIAGNÓZ (JEJICH TVAR NEMĚŇTE):

funiculus umbilicalis circum collum _____

ruptura parietis _____ vaginae _____ partum

graviditas _____ ovarica l. sin.

sectio _____ propter _____ postterminalem

prolapsus vaginae et _____

revisio cavitatis uteri _____ residua _____ abortum

insufficiencia _____ chronica progrediens

POSTERIORIS INTRA
UTERI CAESAREA
EXTRAUTERINA POST
PLACENTAE PROPTER
FETUS GRAVIDITATEM

SLOVNÍ ZÁSoba

abortus, ūs, m.	potrat	incrēscēns, entis	vrůstající
acūtus, a, um	náhlý, prudký, akutní	inductus, a, um	umělý, navozený, indukovaný
ad (+ akuz.)	k, do, při	infāns, ntis m./f.	nemluvně, dítě
aliēnus, a, um	cizí	infrā (+ akuz.)	pod
amputātiō, ōnis, f.	amputace	īnsufficientia, ae, f.	nedostatečnost, selhání
annus, ī, m.	rok		činnosti
ante (+ akuz.)	před	īnsulinothērapia, ae, f.	léčba inzulinem
apertus, a, um	otevřený	inter (+ akuz.)	mezi
apnoē, ēs, f.	zástava dechu, apnoe	intrā (+ akuz.)	v, uvnitř, za, během
āsthma, matis, n.	astma (záchvatová dušnost)	lacer, era, erum	tržný
benignus, a, um	nezhoubný	laesiō, ōnis, f.	poškození
bronchiālis, e	průduškový	latēns, entis	skrytý, latentní
caesareus, a, um	císařský	lūxātiō, ōnis, f.	vykloubení
calculus, ī, m.	kámen, kamínek	malignus, a, um	zhoubný
cancer, crī, m.	rakovina	māter, tris, f.	1. matka; 2. mozkový obal
carcinōma, matis, n.	rakovina; zhoubný nádor	mātūrus, a, um	1. zralý, donošený (plod); 2. včasný, v termínu (porod)
cariēs, ēī, f.	kaz (zubní)	metastasis, is, f.	druhotné ložisko rakoviny, metastáza
circum (+ akuz.)	okolo, kolem	morbus, ī, m.	nemoc, choroba
complicātiō, ōnis, f.	komplikace	mors, mortis, f.	smrt (stanovená patologem)
congenitus, a, um	vrozený	morsus, a, um	způsobený kousnutím
contrā (+ akuz.)	proti	multiplex, icis	mnohočetný
contūsus, a, um	zhmožděný	nōn	ne (zápor)
cystis, is, f.	1. měchýř; 2. cysta	oedēma, matis, n.	otok
dēfectus, ūs, m.	poškození, vada, defekt	operātiō, ōnis, f.	operace
dolor, ōris, m.	bolest	penetrāns, antis	pronikající
duodēnum, ī, n.	dvanáctník	per (+ akuz.)	skrz, přes, pomocí
ēlīmīnātiō, ōnis, f.	odstranění, eliminace	perforātus, a, um	1. proděravělý; 2. prasklý
extrā (+ akuz.)	mimo, vně	placenta, ae, f.	plodové lůžko, placenta
extrāuterīnus, a, um	mimoděložní	post (+ akuz.)	po, za
factus, a, um	provedený, vykonaný	postterminālis, e	prodloužený, potermínový
febris, is, f.	horečka (nad 38°C)	graviditās postterminālis	přenášení (plodu)
gangraena, ae, f.	sněť, gangréna	praemātūrus, a, um	předčasný
gestātiō, ōnis, f.	těhotenství	prōgrediēns, entis	pokračující, postupující
gradus, ūs, m.	stupeň	prōlāpsus, ūs, m.	výhřez, vyhřeznutí
haematōma, matis, n.	krvní výron, hematoma	propter (+ akuz.)	pro, kvůli
haemorrhagia, ae, f.	krvácení	psýchōsis, is, f.	duševní onemocnění, psychóza
chēmōthērapia, ae, f.	chemoterapie	puerperālis, e	šestinedělní, puerperální
chronicus, a, um	vleklý, chronický	puerperium, īī, n.	šestinedělí
imminēns, entis	hrozící	pūnctus, a, um	bodný
in (+ akuz./+ abl.)	1. do (kam?); 2. v, na (kde?), při (kdy?)		

residuum, ī, n.	zbytek, residuum	suprā (+ akuz.)	nad
retentiō, ōnis, f.	zadržení, retence	sūtūra, ae, f.	1. šev 2. sešití, steh
retentus, a, um	zadržovaný, nevypuzený	symptōma, matis, n.	příznak, projev (nemoci)
revīsiō, ōnis, f.	přešetření, revize	syndrōma, matis, n.	syndrom (kombinace příznaků typická pro určité onemocnění)
ruptūra, ae, f.	trhlina, prasknutí	trāns (+ akuz.)	přes
sectiō, ōnis, f.	1. řez, sekce; 2. pitva	trauma, matis, n.	poranění, úraz
sectiō caesarea	císařský řez	traumaticus, a, um	úrazový
secundum (+ akuz.)	podle	tūberculōsis, is, f.	tuberkulóza, souchotiny
sēpsis, is, f.	otrava krve, sepse	tumor, ōris, m.	nádor
sērōtinus, a, um	opožděný	tussis, is, f.	kašel
signum, ī, n.	příznak (nemoci), známka	ulcus, ulceris, n.	vřed
spasticus, a, um	křečovitý	uterque, utraque, utrumque	jeden i druhý, oba
spontāneus, a, um	samovolný, spontánní	lateris utriusque	na obou stranách
status, ūs, m.	stav	vulnus, vulneris, n.	rána
sub (+ akuz./+ abl.)	pod (kam?/kde?)		
subitus, a, um	náhlý, nečekaný		

LEKCE 8

GRAMATICKÉ PENZUM

ablativ singuláru a plurálu všech latinských deklinací (substantiva + adjektiva)
§ 1.1–1.5, 2.1–2.2, 3.1–3.2

latinské předložky s ablativem § 5.2–5.3

slovtvorba: latinské předpony § 10.1

CÍLE LEKCE

porozumět významu nejběžnějších klinických termínů

znát nejčastější kolokace v klinické terminologii

orientovat se v syntaktické struktuře klinických termínů

CVIČENÍ

1. PŘELOŽTE DO ČEŠTINY:

vitium cordis congenitum _____ incontinentia urinae _____

vomitus post narcosim _____ ablatio unguis digiti II. pedis _____

hernia libera parva in cicatrice _____ mors e perforatione aortae _____

ictus cerebri anno 2003 _____ pus in vulnere lacero _____

distensio musculorum colli _____ varices cruris bilaterales _____

collapsus circulationis sanguinis majoris _____

exitus letalis post infarctum myocardii _____

congelationes extremitatis inf. I. utr. gr. I. _____

abscessus in vulnere operativo _____

distorsio columnae vertebralis in regione cervicali _____

excisio cystis benignae ligamenti lati uteri _____

transfusio sanguinis intra operationem _____

retentio urinae propter stricturam urethrae _____

contusio parietis abdominalis sine defectu cutis _____

fractura partis distalis radii sin. loco typico _____
deformitas articulationis coxae cum luxatione _____
extractio dentis praemolaris propter cariem _____
commotio cerebri vs., contusiones faciei multipl. _____
decubitus regionis gluteae profundi _____
morbus incipiens vesicae biliaris _____
st. p. suturam tendinis Achillis l. dx. propter rupturam _____
fractura phalangis proximalis digiti IV. manus sin. sine dislocatione _____
amputatio membri inf. l. dx. propter sepsim cum narcosi _____
combustio thoracis et abdominis gr. II., shock e combustione _____
resectio lobi inferioris pulmonis sinistri propter tuberculosim _____
excoriationes multiplices cruris et pedis l. utr. _____
st. p. transplantationem hepatis propter carcinoma _____
vulnera contusa, lacera, puncta, morsa, secta, scissa _____
iniectiones subcutaneae, intramusculares, intravenosae _____
compressio cerebri traumatica cum dilaceratione durae matris encephali et perforatione arteriae cerebri mediae _____

2. PŘELOŽTE DO LATINY:

odnětí prsu kvůli rakovině _____	stlačení 11. hrudního obratle _____
příznaky hrozícího potratu _____	pupeční kýla _____
selhání srdce _____	absces v jizvě _____
poškození povrchu kůže _____	zvracení po operaci _____
zhmoždění levého kolena _____	vytržení zubu s bolestí _____
rozšíření krčku dělohy _____	vrozené znetvoření hrudníku _____
pouřazové zúžení močové trubice _____	
podvrtnutí nohy pod hlezem _____	
cizí předmět v tenkém střevě _____	
omrzliny prstů na pravé i levé noze _____	
mozková mrtvice v anamnéze _____	

soudní pitva po úmrtí na selhání plic _____

stav po transplantaci pravé ledviny _____

neoperovatelný nádor tlustého střeva _____

proleženina křížové krajiny druhého stupně _____

zlomenina pravé klíční kosti bez posunu _____

natažení středního pobočného vazů levého kolena _____

krevní výron po podkožní injekci _____

vykloubení levého loketního kloubu s odlomením loketního výběžku _____

(částečné) odstranění žaludku kvůli zhoubnému nádoru _____

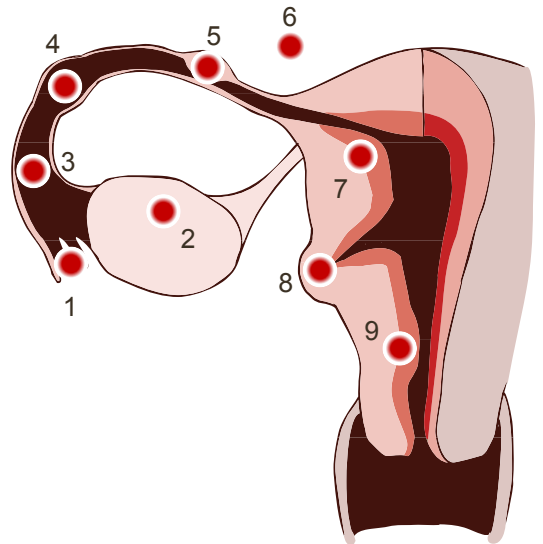
otok plic při selhání levé srdeční komory _____

3. U NÁSLEDUJÍCÍCH SUBSTANTIV VYBERTE DEKLINACI A SPRÁVNOU KONCOVKU ABLATIVU SINGULÁRU, POSTUPOJTE PODLE VZORU:

DIVERTICULUM	1.	2.	3.	4.	5.	-a	-e	-i	-u	-o
FIMBRIA	1.	2.	3.	4.	5.	-a	-e	-i	-u	-o
INFUNDIBULUM	1.	2.	3.	4.	5.	-a	-e	-i	-u	-o
CAVITAS	1.	2.	3.	4.	5.	-a	-e	-i	-u	-o
OVARIUM	1.	2.	3.	4.	5.	-a	-e	-i	-u	-o
ISTHMUS	1.	2.	3.	4.	5.	-a	-e	-i	-u	-o
AMPULLA	1.	2.	3.	4.	5.	-a	-e	-i	-u	-o
PARIES	1.	2.	3.	4.	5.	-a	-e	-i	-u	-o
CORNU	1.	2.	3.	4.	5.	-a	-e	-i	-u	-o
CANALIS	1.	2.	3.	4.	5.	-a	-e	-i	-u	-o
DIES	1.	2.	3.	4.	5.	-a	-e	-i	-u	-o
HEBDOMAS	1.	2.	3.	4.	5.	-a	-e	-i	-u	-o
MENSIS	1.	2.	3.	4.	5.	-a	-e	-i	-u	-o
ANNUS	1.	2.	3.	4.	5.	-a	-e	-i	-u	-o
PERIODUS	1.	2.	3.	4.	5.	-a	-e	-i	-u	-o

3.1. SUBSTANTIVA OZNAČUJÍCÍ ČÁSTI VNITŘNÍCH POHLAVNÍCH ORGÁNŮ DOPLŇTE DO TEXTU A PŘELOŽTE I VZTAHUJÍCÍ SE ADJEKTIVUM NEBO SUBSTANTIVUM (JSOU ZVÝRAZNĚNY KURZÍVOU). DOPIŠTE PŘÍSLUŠNÉ ČÍSLO ZE SCHEMATICKEHO OBRÁZKU:

Termín *graviditas extrauterina tubaria* označuje těhotenství, při kterém oplozené vajíčko niduje ve vejcovodu obecně (*in _____*, č.) nebo v některé z jeho částí, např. v nálevce (*in _____*, č.), v úžině (*in _____*, č.) nebo v baňce (*in _____*, č.). Termín *graviditas extrauterina ovarica* označuje těhotenství, při kterém oplozené vajíčko niduje ve vaječniku (*in _____*, č.) nebo v *ovariální* fimbrii (*in _____*, č.). Termín *graviditas extrauterina abdominalis* označuje těhotenství, při kterém oplozené vajíčko niduje v *břišní* dutině (*in _____*, č.). O mimoděložním těhotenství mluvíme i tehdy, když oplozené vajíčko niduje ve výchlipce stěny dělohy (*in _____*, č.), v děložním rohu (*in _____*, č.) nebo v *cervikálním* kanálu (*in _____*, č.).



4. SPOJTE SUBSTANTIVA S NAZNAČENÝMI ŘADOVÝMI ČÍSLOVKAMI:

dies (1, 5, 11) _____

hebdomas (2, 6, 10) _____

mensis (3, 7, 9) _____

annus (4, 8, 12) _____

periodus (1, 2, 3) _____

4.1. SPOJENÍ PŘELOŽTE A ČASOVÉ ÚDAJE VYJÁDŘETE ABLATIVEM:

úmrtí matky třetí den po porodu

mors matris die tertio (= abl.) post partum

nevypuzený potrat v jedenáctém týdnu těhotenství

hrozící potrat v čtvrtém měsíci těhotenství kvůli těžkému úrazu

stav po císařském řezu podle Gepperta vykonaném v roce 2012

počínající hypoxie plodu v druhé době porodní

legální přerušeni těhotenství v osmém týdnu těhotenství

5. VYBERTE TU ZE DVOU PŘEDLOŽEK, KTERÁ SE VÝZNAMEM HODÍ K PŘÍSLUŠNÉ KLINICKÉ DIAGNÓZE:

sub	partus praematurus_____anamnesi	in
ex	therapia_____effectu	sine
sine	abortus retentus_____revisione	ab
in	partus spontaneus_____cursu	sub
ex	complicationes_____defectu congenito fetus	pro

6. DOPLŇTE OBĚ TABULKY PODLE VZORU:

	IN + AKUZATIV		IN + ABLATIV	
	singulár	plurál	singulár	plurál
vena	in venam do žíly	in venas do žil	in vena v žíle	in venis v žilách
fetus				
ovarium				

	IN + AKUZATIV		IN + ABLATIV	
	singulár	plurál	singulár	plurál
musculus				
ren				
facies				

	SUB + AKUZATIV		SUB + ABLATIV	
	singulár	plurál	singulár	plurál
mamma masculina	sub mammam masculinam pod ženský prs	sub mammas masculinas pod ženská prsa	sub mamma masculina pod ženským prsem	sub mammis masculinis pod ženskými prsy
ductus lactifer				
tuba uterina				
corpus cavernosum				
pars anterior				
fornix vaginae				

facies
articularis

--	--	--	--

cornu uteri

--	--	--	--

7. ROZDĚLTE TERMÍNY V RÁMEČKU DO TŘECH KATEGORIÍ PODLE JEJICH ZAKONČENÍ V ABLATIVU PLURÁLU A V ABLATIVNÍM TVARU JE ZAPIŠTE DO PŘÍSLUŠNĚHO ŘÁDKU:

LAESIO	SIGNUM VITIUM	MALFORMATIO METASTASIS	COMPLICATIO	DEFECTUS ANOMALIA	CARIES
--------	------------------	---------------------------	-------------	----------------------	--------

-is _____

-ibus _____

-ebus _____

7.1. SLOVA V ZÁVORKÁCH PŘEVEĎTE Z NOMINATIVU PLURÁLU DO ABLATIVU PLURÁLU:

organa genitalia interna sine _____ (malformationes)

neonatus invivus praematurus cum _____ (defectus multiplices)

endometrium sine _____ (laesiones)

vagina cum _____ (signa pathologica)

partus spontaneus sine _____ (complicationes)

carcinoma cervicis uteri cum _____ (metastases ad renes)

neonatus maturus sine _____ (vitia congenita)

dentes permanentes cum _____ (caries profundae)

8. VYTVOŘTE KOMPLEXNÍ DIAGNÓZY A PODLE VZORU VYZNAČTE SKUPINU ANOMÁLIÍ, KE KTERÉ DANÁ DIAGNÓZA SPADÁ:

revisio **cavitas** **uterus** **post** **abortus** **spontaneus, a, um** **sine** **complicatio (pl.)**

revisio cavitatis uteri post abortum spontaneum sine complicationibus

anomalía in cursu
graviditatis

✓

anomalía intra
partum

X

anomalía in
puerperio

X

partus **inductus, a, um** **sine** **effectus** **in** **graviditas** **hebdomas** **40+6**

anomalía in cursu
graviditatis

anomalía intra
partum

anomalía in
puerperio

complicatio (pl.) **propter** **graviditas** **extrauterinus, a, um** **cum** **sepsis**

anomalía in cursu
graviditatis

anomalía intra
partum

anomalía in
puerperio

lysis **instrumentalis, e** **placenta** **adhaerens, entis** **post** **partus** **sine** **vulnus**

anomalía in cursu
graviditatis

anomalía intra
partum

anomalía in
puerperio

incisio **abscessus** **mamma** **latus** **dexter, tra, trum** **propter** **mastitis** **puerperalis, e**

anomalía in cursu
graviditatis

anomalía intra
partum

anomalía in
puerperio

hypoxia **fetus** **imminens, entis** **in** **periodus** **obstetricius, a, um** **primus, a, um**

anomalía in cursu
graviditatis

anomalía intra
partum

anomalía in
puerperio

abortus inductus, a, um propter defluvium liquor amnioticus, a, um in graviditas hebdomas 22+1

anomalía in cursu
graviditatis

anomalía intra
partum

anomalía in
puerperio

9. ODHADNĚTE VÝZNAM VYBRANÝCH ADJEKTIV; SPRÁVNOST SI OVĚŘTE V CENTRÁLNÍM SLOVNÍKU:

partus maturus	partus praematurus	_____
uterus septus	uterus subseptus	_____
abortus completus	abortus incompletus	_____
abortus legalis	abortus illegalis	_____
neonatus maturus	neonatus immaturus	_____
hypoxia extrauterina	hypoxia intrauterina	_____

10. PODLE NÁPOVĚDY DOPLŇTE K SUBSTANTIVU SPRÁVNÝ TVAR ODVOZENÉHO ADJEKTIVA; SPRÁVNOST SI OVĚŘTE V CENTRÁLNÍM SLOVNÍKU:

rýha mezi prsy	: <i>sulcus</i>	_____
tkáň, která se nachází pod sliznicí	: <i>tela</i>	_____
injekce podaná do žíly	: <i>injectio</i>	_____
horní úsek děložního hrdla nad pochvou	: <i>portio</i>	_____
odumření plodu v děloze	: <i>mors</i>	_____
úhel svíraný <i>ossa pubis</i> pod stydkým obloukem	: <i>angulus</i>	_____
těhotenství pokračující i po ukončeném 42. týdnu	: <i>graviditas</i>	_____
infekce mimo plodových obalů a placenty	: <i>infectio</i>	_____
císařský řez přes pobřišnici a nad pochvou	: <i>sectio caesarea</i>	_____
komplikace, které se vyskytly před narozením	: <i>complicationes</i>	_____
tepny, které jsou v ledvině	: <i>arteriae</i>	_____
slizniční řasa mezi vyústěním močovodů	: <i>plica</i>	_____
tkáň uložená pod kůží	: <i>tela</i>	_____
komplikace, které se vyskytly po narození	: <i>complicationes</i>	_____
krvní výron uzavřen mezi svaly	: <i>haematoma</i>	_____

srůsty, které se vyskytly po operaci

: *adhaesiones*

11. V DIAGNÓZÁCH VYZNAČTE ODVOZENÁ SLOVA A PŘELOŽTE JE; ROZEPIŠTE ZKRATKY:

excisio TU labii majoris I. sin.

collapsus circulationis matris intra partum


lysis placentae adhaerentis manualis

st. p. rupturam perinei gr. II. et vaginae bilat., resutura perinei

ablatio mammae I. dx. propter Ca mammae I. dx.

complicationes propter circumferentiam capitis fetus permagnam

12. DOPLŇTE PREFIXY DO KŘÍŽOVKY A VYLUŠTĚTE TAJENKU:



1. přes	4. s, se, spolu	7. kolem	10. nad	13. mezi
2. uvnitř	5. před	8. od	11. nad	14. pod, dole
3. vpřed	6. zápor	9. z, ze	12. proti	15. s, se, shora dolů

SLOVNÍ ZÁSoba

ā, ab (+ abl.)	od	exitus, ūs, m.	1. východ; 2. odchod, smrt
ablātiō, ōnis, f.	odnětí, snětí	exitus lētālis	smrt (stanovená klinikem)
abruptiō, ōnis, f.	odtržení, odlomení	extractiō, ōnis, f.	vynětí, vytažení, vytržení
abscessus, ūs, m.	absces (dutina vzniklá zánětem a vyplněná hnisem)	hebdomas, adis, f.	týden
adhaerēns, entis	přiléhající, adherentní	hernia, ae, f.	kýla
adhaesiō, ōnis, f.	přilnutí, srůst	hypoxia, ae, f.	hypoxie (nedostatek kyslíku v organismu)
anamnēsis, is, f.	předchorobí, anamnéza	īctus, ūs, m.	mrtvice
anōmalia, ae, f.	odchylka, anomálie	in (+ akuz./ + abl.)	1. do (kam?); 2. v, na (kde?), při (kdy?)
bilaterālis, e	oboustranný	incipiēns, entis	začínající, počínající
cicātrīx, īcis, f.	jizva	incīsiō, ōnis, f.	řez, chirurgické otevření
circulātiō, ōnis, f.	oběh	incontinentia, ae, f.	neschopnost udržet moč/stolici, inkontinence
circumferentia, ae, f.	obvod	īnfarctus, ūs, m.	infarkt
collāpsus, ūs, m.	selhání, zhroucení	īnfectiō, ōnis, f.	nákaza, infekce
collaterālis, e	pobočný (ležící na stejné straně)	īniectiō, ōnis, f.	injekce
combustiō, ōnis, f.	popálenina	īnoperābilis, e	neoperovatelný
commōtiō, ōnis, f.	otřes	īnstrūmentālis, e	instrumentální, provedený pomocí nástroje
complētus, a, um	úplný, kompletní	īnterruptiō, ōnis, f.	přerušení těhotenství, interrupce
compressiō, ōnis, f.	stlačení	īnrāmūsculāris, e	nitrosvalový
congelātiō, ōnis, f.	omrzlina	īnrāvēnōsus, a, um	nitrožilní
contūsiō, ōnis, f.	zhmoždění	īnvīvus, a, um	neživý, mrtvý
cum (+ abl.)	s, se, spolu	lēgālis, e	zákonní, legální
cursus, ūs, m.	směr, běh	sectiō lēgālis	soudní pitva
īn cursū	(právě, již) probíhající	lētālis, e	smrtelný
dē (+ abl.)	1. z, ze; 2. s, se (shora dolů); 3. o	locus, ī, m.	místo
dēcubitus, ūs, m.	proleženina	locō typicō	na typickém místě
dēfluvium, īī, n.	1. úbytek, ztráta; 2. odtok (plodové vody)	lysis, is, f.	uvolnění, vybavení (plodového lůžka)
dēformitās, ātis, f.	znetvoření	malformātiō, ōnis, f.	znetvoření (vrozená tvarová úchylka plodu)
(dī)lacerātiō, ōnis, f.	roztržení	manuālis, e	ruční, manuální
dīlātātiō, ōnis, f.	rozšíření	masťitis, ītidis, f.	zánět prsu
dislocātiō, ōnis, f.	posun, přemístění, dislokace	mēnsis, is, m.	měsíc
distensiō, ōnis, f.	roztažení, natažení	myocardium, īī, n.	srdeční svalovina, myokard
distorsiō, ōnis, f.	podvrtnutí, vyvrtnutí	narcōsis, is, f.	narkóza
diverticulum, ī, n.	výchlipka, vychlípení	neonātus, ī, m.	novorozenec
ē, ex (+ abl.)	1. z, ze; 2. kvůli (o příčině)	obstetricīus, a, um	porodnický
effectus, ūs, m.	účinek		
encephallon, ī, n.	mozek		
excīsiō, ōnis, f.	vyříznutí		
excoriātiō, ōnis, f.	oděrka, odřeninina		

operatīvus, a, um	operační	sectus, a, um	sečný
pathologicus, a, um	chorobný, patologický	sēptus, a, um	oddělený, rozdělený (přepážkou)
perforātiō, ōnis, f.	proděravění	shock (angl.)	šok
peritoneum, ī, n.	pobřišnice	sine (+ abl.)	bez
permagnus, a, um	velmi veliký	strictūra, ae, f.	zúžení
postnātālis, e	postnatální, týkající se období po narození	sub (+ akuz./ + abl.)	pod (kam?/kde?)
posttraumaticus, a, um	poúrazový	subcutāneus, a, um	podkožní
praenātālis, e	prenatální, týkající se období před narozením	therapia, ae, f.	léčba, terapie
prō (+ abl.)	pro	trānsfūsiō, ōnis, f.	transfuze, přelévání
pūs, pūris, n.	hnis	trānsplantātiō, ōnis, f.	transplantace (umělé přenesení tkáně)
resectiō, ōnis, f.	vynětí, vyříznutí	ūrīna, ae, f.	moč
resūtūra, ae, f.	opakované sešití	vārix, icis, f.	křečová žíla
sanguis, inis, m.	krev	vērīsimiliter (zkratka vs.)	pravděpodobně
scissus, a, um	řezný	vitium, ī, n.	vada, chyba, kaz
		vomitus, ūs, m.	zvracení

LEKCE 9

GRAMATICKÉ PENZUM

slovotvorba: latinské přípony § 10.2

slovotvorba: řecké předpony a přípony § 10.3–10.4

specifika klinické terminologie § 9.6–9.7, 9.10

CÍLE LEKCE

analyzovat strukturu slov v klinických i anatomických termínech

porozumět významu lékařských termínů na základě znalostí principů slovtvorby

CVIČENÍ

1. PŘELOŽTE DO ČEŠTINY:

tumor glandulae parotidis _____ pleuritis carcinomatosa _____

carcinomatosis peritonei _____ myomatosis uteri _____

infectio epiglottidis _____ catarrhus bronchialis _____

hypotonia uteri _____ sarcoma periostale _____

ectopia cordis _____ thrombosis imminens _____

empyema pulmonum _____ atrophia musculi ex inactivitate _____

hyperemesis gravidarum _____ colitis ulcerosa in anamnesi _____

fractura epiphyseos dist. ulnae I. sin. cum dislocatione _____

metastases hepatis, diaphragmatis et peritonei _____

fractura diaphyseos ossis metacarpi IV. manus sin. comminutiva _____

abruptio ossis cuboidei I. sin. _____

laesio aponeurosis dorsalis digiti III. manus I. sin. _____

extractio chirurgica dentis permanentis cum anaesthesia locali _____

anoxia cerebelli post stenosis arteriae carotidis _____

fractura partis distalis ossis metatarsi V. pedis I. sin. _____

suspicio cirrhosis hepatis alcoholicae _____

status post hepatitis infectiosam _____

carcinoma laryngis cum metastasibus ad pulmones _____

sinusitis paranasalis subacuta _____

arthritis rheumatica digitorum manuum _____

fibroma hypogastrii lateris dextri _____

2. PŘELOŽTE DO LATINY:

zlomenina jazyky _____ hnisavý zánět průdušek _____

oděrky lícní (jařmové oblasti) _____ stařecký šedý zákal _____

sekundární chudokrevnost _____ stav po akutním zápalu plic _____

snížená funkce štítné žlázy _____ vedlejší nosní dutiny _____

vysoký plicní krevní tlak _____ šlachová blána jazyka _____

cukrovka druhého typu k (léčbě) dietou _____

(nezánětlivé) onemocnění závěsného aparátu zubu _____

zástava tvorby moči v ledvinách _____

mnohonásobný výskyt tukových nádorů slinivky břišní _____

snížená kyselost žaludku _____

nepravidelnost úhlu dolní čelisti _____

antibiotikum proti černému kašli _____

embolie pravé horní plicní žíly _____

vysoký plicní krevní tlak _____

příznaky akutního zánětu mandlí _____

operace mozkového podvěsku kvůli nádoru ze žlázového epitelu _____

odumírání jaterní tkáně po otravě _____

zánět mozku po zánětu příušní žlázy _____

3. DOPLŇTE LATINSKÉ NEBO ŘECKÉ EKVIVALENTY K ČESKÝM TERMÍNŮM A VYZNAČTE V NICH PREFIXY:

nadvarle _____ nadbříšek _____

nadhřebenový _____ nadpoševní _____

podvrtnutí	_____	podvěsek	_____
podpažní	_____	podjazykový	_____
předstojná žláza	_____	zánartí	_____
předsíň	_____	zadní	_____
přední	_____	základna	_____
předhoří	_____	zářez	_____
předčasný	_____	zatvrdnutí	_____
předsíňový	_____	zakřivení	_____
předloktí	_____	záprstí	_____
předchorobí	_____	zástava dechu	_____
předpověď	_____	zadržení	_____

4. ODHADNĚTE VÝZNAM ODVOZENÝCH SLOV, SPRÁVNOST SI OVĚŘTE V CENTRÁLNÍM SLOVNÍKU:

dysaesthesia	_____	epicardium	_____	anaemia	_____
dyspnoe	_____	epidermis	_____	apnoe	_____
dystrophia	_____	epididymis	_____	anaesthesia	_____
diabetes	_____	epigastrium	_____	anoxia	_____
diagnosis	_____	epiglottis	_____	embolia	_____
diameter	_____	decubitus	_____	encephalon	_____
diaphragma	_____	defectus	_____	endocardium	_____
diaphysis	_____	defluvium	_____	endometrium	_____
diencephalon	_____	deformitas	_____	endoderma	_____
diastole	_____	synarthrosis	_____	parametrium	_____
periosteum	_____	synchondrosis	_____	paranasalis	_____
perichondrium	_____	syndesmosis	_____	parodontosis	_____
periodontium	_____	symphysis	_____	paralysis	_____
pericardium	_____	systole	_____	paratyphus	_____

5. V UVEDENÝCH DIAGNÓZÁCH VYZNAČTE VŠECHNY LATINSKÉ A ŘECKÉ PREFIXY:**Pacientka č. 1**

Prolapsus uteri et vaginae totalis. Metrorrhagia irregularis. Abrasio cavitatis et cervicis uteri.

Pacientka č. 2

Prolapsus funiculi umbilicalis in grav. hebd. 38+1. Hypoxia fetus intra partum acuta. Sectio caesarea transperitonealis sec. Geppert

Pacientka č. 3

Cystis paraovarialis I. dx. Dyplasia cervicis uteri gr. III. Exstirpatio cystis paraovarialis I. dx. per laparoscopiam.

Pacientka č. 4

Insufficiencia placentae in grav. hebd. 37+6. Hypertensio gestationis matris. Diabetes mellitus gravidarum. Sectio caesarea iterativa.

Pacientka č. 5

Carcinoma corporis uteri cum metastasibus ad vesicam urinariam. Laparoscopia diagnostica.

Pacientka č. 6

Antibioticorum allergia in anamnesi. Graviditas II., hebd. 8+3. Interruptio graviditatis legalis.

Pacientka č. 7

Residua post partum spontaneum suspecta. Endometritis et perimetritis acuta. Revisio cavitatis uteri instrumentalis.

5.1. TERMÍNY S PREFIXY DOPLŇTE DO TABULKY PODLE VÝZNAMU PŘEDPON; UVEĎTE JE VE SLOVNÍKOVÝCH TVARECH:

znovu, opět

zápor

zvýšená činnost

mezi

roz-, skrz

při, vedle

proti

z, ze, vy-

porucha, obtížnost	od	uvnitř	kolem, okolo
za, po	přes	vpřed	snížený stupeň

6. ODHADNĚTE VÝZNAM TERMÍNŮ; SPRÁVNOST SI OVĚŘTE V CENTRÁLNÍM SLOVNÍKU:

anoxia hypoxia hyperoxia

sectio resectio dissectio transectio

neoplasia hyperplasia dysplasia

menorrhoea amenorrhoea dysmenorrhoea hypermenorrhoea hypomenorrhoea

hypertrophia hypotrophia atrophia eutrophia dystrophia

perimetrium parametrium endometrium

ovulatio anovulatio dysovulatio

fertilitas infertilitas

6.1. PODLE NÁPOVĚDY DOPLŇTE DO DIAGNÓZ VHODNÁ SLOVA ZE CVIČENÍ 6; PŘIZPŮSBTE JEJICH TVAR:

1. část tkáně/orgánu byla odstraněna

Ca mammae l. dx. in situ. St. p. _____ mammae l. sin. partialem 10/2011.

2. tkáň děložního čípku byla nadměrně zmnožena

Interruptio graviditatis in hebd. 10+5. _____ cervicis uteri.

3. tkáň děložní sliznice byla nadměrně zmnožena

Sectio caesarea acuta propter rupturam uteri imminetem in grav. hebd. 39+1. Status post laparoscopiam propter hyperplasiam _____ anno 2005.

4. plod nemá dostatečnou výživu

_____ fetus in grav. hebd. 37+1. Funiculus umbilicalis circum collum fetus.

5. plod nemá přísun kyslíku

_____ fetus intra partum imminens. Partus operativus per forcipem.

6. žena měla problémy s početím

Placenta adhaerens post partum. _____ secundaria in anamn. Lysis manualis placentae.

7. z vaječníku se neuvolňuje zralé vajíčko

Sterilitas primaria. _____. Laparoscopia diagnostica.

8. žena nadměrně krvácí

_____ recidivans, myoma parietis anterioris uteri v.s.

7. ANALYZUJTE ZVÝRAZNĚNÉ TERMÍNY A UVEĎTE JEJICH ZÁKLADOVÁ SLOVA; DIAGNÓZY PŘELOŽTE:

anamnesis obstetricia **aggravata** _____

anaemia secundaria **prolongata** _____

carcinoma ovarii lateris dextri **inoperabile** _____

descensus uteri et parietis vaginae **subtotalis** _____

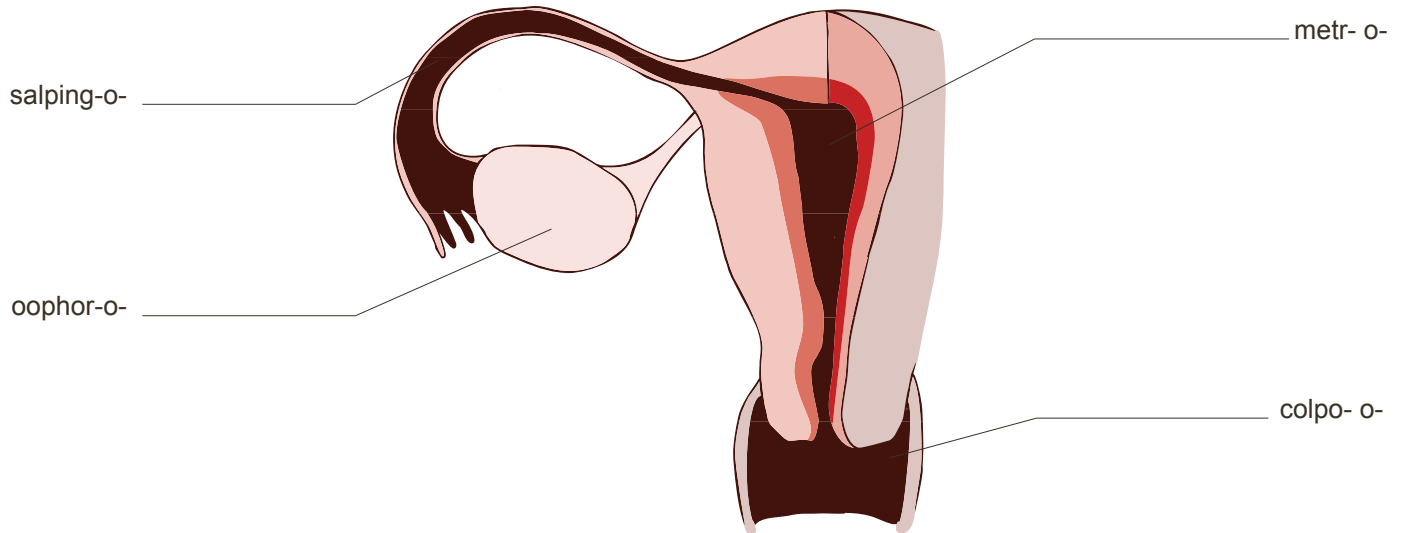
separatio placentae totalis **posttraumatica** _____

myoma intramurale **permagnum** parietis anterioris uteri _____

8. K ŘECKÝM ZÁKLADŮM PŘIŘAĎTE PODLE OBRÁZKU JEJICH LATINSKÉ EKVIVALENTY:

oophor- = _____ (oophoron) metr- o- = _____ (metra)

salping- = _____ (salpinx) colp- o- = _____ (colpos)



8.1. PODLE VZORU TVOŘTE NÁZVY ZÁNĚTLIVÝCH ONEMOCNĚNÍ:

	gen. základ	+	přípona -itis	zánět
ENDOMETRIUM	<i>endometr-</i>		<i>-itis</i>	<i>endometritis</i>
ADNEXA	_____		_____	_____
CERVIX	_____		_____	_____
COLPOS	_____		_____	_____
CYSTIS	_____		_____	_____
HEPAR	_____		_____	_____
MYOMETRIUM	_____		_____	_____
NEPHROS	_____		_____	_____
OOPHORON	_____		_____	_____
PARAMETRIUM	_____		_____	_____
PERIMETRIUM	_____		_____	_____
SALPINX	_____		_____	_____
VULVA	_____		_____	_____

8.2. DOPLŇTE NÁZVY ZÁNĚTLIVÝCH ONEMOCNĚNÍ DO TEXTU:

Infekce vnitřních rodidel nastává většinou ascendentně – z okolí přes pochvu do vnitřních rodidel. Počíná zánětem zevních rodidel (_____) a pokračuje zánětem pochvy (_____), odkud se šíří jak dovnitř dělohy, tak i do jejího okolí. V děloze vzniká zánět nejdříve v děložním čípku (_____), který pak přechází v zánět děložní výstelky (_____). Při něm infekce u komplikovaných stavů proniká i do hlubších vrstev endometria a způsobuje zánět děložní svaloviny (_____). Při postupu infekce do hloubky děložní svaloviny bývá děloha zvětšená a výrazně bolestivá. V tomto stadiu zánět často přestupuje na vejcovody (_____) a vaječníky (_____). Souborně se označuje jako zánět děložních přívěsků (_____). Druhotně se zánět šíří i do pobřišnicového obalu dělohy (_____) a do vaziva mezi peritoneálními listy širokého děložního vaziva a do okolí dělohy (_____).

9. DOPLŇTE DO TABULKY CHYBĚJÍCÍ INFORMACE (NÁZEV ORGÁNU, JEHO ZÁNĚTLIVÉ ONEMOCNĚNÍ, ZÁNĚTLIVÉ ONEMOCNĚNÍ VE SPOJENÍ S ADJEKTIVEM *SUSPECTUS, A, UM* A VE SPOJENÍ SE SUBSTANTIVEM *SUSPICIO*).

orgán	zánětlivé onemocnění	zánětlivé onemocnění + <i>suspectus, a, um</i>	<i>suspicio</i> + zánětlivé onemocnění
vulva			
		cystitis recidivans suspecta	
	adnexitis bilateralis extensiva		
			suspicio perimetritidis adhaesivae
colpos/vagina			

orgán	zánětlivé onemocnění	zánětlivé onemocnění + <i>suspectus, a, um</i>	zánětlivé onemocnění + <i>suspicio</i>
		endometritis puerperalis incipiens suspecta	
	nephritis chronica matris		
			suspicio peritonitidis purulentae

10. ROZEPIŠTE ZKRATKY V NÁSLEDUJÍCÍCH DIAGNÓZÁCH VE SPRÁVNÉM TVARU. U ZKRATKY *SUSP.* GRAFICKY NAZNAČTE JEJÍ ŘÍDICÍ VĚTNÝ ČLEN:

↙
Salpingitis l. dx. susp.

Interruptio graviditatis legalis. Hepatitis B acuta susp.

Laparoscopia diagnostica propter Ca ovarii l. sin. susp.

Hypertensio gestationis gravidae incipiens susp.

Tumor malignus corporis uteri susp.

Ruptura uteri imminens in grav. hebd. 39+6. Hypertrophia fetus susp.

Vitium congenitum fetus susp. in grav. hebd. 20+5. Interruptio graviditatis legalis.

Febris matris post partum spontaneum. Residua post partum spont. susp.

CA cervicis uteri recidivans susp.

11. PŘIŘAĎTE KOMPOZITA K DEFINICÍM; ANALYZUJTE ODVOZENÁ A SLOŽENÁ SLOVA:

MYOMETRIUM

MESOVARIUM

PARAMETRIUM

MESOMETRIUM

ENDOMETRIUM

MESOSALPINX

PERIMETRIUM

závěs vejcovodu

místo pro implantaci embrya a formaci placenty, jeho cyklické změny, které se projevují jako menstruační cyklus, odhalili a zdokumentovali už v roce 1873 Hans Kundrat a Julius Engelman

závěs vaječniku

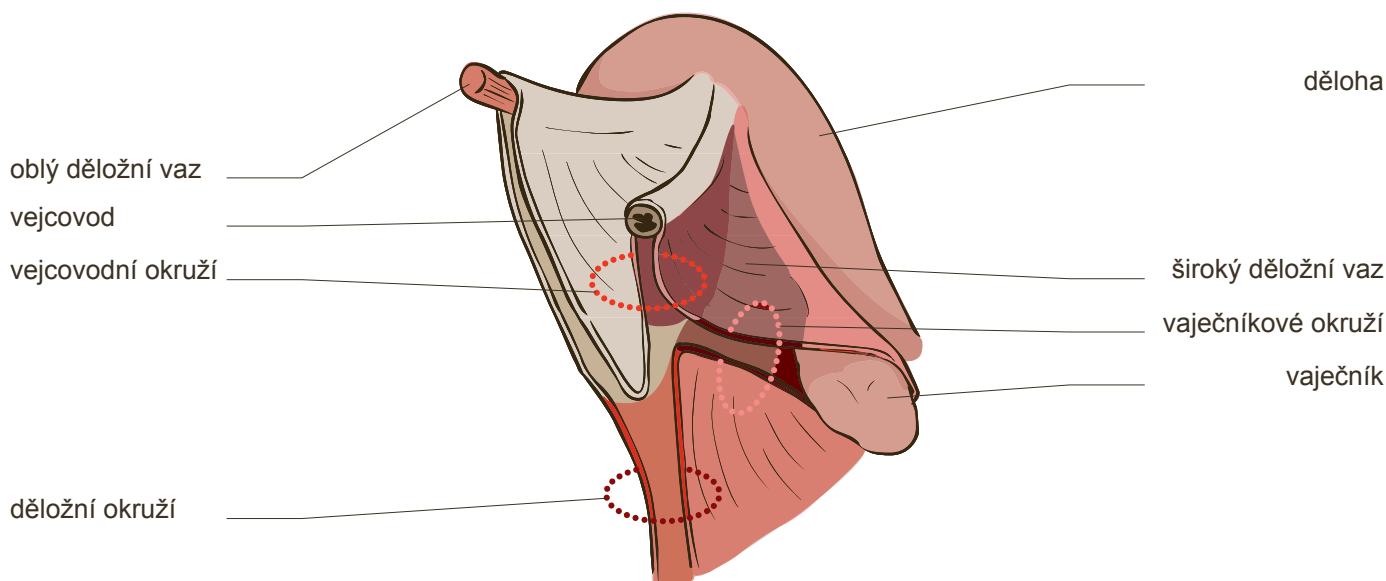
zevní elastická a ochranná vrstva dělohy, ve které je umístěna *arteria uterina* a *ligamentum proprium ovarii*

silnější úsek *ligamenti lati uteri*, závěs dělohy

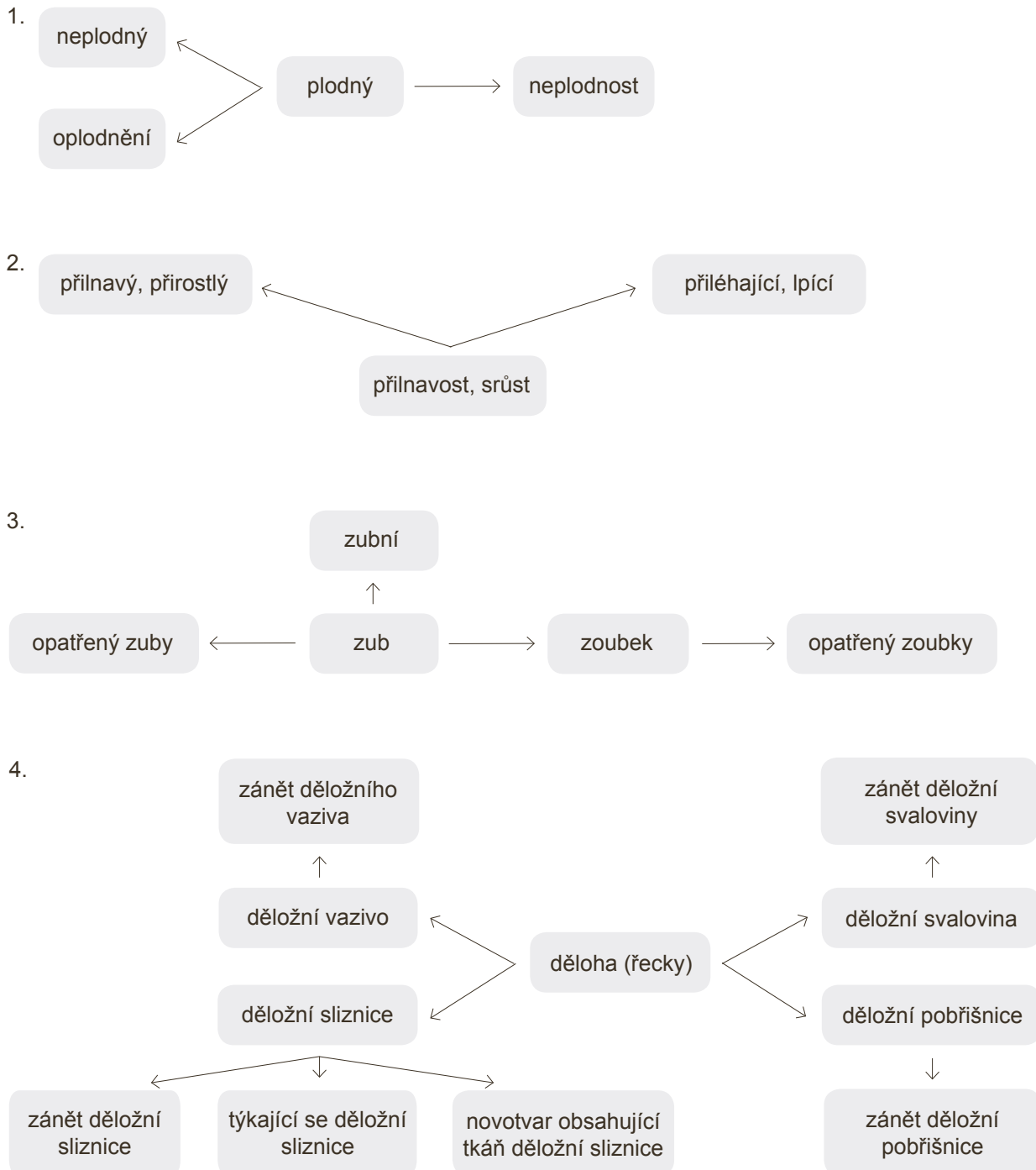
mohutná svalovina děložní stěny, její uspořádání umožňuje roztahování dělohy v průběhu těhotenství; při porodu její kontrakce pomáhají vypudit plod

závěsný aparát dělohy, který fixuje její krček

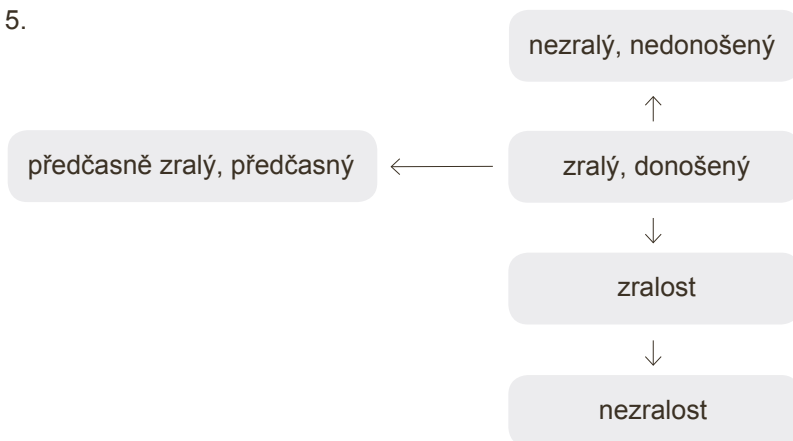
11.1. KTERÉ Z TERMÍNŮ V RÁMEČČÍCH JSOU ZOBRAZENY NA OBRÁZKU?



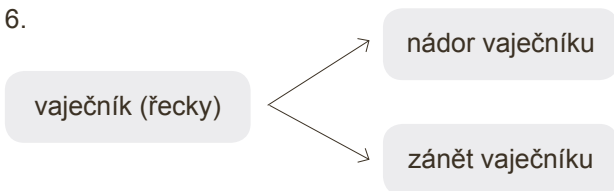
12. ODVOZUJTE TERMÍNY:



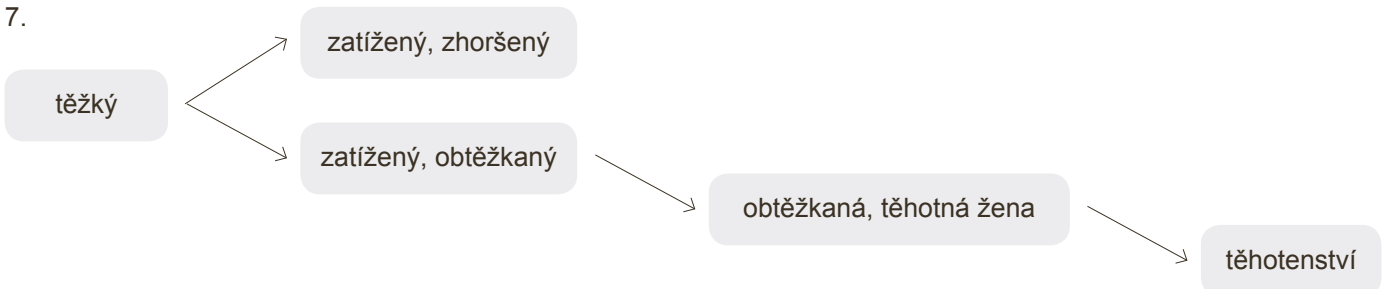
5.



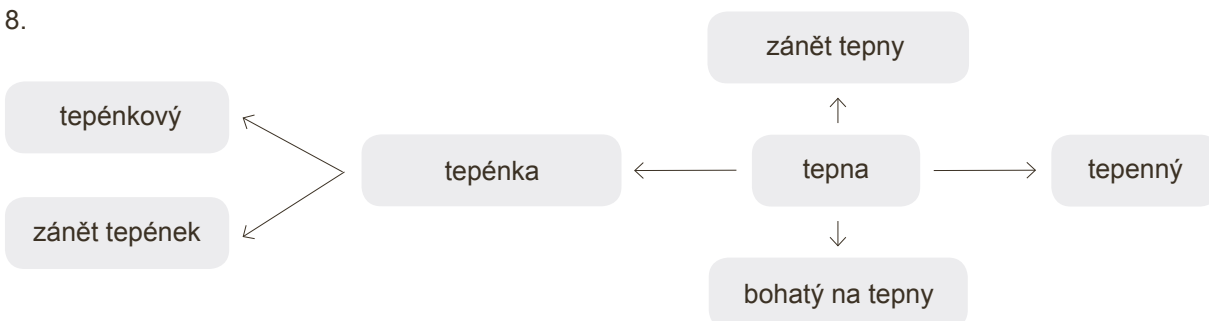
6.

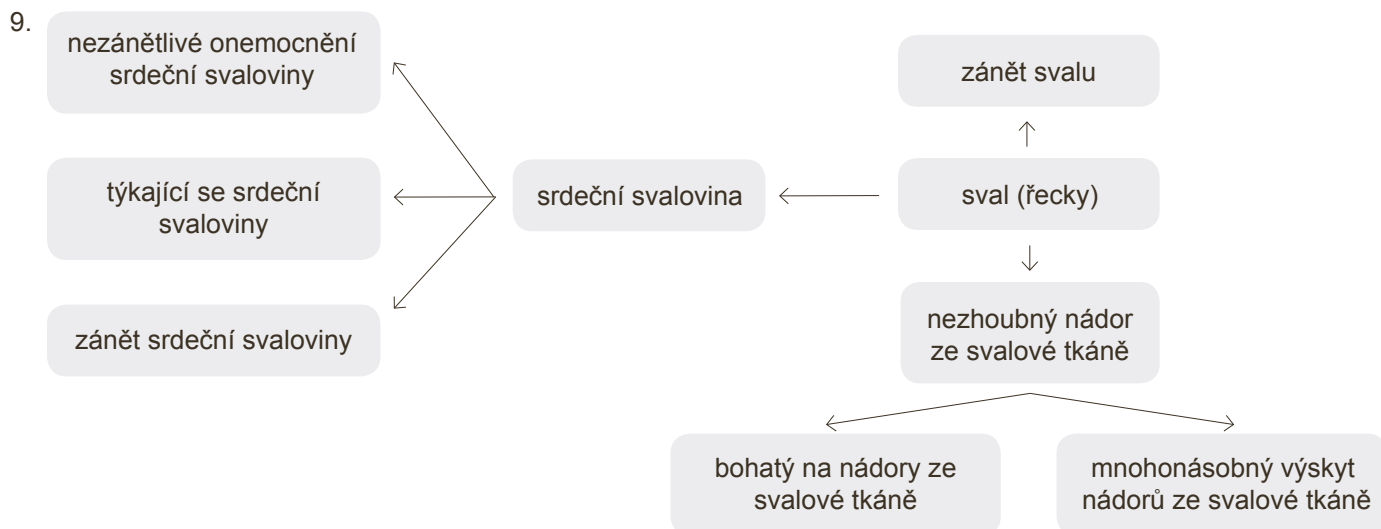


7.



8.





SLOVNÍ ZÁSoba

abrāsiō, ōnis, f.	výškrab, abraze	dystrophia, ae, f.	porucha výživy, dystrofie
adēnōma, matis, n.	nezhoubný nádor ze žlázového epitelu	ectopia, ae, f.	výskyt orgánu mimo obvyklé místo, ektopie
adhaesīvus, a, um	přilnavý, přirostlý	embolia, ae, f.	embolie, vmetek
adnexa, ōrum, n. (pl.)	1. děložní přívěšky (vaječníky a vejcovody spolu); 2. připojené orgány obecně	empyēma, matis, n.	tělesná dutina vyplněná hnisem, empyém
alcoholicus, a, um	alkoholický, alkoholem způsobený	encephalītis, ītidis, f.	zánět mozku
allergia, ae, f.	přecitlivělost, alergie	endomētrītis, ītidis, f.	zánět děložní sliznice
anaemia, ae, f.	chudokrevnost, anémie	epigastrium, īi, n.	nadbříšek
anaesthēsia, ae, f.	znečitlivění, anestézie	epiglōttis, tidis, f.	hrtanová příklopka
anoxia, ae, f.	anoxie, nedostatečné okysličení tkáně	epiphysis, is, f.	výrůstek (na kosti), epifýza
antibiōticum, ī, n.	antibiotikum	exstirpātiō, ōnis, f.	chirurgické vynětí, odstranění, exstirpace
anūria, ae, f.	zástava, porucha tvorby/vylučování moči	extēnsīvus, a, um	rozpínající se, rozšiřující se, extenzivní
aponeurōsis, is, f.	šlachová blána	fertilitās, ātis, f.	plodnost
arthrītis, is, f.	zánět kloubů	fibrōma, matis, n.	nezhoubný nádor z vazivové tkáně
atrophia, ae, f.	nevýživa, zmenšení, atrofie	forceps, cipis, f.	(porodnické) kleště
bronchītis, ītidis, f.	zánět průdušek	gravida, ae, f.	těhotná žena
carcinōmatōsis, is, f.	nádorový rozsev	hēpatītis, ītidis, f.	zánět jater
carcinōmatōsus, a, um	rakovinný, rakovinový	hyperemesis, is, f.	neutišitelné zvracení
cataracta, ae, f.	šedý zákal	hypertēnsiō, ōnis, f.	vysoký tlak, hypertenze
catarrhus, ī, m.	katar (povrchový zánět sliznic provázený tvorbou sekretu)	hyp(o)aciditās, ātis, f.	snížená kyselost (žaludeční šťávy)
cirrhōsis, is, f.	zatvrdnutí orgánu	hypofūnctiō, ōnis, f.	snížená funkce orgánu, hypofunkce
colītis, ītidis, f.	zánět tračnicku	hypogastrium, īi, n.	podbříšek
comminutīvus, a, um	tříštivý	hypophysis, is, f.	mozkový podvěsek, hypofýza
cuboīdeus, a, um	krychlovitý	hypotonia, ae, f.	hypotonie, 1. snížený krevní tlak; 2. snížení svalového napětí
dēscēnsus, ūs, m.	pokles, sestup	hypovitaminōsis, is, f.	hypovitaminóza, (snížené množství vitamínů v organismu)
diagnōsis, is, f.	diagnóza (určení choroby)	chīrurgicus, a, um	chirurgický
diaphysis, is, f.	diafýza, střední část dlouhých kostí	ināctīvitās, ātis, f.	nečinnost, klid
diagnosticus, a, um	diagnostický, vztahující se k diagnóze	īnfectiō, ōnis, f.	nákaza, infekce
dysaesthēsia, ae, f.	dysestésie (porucha citlivosti)	īnfectiōsus, a, um	nakažlivý
dysplasia, ae, f.	dysplázie, 1. nesprávný vývoj tkáně nebo orgánu; 2. přednádorové změny děložního čípku	intoxicātiō, ōnis, f.	otrava
		irrēgulāris, e	nepřavidelný, neregulérní

iterātīvus, a, um	opakovaný	perimētritis, itidis, f.	zánět pobřišnicového
laparoscopia, ae, f.	laparoskopie (vyšetření břišní dutiny pomocí laparoskopu)	periost(e)ālis, e	obalu dělohy týkající se okostice, periost(e)ální
lipōmatōsis, is, f.	lipomatóza (nadměrné zmnožení tukové tkáně)	periosteum, ī, n.	okostice
locālis, e	místní	peritoneum, ī, n.	pobřišnice
mēnorrhoea, ae, f.	měsíčky, menstruace	pertussis, is, f.	černý (dávivý) kašel
mētrorrhagia, ae, f.	krvácení z dělohy mimo menstruačního cyklu	pleurītis, itidis, f.	zánět pohrudnice
mūrālis, e	vnitřní, nacházející se ve stěně orgánu	pneumonia, ae, f.	zánět, zápal plic
myōma, matis, n.	nezhoubný nádor ze svaloviny	prognōsis, is, f.	předpověď
myōmatōsis, is, f.	mnohonásobný výskyt nádorů ze svalové tkáně, myomatóza	pūrulentus, a, um	hnisavý
necrōsis, is, f.	místní odumření tkáně	recidīvāns, antis	obnovený, vracející se
neoplasia, ae, f.	neoplázie, nádorový růst	rheumaticus, a, um	revmatický, vztahující se k revmatismu
ōvulātiō, ōnis, f.	ovulace (uvolnění zralého vajíčka z Graafova folikulu)	sarcōma, matis, n.	sarkom (zhoubný nádor z pojivové tkáně)
par(a)ōvariālis, e	paraovariální, vyskytující se v blízkosti vaječníku	senīlis, e	stařecký
paramētrium, īī, n.	děložní vazivo, parametrium	sēparātiō, ōnis, f.	oddělení, odloučení
paranāsālis, e	ležící v okolí nosu nebo nosní dutiny	sinusītis, tidis, f.	zánět dutin
paratyphus, ī, m.	infekční onemocnění podobné tyfu	stenōsis, is, f.	zúžení
parōtis, tidis, f.	příušní žláza	sterilitās, ātis, f.	neplodnost, sterilita
parōtītis, itidis, f.	zánět příušní žlázy	subacūtus, a, um	méně náhlý
partiālis, e	částečný	suspīciō, ōnis, f.	podezření
		suspectus, a, um	podezřelý
		thrombōsis, is, f.	trombóza (srážení krve v cévách)
		thyroīdeus, a, um	štítný, týkající se štítné žlázy
		tōnsillītis, itidis, f.	zánět mandlí
		tōtālis, e	úplný, totální
		ulcerōsus, a, um	vředovitý, vředový

LEKCE 10

GRAMATICKÉ PENZUM

slovotvorba: skládání slov § 11, 11.1–11.6

CÍLE LEKCE

analyzovat strukturu kompozit v klinických i anatomických termínech

porozumět významu lékařských termínů na základě znalostí principů slovotvorby

CVIČENÍ

1. PŘELOŽTE DO ČEŠTINY:

Ca coli sigmoidei chemoterapia curatum _____

paraplegia, st. p. fr. C6 _____

tracheostomia propter insufficientiam respiratoriam chronicam _____

contusio hemithoracis l. dx. _____

cysectomia ovarii l. sin. cum salpingectomia l. sin. _____

St. p. lithothrypsim propter nephrolithiasim l. dx. _____

tachycardia matris in grav. hebdom. 39+3 _____

insufficiencia anastomoseos post hemicolectomiam _____

dehiscencia partialis suturae post episiotomiam et rupturam perinei gr. III. _____

2. PŘELOŽTE DO LATINY:

chronická bolest v bederní oblasti na pravé straně _____

podezření na nespecifikované onemocnění slinivky břišní _____

stav po otevření močovodů kvůli močovým kamenům _____

vyříznutí melanomu v hrudní oblasti roku 2009 _____

stav po opakovaném krvácení tenkého střeva a po vynětí žlučníku _____

operační odstranění dělohy a plastická operace kýly v jizvě po laparotomii _____

chemo- a radioterapie po odnětí levého prsu kvůli rakovině _____

podchlazení a omrzliny prstů na dolních končetinách _____

akutní zánět středního ucha vpravo _____

3. KE KAŽDÉMU LATINSKÉMU ANATOMICKÉMU TERMÍNU PŘIŘAĎTE VÝZNAMOVĚ EKVIVALENTNÍ ČESKÝ VÝRAZ:

glandula

manus

vagina

labium

musculus

cutis

lingua

uterus

medulla

vas

nasus

viscera

cartilago

vertebra

splanchna

cheilos

rhis

cheir

myelos

mys

angeion

aden

spondylos

chondros

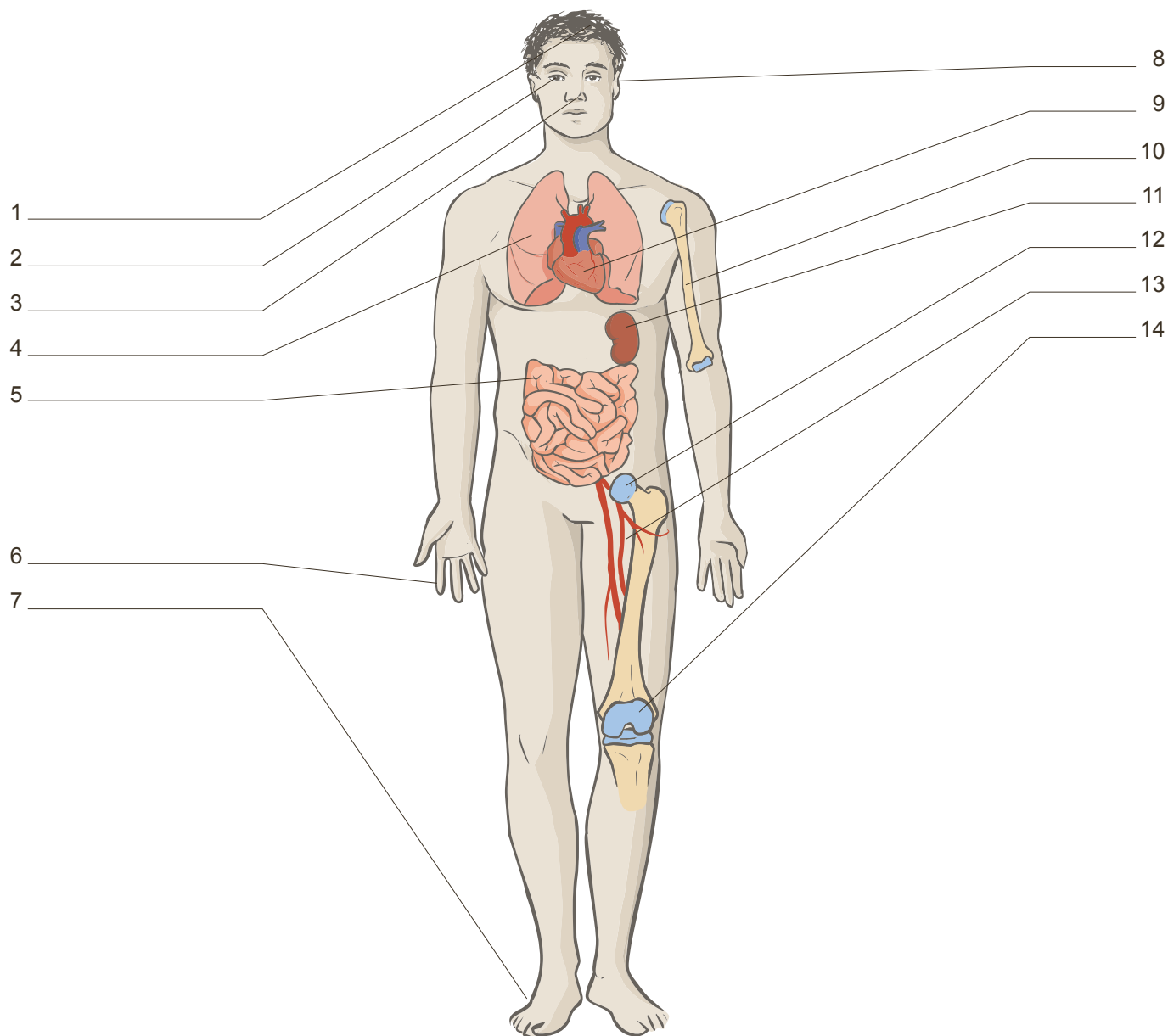
hystera

kolpos

glossa

derma

4. PŘIŘAĎTE K LATINSKÝM TERMÍNŮM JEJICH ŘECKÉ EKVIVALENTY A ODPOVÍDAJÍCÍ ČÍSLO Z OBRÁZKU:



auris _____ ()	pes _____ ()
caput _____ ()	pulmo _____ ()
articulatio _____ ()	oculus _____ ()
cor _____ ()	os _____ ()
digitus _____ ()	ren _____ ()
intestinum tenue _____ ()	vena _____ ()
genu _____ ()	nasus _____ ()

5. ANALYZUJTE TERMÍNY PO SLOVOTVORNÉ STRÁNCE A ODHADNĚTE JEJICH VÝZNAM:

kompozitum	slovotvorná analýza	překlad
HYPOGLYCAEMIA	<i>hypo-glyc-aem-ia</i>	<i>snížená hladina cukru v krvi</i>
CEPHALALGIA		
CHOLECYSTOLITHIASIS		
MYODYSTROPHIA		
NEUROPATHIA		
ANDROPHOBIA		
CHEILOGNATHOPALATOSCHISIS		
ENCEPHALODYSPLASIA		
HYDRORRHOEA		
RHINORRHAGIA		
PANCREATOLYSIS		
NEPHROPTOSIS		
PYODERMATITIS		
HYPERPYREXIA		
HAEMOSTASIA		

6. OD ŘECKÉHO VÝRAZU *GASTER* TVOŘTE KLINICKÉ TERMÍNY V POŽADOVANÉM VÝZNAMU:

_____ operační otevření žaludku	_____ ochrnutí žaludku
_____ krvácení ze žaludku	_____ plastická operace žaludku
_____ bolest žaludku	_____ optické vyšetření žaludku
_____ křeč žaludku	_____ sešití žaludku (při operaci)
_____ pokles žaludku	_____ chirurgické vynětí žaludku
_____ zánět žaludku	_____ žaludeční kámen
_____ ztráta napětí žaludku	_____ nauka o žaludku a jeho chorobách
_____ blíže neurčené onemocnění žaludku	_____ abnormální zvětšení žaludku

7. SPOJTE SLOVA S OPAČNÝM VÝZNAMEM:

bradys

leukos

oligos

megalos

skleros

hemi-

melanos

malakos

pan

tachys

polys

mikros

8. Z UVEDENÝCH SLOV VYTVOŘTE TERMÍN S POŽADOVANÝM VÝZNAMEM; POŘADÍ SLOV NEMĚŇTE:

erythros + kytos + lysis rozpad červených krvinek

isos + hydor + haima normální obsah tekutin v cévách

oligos + daktylos vrožený menší počet prstů

pseudes + tumor útvar podobný nádoru

polys + neuron + pathos současné onemocnění více periferních nervů

chole + cystis + ptosis pokles žlučníku

mastos + odyne bolest prsní žlázy

9. NA ZÁKLADĚ DEFINIC VYTVOŘTE TERMÍNY OBSAHUJÍCÍ SLOVNÍ ZÁKLADY Z RÁMEČKU:

-TOMIA

-ECTOMIA

-STOMIA

-GRAPHIA

-THERAPIA

-STOMOSIS

-SCOPIA

-METRIA

-PLASTICA

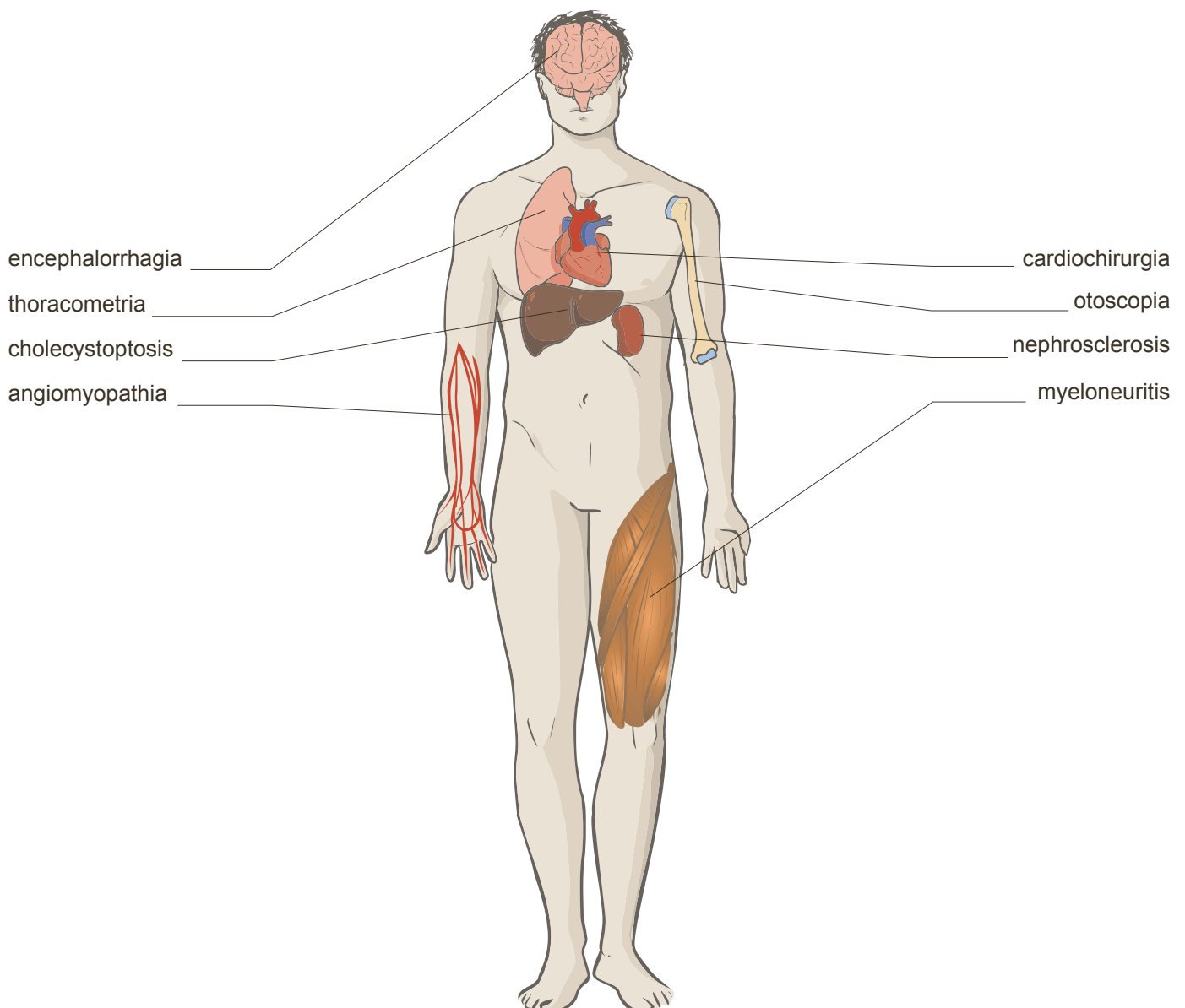
1. chirurgické spojení dvou částí střev

2. měření rozměrů hlavy (lebky)

3. *Electro-* neurologická vyšetřovací metoda zaznamenávající mozkové potenciály a jejich proměny v čase a prostoru (EEG)

4. _____ chirurgické vynětí žlučníku
5. _____ léčení choroby ozařováním
6. _____ chirurgické vyústění žaludku navenek (zavedení žaludeční píštěle s vyústěním na kůži kvůli umělé výživě)
7. _____ endoskopická metoda k vyšetření tlustého střeva
8. _____ chirurgická operace spočívající v napravení defektu rtu
9. _____ chirurgické otevření červovitého přívěsku

10. KTERÉ TERMÍNY JSOU SPOJENY S NÁLEŽITÝMI ORGÁNY NEBO ČÁSTI TĚLA?



11. DOPLŇTE VHODNÉ TERMÍNY S ŘECKÝM ZÁKLADEM *-LOGIA*::

Nauka o svalech se latinsky nazývá _____ *logia*.

Nauka o vnitřních orgánech je známá jako _____ *logia*.

Nauce o kostech říkáme v medicíně _____ *logia*.

Nauka o cévách se jmenuje _____ *logia*.

Lékařský obor, který se zabývá úrazy a poraněními, se nazývá _____ *logia*.

Oboru, jenž se zabývá chorobami uší, krku a nosu, říkáme _____ *logia*.

Lékařská disciplína, která se zabývá krví a jejími chorobami, je známa jako _____ *logia*.

Odvětví medicíny, jež se zabývá srdcem a srdečními chorobami, se jmenuje _____ *logia*.

Specializace, která se zabývá okem a jeho chorobami, je zvána _____ *logia*.

SLOVNÍ ZÁSoba

cūrātus, a, um	ošetřený, léčený	ōtītis, ōtītīdis, f.	zánět ucha
cystectomy, ae, f.	1. vynětí močového měchýře, 2. odstranění cysty	pāncreatopathia, ae, f.	blíže nespecifikované onemocnění slinivky břišní
dehīscētia, ae, f.	rozevření, rozestup	pānhysterectomy, ae, f.	vynětí celé dělohy včetně krčku
enterorrhagia, ae, f.	krváčení ze střeva	paraplēgia, ae, f.	oboustranná obrna, úplné ochrnutí dolních končetin
episiotomia, ae, f.	chirurgický nástřih hráze při porodu	radiotherapia, ae, f.	léčení choroby ozařováním, radioterapie
hēmīcōlectomia, ae, f.	odnětí poloviny tlustého střeva	respīrātōrius, a, um	dýchací, respirační
hēmīthōrāx, ācis, m.	polovina, jedna strana hrudníku	salpingectomy, ae, f.	vynětí vejcovodu
hernioplastica, ae, f.	plastická operace kýly	tachycardia, ae, f.	zrychlení srdeční činnosti na 90 tepů za minutu, tachykardie
hypothermia, ae, f.	nízká tělesná teplota	trachēostomia, ae, f.	vyústění průdušnice navenek
cholēcystectomy, ae, f.	vynětí žlučníku	ūrētērotomia, ae, f.	protětí nebo otevření močovodu
laparotomia, ae, f.	otevření břišní dutiny		
lithothrypsis/lithotripsis, is, f.	rozdrcení kamenů v močovém měchýři		
lumbalgia, ae, f.	bolest v krajině křížové		
mastectomy, ae, f.	chirurgické odstranění prsu		
melanōma, matis, n.	zhoubný kožní nádor		
nephrolithiāsis, is, f.	ledvinové kameny		

TERMINOLOGIA GRAECO-LATINA MEDICA

PŘÍLOHY

ČASTO POUŽÍVANÉ ZKRATKY

abl.	ablativ, 6. pád
akuz.	akuzativ, 4. pád
adj./A/a.	adjektivum, přídavné jméno
angl.	anglický/anglicky
čes.	český/česky
dosl.	doslovně
deklin.	deklinace, skloňování
fem./F/f.	femininum, ženský rod
gen.	genitiv, 2. pád
mask./M/m.	maskulinum, mužský rod
MKN	Mezinárodní klasifikace nemocí (Mezinárodní statistická klasifikace nemocí a přidružených zdravotních problémů)
I./lat.	latinský/latinsky
např.	například
neutr./N/n.	neutrum, střední rod
nom.	nominativ, 1. pád
pl.	plurál, množné číslo
prep.	prepozice, předložka
ř./řec.	řecký/řecky
sg.	singulár, jednotné číslo
srov.	srovnej
subst./S/s.	substantivum, podstatné jméno
TA	Terminologia anatomica, 1998 (platná verze anatomického názvosloví)

a./aa.	arteria, ae, f.	tepna/tepny
(in) anamn.	anamnesis, is, f.	anamnéza/ v anamnéze
ant.	anterior, ius	přední
APPE	appendectomy, ae, f.	chirurgické odstranění žaludku
art.	articulatio, onis, f.	klob
bilat.	bilateralis, e	oboustranný, oboustranně
CA/ca	carcinoma, matis, n.	rakovina
DM	diabetes mellitus	cukrovka
dx.	dexter, tra, trum	pravý
extr.	extremitas, atis, f.	končetina
fr./fract.	fractura, ae, f.	zlomenina
gr.	gradus, us, m.	stupeň
grav.	graviditas, atis, f.	těhotenství

HYE	hysterectomy	chirurgické odstranění dělohy
CHT	chemotherapia, ae, f.	chemoterapie
inf.	inferior, ius	dolní
in grav. hebd.	in graviditatis hebdomade	v týdnu těhotenství
insuff.	insufficiencia, ae, f.	nedostatečnost
lig./ligg.	ligamentum, i, n.	vaz/vazy
l. dx.	lateris dextri	na pravé straně, vpravo, pravý
l. sin.	lateris sinistri	na levé straně, vlevo, levý
l. utr.	lateris utriusque	na obou stranách, oboustranný
M.	morbis	nemoc, choroba
m./mm.	musculus, i, m	sval/svaly
meta	metastasis, is, f.	metastázy
n./nn.	nervus, i, m.	nerv/nervy
OS	osteosynthesis, is, f.	osteosyntéza
post.	posterior, ius	zadní
RT	radiotherapia, ae, f.	radioterapie
sin.	sinister, tra, trum	levý
St. p./st. post	status post	stav po
sup.	superior, ius	horní
susp.	suspectus, a, um/suspicio, onis, f.	podezření na
TBC/tbc	tuberculosis, is, f.	tuberkulóza
TU	tumor, oris, m.	nádor
v./vv.	vena, ae, f.	žíla/žíly
vs.	verisimiliter	pravděpodobně

LATINSKO-ČESKÝ SLOVNÍK

Číslo za slovem odkazuje na lekci, v níž se objevilo poprvé. Slova označená nulou jsou zahrnuta v úvodním procvičování výslovnosti. Slova označená písmenem G se vyskytují pouze v gramatické části učebnice.

A

ā, ab (+ abl.) 8	od
abdōmen, minis, n. 3	břicho
abdōminālis, e 4	břišní
abdūcēns, entis G	odtahující, odtahovací
abductiō, ōnis, f. G	odtažení
abductor, ōris, m. 3	odtahovač
ablātiō, ōnis, f. 8	odnětí, snětí
abortus, ūs, m. 7	potrat
abrāsiō, ōnis, f. 9	výškrab, abraze
abruptiō, ōnis, f. 8	odtržení, odlomení
abscessus, ūs, m. 8	absces (dutina vzniklá zánětem a vyplněná hnisem)
accessōrius, a, um 1	přídatný, vedlejší
accipiēns, entis 4	shromažďovací
acetābulum, ī, n. 5	jamka kyčelního kloubu
aciditās, atis, f. G	kyselost
acūsticus, a, um 6	sluchový
acūtus, a, um 7	náhlý, prudký, akutní
ad (+ akuz.) 7	k, do, při
adēnōma, matis, n. 9	nezhoubný nádor ze žláзовého epitelu
adeps, adipis, m. 6	tuk
adhaerēns, entis 8	přiléhající, adherentní
adhaesiō, ōnis, f. 8	přilnutí, srůst
adhaesīvus, a, um 9	přilnavý, přirostlý
adipōsus, a, um 6	tukový
aditus, ūs, m. 6	vchod, vstup
adnexa, ōrum, n. 9	1. děložní přívěsky (vaječníky a vejcovody spolu); 2. připojené orgány
adnexītis, ītidis, f. 9	zánět děložních přívěsků (vaječníků a vejcovodů)
afferēns, entis G	přívodný
aggravātus, a, um 9	zhoršený
āla, ae, f. 2	křídlo, oddíl, část
alcoholicus, a, um 9	alkoholický, alkoholem způsobený
alcoholismus, ī, m. G	nadměrné užívání alkoholu
aliēnus, a, um 7	cizí
allergia, ae, f. 9	přecitlivělost, alergie

amēorrhoea, ae, f. 9	amenorea, vynechání měsíčků u ženy v reprodukčním období
amnion, iī, n. 2	vnitřní zárodeční blána, amnion
amnioticus, a, um 4	amniotický, týkající se vnitřní plodové blány
amplitūdō, dinis, f. 5	šíře, velikost
ampulla, ae, f. 2	baňka
amputātiō, ōnis, f. 7	amputace (operativní odnětí části těla)
anaemia, ae, f. 9	chudokrevnost, anémie
anaesthēsia, ae, f. 9	znecitlivění, anestézie
anālis, e 4	řitní, anální
analysis, is, f. G	rozklad, analýza
anamnēsis, is, f. 8	předchorobí, anamnéza
anastomōsis, is, f. G	spojka, propojení
anatomicus, a, um 2	anatomický
androphobia, ae, f. 10	chorobný strach žen před muži, androfobie
angiographia, ae, f. G	rentgenové znázornění cév
angiologia, ae, f. 10	nauka o cévách, angiologie
angiomyopathia, ae, f. 10	nespecifikované onemocnění hladkého svalstva stěny některých cév
angulus, ī, m. 2	1. úhel; 2. koutek
angustiae, ārum, f. 5	úžina
angustus, a, um 5	úzký, zúžený
annus, ī, m. 7	rok
anōmalia, ae, f. 8	odchylka, anomálie
anōvulātiō, ōnis, f. 9	anovulace (menstruační cyklus bez dozrání vajíčka a jeho uvolnění)
anoxia, ae, f. 9	nedostatečné okysličení tkáně, anoxie
ante (+ akuz.) 7	před
antebrachium, iī, n. 2	předloktí
antepositiō, ōnis, f. G	chirurgické posunutí orgánu dopředu
anterior, anterius (gen. anteriōris) 5	přední
anthrōpometria, ae, f. G	antropometrie, měření různých rozměrů lidského těla
antibiōticum, ī, n. 9	antibiotikum
antisēpsis, is, f. G	ničení choroboplodných zárodků dezinfekcí, antiseptika
anulus, ī, m. 6	prstenec, kruh
anūria, ae, f. 9	zástava, porucha tvorby, vylučování moči
ānus, ī, m. 3	řitní otvor, řiť
aorta, ae, f. 1	srdečnice
apertūra, ae, f. 5	otvor, vchod, východ
apertus, a, um 7	otevřený
apex, apicis, m. 3	hrot, vrchol
apnoē, ēs, f. 7	zástava dechu, apnoe
aponeurōsis, is, f. 9	šlachová blána (plošně rozprostřená)
apophysis, is, f. G	výrůstek, hrbolek kosti
apparātus, ūs, m. 6	soustava, ústrojí
appendicōtōmia, ae, f. 10	chirurgické otevření červovitého přívěsku
appendix, īcis, f. 3	přívěsek
aquaeductus, ūs, m. 0	vodovod

arcus, ūs, m. 6	oblouk
ārea, ae, f. 6	plocha, pole, políčko
āreola, ae, f. 1	dvorec
āreolāris, e 4	dvorečkovitý, areolární
artēria, ae, f. 1	tepna
artēriālis, e 9	tepenný
artēriītis, ītidis, f. 9	zánět tepny
artēriola, ae, f. 6	tepénka
artēriolāris, e 9	tepénkový
artēriolītis, ītidis, f. 9	zánět tepének
artēriōsus, a, um 9	bohatý na tepny
arthrītis, is, f. 9	zánět kloubů
arthrōsis, is, f. G	nezánětlivé onemocnění kloubů
articulāris, e 6	kloubní
articulātiō, ōnis, f. 3	kloub
ascendēns, entis 4	stoupající, vzestupný
astasia, ae, f. G	neschopnost stát
āsthma, matis, n. 7	astma (záchvatová dušnost)
atlantooccipitālis, e G	nosičotýlní
atlas, atlantis, m. 3	nosič
ātrium, īī, n. 3	síň, předsíň
atrophia, ae, f. 9	nevýživa, zmenšení, atrofie
audītīvus, a, um 2	sluchový
audītus, ūs, m. 6	sluch
auriculāris, e 6	ušní, boltcový
auris, is, f. 3	ucho
axillāris, e 6	podpažní
axis, is, m. 3	1. osa; 2. čepovec

B

basis, is, f. 3	základna
bene G	dobře
benignus, a, um 7	nezhoubný
biceps, bicipitis 4	dvojhlavý
bilaterālis, e 8	oboustranný
biliāris, e 4	žlučový
bilifer, a, um G	žlučovodný
bradypnoē, ēs, f. G	zpomalené dýchání
brachiālis, e 6	pažní
brachium, īī, n. 2	paže

brevis, e 4	krátký
bronchiālis, e 7	průduškový
bronchītis, ītidis, f. 9	zánět průdušek
bronchospasmus, ī, m. G	průdušková křeč
bulbus, ī, m. 2	koule, bulva

C

caecus, a, um 3	slepý
caesareus, a, um 7	císařský
calcāneus, ī, m. 3	patní kost
calculus, ī, m. 7	kámen, kamínek
canāliculus, ī, m. 6	kanálek
canālis, is, m. 3	kanál
cancer, crī, m. 7	rakovina
canīnus, a, um 3	1. psí; 2. týkající se špičáku
capitulum, ī, n. 6	hlavička
capsula, ae, f. 0	pouzdro, tobolka
caput, itis, n. 3	hlava, hlavice
carcinōma, matis, n. 7	rakovina; zhoubný nádor
carcinōmatōsis, is, f. 9	nádorový rozsev (rozsev drobných ložisek nádoru)
carcinōmatōsus, a, um 9	rakovinný, rakovinový
cardiochīrurgia, ae, f. 10	srdeční chirurgie, kardiouchirurgie
cardiologia, ae, f. 10	nauka o srdci a srdečních chorobách, kardiologie
cariēs, ēī, f. 7	kaz (zubní)
carōticus, a, um 6	krkavicový (vztahující se ke krkavici)
carōtis, idis, f. (artēria) 4	krkavice, krční tepna
carpālis, e 5	zápěstní
carpus, ī, m. 2	zápěstí
cartilāgō, gīnis, f. 3	chrupavka
cataracta, ae, f. 9	šedý zákal
catarrhus, ī, m. 9	katar (typ povrchového zánětu sliznic, provázený tvorbou sekretu)
cauda, ae, f. 3	ocas, ohon
caudālis, e 4	1. ocasní, ocasový; 2. dolní (ležící směrem ke konci páteře), kaudální
caudātus, a, um G	opatřený ocasem, ocasatý
cavernōsus, a, um 3	dutinkový
cavitās, ātis, f. 3	dutina
cavus, a, um 5	dutý
cellula, ae, f. 2	buňka, komůrka, dutinka
centrālis, e 4	centrální, ústřední
centrum, ī, n. 0	střed

cephalalgia, ae, f. 10	bolest hlavy
cephalometria, ae, f. 10	měření rozměrů hlavy (lebky)
cerebellum, ī, n. 6	mozeček
cerebrum, ī, n. 2	mozek
cervīcālis, e 4	krční, cervikální
cervīcītis, ītidis, f. 9	zánět děložního čípku
cervīx, īcis, f. 3	krk, krček
cicātrīx, īcis, f. 8	jizva
circulātiō, ōnis, f. 8	oběh
circum (+ akuz.) 7	okolo, kolem
circumferentia, ae, f. 8	obvod
cirrhōsis, is, f. 9	zatvrdnutí orgánu
claustrophobia, ae, f. G	strach z uzavřeného prostoru
clausus, a, um 0	zavřený
clāvicula, ae, f. 1	klíční kost
clītoris, idis, f. 3	poštěváček, klitoris
coāgulātiō, ōnis, f. G	srážení krve, koagulace
coccýgeus, a, um 1	kostrční
coccyx, coccýgis, f. 3	kostrč
coeliakia, ae, f. G	celiakie, nesnášenlivost lepku
colītis, ītidis, f. 9	zánět tračníku
collāpsus, ūs, m. 8	selhání, zhroucení
collaterālis, e 8	pobočný (ležící na stejné straně)
collum, ī, n. 2	krk, krček
cōlo(no)scopia, ae, f. 10	endoskopická metoda k vyšetření tlustého střeva
cōlon, ī, n. 2	tračník
colostrum, ī, n. 6	mlezivo, kolostrum
colpītis, ītidis, f. 9	zánět pochvy
colporrhagia, ae, f. G	krvácení z pochvy
columna, ae, f. 4	sloupec, sloup
columna vertebrālis 4	páteř
combustiō, ōnis, f. 8	popálenina
comminutīvus, a, um 9	tříštivý
commissūra, ae, f. 5	spojení, komisura
commōtiō, ōnis, f. 8	otřes
commūnis, e 4	společný, obecný
complētus, a, um 8	úplný, kompletní
complicātiō, ōnis, f. 7	komplikace
compositus, a, um 4	složený
compressiō, ōnis, f. 8	stlačení
condylus, ī, m. 2	kloubní hrbol
congelātiō, ōnis, f. 8	omrzlina
congenitus, a, um 7	vrozený
concha, ae, f. 5	skořepa
cōnoīdeus, a, um 6	kuželovitý, kónický

contrā (+ akuz.) 7	proti
contrāncīsiō, ōnis, f. 8	chirurgický řez vedený opačným směrem, než byl původní řez
contūsiō, ōnis, f. 8	zhmoždění
contūsus, a, um 7	zhmožděný
cor, cordis, n. 3	srdce
coracoīdeus, a, um G	zobcovitý
cornū, ūs, n. 6	roh
corōnārius, a, um 1	věncitý
corōnoīdeus, a, um G	věncitý
corpus, oris, n. 3	tělo, těleso, tělísko
corpusculum, ī, n. 6	tělísko
cortex, ticis, m. 3	kůra
costa, ae, f. 1	žebro
costālis, e 5	žeberní
coxa, ae, f. 3	kyčel, kyčelní kloub
craniālis, e 4	hlavový, lebeční
craniometria, ae, f. G	měření lebky, určení lebečních rozměrů
crānium, ī, n. 2	lebka
crassus, a, um 4	tlustý, silný
crista, ae, f. 1	hrana, hřeben
crūs, crūris, n. 3	1. bérec; 2. raménko, rameno
cryptogenēs, es G	skrytého, nejasného původu
cuboīdeus, a, um 9	krychlovitý
cum (+ abl.) 8	s, se, spolu
cūrātus, a, um 10	ošetřený, léčený
cursus, ūs, m. 8	směr, běh
in cursū 8	(právě, již) probíhající
curvātūra, ae, f. 5	zakřivení
cutāneus, a, um G	kožní
cutis, is, f. 6	kůže
cystectomy, ae, f. 10	1. vynětí močového měchýře, 2. odstranění cysty
cystis, is, f. 7	1. měchýř; 2. cysta
cystītis, ītidis, f. 9	zánět močového měchýře

D

dē (+ abl.) 8	1. z, ze; 2. s, se (shora dolů); 3. o
decimus, a, um 1	desátý
dēcubitus, ūs, m. 8	proleženina
dēfectus, a, um 2	poškozený
dēfectus, ūs, m. 7	poškození, vada, defekt
dēferēns, entis 6	odvádějící

dēfluvium, iī, n.	8	1. úbytek, ztráta; 2. odtok (plodové vody)
dēformitās, ātis, f.	8	znetvoření
dehīscēntia, ae, f.	10	rozevření, rozestup
deltoīdeus, a, um	6	trojúhelníkový, deltovitý, tvarem podobný řeckému písmenu Δ
dēmentia, ae, f.	0	demence
dēns, dentis, m.	3	zub
<i>dēns canīnus</i>	3	špičák
<i>dēns incīsīvus</i>	3	řezák
<i>dēns molāris</i>	4	stolička
<i>dēns praemolāris</i>	4	třenový zub
dentālis, e	6	zubní
dentātus, a, um	9	zubatý, opatřený zuby
denticulātus, a, um	9	zoubkovaný
denticulus, ī, m.	9	zoubek
derma, matis, n.	G	kůže (v klinické terminologii)
dermatītis, ītidis, f.	G	zánět kůže
dēscēndēns, entis	4	sestupující, sestupný
dēscēnsus, ūs, m.	9	pokles, sestup
dēsīnfectiō, ōnis, f.	G	odstranění nákazy, dezinfekce
dēviātiō, ōnis, f.	G	vybočení, odchylka, úchylka
dexter, tra, trum	1	pravý (ležící na pravé straně)
diabētēs, ae, m.	1	1. průchod, průtok; 2. úplavice
<i>diabētēs mellītus</i>	1	cukrovka
diagnōsis, is, f.	9	diagnóza (rozpoznání, určení choroby)
diagnosticus, a, um	9	diagnostický, vztahující se k diagnóze
diameter, trī, f.	2	průměr
diaphragma, matis, n.	3	bránice
<i>diaphragma pelvis</i>	3	pánevní dno
diaphragmaticus, a, um	6	brániční (vztahující se k bránici)
diaphysis, is, f.	9	diafýza, střední část dlouhých kostí
diastolē, ēs, f.	1	diastola (fáze uvolnění srdečního svalu)
diencephalon, ī, n.	G	mezimozek
diēs, ēī, m.	6	den
difficilis, e	G	nesnadný, obtížný
digitus, ī, m.	6	prst
dīlacerātiō, ōnis, f.	8	roztržení
dīlātātiō, ōnis, f.	8	rozšíření
dioicus, a, um	0	dvoudomý
diplēgia, ae, f.	G	oboustranná obrna
dislocātiō, ōnis, f.	8	posun, přemístění, dislokace
dissectiō, ōnis, f.	9	rozřezání, rozseknutí
distālis, e	4	vzdálený (vzdálenější od trupu)
distensiō, ōnis, f.	8	roztažení, natažení
distorsiō, ōnis, f.	8	podvrtnutí, vyvrtnutí
diverticulum, ī, n.	8	výchlipka, vychlípení

dolor, ōris, m. 7	bolest
dorsālis, e 4	hřbetní, zadní (patřící k záďům)
dorsum, ī, n. 2	záda, hřbet
ductulus, ī, m. 6	kanálek
ductus, ūs, m. 6	kanál, vývod
ductus dēferēns 6	chámovod
ductus lymphaticus 6	mízovod
duodecimus, a, um 1	dvanáctý
duodēnum, ī, n. 7	dvanáctník
dūrus, a, um 2	tvrdý
dysaesthēsia, ae, f. 9	dysestésie, porucha citlivosti
dysmēnorrhoea, ae, f. 9	dysmenorea (měsíčky provázené silnými bolestmi)
dysōvulātiō, ōnis, f. 9	dysovulace (poruchy nebo nepravidelné uvolňování vajíčka)
dysplasia, ae, f. 9	dysplázie, 1. nesprávný vývoj tkáně; 2. přednádorové změny dělož. čípku
dyspnoē, ēs, f. 9	dušnost, namáhavé dýchání
dystrophia, ae, f. 9	dystrofie, porucha výživy

E

ē, ex (+ abl.) 8	1. z, ze; 2. kvůli (o příčině)
ectoderma, matis, n. G	vnější zárodečný list, ektoderm
ectopia, ae, f. 9	výskyt orgánu mimo obvyklé místo, ektopie
effectus, ūs, m. 8	účinek
efferēns, entis G	odvodný
ēlectroencephalographia, ae, f. 10	neurologická vyšetřovací metoda elektroencefalografie (EEG)
ēlīmīnātiō, ōnis, f. 7	odstranění, eliminace
ellīpsoīdeus, a, um 6	oválný, eliptický
embolia, ae, f. 9	embolie, vmetek (vmetení krevní sraženiny, tuku nebo vzduchu v cévách)
embryon, ī, n. 2	embryo (zárodek v 1. období vývoje)
embryonicus, a, um 2	embryonální
empyēma, matis, n. 9	tělesná dutina vyplněná hnisem
encephalītis, ītidis, f. 9	zánět mozku
encephalodysplasia, ae, f. 10	porušený vývoj mozku
encephalon, ī, n. 8	mozek
encephalorrhagia, ae, f. 10	krvácení do mozkové tkáně
endocardium, īī, n. 9	srdeční nitroblána
endoderma, matis, n. 9	vnitřní zárodečný list, endoderm
endomētriālis, e 9	endometriální, týkající se děložní sliznice
endomētriōma, matis, n. 9	endometriom (nádor obsahující tkáň děložní sliznice)
endomētrītis, ītidis, f. 9	zánět děložní sliznice
endomētrium, īī, n. 2	děložní sliznice, endometrium
endoprothēsis, is, f. 0	endoprotéza, umělá náhrada orgánu

enteroenteroanastomōsis, is, f.	10	chirurgické spojení dvou částí střev
enterorrhagia, ae, f.	10	krvácení ze střeva
epicardium, īī, n.	G	přísrdečník
epidermis, midis, f.	G	pokožka
epididymis, midis, f.	3	nadvarle
epigastrium, īī, n.	9	nadbříšek
epiglōttis, tidis, f.	9	hrtanová příklopka
epiphysis, is, f.	9	výrustek (na kosti), epifýza
episiotomia, ae, f.	10	chirurgický nástřih hráze při porodu
epithēlium, īī, n.	2	výstelka, epitel
ērectiō, ōnis, f.	G	vzpřímení, ztopoření, erekce
erythrocytolysis, is, f.	10	rozpad červených krvinek
erythrocytus, ī, m.	G	červená krvinka
essentia, ae, f.	0	zahuštěný výtažek, esence
et	1	a, i, také
ēthmoīdālis, e	4	čichový (patřící k čichové kosti)
eupnoē, ēs, f.	G	normální dýchání
euthanasia, ae, f.	G	eutanázie (dosl. dobrá smrt), dobrovolné ukončení života
eutrophia, ae, f.	G	dobry stav výživy
ēvacuāns, antis	4	vyprazdňující, odstraňující
excīsiō, ōnis, f.	8	vyříznutí, excize
excoriātiō, ōnis, f.	8	oděrka, odřenina
exitus, ūs, m.	8	1. východ; 2. odchod, smrt (stanovená klinikem)
exitus lētālis	8	smrt (stanovená klinikem)
exstirpātiō, ōnis, f.	9	chirurgické vynětí, odstranění, exstirpace
extēnsīvus, a, um	9	rozpínající se, rozšiřující se, extenzivní
extēnsor, ōris, m.	4	natahovač
exterior, exterius (gen. exteriōris)	G	vnější
externus, a, um	1	vnější, zevní
extrā (+ akuz.)	7	mimo, vně
extrāamnioticus, a, um	8	extraamniální (mimo plodových obalů)
extractiō, ōnis, f.	8	vynětí, vytažení, vytržení
extractum, ī, n.	0	výtažek, ekstrakt
extrāsystolē, ēs, f.	8	předčasný srdeční stah, extrasystola
extrāuterīnus, a, um	7	mimoděložní
extrēmitās, ātis, f.	3	1. konec, konečná část orgánu; 2. pól; 3. končetina
extrēmus, a, um	G	zadní (dosl. nejzazší)

F

faciālis, e **6**

obličejový

faciēs, ēī, f. 6	1. plocha; 2. obličej
factus, a, um 7	provedený, vykonaný
fascia, ae, f. 1	povázka (svalová), fascie
febris, is, f. 7	horečka (nad 38°C)
felleus, a, um 1	žlučový
fēminīnus, a, um 1	ženský
femur, oris, n. 3	stehno, stehenní kost
fertilis, e 9	plodný
fertilisātiō, ōnis, f. 9	oplodnění
fertilitās, ātis, f. 9	plodnost (schopnost porodit životaschopné dítě)
fētus, ūs, m. 6	plod
fibrōma, matis, n. 9	nezhoubný nádor z vazivové tkáně
fibula, ae, f. 1	lýtková kost
fimbria, ae, f. 2	třáseň
fissūra, ae, f. 4	1. štěrbiná; 2. trhlina
flexiō, ōnis, f. G	ohýbání, ohnutí, ohyb
flexor, ōris, m. 3	ohybač
flexūra, ae, f. 2	ohbí, ohyb
fluctuāns, antis 4	kolísavý, volný
folliculus, ī, m. 3	váček, folikul
fonticulus, ī, m. 2	lupínek, fontikulus (vazivová blána mezi lebečními kostmi u novorozence)
forāmen, minis, n. 3	otvor
forceps, cipis, f. 9	(porodnické) kleště
fornix, icis, f. 3	klenba
fossa, ae, f. 1	jáma
frāctūra, ae, f. 1	zlomenina
fragilis, e G	křehký, lámavý
frēnulum, ī, n. 6	uzdička
frēnum, ī, n. 6	uzda
frontālis, e 4	čelní
fūnctiō, ōnis, f. 4	funkce, činnost
fundus, ī, m. 2	1. dno; 2. klenba
fūniculus, ī, m. 4	provazec
fūniculus umbilicālis 4	pupečník

G

ganglion, iī, n. 2	nervová uzlina
gangraena, ae, f. 7	sněť, gangréna
gastēr, gastris, f. 5	žaludek
gastralgia, ae, f. 10	bolest žaludku
gastrectomia, ae, f. 10	chirurgické vynětí žaludku

gastricus, a, um	5	žaludeční
gastritis, itidis, f.	10	zánět žaludku
gastrotonia, ae, f.	10	ztráta napětí žaludku
gastrodynia, ae, f.	10	bolest žaludku
gastrolithos, ī, m.	10	žaludeční kámen
gastrologia, ae, f.	10	nauka o žaludku a jeho chorobách
gastromalacia, ae, f.	10	(nekrotické) změknutí žaludku
gastromegalie, ae, f.	10	abnormální zvětšení žaludku
gastropathia, ae, f.	10	blíže neurčené onemocnění žaludku
gastroplastica, ae, f.	10	plastická operace žaludku
gastroplēgia, ae, f.	10	ochrnutí žaludku
gastroptōsis, is, f.	10	pokles žaludku
gastrorrhagia, ae, f.	10	krvácení ze žaludku
gastrorrhapia, ae, f.	10	sešití žaludku (při operaci)
gastrospectia, ae, f.	10	optické vyšetření žaludku
gastrospasmus, ī, m.	10	křeč žaludku
gastrostomia, ae, f.	10	chirurgické vyústění žaludku navenek
gastrotomia, ae, f.	10	operační otevření žaludku
geniculum, ī, n.	6	kolénko, ohbí
genitālis, e	4	pohlavní, genitální
genū, ūs, n.	6	koleno
geriātria, ae, f.	G	geriatrie, věda zabývající se péčí o staré lidi a stáří
gestātiō, ōnis, f.	7	těhotenství
glandula, ae, f.	1	žláza
glāns, glandis, f.	3	žalud
glōssoschisis, is, f.	G	vrozený podélný rozštěp jazyka
glūteus, a, um	5	hýžd'ový
gnathoschisis, is, f.	G	vrozený rozštěp horní čelisti
gonarthrōsis, is, f.	G	degenerativní onemocnění kolenního kloubu
gradus, ūs, m.	7	stupeň
gravida, ae, f.	9	těhotná žena
graviditās, ātis, f.	6	těhotenství, gravidita
graviditās postterminālis	7	přenášení (plodu)
gravidus, a, um	9	zatížený, obtěžkaný
gravis, e	5	těžký
gustus, ūs, m.	6	chuť
gynaecologia, ae, f.	G	ženské lékařství

H

habitus, ūs, m. **6**

1. držení (plodu); 2. vzhled

haematogenēs, es G	vzniklý krevní cestou
haematologia, ae, f. 10	nauka o krvi a krevních chorobách, hematologie
haematōma, matis, n. 7	krevní výron, hematom
haematoscopia, ae, f. G	vyšetření krve
haemorrhagia, ae, f. 7	krvácení
haemostasia, ae, f. 10	zastavení krvácení
hallūx, ūcis, m. 3	palec (na noze)
hebdomas, adis, f. 8	týden
hēmīcōlectomia, ae, f. 10	odnětí poloviny tlustého střeva
hēmīplēgia, ae, f. G	ochrnutí jedné poloviny těla
hēmīthōrāx, ācis, m. 10	polovina, jedna strana hrudníku
hēpar, hēpatis, n. 3	játra
hēpaticus, a, um 4	jaterní
hēpatītis, ītidis, f. 9	zánět jater
hernia, ae, f. 8	kýla
hernioplastica, ae, f. 10	plastická operace kýly
hiātus, ūs, m. 6	otvor
hīlum, ī, n. 2	branka (místo vstupu a výstupu cév, nervů...)
histologicus, a, um 2	histologický
homō, minis, m. 6	člověk
hortēnsis, e 0	zahradní
hūmānus, a, um 4	lidský
humerus, ī, m. 2	pažní kost
hydrorrhoea, ae, f. 10	výtok vodnaté tekutiny
hydrothōrāx, ācis, m. G	nahromadění tekutiny v pohrudniční dutině
hyoīdeum, ī, n. (os) 6	jazyk (kost)
hyp(o)aciditās, ātis, f. 9	snížená kyselost (žaludeční šťávy)
hyperemesis, is, f. 9	neutišitelné zvracení
hyperglycaemia, ae, f. G	zvýšená hladina cukrů v krvi
hypermenorrhoea, ae, f. 9	hypermenorea (nadměrné krvácení během měsíčků)
hyperoxia, ae, f. 9	zvýšený nebo nadměrný příjem kyslíku
hyperplasia, ae, f. 9	hyperplázie (nadměrný růst tkáně nebo orgánu)
hyperpyrexia, ae, f. 10	vysoká horečka
hypertēnsiō, ōnis, f. 9	vysoký tlak, hypertenze
hypertonia, ae, f. G	hypertonie, 1. zvýšený krevní tlak; 2. zvýšení svalového napětí
hypertrophia, ae, f. G	zbytnění, zvětšení
hypofūnctiō, ōnis, f. 9	snížená funkce orgánu, hypofunkce
hypogastrium, īī, n. 9	podbříšek
hypoglycaemia, ae, f. 10	snížená hladina cukru v krvi, hypoglykémie
hypomēnorrhoea, ae, f. 9	hypomenorea (krátké a slabé krvácení během měsíčků)
hypophysis, is, f. 9	mozkový podvěsek, hypofýza
hypothermia, ae, f. 10	nízká tělesná teplota
hypotonia, ae, f. 9	hypotonie, 1. snížený krevní tlak; 2. snížení svalového napětí
hypotrophia, ae, f. G	nedostatečná výživa, omezení růstu orgánu nebo tkáně
hypovitaminōsis, is, f. 9	hypovitaminóza, snížené množství vitamínů v organismu

hypoxia, ae, f. 8	hypoxie (nedostatek kyslíku v organismu)
hysterectomy, ae, f. G	chirurgické odstranění dělohy

CH

chamomilla, ae, f. 0	heřmánek
charta, ae, f. 0	papír, papírový obal pro léky
cheilognathopalātoschisis, is, f. 10	vrozený rozštěp horního rtu, čelisti a tvrdého patra
cheiloplastica, ae, f. 10	chirurgická operace spočívající v napravení defektu rtu
cheilorrhaphia, ae, f. G	chirurgické sešití rtu
cheiloschisis, is, f. G	rozštěp rtu
cheiropasmus, ī, m. G	křeč svalstva ruky
chēmotherapia, ae, f. 7	chemoterapie
chīrurgia, ae, f. 0	chirurgie
chīrurgicus, a, um 9	chirurgický
cholēcystectomy, ae, f. 10	vynětí žlučníku
cholēcystis, is, f. G	žlučník
cholēcystolithiāsis, is, f. 10	žlučnickové kameny
cholēcystolithos, ī, m. G	žlučnickový kámen
cholēcystoptōsis, is, f. 10	pokles žlučníku
cholēlithiāsis, is, f. G	žlučové kameny
chorion, ī, n. 2	chorion (vnější obal embrya)
chronicus, a, um 7	vleklý, chronický

īctus, ūs, m. 8	úder, záchvat, mrtvice
īleus, ī, m. G	střevní neprůchodnost
īlia, īlium, n. (pl.) 3	slabiny
īliacus, a, um 1	kyčelní
illēgālis, e 8	nezákonný, ilegální
immātūrītās, ātis, f. 9	nezralost
immātūrus, a, um 8	nezralý, nedonošený (plod)
imminēns, entis 7	hrozící
immōbilitās, ātis, f. G	nepohyblivost
impactus, a, um G	vkĺíněný
ī(nfi)mus, a, um 5	dolní (dosl. nejnížší)

in (+ akuz./+ abl.)	7, 8	1. do (kam?); 2. v, na (kde?), při (kdy?)
ināctīvitās, ātis, f.	9	nečinnost, klid
incipiēns, entis	8	začínající, počínající
incīsiō, ōnis, f.	8	řez, naříznutí, chirurgické otevření, incize
incīsīvus, a, um	3	řezací
incīsūra, ae, f.	1	zářez, rýha
incomplētus, a, um	8	neúplný, nekompletní
incontinentia, ae, f.	8	neschopnost udržet moč/stolici, inkontinence
incrēscēns, entis	7	vrůstající
inductus, a, um	7	umělý, navozený, indukovaný
infāns, ntis m./f.	7	nemluvně, dítě
īnfarctus, ūs, m.	8	infarkt
īnfectiō, ōnis, f.	8	nákaza, infekce
īnfectiōsus, a, um	9	nakažlivý
īnferior, īnferius (gen. īnferiōris)	5	dolní
infertilis, e	9	neploďný
infertilitās, ātis, f.	9	neploďnost
īnfrā (+ akuz.)	7	pod
īnfrāarticulāris, e	8	podkloubový
īnfrāorbitālis, e	G	podočnicový
īnfundibulum, ī, n.	2	nálevka
īnfūsiō, ōnis, f.	0	infúze
īniectiō, ōnis, f.	8	injekce
īnoperābilis, e	8	neoperovatelný
īnstrūmentālis, e	8	instrumentální, provedený pomocí nástroje
īnsufficientia, ae, f.	7	nedostatečnost, selhání činnosti
īnsulīnotherapia, ae, f.	7	léčba inzulinem
īnter (+ akuz.)	7	mezi
īnterāctiō, ōnis, f.	G	vzájemné působení, interakce
īntercoštālis, e	5	mezižeberní
īntermammārius, a, um	6	mezipsrní
īntermittēns, entis	8	přerušovaný
īnternus, a, um	1	vnitřní
īnterruptiō, ōnis, f.	8	přerušování těhotenství, interrupce
īnterūrētēricus, a, um	8	interureterický (ležící mezi močovody)
īntestīnum, ī, n.	4	střevo
īntimus, a, um	5	vnitřní (dosl. nejvnitřnější)
īntoxicātiō, ōnis, f.	9	otrava
īntrā (+ akuz.)	7	v, uvnitř, za, během
īntrāmūrālis, e	9	intramurální, 1. ležící uvnitř stěny orgánu; 2. probíhající ve zdravot. zařízení
īntrāmūsculāris, e	8	nitrosvalový
īntrānātālis, e	G	vzniklý při porodu
īntrārēnālis, e	8	intrarenální (situovaný uvnitř ledviny)
īntrāuterīnus, a, um	8	nitroděložní
īntrāvēnōsus, a, um	8	nitrožilní

invīvus, a, um 8	neživý, mrtvý
irrēgulāris, e 9	nepravidelný, neregulérní
irritātiō, ōnis, f. G	dráždění, iritace
ischaemia, ae, f. G	místní nedokrvenost tkáně, ischémie
ischadicus, a, um 5	sedací
ischium, īi, n. 3	sedací část, zadek, zadnice
isogenēs, es G	stejného původu
isohydraemia, ae, f. 10	normální obsah tekutin v cévách
isthmus, ī, m. 2	zúžené místo, úžina
iterātīvus, a, um 9	opakovaný

L

labiālis, e 4	1. pyskový; 2. retní
labium, īi, n. 3	1. pysk; 2. ret, hrana
lāc, lactis, n. 6	mléko
lacer, era, erum 7	tržný
lacerātiō, ōnis, f. 8	roztržení
lacrimālis, e 4	slzní
lacteus, a, um 3	mléčný
lactifer, a, um 6	mlékovodný, mléčný
laesiō, ōnis, f. 7	poškození
lambdoīdeus, a, um G	lambdový, tvarem podobný řeckému písmenu Λ
laparoscopia, ae, f. 9	laparoskopie, vyšetření břišní dutiny pomocí laparoskopu
laparotomia, ae, f. 10	otevření břišní dutiny
laryngeus, a, um 5	hrtanový
larynx, ngis, m. 3	hrtan
latēns, entis 7	skrytý, latentní
laterālis, e 4	1. boční, postranní (vzdálenější od středové roviny); 2. vnější
lātus, a, um 1	široký
latus, eris, n. 4	strana, bok
lateris utriusque 7	na obou stranách
lēgālis, e 8	zákonní, legální
lētālis, e 8	smrtelný
leucaemia, ae, f. 0	leukémie, nádorové bujení bílých krvinek
leucocytopenia, ae, f. G	nedostatek bílých krvinek
leucocytus, ī, m. G	bílá krvinka
levātor, ōris, m. 3	zvedač
lēvis, e 5	lehký
līber, era, erum 3	volný
ligāmentum, ī, n. 2	vaz
līnea, ae, f. 4	čára, linie, hranice

lingua, ae, f. 1	jazyk
lipōma, matis, n. G	nezhoubný nádor z tukové tkáně
lipōmatōsis, is, f. 9	lipomatóza, nadměrné zmnožení tukové tkáně
liquor, ōris, m. 4	tekutina, mok
liquor amnioticus 4	plodová voda
lithothrypsis/lithotripsis, is, f. 10	rozdrcení kamenů v močovém měchýři
lobulus, ī, m. 3	lalůček
lobus, ī, m. 2	lalok
locālis, e 9	místní
locus, ī, m. 8	místo
locō typicō 8	na typickém místě
longus, a, um 2	dlouhý
lumbalgia, ae, f. 10	bolest v krajině křížové
lumbālis, e 4	bederní
lūxātiō, ōnis, f. 7	vykloubení
lymphaticus, a, um 6	mízní
lysis, is, f. 8	uvolnění, vybavení (plodového lůžka)

M

macroscopia, ae, f. G	pozorování pouhým okem
magnus, a, um 2	velký
major, majus (gen. majōris) 5	velký (dosl. větší)
majōrāna, ae, f. 0	majoránka
Majōrāna hortēnsis 0	majoránka zahradní
male G	špatně
malformātiō, ōnis, f. 8	znetvoření (vrozená tvarová úchylka plodu)
malignus, a, um 7	zhoubný
malleolus, ī, m. 4	kotník
mamillāris, e 4	bradavkový, mamilární
mamma, ae, f. 1	prs
mammārius, a, um 6	prsní
mandibula, ae, f. 1	dolní čelist
mandibulāris, e 6	dolnočelistní
manuālis, e 8	ruční, manuální
manus, ūs, f. 6	ruka
margō, ginis, m. 3	okraj, hrana
māsculīnus, a, um 1	mužský
mastectomia, ae, f. 10	chirurgické odstranění prsu
masītis, ītidis, f. 8	zánět mléčné žlázy, zánět prsu
mastodynia, ae, f. 10	bolest prsu

mastoīdeus, a, um 5	bradavkový
māter, tris, f. 7	1. matka; 2. mozkový obal
mātrīcāria, ae, f. 0	heřmáněk
<i>Mātrīcāria chamomilla 0</i>	heřmáněk pravý
mātūrītās, ātis, f. 9	zralost
mātūrus, a, um 7	1. zralý, donošený (plod); 2. včasný, v termínu (porod)
maxilla, ae, f. 1	horní čelist
maxillāris, e 6	hornočelistní
maximus, a, um 5	velký (dosl. největší)
meātus, ūs, m. 6	chodba, průchod
<i>meātus acūsticus 6</i>	zvukovod
mediālis, e 4	1. střední (ležící směrem ke středové rovině); 2. vnitřní
mediānus, a, um 4	střední, ležící ve středové rovině
mediastīnum, ī, n. 5	mezihrudí, prostor mezi pleurálními dutinami
medius, a, um 2	střední
medulla, ae, f. 1	dřeň
<i>medulla oblongāta 1</i>	prodloužená mícha
megalocardia, ae, f. G	nadměrně velké srdce
melanōma, matis, n. 10	zhoubný kožní nádor
mellītus, a, um 1	1. medový; 2. sladký
membrum, ī, n. 2	končetina
mēnix, ngis, f. G	obal, plena centrálního nervstva
mēnorrhoea, ae, f. 9	měsíčky, měsíční krvácení, menstruace
mēnsis, is, m. 8	měsíc
mentha, ae, f. 0	máta
<i>Mentha piperita 0</i>	máta peprná
mesencephalon, ī, n. G	střední mozek
mesomētrium, iī, n. 9	děložní okruží
mesosalpinx, ngis, f. 9	okruží vejcovodu
mesōvārium, iī, n. 9	závěs, úpon vaječníku
metabolismus, ī, n. G	látková přeměna
metacarpālis, e 4	záprstní
metacarpus, ī, m. 3	záprstí
metastasis, is, f. 7	druhotné ložisko rakoviny, metastáza
metatarsus, ī, m. 3	nárt
metencephalon, ī, n. G	zadní mozek
methodus, ī, f. 5	metoda
mētroptōsis, is, f. G	pokles dělohy
mētrorrhagia, ae, f. 9	krvácení z dělohy mimo menstruačního cyklu
microscopia, ae, f. G	pozorování drobnohledem
minimus, a, um 5	malý (dosl. nejmenší)
minor, minus (gen. minōris) 5	malý (dosl. menší)
mixtiō, ōnis, f. G	směs, míchání
molāris, e 4	mlecí, vztahující se ke stoličkám
mollis, e 4	měkký, jemný

monoplēgia, ae, f. G	ochrnutí jedné končetiny
mōns, montis, m. 3	pahorek
morbus, ī, m. 7	nemoc, choroba
mors, mortis, f. 7	smrt (stanovená patologem)
morsus, a, um 7	způsobený kousnutím
mūcōsus, a, um 1	hlenový, hlenovitý, slizký
multiplex, icis 7	mnohočetný
mūrālis, e 9	vnitřní, nacházející se ve stěně orgánu
mūsculāris, e 4	svalový
mūsculus, ī, m. 2	sval
myeloneurītis, ītidis, f. 10	zánět míchy a jednoho nebo více obvodových nervů
myelopathia, ae, f. G	onemocnění míchy nebo kostní dřeně
myītis, ītidis, f. G	zánět svalů
myocardiālis, e 9	myokardiální (týkající se srdeční svaloviny)
myocardītis, ītidis, f. 9	zánět srdeční svaloviny
myocardium, īī, n. 8	srdeční svalovina, myokard
myocardōsis, is, f. 9	myokardóza (nezánětlivé onemocnění srdečního svalu)
myodystrophia, ae, f. 10	nedostatečná výživa svalu
myologia, ae, f. 10	nauka o svalech, jejích funkcích, chorobách a léčbě, myologie
myōma, matis, n. 9	nezhoubný nádor ze svaloviny
myōmatōsis, is, f. 9	mnohonásobný výskyt nádorů ze svalové tkáně, myomatóza
myōmatōsus, a, um 9	myomatózní, myomový, bohatý na nádory ze svalového tkaniva
myometrītis, ītidis, f. 9	zánět děložní svaloviny
myomētrium, īī, n. 2	děložní svalovina, myometrium
myosītis, ītidis, f. 9	zánět svalu

N

narcōsis, is, f. 8	narkóza
nāsālis, e 4	nosní
nāsolabiālis, e G	nosorettní
nāsus, ī, m. 2	nos
necrōsis, is, f. 9	místní odumření tkáně
neonātus, ī, m. 8	novorozenec
neoplasia, ae, f. 9	neoplázie, tvoření nové tkáně, nádorový růst
neoplasma, matis, n. G	novotvar, nádor
nephrītis, ītidis, f. 10	zánět ledviny
nephrolithiāsis, is, f. 10	ledvinové kameny
nephroptōsis, is, f. 10	pokles ledviny
nephrosclērōsis, is, f. 10	ztvrdnutí tepen a tepének ledviny
nephrōsis, is, f. G	nezánětlivé onemocnění ledvin
nervōsus, a, um 4	nervový

nervus, ī, m. 2	nerv
neurītis, ītidis, f. G	zánět nervu
neuropathia, ae, f. 10	blíže nespecifikované nervové onemocnění
nōn 7	ne (zápor)
nōnus, a, um 1	devátý
nucleus, ī, m. 2	jádro
nūtrīcius, a, um 2	vyživovací

O

obēsītās, ātis, f. 0	otylost, obezita
oblīquus, a, um 2	šikmý, kosý
oblongātus, a, um 1	prodloužený
obstetricīus, a, um 8	porodnický
obstructiō, ōnis, f. 10	uzavření, překážka, obstrukce
obtūrātus, a, um 5	ucpaný
occipitālis, e 4	týlní
occiput, itis, n. 10	týl, záhlaví
octāvus, a, um 1	osmý
oculus, ī, m. 2	oko
oedēma, matis, n. 7	otok
oesophageus, a, um G	jícnový
oesophagus, ī, m. 2	jícen
officīnālis, e 0	lékařský
ōlecrānon, ī, n. 2	loketní výběžek
olfactōrius, a, um 6	čichový
olfactus, ūs, m. 6	čich
oligodactylia, ae, f. 10	vrozený menší počet prstů
oligūria, ae, f. G	snížené množství vylučované moči
ōmalgia, ae, f. G	bolest ramenního kloubu
ōophorectomia, ae, f. G	chirurgické odstranění vaječníku
ōophorītis, ītidis, f. 9	zánět vaječníku
ōophorōma, matis, n. 9	nádor vaječníku
operābilis, e G	operovatelný
operātiō, ōnis, f. 7	operace
operatīvus, a, um 8	operační
ophthalmia, ae, f. G	zánět oka, zvláště spojivky
ophthalmologia, ae, f. 10	nauka o oku a jeho chorobách, oftalmologie
ophthalmosopia, ae, f. G	vyšetřování očního pozadí (očním zrcátkem)
oppōnēns, entis 4	opačný, stavějící se proti, oponující
opticus, a, um 2	oční, zrakový

orbita, ae, f. 6	očnice
orbitālis, e 6	očnicový
organum (organon) ī, n. 2	orgán
ōs, ōris, n. 3	ústa
os, ossis, n. 3	kost
os coxae 3	pánevní kost
os ilium 3	kyčelní kost
os ischii 3	sedací kost
os pūbis 3	stydka kost
os sacrum 3	křížová kost
osseus, a, um 2	kostěný, kostní
ossiculum, ī, n. 6	kůstka
osteogenesis, is, f. G	vývoj kostí
osteologia, ae, f. 10	nauka o kostech a jejich chorobách, osteologie
osteomalacia, ae, f. G	změknutí kosti
ōstium, īī, n. 2	ústí
ōtitis, ōtitidis, f. 10	zánět ucha
ōtoplastica, ae, f. G	plastická operace ušního boltce
ōtorhīnolaryngologia, ae, f. 10	nauka o chorobách uší, krku a nosu, otorinolaryngologie
ōtorrhoea, ae, f. G	výtok z ucha (při zánětu)
ōtosopia, ae, f. 10	vyšetření zevního zvukovodu a oblasti bubínku
ōvāricus, a, um 2	vaječnickový
ōvārium, īī, n. 2	vaječník
ōvoideus, a, um 6	vejcovitý, ovoidní
ōvulātiō, ōnis, f. 9	ovulace (uvolnění zralého vajíčka z Graafova folikulu)
ōvum, ī, n. 2	vejce

P

paediātēr, tris, m. G	dětský lékař/ka
paediātria, ae, f. G	dětské lékařství, pediatrie
palātīnus, a, um 1	patrový
palātum, ī, n. 2	patro
palmāris, e 6	dlaňový
pāncreas, atis, n. 3	slinivka
pāncreatolysis, is, f. 10	rozpad tkáně slinivky břišní
pāncreatopathia, ae, f. 10	blíže nespecifikované onemocnění slinivky břišní
pānhysterectomia, ae, f. 10	vynětí celé dělohy včetně krčku
pānplēgia, ae, f. G	obrna celého těla
papilla, ae, f. 6	bradavka
paralysis, is, f. 9	ochrnutí, obrna, paralýza
par(a)ōvariālis, e 9	paraovariální, vyskytující se v blízkosti vaječníku

paramētrītis, ītidis, f. 9	zánět děložního vaziva
paramētrium, īī, n. 9	děložní vazivo, parametrium
paranāsālis, e 9	ležící v okolí nosu nebo nosní dutiny
paraplēgia, ae, f. 10	oboustranná obrna, úplné ochrnutí dolních končetin
parasītus, ī, m. G	cizopasník, parazit
paratyphus, ī, m. 9	infekční nemocnění podobné tyfu
pariēs, etis, m. 5	stěna
parietālis, e 4	nástěnný, temenní
parodontōsis, is, f. G	onemocnění tkáně v okolí zubu
parōtis, tidis, f. (glandula) 9	příušní žláza
parōtītis, ītidis, f. 9	zánět příušní žlázy
pars, partis, f. 3	část, úsek
partiālis, e 9	částecný
partim G	částecně
partus, ūs, m. 6	porod
parvus, a, um 3	malý
patella, ae, f. 1	česška
pathologicus, a, um 8	chorobný, nenormální, patologický
pectorālis, e 4	hrudní
pectus, oris, n. 4	hrud' (přední část hrudní stěny)
pēdiculus, ī, m. 6	nožička, patka
pelvīnus/pelvicus, a, um 4	pánevní
pelvis, is, f. 3	pánev
penetrāns, antis 7	pronikající
pēnis, is, m. 3	pyj, penis
per (+ akuz.) 7	skrz, přes, pomocí
peraciditās, ātis, f. G	překyselení
perforāns, antis 4	prostupující, pronikající, proděravující
perforātiō, ōnis, f. 8	proděravění
perforātus, a, um 7	1. proděravělý; 2. prasklý
pericardium, īī, m. 9	osrdečník
perichondrium, īī, n. 9	ochrustavice (obal chrupavky)
perimētrītis, ītidis, f. 9	zánět pobřišnicového obalu dělohy
perimētrium, īī, n. 2	děložní pobřišnice, perimetrium
perinēālis, e 4	hrázový
perinēum, ī, n. 4	hráz
periodontium, īī, n. 9	ozubice
periodus, ī, f. 2	doba, časový úsek, perioda
perio(st)eālis, e 9	týkající se okostice, perio(st)eální
periosteum, ī, n. 9	okostice
periphēricus, a, um 4	vnější, okrajový, obvodový, periferní
peritoneum, ī, n. 8	pobřišnice
peritonītis, ītidis, f. 9	zánět pobřišnice
permagnus, a, um 8	velmi veliký
permanēns, entis 4	stálý, trvalý

pertussis, is, f.	9	černý (dávivý) kašel
pēs, pedis, m.	3	noha
petrōsus, a, um	5	skalní
phalanx, ngis, f.	5	článek prstu
pharmacologia, ae, f.	0	farmakologie, nauka o účinku léků
pharyngeus, a, um	4	hltanový
pharynx, ngis, m.	3	hltan
phlebotomia, ae, f.	G	chirurgické protěti žíly
piperitus, a, um	0	peprný
pisiformis, e	G	hráškový
placenta, ae, f.	7	plodové lůžko, placenta
plantāgō, ginis, f.	0	jitrocel
<i>Plantāgō major</i>	0	jitrocel větší
plānum, ī, n.	4	rovina, plocha
plasma, atis, n.	G	tekutina, krevní plazma
pleura, ae, f.	4	pohrudnice
pleurālis, e	6	pohrudniční
pleurītis, ītidis, f.	9	zánět pohrudnice
plexus, ūs, m.	6	pleteň
pneumonia, ae, f.	9	zánět, zápal plic
podalgia, ae, f.	G	bolest nohou
pollex, icis, m.	3	palec (na ruce)
polyarthrītis, ītidis, f.	G	zánět několika kloubů
polyneuropathia, ae, f.	10	současné onemocnění více periferních nervů
porta, ae, f.	1	průchod, brána
positiō, ōnis, f.	6	1. postavení (plodu); 2. pozice
post (+ akuz.)	7	po, za
posterior, posterius (gen. posteriōris)	5	zadní
postmolāris, e	G	ležící za stoličkou
postnātālis, e	8	postnatální, týkající se období po narození
postoperatīvus, a, um	8	pooperační
postrēmus, a, um	5	poslední, nejzazší
postterminālis, e	7	prodloužený, potermínový
posttraumaticus, a, um	8	poúrazový
praecordium, īī, n.	G	oblast před srdcem
praemātūrus, a, um	7	předčasný
praemolāris, e	4	třenový
praenātālis, e	8	prenatální, týkající se období před narozením
praesentātiō, ōnis, f.	6	1. naléhání (plodu); 2. prezentace
praeterminālis, e	9	předčasný, před termínem
prīmārius, a, um	2	prvotní, primární
prīmus, a, um	1	první
prō (+ abl.)	8	pro
probābiliter	G	pravděpodobně
prōcessus, ūs, m.	6	výběžek

profundus, a, um 1	hluboký
prognōsis, is, f. 9	předpověď
prōgrediēns, entis 7	pokračující, postupující
prōgressīvus, a, um 8	postupující, šířící se
prōlāpsus, ūs, m. 7	výhřez, vyhřeznutí
prolongātus, a, um 9	prodloužený
prōminēns, entis 4	vyčnívající, vystupující
prōmontōrium, iī, n. 5	předhoří, promontorium
proprius, a, um 2	vlastní
propter (+ akuz.) 7	pro, kvůli
prostata, ae, f. 3	předstojná žláza, prostata
prostaticus, a, um 4	předstojný, prostatický
proximālis, e 4	bližší (k trupu)
pseudotūberculōsis, is, f. G	nepravá, zdánlivá tuberkulóza
pseudotumor, ōris, f. 10	nepravý tumor, útvar podobný nádoru
psōriāsis, is, f. G	lupénka
psýchopathia, ae, f. G	duševní onemocnění
psýchōsis, is, f. 7	duševní onemocnění, psychóza
pterygoīdeus, a, um G	křídlový
pūbēs, pūbis, f. 3	ohanbí, stydké ochlupení
pūbicus, a, um 3	stydký
puḍendum, ī, n. 5	ohanbí, stydká krajina ženy
puḍendus, a, um 2	stydký
puerperālis, e 7	šestinedělní, puerperální
puerperium, iī, n. 7	šestinedělí
pulmō, ōnis, m. 3	plíce
pulmōnālis, e 4	plicní
pulpa, ae, f. 3	dřeň (zubu a sleziny)
pulsus, ūs, m. G	puls, tep
pūnctus, a, um 7	bodný
pūrulentus, a, um 9	hnisavý
pūs, pūris, n. 8	hnis
pýodermatītis, ītidis, f. 10	hnisavý zánět kůže
pýophthalmia, ae, f. G	zhnisání oka
pýorrhoea, ae, f. G	výtok hnisu

Q

quadriceps, quadricipitis 4	čtyřhlavý
quārtus, a, um 1	čtvrtý
quīntus, a, um 1	pátý

R

rādīcula, ae, f. 3	kořínek
radiotherapia, ae, f. 10	léčení choroby ozařováním, radioterapie
radius, iī, m. 2	1. vřetenní kost; 2. poloměr
rādīx, īcis, f. 3	kořen
rāmus, ī, m. 2	1. větev (nervu, žíly); 2. rameno (kosti)
raphē, ēs, f. 1	šev
recēns, entis G	čerstvý, nedávný
recessus, ūs, m. 6	záhyb
recenter G	nedávno
recidīvāns, antis 9	obnovený, vracející se
rēctum, ī, n. 3	konečník
rēctus, a, um 2	přímý, rovný
recurrēns, entis 5	zpětný, návratný
regiō, ōnis, f. 3	krajina, oblast
remittēns, entis G	dočasně ustupující
rēn, rēnis, m. 3	ledvina
rēnālis, e 4	ledvinový, renální
resectiō, ōnis, f. 8	vynětí, vyříznutí
residuum, ī, n. 7	zbytek, reziduum
respīrātōrius, a, um 10	dýchací, respirační
resūtūra, ae, f. 8	opakované sešití
rēte, rētis, n. 3	síť
retentiō, ōnis, f. 7	zadržení, retence
retentus, a, um 7	zadržený, nevypuzený
rētīnographia, ae, f. G	fotografický obraz očního pozadí
revīsiō, ōnis, f. 7	přešetření, revize
rheumaticus, a, um 9	revmatický, vztahující se k revmatismu
rhīnītis, ītidis, f. G	rýma (zánět nosní sliznice)
rhīnorrhagia, ae, f. 10	krvácení z nosu
rosa, ae, f. 0	růže
Rosa canīna 0	růže šípková
ruber, bra, brum 3	červený
ruptūra, ae, f. 7	trhlina, prasknutí

S

sacer, cra, crum 3	křížový
sacrālis, e 4	křížový

sacroiliacus, a, um G	křížokyčelní
salpingectomy, ae, f. 10	vynětí vejcovodu
salpingitis, itidis, f. 9	zánět vejcovodu
salpingorrhaphia, ae, f. G	chirurgické sešití, zpevnění vejcovodu
salvia, ae, f. 0	šalvěj
<i>Salvia officinālis</i> 0	šalvěj lékařská
sambucus, ī, f. 0	bez
<i>Sambucus nigra</i> 0	bez černý
sanguis, inis, m. 8	krev
sarcōma, matis, n. 9	sarkom (zhoubný nádor z pojivové tkáně)
scapula, ae, f. 1	lopatka
scissus, a, um 8	řezný
sclērōsis, is, f. 0	skleróza, chorobné zatvrdnutí tkáně nebo orgánu
scrōtum, ī, n. 2	šourek, skrotum
sectiō, ōnis, f. 7	1. řez, sekce; 2. pitva
<i>sectiō caesarea</i> 7	císařský řez
<i>sectiō lēgālis</i> 8	soudní pitva
sectus, a, um 8	sečný
secundārius, a, um 2	druhotný, sekundární
secundigravida, ae, f. G	podruhé těhotná žena
secundum (+akuz.) 7	podle
secundus, a, um 1	druhý
segmentum, ī, n. 4	úsek, část
senilis, e 9	stařecký
sensus, ūs, m. 6	smysl
sēparātiō, ōnis, f. 9	oddělení, odloučení
sēpsis, is, f. 7	otrava krve, seapse
septimus, a, um 1	sedmý
sēptulum, ī, n. 6	(úzká) přepážka
sēptum, ī, n. 2	přepážka
sēptus, a, um 8	oddělený, rozdělený (přepážkou)
serōsus, a, um 2	sérózní, bohatý na sérum
sērōtinus, a, um 7	opožděný
sesamoīdeus, a, um 6	sezamský, připomínající sezamové semínko
sextus, a, um 1	šestý
shock (angl.) 8	šok
sīgmoīdeus, a, um 6	esovitý
signum, ī, n. 7	příznak (nemoci), známka
simplex, simplicis 4	jednoduchý
sine (+ abl.) 8	bez
sinister, tra, trum 1	levý
sinus, ūs, m. 6	splav, dutina, záliv, záhyb
sinusitis, tidis, f. 9	zánět dutin
situs, ūs, m. 6	1. poloha (plodu); 2. uložení
sōmaticus, a, um G	týkající se těla

spasmolysis, is, f. G	uvolnění křeče
spasticus, a, um 7	křečovitý
spatium, ī, n. 6	prostor, místo
spatium intercostāle 6	mezižebří
sphaeroīdeus, a, um 6	polokulovitá, sféroidní
sphēnoīdālis, e 5	klínový
sphinctēr, ēris, m. 3	svěrač
spīna, ae, f. 1	1. hřeben, trn; 2. páteř
spinālis, e 4	1. trnový, hřebenový; 2. míšní; 3. páteřní
splanchnologia, ae, f. 10	nauka o vnitřích orgánech, splanchnologia
splanchnopathia, ae, f. G	onemocnění vnitřních orgánů
spondylomalacia, ae, f. G	měknutí obratlů
spondyloschisis, is, f. G	vrozený rozštěp jednoho nebo více obratlů
spongiōsus, a, um 3	houbovitý
spontāneus, a, um 7	samovolný, spontánní
spurius, a, um 1	nepravý
status, ūs, m. 7	stav
stenōsis, is, f. 9	zúžení
sterilitās, ātis, f. 9	neplodnost, sterilita
sternālis, e 4	hrudní
sternum, ī, n. 4	hrudní kost
stomachos (stomachus), ī, m. G	žaludek (v klinické terminologii)
stomatorrhagia, ae, f. G	krvácení z úst
strabismus, ī, m. G	šilhání
strictūra, ae, f. 8	zúžení
styloīdeus, a, um 6	bodcovitý
sub (+ akuz./+ abl.) 7, 8	pod (kam?/kde?)
subacūtus, a, um 9	méně náhlý
subcutāneus, a, um 8	podkožní
subfebris, is, f. G	zvýšená teplota
subitus, a, um 7	náhlý, nečekaný
sublinguālis, e 6	podjazykový
submūcōsus, a, um 8	podslizniční, submukózní
subpūbicus, a, um 5	nacházející se pod stydkými kostmi, subpubický
subsēptus, a, um 8	neúplně nebo nedostatečně rozdělený přepážkou
subserōsus, a, um 9	subserózní, ležící pod serózní blanou
subtōtālis, e 9	neúplný, částečný
succesīvus, a, um 8	další, následný, postupný
sufficiēns, entis 8	postačující, dostatečný
sulcus, ī, m. 2	rýha, brázda, žlábek
superficiālis, e 4	povrchový
superficiēs, ēī, f. 6	povrch
superior, superius (gen. superiōris) 5	horní
suppressiō, ōnis, f. 8	potlačení, zapomenutí
suprā (+ akuz.) 7	nad

suprāspīnātus, a, um G	nadhřebenový, nadtrnový
suprāvāgīnālis, e 8	nadpoševní, nacházející se nad pochvou
suprēmus, a, um 5	horní (dosl. nejhořejší)
suspectus, a, um 9	podezřelý
suspēnsōrius, a, um 2	závěsný
suspīciō, ōnis, f. 9	podezření
sūtūra, ae, f. 7	1. šev 2. sešití, steh
symphysis, is, f. 3	spona, symfýza
symptōma, matis, n. 7	příznak, projev (nemoci)
synarthrōsis, is, f. G	pevný kloub (spojení kostí bey kloubní dutiny)
syndactylia, ae, f. G	vrozený srůst prstů
syndesmōsis, is, f. G	vazivové spojení kostí
syndrōma, matis, n. 7	syndrom (kombinace příznaků typická pro určité onemocnění)
synchondrōsis, is, f. G	chrupavčité spojení kostí
synostōsis, is, f. G	kostěný srůst sousedních kostí
systema, matis, n. 3	system, soustava
systolē, ēs, f. 1	systola (fáze stažení srdečního svalu)

T

tāctus, ūs, m. 6	hmat
tachycardia, ae, f. 10	zrychlení srdeční činnosti na 90 tepů za minutu, tachykardie
tachypnoē, ēs, f. G	zrychlené dýchání
tālus, ī, m. 2	hlezno, hlezenní kost
tarsus, ī, m. 2	zánártí
temporālis, e 4	spánkový
tendō, dinis, m. 3	šlacha
tendō calcāneus (Achillis) 3	patní (Achillova) šlacha
tēnsiō, ōnis, f. G	napětí, tlak
tēnsor, ōris, m. 3	napínač
tenuis, e 4	tenký
teres, etis 4	oblý, hladký
terminālis, e 4	hraniční
tertius, a, um 1	třetí
testis, is, m. 3	varle
tetraplēgia, ae, f. G	ochrnutí všech čtyř končetin
therapia, ae, f. 8	léčba, terapie
thōrācicus, a, um 1	hrudní
thōrācometria, ae, f. 10	měření obvodu hrudníku při dýchání
thōrāx, ācis, m. 3	hrudník, hrudní koš
thrombōsis, is, f. 9	trombóza (srážení krve v cévách)

thymus, ī, f. 0	tymián
<i>Thymus vulgāris</i> 0	tymián obecný
thyroīdeus, a, um 9	štítný, týkající se štítné žlázy
tībia, ae, f. 1	holenní kost
tībiālis, e 5	holenní
tīnctūra, ae, f. 0	lihový výtažek, tinktura
tōnsillectomia, ae, f. G	chirurgické odstranění mandlí
tōnsillītis, ītidis, f. 9	záněť mandlí
tōnsilla, ae, f. 1	mandle
tōtālis, e 9	úplný, totální
tractus, ūs, m. 6	dráha, trakt
trachēostomia, ae, f. 10	vyústění průdušnice navenek
trāns (+ akuz.) 7	přes
trānsfūsiō, ōnis, f. 8	transfuze, přelévání
trānsmūrālis, e 9	transmurální, procházející stěnou orgánu
trānsperitoneālis, e 8	transperitoneální (jdoucí přes pobřišnici)
trānsplantātiō, ōnis, f. 8	transplantace (umělé přenesení tkáně)
trānssectiō, ōnis, f. 9	přeříznutí, protnutí
trānsversus, a, um 2	příčný
trauma, matis, n. 7	poranění, úraz
traumaticus, a, um 7	úrazový
traumatologia, ae, f. 10	nauka o úrazech a poraněních, úrazové lékařství, traumatologie
triceps, tricīpitis 4	trojhlavý
trochantēr, ēris, m. 5	chocholík (výrůstek na stehenní kosti)
trochantēricus, a, um 5	chocholíkový
truncus, ī, m. 3	1. trup; 2. kmen
tuba, ae, f. 1	trubice, trubka, roura
<i>tuba uterīna</i> 1	vejcovod
tubārius, a, um 2	1. trubicový, trubicovitý; 2. vejcovodový (vztahující se k <i>tuba uterina</i>)
tūber, eris, n. 4	hrbol
tūberculōsis, is, f. 7	tuberkulóza, souchotiny
tūberculum, ī, n. 2	hrbolek
tumor, ōris, m. 7	nádor
tunica, ae, f. 1	vrstva
<i>(tunica) mūcōsa</i> 1	sliznice
tussis, is, f. 7	kašel
tympanotomia, ae, f. G	protěťtí bubínku
typus, ī, m. 0	typ, druh

U

ulcerōsus, a, um 9

vředovitý, vředový

ulcus, ulceris, n. 7	vřed
ulna, ae, f. 1	loketní kost
umbilicālis, e 4	pupeční
umbilicus, ī, m. 4	pupek
ūndecimus, a, um 1	jedenáctý
unguentum, ī, n. G	mast
unguis, is, m. 3	nehet
ūrētēr, ēris, m. 3	močovod
ūrētērotomia, ae, f. 10	protěťí nebo otevření močovodu
ūrocystis, is, f. G	močový měchýř
ūrēthra, ae, f. 1	močová trubice
ūrēthrālis, e 4	uretrální (týkající se močové trubice)
ūrīna, ae, f. 8	moč
ūrīnārius, a, um 1	močový
ūrogenitālis, e 4	močopohlavní
ūrologia, ae, f. G	nauka o močovém ústrojí a jeho chorobách
urtīca, ae, f. 0	kopřiva
Urtīca dioica 0	kopřiva dvoudomá
uterīnus, a, um 1	děložní
uterque, utraque, utrumque 7	jeden i druhý, oba
uterus, ī, m. 2	děloha
ūvula, ae, f. 1	čípek

V

vāgīna, ae, f. 1	pochva
vāgīnālis, e 4	poševní
vāgīnītis, ītidis, f. 9	zánět pochvy
valva, ae, f. 1	chlopeň
valvula, ae, f. 1	chlopeň (dosl. chlopénka)
vārix, icis, f. 8	křečová žíla
vās, vāsis, n. 3	céva
vēlum, ī, n. G	plachta, opona, přepážka
vēna, ae, f. 1	žíla
vēnostasis, is, f. G	městnání krve v žilách
vēnōsus, a, um 3	žilní
ventriculus, ī, m. 3	1. komora; 2. žaludek
vēnula, ae, f. 1	žilka
vērīsimiliter (zkratka vs.) 8	pravděpodobně
vertebra, ae, f. 1	obratel
vertebrālis, e 4	obratlový

vērus, a, um 1	pravý (skutečný)
vēsīca, ae, f. 1	měchýř
vēsīcālis, e 4	měchýřový
vēsīculōsus, a, um 3	měchýřkovitý
vestibulāris, e 4	předsíňový
vestibulum, ī, n. 2	předsíň, vchod
vīsus, ūs, m. 6	zrak
vītium, īī, n. 8	vada, chyba, kaz
vomitus, ūs, m. 8	zvracení
vulgāris, e 0	obecný
vulnus, vulneris, n. 7	rána
vulva, ae, f. 3	lůno, zevní ženské pohlavní ústrojí
vulvītis, ītidis, f. 9	záněť zevních ženských pohlavních orgánů

X

xiphoīdeus, a, um G	mečovitý
----------------------------	----------

Z

zygomaticus, a, um 6	lící
-----------------------------	------

LITERATURA

- Artimová, J. – Kolařík, A. – Šimon, F.:** Latinčina pre ošetrovateľov. Košice: Aprilla, 2006.
- Birmingham, J.:** Medical terminology. A self-learning text. St. Louis: Mosby, 1990.
- Caspar, W.:** Medizinische Terminologie: Lehr- und Arbeitsbuch. Stuttgart: Thieme, 2007.
- Čech, E. et al.:** Porodnictví. Praha: Grada, 1999.
- Čihák, R. :** Anatomie 1, 2 a 3. Praha: Grada, 2002-2008.
- Dauber, W.:** Feneisův obrazový slovník anatomie, překlad 9., zcela přepracovaného vydání. Praha: Grada, 2007.
- Davis-Jones, B.:** Comprehensive Medical Terminology. New York: Delmar, 2011.
- Dokládál, M. – Páč, L.:** Anatomie člověka III. Systém kožní, smyslový a nervový. Brno: MUNI, 2000.
- Faller, A. - Schuenke, M.:** The Human body. Introduction to structure and function. Stuttgart: Thieme, 2004.
- Feneis, H.:** Anatomický obrazový slovník. Praha: Avicenum, 1981.
- Hemzal, B – Votava, M.:** Zkratky používané v medicíně. Brno: Neptun, 2005.
- Hudák, R. – Kachlík, D.:** Memorix anatomie. Praha: Triton, 2013.
- Kábrt, J. – Chlumská, E.:** Lékařská terminologie. Praha: Avicenum, 1972.
- Kábrt, J. – Kábrt, J. ml.:** Lexicon medicum. Praha: Galén, 2004.
- Kobilková, J. a kol.:** Základy gynekologie a porodnictví. Praha: Galén, 2005.
- Kuehnel, H. – Fritsch, W.:** Color Atlas of Human Anatomy, Vol. II., Internal Organs. Stuttgart: Thieme, 2008.
- Marečková, E. – Reichová, H.:** Úvod do lékařské terminologie. Základy latiny s přihlédnutím k řečtině. Brno: MU, 2010.
- Naňka, O. – Elišková, M.:** Přehled anatomie. Praha: Karolinum, 2006.
- Novotný, F.:** Základní latinská mluvnice. 2. vyd., Jinočany: H&H, 1992.
- Piekarz, M.:** Lingua latina medicinalis. Krakow: MP, 1996.
- Platzer, W.:** Color Atlas of Human Anatomy. Vol. I., Locomotor System. Stuttgart: Thieme, 2009.
- Pražák, J. – Novotný, F. – Sedláček, J.:** Latinsko-český slovník. Praha: SPN, 1955.
- Roztočil, A. a kol.:** Moderní porodnictví. Praha: Grada, 2008.
- Vejražka, M. – Svobodová, D.:** Terminologiae medicae IANUA. Praha: Academia, 2002, 2006.
- Vokurka, M. – Hugo, J. et al.:** Praktický slovník medicíny. Praha: Maxdorf, 1998.
- Zrzavý, J.:** Latinsko-české anatomické názvosloví. Olomouc: Univerzita Palackého, 1985.

Mezinárodní klasifikace nemocí a přidružených zdravotních problémů (MKN-10) [online]. c2004, poslední revize 1. 4. 2014 [cit. 12. 6. 2015]. Dostupná na WWW: <<http://www.uzis.cz/cz/mkn/index.html>>.

Nomina anatomica 6. ed. Nomina histologica 3. ed., Nomina embryologica 3. ed. Edinburgh: Churchill Livingstone, 1989.

Terminologia Anatomica (TA). International Anatomical Terminology. Stuttgart, New York: Thieme, 1998.

International nomenclature of Diseases. Vol. VIII. Diseases of the female genital system. Geneva: WHO, 1992.

TERMINOLOGIA GRAECO-LATINA MEDICA

PRO STUDIJNÍ OBOR PORODNÍ ASISTENTKA

Jozefa Artimová, Kateřina Pořízková, Libor Švanda, Eva Dávidová

Grafické zpracování
Hany Žáčkové

Ilustrace
Jan Balko

Vydala Masarykova univerzita
Žerotínovo nám. 617/9, 601 77 Brno

1. vydání
2016

ISBN 978-80-210-8287-8



ISBN 978-80-210-8287-8