

Využití lalokových plastik v operační léčbě dekubitů

Employment of Flap Surgery in Pressure Ulcers Surgical Treatment

Souhrn

Cíl: Cílem příspěvku je popsat operační léčbu dekubitů, která zahrnuje především pečlivou nekrektomii s kompletní exstirpací pseudocysty dekubitu, odstraněním píštělí a event. resekci osteolytického nebo osteomyelitického ložiska. **Soubor a metodika:** Prezentován bude přístup k operační léčbě dekubitů vč. obrazové dokumentace, a to na konkrétním případě pacienta (nar. 1974, paraplegik) s dekubitem, který byl ošetřen lalokovou plastikou. **Závěr:** Chirurgická léčba dekubitů zejména v první fázi vyžaduje multidisciplinární přístup. Poté je individuálně načasován a naplánován typ lalokové plastiky s ohledem na komorbiditu pacienta v závislosti na velikosti, hloubce a lokalizaci defektu. Antidekubitní prevence ve všech fázích léčby – předoperačně, perioperačně i pooperačně – významně snižuje riziko akutních i pozdních komplikací a recidivy dekubitů.

Abstract

Aim: Aim of the paper is to describe surgical treatment of pressure ulcers, which includes primarily careful necrectomy with complete extirpation of ulcer's pseudocyst, removing of fistulas and eventual resection of osteolytic or osteomyelitic centre. **Material and methods:** This case report presents surgical procedure of pressure ulcer treatment, including photo documentation, in a paraplegic patient (born 1974) with pressure ulcer treated by flap surgery. **Conclusion:** Surgical treatment of pressure ulcer requires multidisciplinary approach, especially at the treatment onset. Type as well as timing of flap surgery is planned individually according to patient's comorbidities, based on size, depth and localisation of defect. Antidecubital prevention in all phases of treatment – before, during and after the surgery – significantly decreases risk of acute and late complications and pressure ulcers recurrence.

Autoři deklarují, že v souvislosti s předmětem studie nemají žádné komerční zájmy.

The authors declare they have no potential conflicts of interest concerning drugs, products, or services used in the study.

Redakční rada potvrzuje, že rukopis práce splnil ICMJE kritéria pro publikace zasílané do biomedicínských časopisů.

The Editorial Board declares that the manuscript met the ICMJE "uniform requirements" for biomedical papers.

A. Hokynková¹, P. Šín¹, F. Černocho¹, M. Nováková², P. Babula²

¹ Klinika popálenin a rekonstrukční chirurgie LF MU a FN Brno

² Fyziologický ústav, LF MU, Brno



MUDr. Alica Hokynková
Klinika popálenin a rekonstrukční chirurgie
LF MU a FN Brno
Jihlavská 20
625 00 Brno
e-mail: alicah@post.cz

Přijato k recenzi: 28. 5. 2017

Přijato do tisku: 27. 6. 2017

Klíčová slova

nekrektomie – dekubitus – lalokové plastiky – léčba

Key words

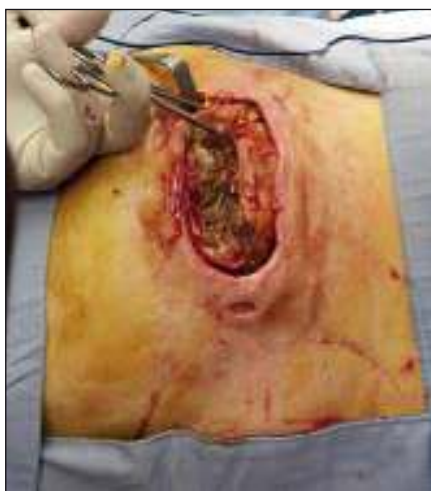necrectomy – pressure ulcer – flap surgery – treatment

Úvod

Dekubitus je lokalizované poškození kůže a/nebo podkožní tkáň, obvykle nad kostním výčnělkem, které vzniká v důsledku tlaku nebo tlaku v kombinaci se střížným efek-

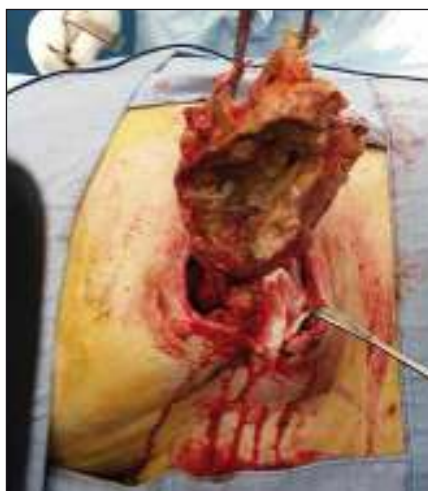
tem [1]. Vytvoření dekubitálního vředu, stejně tak jako jeho velikost, hloubka a délka hojení je podmíněno mnoha faktory (sepse, deplece bílkovin, věk, přidružené nemoci, stav imunitního systému, poškození CNS – kóma, míšní

léze – spastické plegie atd.). Lokalizace dekubitů je určena místem, kde dochází k vytvoření tlaku mezi kostí a podložkou. Na naší klinice se setkáváme nejčastěji s dekubity ischiadickými, sakrálními a trochanterickými.



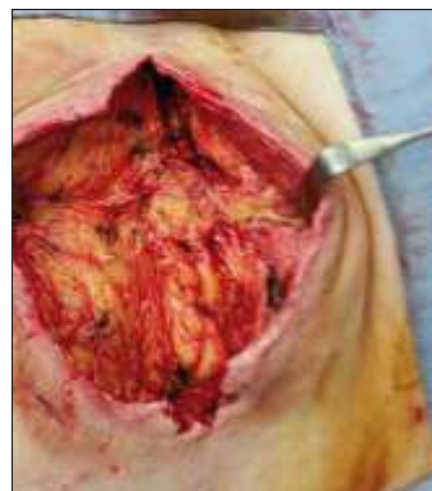Obr. 1. Trochanterický dekubitus s pseudocystou.

Fig. 1. Trochanteric decubitus (pressure ulcer) with pseudocyst.



Obr. 2. Exstirpace pseudocysty dekubitu.

Fig. 2. Extirpation of pseudocyst of decubitus (pressure ulcer).



Obr. 3. Obrázek dekubitu po nekrektomii.

Fig. 3. Image of decubitus (pressure ulcer) after necrectomy.

Dekubity se velmi často, jak vyplývá z analýzy Národního registru hospitalizací (NRHOSP), vyskytují zejména u pacientů s poškozením míchy různého původu (traumatického, nádorového, zánětlivého), u pacientů se sklerózou multiplex, po cévních mozkových příhodách se vzniklou poruchou hybnosti, u různých psychiatrických onemocnění a dále u pacientů s některými metabolickými poruchami [2].

Klinický obraz dekubitů může mít různou podobu: od zarudnutí, drobných exkoriací, puchýřů, píštělů, suchých nebo vlhkých nekrotů kůže, až po postižení podkožní tkáně, svalů nebo i kostí ve formě lýzy nebo osteomyelitidy (mezinárodní EPUAP/NPUAP klasifikační systém dekubitů) [3]. Konzervativní terapie se využívá zejména u dekubitů I. a II. kategorie. Dle klasifikace EPUAP/NPUAP je přítomnost nekrózy diagnostickým kritériem pro III. a IV. stadium dekubitů. Nekrotická tkáň v ráně blokuje hojení a tvorbu granulační tkáně, je zdrojem infekce, zápachu, představuje pro ránu závažnou biozátěž [4]. Pečlivá nekrektomie je tedy základ operační léčby.

Metodika

Na našem pracovišti Kliniky popálenin a rekonstrukční chirurgie LF MU a FN Brně (dále jen KPRCH FN Brno) je operační léčba dekubitů poměrně častou intervencí (cca 100 operačních výkonů ročně) [5]. Následně bude popsán proces léčby u jednoho zajímavého případu (muž, narozen 1974, paraplegik (po motonehodě) se dvěma ischiadickými a sakrálním dekubitem). Obecně je

před plánovaným operačním řešením dekubitů nutné provést interní předoperační vyšetření. Zahrnuje laboratorní odběry (krevní obraz, krevní skupinu, základní koagulační parametry, biochemický panel vč. CRP, celkové bílkoviny a albuminu), RTG oblasti s dekubitem (nejčastěji RTG pánve k vyloučení osteomyelitických procesů přilehlé kosti), případně fistulografii a stěr z rány a nosu k posouzení mikrobiálního osídlení, event. zavedení bariérového režimu při MRSA pozitivitě [6].

Operační léčba dekubitů probíhá zpravidla dvouetapově. V první fázi provádíme ostrou nekrektomii s kompletní exstirpací pseudocysty dekubitu (jedná se o případ jiného pacienta – ilustrativní účel) vč. všech píštělů, chobotů a lytického povrchu kosti (obr. 1–3) [7]. V některých případech může dojít až k vytvoření osteomyelitického ložiska v kosti, které je nutné – ve spolupráci s ortopedem – resekovat (nejčastěji se jedná o hlavici femuru). Po nekrektomii dekubitu aplikujeme několik dnů konzervativní nebo podtlakovou terapii ran (Negative Pressure Wound Therapy; NPWT) ke snížení bakteriálního osídlení rány a k podpoře granulací.

Ve druhé etapě přistupujeme k uzávěru dekubitů. Typ plánované lalokové plastiky se odvíjí nejen od lokalizace a hloubky dekubitu, ale také od základní diagnózy, kterou pacient trpí. Musíme rozlišit, zda se jedná o chodícího pacienta, u kterého je předpoklad, že tlak způsobující tlakovou lézi byl přechodný a daná oblast již nebude do budoucna tomuto tlaku vystavena – v takových případech dáváme přednost krytí de-

fektů fasciokutánními laloky. Pokud se jedná o pacienta paraplegického (jakým je námi prezentovaný případ), u kterého je oblast s dekubitem pravidelně vystavována tlaku (např. oblast sedacích hrbolů při sezení na invalidní prominenci), volíme k vyplnění tzv. mrtvého prostoru dutiny dobře prokrvenou svalovou tkáň muskulokutánních laloků [8]. Například u ischiadických dekubitů se můžeme někdy setkat s relativním dostatkem měkkých tkání po nekrektomii. V těchto případech je vhodnější dekortikovat část přilehlé kůže a vyhnout se vytvoření sutury přímo nad defektem z důvodu horšího prokrvení vaziva v místě jizvy, což zvyšuje riziko případné recidivy léze. Podobně dochází k vytvoření nestabilní jizvy při konzervativním hojení hlubokých dekubitů per secundam intentionem [9]. Výjimečně využívanými laloky jsou tzv. fillet flap (z amputované končetiny) nebo mikrochirurgický přenos volného tkáňového celku (nejčastěji m. latissimus dorsi). Zde je na místě zdůraznit nutnost antidekubitních opatření v průběhu jakéhokoli operačního výkonu s použitím antidekubitních pomůcek jako prevence prohloubení stávajících či vytvoření nových dekubitů [10].

Typy uzávěrů u jednotlivých dekubitů

Sakrální dekubity se nejčastěji vyskytují u pacientů ležících na zádech a mají různou podobu a velikost. V případech sakrálních dekubitů můžeme použít fasciokutánní lalok rotační nebo VY posun jednostranný či oboustranný, muskulokutánní lalok m. glu-

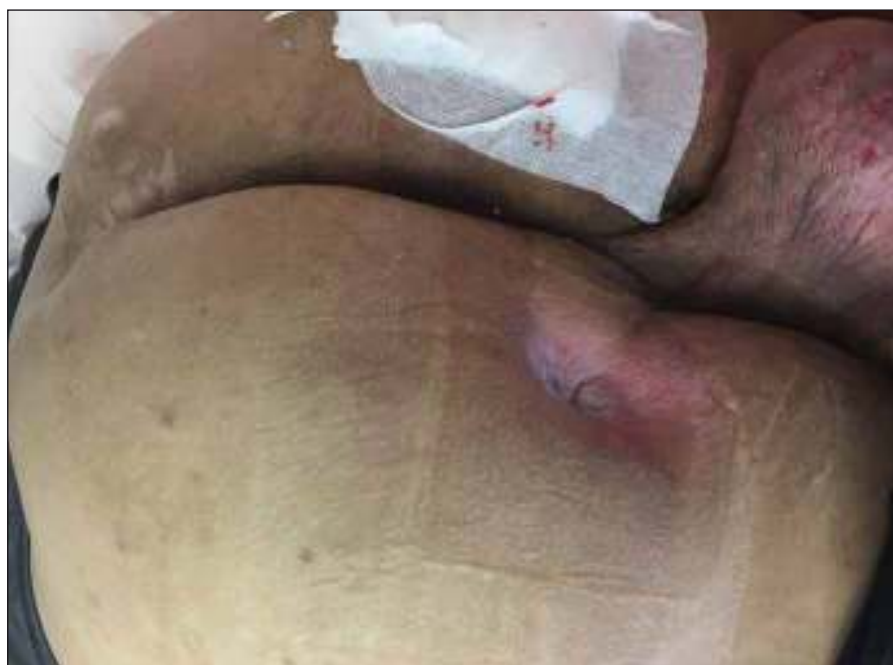Tab. 1. Přehled lalokových plastik (sакrální dekubitus).

Podle typu tkáně	Podle typu posunu
fasciokutánní laloky	rotační gluteální FC lalok*
	VY posun jednostranný
	VY posun oboustranný
muskulokutánní laloky	m. gluteus maximus
	VY s m. gluteus maximus*
	s-GAP lalok (superior gluteal artery perforator flap)
	superior gluteal artery ostrůvkový lalok (island flap)

*Nejčastěji prováděn na pracovišti autorů.

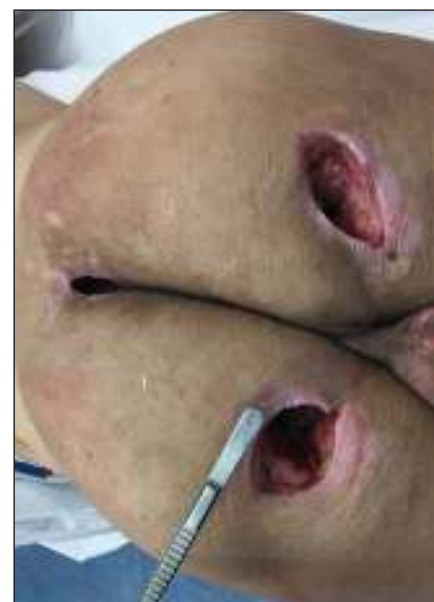teus maximus s cévní stopkou na a. glutea superior [11]. Přehled lalokových plastik k rekonstrukci sakrálního dekubitu uvádí tab. 1.

Ischiadické dekubity jsou nejčastější u pacientů připoutaných na invalidní vozík a velmi hojně se vyskytují ve formě píštělí. V takovém případě může být na kůži patrný defekt jen několik mm, jako je tomu u našeho pacienta (obr. 4, 5), ale v podkoží se zpravidla nachází několikacentimetrová kapsa (přičemž píštěle mohou komunikovat s jinými orgány). Z toho důvodu je nezbytné důsledné dovyšetření terénu defektu i okolní tkáně. Pokud je lytický tuber



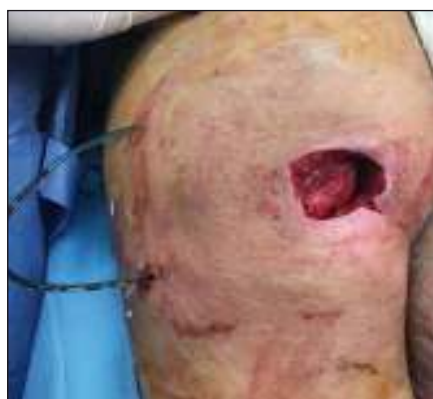Obr. 4. Píštěl ischiadického dekubitu vlevo, sakrální dekubitus.

Fig. 4. Fistula of the left ischiadic (sciatic) pressure ulcer, sacral decubitus (pressure ulcer).



Obr. 5. Stav po nekrektomii sakrálního a obou ischiadických dekubitů.

Fig. 5. Condition after necrectomy of sacral and both sciatic decubitus (pressure ulcers).



Obr. 6. Transpozice distální porce m. gluteus maximus nad tuber ischiadicum.

Fig. 6. Transposition of the distal portion of gluteus maximus over the tuber ischiadicum.

Tab. 2. Přehled lalokových plastik (ischiadický dekubitus).

Podle typu tkáně	Podle typu posunu
fasciokutánní laloky	mediálně stopkovaný dorzální stehenní lalok (medial thigh flap)*
	laterálně stopkovaný dorzální stehenní lalok (lateral thigh flap)*
	dolní dorzální gluteální lalok i-GAP lalok (inferior gluteal artery perforator flap)
muskulokutánní laloky	Hamstring flap:*
	• dlouhá hlava m. biceps femoris
	• m. semitendinosus
	• m. semimembranosus
	MTFL (musculus tensor fasciae latae)
	m. gluteus maximus-pars inferior

*Nejčastěji prováděn na pracovišti autorů.

Tab. 3. Přehled lalokových plastik (trochanterický dekubitus).

Podle typu tkáně	Podle typu posunu
fasciokutánní laloky	ALT lalok (anterolateral thigh flap)
	random thigh flap
	bipedicled thigh flap
muskulokutánní laloky	MTFL (musculus tensor fasciae latae) lalok*:
	• rotační
	• VY posun
	m. gluteus maximus
	m. vastus lateralis m. rectus femoris

*Nejčastěji prováděn na pracovišti autorů.

ischadicum, pak se v rámci nekrektomie provádí i ischiektomie. Uzávěr tohoto typu dekubitu provádíme často fasciokutánním lalokem z dorzální strany stehna stopkováním mediálně nebo laterálně [12] anebo muskulokutánním lalokem, kdy transponujeme do dutiny sval – dolní porce m. gluteus maximus (obr. 6) či dlouhá hlava m. biceps femoris [13] nebo m. semitendinosus anebo m. semimembranosus, tzv. hamstring flap. Sekundární defekty řešíme místním posunem, Z-plastikou, přímou suturou nebo kožním transplantátem. Přehled lalokových plastik k rekonstrukci ischiadického dekubitu prezentuje tab. 2.

Trochanterické dekubity

Trochanterické dekubity jsou lokalizovány v oblasti proximálních částí laterálních ploch stehen v místě tlaku podložky na oblast trochanteru kosti stehenní. Mohou mít opět charakter píštělí, chobotů, stenozujících vředů, velmi často i s kalcifikacemi v jizevnaté tkáni. V případě postižení kosti je nutno resekovat i část femuru, v závažnějších případech provést i exartikulaci končetiny. K vykrytí defektu se nejvíce užívá MTFL (Musculus Tensor Fasciae Latae), muskulokutánní lalok. Dále je možné využití rotačního laloku z přední a laterální plochy stehna na laterální stopce, transpoziční lalok z přední plochy stehna na horní stopce atd. Přehled lalokových plastik k rekonstrukci trochanterických dekubitů uvádí tab. 3.

Rozsáhlejší dekubity mají charakter kombinovaných dekubitů (obr. 7, jedná se o případ jiného pacienta – ilustrativní účel), např.

sakrogluteální, u kterých využíváme kombinace jednotlivých lalokových plastik, místních posunů nebo jiných technik.

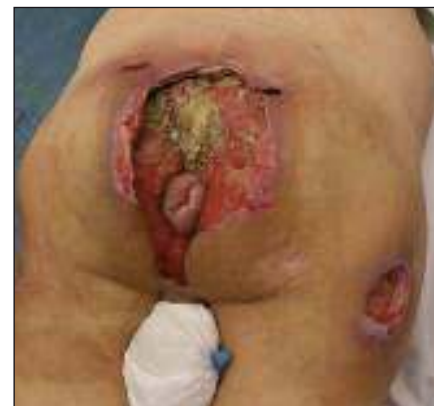Per- i pooperačně je nezbytný komplexní přístup: cílená ATB terapie, pravidelné poradenství nutričního terapeuta, dle krevních ztrát podání krevních derivátů atd. Po uzávěru lalokovou plastikou vždy využíváme podtlakových drénů, které ponecháváme nejméně 5 dnů. V pooperačním období je velmi důležitá prevence recidivy dekubitů s využitím pravidelného polohování, antidekubitních pomůček a odlehčením operované oblasti po dobu min. 6 týdnů. S výhodou lze jako preventivní postup využít spolupráci s rehabilitačním lékařem a např. pressure mapping [14].

Závěr

Operační léčba dekubitů zahrnuje nekrektomii, exstirpaci pseudocysty s vhodně zvolenou lalokovou plastikou a nutnost multioborové spolupráce (ortoped, chirurg, gynekolog, rehabilitační lékař, vhodně edukovaný nelékařský zdravotnický personál). Pečlivá příprava pacienta, využívání vhodné antidekubitní prevence v celém průběhu hospitalizace, ale i perioperačně významně snižují riziko komplikací a recidivy. Po vyčerpání operačních možností zůstávají i v dnešní době některé dekubity s ohledem na celkový stav pacienta inoperabilní.

Literatura

1. European Pressure Ulcer Advisory Panel and National Pressure Ulcer Advisory Panel. Treatment of pressure ulcers: Quick Reference Guide. Washington DC: National Pressure Ulcer Advisory Panel 2009.



Obr. 7. Rozsáhlý sakrogluteální dekubitus.
Fig. 7. Extensive sacrogluteal decubitus (pressure ulcer).

- Pokorná A, Benešová K, Mužík J, et al. Sledování dekubitálních lézí u pacientů s neurologickým onemocněním – analýza Národního registru hospitalizovaných. *Cesk Slov Neurol N* 2016;79/112(Suppl 1):S8–14. doi: 10.14735/amcsnn2016S14.
- Haesler E, ed. National Pressure Ulcer Advisory Panel, European Pressure Ulcer Advisory Panel and Pan Pacific Pressure Injury Alliance. Prevention and Treatment of Pressure Ulcers: Quick Reference Guide. Perth, Australia: Cambridge Media 2014.
- Stryja J. Význam a možnosti chirurgického debridementu dekubitů. *Cesk Slov Neurol N* 2016;79/112(Suppl 1): S25–7. doi: 10.14735/amcsnn2016S25.
- Hokynková A, Fiamoli M, Černoch F. Operační léčba dekubitů. *Geriatrica et Gerontologie* 2014;3(3):123–7.
- Siegel JD, Rhinehart E, Jackson M, et al, the Healthcare Infection Control Practices Advisory Committee. Guideline for isolation precautions: preventing transmission of infectious agents in healthcare settings, June 2007. [online]. Available from URL: <http://www.cdc.gov/ncidod/dhqp/pdf/guidelines/Isolation2007.pdf>.
- Riebelová V, Válka J, Franců M. Trendy soudobé chirurgie. Dekubity. Praha: Galén 2000.
- Thiessen FE, Andrades P, Blondeel P, et al. Flap surgery for pressure sores: Should the underlying muscle be transferred or not? *J Plast Reconstr Aesthet Surg* 2011;64(1):84–90. doi: 10.1016/j.bjps.2010.03.049.
- Bauer J, Phillips LG. MOC-PSSM CME article: Pressure sores. *Plast Reconstr Surg* 2008;121(Suppl 1):1–10. doi: 10.1097/01.prs.0000294671.05159.27.
- Franců M, Hodová S, et al. Perioperační péče o pacienta v rekonstrukční chirurgii a léčbě popálenin, Brno: NCONZO 2011:125–32.
- Hurbung A, Ramkalawan H. Sacral pressure sore reconstruction: the pedicled superior gluteal artery perforator flap. *S Afr J Surg* 2012;50(1):6–8.
- Lin H, Hou C, Chen A, et al. Long-term outcome of using posterior-thigh fasciocutaneous flaps for the treatment of ischial pressure sores. *J Reconstr Microsurg* 2010;26(6):355–8. doi: 10.1055/s-0030-1249318.
- Bertheuil N, Huguier V, Aillet S, et al. Biceps femoris flap for closure of ischial pressure ulcers. *Eur J Plast Surg* 2013;6(10):639–44. doi: 10.1007/s00238-013-0862-z.
- Vašíčková L, Siegllová J, Mašek M. Význam tlakové mapy (pressure mapping system) pro pacienty s mobilitou na vozíku. *Cesk Slov Neurol N* 2016;79/112(Suppl 1): S15–9. doi: 10.14735/amcsnn2016S15.