

## Autotransplantace zubu jako metoda řešení poúrazové ztráty řezáků

Pavλίna Černochová, MUDr., Ph.D.\* , Jarmila Kuklová, MUDr.\* , Lenka Roubalíková, doc., MUDr., Ph.D.\* , Přemysl Kršek, doc., ing., Ph.D.\*\* , Petr Krupa, doc., MUDr., CSc.\*\*\*

### Souhrn

*Poúrazové ztráty zubů ve frontálním úseku chrupu u dětí a adolescentů vyžadují interdisciplinární přístup k diagnostice a léčbě, která je většinou dlouhodobá. Základními faktory, které ovlivňují volbu léčebné strategie jsou rozsah defektu, přítomnost ortodontické anomálie a předpokládaný růst obličeje pacienta. Uvedený kazuistický případ dokumentuje komplexní ošetření pacienta s poúrazovou ztrátou obou stálých horních pravých řezáků, založené na částečném ortodontickém uzávěru mezery a autotransplantaci premoláru indikovaného k extrakci z ortodontických důvodů. Jsou diskutovány výhody a nevýhody této metody a možnosti využití CT vyšetření a 3D digitálních technologií.*

(Poprvé zveřejněno v časopise Quintessenz, č. 1, ročník 18, 2009)

### Úvod

U dětských pacientů se často setkáváme s různými druhy úrazů. Úrazy zubů představují jejich velkou část. Pro dítě jsou zdrojem bolesti, funkčních a estetických problémů, zejména pokud jde o úrazy v oblasti řezáků. Z těchto důvodů vyžadují pečlivou rehabilitaci a pro ošetřujícího lékaře jsou velkou výzvou. Léčba poúrazových stavů mnohdy vyžaduje interdisciplinární spolupráci mezi pedodontologem, dentoalveolárním chirurgem, ortodontistou a protetikem. Podmínkou pro úspěšné ošetření je výborná spolupráce pacienta – dítěte a jeho rodičů.

Základním principem léčby úrazů zubů u dětí je ošetřit postižené zuby tak, aby došlo k zachování zubu bez patologického nálezu v zubním oblouku. Přítomnost zubu v rostoucí čelisti je důležitá pro pokračující vertikální růst alveolárního výběžku. Zároveň má preventivní účinek ve smyslu vzniku jeho atrofie. Dojde-li v důsledku úrazu ke ztrátě zubu, vzniká defekt v zubním oblouku, který je z několika důvodů potřeba řešit. Defekty v laterálním úseku chrupu způsobují funkční potíže při mastikaci a mohou vést ke sklonům a posunům sousedních zubů. Defekty ve frontální oblasti zubních oblouků jsou příčinou nejen funkčních problémů při ukusování potravy a při výslovnosti, ale pro pacienta jsou především estetickým hendikepem. U dětí a adolescentů probíhá růst čelistí a alveolárních výběžků, na což je potřeba brát zřetel při volbě léčebné strategie. Je vhodné zhotovit takový typ náhrady, který neomezí prořezávání přilehlých zubů a růst okolní kosti. Zároveň je nutné počítat s růstem okolních

struktur v tom smyslu, aby náhrada zůstala funkčně i esteticky vyhovující i po růstových změnách. Z uvedených důvodů nejsou u pacientů, u kterých předpokládáme růst alveolárních výběžků, indikovány fixní protetické práce a implantáty.

Asi dvě třetiny dětských pacientů má přítomnou ortodontickou vadu. U jedné třetiny se jedná o vadu takového stupně, že je indikována její léčba. Bylo také prokázáno, že určité ortodontické odchylky (např. protruze řezáků zejména při nedostatečném retním uzávěru) představují predispozici ke vzniku úrazu zubů. Ortodontická konzultace by měla být součástí plánování ošetření dítěte po úraze zubů. Jednou z možností léčby poúrazové ztráty zubů je autotransplantace zubu. Tato metoda je založena na přenosu donorového zubu z jednoho místa do příjmového místa v zubním oblouku u stejného jedince. Vhojený transplantovaný zub zprostředkovává funkční stimulaci okolní kosti. S výhodou je tato metoda indikována u pacientů, u kterých je nutná extrakce zubu z ortodontických důvodů.

Cílem tohoto sdělení je ukázat řešení poúrazového defektu ve frontálním úseku horní čelisti u dítěte pomocí autotransplantace premoláru indikovaného k extrakci v rámci ortodontické léčby. Jsou ukázány možnosti využití moderních zobrazovacích a digitálních technologií při plánování a provedení této léčebné metody.

### Kazuistika

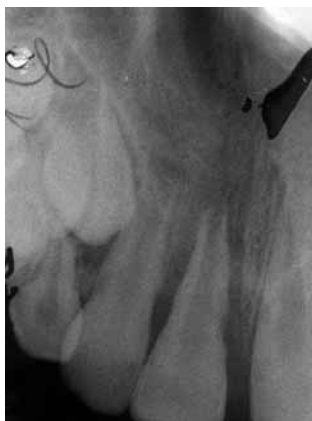Na Ortodontické oddělení Stomatologické kliniky FN u sv. Anny v Brně (k první autorce článku) se ke konzultaci dostavil pacient ve věku 14 let a 3 měsíce s následující anamnézou. Rodinná anamnéza byla bezvýznamná.

Osobní anamnéza – pacient byl celkově zdravý. V devíti letech byl sražen autem a utrpěl úraz dutiny ústní. Byl ošetřen na pohotovosti, kde byla stanovena diagnóza – fraktura alveolárního výběžku horní čelisti, repulze zubu 12, horizontální fraktura korunky zubu 11 nezasahující do

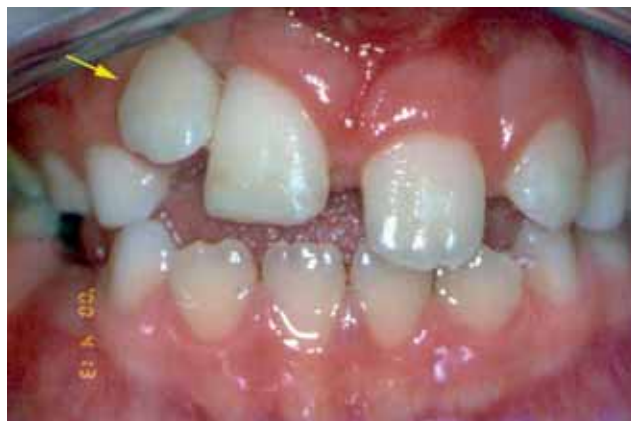\*Stomatologická klinika LF MU a FN u sv. Anny v Brně, Brno, ČR

\*\*Fakulta informačních technologií VUT v Brně, Brno, ČR

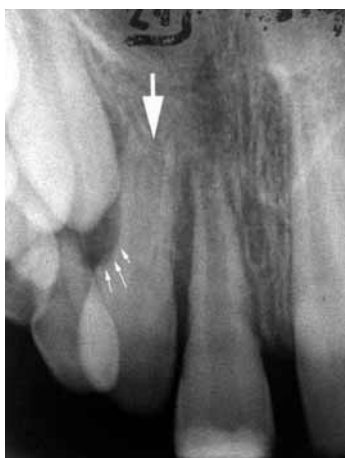\*\*\*Klinika zobrazovacích metod LF MU a FN u sv. Anny v Brně, Brno, ČR



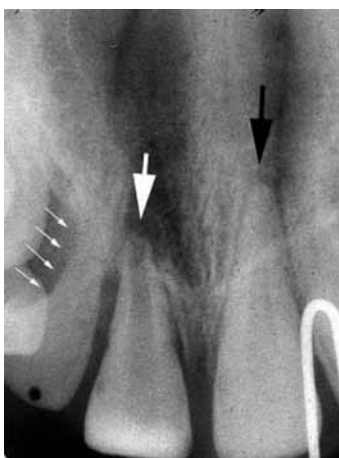Obr. 1 Apikální rtg snímek zhotovený dva měsíce po úrazu.



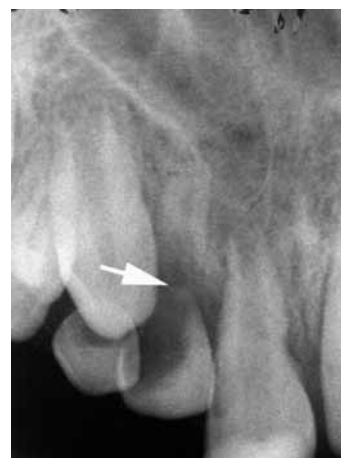Obr. 2 Intraorální pohled v období čtyři měsíce po úrazu. V poloze maximální interkuspидace je patrná infraokluze zubu 12 (žlutá šipka).



Obr. 3 Apikální rtg snímek zhotovený 10 měsíců po úrazu. Zub 12 má obliteratedé dřeňovou dutinu i kořenový kanálek (tlustá bílá šipka). Je patrná zevní resorpce miskovitěho tvaru v oblasti krčkové třetiny distální stěny kořene zubu 12 (tenké bílé šipky).



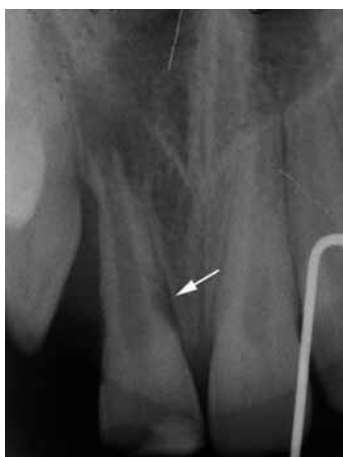Obr. 4 Apikální rtg snímek zhotovený 16 měsíců po úrazu. Zub 11 má kratší kořen (tlustá bílá šipka) ve srovnání se sousedním zubem 21 (černá šipka). Zub 12 je postižen rozsáhlejší resorpcí kořene (tenké bílé šipky).



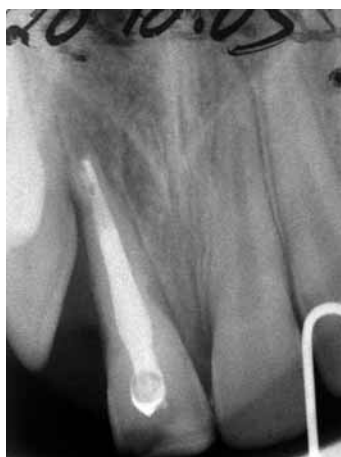Obr. 5 Apikální rtg snímek zhotovený 22 měsíců po úrazu. Korunka zubu 12 je oddělena od kořene v důsledku resorpčního procesu (bílá šipka).

dřeňové dutiny. Dále byl ošetřován na Dětském oddělení Stomatologické kliniky FN u sv. Anny. Při kontrole dva měsíce po úrazu byl klinický a rentgenologický (rtg) (obr. 1) nález bez známek patologie, horní řezáky reagovaly pozitivně na zkoušku vitality chladem, u zubu 11 byla zaznamenána mírná pokleповá citlivost. Při další kontrole čtyři měsíce po úrazu byl zub 12 nepohyblivý, v infraokluzi (obr. 2) a s kovovým pokleповým tónem. Byla diagnostikována jeho ankyloza. S touto diagnózou byli seznámeni pacient a jeho matka. V období deset měsíců po úrazu byla podle rtg nálezu (obr. 3) stanovena oblite-

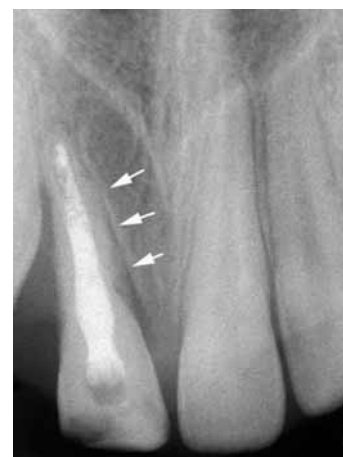race dřeňové dutiny a zevní resorpce kořene zubu 12 způsobená tlakem prořezávajícího zubu 13. Řezáky 11, 21 a 22 reagovaly pozitivně na zkoušku vitality chladem. Podle rtg snímku zhotoveného šestnáct měsíců po úrazu (obr. 4) byla diagnostikována pokračující zevní miskovitá resorpce kořene zubu 12 a zástava vývoje kořene zubu 11 následkem úrazu. Zuby 11, 21 a 22 vykazovaly pozitivní reakci na zkoušku vitality chladem. Při další rtg kontrole dvacet dva měsíců po úrazu (obr. 5) bylo stanoveno oddělení korunkové a kořenové části zubu 12 v důsledku zevní resorpce. Korunková část měla pohyblivost druhého až



Obr. 6 Apikální rtg snímek zhotovený v období tři roky a tři měsíce po úrazu. V krčkové třetině mesiální stěny kořene zubu 11 je viditelná resorpce (bílá šipka).



Obr. 7 Apikální rtg snímek zhotovený v období tři roky a 11 měsíců po úrazu. Kořenový kanálek zubu 11 je zaplněn.



Obr. 8 Apikální rtg snímek zhotovený po druhém úrazu – U zubu 11 je na mesiální straně kořene rozšířená periodontální štěrbiná (bílé šipky).

třetího stupně. Na základě této diagnózy byla provedena chirurgická extrakce zubu 12. Při kontrolní návštěvě v období dvacet osm měsíců po úrazu reagoval zub 11 pozitivně na zkoušku vitality. Na další kontrolu se pacient dostavil za rok (tzn. v období tři roky a tři měsíce po úrazu). Na rtg snímku (obr. 6) byla diagnostikována zevní resorpce zubu 11, proto byla zahájena jeho endodontická léčba opakovaným plněním preparátem s  $\text{Ca}(\text{OH})_2$  (Calxyd). Po osmi měsících byla provedena definitivní kořenová výplň zubu 11 pomocí pasty AH 26 a gutaperčových čepů (obr. 7). Ve čtrnácti letech (v období pět let a jeden měsíc po prvním úrazu) byl pacient udeřen kolenem do úst. Ošetření vyhledal za čtyři dny. Na rtg snímku (obr. 8) byla patrná rozšířená periodontální štěrbiná zubu 11. Byla stanovena diagnóza subluxe zubu 11 a byla nacementována dlahá. Za tři týdny byl zub 11 extrahován pro přetrvávající viklavost třetího stupně. Pacientovi byl zhotoven snímatelný mezerník.

### Ortodontická diagnostika

Ve věku 14 let a 3 měsíce byla na základě intraorálního vyšetření (obr. 10) stanovena následující ortodontická diagnóza – artikulace zubů 16 a 13 ve II. třídě podle Anglea, artikulace zubů 23 a 26 v poloviční II. třídě podle Anglea, protruze řezáků 21 a 22 (I. oddělení II. Angleovy třídy), zvětšený incizální schůdek, ve vertikální rovině nepatrný překus řezáků, v transverzální rovině odpovídající šířky horního a dolního zubního oblouku, dolní zubní oblouk bez stěsnání, v horním zubním oblouku mezera mezi zuby 14 a 13, zub 13 prožrán vysoko ve vestibulu s meziálním sklonem, v místě mezery po chybějících řezácích 12 a 11 jizevnatá změny gingivy

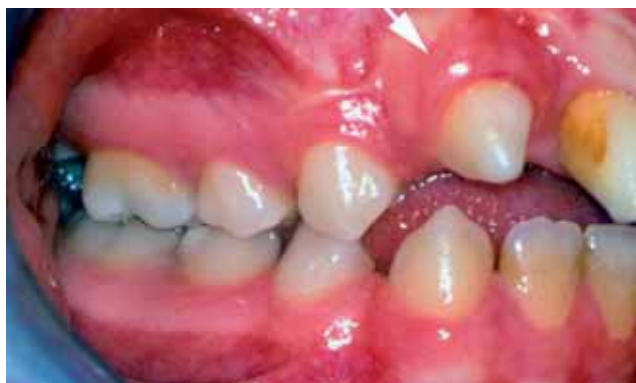a alveolární sliznice. Z dokumentace byly k dispozici fotografie chrupu pořízené ve věku pacienta 12 let a 9 měsíců (obr. 9). Z těchto snímků bylo zřejmé, že zub 13 nezměnil od svého prožrání do dutiny ústní během 18 měsíců svoji polohu a velikost klinické korunky. Analýza kefalometrického snímku ukázala druhou skeletální třídu (úhel ANB =  $7^\circ$ , Wits = 2 mm), předpokládanou růstovou posteriorotaci dolní čelisti, protruzi horních řezáků (úhel 1+1 k S-N =  $107^\circ$ ), fyziologický sklon dolních řezáků (úhel 1-1 k Go-Me =  $91^\circ$ ), interincizivální úhel  $128^\circ$ , vzdálenost incizní hrany horních řezáků k faciální rovině 11 mm. Na základě této analýzy byly stanoveny následující cíle ortodontické léčby – ortodontická kompenzace druhé skeletální třídy, úprava protruze horních řezáků a zvětšeného incizálního schůdku, úprava artikulace laterálních úseků chrupu, úprava překusu řezáků s ohledem na nepříznivý typ růstové rotace dolní čelisti, modifikace klasického způsobu ortodontické léčby s ohledem na chybění řezáků 12 a 11. Pro dosažení stanovených cílů bylo sestaveno několik alternativ léčebného plánu. Všechny alternativy počítaly s léčbou pomocí pevného ortodontického aparátu v obou čelistech, aby bylo možné kontrolovat vertikální vztahy. První alternativa byla založena na extrakcích zubů 14 a 24, kterými se získá prostor pro distalizaci zubů 13 a 23 do I. Angleovy třídy, pro úpravu protruze řezáků a zvětšeného incizálního schůdku. Na konci první varianty léčby by zuby 16 a 26 artikulovaly ve II. třídě podle Anglea a zuby 13 a 23 v I. třídě podle Anglea. Ve frontálním úseku chrupu by byl defekt zubního oblouku v místě chybějících zubů 12 a 11, který by bylo potřeba do dokončení růstu řešit snímatelnou a po dokončení růstu fixní protetickou náhradou, podle možností pomocí



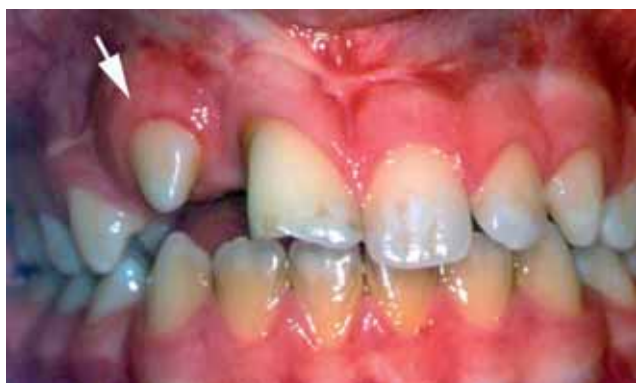## Ortodoncie

Autotransplantace zubu jako metoda řešení póurazové ztráty řezáků

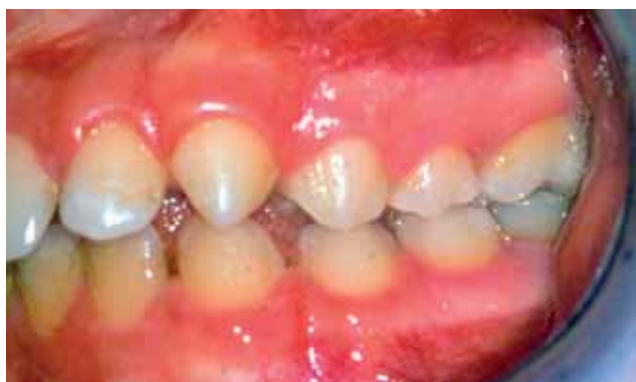Obr. 9a–c Intraorální pohled ve věku pacienta 12 let a 9 měsíců. Zub 13 (bílá šipka) je prořezán ve vysoké vestibulární poloze s mesiálním sklonem.



Obr. 9a



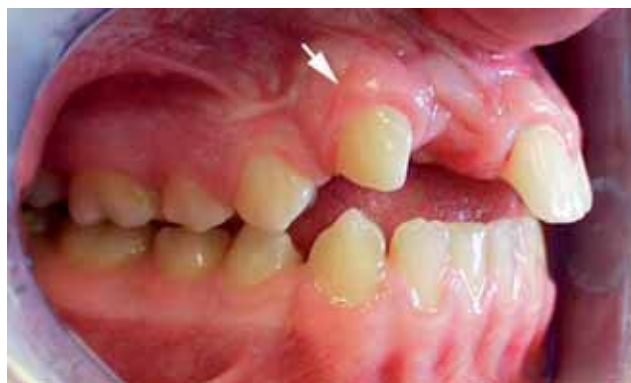Obr. 9b



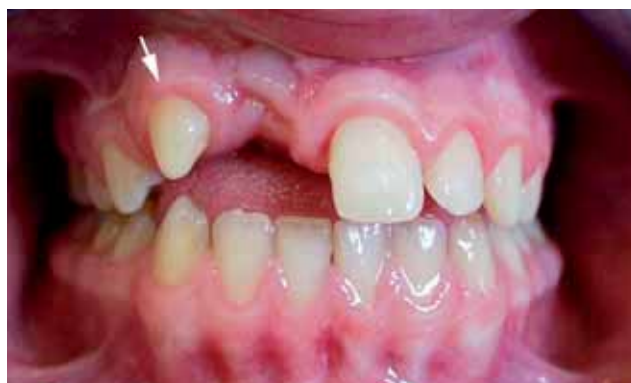Obr. 9c

implantátů. U druhé alternativy byl modifikován postup na pravé straně horního zubního oblouku, kdy nebyla plánována extrakce zubu 14, ale částečný ortodontický uzavěr mezery. Konečná artikulace na konci druhé varianty léčby by byla u zubů 16, 13 a 26 ve II. třídě podle Anglea a u zubu 23 v I. třídě podle Anglea. Zub 13 by se nacházel na místě zubu 12 a byla by nutná estetická úprava je-

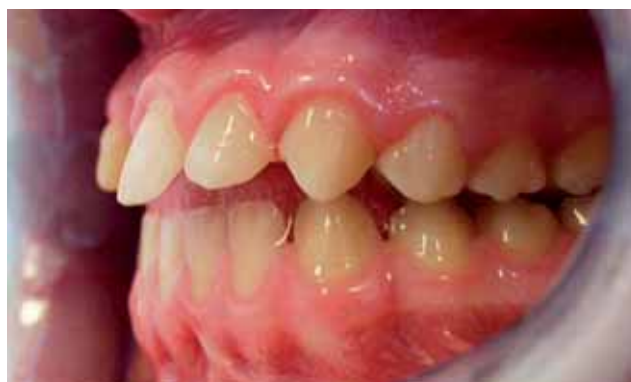Obr. 10a–c Intraorální pohled ve věku pacienta 14 let a 3 měsíce. Zub 13 (bílá šipka) přetrvává ve vysoké vestibulární poloze s mesiálním sklonem.



Obr. 10a



Obr. 10b



Obr. 10c

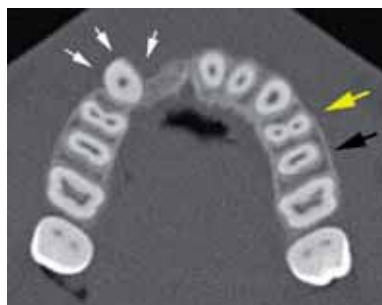
ho tvaru. V horním zubním oblouku by zůstala mezera v místě chybějícího zubu 11. Do konce růstu by mohla být řešena snímatelnou a po ukončení růstu obličej fixní protetickou náhradou. Třetí alternativa léčby se od druhé varianty lišila v tom, že počítala s využitím extrahovaného zubu z ortodontických důvodů na levé straně zubního oblouku pro autotransplantaci do místa chybějícího řezá-

ku na pravé straně zubního oblouku. Na konci léčby by pacient měl plný horní zubní oblouk. Byla by však nutná estetická korekce tvaru zubu 13 stojícího na místě zubu 12 a transplantovaného zubu umístěného v poloze zubu 11. Po konzultaci léčebného plánu, při které byly pacientovi i rodičům vysvětleny výhody a nevýhody jednotlivých variant léčby, se rozhodli pro třetí alternativu.

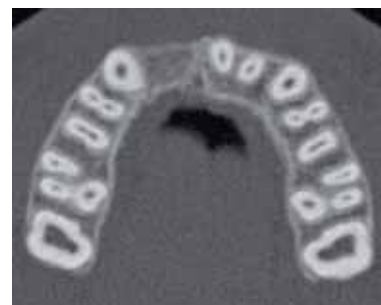
### CT (výpočetní tomografie) a 3D digitální modelování

Cílem CT vyšetření horní čelisti bylo získat přesné diagnostické informace o stavu alveolárního výběžku v místě defektu a zjistit, zda příčinou vysoké vestibulární polohy zubu 13 je ankylóza. Z jednotlivých CT skenů

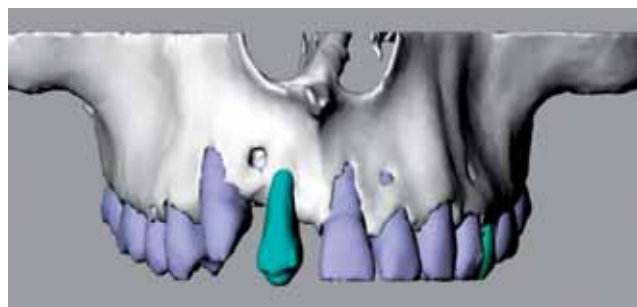
horní čelisti (obr. 11) nebyla ankylóza zubu 13 potvrzena. Byl diagnostikován nedostatek vestibulární kosti u zubu 13, který pravděpodobně souvisel s jeho nepravidelnou polohou. Zuby 24 i 25 měly dokončený vývoj kořene. Když se transplantuje zub s uzavřeným foramen apicale kořene, nedochází k revaskularizaci dřene. Je proto nutné odstranit nekrotické zbytky dřene a transplantovaný zub endodonticky ošetřit<sup>1</sup>. Pro plánovanou endodontickou léčbu měl příznivější morfologii kořenového systému zub 25. Informace získané z CT vyšetření byly použity jako zdrojová data pro vytvoření 3D digitálního modelu tvrdých tkání horní čelisti (obr. 12). Pro tvorbu komplexního 3D digitálního modelu (obr. 13) byla data o morfologii



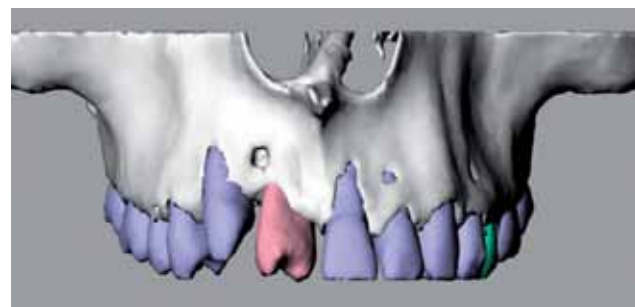
Obr. 11a a 11b Axiální CT skeny horní čelisti. Zub 25 (černá šipka) má jeden kořen s jedním kořenovým kanálkem. Zub 24 (žlutá šipka) má dva kořeny se dvěma kořenovými kanálky. U zubu 13 je patrný kostní defekt (bílé šipky) v místě vestibulární a mesiální stěny kořene.



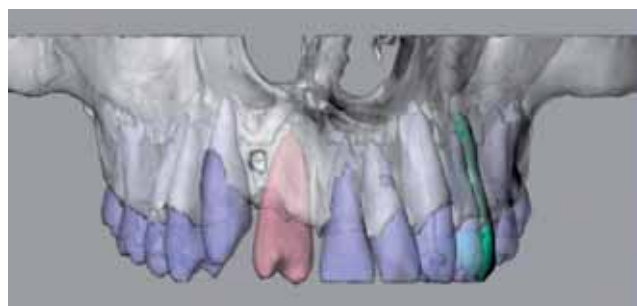
Obr. 12 3D digitální model horní čelisti (šedá barva) a horních zubů (modrá barva).



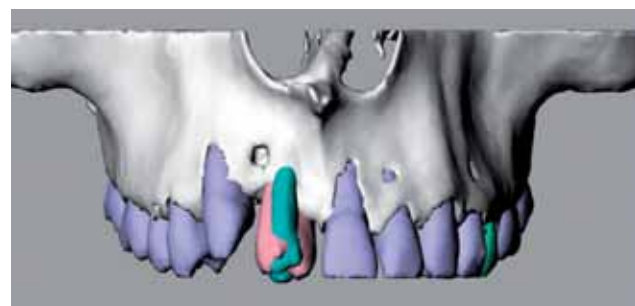
Obr. 12a Transplantovaný zub 25 (tmavě zelená barva) je virtuálně zaveden do příjmového lůžka bez rotace.



Obr. 12b Transplantovaný zub 25 (růžová barva) je umístěn do příjmového lůžka v částečně rotované poloze.



Obr. 12c Poloprůhledné zobrazení 3D digitálních modelů umožňuje hodnotit velikost intraalveolární a extraalveolární části kořene transplantátu zavedeného do lůžka v rotované poloze.

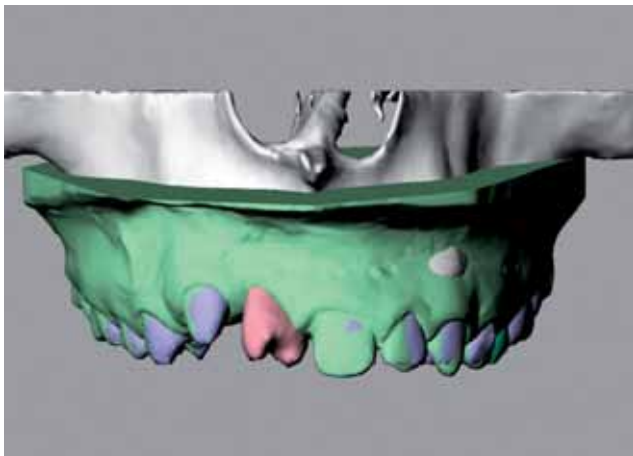


Obr. 12d Transplantát zavedený v rotované poloze (růžová barva) má větší část kořene kotvenou v příjmovém lůžku než transplantát zavedený bez rotace (tmavě zelená barva).

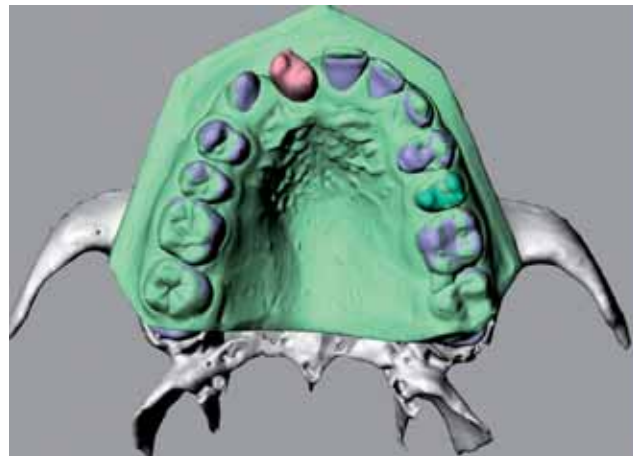
## Ortodoncie

Autotransplantace zubu jako metoda řešení pórůzové ztráty řezáků

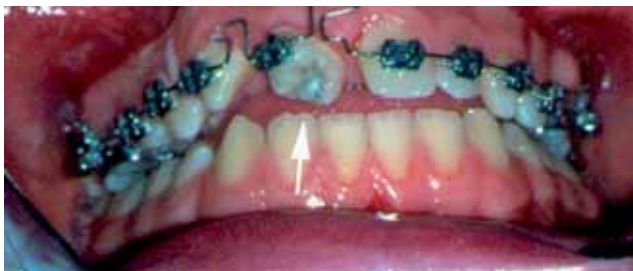Obr. 13a a 13b 3D digitální komplexní model. Jsou zobrazeny měkké tkáně horní čelisti (světle zelená barva).



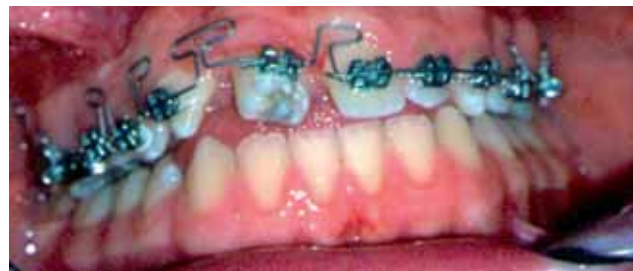Obr. 13a



Obr. 13b

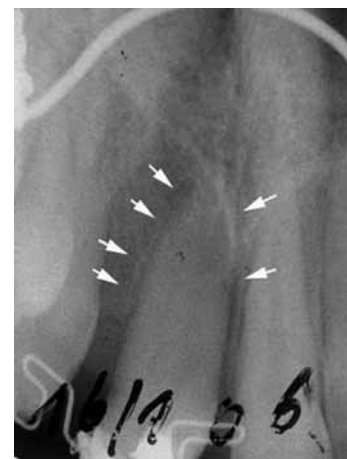

Obr. 14 Intraorální pohled v období tři měsíce po transplantaci. Transplantovaný zub (bílá šipka) v rotované poloze je dlahován pomocí pevného ortodontického aparátu, resp. pomocí pasivního kličkového oblouku z TMA drátu.



Obr. 15 Intraorální pohled v období 3 měsíce po transplantaci. Na transplantátu je přelepen ortodontický zámek do polohy umožňující dokončení ortodontických pohybů (resp. rotace).

měkkých tkání získána laserovým skenováním sádrového ortodontického dokumentačního modelu horní čelisti. S pomocí 3D digitálního modelu lze provést virtuální chirurgický zákrok. Je možné virtuálně vyzkoušet a naplánovat nejlepší umístění a polohu zavedení autotransplantovaného zubu s ohledem na objem kosti alveolárního výběžku v místě defektu. Pro primární stabilitu a pro vhojení transplantátu je důležité, aby co největší část kořene byla obklopena kostí v příjmovém místě. Na základě virtuální transplantace bylo zvoleno zavedení transplantovaného druhého premoláru v mírně rotované poloze. 3D digitální model zubu určeného pro transplantaci (v tomto případě zubu 25) slouží jako předloha pro výrobu reálného (fyzického) biomodelu zubu založené na principu ra-



Obr. 16 Apikální rtg snímek zhotovený tři měsíce po transplantaci. Je patrná nově vytvořená lamina dura (bílé šipky) příjmového lůžka.



pid prototyping<sup>2</sup>. Tento biomodel nahrazuje vlastní transplantát při preparaci příjmového lúžka, kdy je potřeba opakovaně vyzkoušet jeho velikost a tvar. To musí umožnit zavedení transplantovaného zubu bez narážení na stěny nového lúžka a bez interference v okluzi. Použití biomodelu vede ke zkrácení extraalveolární doby transplantátu na minimum, tedy na dobu mezi šetrnou extrakcí transplantovaného zubu z donorového místa a zavedením do vypreparovaného příjmového lúžka. Přispívá k minimalizaci možností poškození periodontálního ligamenta transplantátu<sup>3</sup>.

### Ortodontická léčba

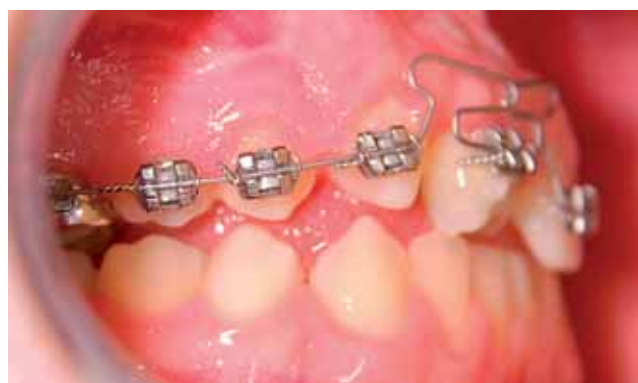Vlastní ortodontická léčba byla zahájena nacementováním kroužků na horní první stálé moláry a nasazením transpalatinálního oblouku Burststoneova typu z TMA drátu. V další návštěvě byly nalepeny ortodontické zámky na horní zuby a pro nivelizaci byl použit superelastický oblouk z niktitanové slitiny o průřezu .012. V neuroleptanalgézií a lokální anestezii (Supracain) byla provedena autotransplantace zubu 25 na místo chybějícího zubu 11 pomocí biomodelu. V průběhu operačního výkonu byl pro dlahování transplantátu aplikován pasivní kličkový oblouk z TMA drátu o průměru .016 umožňující funkční pohyby zubu (obr. 14). Byl ordinován Dalacin na dobu jednoho týdne po zákroku. Čtvrtý týden po transplantaci byla zahájena endodontická léčba transplantovaného premoláru, která spočívala v opakovaném plnění preparátem s  $\text{Ca}(\text{OH})_2$  (Calxyd) v jedno- až dvoutměsíčních intervalech. Definitivní výplň kořenového kanálku byla zhotovena jedenáct měsíců po transplantaci pomocí pasty AH 26 a gutaperčových čepů. Tři měsíce po transplantaci na kontrolním rtg snímku (obr. 16) byly zjevné známky příznivého hojení transplantátu (částečně vytvořená lamina dura nového alveolu) bez známek resorptivních změn.

Mohl být zahájen ortodontický pohyb s transplantovaným zubem (obr. 15). Veškerá ortodontická léčba v horním zubním oblouku byla prováděna pomocí kličkových oblouků. Pacient za podpory svých rodičů odmítl nasazení pevného ortodontického aparátu do dolního zubního oblouku. Za sedmnáct měsíců po transplantaci byl horní zubní oblouk ortodonticky připraven pro provedení estetických úprav ve frontálním úseku (obr. 17). Pacient a jeho rodiče se rozhodli pro zhotovení fazetované korunky na transplantovaný premolár a pro estetickou úpravu zubu 13 stojícího na místě zubu 12 kompozitní výplňovou hmotou. Z estetických důvodů byla doporučena ještě úprava zubu 21, který svým tvarem a šířkou neodpovídal sousednímu zubu na místě středního řezáku. Tuto úpravu pacient i rodiče odmítli. Doba léčby fixním ortodontickým aparátem v horním zubním oblouku trvala dvacet sedm měsíců. Vertikální vztah horního a dolního zubního oblouku v poloze maximální interkuspidace není ideální vlivem nepříznivé růstové rotace dolní čelisti. Určitý podíl na tomto výsledku má i odmítnutí léčby v dolní čelisti. Nicméně pacient i jeho rodiče jsou velmi spokojeni s výsledkem léčby. Pacient nosí snímatelný deskový aparát pro retenci výsledku ortodontické léčby. V období deseti měsíců po sejmutí pevného ortodontického aparátu je poloha zubů stabilní bez známek recidivy. Klinický (obr. 18) a rtg (obr. 19) nález v období třicet dva měsíců po transplantaci svědčí pro fyziologický stav transplantátu, nejsou zjevné žádné známky probíhající patologie (resp. ankylózy).

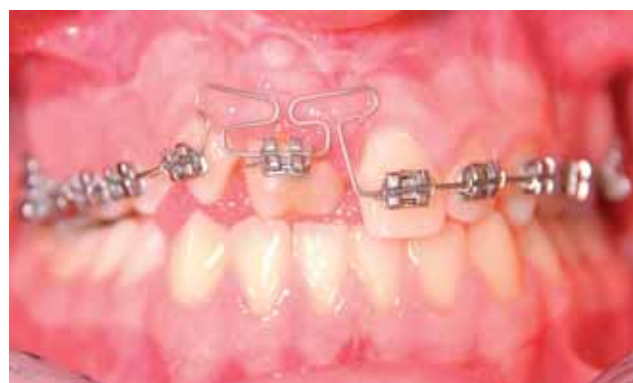### Diskuse a závěr

Uvedená kazuistika podrobně dokumentuje komplexní problematiku ošetření úrazů zubů u dětí. Léčba těchto pacientů je dlouhodobá, většinou probíhá až do dospělosti. Chybějící zuby, zejména v horní frontální oblasti, mají

Obr. 17a a 17b Intraorální pohled v období 17 měsíců po transplantaci. Je dokončena rotace transplantátu.



Obr. 17a

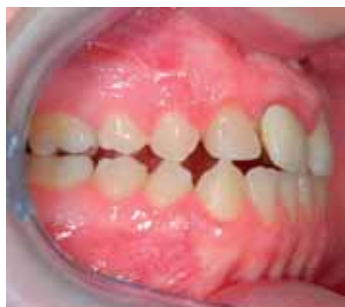

Obr. 17b

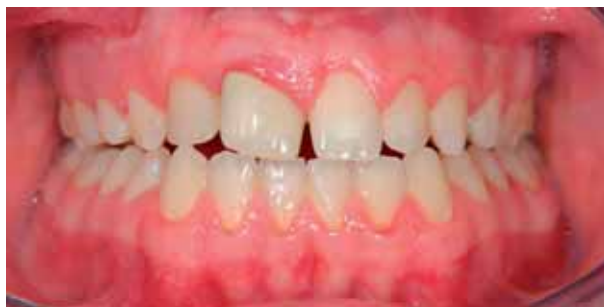## Ortodoncie

Autotransplantace zubu jako metoda řešení púrazové ztráty řezákú

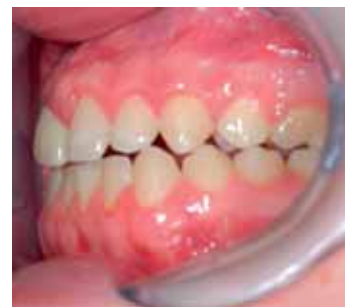Obr. 18a–f Intraorální pohled v období 32 měsícú po transplantaci (resp. 10 měsícú po sejmutí pevného ortodontického aparátu). Transplantát (zub 25) na místě chybějícího zubu 11 je opatřen fazetovanou korunkou. Zub 13 stojící na místě zubu 12 má pomocí kompozitního výplňového materiálu upraven tvar korunky.



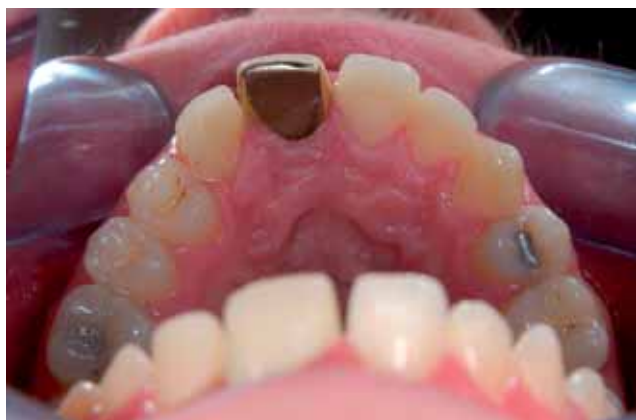Obr. 18a



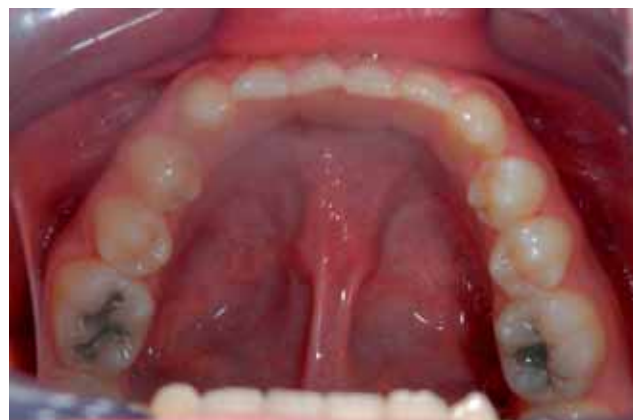Obr. 18b



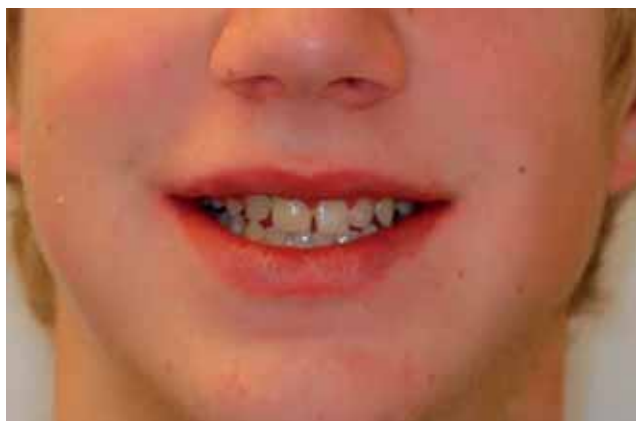Obr. 18c



Obr. 18d



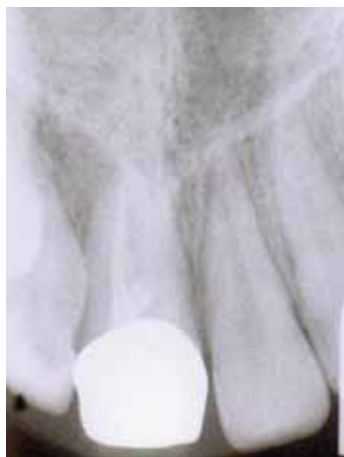Obr. 18e



Obr. 18f

podstatný vliv na osobnost dítěte a adolescenta, protože vzhled obličeje je důležitý ve vývoji sebehodnocení a identity. V závislosti na věku pacienta a na aktuálním stavu v dutině ústní vždy existuje několik alternativ léčby. V této oblasti jsou často doporučovány jednotlivé implantáty místo ortodontického uzávěru mezer, autotransplantace nebo konvenční protetické pevné či snímatelné náhrady. Pro výběr nejvhodnější alternativy je nesmírně důležité provést komplexní diagnostickou rozvahu z pohledu pedostomatologického, ortodontického, implantologického a protetického. Nezávisle na vybrané alternativě léčby jsou nezbytné pečlivé plánování a koordinace jednotlivých léčebných kroků, aby se dosáhlo nejlepšího možného dlouhodobého výsledku z pohledu estetiky,





**Obr. 19** Apikální rtg sn mek zhotovený 32 m sicc  po transplantaci. Nejsou patrn  žádné zn mky patologick ho hojení (resorpce kořene či ankyol za) transplantátu

funkce a nejmenšího str dání a utrpení pacienta, nezapom n jice na psychologicko-etick  aspekty.

U pacient , u nichž je indikov na ortodontick  l čba s pot bou extrahovat zuby, se nab z  využit  extrahovan ho zubu jako autotransplantátu pro n hradu chybějícího zubu. Popularita autotransplantac  zub  v současnosti op t stoup , neboť se uk zalo, že oproti osseointegrovan m implant t m mají ur it  v hody<sup>4,5</sup>. Autotransplant t je mozn  zav st i tehdy, pokud v n kter ch okřsc ch p jmov ho l zka chyb  kost. Usp šn  vhojen  transplantovan  zub m  funk n  periodont ln  ligamentum a pod l  se na fyziologick  stimulaci okoln  kstou. Protože neinterferuje s r stem alveol rn ho v b zku, je mozn  transplantovat zuby i u rostouc ho pacienta. Autotransplantace oproti použit  implant t  je rychlejší a ekonomicky m n  n ro nou metodou. Na druhou stranu m -li b t autotransplantace zubu usp šn , je nutn  ji prov st velice pe liv  podle jasn  definovan ho chirurgick ho protokolu<sup>6-10</sup>. Nev hodou autotransplantac  zub  je pr v  m ra usp šnosti, kter  p mo z vis  na preciznosti a pe livosti proveden  nejen vlastn  chirurgick  f ze, ale i dalšíh  l čebn h  ukon  (endodontick  a ortodontick  l čba). Sou-

časn  moznosti diagnostick h  zobrazovac h a 3D digit ln h  metod umozn j  další zdokonalov n  t to metody. Prezentovan  kazuistika je toho d kazem. Virtu ln  simulace opera n ho v konu umozn  zkr t t celkovou dobu vlastn  operace, cozn  m  v znam p edevší u v kon  prov d n h  v celkov  anest zii.

*Autoři d kuj  MUDr. Karin Kaňovsk  za proveden  autotransplantace u prezentovan ho pacienta.*

*Pr ce byla řešena v r mci projektu Stomatologick ho v zkumn ho centra  . 1 M0528.*

#### Literatura

1. Claus, I., Laureys, W., Cornelissen, R., Dermout, L.R.: Histologic analysis of pulpal revascularization of autotransplanted immature teeth after removal of the original pulp tissue. *Am. J. Orthod. Dentofacial Orthop.*, ro . 125, 2004,  . 1, s. 93-99.
2. Kr ek, P., Špan l, M.,  ernochov , P., Kaňovsk , K., Krupa, P., Stoklas, J., Molitor, M.: 3D Human Tissues Modeling In Clinical Applications. In: *Medical Information Visualisation*, London, GB, IEEE CS, 2006, s. 1, ISBN 0-7695-2603-9.
3. Lee, S.-J., Jung, I.-Y., Lee, Ch.-Y., Choi, S. Y., Kum, K.-Y.: Clinical application of computer-aided rapid prototyping for tooth transplantation. *Dent. Traumatol.*, ro . 17, 2001,  . 3, s. 114-119.
4. Czochrowska, E.M., Stenvik, A., Album, B., Zachrisson, B.U.: Autotransplantation of premolars to replace maxillary incisors: A comparison with natural incisors. *Am. J. Orthod. Dentofacial Orthop.*, ro . 118, 2000,  . 6, s. 592-600.
5. Czochrowska, E.M., Stenvik, A., Bjercke, B., Zachrisson, B.U.: Outcome of tooth transplantation: Survival and success rates 17-41 years posttreatment. *Am. J. Orthod. Dentofacial Orthop.*, ro . 121, 2002,  . 2, s. 110-119.
6. Andreasen, J.O., Hjorting-Hansen, E.: Replantation of teeth. I. Radiographic and clinical study of 110 human teeth replanted after accidental loss. *Acta Odont. Scan.*, ro . 24, 1966a, s. 263-286.
7. Andreasen, J.O., Hjorting-Hansen, E.: Replantation of teeth. II. Histological study of 22 replanted anterior teeth in humans. *Acta Odontol. Scan.*, ro . 24, 1966b, s. 287-306.
8. Andreasen, J.O., Paulsen, H.U., Yu, Z., Bayer, T., Schwartz, O.: A long-term study of 370 autotransplanted premolars. Part II. Tooth survival and pulp healing subsequent to transplantation. *Eur. J. Orthod.*, ro . 12, 1990, s. 14-24.
9. Andreasen, J.O., Paulsen, H.U., Yu, Z., Schwartz, O.: A long-term study of 370 autotransplanted premolars. Part III. Periodontal healing subsequent to transplantation. *Eur. J. Orthod.*, ro . 12, 1990, s. 25-37.
10. Tsukiboshi, M.: Autotransplantation of teeth: requirements for predictable success. *Dent. Traumatol.*, ro . 18, 2002, s. 157-180.